

Osové deformity dolní končetiny

Rozkydal Z.

Příčiny osových deformit

Vrozené vady

Zlomeniny

Záněty kostí nebo kloubů

Neurologické choroby

Endokrinní poruchy

Metabolická onemocnění

Rachitis

Osteopatie

Základní pojmy

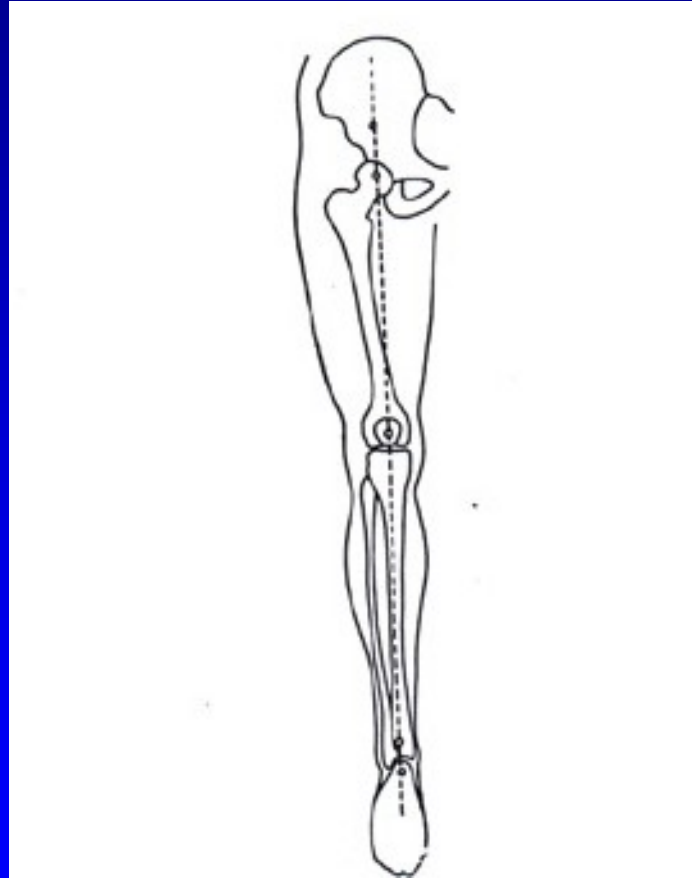
Valgus (vbočený) - distální část končetiny směřuje zevně

Varus (vybočený) - distální část končetiny směřuje dovnitř

Rekurvace - prohnutí kosti nebo kloubu dozadu

Antekurvace - prohnutí kosti nebo kloubu dopředu

Osa dolní končetiny



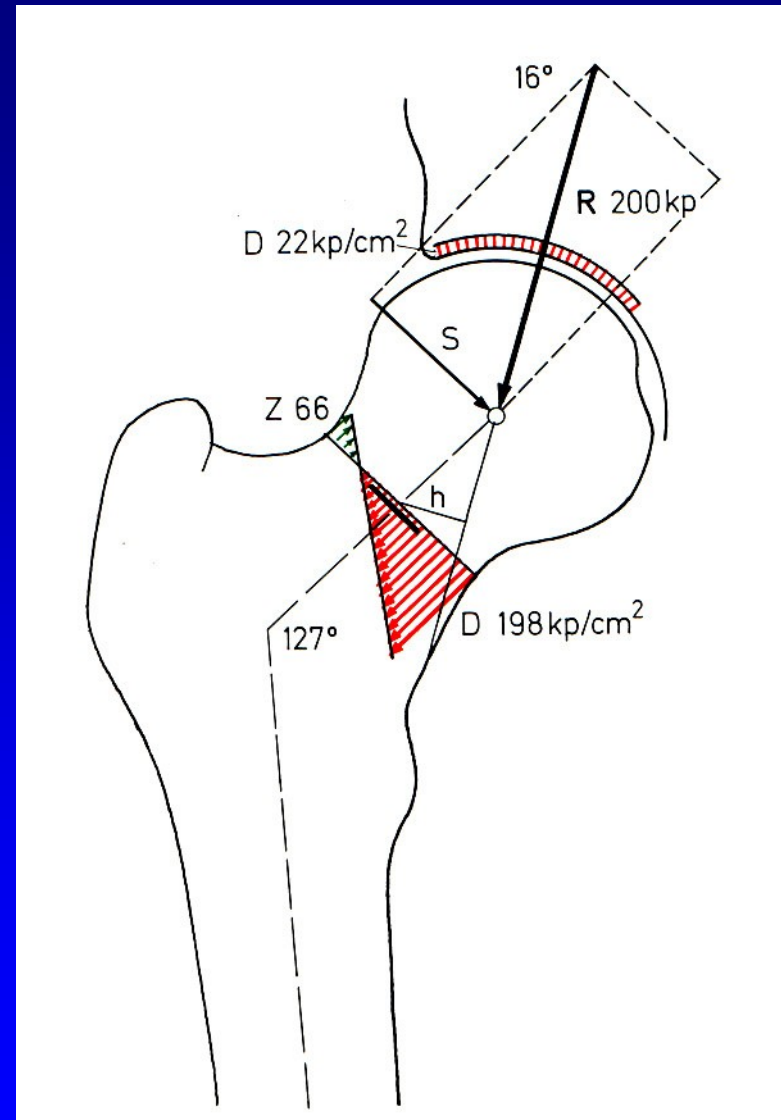
Obr. 10
Mikuliczova linie

Kolodíafyzární úhel

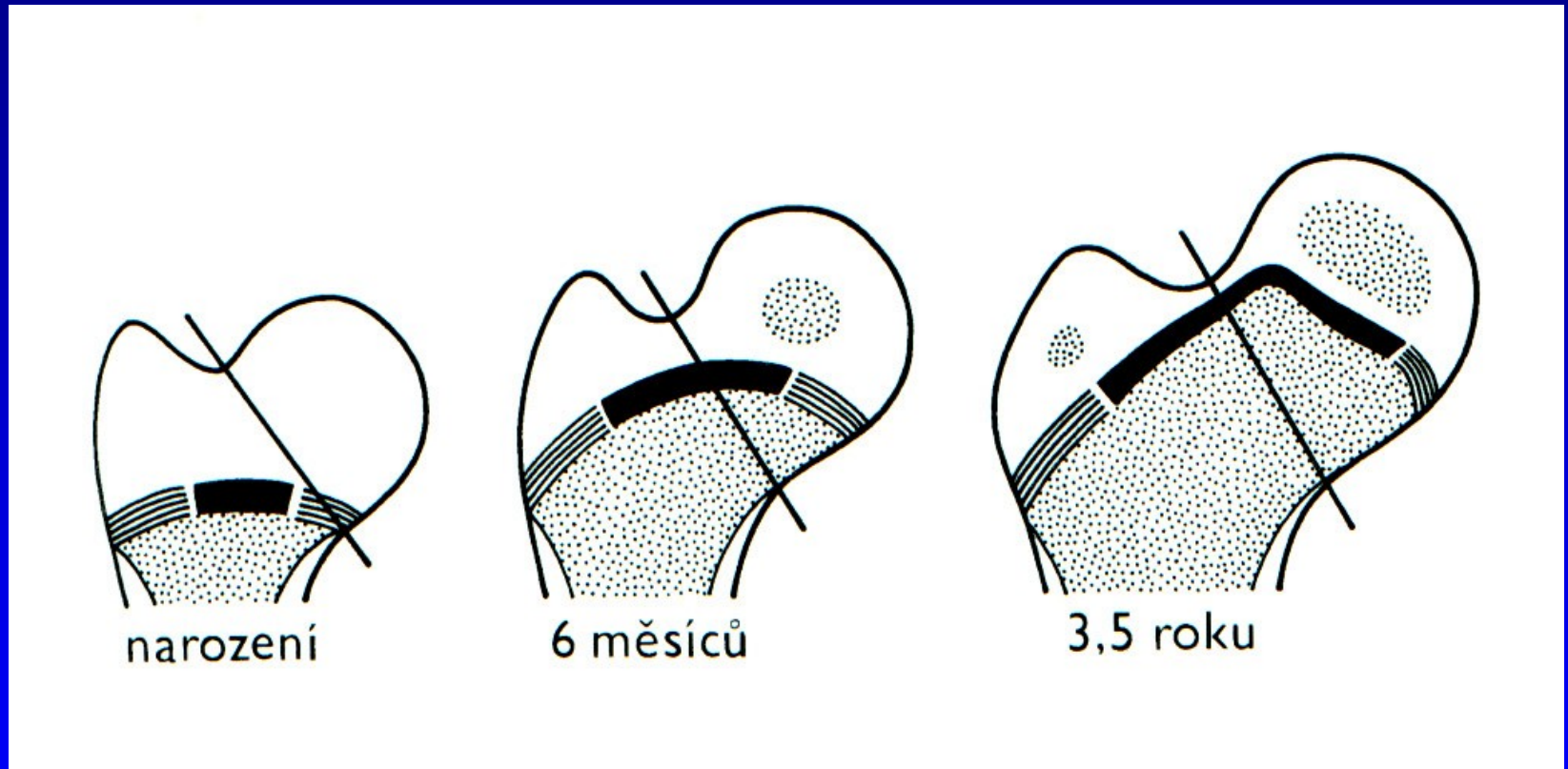
CCD úhel

Norma 125 st

+/- 5 st.



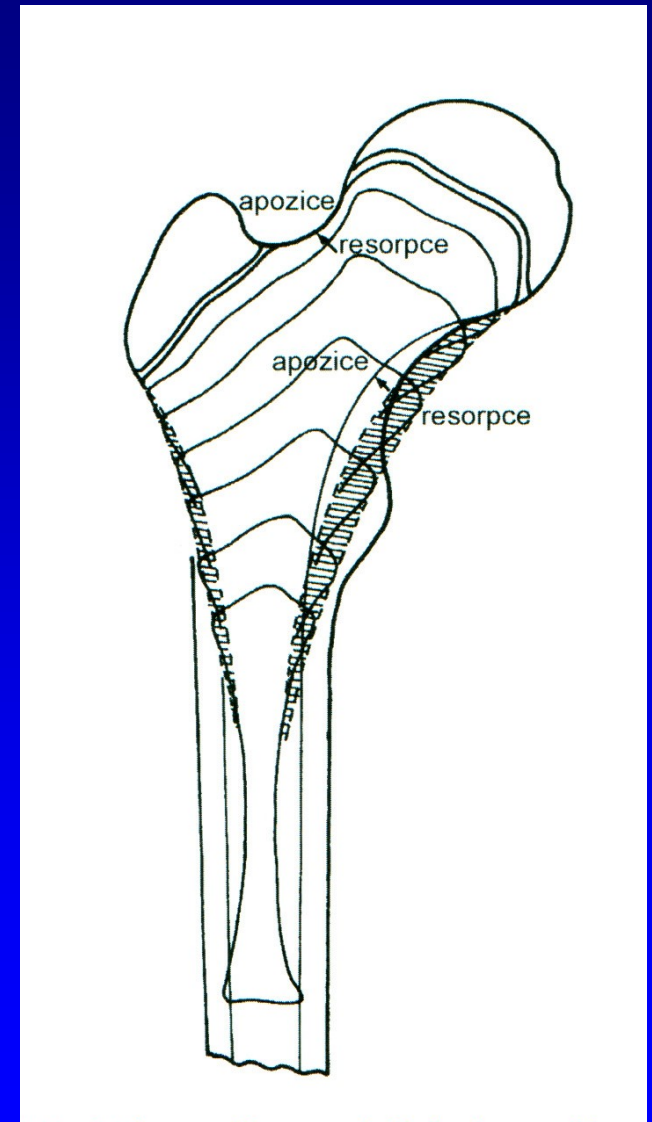
Společná epifýza proximálního femuru - chondroepifýza



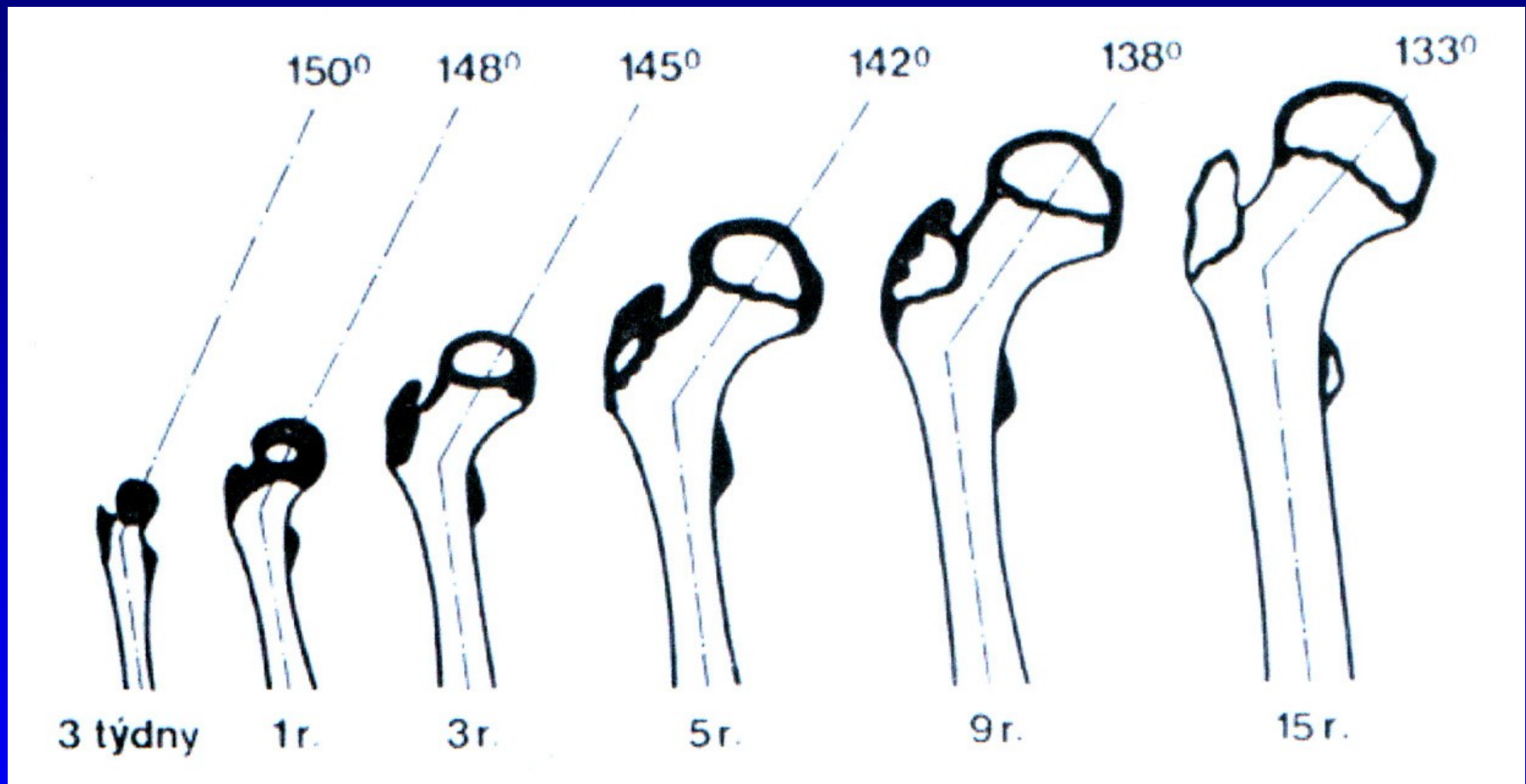
Společná růstová ploténka

Růst proximálního femuru

Z proximální fýzy femuru naroste 30 % celkové délky stehenní kosti

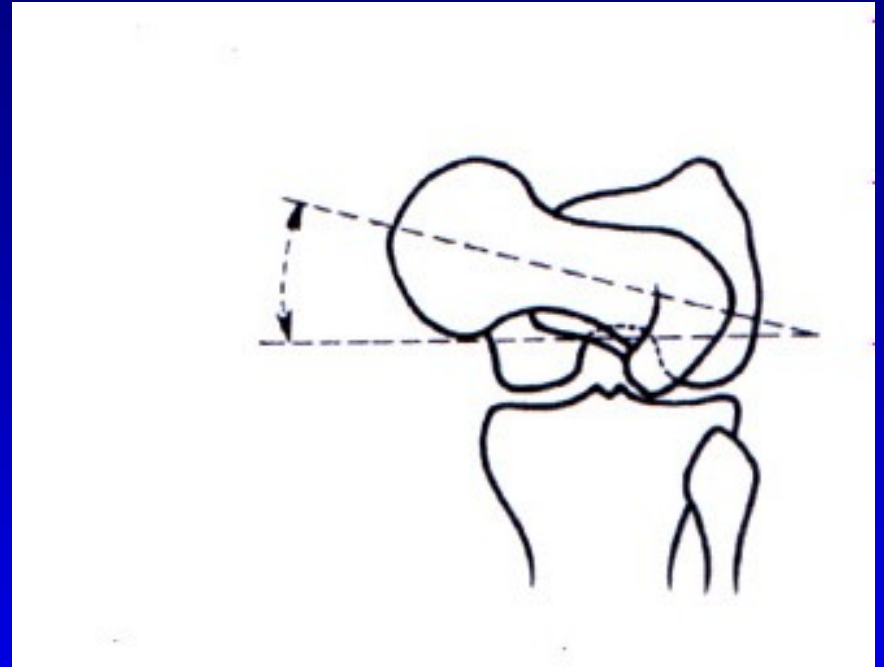
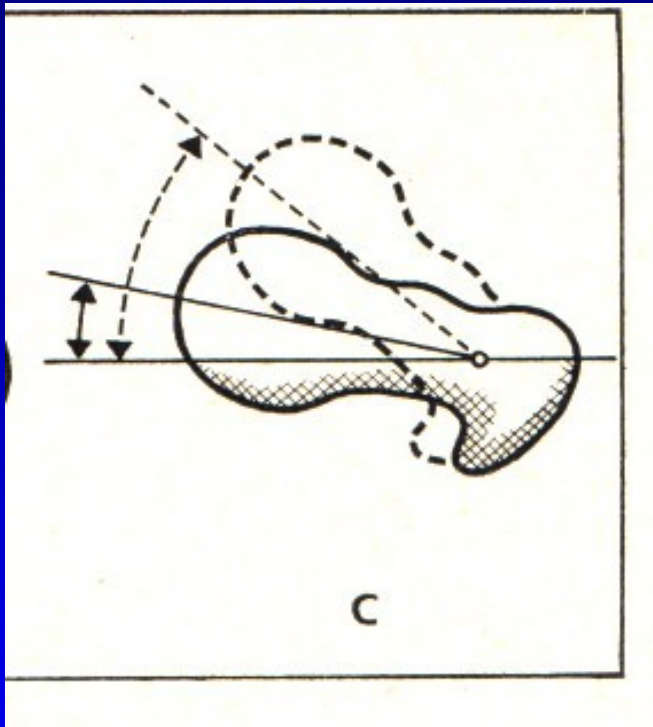


Změna kolodiafyzárního úhlu femuru



Změna úhlu antevertze: při narození 40st
na konci puberty 10-15st
v dospělosti 11 st.

Úhel antevertze

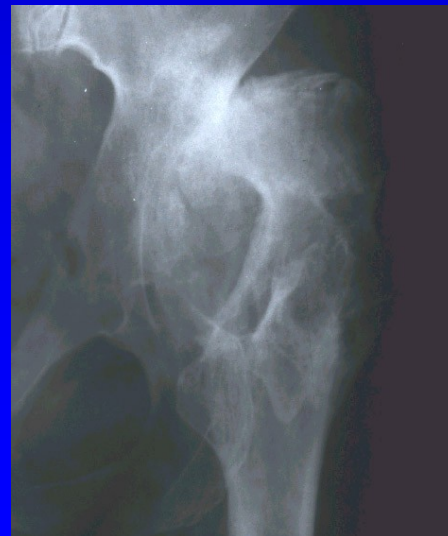
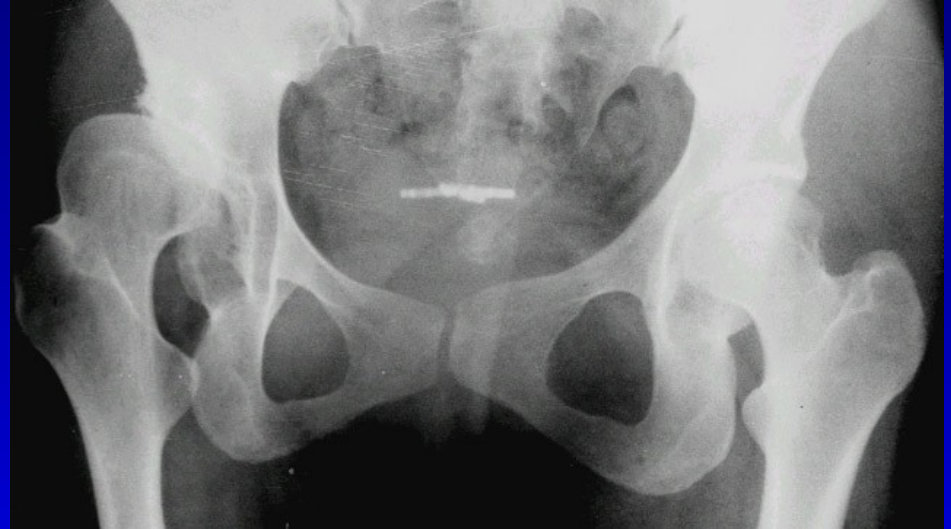
Změna úhlu antevertze: při narození 40st
na konci puberty 10-15st

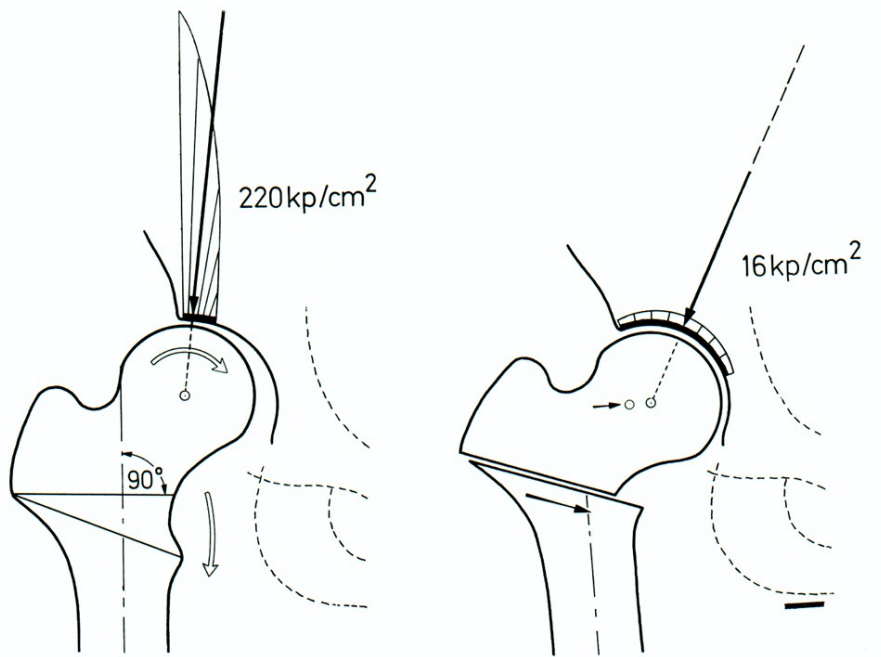
Léčba- derotační osteotomie femuru

Coxa valga

- Coxa valga
- Coxa valga subluxans
- Coxa valga anteverta
- Coxa valga u DMO



Principy osteotomie: F. Pauwels



- Zlepšení centrace hlavice
- Zvětšení zatěžované plochy
- Snížení tlaku v kloubu
- Relaxace svalů
- Snížení svalové síly
- Zkratek končetiny
- Přetížení kolena mediálně

Varizační osteotomie

Coxa vara

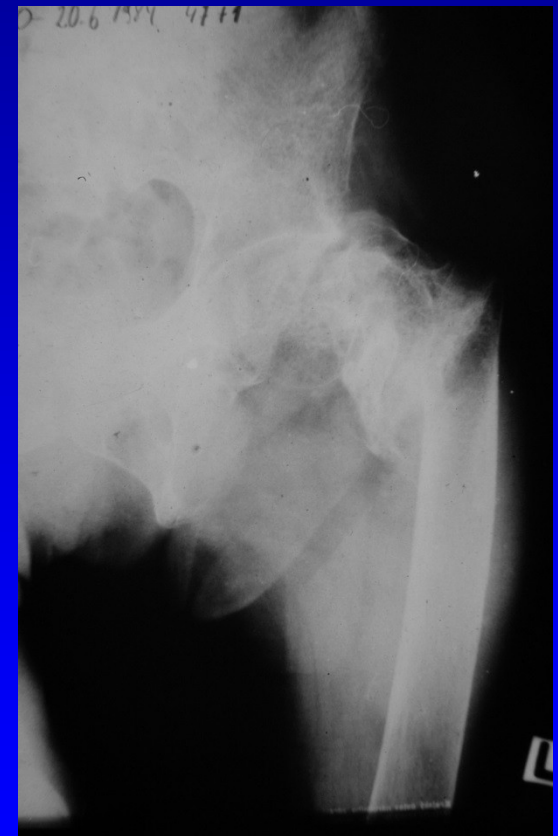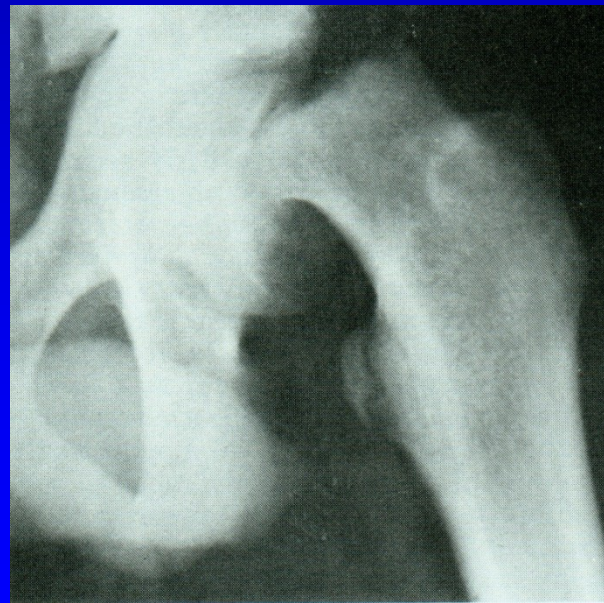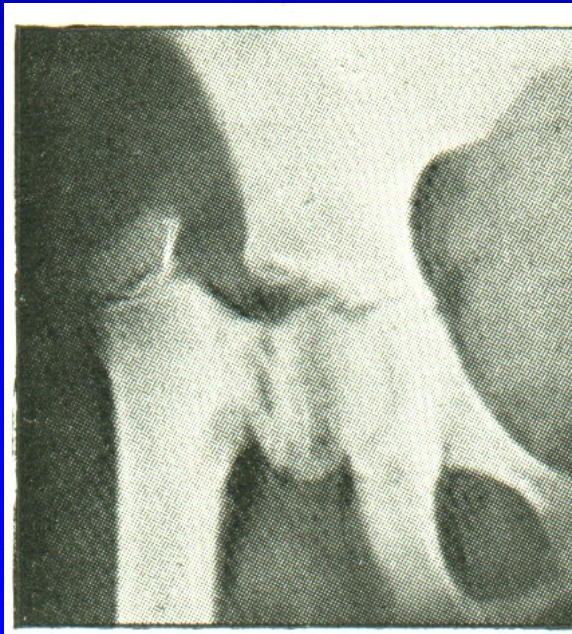Coxa vara congenita

Coxa vara adolescentium

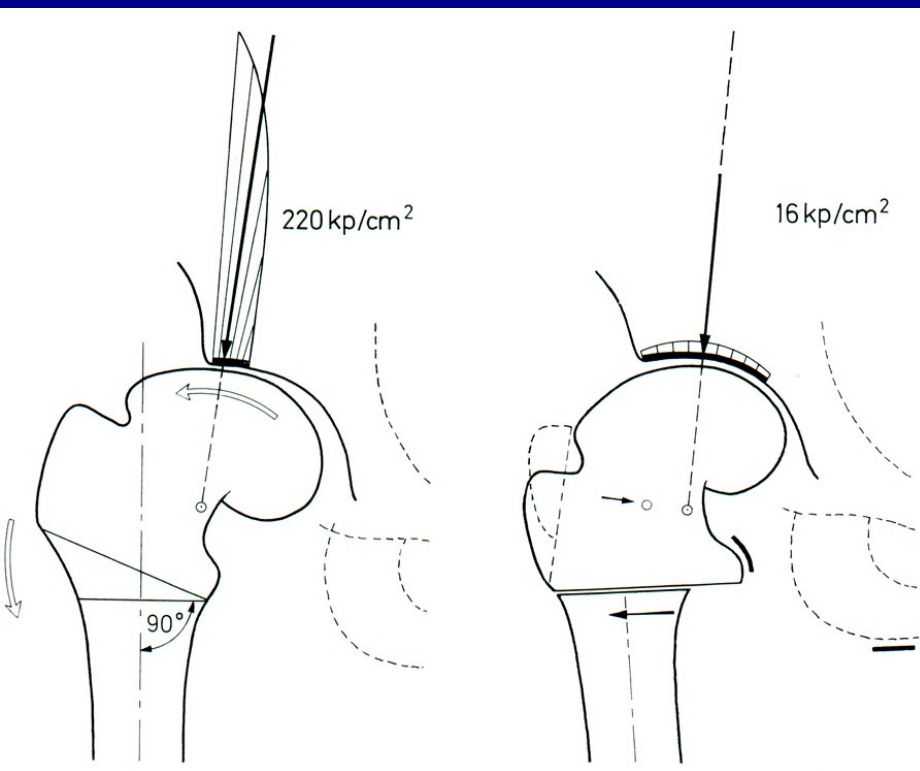
Coxa vara posttraumatica

Coxa vara po zánětu, po léčbě VDK

Coxa vara u osteopatií



Principy osteotomie: F. Pauwels



Přenesení zátěže mediálně
Odlehčení laterálnímu okraji
acetabula

Zvětšení kloubní plochy
o kapkovitý osteofyt hlavice

Prodloužení ramene síly abduktorů

Vliv na koleno -->

lateralizace diafýzy

Snížení napětí adduktorů
a m. iliopsoas

Prodloužení končetiny

Valgizační osteotomie

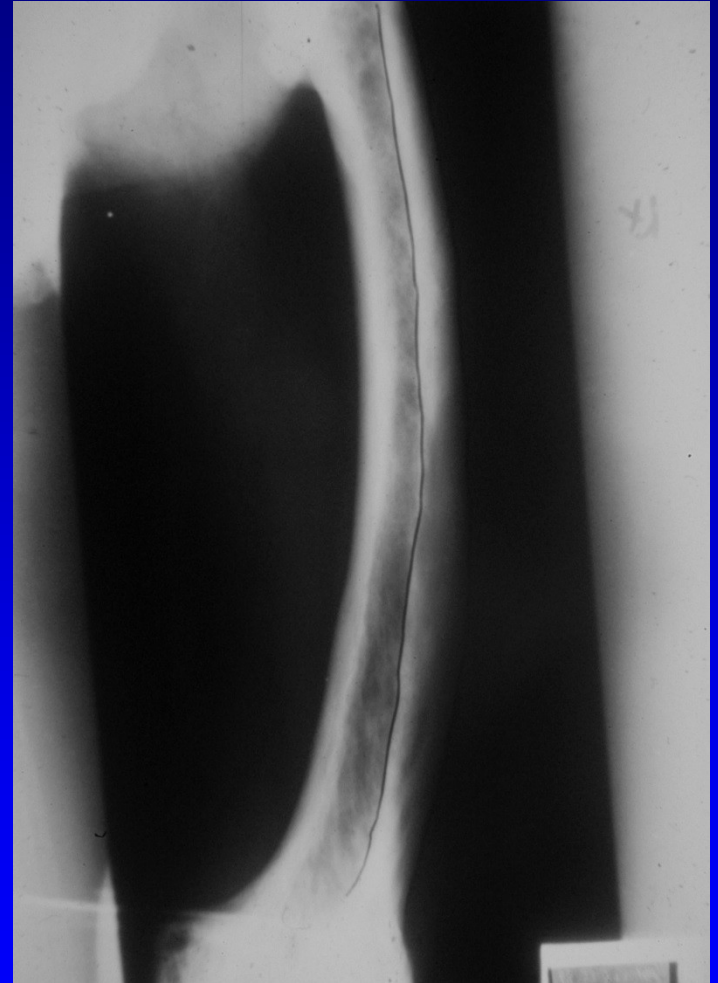
Deformity ve femuru

Varozita

Valgozita

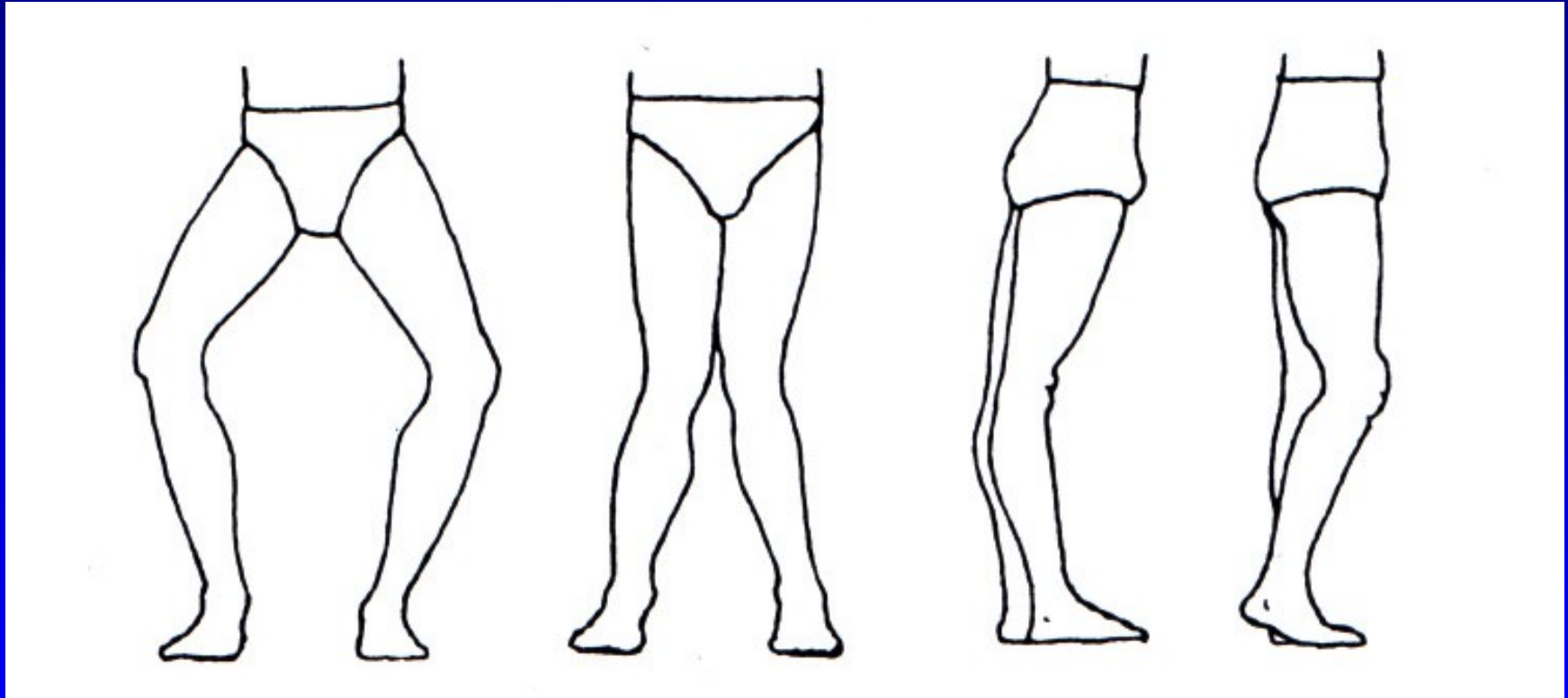
Antekurvace

Rekurvace



Obr. 11 Varozita femuru u m. Paget

Osové deformity kolena



Genu varum

genu valgum

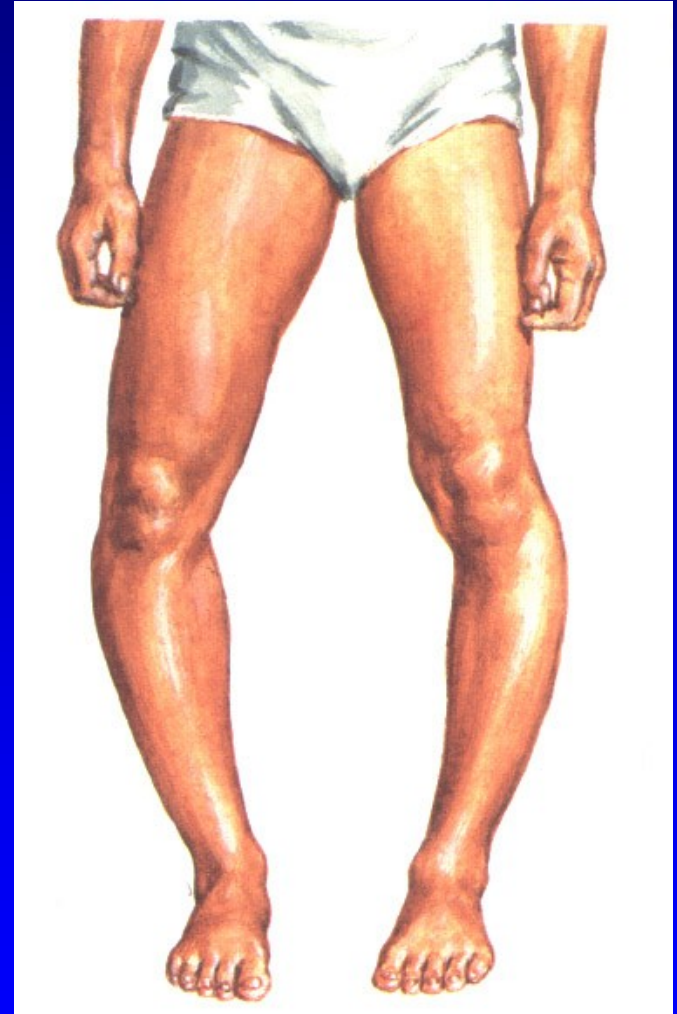
genu recurvatum

genu flectum

Tibia vara Blount

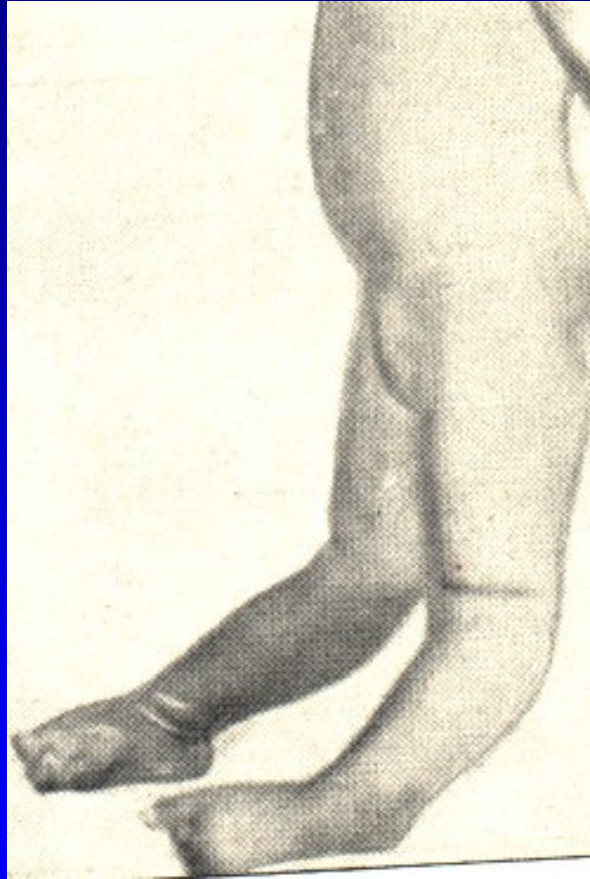
Porucha růstu mediální části
růstové ploténky tibie

Předčasný uzávěr RP mediálně
Zmenšení epifýzy mediálně



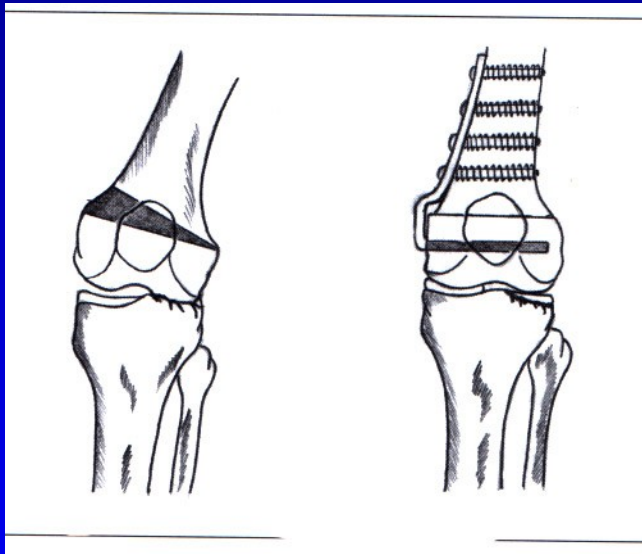
Obr. 22

Genu recurvatum congenitum

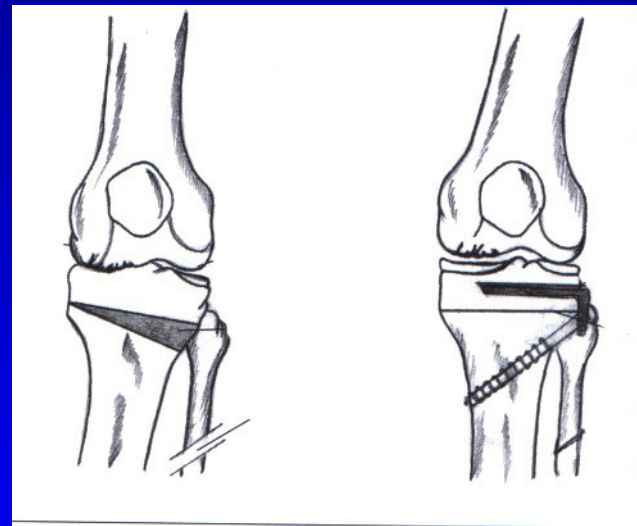


Obr.

Osové deformity u osteoartrózy kolena

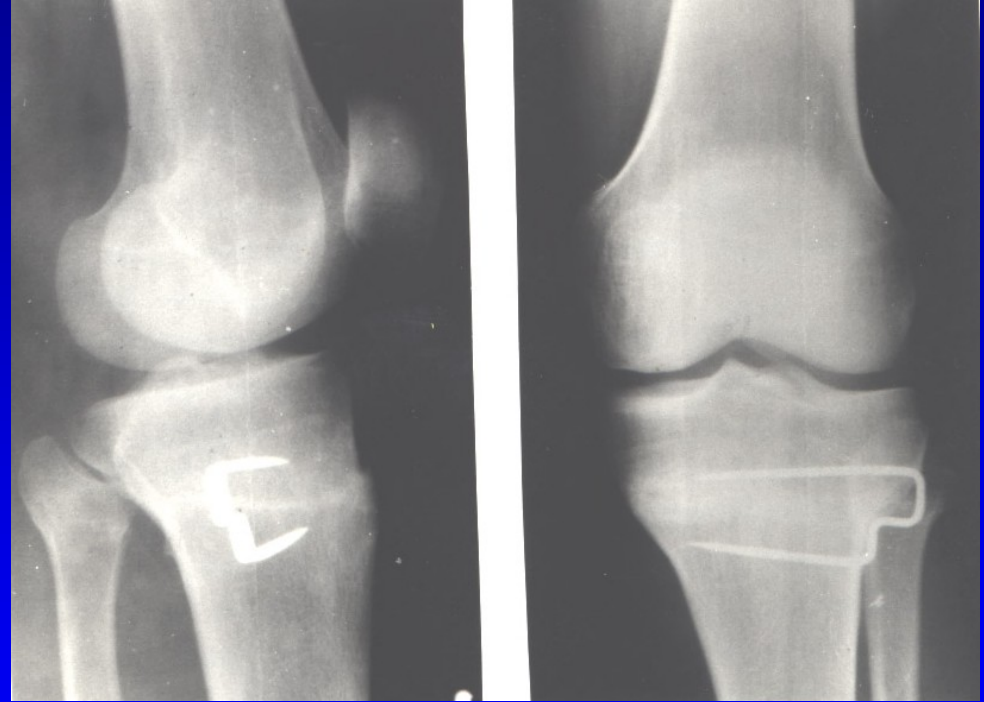
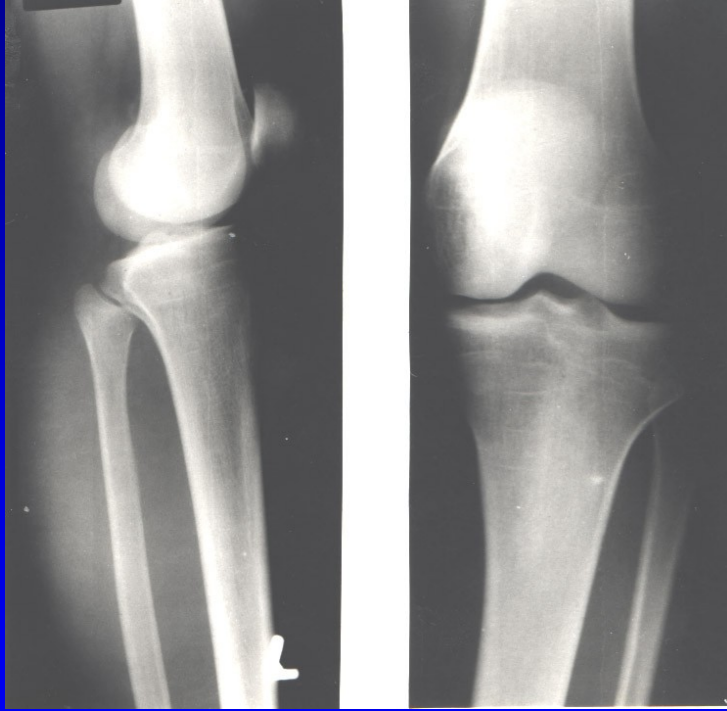


Obr. Genu valgum
Varizační osteotomie



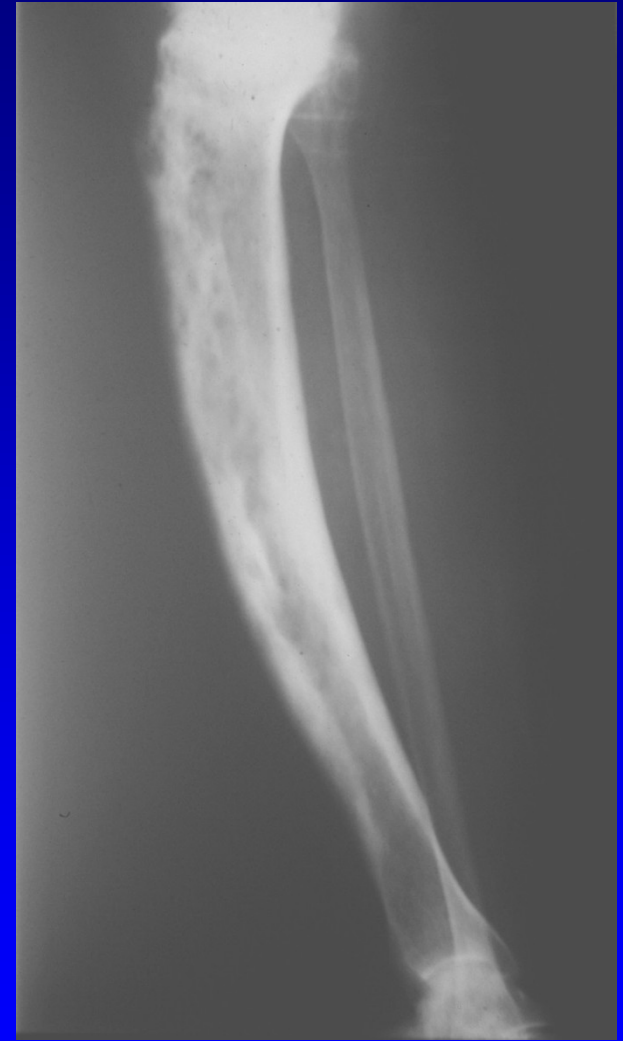
Obr. Genu varum
Valgizační osteotomie

Vysoká osteotomie bérce sec. Coventry



Deformity bérce

- Crus varum
- Crus valgum
- Crus antecurvatum
- Crus recurvatum
- Zevně rotační deformita



Obr. Antekurvace tibie u m. Paget