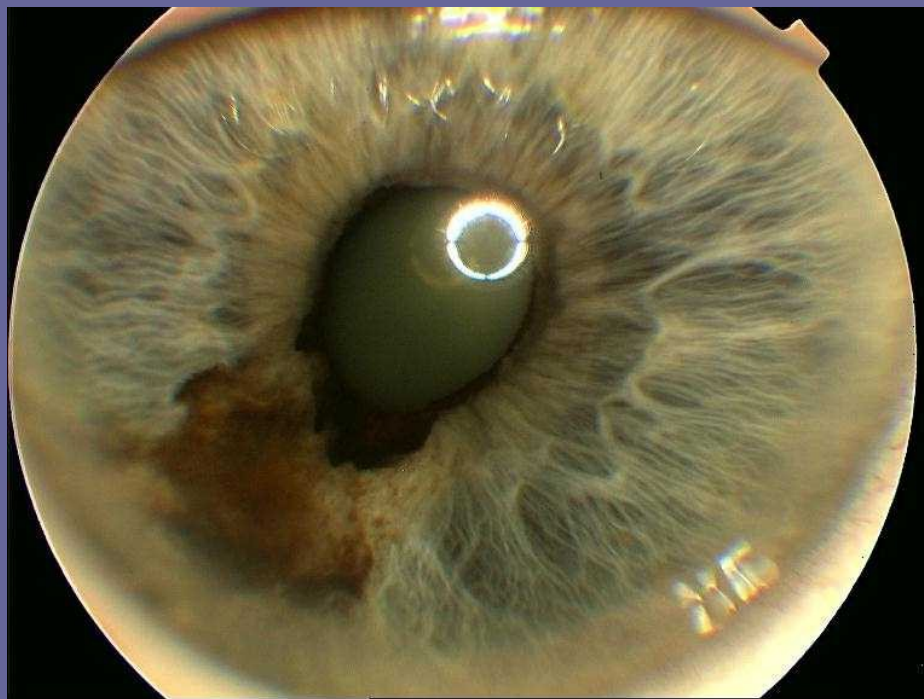


Nádorová onemocnění oka a očních adnex



MUDr. Michala Karkanová, MUDr. Radoslava Uhmánová

MUDr. Igor Vícha, MUDr. Radek Girgle, MUDr. Elena Tokošová

Oční klinika FN Brno, přednostka prof. MUDr. Eva Vlková, CSc

Nádor je změna tkáně, která je výsledkem místně neregulovatelného růstu o autonomní povaze.

Biologická povaha nádoru:

- benigní
- maligní

Dělení očních nádorů dle anatomické lokalizace:

- nádory víček
- nádorová onemocnění oka
- nádorová onemocnění očnice

Nádorová onemocnění víček

Lokalizace:

- kdekoliv na víčku
- převážně problém kosmetický
- porucha postavení a funkce víčka s projevy syndromu suchého oka (pálení, řezání, častější sec. infekce, xeroza spojivky, expoziční keratopatie se snížením ZO až ztrátou oka)

Léčba:

(závisí na rozsahu, lokalizaci a povaze změn)

- **včasná excise** s dostatečně velkým bezpečnostním lemem
- **histologická verifikace**

Benigní nádory víček

Lokalizace:

- kdekoliv na víčku, bez omezení věkem
- nejčastěji problém kosmetický

Retenční cysty mazových žláz (milium, aterom)

Papilom – cornu cutaneum

Veruka, senilní veruka

Hemangiom

Xantelasma

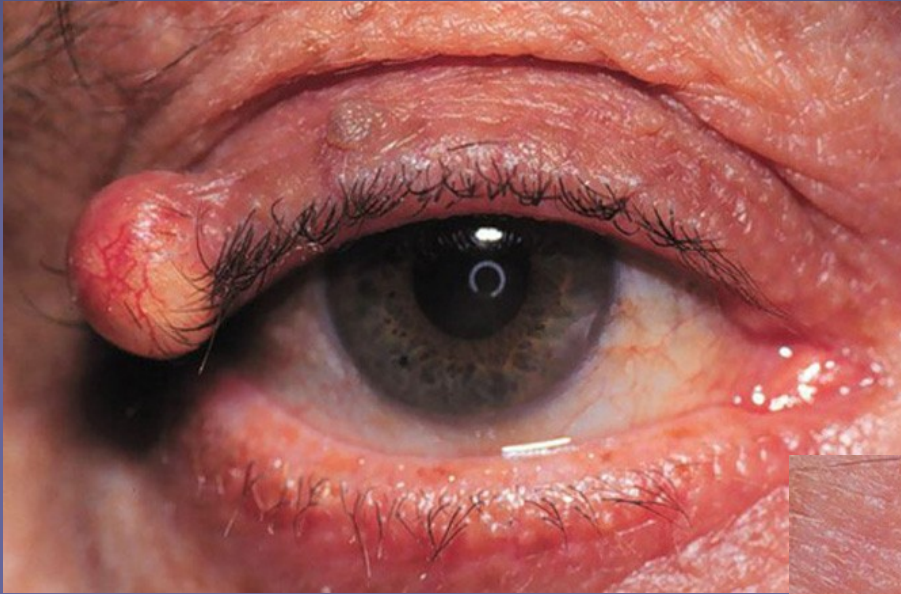Névus

Léčba:

- **observace** (névy)
- **chirurgická** - kauterizace, prostá excise, laserová terapie
(CO₂ laser), kryalizace

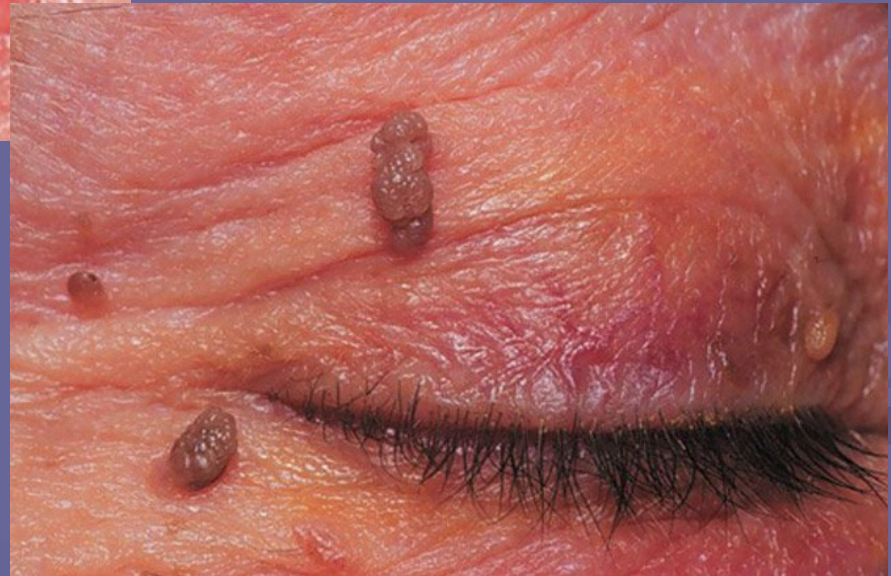Histologické vyšetření!!!

Benigní nádory víček



retenční cysta

papilomy víček



Maligní nádory víček

Lokalizace:

- predilekčně dolní víčko, 6.-7. dekáda života
 - Bazaliom** - basocelulární karcinom (invaze pouze místní)
 - Spinaliom - spinocelulární karcinom (metastazuje)
 - Maligní melanom
 - Karcinom Meibomské žlázy (cave chr. chalazion)!

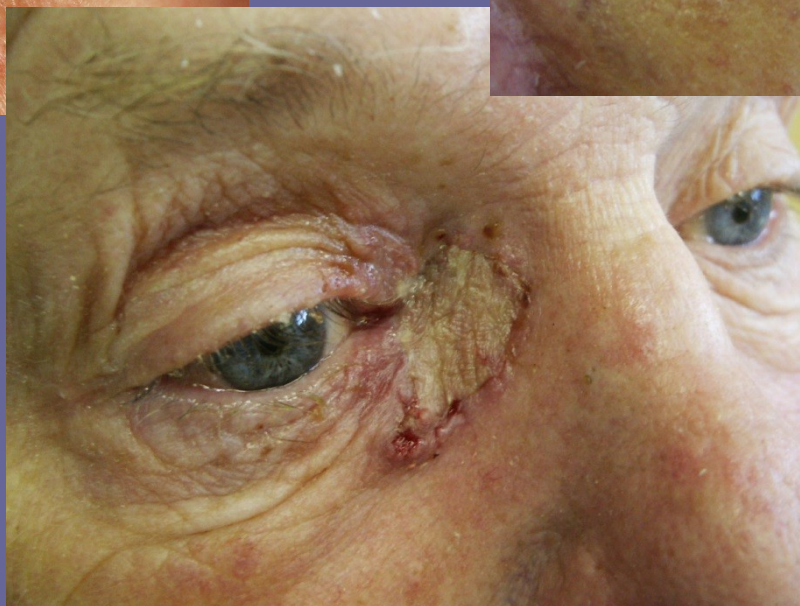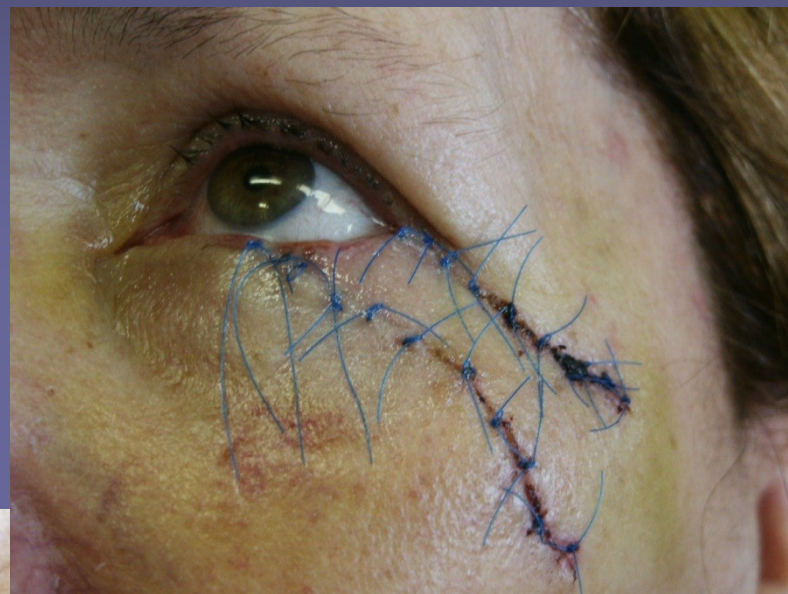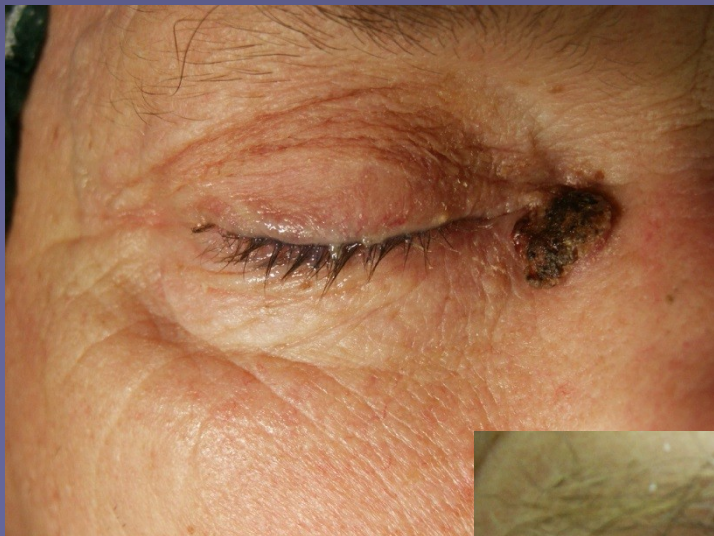Léčba:

- **chirurgická excise** - prostá
 - plastické úpravy (meziob. spolupráce)
- radioterapie
- chirurgická s následnou radioterapií
- lokální aplikace IL

Onkologická dispenzarizace!

Maligní nádory víček

bazocelulární karcinom



Nádory spojivky a rohovky

Lokalizace:

- predilekčně rozsah oční šterbiny, všechny věkové kategorie s posunem do vyššího věku

Léčba:

- dispenzarizace vrozených změn bez progresu - fotodokumentace (kosmetické hledisko)
- chirurgická - excize bloková, lamelární keratektomie, u malignit doplněno krytalizací - excise radikální (až exenterace očnice)
- doplňková lokální radioterapie
- lokální aplikace antimetabolitů

Histologické vyšetření !

Onkologická dispenzarizace v případě melanomu a karcinomu!

Benigní nádorová onemocnění spojivky a rohovky

Vrozené:

Choristomy - dermoid, lipodermoid

Hemangiom

Epitelové:

Hyperplázie epitelu

Papilom

Epiteliom (karcinoma in situ, Bowenova choroba)

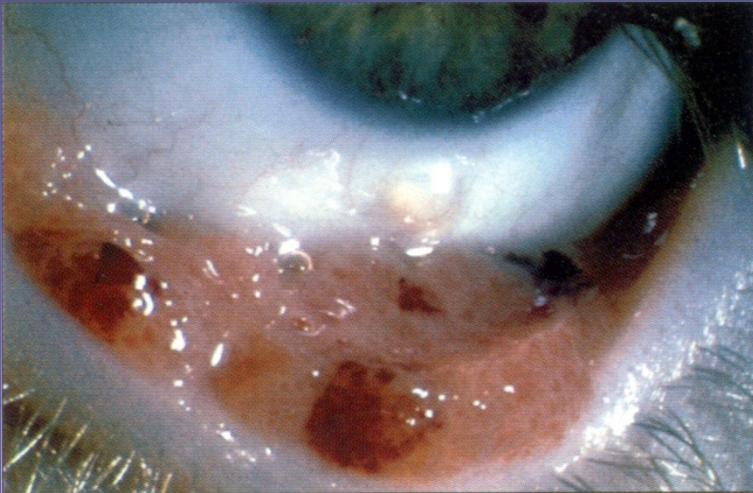
Melanotické:

Melanóza – vrozená a získaná (s atypiemi či bez atypií)

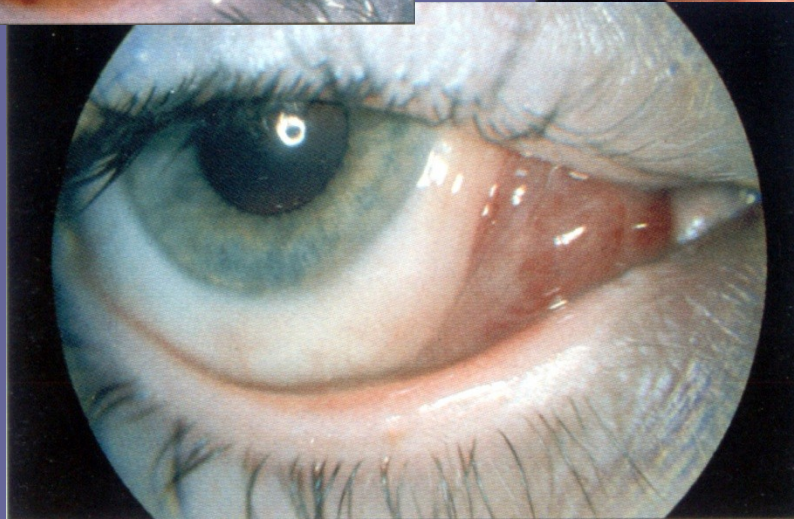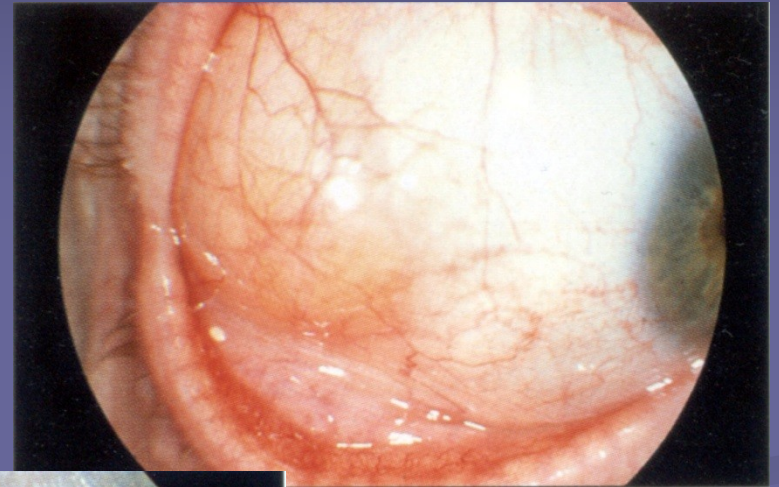
Névus, Melanocytom (kong. založeny)

Benigní nádorová onemocnění spojivky a rohovky

papilom spojivky



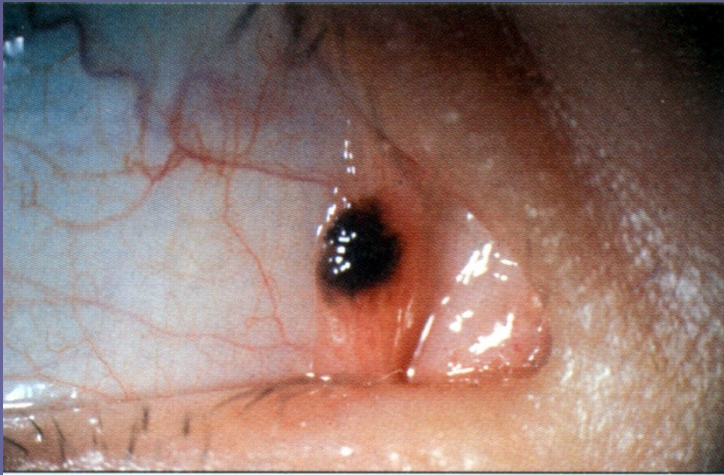
lipodermoid spojivky



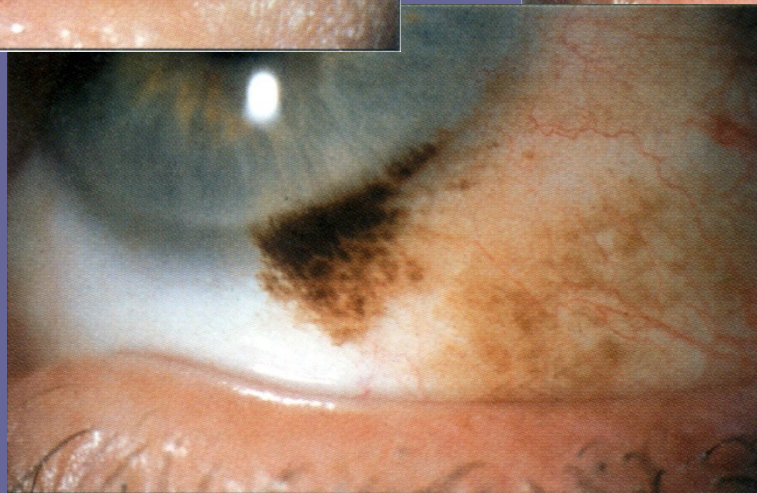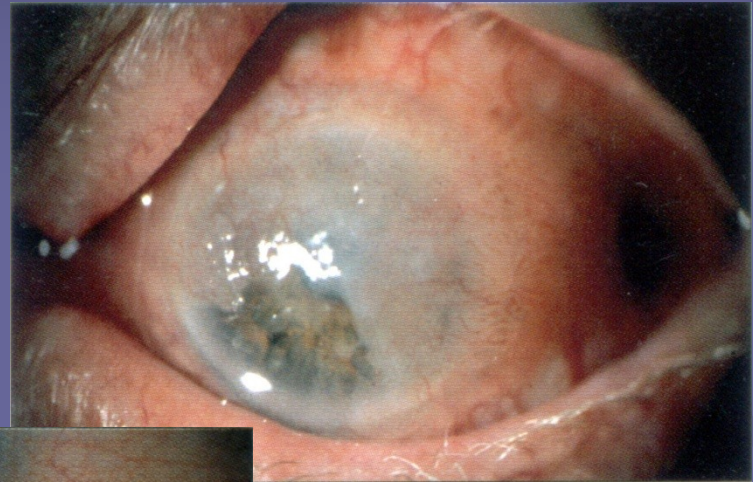
*lymfangiom
spojivky*

Benigní nádorová onemocnění spojivky a rohovky

nevus spojivky



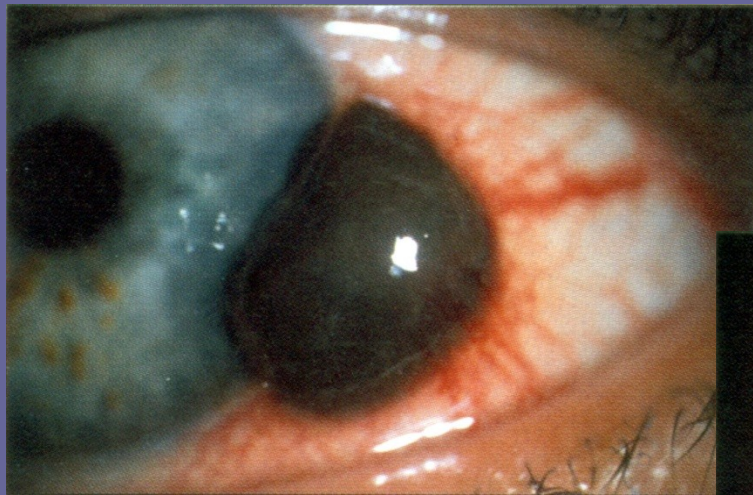
karcinoma in situ



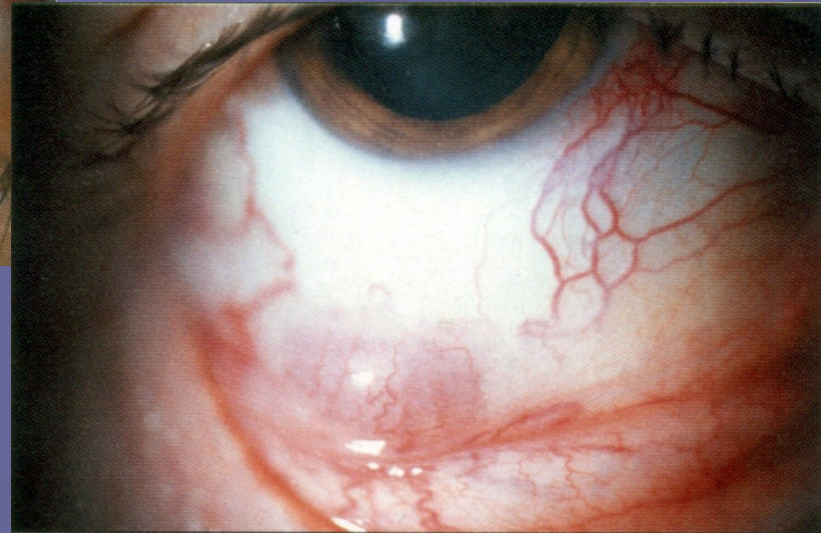
melanóza spojivky

Maligntní nádorová onemocnění spojivky a rohovky

- Maligntní melanom spojivky
- Karcinom spojivky (vzácné onemocnění)
- Lymfom spojivky Non - Hodgkinova typu



maligntní melanom spojivky



lymfom spojivky

Nitrooční nádory

Primární:

- původ v živnatce (duhovka, řasnaté tělísko, cévnatka)
- původ v sítnici (raritně u dospělých)

Sekundární:

- při infiltrativním růstu z okolní tkáně

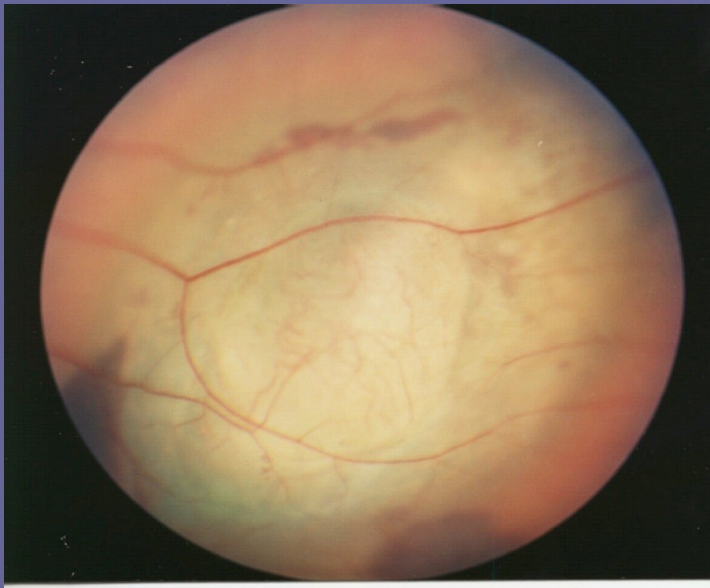
Metastatické:

- při generalizaci zhoubného onemocnění
- nejčastěji v cévnatce (nezřídka první příznak zhoubného onemocnění)

Metastázy - u žen ca prsu 85%, bronchů 8%
- u mužů ca plic 38%, GIT 20%

Maligní melanom uvey (MMU)

- Iris 8%
- Corpus ciliare 12%
- Chorioidea 80%



- nejčastější primární nitrooční nádor dospělých
- výskyt mezi 50-70 lety
- uváděná mortalita 30 -70%
- nejčastěji unilaterální

Diagnostika MMU

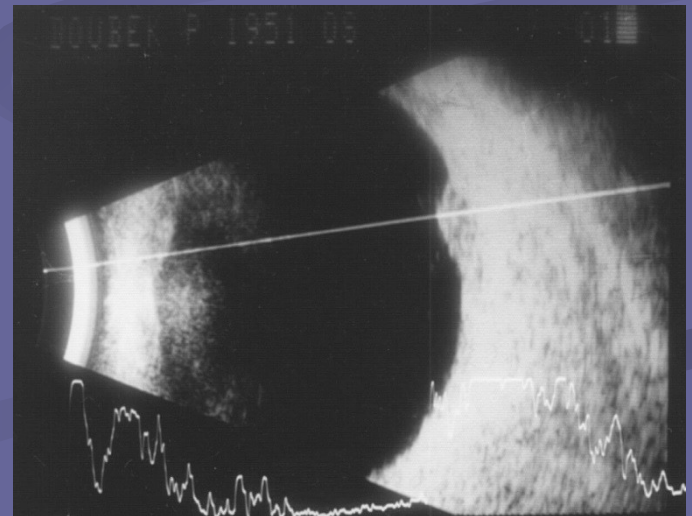
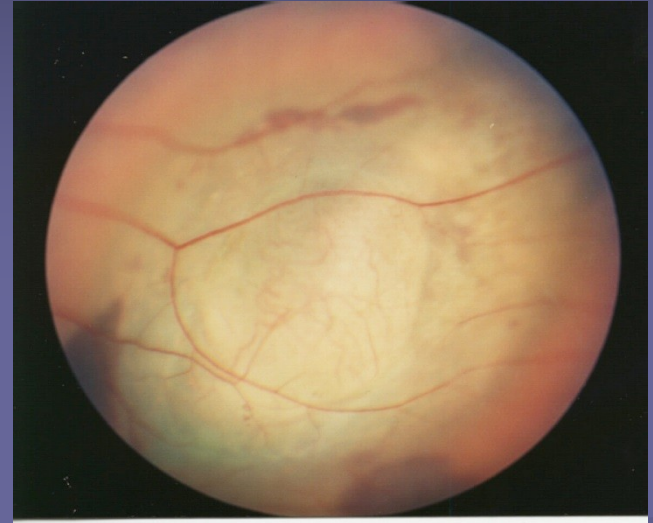
Vyšetření na štěrbinové lampě

Oftalmoskopie

- přímá
- nepřímá
- biomikroskopie
- gonioskopie
- diafanoskopie

Sonografie

- B scan
- standard. echografie
- UBM
- duplexní sonografie

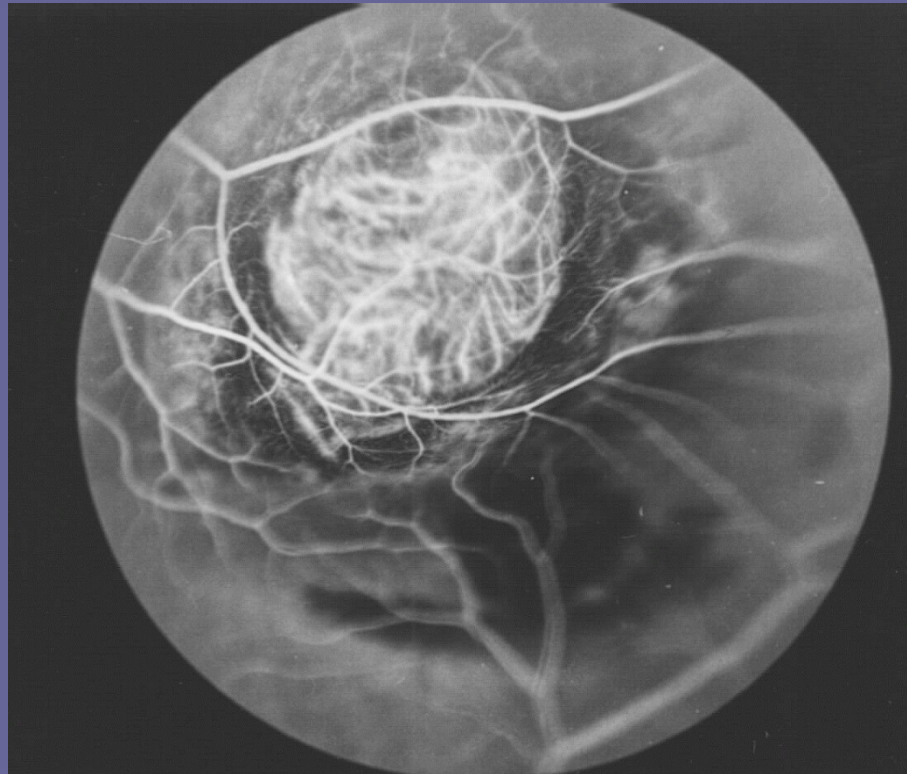


Diagnostika MMU

FAG (fluorescenční angiografie)

ICG (indocyaninová angiografie)

NMR, PET



Vyšetření prováděná při stanovení dg. MMU

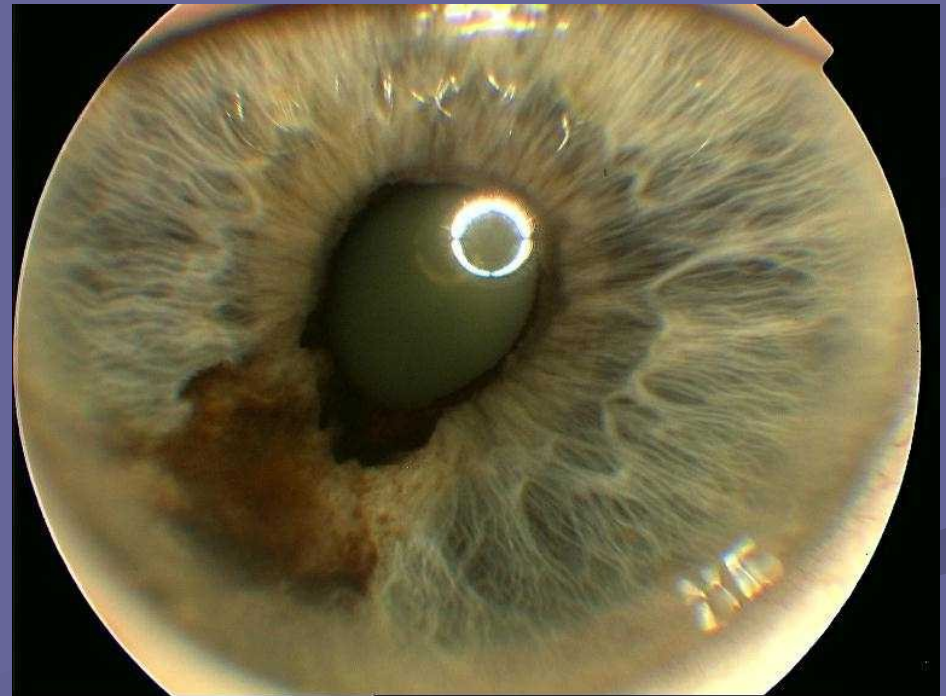
- Kompletní laboratorní vyšetření včetně onkomarkerů
- RTG plic
- UZV parenchymatozních orgánů
- Scintigrafie skeletu
- NMR mozku
- Kompletní interní vyšetření
- Onkologické vyšetření
- (PET)

Kritéria volby terapeutického postupu

- individuální
- visus, NOT, stav postiženého oka
- **velikost nádoru**, známky jeho aktivity
- lokalizace, tvar
- stav druhého oka, celkový stav pacienta
- věk pacienta v době zjištění

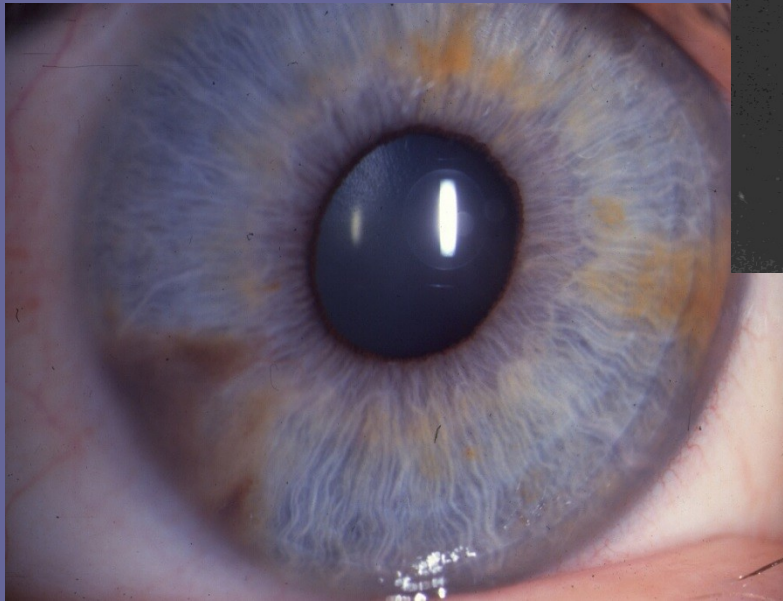Maligní melanom iris

- nejčastěji výskyt v dolní polovině duhovky
- různé množství pigmentu
- distorze zornice
- ektopie pigm. listu
- parciální katarakta

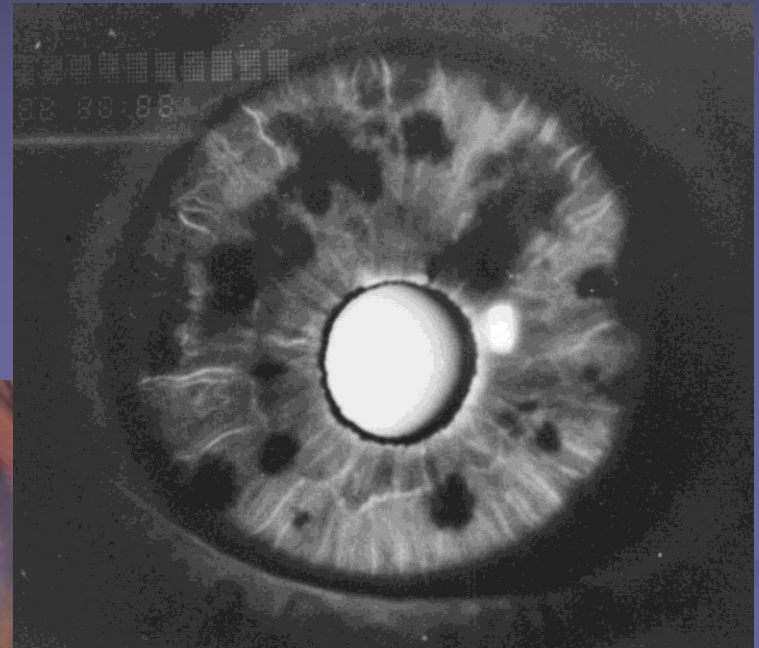


Diferenciální diagnostika lézí duhovky

- nevus
- cysta
- leiomyom
- hyperplazie pigmentového listu



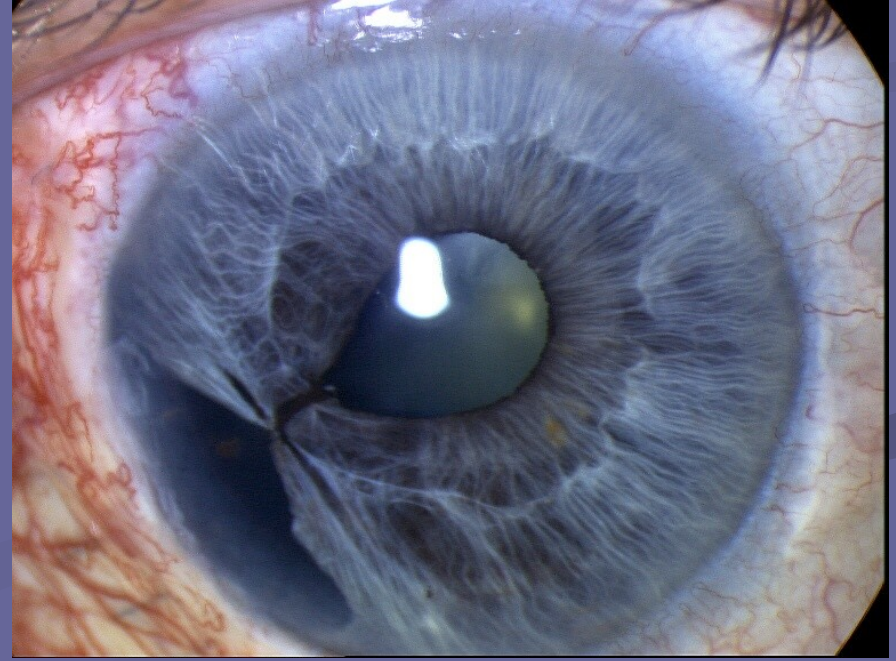
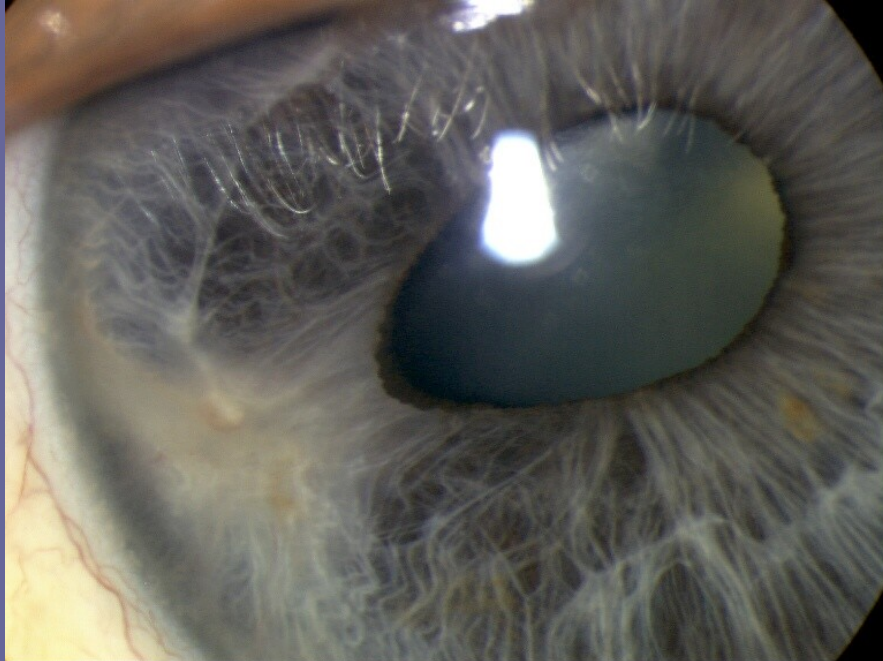nevus duhovky



tygrovaná duhovka

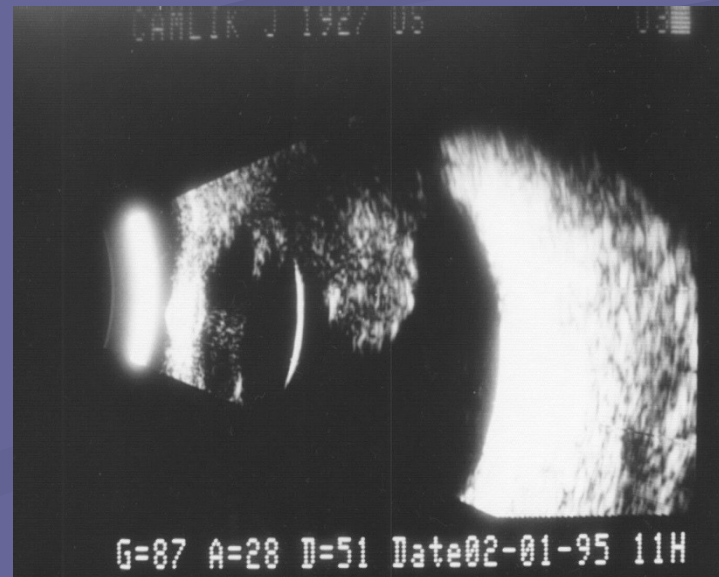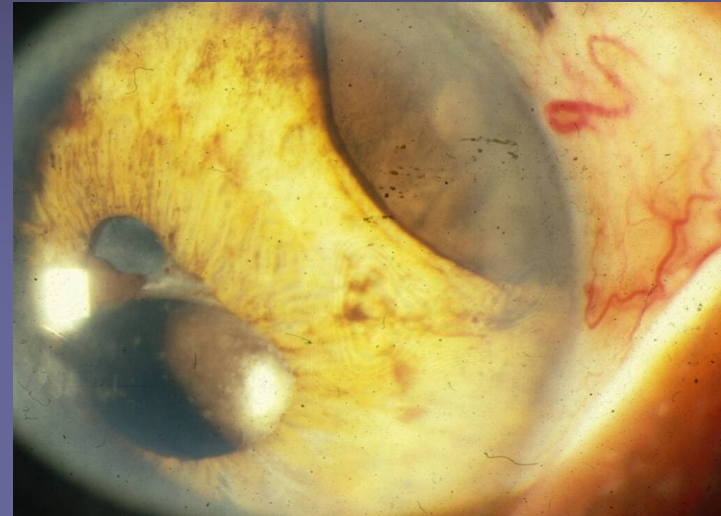
Léčba benigních i maligních lézí duhovky

- sledování hraničních nálezů (fotodokumentace)
- excize - u suspektních lézí nepřesahujících 4 hodiny
- enukleace bulbu - susp. maligní léze nad 1/2 duhovky, slepý bulbus, nekorigovatelný sekundární glaukom



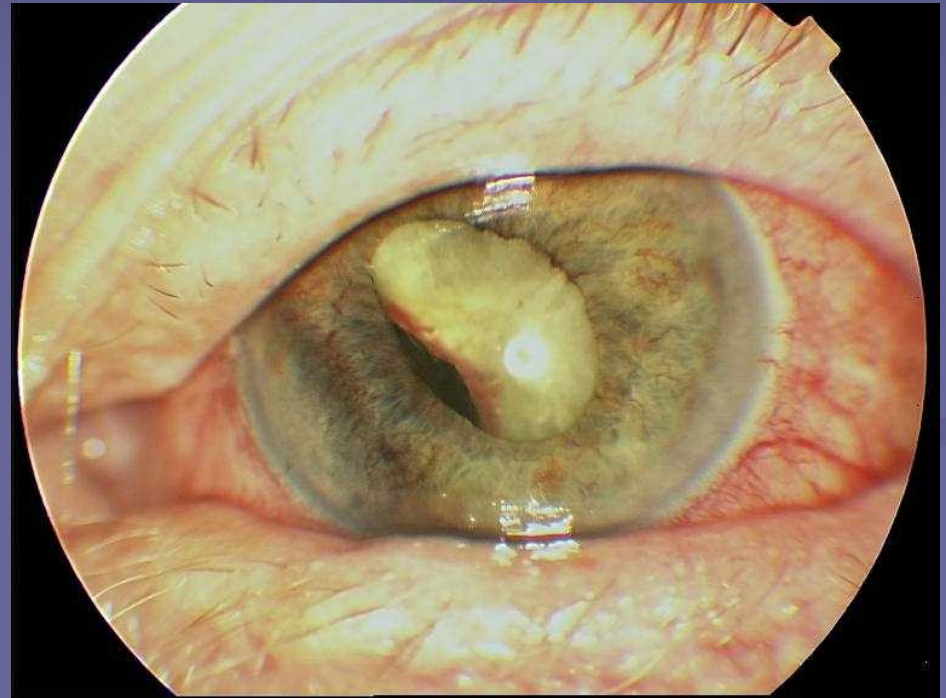
Maligní melanom řasnatého tělesa

- dlouho asymptomatický
- rozšíření episklerálních cév
- tlak na čočku
(astigmatismus, parciální katarakta, subluxe)
- sekundární amoce
- eroze kořene iris
- sekundární glaukom po počáteční hypotenzi
- epibulbární masa v místě extrabulbární propagace



Diferenciální diagnostika lézí řasnatého tělesa

- nádory z pigmentového a nepigmentového epitelu
- cysty
- klinicky neodlišitelné

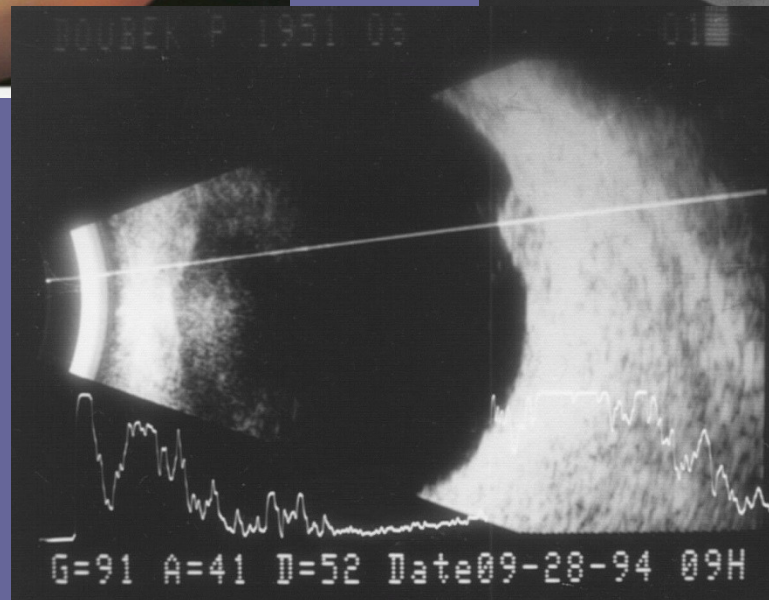
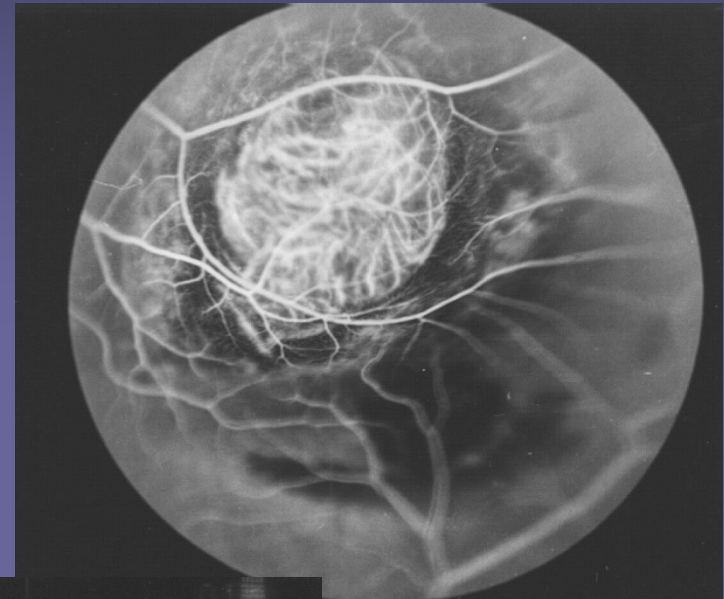
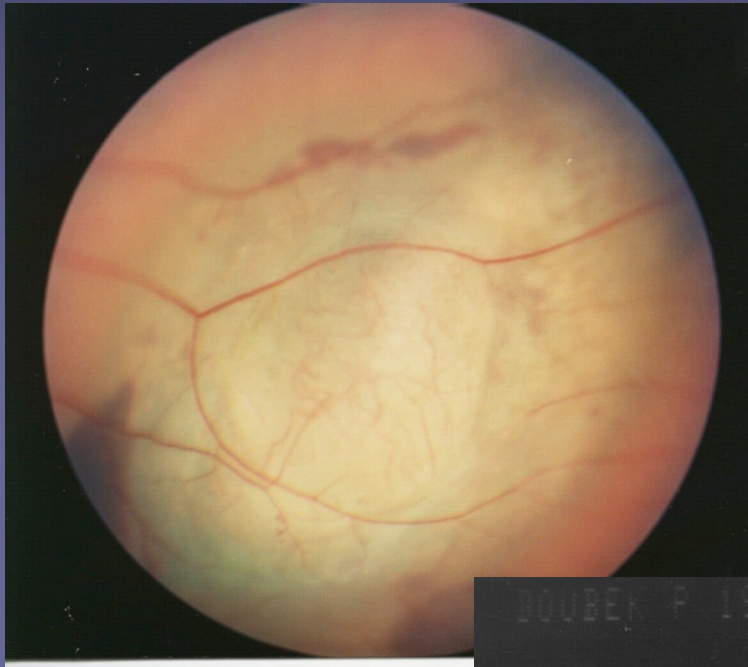


cysta řasnatého tělíska

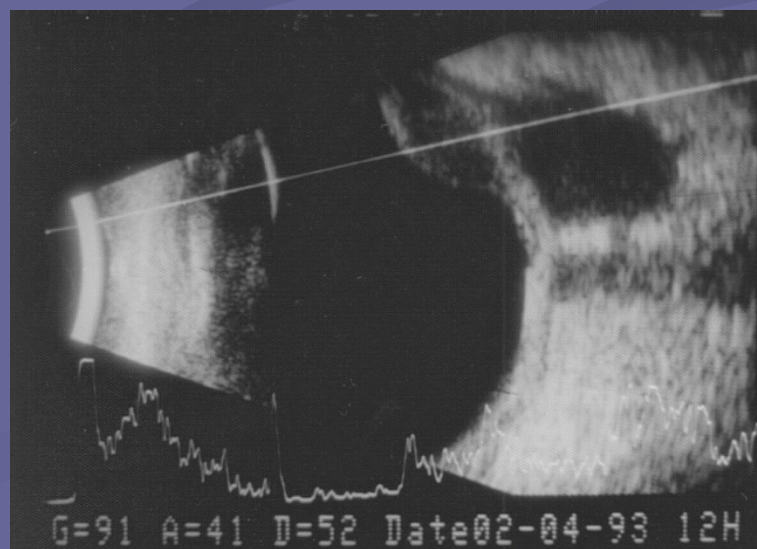
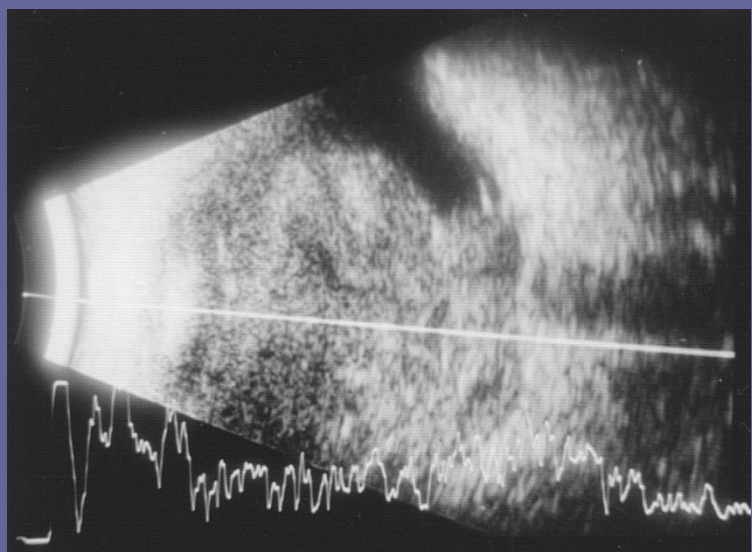
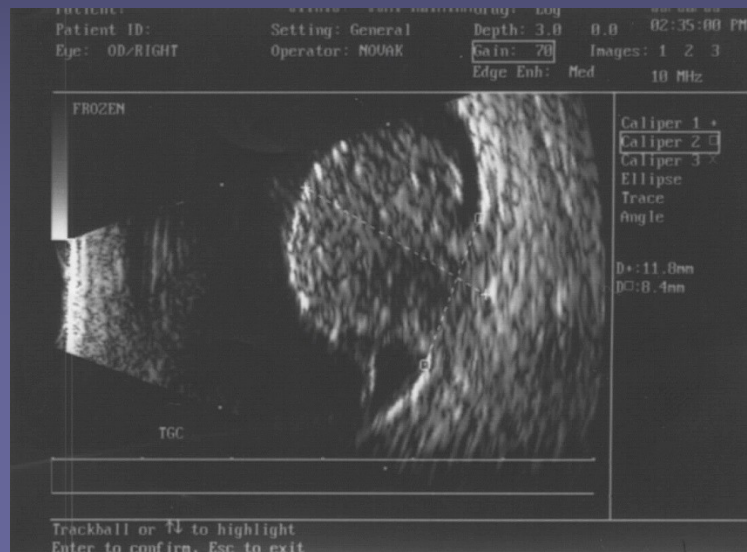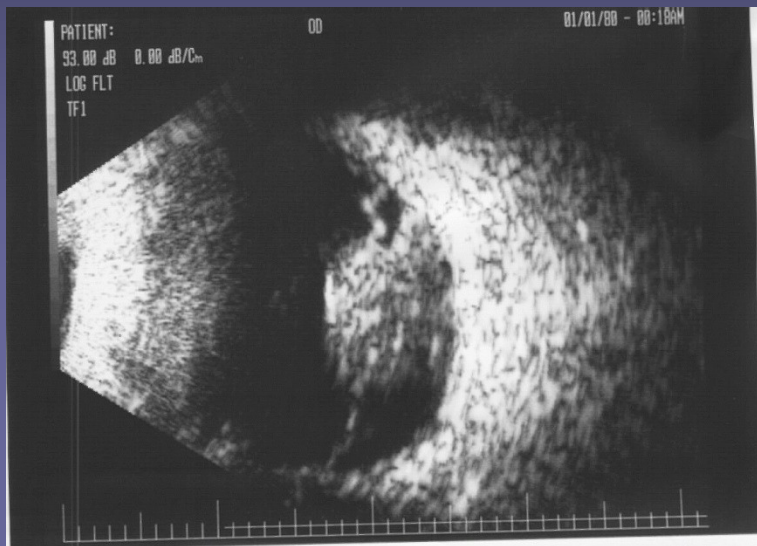Terapie melanomů řasnatého tělíska

- cyklektomie
- iridocyklektomie
- radioterapie - brachyterapie
Lexellův gama nůž
- enukleace

Maligní melanom cévnatky



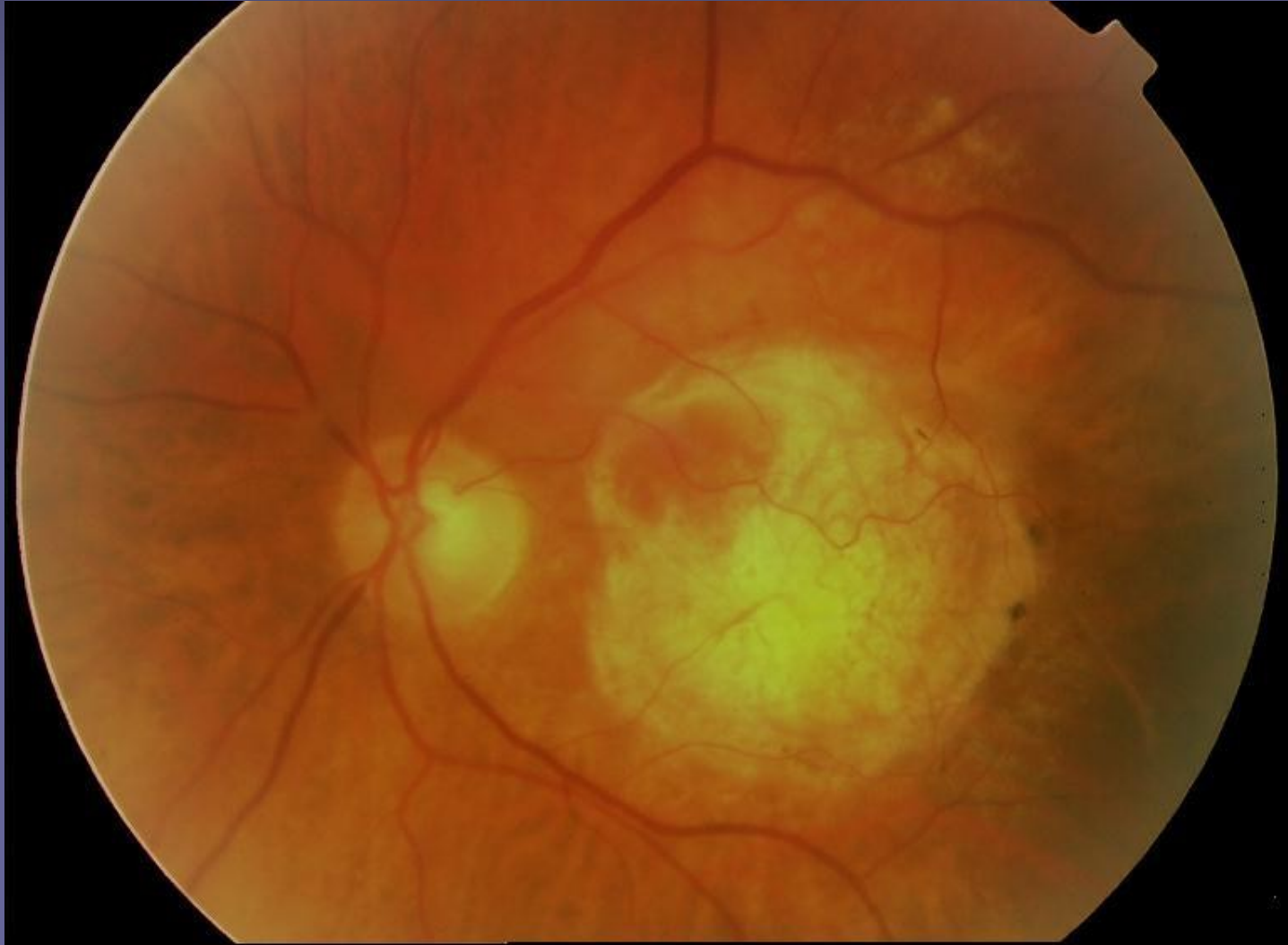Maligní melanom cévnatky - sonografie



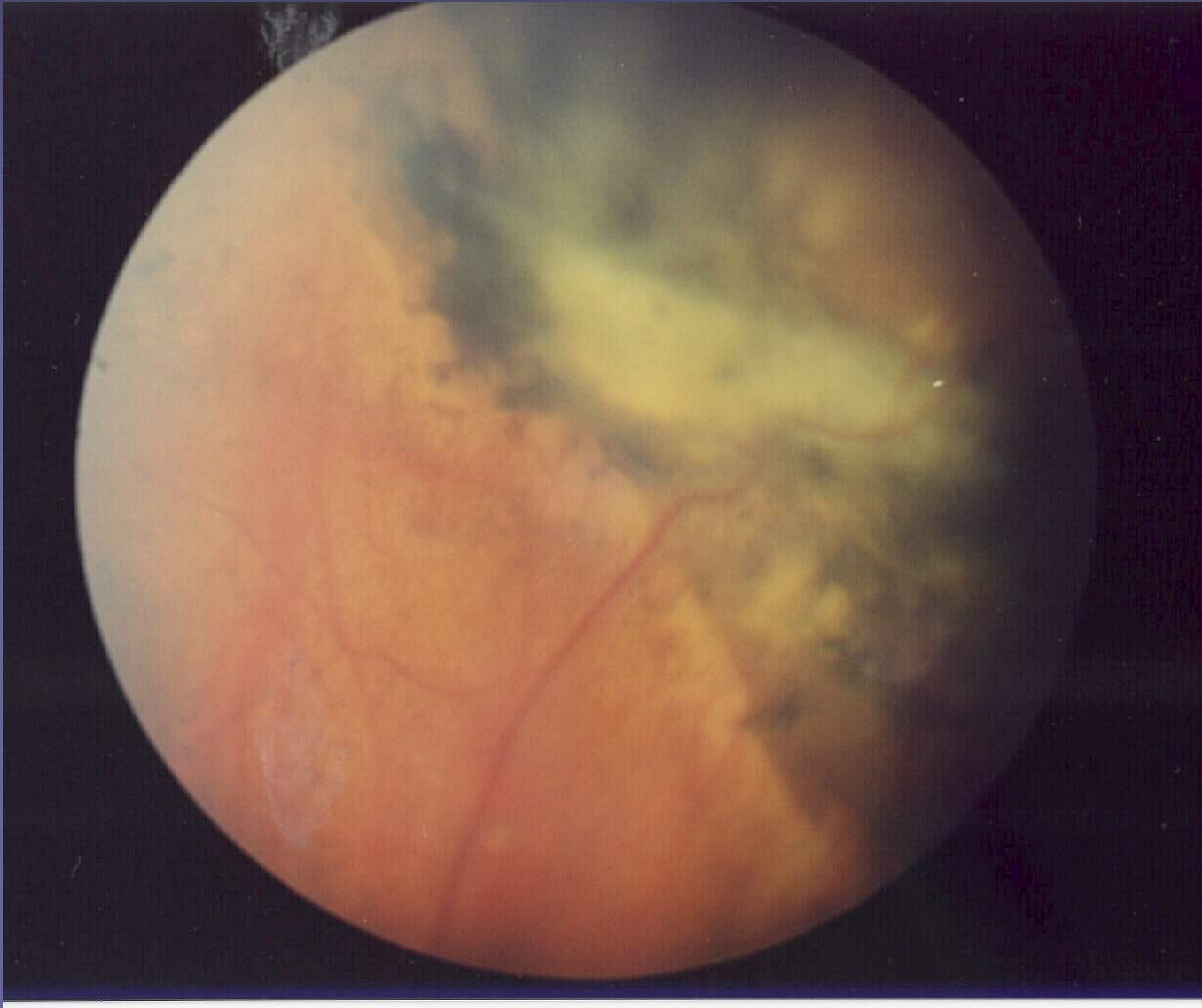
Diferenciální diagnostika lézí cévnatky

- exudativní forma VPMD
- chorioidální granulomatosní jizvy
- subretinální hemorhagie
- velké prominující névy
- hyperplazie RPE
- ablace cévnatky
- metastázy
- kavernosní hemangiom
- zadní skleritida
- melanocytom
- retinoblastom

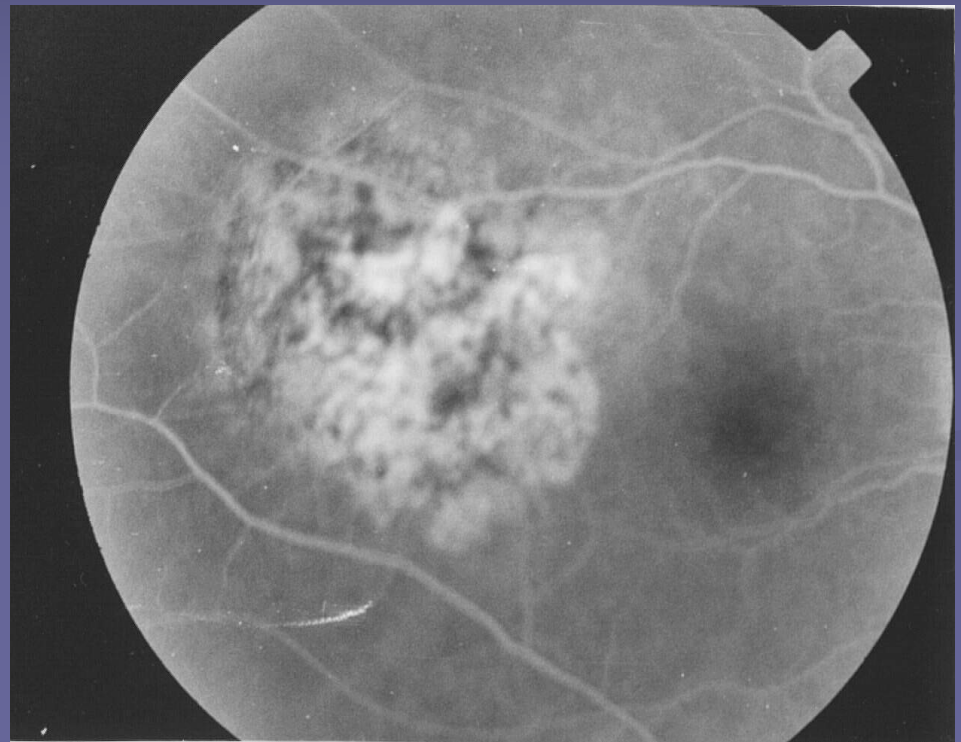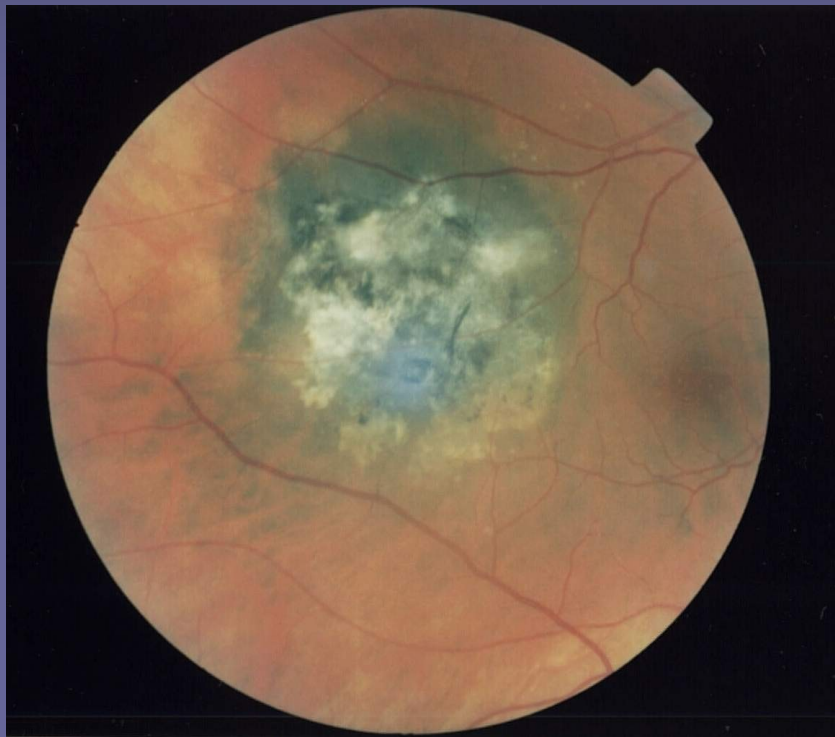Věkem podmíněná makulární degenerace



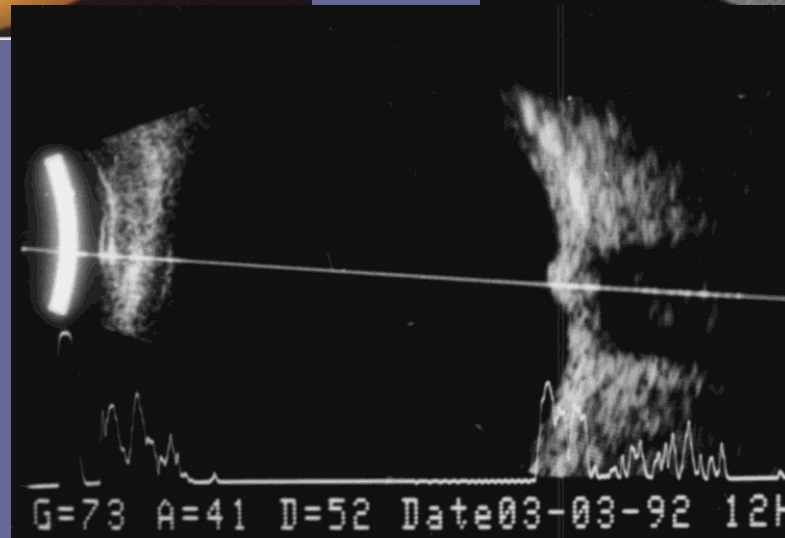
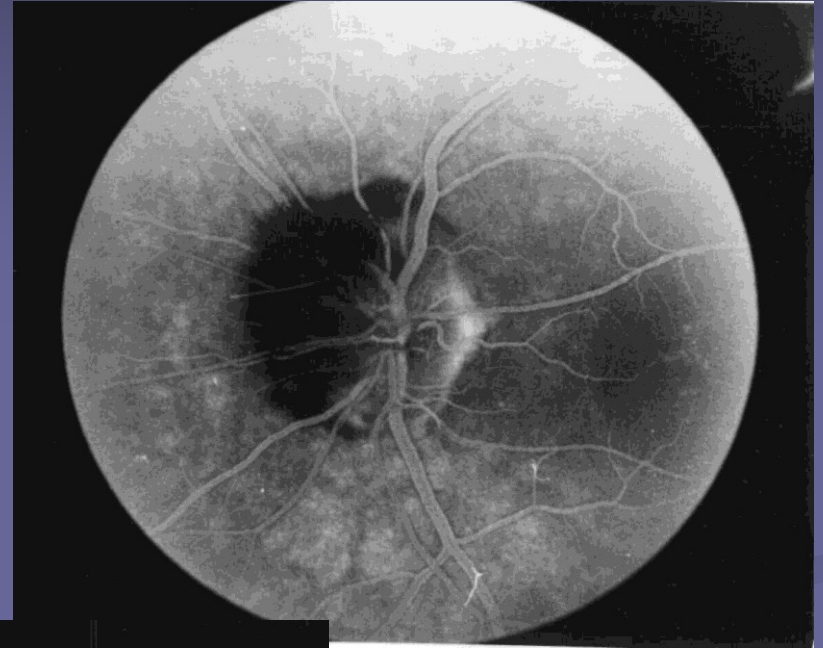
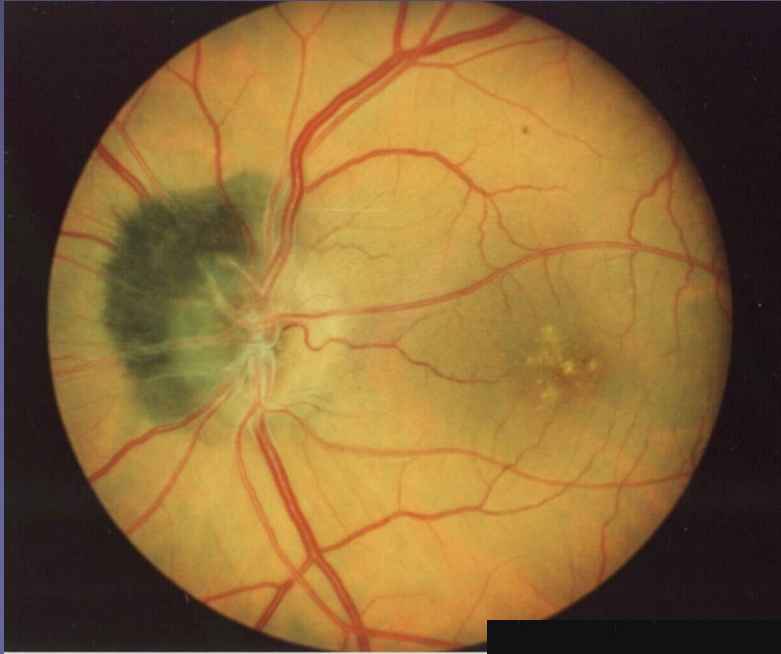
Chorioideální exudativní jizva



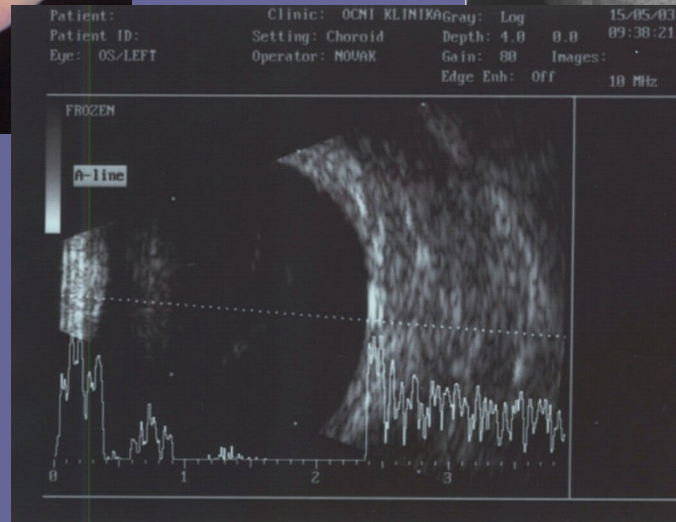
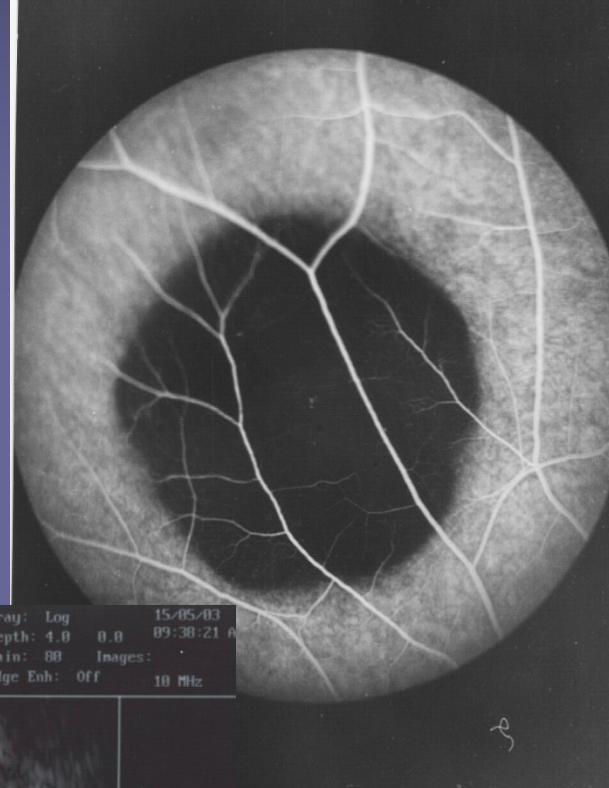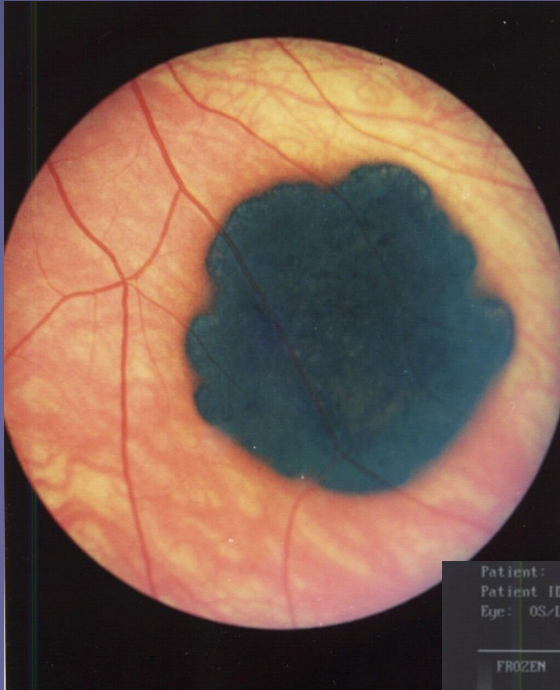
Névus cévnatky



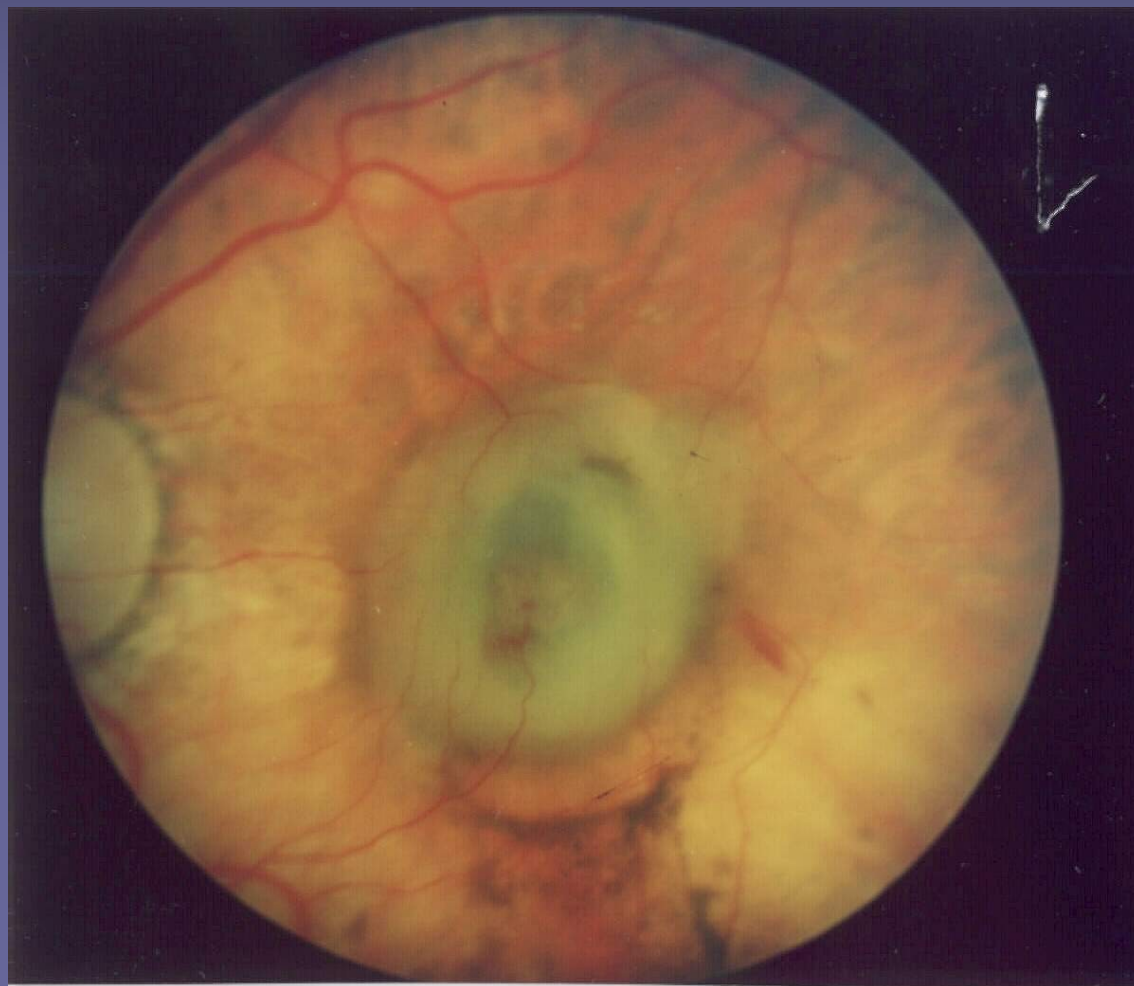
Melanocytom



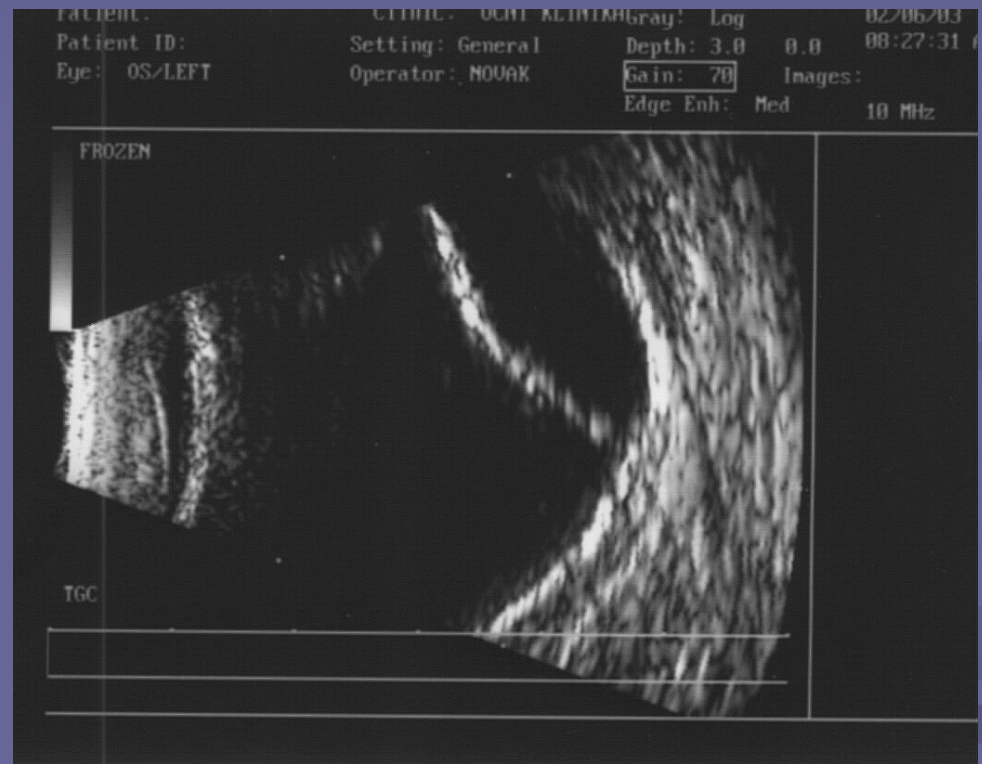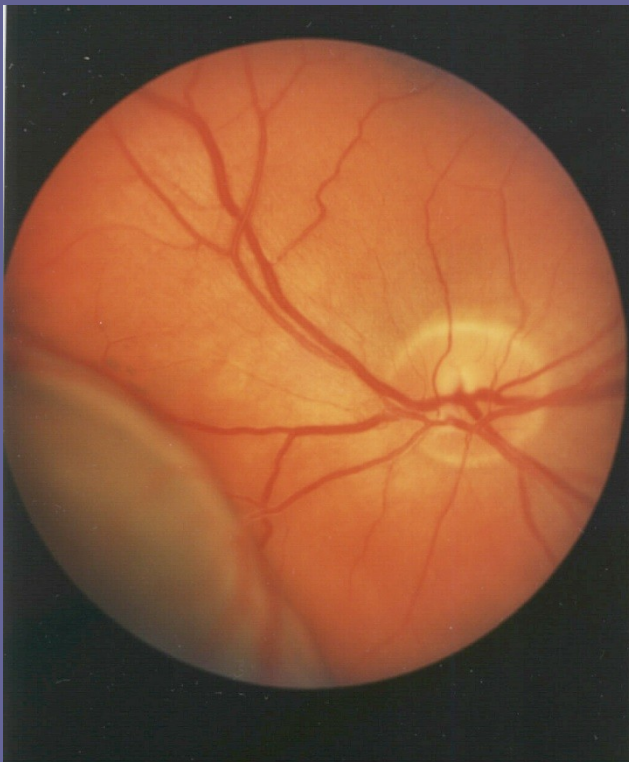
Kongenitální hyperplazie RPE



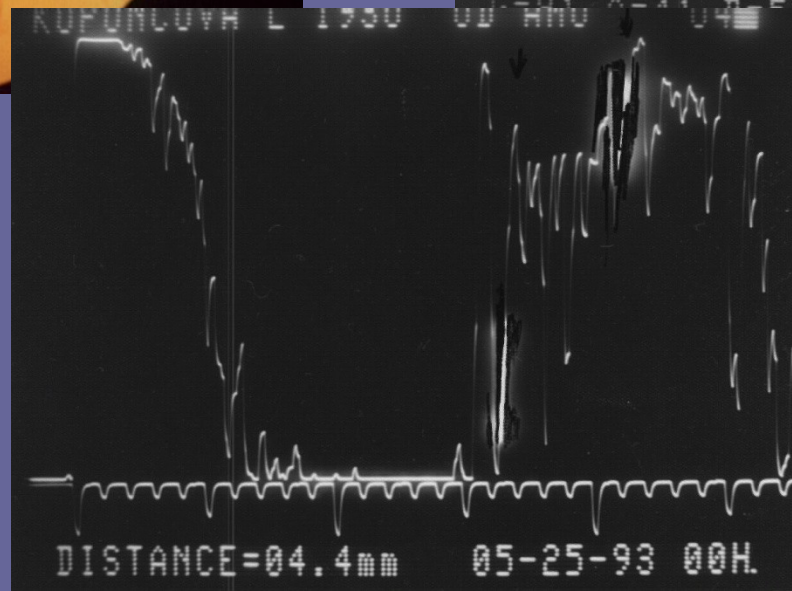
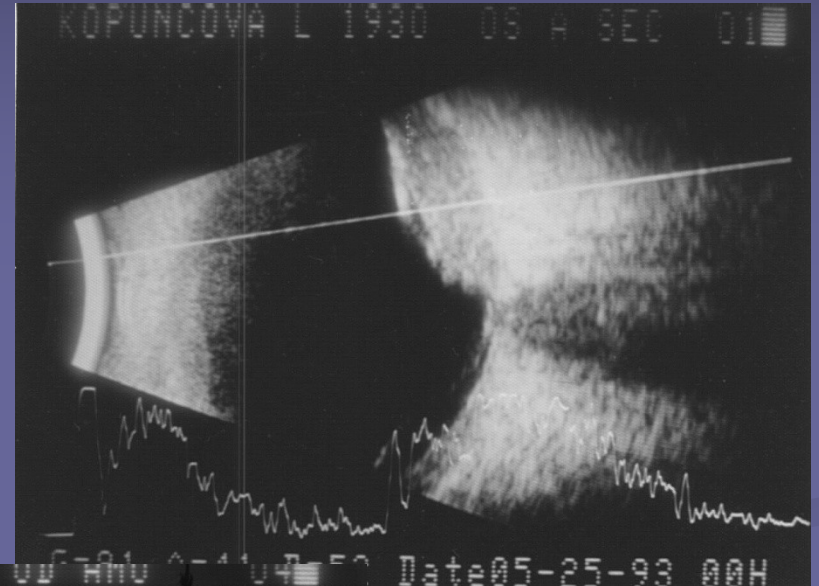
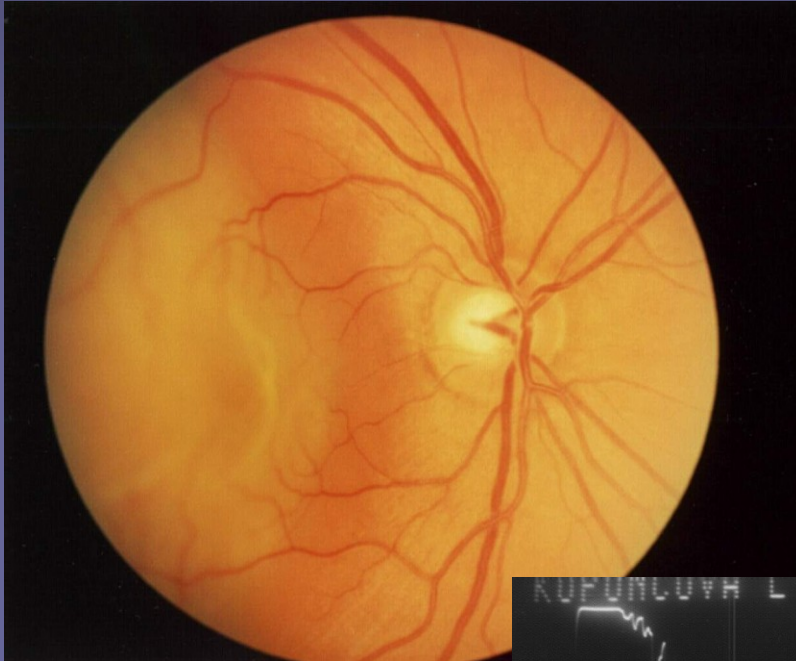
Organizace subretinální hemorhagie



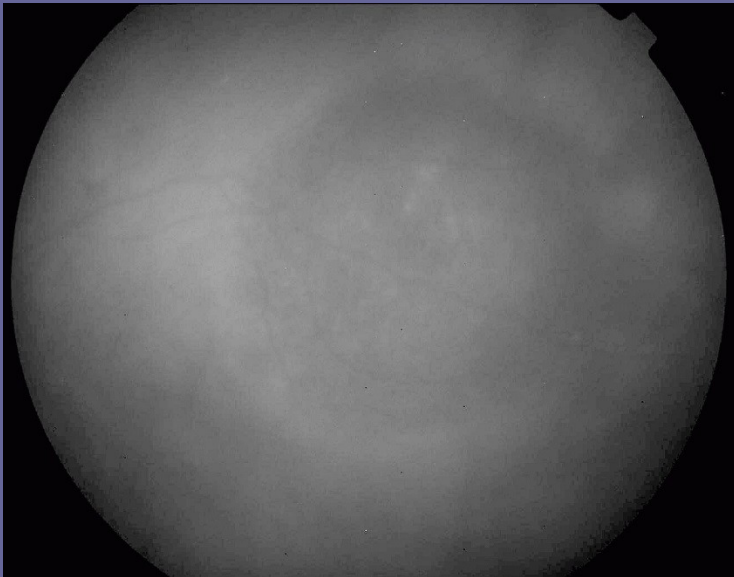
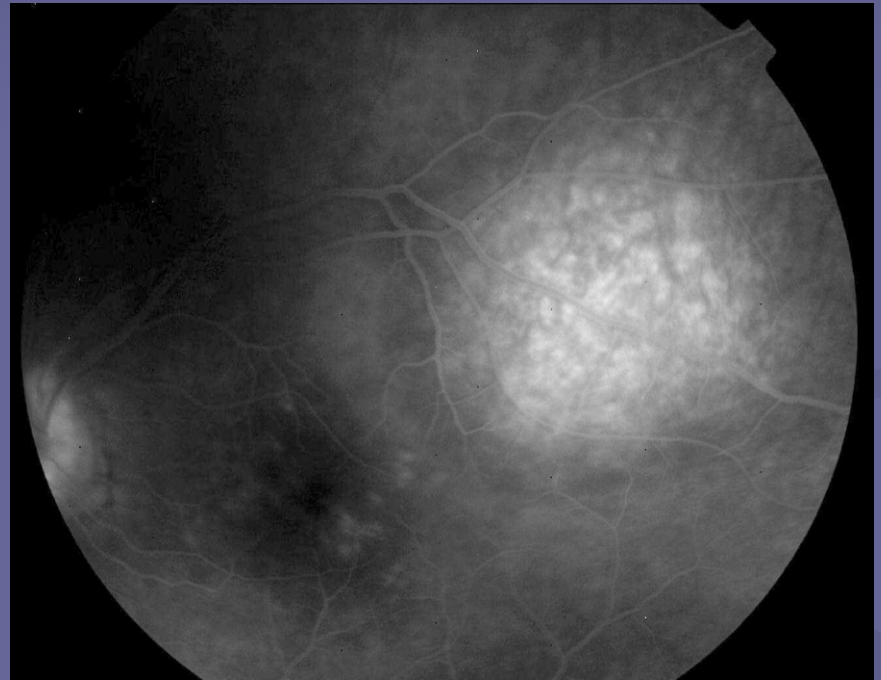
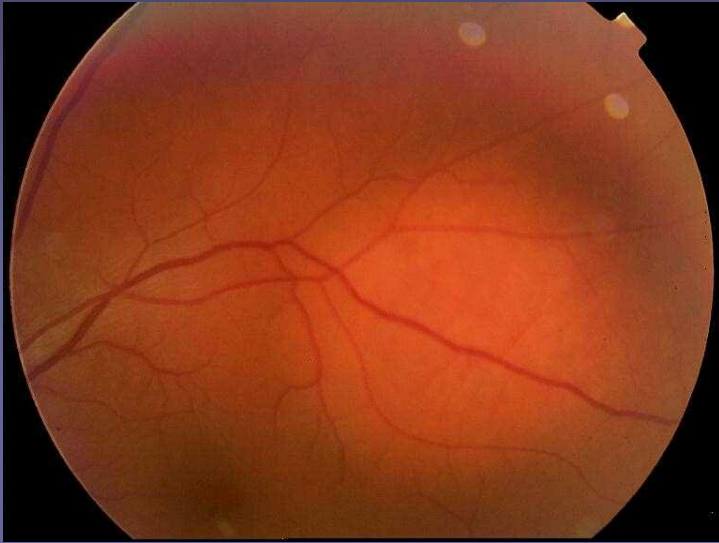
Ablace cévnatky



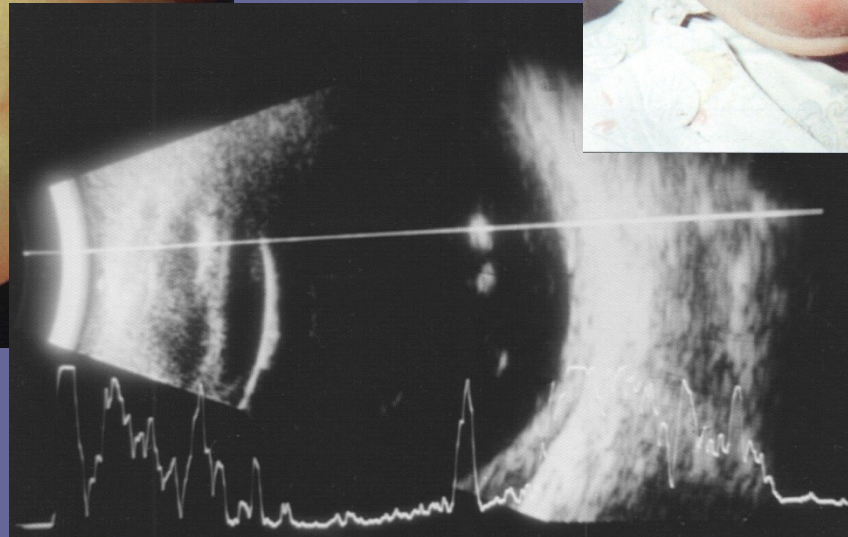
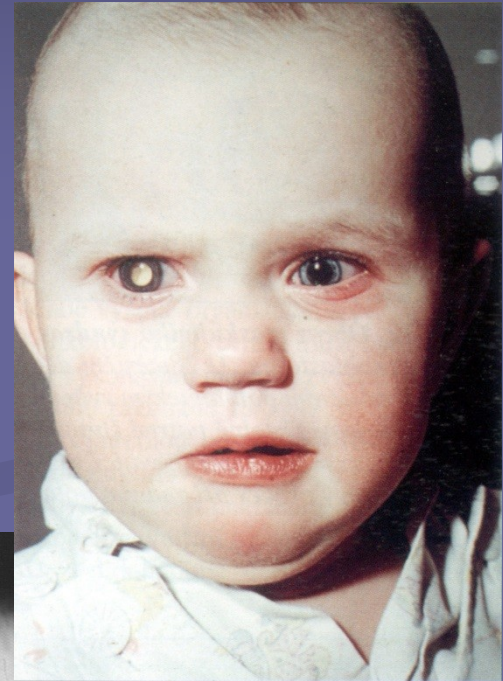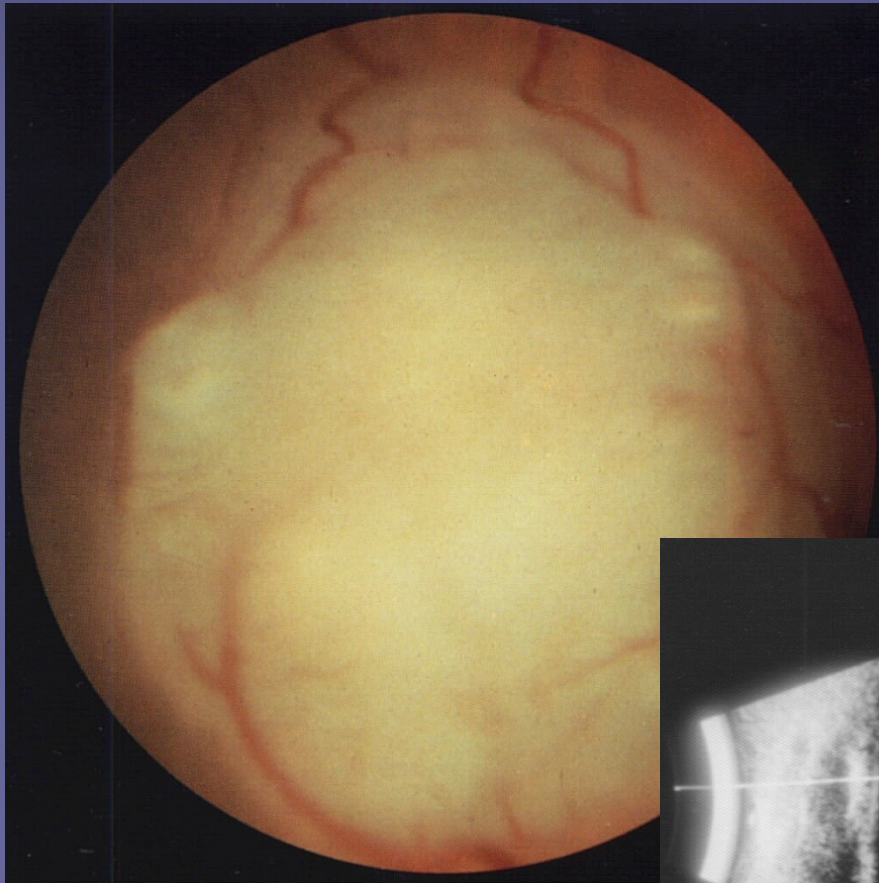
Choroideální metastáza



Hemangiom cévnatky



Retinoblastom – nejčastější nitrooční nádor dětského věku



Histologická klasifikace dle Callendera

- vřetenobuněčný typ A
- vřetenobuněčný typ B
- epiteloidní
- smíšený
- fascikulární
- nekrotický

Prognosa quad vitam dle histologického typu nádoru:

- Vřetenobuněčný typ A: mortalita 5% do 5 let
- Vřetenobuněčný typ B: 14% do 5 let
- Epiteloidní typ: 69% do 5 let
- Nekrotický typ: až 50% do 5 let

Prognostické faktory MM

- buněčný typ
- velikost
- lokalizace
- stav Bruchovy membrány
- extrabulbární propagace

Metastazování

V době zjištění MMU má asi 11% současně zjištěné metastázy.

Jejich nejčastější lokalizace a % zastoupení:

- játra 60-70
- podkoží 24
- plíce 7
- páteř 7
- CNS 2

Známky aktivity nádoru

Neaktivní léze

- nepřesně ohraničená
- výskyt drúz na povrchu

Aktivní léze

- zdokumentovatelný růst (měřeno UZV)
- ohraničená elevace
- prolomení Bruchovy membrány
- produkce SRT
- výskyt lipofuscinu na povrchu nádoru

Velikost nádoru - klasifikace dle Shieldse

- melanomy do 3mm
- melanomy do 5mm
- melanomy do 10mm
- melanomy nad 10mm

Terapie MM cévnatky

- Fotokoagulace
- TTT
- Fotodynamická terapie
- Radioterapie
- Brachyterapie
- Lexellův gama nůž
- Parciální resekce nádoru
- Enukeace bulbu
- Exenterace očnice

Brachyterapie

Indikace

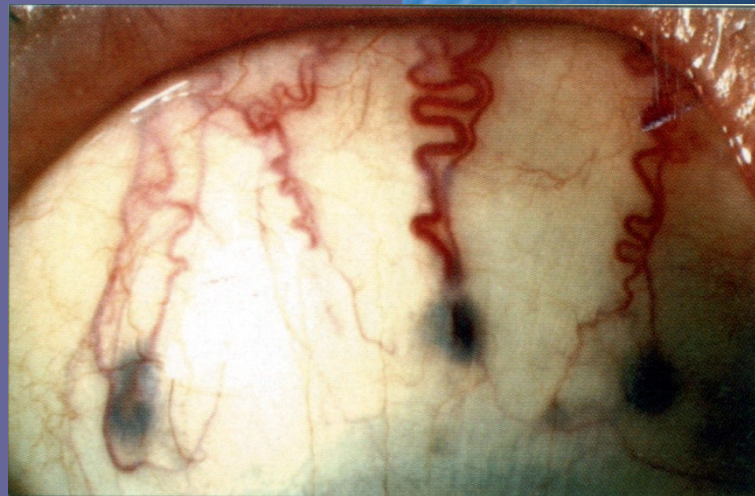
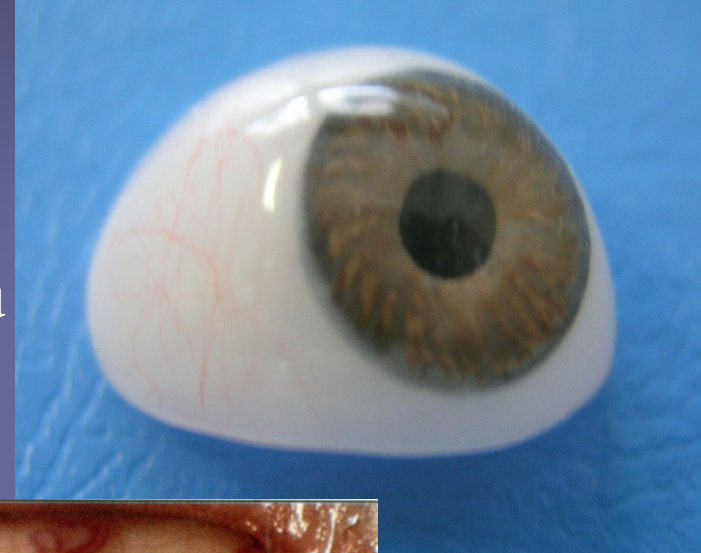- výška do 10 mm
- baze do 15 mm

radioaktivní zářič ^{106}Ru

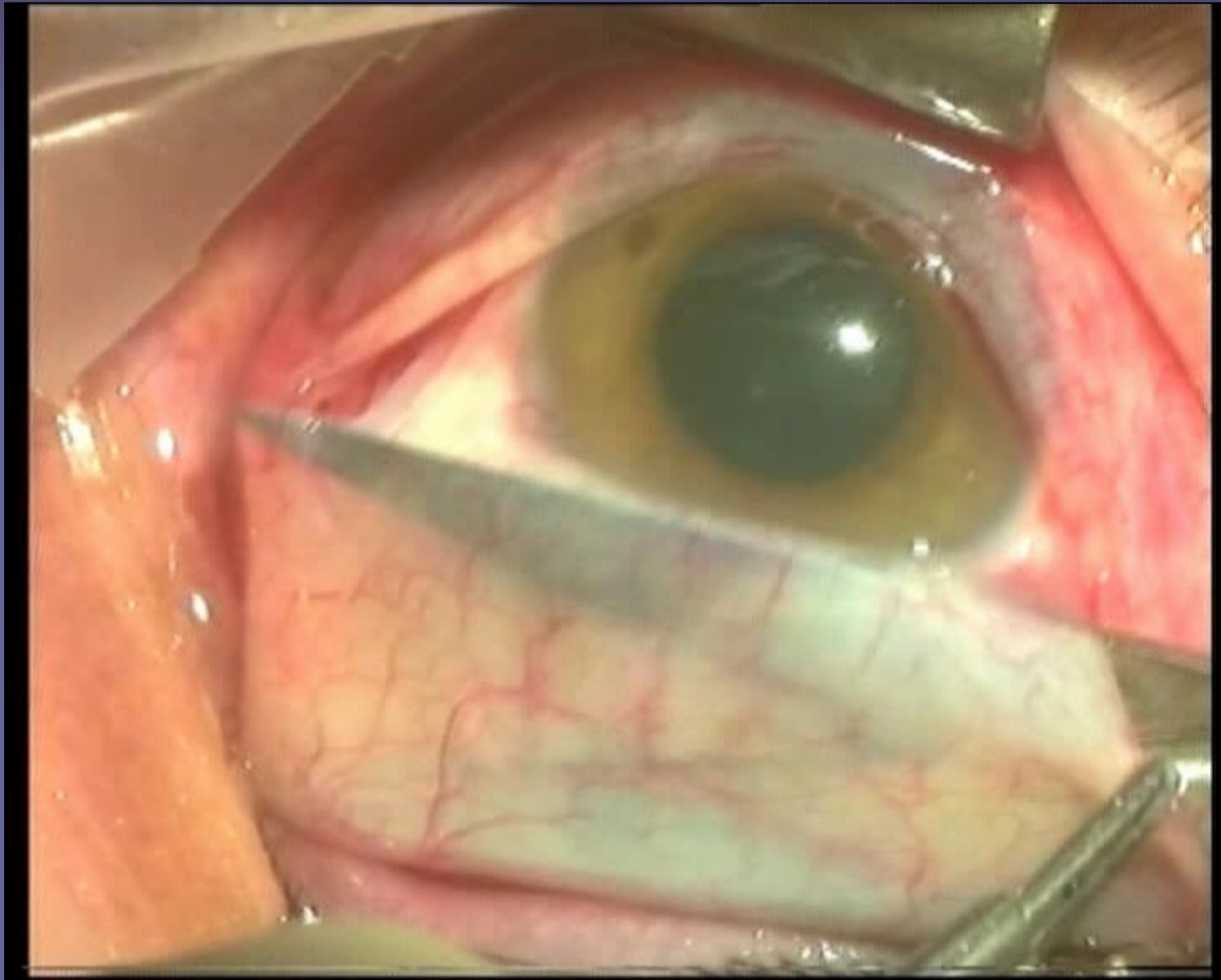


Enukleace bulbu

- výška nad 8-10 mm
- baze nad 15 mm
- extrabulbární propagace malého rozsahu
- slepé a bolestivé bulby se sekundárním glaukomem



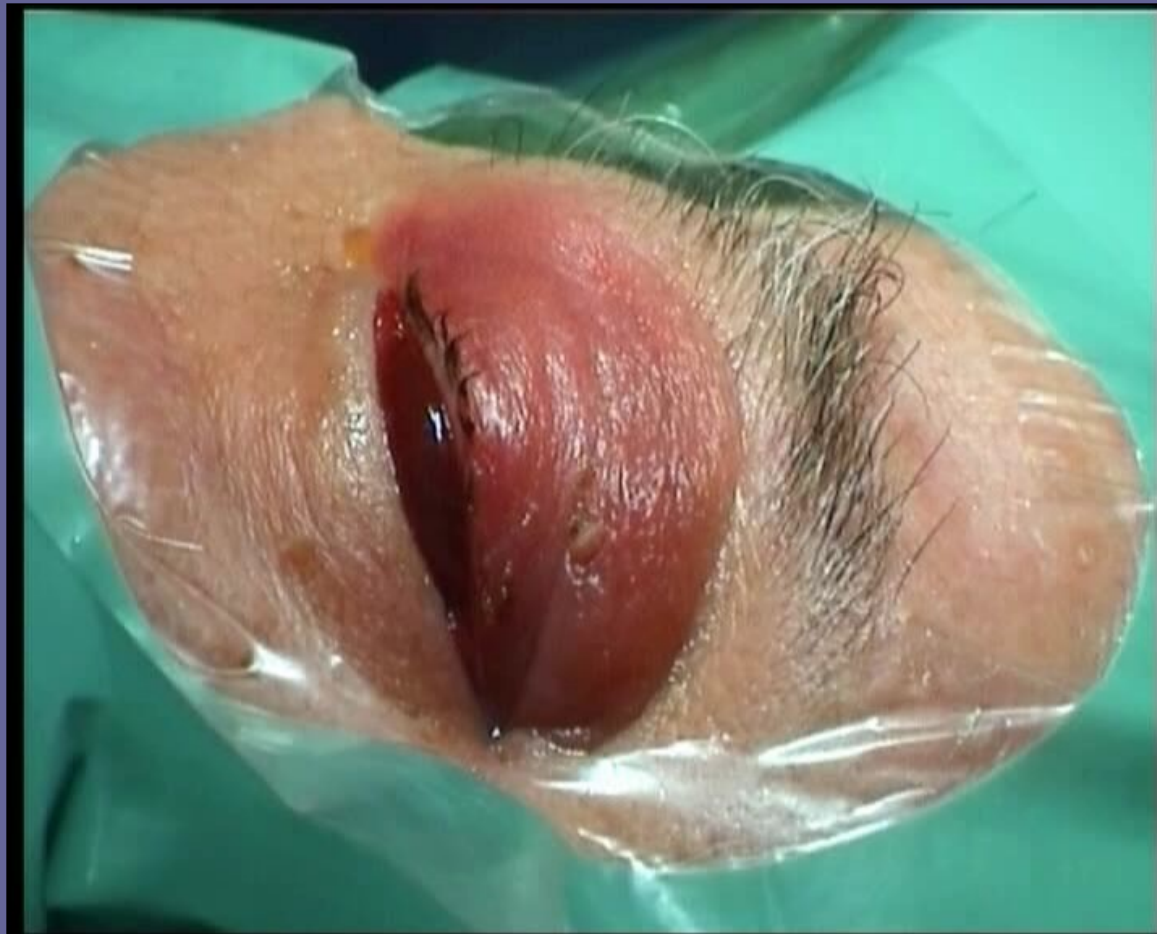Enukleace bulbu



Exenterace očníce

Indikace

- retrobulbární propagace tumoru
- významná peribulbární propagace tumoru



Dispenzarizace

V následné péči o pacienty je extrémně důležitá spolupráce mezi oftalmologem, interním lékařem a onkologem, který rozhodne o další možné terapii (cytostatika, interferon...).

Závěr

Snahou nás všech oftalmologů je, aby
nitrooční nádor byl včas rozpoznán.

Nádory očnice

Samostatná skupina nádorových onemocnění s obdobnými očními projevy.

Příznaky

- změny v postavení oka - protruse či deviace oka
- dvojité vidění (binokulární diplopie)
- víčkové příznaky - edémy víček, pokles víčka, nedovření oční štěrbiny
- otok a zarudnutí spojivky
- bolest - častý příznak! (útlaková, sek. glaukom)
- pokles zrakové ostrosti z útlaku zrakového nervu
- změny v zorném poli

Nádory očnice - rozdělení

Primární - vznikají primárně ve tkáních očnice

- **Benigní** - zánětlivý pseudotumor, cévní – **hemangiom**, adenom slzné žlázy
- **Maligní** - **primární lymfom**, **rabdomyosarkom**, meningeom optiku, adenokarcinom slzné žlázy a karcinom v oblasti slzného vaku

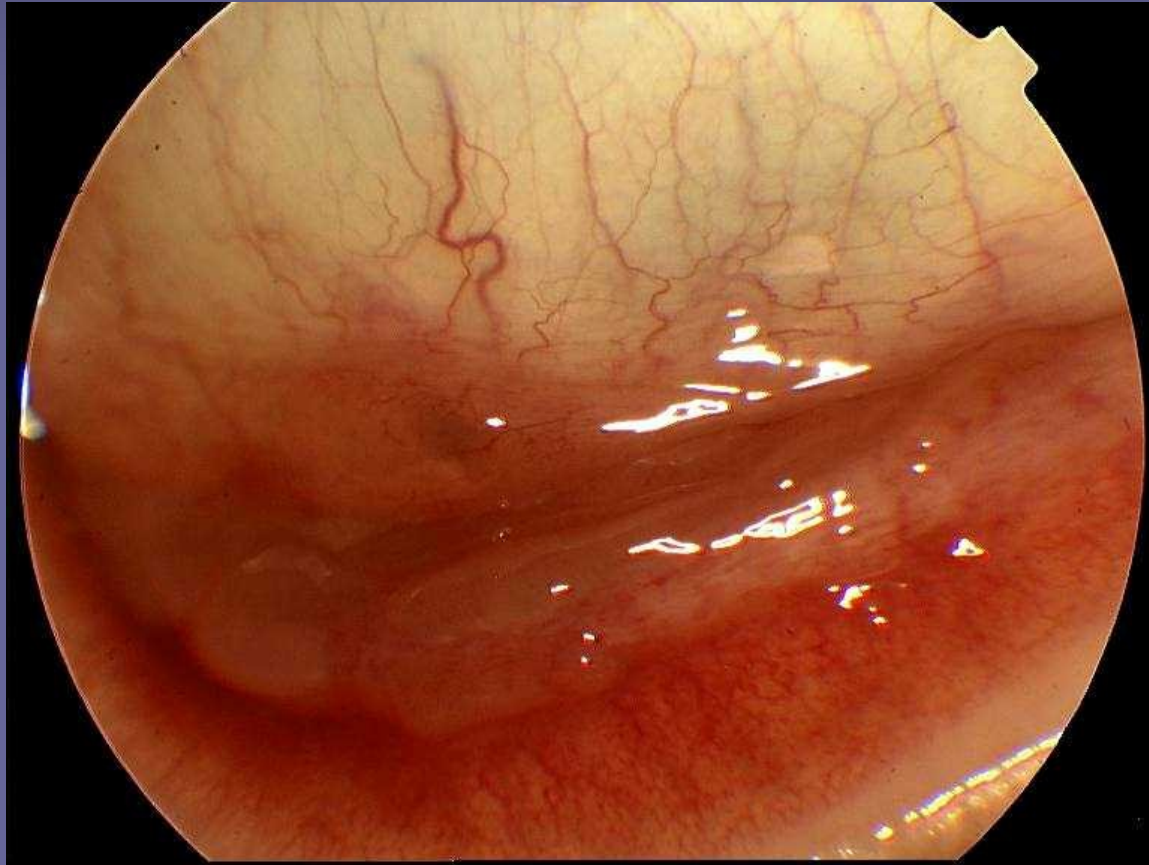
Sekundární - prorůstáním z přilehlých PND či oblasti CNS

- **Benigní** - dermoidní cysty, muko či pyokély
- **Maligní** - karcinomy PND, meningeomy kosti klínové, maligní melanom spojivky či uvey, karcinom víček

Metastatické - krevní či lymfatickou cestou

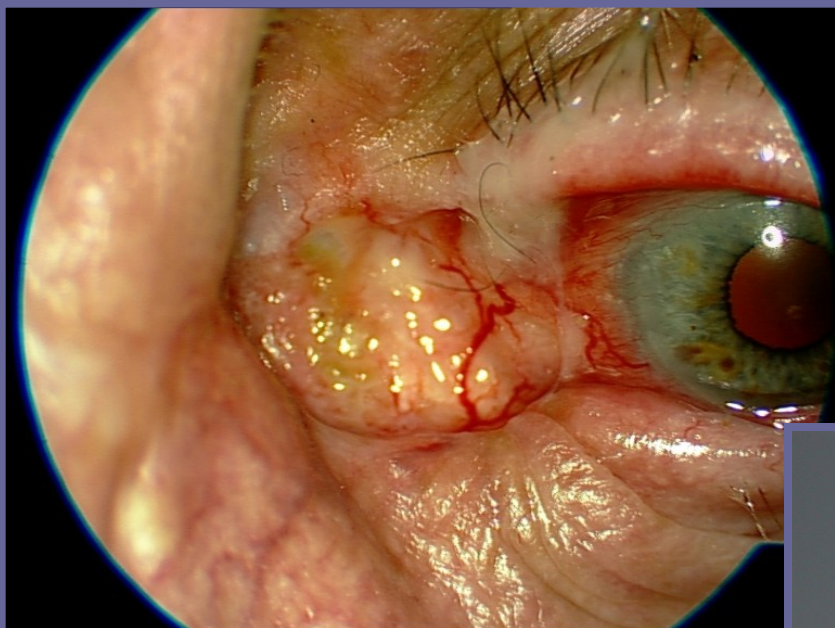
- **Vždy maligní** - karcinom bronchů, prsu, GIT, hemoblastomy

Primární nádory očnice



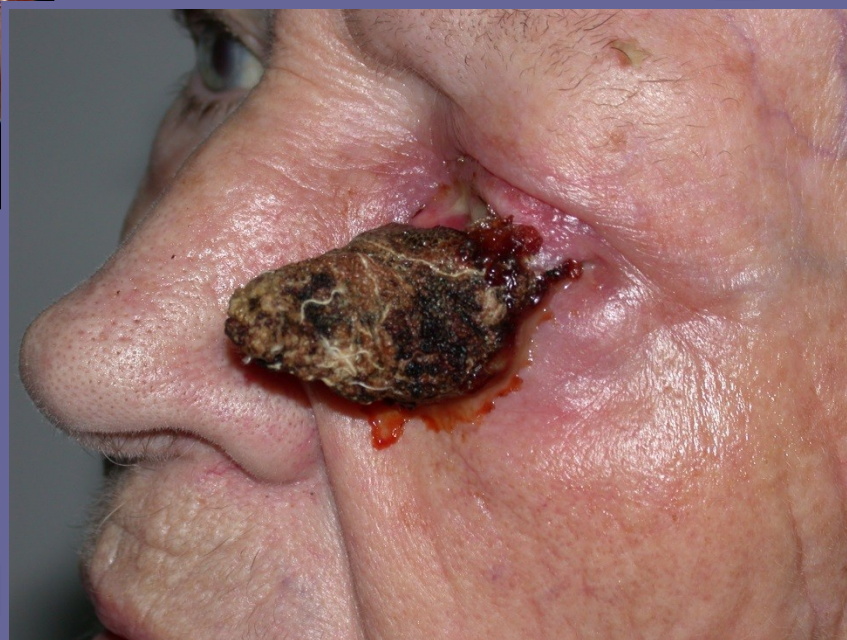lymfom očnice

Sekundární nádory očnice

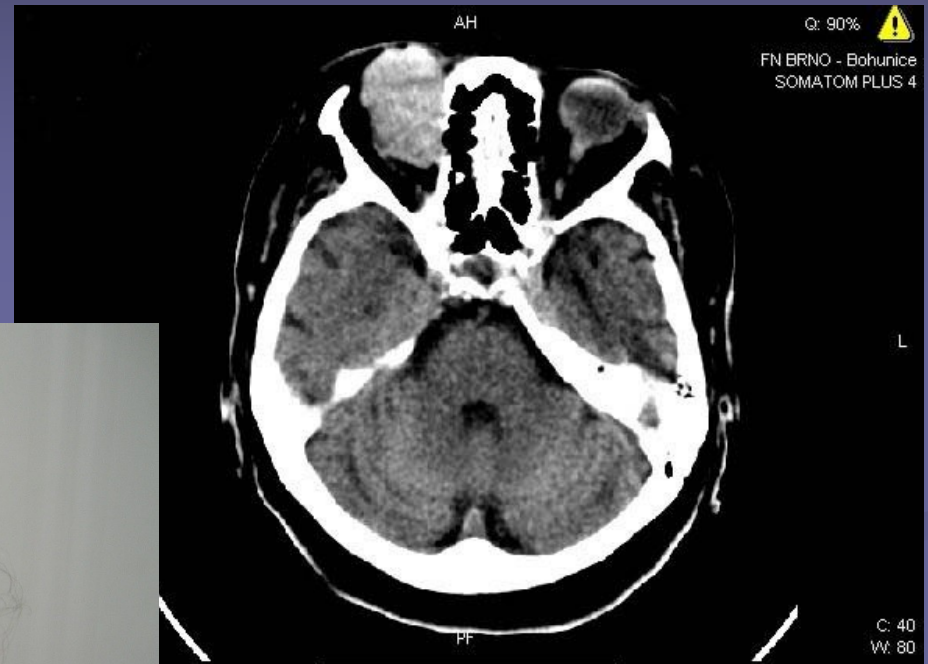
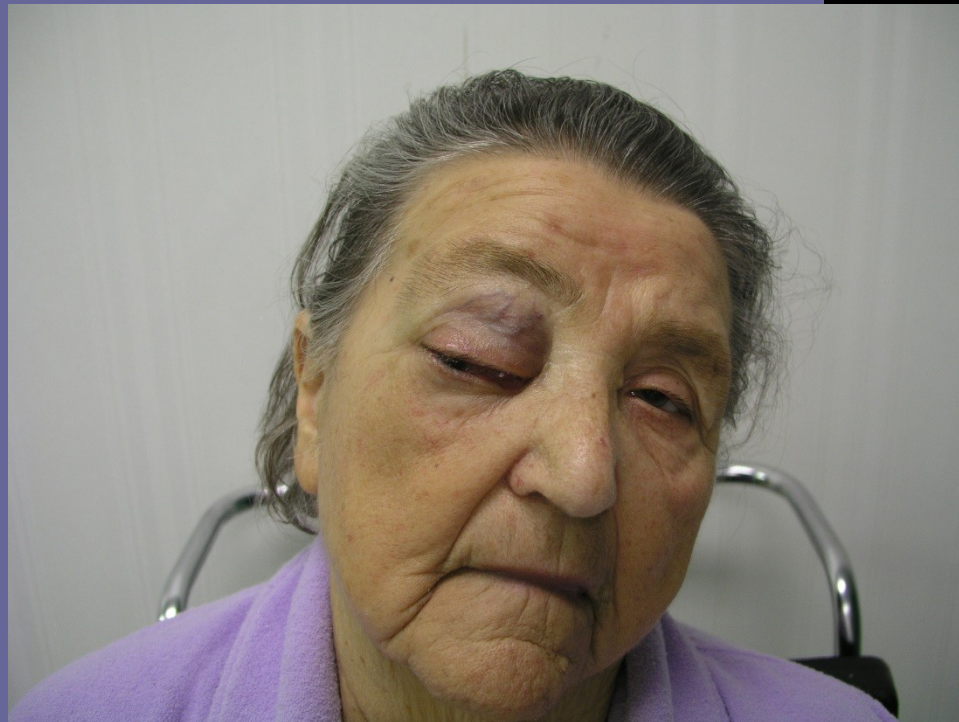

adenokarcinom očnice

bazaliom očnice



Metastatické nádory očnice



Diagnostika nádorových onemocnění očnice

- **Kompletní oftalmologické vyšetření**
- **Radiodiagnost. metody** - RTG, CT, NMR,
Digit. substr. angiografie
(k posouzení přilehlých PND či CNS)
- **Probatorní excise** (nutná u nejasných nálezů a neohraničených nálezů)
- **Mezioborová spolupráce** - ORL, neurochirurgie, neurologie, plastická chirurgie, interna, onkolog

Léčba nádorových onemocnění očnice

Chirurgické řešení (mezioborová spolupráce)

- extirpace - u demarkovaných lézí
- extirpace s resekcí okolních struktur
- exenterace očnice s event. resekcí přilehlých PND

Radioterapie

- primární (prim. lymfom očnice, pseudotumory)
- aditivní

Kombinovaná

- chirurgické řešení doplněné radioterapií či chemoterapií

Závěr

Včasná diagnostika nádorového onemocnění s využitím moderních diagnostických postupů a léčby umožní pacientům přežití bez mutilujících chirurgických výkonů se zachováním oka i zachování užitečné zrakové ostrosti.

Závěr

V přednášce byly použity materiály a obrazová dokumentace z následujících knih a sdělení:

- **Nádory oka a očních adnex u dospělých, MUDr. Radoslava Uhmannová, *III. celostátní sjezd oftalmologické sekce České asociace sester, 10/ 2006, Brno***
- **Nádory oka, Prof. MUDr. Drahomíra Baráková, CSc. a kol., Praha 2002**
- **Maligní melanom uvey (současná diagnostika a léčba), MUDr. R. Girgle, MUDr. Radoslava Uhmannová, MUDr. Igor Vícha**
- **Enukleace bulbu, Eviscerace bulbu, Exenterace očnice, MUDr. Igor Vícha, MUDr. Radoslava Uhmannová, MUDr. Michala Karkanová**

Závěrem děkuji všem zmíněným autorům za poskytnutí jejich materiálů a všem lékařům Oční kliniky FN Brno za poskytnutí obrazové dokumentace.