

**MUNI
MED**

**REPETITORIUM
ONEMOCNĚNÍ
SLIZNICE
ÚSTNÍ DUTINY**

**LYDIE IZAKOVIČOVÁ HOLLÁ
ANTONÍN FASSMANN
HANA POSKEROVÁ
PETRA BOŘILOVÁ LINHARTOVÁ
ZDENĚK DANĚK**

Autoři:

prof. MUDr. Lydie Izakovičová Hollá, Ph.D., Stomatologická klinika LF MU a FN u sv. Anny v Brně
a Ústav patologické fyziologie LF MU v Brně

prof. MUDr. Antonín Fassmann, CSc., Stomatologická klinika LF MU a FN u sv. Anny v Brně

MUDr. Hana Poskerová, Ph.D., Stomatologická klinika LF MU a FN u sv. Anny v Brně

RNDr. Petra Bořilová Linhartová, Ph.D., Stomatologická klinika LF MU a FN u sv. Anny v Brně
a Ústav patologické fyziologie LF MU v Brně

MUDr. et MUDr. Zdeněk Daněk, Ph.D., Klinika ústní, čelistní a obličejové chirurgie LF MU v Brně
a FN Brno

Konzultantka:

prof. MUDr. Markéta Hermanová, Ph.D., Ústav patologické anatomie LF MU a FN u sv. Anny v Brně

Recenzenti:

MUDr. Věra Sazmová

doc. MUDr. Ivan Erdelský, CSc.

Obsah

PŘEDMLUVA	9
PŘEHLED POUŽITÝCH ZKRATEK	10
1. POZNÁMKY K MORFOLOGII ÚSTNÍ SLIZNICE	12
2. ZÁSADY VYŠETŘENÍ PACIENTA	15
2.1. Anamnéza	15
2.2. Objektivní nález a postupy při vyšetřování dutiny ústní	16
2.2.1. Histopatologické změny	17
2.2.2. Morfologie slizničních projevů	18
Primární eflorescence	18
Sekundární eflorescence	18
2.2.3. Lokalizace a trvání projevů	19
2.2.4. Vlastní vyšetření	20
2.3. Pomocná laboratorní vyšetření	21
2.3.1. Hematologické vyšetření	21
2.3.2. Imunologické vyšetření	21
2.3.3. Bioptické vyšetření	21
2.3.4. Mikrobiologické vyšetření	22
Virologické vyšetření	22
Bakteriologické vyšetření	23
Mykologické vyšetření	24
2.4. Konziliární vyšetření	24
3. BĚŽNÉ ANATOMICKÉ ODCHYLKY ÚSTNÍ SLIZNICE	26
3.1. Linea alba	26
3.2. Fordyceovy skvrny/granule (morbus Fordyce)	26
3.3. Leukoedém	26
3.4. Fyziologické melaninové pigmentace	26
4. VROZENÉ ANOMÁLIE A VÝVOJOVÉ ODCHYLKY ÚSTNÍCH SLIZNIC	28
4.1. Rozštěpy rtu	28
4.2. Dvojitý ret	28
4.3. Uvula bifida/hypoplazie uvuly	28
4.4. Ankyloglosie (lingua acreta, přirostlý jazyk)	28
4.5. Naevus spongiosus albus (bílý houbovitý névus, Cannonova nemoc, white sponge nevus)	29

4.6. Darierova nemoc (hereditární folikulární dyskeratóza)	29
4.7. Lingua geographica (mapovitý jazyk, glossitis migrans)	29
4.8. Lingua plicata (l. gyrata, l. scrotalis, l. cerebriformis, l. fissurata)	30
4.9. Vroubkovaný jazyk (imprese na hranách jazyka)	30
5. ZEVNÍ PŘÍČINY	32
5.1. Fyzikální vlivy	32
5.1.1. Traumatické změny na ústní sliznici	32
Traumatický vřed	32
Neurodystrofický vřed ústní sliznice	33
Traumatická gingivitida/stomatitida	33
Granuloma fissuratum	33
Stomatitis z přikusování (morsicatio buccarum et labiorum)	33
Frikční keratóza	34
Válečková stomatitis (cotton roll stomatitis)	34
Hematom ústní sliznice	34
Sukční trauma patrové sliznice	34
Cheilitis simplex	34
Cheilitis exfoliativa	34
5.1.2. Stomatitidy z termických vlivů	35
5.1.3. Galvanická stomatitida	35
5.1.4. Aktinická cheilitida (cheilitis actinica, solaris, abrasiva)	36
5.2. Chemické vlivy	36
5.2.1. Stomatitidy z vlivů chemických (poleptání)	36
5.2.2. Toxické vlivy xenobiotik	36
Polékové stomatitidy toxického původu	38
5.2.3. Změny na sliznici dutiny ústní vlivem užívání tabáku	40
Kuřácká melanóza	40
Kuřácká leukokeratóza (stomatitis fumantium, leukokeratosis nicotinicopalati)	40
Kuřácká leukoplakie	41
Dlaždicobuněčný karcinom ústní sliznice	41
5.2.4. Exogenní pigmentace	41
Amalgámová tetováž	42
Metalické pigmentace gingivy	42
Pigmentace způsobené těžkými kovy a jejich solemi	42
5.3. Virové infekce	43
5.3.1. Onemocnění ze skupiny „herpes simplex virus“	43
Primární gingivostomatitis herpetica	44
Eczema herpeticatum Kaposi (pustulosis varioliformis)	45
Stomatitis herpetica (recidivans)	45
Herpes simplex labialis	46
5.3.2. Onemocnění ze skupiny „varicella zoster virus“	46
Varicella (plané neštovice)	46
Herpes zoster (pásový opar)	47
5.3.3. Onemocnění ze skupiny Epstein-Barróvé viru a cytomegalovirů	48
Infekční mononukleóza (monocytární angína, Pfeifferova nemoc)	48
„Hairy“ leukoplakie (vlasatá leukoplakie)	49
Cytomegalovirová choroba	50
5.3.4. Enterovirové infekce	50
Herpangína	50

Vezikulózní stomatitida s exantémem na rukou a nohou (hand-, foot- and mouth disease)	51
5.3.5. Spalničky (morbilli)	51
5.3.6. Papilomavírové infekce (human papillomavirus - HPV)	51
5.3.7. Projevy primoinfekce HIV (human immunodeficiency virus) v dutině ústní	52
5.4. Bakteriální infekce	53
5.4.1. Nekrotizující onemocnění parodontu	53
Akutní nekrotizující ulcerózní gingivitis	53
Nekrotizující ulcerózní parodontitis	54
5.4.2. Impetigo contagiosa streptogenes	55
5.4.3. Syfilis (lues, příjice)	55
5.4.4. Tuberkulóza	57
5.5. Mykotické infekce	58
5.5.1. Orální kandidóza (dříve moniliáza, soor, moučnivka)	58
Akutní pseudomembranózní kandidóza	59
Akutní erytematózní kandidóza	60
Chronická pseudomembranózní kandidóza	60
Chronická hyperplastická kandidóza	60
Chronická erytematózní, atrofická kandidóza	60
Angulární kandidóza	60
Glossitis rhombica mediana (Brocquova-Pautrierova glossitis)	61
Lingua villosa nigra	61
5.5.2. Systémové mykózy (hluboké invazivní mykózy)	62
5.6. Projevy karence vitaminů (A a B skupiny) a Fe na ústní sliznici	62
6. VNITŘNÍ PŘÍČINY	64
6.1. Imunopatologická onemocnění ústních sliznic	64
6.1.1. Alergická reakce, hepersenzitivita ústních sliznic	65
Alergická poléková stomatitida (stomatitis medicamentosa)	66
Angioedém	66
Stomatitis při kontaktních alergiích (stomatitis venenata)	66
6.1.2. Projevy autoimunitních onemocnění na ústní sliznici	67
Skupina pemfigu	67
Skupina pemfigoidu	69
Dermatitis herpetiformis (Duhring-Brocqova nemoc)	71
Epidermolysis bullosa	71
Lupus erythematoses	72
Psoriáza (psoriasis vulgaris)	73
Sjögrenův syndrom	74
6.1.3. Stomatitidy s účastí imunitních reakcí	75
Orální lichen planus	75
Orální lichenoidní léze (lichenoidní reakce ústní sliznice)	77
Erythema exsudativum multiforme Hebrae (multiformní erytém, EEM)	77
Stevensův-Johnsonův syndrom	78
Recidivující afty	78
Behçetův syndrom	82
Tourainova aftóza	82
6.1.4. Imunodeficitní stavy	82
Změny v dutině ústní při HIV-infekci/AIDS (Acquired Immune Deficiency Syndrome, syndrom získané imunodeficiencie)	83
6.2. Změny v dutině ústní v důsledku systémových onemocnění	87
6.2.1. Změny v dutině ústní při chorobách krevetvorby a cév	88

Onemocnění červené krevní řady	88
Onemocnění bílé krevní řady	90
Krvácivé choroby (hemoragické diatézy)	91
Vaskulární anomálie	93
6.2.2. Změny v dutině ústní při onemocnění srdce a krevního oběhu	93
6.2.3. Změny v dutině ústní při onemocnění dýchacího systému	94
6.2.4. Změny v dutině ústní při onemocnění trávicího ústrojí	94
Crohnova choroba (morbus Crohn)	94
Ulcerózní kolitida (colitis ulcerosa)	95
Celiakie (glutenová enteropatie)	95
6.2.5. Změny v dutině ústní při onemocnění ledvin	95
Uremická stomatitida	95
6.2.6. Změny v dutině ústní při poruchách metabolismu a u onemocnění žláz s vnitřní sekrecí	95
Glykogenózy a mukopolysacharidózy	95
Diabetes mellitus	96
Nedostatečná funkce štítné žlázy (hypothyreóza)	96
Zvýšená funkce štítné žlázy (hyperthyreóza)	96
Snížená funkce štítné žlázy (hypothyreóza)	97
Zvýšená funkce příštítných tělísek (hyperparathyreóza)	97
Primární hypofunkce kůry nadledvin (Addisonova nemoc)	97
Akromegalie	97
6.2.7. Paraneoplastické procesy	97
6.3. Endogenní pigmentace	97
6.3.1. Melaninové pigmentace	98
Melaninové pigmentace způsobené zvýšenou produkcí melaninu	99
Melaninové pigmentace při celkových chorobách	100
Melaninové pigmentace způsobené lokální proliferací melanocytů a névových buněk	101
Melaninové pigmentace s maligní proliferací abnormálních melanocytů	102
6.3.2. Hemochromatóza	102
6.3.3. Porfýrie	102
6.3.4. Barevné změny cévního původu	102
7. POTENCIÁLNĚ MALIGNÍ AFEKCE SLIZNICE DUTINY ÚSTNÍ	103
7.1. Leukoplakie	105
7.1.1. Proliferativní verukózní leukoplakie	106
7.2. Erytroplakie	107
7.3. Erytroleukoplakie	107
7.4. Orální submukózní fibróza	107
7.5. Dyskeratosis congenita	107
7.6. Chronická hyperplastická kandidóza	107
7.7. Orální lichen planus – atrofická a erozivní forma	108
7.8. Diskoidní lupus erythematoses (DLE) – atrofická a erozivní forma	108
7.9. Epidermolysis bullosa	108
7.10. Syfilitická glositida	108

7.11. Aktinická cheilitida (cheilitis actinica, solaris, abrasiva)	108
7.12. Sideropenická dysfagie (Pattersonův-Kellyův, Plummerův-Vinsonův syndrom)	108
8. POZNÁMKY K DIFERENCIÁLNÍ DIAGNOSTICE SLIZNIČNÍCH LÉZÍ ÚSTNÍ DUTINY	109
8.1 Pigmentové léze	109
8.2. Symptom bílé plochy na ústní sliznici	109
8.3. Symptom červené plochy na ústní sliznici	110
8.4. Eroze a puchýř na ústní sliznici	111
8.5. Vředy na ústní sliznici	115
8.5.1. Vředy postihující primárně gingivu	115
8.5.2. Vředy nepostihující primárně gingivu	115
8.5.3. Vředy u specifických zánětů	116
8.6. Záněty rtů (cheilitis)	117
8.6.1. Přehled cheilitid	117
8.6.2. Bolavé ústní koutky (stomatitis angularis)	118
8.6.3. Melkerssonův-Rosenthalův syndrom	119
8.7. Makroglosie a mikroglosie	119
8.7.1. Vrozené anomálie velikosti jazyka	119
8.7.2. Získané anomálie velikosti jazyka	120
8.8. Patologie povlaku jazyka	120
8.8.1. Pvlak patologicky zmnožený	121
8.8.2. Pvlak patologicky zmenšený	121
8.9. Záněty jazyka (glossitis)	122
8.9.1. Přehled glositid	122
9. CHOROBY ÚSTNÍ DUTINY/PROJEVY V ÚSTNÍ DUTINĚ SPOJENÉ S PATOLOGÍÍ ÚSTNÍ SLIZNICE	124
9.1. Slinná sekrece a její poruchy	124
9.1.1. Funkce sliny	124
9.1.2. Sekrece sliny	125
Kvantitativní stanovení sliny (Škachův test)	125
9.1.3. Poruchy slinné sekrece	125
Ptyalismus (sialorrhoea)	125
Hyposialie (snížená slinná sekrece)	126
Xerostomie	126
9.2. Glosodynie a stomatodynie	127
9.3. Zápach z úst (foetor ex ore, halitosis)	128
10. TERAPIE SLIZNIČNÍCH ONEMOCNĚNÍ	130

10.1. Obecné zásady terapie slizničních onemocnění	130
10.2 Nové trendy v terapii onemocnění sliznic ústní dutiny	131
10.2.1. Terapie ozonem	131
10.2.2. Terapie laserem	132
10.2.3. Biologická léčba	132
10.2.4. Další látky s potenciálem využití v rámci léčby slizničních onemocnění	133
PODĚKOVÁNÍ	134
LITERATURA	135
PŘÍLOHA	139
SEZNAM OBRÁZKŮ	145
SEZNAM TABULEK	145

Předmluva

Onemocnění ústních sliznic představují pestrý soubor chorob různého původu a závažnosti, který je nedílnou součástí stomatologie. Problematiku orofaciální oblasti nelze ovšem vytrhnout z kontextu ostatních oborů, protože úzce navazuje na problematiku chorob dermatovenerologických, otorinolaryngologických, očních, revmatologických, hematologických, endokrinologických a dalších interních. Zubní lékař tak může být často prvním lékařem, který diagnostikuje celkové, někdy i velmi závažné onemocnění podle projevů v dutině ústní.

Tento učební text je určen především studentům zubního lékařství, popř. studentům všeobecného směru, kterým má usnadnit orientaci v jejich klinické a terénní praxi. Nové vydání reaguje na prohloubení znalostí o etiopatogenezi zmiňovaných onemocnění na molekulární úrovni a rozšíření možností diagnostických laboratorních testů, případně terapeutických postupů. Skripta jsou přizpůsobena osnovám výuky, čímž je dán i jejich rozsah. Obrazová dokumentace ke skriptům je k dispozici v elektronickém atlase. Jednotlivé kapitoly v Atlasu onemocnění sliznic dutiny ústní jsou řazeny stejně jako v této publikaci a logicky na něj navazují. Doporučujeme, aby se při studiu pracovalo s oběma pedagogickými díly společně.

Autoři

Přehled použitých zkratk

ACE	enzym angiotenzin-konvertáza
ACTH	adrenokortikotropní hormon
AIDS	syndrom získaného selhání imunity (acquired immunodeficiency syndrome)
ATB	antibiotika
C3a (C5a)	složky komplementu
CHX	chlorhexidin
CMV	cytomegalovirus
CRP	C-reaktivní protein
Dif. dg.	diferenciální diagnóza
DLE	diskoidní lupus erythematoses
EBA	epidermolysis bullosa acquisita
EBC	epidermolysis bullosa congenita
EBNA	jaderný antigen EB viru (Epstein-Barr virus nuclear antigen)
EBV	virus Epsteina-Barrové
EEM	multiformní erytém (erythema exsudativum multiforme Hebrae)
ELISA	enzymová imunoanalýza (enzyme-linked immunoassay)
GIT	gastrointestinální trakt
HBV	hepatitida B
HIV	virus lidské imunodeficiency (human immunodeficiency virus)
HLA	lidský hlavní histokompatibilní komplex (human leucocyte antigen)
HSV	herpes simplex virus
IF	imunofluorescence
Ig	imunoglobulin
IL	interleukin
LLLT	nízko-úrovňová laserová terapie (low level laser therapy)
MSH	melanocyty stimulující hormon
NSAIDs	nesteroidní antiflogistika (non-steroidal antiinflammatory drugs)/
OLL	orální lichenoidní léze
OLP	orální lichen planus
OPMD	pre maligní léze (oral potentially malignant disorders)
PCR	polymerázová řetězová reakce (polymerase chain reaction)
PGE2	prostaglandin E2
PNC	penicilin
PTT	parciální tromboplastinový čas (partial thromboplastine time)
RA	revmatoidní artritida

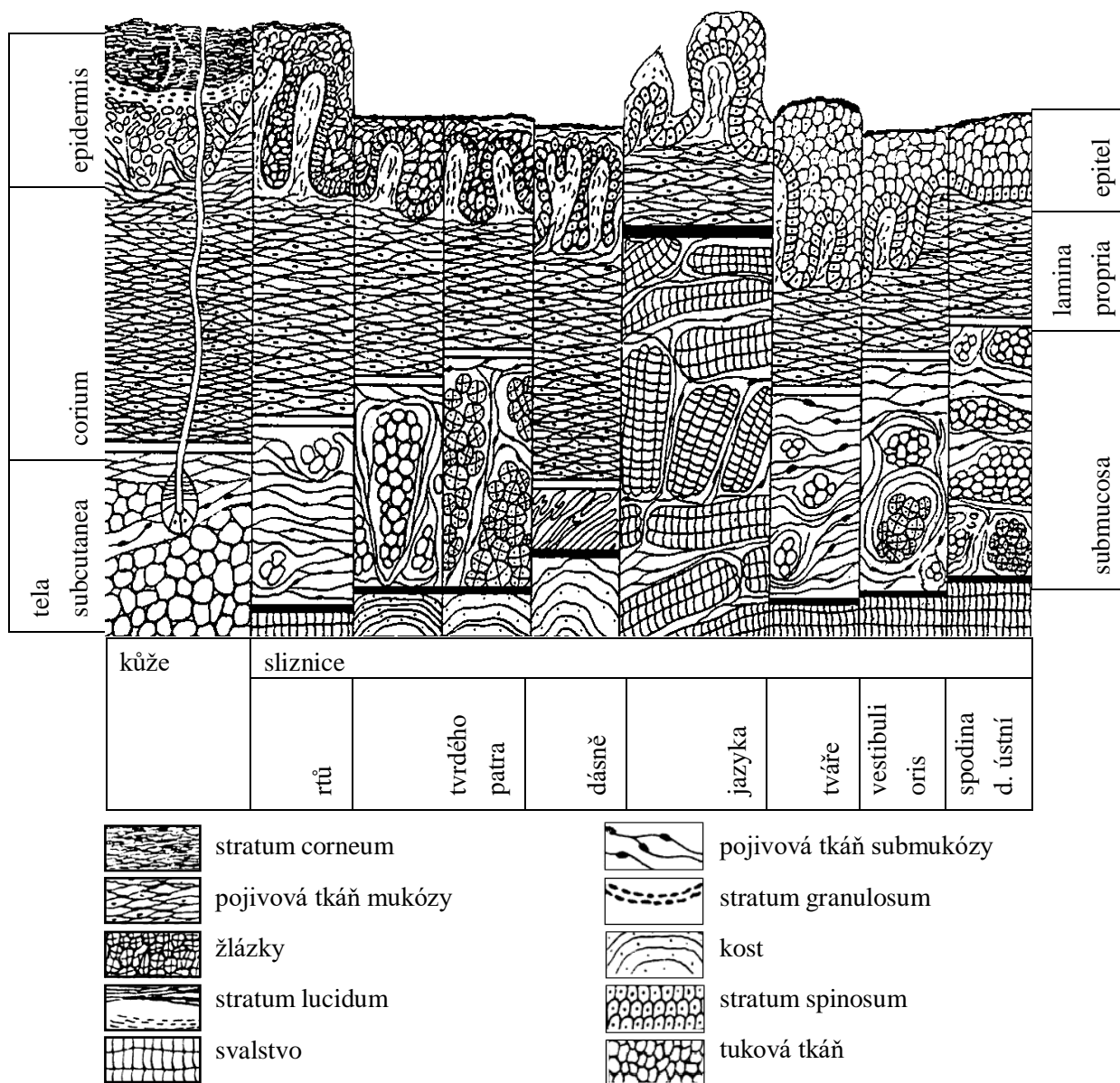
RIA	radioimunoanalýza (radioimmunoassay)
sine	bez (terapie)
SLE	syntémový lupus erythematodes
TBC	tuberkulóza
TNF-a	tumor nekrotizující faktor alfa (tumor necrosis factor alpha)
Th.	terapie
TTC	tetracyklin
UV	ultrafialový
VCA	buněčný antigen EB viru (virus cellular antigen)
VZV	varicella-zoster virus

1. Poznámky k morfologii ústní sliznice

Pro posouzení patologických změn sliznice dutiny ústní je nutná znalost makro- i mikroskopické struktury tkání za fyziologického stavu. Struktura jednotlivých úseků ústní sliznice při vzájemném porovnání a při srovnání s kůží je přehledně ukázána na obr. 1.

Hlavní znaky, kterými se odlišuje sliznice od kůže, jsou:

- 1) **barva** – v místech s keratinizací epitelu je sliznice růžová (je to způsobeno jak užší vrstvou stratum corneum, tak i vyšším stupněm prokrvení), zatímco v místech s neúplným rohovatěním je barva sliznice červenější.
- 2) **vlhkost** – je dána sekrecí slin.
- 3) **chybění kožních adnex**



Obr. 1: Schématické znázornění mikroskopické struktury kůže a sliznice dutiny ústní (Škach a kol., 1982)

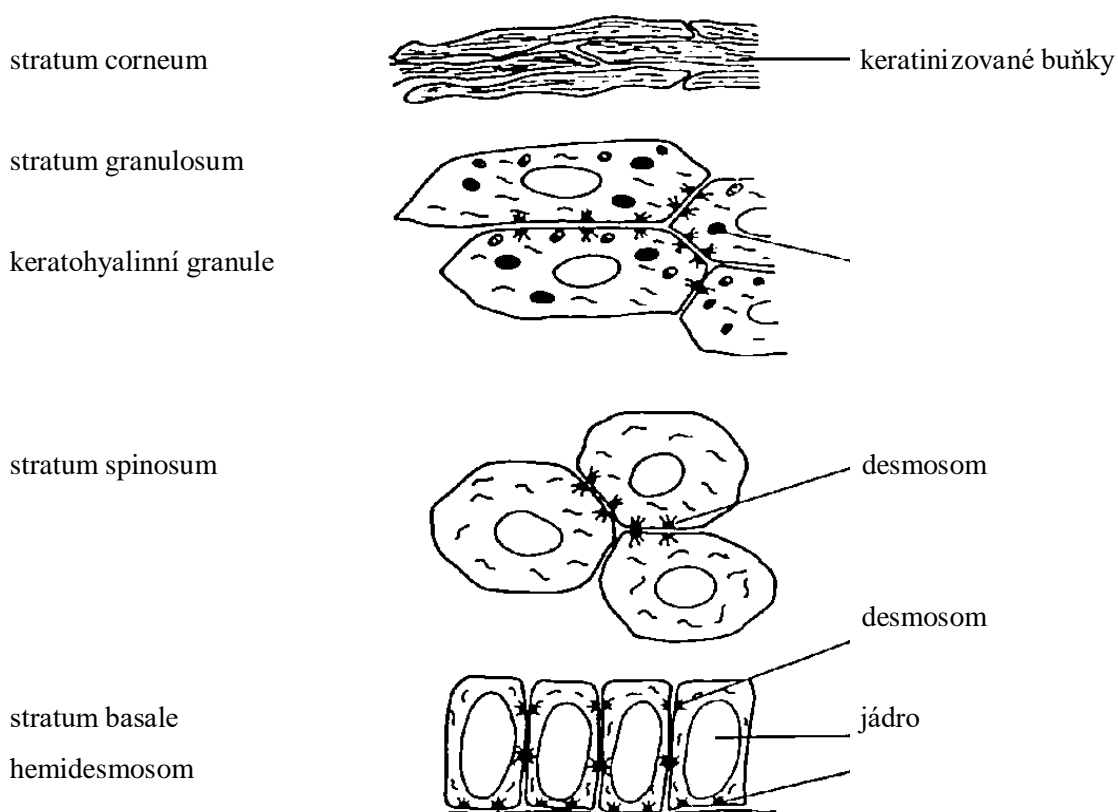
Z topografického hlediska můžeme sliznici dutiny ústní rozdělit na několik oblastí, které korespondují s anatomickým uspořádáním čelistí a připojeného svalstva. Rozeznáváme sliznici tvářovou (bukální), retní (labiální), alveolární, patrovou včetně uvuly a předních patrových oblouků, sliznici ústní spodiny a jazyka.

Sliznice ústní dutiny je tvořena epitelem vrstevnatým dlaždicobuněčným, jehož vlastnosti se liší podle funkce, tzn. podle toho, jaké zátěži je vystaven (rozdíl je v přítomnosti či absenci keratinizující vrstvy na povrchu slizničního epitelu):

a) **epitel orto-keratinizující**, který nalézáme na tvrdém patře, alveolární sliznici bezzubého alveolu a na připojené gingivě, má 4 vrstvy – stratum basale, spinosum, granulosum a corneum. Vrstvy se podobají epidermis kůže, jsou však podstatně tenčí a není přítomno stratum lucidum (obr. 2).

b) **epitel para-keratinizující** kryje ostatní úseky ústní sliznice (sliznici vestibulární, tvářovou, měkkého patra, krajiny podjazykové). Má 2 vrstvy – stratum basale a stratum spinosum.

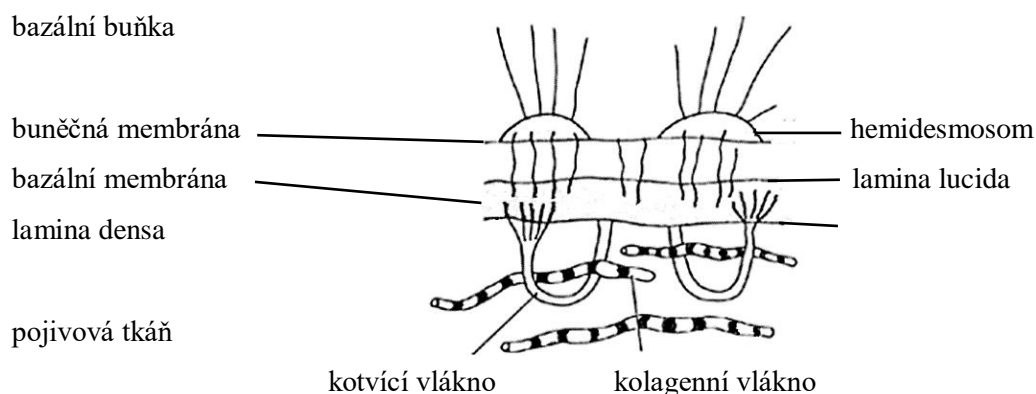
Zvláštní postavení na rozhraní mezi kůží a sliznicí má retní červeň, která má klinicky vzhled spíše ústní sliznice, histologicky charakter epidermis s rohovatěním, ovšem bez přítomnosti jak většiny kožních adnex (vlasových folikulů, kožních žlázek), tak i bez malých slinných žlázek.



Obr. 2: Obrázek keratinizujícího epitelu (Tyldesley, 1981)

Mezi epitelovými buňkami (keratinocyty) jsou v bazálních vrstvách slizničního epitelu roztroušeny další typy buněk – melanocyty (které tvoří a skladují pigment melanin), Langerhansovy a dendritické buňky (antigen-prezentující buňky), jež se účastní imunitních reakcí. Na hřbetu jazyka vytváří epitel duplikatury – tzv. **papily**, přičemž rozeznáváme papily nitkovité (papillae filiformes), houbovitě (p. fungiformes), hrazené (p. circumvalatae) a listovité (p. foliatae). Papily nitkovité a houbovitě jsou podkladem tzv. fyziologického povlaku jazyka, listovité papily jsou rozmístěny převážně po stranách jazyka a papily hrazené, které jsou lokalizovány na rozhraní těla a kořene jazyka, jsou hlavním sídlem receptorů pro vnímání chuti.

Buňky stratum basale nasedají na bazální membránu (obr. 3). Tato vazivová blána je rozhraním mezi epitelem a lamina propria mucosae. Je různě zvlněna – podle výšky papil lamina propria a podle hloubky epiteliálních čepů. Hustotou těchto interdigitací (vzájemného prolínání epiteliální a vazivové části) je pak dána mechanická odolnost sliznice. Lamina propria mucosae je tvořena řídkým kolagenním vazivem, prostoupeným elastickými vlákny, buněčnými elementy (fibroblasty, fibrocyty, histiocyty, heparinocyty), krevními, lymfatickými cévami a nervovými zakončeními. Přechází plynule v podslizniční vazivo (s výjimkou hřbetu jazyka, kde je pevně spojena s aponeurosis linguae) nebo ve vazivo periostální (alveolární výběžek, tvrdé patro). V podslizničním vazivu se nalézají prakticky v celém rozsahu sliznice ústní dutiny drobné **slinné žlázy** (serózní, mucinózní či smíšené), které produkují trvale malé množství slin, a tak udržují ústní sliznici vlhkou a kluzkou.



Obr. 3: Schéma bazálního komplexu orálního epitelu: spojení bazálních buněk a pojivové tkáně pomocí hemidesmosomů (Tyldesley, 1981)

Obecně můžeme ústní sliznici dle funkčnosti jednotlivých úseků rozdělit do 3 základních typů:

- 1) sliznice specializovaná: dorzum jazyka
- 2) sliznice „funkční“ – mastikační : patro, připojená gingiva
- 3) sliznice „nefunkční“ – vystýlající: ostatní části ústní dutiny

2. Zásady vyšetření pacienta

Sliznice ústní dutiny reaguje na škodlivé vlivy různorodými projevy. Při diagnostice onemocnění ústní sliznice je třeba vzít v úvahu všeobecnou variabilitu patologických procesů, dále individuální reaktivitu každého jedince a v neposlední řadě jisté specifické zvláštnosti ústního prostředí, které sice dávají každému onemocnění určité rysy, ale současně mohou být zdrojem diagnostických rozpaků (macerace morf vlhkým prostředím, zastižení krytu puchýře jen výjimečně vzhledem k mastikaci atp.). Pro přesnou diagnózu je nutno brát v úvahu nejenom rozložení lézí a jejich klinický vzhled, ale také anamnestické údaje a výsledky řady dalších vyšetření (histologie, sérologie aj.).

Vyšetření pacienta zahrnuje:

- 1) anamnézu
- 2) objektivní nález
- 3) pomocná vyšetření
- 4) konziliární vyšetření

2.1. Anamnéza

Je nezbytnou součástí každého vyšetření. Postup je v podstatě shodný s jinými medicínskými obory a zahrnuje anamnézu rodinnou, osobní a dotaz na nynější onemocnění. V rámci nynějšího onemocnění se zajímáme o **časové údaje**: o dobu vzniku a trvání nemoci, souvislosti se zevními či vnitřními faktory a intenzitu příznaků jak místních, tak i celkových. Začínáme obvykle dotazem, kdy choroba začala, jak dlouho trvá a zda se vyskytla poprvé či opakovaně.

Recidivy jsou charakteristické např. pro recidivující afty, sezónnost např. pro multiformní erytém (erythema exsudativum multiforme Hebrae, EEM) - je si však nutné uvědomit, že může jít i o první ataku onemocnění. Následně pátráme po možných souvislostech. Často si nemocný vzpomene až po cílené otázce (následky po stomatologickém ošetření – stomatitis z vatových válečků k vysoušení sliznice při ošetření, alergická reakce po použití nového přípravku – kosmetika, zubní pasta atp.). Důležitý je i údaj o rychlosti rozvoje potíží - u akutních je nutné rychle zahájit léčbu, u chronických lze zpravidla počkat na výsledky pomocných vyšetření.

Významný je subjektivní údaj o **bolestivosti**, ať už spontánní nebo na podnět, která bývá typická hlavně pro akutní stavy. U některých nemocí je naopak typickým rysem nebolestivost (syfilis, karcinom), i když je možná zánětlivá modifikace např. sekundární infekcí.

Krvácení je další příznak, který se objevuje při jakémkoliv narušení celistvosti slizničního povrchu, nápadný je zejména při postižení cév. Bývá také známkou závažných změn v krevním obraze (při leukémii, agranulocytóze, trombocytopenii či trombocytopatii) nebo se vyskytuje při užívání některých léků (antikoagulancia, antiagregancia atp.).

Dalším častým příznakem, provázejícím choroby ústní sliznice, je **zápach z úst** (foetor ex ore). Může jít o nespecifický projev snížené hygieny dutiny ústní (ať už jde o etiologickou příčinu nebo o projev snahy pacienta vyhnout se bolesti). Typický nasládlý zápach bývá při nekrotických rozpadech sliznice (např. u ulcerózní gingivostomatitidy, nekrotizací při leukémiích).

Poruchy salivace – ať už hypo- či hypersalivace – bývají také doprovodným příznakem onemocnění sliznic dutiny ústní. Xerostomie provázejí horečnaté stavy, jsou typické pro Sjögrenův, Mikuliczův nebo Feltyho syndrom. Mohou se vyskytnout při dehydratacích různého původu, arterioskleróze, ale i po užívání některých léků či radioterapii. Hypersalivace bývá u akutních zánětů ústní sliznice (gingivostomatitis herpetica, stomatitis epidemica) nebo při otravách těžkými kovy.

Celkové příznaky, které předcházejí projevům v dutině ústní, mohou patřit ke klinickému obrazu onemocnění (např. prodromy při gingivostomatitis herpetica). Jindy jsou samostatným onemocněním, oslabujícím odolnost organismu a mají tedy nepřímý vliv na nález na sliznici ústní dutiny (herpes simplex po prochlazení). Celkové příznaky, které probíhají souběžně s místními, mohou naznačovat možné závažné celkové onemocnění (nekrózy při akutní leukémii) nebo metabolickou poruchu (kandidóza u diabetiků).

2.2. Objektivní nález a postupy při vyšetřování dutiny ústní

Výhodou je snadný přístup, přičemž inspekci zrakem doplňujeme vždy palpací, kterou zjišťujeme nerovnosti povrchu, konzistenci a velikost útvarů, pohyblivost a vztah k okolním tkáním a bolestivost. Vyšetřujeme při dokonalém osvětlení, věnujeme pozornost obličejí jako celku, ústní dutině, mandlím, nosohltanu i krajinně podčelistní a krční. Dutinu ústní začínáme vyšetřovat systematicky. Nejprve prohlížíme rty a ústní koutky, dále vyšetřujeme oblast vestibula, zubní oblouky včetně marginálního parodontu, hřbet a spodinu jazyka, spodinu ústní dutiny, bukální sliznici, tvrdé a měkké patro a patrové oblouky s uvulou a vývody velkých slinných žláz. Sledujeme všechny změny na sliznici, všímáme si přitom její barvy, tloušťky, vlhkosti, přítomnosti slizničních eflorescencí, lokalizace a rozsahu postižení.

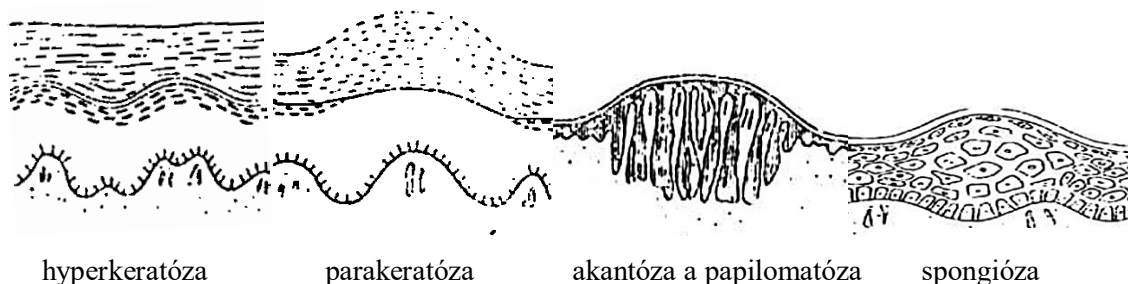
Barva sliznice podléhá odchýlkám jak rasovým, tak i individuálním. Normální barva sliznice je bledě růžová, zvýšená bledost je u anémií, bílá u hyperkeratóz a leukoedému, zarudlá bývá při zánětech. Někdy můžeme nalézt fyziologické či patologické **pigmentace**.

Někdy dochází k **hyperplázii** (zesílení) – typicky při chronickém dráždění tkáně, nádorovém bujení či u hormonálních poruch. Jindy nalézáme naopak **atrofii** (zeslabení) **sliznice** – nejčastěji při karencních stavech (Fe a B vitaminy), při nedostatku estrogenů nebo u některých autoimunitních stavů. Fyziologická atrofie sliznic bývá přítomna ve stáří.

Vlhkost se může měnit za různých patofyziologických stavů, zdravá sliznice je vždy vlhká. Častěji se setkáváme se sníženou vlhkostí až úplnou suchostí (u Sjögrenova a Mikuliczova syndromu, při dehydrataci či po užívání léků – např. atropinu).

2.2.1. Histopatologické změny

Mikroskopický obraz slizničních chorob v dutině ústní je diagnostický sám o sobě pouze v některých případech, často pouze napomáhá zařazení patologické afekce do určité skupiny postižení. Přesnou diagnózu často stanovujeme s použitím dalších diagnostických metod. Schéma základních histopatologických změn najdeme na obr. 4.



Obr. 4: Schéma základních histopatologických změn sliznice dutiny ústní (Záruba et al., 1992)

Hyperkeratóza je prosté rozšíření rohové vrstvy (stratum corneum). Přitom ostatní vrstvy epitelu mohou být zúžené, normální nebo i rozšířené. Hyperkeratóza může být výsledkem nejrůznějších procesů a klinicky se projevuje jako bílá plocha.

Parakeratóza je nedokonalé rohovatění, při němž nacházíme perzistující jádra ve stratum corneum, se ztlustněním této vrstvy, stejně jako u hyperkeratózy. Klinicky se opět projevuje jako bílá plocha.

Dyskeratóza je porucha rohovatění projevující se hlavně předčasnou keratinizací jednotlivých epidermálních buněk. V jejich plazmě vznikají charakteristická rohová zrna a tělíska. Jde o premaligní změnu epitelu se změnami jader, polarity buněk a přítomností mitotických figur.

Akantóza je rozšíření epidermis podmíněné množstvím buněk stratum spinosum. Většinou je doprovázeno prodloužením a rozšířením interpapilárních čepů. Může se vyskytnout současně s hyperkeratózou, ale také bez ní. Je běžnou patologickou reakcí na nejrůznější podněty.

Spongióza je termín, který se používá k označení intercelulárního edému s rozšířením mezibuněčných prostorů v epitelu a s prominencí mezibuněčných můstků ve stratum spinosum (např. při pemfigu).

Hydropická (vakuolární) degenerace vzniká následkem intracelulárního edému a degenerace buněk ve stratum germinativum, kde jsou buněčná jádra nahrazena prázdnými místy. Celé buňky postupně degenerují a rozhraní epitelu a pojivové tkáně je obtížně rozlišitelné (např. u lichen planus).

Akantolýza se projevuje rozpouštěním desmosomů. Tento proces vede k rozvolnění jednotlivých buněk a k rozšíření mezibuněčných prostor. To způsobuje tvorbu intraepiteliálních puchýřů (typicky u pemfigu).

Atrofie epitelu se projevuje úbytkem různých vrstev epitelu (zvláště stratum spinosum) a může být výsledkem nejrůznějších procesů (záněty, trofické změny).

2.2.2. Morfologie slizničních projevů

Všechny nemoci ústní sliznice se manifestují morfologicky viditelnými lézemi, které můžeme rozdělit na eflorescence primární a sekundární.

Primární eflorescence (obr. 5):

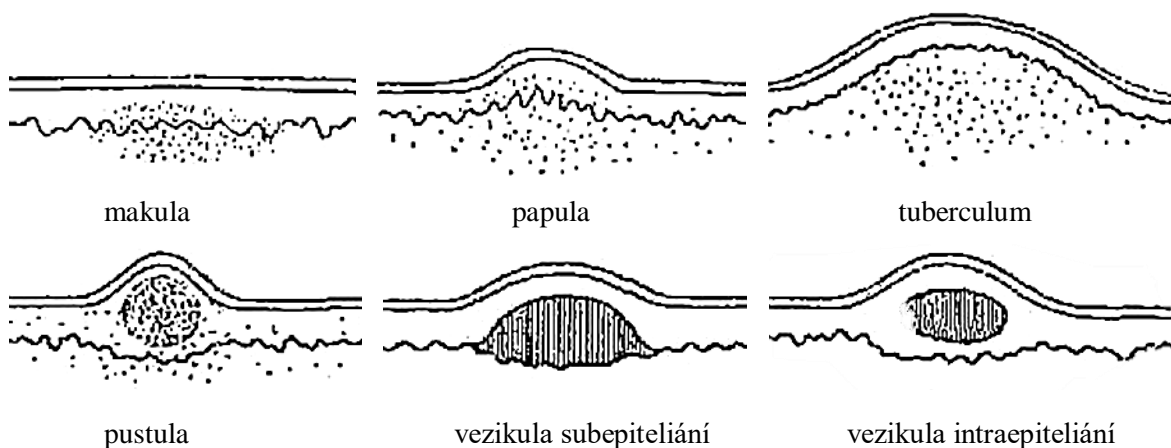
Makula (skvrna) je ohraničené zarudnutí v nivěu sliznice, různého tvaru i velikosti. Vyskytuje se buď ojedinele, nebo ve větším počtu, kdy jednotlivé skvrny mohou splývat. Postihuje-li erytém větší plochu sliznice, mluvíme o enantému (spála, lékové alergie).

Papula (pupen) je malý, ohraničený hrbolek různé velikosti a tvaru, prominující nad okolní sliznici. Papulární erupce obvykle bývají mnohočetné, jejich barva na sliznici dutiny ústní je nejčastěji bělavá či bílošedá. Typickým projevem v ústech je orální lichen planus (OLP).

Tuberculum (hrbol) je vlastně papula větších rozměrů, příkladem může být lipom.

Vezikula (puchýřek) malá (do 5 mm), ohraničená, vyvýšená léze, která se od papuly odlišuje hromaděním tekutiny v centru. Velký puchýř (od 5 mm do několika cm) se označuje jako **bula**. Obsah bývá čirý, tloušťka krytu závisí na jeho uložení (subepiteliální puchýře mají silnější kryt než intraepiteliální). V dutině ústní se vyskytuje při virových afekcích, jako jsou herpetické infekce a u onemocnění ze skupiny pemfigu (intraepiteliální puchýř) či pemfigoidu (subepiteliální puchýř), dále u EEM, příp. dermatitis herpetiformis Dühring (subepiteliální puchýř).

Pustula (neštovička) je vezikulární typ léze, která je ovšem na rozdíl od vezikuly naplněna hnisem (ten je příčinou žlutavého zbarvení). Vyskytuje se např. na kůži u varicelly.



Obr. 5: Primární eflorescence sliznice dutiny ústní (Záruba et al., 1992)

Sekundární eflorescence (obr. 6):

Ragáda (trhlina) vzniká prasknutím sliznice, nejčastěji v ústních koutcích, na rtu či na jazyku. Hlubší, často krvácející ragáda se označuje jako **fisura (puklina)**.

Slizniční eroze (oděrka) je označován defekt se ztrátou povrchových vrstev epitelu (což už nezahrnuje stratum germinativum). Jde asi o nejčastější slizniční eflorescenci; může být bolestivá, hojí se bez jizvy (např. afta typu minor). Afta je specifická eflorescence ústní sliznice, kdy primární morfoou je afta; po stržení krytu puchýřku vzniká eroze, jejíž spodina se pokryje fibrinem. Kolem eroze je červený dvorec, tzv. halo. Vzniká často po mechanickém traumatu nebo jako výsledný stav po ztrátě krytu puchýře u bulózních onemocnění. Někdy je krytá na sliznici pablánou, na kůži krustou.

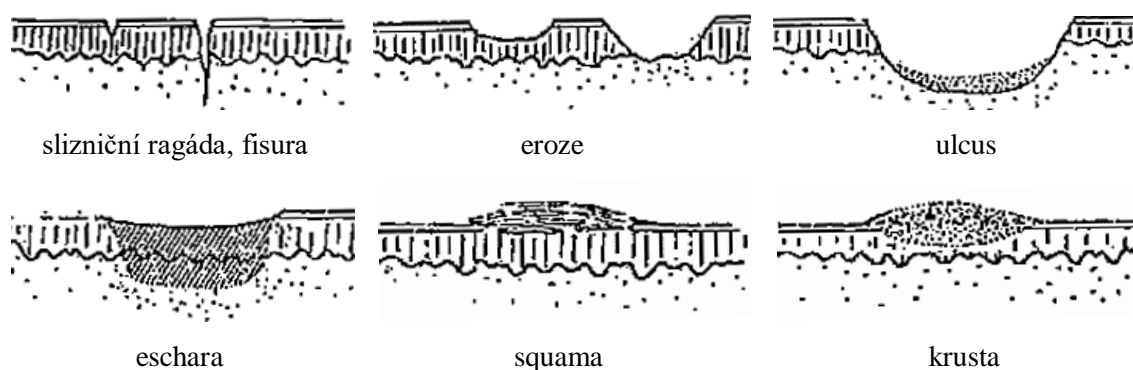
Squama (šupina) je odlučující se ploška povrchové zrohovatělé vrstvy sliznice při hyperkeratóze; postihuje retní červeň nebo kůži.

Krusta (strup) je zaschlý exsudát na kůži nebo na retní červeni. Na sliznici se nevyskytuje.

Eschara (příškvár) vzniká odumřením kůže při poleptání, popálení či omrznutí nebo následkem trofických poruch. Nevitální tkáň je zpočátku bělavá, později šedá až černá. Odlučuje se demarkačním zánětem, zanechá po sobě vřed, který se odhojí jizvou.

Ulcus (vřed) je hlubší ztráta tkáně než u eroze – jeho spodina je tvořena pojivovou tkání a fibrinem s infiltrací polymorfonukleárních leukocytů, hojí se vždy jizvou. Okraje vředu mohou být ostré či rozeklané, vyvýšené či podminované, tvrdé i měkké. Tvar je obvykle kulatý, mohou se však vyskytovat i lineární ulcerované plochy jako důsledek mechanického či chemického traumatu. Vředy mohou být podobně jako eroze výsledným obrazem puchýřnatých chorob (pemfigus, pemfigoid, afta typu major). Bolestivost závisí na etiologii (nebolestivé jsou typické pro karcinom a lues!).

Tumor je lokalizované zduření tkáně včetně sliznice různé velikosti, kterou se typicky manifestují nádory nebo nádorům podobné léze jako je např. pyogenní granulom.



Obr. 6: Sekundární eflorescence sliznice dutiny ústní (Záruba et al., 1992)

2.2.3. Lokalizace a trvání projevů

Společně s typem projevů, přítomných u daného jedince, napomáhá ke stanovení diagnózy také lokalizace lézí. Například výsev vezikul v zadní části dutiny ústní a orofaryngu naznačuje možnou diagnózu herpangíny, kdežto postižení gingivy a sliznice přední části dutiny ústní je typické pro herpetickou etiologii. Výskyt vezikul a bul na retní sliznici vyvolává podzření na onemocnění EEM, které je ale spojeno i s projevy na ostatních sliznicích. Diagnosticky cenné může být uspořádání

eflorescencí (lineární, herpetiformní, folikulární, multiformní). Také doba manifestace a případný opakovaný výskyt klinických projevů může napomoci v diagnostice (např. recidivující afty).

2.2.4. Vlastní vyšetření

Při vyšetřování ústních sliznic je nutné zamezit přenosu infekčních onemocnění (virus hepatitidy B, virus HIV aj.). Například klinické projevy nákazy HIV se mohou objevit s velkým zpožděním po kontaktu s virem a také laboratorní testy nemusí být po určitou dobu (3-6 měsíců) spolehlivé. Proto se při práci se všemi pacienty řídíme pravidly, která zajišťují ochranu zdravotnických pracovníků před profesionálním přenosem infekce a pacientů před nozokomiálním přenosem. U každého pacienta dodržujeme základní hygienické předpisy, pracujeme v ochranných rukavicích a s použitím ústenky/ochranného štítu.

Přenos HIV je podobný přenosu viru hepatitidy B (HBV), s tím rozdílem, že nakažlivost HBV je podstatně vyšší. Navíc HIV je značně citlivý na teplo a většinu běžných dezinfekčních prostředků. Proto k zajištění ochrany před přenosem HIV stačí plně dodržování zásad stanovených k prevenci přenosu HBV. Další speciální opatření nejsou nutná. Pacienti s infekcí HIV mohou být hospitalizováni a vyšetřováni u kteréhokoliv poskytovatele zdravotních služeb či být klienty zařízení sociálních služeb (viz Metodický návod k řešení problematiky infekce HIV/AIDS v České republice - Ministerstvo zdravotnictví české republiky, 2016).

Vlastní vyšetření začínáme **rtý**, které mohou být postiženy rozmanitými chorobnými projevy jak na kožní (běžná kožní onemocnění), tak i na vestibulární části (slizniční onemocnění). Přechodnou část tvoří retní červeň, jejíž změny jsou časté při horečnatých onemocněních (osychají, tvoří se ragády). Barva retní sliznice je normálně růžová, bledší bývá při selhání krevního oběhu či anémiích, modročervené zabarvení (cyanóza) je typické pro řadu kongenitálních srdečních anomálií, intoxikací a srdeční insuficienci. Nejčastějším chorobným projevem na rtech jsou puchýřky a krusty (při infekčních – zvláště herpetických onemocněních) a hyperkeratózy (lichen ruber planus). Důležité je vyšetření ústních koutků s častým nálezem tzv. bolavých ústních koutků v podobě ragád, macerované kůže a krust.

Dále si při vyšetřování všímáme **dásně**. Barva zdravé gingivy je bledě růžová, při zánětech zarudlá, při anémiích nápadně bledá. Dalším příznakem může být deskvamace epitelu – olupování povrchu se snadno krvácejícími plochami obnažené pojivové tkáně (typicky u tzv. deskvamativní gingivitis -pemfigus, pemfigoid, OLP). Krvácivost gingivy je jednou z nejčastějších obtíží u nemocných postižených akutním či chronickým zánětem dásně (ve většině případů jde o plakem podmíněnou gingivitidu, která se vyskytuje v 90 % případů všech gingivitid). Těžké krvácení však může provázet zánět dásní při závažných celkových chorobách. Dalším výrazným příznakem bývá bolestivost – zejména u akutních zánětů (gingivitis ulceróza). U chronických zánětů bývá bolestivost spíše indukovaná (při čištění zubů, při jídle apod.). Nutné je pečlivě vyšetřit stav parodontu a odlišit

pravé a nepravé paradontální choboty (hyperplazie gingivy mohou skrývat závažná celková onemocnění typu hemoblastóz a tumorů).

Následně přistoupíme k vyšetření **jazyka**, přičemž hodnotíme velikost, stav jeho okrajů a hrotu. Povrch sliznice hřbetu jazyka je dán přítomností papil, povlakem, barvou a vlhkostí. Na sliznici spodiny dutiny ústní se nejčastěji vyskytují eroze, záněty vývodů slinných žláz, z hyperkeratóz nezhřídka leukoplakie.

Na **vestibulární a tvářové sliznici** nalézáme často zánětlivé projevy. Z hyperkeratóz OLP a leukoplakie; na **patrové sliznici** projevy herpetické, alergické a hyperkeratotické.

2.3. Pomocná laboratorní vyšetření

Používáme je při diagnostice chorob ústní sliznice k ověření či upřesnění klinické diagnózy stavů, jejichž etiologie neplyne jednoznačně z klinického obrazu a ke stanovení citlivosti infekčního původce na léčiva (antibiotika, antimykotika atd.).

2.3.1. Hematologické vyšetření

Je potřebné u pacientů s projevy akutních stomatitid infekčního původu (např. herpesviry) při neobvykle těžkém nebo protražovaném průběhu, při ulcerózní gingivostomatitidě a některých dalších chorobách k vyloučení případného celkového závažného onemocnění. Rutinně se provádí vyšetření krevního obrazu, diferenciálního rozpočtu bílých krvinek, sedimentace erytrocytů a stanovení hodnoty CRP. Vyšetření červené řady se v indikovaných případech (např. u angulární cheilitidy, glositidy) doplňuje stanovením hodnot plazmatického železa, jeho vazebné kapacity a feritinu (zásobní bílkovina obsahující železo).

Základní hemokoagulační vyšetření (počet trombocytů, Quickův test, aPTT = aktivovaný parciální tromboplastinový čas) se provádí v odůvodněných případech při podezření na poruchy srážlivosti krve.

2.3.2. Imunologické vyšetření

Komplexní imunologické vyšetření provádíme při onemocnění ústní sliznice zejména při chronických formách orální kandidózy a recidivujících infekcích vyvolávaných herpes virem, případně u recidivujících aft. Vyšetření autoprotilátek je nutné v případě podezření na Sjögrenův syndrom a jiné autoimunitní choroby. Imunologické vyšetření je indikováno vždy u pacientů před celkovým podáním preparátů ovlivňujících imunitní systém (imunopresiva, imunostimulancia).

2.3.3. Bioptické vyšetření

Jde o často rozhodující vyšetření z důvodů diferenciálně diagnostických u chronického a recidivujícího postižení nejasného původu, u kterého histopatologické, případně imunofluorescenční vyšetření excidovaného vzorku umožní rozlišení podobně vyhlížejících projevů (např. chronickou

hyperplastickou kandidózu od leukoplakie). Diagnostickou excizi také provádíme při podezření na neobvyklou intraorální manifestaci onemocnění, která ústní sliznici běžně nepostihují (např. primární TBC vřed). Nezbytné je též bioptické vyšetření sliznice pro diagnózu tzv. „hairy“ leukoplakie a u všech puchýřnatých onemocnění.

Lékař musí vědět, za jakých okolností je možné materiál k biopsii odebírat. Kontraindikacemi jsou akutní virová onemocnění ústní sliznice, ulcerózní gingivitida, dále krvácivé stavy, suspektní hemangiom či maligní melanom. Důležitá je velikost odebraného vzorku tkáně a místo odběru. Do diagnostické excize se snažíme vždy zaujmout celý patologický útvar, v případě rozsáhlých afekcí jeho typickou část společně s okolní zdravou tkání. Výkon provádíme obvykle v lokální anestezii. Při odběru bychom měli pracovat co nejšetrněji bez zbytečné traumatizace okolních tkání, např. za použití pomocného stehu, kdy nehmoždíme pinzetou odebíranou tkáň. Sliznici před excizí nedezinfikujeme. Pacienta je nutné řádně poučit o povaze výkonu a o případných pooperačních potížích.

Excidovaná tkáň se obvykle fixuje v 10% roztoku formaldehydu. Vzorek tkáně (i se zkráceným stehem) klademe na čtvereček gázy pro snazší orientaci při histopatologickém vyšetření. K vyšetření je nutné přiložit řádně vyplněnou průvodku. K barvení se používá nejčastěji hematoxylin a eozin, v některých případech speciální barvení. K rozlišení puchýřnatých onemocnění a potvrzení dg. lichenu je nutné vyšetření nefixované tkáně metodou přímé imunofluorescence, která prokazuje výskyt autoprotilátek navázaných v cílové tkáni (obvykle se doplňuje i vyšetření cirkulujících protilátek pomocí metody nepřímé imunofluorescence).

2.3.4. Mikrobiologické vyšetření

Používá se ke stanovení původce infekčního onemocnění buď přímo, nebo nepřímo a dále ke stanovení citlivosti na antibiotika (ATB). V terénní praxi je potřeba se s laboratoří provádějící vyšetření domluvit na vhodném médiu a způsobu transferu. Přímé stanovení infekčního agens (mikroskopicky, kultivačně) však často není možné (např. u sekundárně změněných projevů), proto často využíváme nepřímé metody (sérologické), které prokazují výskyt či absenci specifických protilátek nebo mikrobiálních antigenů.

Virologické vyšetření

Izolace virů a detekce virových antigenů

Pro úspěšnou izolaci je nutné splnit několik předpokladů:

- a) Odběr materiálu je nutné provést co nejdříve od počátku nemoci (do 2-3 dnů).
- b) Odběr se provádí z místa s největším předpokládaným vylučováním viru.
- c) Materiál se musí uchovat a transportovat při vhodné teplotě (+4°C).

d) Nezbytné je správně vyplnit průvodku a popsat zkumavku s materiálem. Musí obsahovat jméno a příjmení nemocného, rodné číslo, zdravotní pojišťovnu, diagnózu, datum odběru, začátek onemocnění a jméno odebírajícího lékaře.

Izolace viru se provádí na živých buňkách, nejčastěji buněčných kulturách, pěstovaných *in vitro* (lze užít jiné živé organizmy – např. laboratorní myši, kuřecí embrya – je to však finančně náročné). Vizualizace virového antigenu se provádí označenou, nejlépe monoklonální protilátkou, která se na něj naváže. Dle způsobu značení můžeme protilátky detekovat fluorescenčně nebo pomocí enzymoimunoanalýzy (ELISA). Dnes se k přesné diagnostice používají i metody molekulárně biologické – hybridizace *in situ* nebo metody polymerázové řetězové reakce (PCR). Princip této metody spočívá v tom, že vybraný úsek DNA je mnohonásobně pomnožen. Získaný produkt lze analyzovat na výskyt určitých posloupností sekvencí bází (např. na přítomnost typických virových úseků).

Nepřímý průkaz virových infekcí

Principem je sledování specifických protilátek v séru nemocného. Pro interpretaci výsledků je nutné znát podstatu tvorby těchto protilátek a jeho dynamiku. Z pěti tříd imunoglobulinových protilátek má význam sledovat zejména protilátky třídy IgM a IgG. Protilátky IgM se začnou tvořit nejdříve, jejich produkce trvá pouze omezenou dobu a po několika týdnech vymizí. Přítomnost IgG protilátek je maximální až po několika týdnech po nákaze (u některých infekcí mohou přetrvávat celý život – poznáme tak, zda jedinec dotyčnou infekci někdy v průběhu života překonal). Specifické protilátky můžeme sledovat pomocí různých metod.

Komplement fixační reakce (KFR) je (ve srovnání s následujícími) relativně méně citlivá metoda. Její nevýhodou je nutnost odebrání dvou vzorků séra od jednoho pacienta v odstupu 2-3 týdnů pro sledování dynamiky změn.

Modernější a přesnější je metoda imunofluorescenční, která vychází ze skutečnosti, že některá barviva v UV-světle emitují světelné záření. U přímé detekce je fluorescenční látka navázána přímo na specifickou protilátku a používá se k přímému průkazu antigenu. Při nepřímé imunofluorescenci je pro zjištění primární protilátky použita sekundární protilátka označena fluoroforem. Enzymatické metody (nejznámější je ELISA) vychází z principu vazby antigen-protilátka, přičemž na jednoho ze dvojice je kovalentně navázán enzym, který katalyzuje přeměnu substrátu přidaného do reakční směsi na produkt. Koncentrace produktu zjištěná spektrofotometricky nebo fluorimetricky je úměrná koncentraci antigenu nebo protilátky ve vzorku. Při metodě radioimunoanalýzy (RIA) je komplex antigen-protilátka určován pomocí radioizotopově značené protilátky.

Bakteriologické vyšetření

Nejčastěji se používají kultivační metody, a to nejenom pro stanovení původce onemocnění, ale také k určení citlivosti na antimikrobiální terapii.

Aerobní i anaerobní kultivace

Vzhledem k tomu, že se dnes obvykle provádí odběr biologického materiálu současně pro aeroby i anaeroby, je podmínkou úspěšné kultivace ochrana materiálu před přístupem vzduchu. Odběry, nejlépe ráno na lačno, se provádějí stěrem z postiženého místa sliznice pomocí sterilní vatové štětičky, která se poté vloží na dno zkumavky s polotuhou transportní půdou (vzácněji se transportuje ve zkumavce s CO₂). Kultivace pak probíhá na bakteriologických půdách vybíraných dle příslušného (předpokládaného) infekčního agens (krevní agar, Endova půda, Fortnerova půda pro anaeroby apod). Je nutné si uvědomit, že doba anaerobní kultivace bývá výrazně delší než při kultivaci aerobních bakterií. Speciální půdy se používají při vyšetřování původce kapavky (*Neisseria gonorrhoea*), tuberkulózy (*Mycobacterium tuberculosis*) a některých dalších infekcí.

Mikroskopické vyšetření

Používá se např. při vyšetření materiálu v temném poli pomocí tzv. zástinu (k diagnostice prvního stádia syfilis v době, kdy jsou ještě séroreakce negativní).

Sérologické vyšetření

Je důležité při podezření na syfilis – vyšetřujeme tzv. specifickými séroreakcemi k diagnostice 2. a 3. stádia.

Mykologické vyšetření

Používá se opět jak k ověření klinické diagnózy, tak i ke stanovení citlivosti nejčastěji kvasinek na antimykotickou terapii. Stěry se provádějí za výše uvedených kautel, kultivace probíhá nejčastěji na Sabouraudově agaru s příměsí ATB k potlačení bakteriální kontaminace.

2.4. Konziliární vyšetření

Konziliární vyšetření jiných oborů medicíny je indikováno:

a) **při odůvodněném podezření na nestomatologické základní onemocnění**, kdy jde o potvrzení určité diagnózy a návrh, příp. schválení léčby

b) **při diagnostických rozpacích** – i při dobrých znalostech ošetřujícího a zachování regulérního postupu vyšetření se můžeme setkat na sliznici dutiny ústní s afekcemi, u nichž nedovedeme zjistit příčinu.

Konziliární složka zahrnuje také vyšetření zkušenějším stomatologem nebo specialistou.

Z klinických vyšetření indikujeme nejčastěji vyšetření dermatologické (SLE, pemfigus), oční (Sjögrenův syndrom, Behçetova nemoc), neurologické (glosodynie, neuralgie), alergologické (lékové exantémy, Quinckeho edém), hematologické (anémie, hemoblastózy), ORL a revmatologické (nezbytné u Sjögrenova syndromu), případně celkové interní vyšetření.

Žádost o konziliární vyšetření by měla obsahovat podrobný popis dosavadních léčebných výkonů a použitých léčiv (možnost arteficiální změny klinického nálezu po jejich použití) se stručnou anamnézou a suspektní diagnózou.

3. Běžné anatomické odchylky ústní sliznice

3.1. Linea alba

Linea alba je lineární vyvýšení bukální sliznice, probíhající v úrovni okluzální linie od ústního koutku ke třetím molárům. Klinicky je patrná jako bilaterální lineární vyvýšení barvy sliznice nebo lehce bělavé s normální konzistencí při palpaci. Častěji se vyskytuje u obézních osob, u nichž může být orální mukóza lehce stlačená a přizpůsobená tvaru okluzální linie zubů.

Th.: Odstranění mechanického dráždění.

3.2. Fordyceovy skvrny/granule (morbus Fordyce)

Jde o vývojovou anomálii charakterizovanou výskytem heterotopických mazových žlázek ve sliznici dutiny ústní. Klinicky nalézáme mnoho malých, nepatrně vyvýšených bílo-žlutých granul, které jsou dobře ohraničené (vzácněji nahloučené a tvořící plaky). Často se vyskytují na slizničním povrchu horního rtu, v komisurách a na sliznici tváří přiléhající k molárům oboustranně symetricky. Jde o relativně častý nález, vyskytuje se u obou pohlaví. Jsou asymptomatické, s přibývajícím věkem mohou být výraznější, ale neměly by se stát příčinou znepokojení.

Th.: Sine.

Dif. dg.: OLP, orální kandidóza, leukoplakie.

3.3. Leukoedém

Jde o nepatologickou anatomickou variantu sliznice dutiny ústní způsobenou zvýšenou tloušťkou epitelu a intracelulárním edémem ve stratum spinosum. Zpravidla se vyskytuje bilaterálně a postihuje nejčastěji bukální sliznici a vzácněji retní sliznici nebo jazyk. Klinicky má mukóza opaleskující nebo šedobílé zbarvení s lehkým svraštěním, které vymizí při napnutí bukální sliznice. Leukoedém má při palpaci normální konzistenci a neměl by být zaměňován s leukoplakií nebo lichenem.

Th.: Sine.

3.4. Fyziologické melaninové pigmentace

Melaninové hyperpigmentace ústní sliznice jsou často náhodným nálezem při stomatologickém vyšetření. Obvykle nejsou provázeny subjektivními potížemi. Melanocyty orální mukózy melanin obvykle netvoří, ale oblasti tmavšího zbarvení ústní sliznice (**melanoplakie**) mohou být běžným nálezem u osob s tmavou kůží (rasové pigmentace). V melanocytech těchto jedinců se obvykle nacházejí větší melanosomy s vyšší aktivitou. Pigmentace jsou většinou difúzní, symetrické, lokalizované zejména na gingivě a bukálních sliznicích a objevují se často již v dětství. Mezi fyziologické pigmentace patří i **pihy (ephelides)** způsobené zvýšenou produkcí melaninu při expozici

sluncem u světlolasých osob s nízkým fototypem. Jde o mnohočetné hnědé skvrnky v solární lokalizaci (retní červeň, kůže obličeje). Objevují se již od dětství.

Th.: U fyziologických pigmentací není nutná.

Dif. dg.: Zvýšené ukládání tmavých pigmentů v orální mukóze může být příznakem řady chorob. Je nutné odlišit především depozita těžkých kovů (amalgámová tetováž, metalické pigmentace), pigmentace způsobené léky, melaninové hyperpigmentace u Addisonovy choroby a Peutzova–Jeghersova syndromu, pigmentový névus, lentigo maligna a maligní melanom.

4. Vrozené anomálie a vývojové odchylky ústních sliznic

Vrozené anomálie dutiny ústní vznikají následkem poruchy ve vývoji plodu v průběhu embryogeneze. Postižený může být ret, dásně, tvrdé patro, spodina dutiny ústní a jazyk. Většina anomálií je diagnostikována při narození, některé vrozené vady se mohou objevit až v kojeneckém věku.

K vrozeným anomáliím rtu se řadí rozštěpy rtu, dvojitý ret, i vrozené píštěle a jamky rtů (recesy a paramediální sinusy), které mohou secernovat hlen.

Řada vrozených malformací jazyka je velmi vzácných – patří sem např. aglosie (chybění jazyka), mikroglosie (vrozeně malý jazyk), přirostlý jazyk (*lingua accreta*), rozštěp jazyka (*lingua bifida*), nebo zdvojení jazyka (*diglossia vera*).

4.1. Rozštěpy rtu

Jde o vývojové anomálie, které obvykle postihují horní ret, často v kombinaci s rozštěpem čelisti a patra. Jsou způsobené neúplným srůstem čelistních a nazálních výběžků horní čelisti během embryonálního vývoje. Rozštěp může být jednostranný i oboustranný, úplný i neúplný. Fúze jednotlivých částí horního rtu v embryogenezi probíhá později než u dolního rtu, a proto jsou rozštěpy horního rtu častější.

Th.: Komplexní dle závažnosti anomálie.

4.2. Dvojitý ret

Je to malformace buď kongenitálně založená, nebo vzniklá následkem úrazu. Na horním či dolním rtu je přítomna slizniční duplikatura, která může prominovat zvláště při úsměvu či mluvení.

Th.: Chirurgická úprava.

4.3. Uvula bifida/hypoplazie uvuly

Uvula bifida je vrozený podélný rozštěp patrového čípku, bývá považována za minimální formu rozštěpu patra. Při hypoplazii uvuly je čípek nedostatečně vyvinutý, při aplazii zcela chybí. Všechny tyto vrozené anomálie se mohou vyskytovat samostatně i jako součást některých syndromů.

4.4. Ankyloglosie (*lingua accreta*, přirostlý jazyk)

Ankyloglosie je relativně vzácná vývojová odchylka, u které je frenulum jazyka krátké nebo připojené blíže ke hrotu jazyka. V těchto případech je uzdička často silná a fibrotická. Funkčně je porušena pohyblivost jazyka, z čehož vyplývají potíže při polykání a řeči.

Th.: Chirurgická.

4.5. Naevus spongiosus albus (bílý houbovitý névus, Cannonova nemoc, white sponge nevus)

Je vzácné onemocnění, autozomálně dominantně dědičné, se kterým se dítě narodí nebo se může projevit v průběhu dětství. Progreduje do časně dospělosti, později je stabilní.

Orální sliznice je postižena ve formě bílých či šedo-bílých eflorescencí s četnými brázdami a „houbovým“ povrchem. Léze jsou obvykle symetrické, nejčastěji na bukální sliznici, ale mohou se vyskytovat kdekoliv v dutině ústní. Někteří pacienti mají podobné projevy i na sliznici vaginální, příp. rektální. Histologicky jde o hyperplazii sliznice s místní hydropickou degenerací epitelu.

Th.: Není nutná.

Dif. dg.: V diferenciální diagnóze chorob se symptomem bílé plochy napomáhá familiární výskyt s rozvojem slizničních změn v dětství a dále histologické vyšetření.

4.6. Darierova nemoc (hereditární folikulární dyskeratóza)

Jde o vzácně se vyskytující chorobu s autozomálně dominantní dědičností. Častěji jsou postiženi muži, příznaky se manifestují v průběhu dětství či dospívání. Onemocnění převážně postihuje kůži a nehty, ale sliznice (orální, rekta, genitálií) mohou být také postiženy.

Na kůži nalézáme mnohočetné papulky, které obvykle splývají do velkých ploch a jsou barvy hnědě červené. Orální mukóza je postižena u 20-40 % osob. Rozsah a závažnost postižení sliznice dutiny ústní závisí na aktivitě onemocnění kůže. Typické léze v ústech jsou malé bílé papulky, které mohou splývat do ploch a být hypertrofické.

Th.: Léčebně se podává vitamin A a deriváty kyseliny retinové.

4.7. Lingua geographica (mapovitý jazyk, glossitis migrans)

Pokládáme ho za vývojovou odchylku, vyskytuje se v každém věku zhruba u 2-10 % populace. Běžný je familiární výskyt, často současně s výskytem lingua plicata. Klinicky nalézáme různě rozsáhlé zarudlé plochy na sliznici hřbetu jazyka, u části postižených je afekce provázena jeho zvýšenou citlivostí při jídle (citrusy, koření).

Tvoří se různě rozsáhlá, rychle se měnící červená políčka, centripetálně se šířící do okolního fyziologického povlaku jazyka. Jejich vznik je podmíněn úplnou ztrátou všech 3-4 keratinových vlásků nitkovitých papil. Tomu předchází nadměrná keratinizace (makroskopicky se jeví jako ložiskově bělavé ztlustění sliznice) a výrazná deskvamace dlaždicových epitelů vláskovitých prominencí, pokrytých koloniemi bakterií. Houbovitě papily jsou zachovány a ve vyhlazených ploškách jsou dobře patrné. Po části obvodu mohou být tato červenější ložiska ohraničena bílým lemlem, kde probíhá výše zmiňovaný děj, čímž se depapilované plochy šíří do okolí. Během hodin až dní dochází k rychlému obnovení nitkovitých papil a k vymizení zarudlých míst *ad integrum*. Je velká tendence k recidivám, kromě familiárního výskytu se uvažuje o vlivech infekčních, psychogenních a neurohumorálních.

Th.: Není možná, nutné je řádně poučit pacienta o povaze afekce.

Dif. dg.: Důležité je odlišit mapovitý jazyk od počínající atrofické glositidy. Hlavními rozdíly jsou zejména:

Mapovitý jazyk

- vyhlazené plošky se rychle mění
- spontánní reverzibilita změn
- stejná intenzita změn

- povrch nepostížená část jazyka je normální

- přechod papil má většinou ohraničené, často navalité okraje
- nejčastěji u dětí a mladších osob
- celkové vyšetření obvykle negativní

Atrofická glositis u karečních chorob

- vyhlazené plošky se mění velmi pomalu
- spontánně neustupují
- změny často pokračují až k obrazu vyhlazeného jazyka
- papily jsou změněny i na ostatních částech hřbetu jazyka, mohou se vyskytovat fisury, eroze či petechie
- přechod papil ve vyhlazené plošky není ostře ohraničen
- častěji u dospělých a starších osob
- často se při celkovém vyšetření najde anémie, poruchy látkové výměny či užívání léků

4.8. Lingua plicata (l. gyrata, l. scrotalis, l. cerebriformis, l. fissurata)

Postižení je řazeno k vývojovým anomáliím neznámé etiologie. Jde o anomálii v utváření hřbetu jazyka, někdy spojenou i s celkovým zvětšením jazyka (makroglosií), která spočívá v přítomnosti symetrických vroubků a vyvýšenin podmíněných svalovými snopci (připomínají mozkové závitě). Změny jsou obvykle asymptomatické a většinou stacionární, někdy se mohou s věkem zvyrazňovat. Některé osoby pociťují různě intenzivní citlivost nebo palčivost jazyka, hlavně při jídle (často po požití alkoholu).

Th.: Není možná, důležité je pacienty řádně poučit o neškodnosti změn (možnost kancerofobie).

Dif. dg.: Někdy koinciduje s jinými chorobami jako je lues, TBC, OLP. V kombinaci s parézou n. facialis a granulomatózní cheilitidou tvoří Melkerssonův-Rosenthalův syndrom.

4.9. Vroubkovaný jazyk (imprese na hranách jazyka)

Jde o změny lemující laterální hrany jazyka, které jsou zřejmě způsobené impresemi (otisky) vlastních zubů, přiléhajících k jazyku. Sliznice je v těchto místech většinou bez viditelných změn, ale někdy může být zarudlá, s erozemi, se zvětšenými jazykovými papilami a s bělavými lemy v okolí vkleslin. V těchto případech bývá i subjektivně citlivá až bolestivá. Současně můžeme zjistit změny na tvářové sliznici (linea alba, přikusování), někdy bývá vroubkovaný jazyk kombinovaný s lingua

geographica. V případě obtíží je vhodné zvážit zahlazení ostrých hrbolek zubů, které hranu jazyky traumatizují, případně zhotovit ochrannou nákusnou dlahu.

5. Zevní příčiny

Při rozvoji onemocnění (ať už ústní sliznice nebo kteréhokoliv onemocnění obecně) stojí na jedné straně vyvolávající příčiny a na druhé straně reakce organismu postiženého jedince, která je dána jeho genetickými předpoklady a jeho momentálním zdravotním stavem. Příčiny onemocnění ústní sliznice velmi různorodé – mají různou kvalitu, kvantitu i dobu působení, mohou se vzájemně kombinovat nebo potencovat. Můžeme je rozdělit na příčiny místní a celkové, případně zevní a vnitřní.

Ze zevních vlivů jsou to zejména vlivy fyzikální (mechanické, termické, záření a elektrogalvanické), chemické (toxické), infekční (virové, bakteriální, mykotické). Infekční noxy sice přicházejí zvenčí, nicméně to, jak na ně bude organismus reagovat, je pak dáno individuální imunitní reakcí organismu.

5.1. Fyzikální vlivy

a) **mechanické** – ve smyslu traumatizace ústní sliznice (ostré hrany kariézních zubů, zubní kámen, vadné protetické práce) působící akutně či chronicky.

b) **termické** – vliv tepla (popálení – horkým jídlem, při stomatologickém ošetření) nebo chladu, a to zaviněním pacienta nebo ošetřujícího.

c) **záření** – paprsky ultrafialové (týká se retní červeně), rentgenové při předávkování (ale i po terapeutické dávce), pronikavá radiace při nehodách atomových zářičů.

d) **elektrický proud** – může poškodit tkáň ústní dutiny při nehodě (vznikají pak rozsáhlé, obtížně se hojící nekrózy) nebo vlivem galvanického dráždění.

5.1.1. Traumatické změny na ústní sliznici

K poranění ústní sliznice může dojít různým mechanismem. Změny jsou buď akutní, nebo chronické. Dlouhodobé zánětlivé změny způsobené trvalou chronickou traumatizací se mohou stát prekancerózou.

Traumatický vřed

Jde asi o nejběžnější vřed lokalizovaný na ústní sliznici, vzniká mechanickou iritací. Pokud je způsoben otlakem od zubní náhrady, mluvíme o **dekubitu**. Obvykle jde o ploché či miskovité ulcerace s ostrým ohraničením. Defekty se mohou nacházet v ústech kdekoliv – lokalizace souvisí s traumatizujícím faktorem. Nejčastěji vzniká na laterální straně jazyka, tvářové sliznici, rtech a případně na gingivě. Afekce je bolestivá, okolí bývá začervenalé a může být kryté šedavou pablánou. Pacienti uvádějí značnou bolestivost, mohou být zduřelé regionální uzliny. Příčinou je traumatizace ústní sliznice – nejčastěji nevyhovující zubní náhradou (dekubitální vřed), kariézními či destruovanými zuby s ostrými hranami, pomůckami k provádění ústní hygieny, ale i ortodontickými

aparáty, chirurgickými dlahami, pomůckami používanými při stomatologickém ošetření či zevně aplikovanými farmaky. Mechanismus vzniku traumatických defektů je u části pacientů dobře patrný a snadno prokazatelný klinicky i anamnesticky. U některých nemocných však může být traumatizace ústní sliznice prokazatelná jen obtížně a nepřímou.

Neurodystrofický vřed ústní sliznice

Objevuje se poté, co si pacient, kterému byla aplikována lokální anestezie (nejčastěji mandibulární), poraní sliznici vlastními zuby v době, kdy je ještě necitlivá. Typickou lokalitou je sliznice dolního rtu a vestibula. Léze charakteru ulcerace je velmi bolestivá, lze jí předejít informací pacienta po ošetření.

Traumatická gingivitida/stomatitida

Vzniká dlouhodobým vědomým či nevědomým poškozováním (i sebepoškozováním) ústní sliznice a gingivy, a to zejména hygienickými pomůckami, ale i jinými předměty. Klinicky zjišťujeme zarudlou, sliznici s erozemi, přítomné mohou být i petechie, později až ulcerace.

Granuloma fissuratum

Objevuje se v oblasti vestibula u pacientů s nevyhovující snímací zubní náhradou. Projevuje se jako různě rozsáhlá hyperplastická řasa se zarudlou sliznicí a příp. dekubitem. Vzniká ve vestibulu bezzubého alveolárního výběžku v místech, kde je tkáň dlouhodobě mechanicky drážděna nevyhovujícím okrajem zubní náhrady. Subjektivní obtíže většinou nebývají.

Th.: Traumatické defekty ústní sliznice nelze vyléčit úspěšně (tj. úplně a trvale) bez odstranění vyvolávající příčiny. Po jejím odstranění by mělo dojít ke spontánnímu zhojení slizničních defektů během 1-2 týdnů v závislosti na jejich velikosti, hloubce a lokalizaci. V místech keratinizovaných úseků sliznice (gingiva, hřbet a hrany jazyka, tvrdé patro) trvá terapie déle. Někdy je nutné revidovat hygienické návyky pacienta, eliminovat nevhodné hygienické pomůcky a nevhodnou čistící techniku. Hojení lze podpořit výplachy, gely nebo mukoadhezivními preparáty s epitelizačními a antiseptickými účinky. Nejčastěji se používá rostlinných nálevů (heřmánek, řepík, řebříček, šalvěj a další). Z dalších antiseptik je možné použít CHX. Léčení lze doplnit aplikací povrchových anestetik (obvykle před jídlem). V případě granuloma fissuratum je nutná chirurgická excize.

Stomatitis z přikusování (morsicatio buccarum et labiorum)

Příčinou je zlovyk přikusování tvářové a retní sliznice zuby. V klinickém obraze dominuje postižení epitelu příslušné oblasti, který je v různém rozsahu „roztrhán“, místy hyperplastický, místy se odlučuje. Nález není vždy jednoznačný – při rozpacích se doporučuje histologické vyšetření, které ukáže chronický zánět. Prognóza je někdy problematická a závisí na spolupráci pacienta.

Frikční keratóza

Zvýšená produkce keratinu způsobuje bělavé zbarvení ústní sliznice, neboli keratózu. Mikroskopicky se jedná o ortokeratózu, parakeratózu či hyperkeratózu. Frikční keratóza je způsobena mechanickým drážděním (např. na gingivě při nesprávném použití zubního kartáčku – tvrdé štětiny, horizontální metoda čištění).

Histologie: Histopatologicky nejsou přítomné žádné dysplastické změny, nacházíme prostou hyperkeratózu (nejde o prekancerózu).

Th.: Diagnostická excize není nutná, je vhodné dlouhodobé sledování. Keratózy mohou při odstranění etiologického faktoru vymizet.

Dif. dg.: Leukoplakie.

Válečková stomatitis (cotton roll stomatitis)

Objevuje se po stomatologickém ošetření, kdy se vatový váleček používaný během ošetření přilepí na sliznici vestibula dutiny ústní a při odstraňování strhne povrchové vrstvy epitelu.

Hematom ústní sliznice

Jeho nejčastější příčinou je náhodné jednorázové skousnutí tvářové sliznice nebo hrany jazyka, při kterém je poraněna krevní cévka a krev se dostává do podslizničního vaziva. Má vzhled drobné, okrouhlé, tmavočervené skvrny, často lehce prominující.

Sukční trauma patrové sliznice

Vzniká opakovaným působením tlaku měkkých tkání a snad i podtlaku sliznice. Těmito mechanismy dochází zřejmě k rupturám drobných cévek v podslizničním vazivu traumatizované sliznice a ke vzniku krvácení do sliznice. Klinicky jde o enantém, zarudnutí patrové sliznice, které je ostře ohraničené s drobnými petechiemi. V okolních partiích ústní sliznice je negativní nález. Anamnesticky lze prokázat původ postižení, ne každý pacient je ho však ochoten sdělit. Zhojení obvykle netrvá déle než 1-2 týdny, terapie není potřebná.

Cheilitis simplex

Jedná se o změny na retní červeni projevující se osycháním, na jejichž vzniku se podílí více faktorů. Vedle mechanického (obvykle nevědomého) dráždění ve formě olizování nebo přikusování může jít i o nepříznivý vliv počasí (sluneční záření, mráz, vítr). Retní červeň je zvýšeně oschlá, dochází k deskvamaci epitelu, někdy i k tvorbě drobných ragád. Doporučuje se rty pravidelně promašťovat a zabránit jejich traumatizaci a chronickému dráždění.

Cheilitis exfoliativa

Oproti prosté cheilitidě dochází v případě exfoliativní cheilitidy k vystupňovanému (patologickému) rohovění retní červene, změny mohou zasahovat i periorálně. Kromě výše zmíněných

faktorů mohou být příčinou tohoto postižení některé chronické dermatózy (atopický a seboroický ekzém, ichtyózy), častěji se vyskytuje u osob s ústním dýcháním, předpokládá se i podíl stresu. Po stržení rohovějších šupinek vznikají eroze, objevují se ragády a fisury, může dojít i k sekundární infekci (nejčastěji v oblasti ústních koutků) a ke vzniku mírného edému. Onemocnění často recidivuje a léčba je obtížnější než u prosté cheilitidy. Je nutné vyloučit chronickou traumatizaci a hojení podpořit lokálními preparáty s antiseptickým, keratolytickým a epitelizačním účinkem. Někdy se neobejdeme bez krátkodobé aplikace kortikoidů.

5.1.2. Stomatitidy z termických vlivů

Příčinou popálení mohou být vysoké teploty nápojů, jídel a dále neopatrnost při zacházení s některými lékařskými přístroji. Působení nízkých teplot (mráz, sníh) se uplatňuje např. při omrznutí rtů u lyžařů apod. V klinickém obraze můžeme v závislosti na výšce teplot a délce účinku najít různé změny od prostého erytému s edémem až po nekrózu tkáně s následným vředem. Při chronickém působení tepla mohou být změny charakteru hyperkeratózy. Působení nízkých teplot se projeví opět dle stupně poškození, zpočátku zblednutím až lividním zbarvením, poté edémy se slizničními defekty charakteru vředů. Diagnóza bývá zřejmá z anamnestických údajů.

Th.: Terapie je lokální, doporučujeme preparáty s epitelizačními a antiseptickými účinky.

5.1.3. Galvanická stomatitida

Přítomnost různých kovů v podobě kovových výplní či protetických náhrad může iniciovat vznik elektrického dráždění, kdy kovy jsou elektrodami a slina elektrolytem. Všechny látky, kterých je možno použít jako elektrod v galvanickém článku, jsou sestaveny v určitém pořadí podle svých potenciálů. Při koincidenci dvou kovů ležících v této řadě vedle sebe (stříbro, platina, zlato) je nebezpečí vzniku většího elektrického napětí mezi nimi menší než u těch, ležících v této řadě dále od sebe (zlato oproti zinku či cínu). Činnost galvanického článku je podmíněna rozdíly potenciálů obou materiálů. Tato skutečnost vede ke vzniku proudů různé intenzity v závislosti na odporu různých tkání (Ohmův zákon). Projevy galvanizmu mohou být dány přímým účinkem proudu (intenzita snášená beze škod se rovná 10 μ A, únosné napětí asi 80-100 mV) nebo elektrolýzou, kdy vlivem ionizace tkáňových tekutin dochází k rozkladu organických látek a k dráždění ústní sliznice. Vzniká stomatitis elektrogalvanica, která se může projevovat nejrůznějšími potížemi jak celkovými (GIT symptomy, bolesti hlavy, kloubů), tak i lokálními projevy v dutině ústní. Subjektivně je pacienti popisují jako brnění, pálení nebo kovové pachuti. Objektivně lze někdy nalézt velmi různorodé změny od prostého erytému přes erozi, vřed až po změny lichenoidní, hyperplastické. Projevy se nejčastěji objevují v místě kontaktu obou kovů na hraně jazyka, tvářové sliznici.

5.1.4. Aktinická cheilitida (cheilitis actinica, solaris, abrasiva)

Jde o chronické postižení retní červeně, které vzniká následkem dlouhodobé expozice slunečnímu záření. Vyskytuje se většinou u starších lidí a postihuje zejména dolní ret.

Klinický obraz: Nejprve se na rtu objevuje mírný edém a erytém, ret je oschlý, později se z retní červeně odlučují malé šupinky a vnikají eroze. V okolí se mohou vyskytnout leukoplakické plošky. Stav není stacionární, ale v čase dochází ke zlepšování a zhoršování klinického obrazu.

Th: Léčba je obtížná, v počátečních stádiích mohou stav zlepšit lokální prostředky s epitelizačními a antiseptickými účinky. Často je nutné chirurgické odstranění léze včetně histologického vyšetření. Asi u 10 % případů dochází k rozvoji v karcinom.

5.2. Chemické vlivy

Setkáváme se s nimi při nehodách (napití, polítí) nebo neopatrnosti ošetřujícího stomatologa/zubního lékaře. Může jít o poleptání kyselinami nebo zásadami, případně solemi těžkých kovů. Do této skupiny řadíme i účinky některých léčiv aplikovaných lokálně (dříve např. arzenik) i celkově. Mezi chemické vlivy lze počítat i vliv kouření a působení sloučenin vzniklých korozi dentálních kovů.

5.2.1. Stomatitidy z vlivů chemických (poleptání)

Vznikají poleptáním sliznice při nehodách v laboratořích, neopatrném zacházení s chemikáliemi v ordinacích, případně v důsledku chronického působení škodlivin v pracovním prostředí. Působením kyselin a louhů dochází (v závislosti na koncentraci a době působení) ke vzniku různě hluboko zasahujících nektróz, které se prozradí zpočátku zblednutím tkáně. Kyseliny způsobují ohraničenou koagulační nektrózu, barva poškozené sliznice je závislá na druhu chemikálie (účinkem kyseliny dusičné – nažloutlá, solné – bílá, sírové – až černá). Při poleptání louhy bývá povrch naředlý a rozbředlý (kolikvační nektróza). Po odloučení nektróz vznikají bolestivé, špatně se hojící vředy, které zanechávají jizvy. Při chronickém působení je postižena spíše sliznice oka a nosu; na sliznici dutiny ústní bývají hyperkeratotické změny.

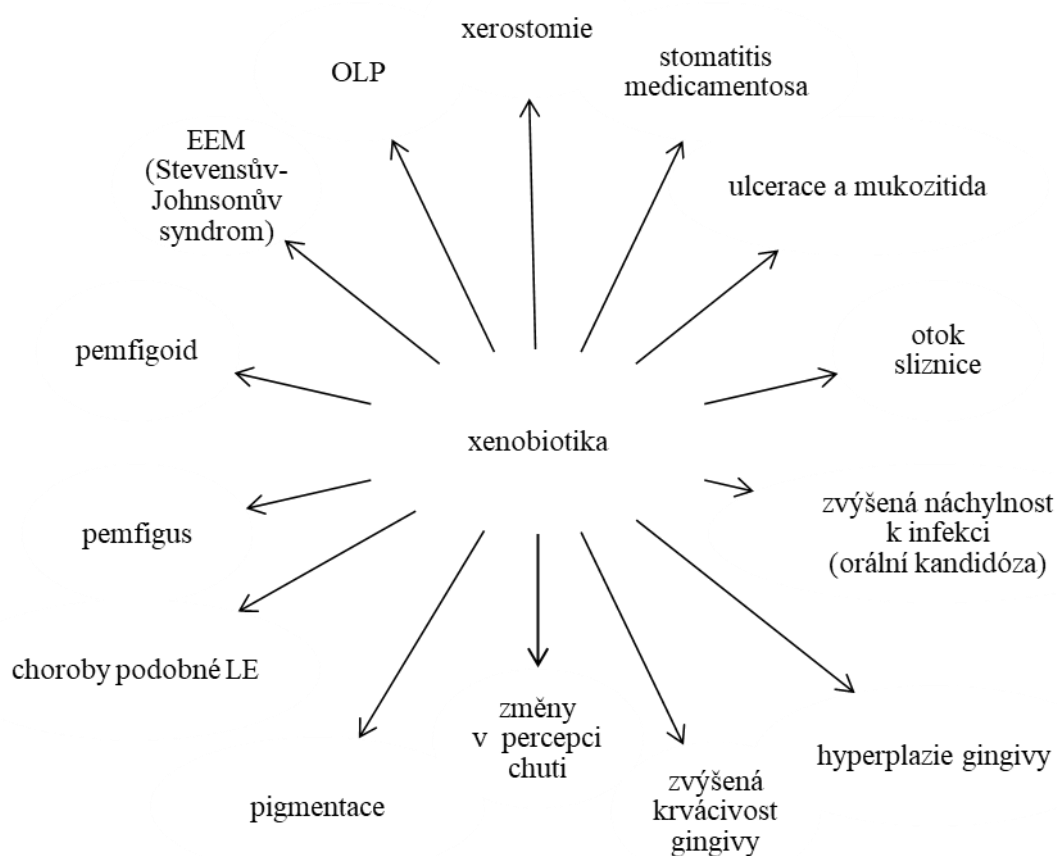
Th.: Zásadou terapie je co nejrychleji neutralizovat působící látku. Při poleptání kyselinami se používá výplachů 5% natrium bicarbonicum, při poleptání louhy je nejlépe vyplachovat slabým roztokem kyseliny citrónové. Pokud nemáme vhodné neutralizační látky, oplachujeme postižené místo intenzívním proudem vody alespoň po dobu 20 minut. Další opatření spočívají v ochraně proti sekundární infekci a mírnění bolesti.

5.2.2. Toxické vlivy xenobiotik

Xenobiotika jsou látky, které nevznikají v lidském organismu, ale ovlivňují ho farmakologicky (léky), endokrinologicky či toxikologicky (jedy). V dutině ústní mohou být xenobiotiky postiženy:

- 1) ústní sliznice – lichenoidní reakce, EEM, pigmentace, hyperplazie gingivy i její zvýšená krvácivost, mukozitida i nespecifické ulcerace (obr. 7).
- 2) slinné žlázy – xerostomie, ptyalismus, zvětšení a/nebo bolest slinných žláz.
- 3) tvrdé tkáně – zubní kaz, změna barvy zubu, alveolitida, osteonekróza čelisti.
- 4) nespecifické změny – změny v percepci chuti, halitóza, neuropatie, porušení hybnosti, infekce.

Nežádoucí účinky léků způsobují variabilní slizniční a kožní změny a v jejich patogenezi se uplatňují různé mechanismy (obecně toxický, dále je to vliv lékových interakcí, imunopatologický, alergický, či provokace autoimunitního onemocnění).



Obr. 7: Xenobiotiky vyvolaná onemocnění sliznic dutiny ústní

Příčinou patologie může být vyšší než obvyklé dávkování léků, mohou se však vyskytnout i po terapeutických dávkách. Typickým projevem jsou tzv. komplikace po ATB, kdy může dojít k **dysmikrobii** (poruše mikrobiologické rovnováhy zažívacího traktu způsobené medikamentózním potlačením fyziologické mikroflóry). Ta usnadňuje vznik **superinfekce**, tedy přerůstání patogenní flóry, necitlivé k příslušnému ATB (příkladem je pomnožení kvasinek po léčbě ATB).

Svou roli hraje také způsob užívání xenobiotik. Při přímém styku se sliznicí dutiny ústní může docházet k lokálnímu dráždění, alergické reakci a dalším patologickým projevům. Léky ve formě inhalačních preparátů mohou způsobit poruchy chuťového vnímání. U osob užívajících drogy (např. kokain), může dojít při dlouhodobé perorální nebo nasální aplikaci k závažnému poškození tkání dutiny ústní, dokonce až k perforaci tvrdého patra.

Příčinou **otoku sliznice ústní dutiny** jsou např. kardiofarmaka (ACE inhibitory), ATB, barbituráty, NSAIDs. K projevům dochází obvykle v průběhu minut nebo i hodin po podání příčinného léku. ACE inhibitory mohou vyvolat perorální otok nealergické povahy v důsledku změn hladin lokálně uvolněného bradykininu. I když je otok nejčastěji pozorován v prvních týdnech léčby, může se objevit i po delší době užívání léčiva.

U osob s polypragmázií (stav, kdy je pacient léčen větším množstvím léků či jejich nadměrnými dávkami) je zvýšené riziko **polékové xerostomie**, u které se uplatňuje synergický efekt účinných látek v lécích. Nezanedbatelný vliv na vlhkost sliznice dutiny ústní má také současné kouření, užívání alkoholu a dlouhodobé pití kofeinových nápojů.

Prevalence **polékové hyperplazie gingivy** se vyskytuje relativně často. Obvykle vzniká za 1-3 měsíce po zahájení terapie. Objevuje se nejprve na interdentálních papilách, a to zejména ve frontální oblasti, nicméně není neobvyklé ani generalizované postižení gingivy. Nejčastěji k tomuto postižení gingivy dochází po užití blokátorů kalciových kanálů, cyklosporinu a hydantoinátů.

Polékové diskolorace (pigmentace) sliznice mohou být způsobeny přímou stimulací melanocytů k produkci melaninu, ukládáním pigmentovaných metabolitů léčiva nebo obojím. Obvykle se tato pigmentace nachází ve středu zadní části tvrdého patra, zbarvení je modročerné až hnědé a může být oboustranné. Při léčbě onemocnění HIV antiretrovirotiky se mohou vyskytnout difúzní orální diskolorace. Pigmentace jazyka (a tvrdých zubních tkání) byla pozorována také při užívání tetracyklinů.

Polékové stomatitidy toxického původu

Oproti alergické formě polékových stomatitid (viz kapitola 6.1.1.) je méně vyznačena zánětlivá složka, v popředí stojí spíše drobné eroze a hemoragie, projevy jsou více lokalizované. Bývá zmenšený až vymizelý fyziologický povlak jazyka s hyperkeratoticky změněnou sliznicí na zbylých ostrůvcích (ploškách) povlaku na hřbetu jazyka. Diagnózu lékových exantémů nám může usnadnit současný výskyt kožních projevů. Příčinou toxických reakcí může být buď příliš vysoká dávka léku, nebo jeho snížená tolerance, případně kumulace léku při dlouhodobém podávání. Smíšené toxicko-alergické projevy mají symptomy obou uvedených skupin. V klinickém obraze se proto kombinují projevy zánětlivé s nezánětlivými. Můžeme pozorovat vyhlazení sliznice jazyka, ale s přítomným zánětem, přičemž chybějí projevy hyperkeratotické. Nejběžnějším nálezem jsou drobné eroze v určité lokalizaci, které vznikají rozpadem stěn drobných kapilár v příslušném úseku (arteriolitis). Jsou-li postiženy větší cévy, vznikají rozsáhlé nekrózy.

Dif. dg.: Je nutné odlišit především enantémy při infekčních chorobách, které mohou k nerozeznání napodobit polékové stomatitidy (u infekčních chorob je však obvyklá i alterace celkového stavu).

Th: U stomatitid toxického původu je vhodné po domluvě s předepisujícím lékařem příčinný lék pokud možno vysadit.

Eroze a ulcerace: Některé léky užívané k léčbě myeloproliferativních chorob mohou působit toxicky na ústní sliznici (např. methotrexát, daunomycin, cyklofosamid, 6-merkaptopurin). Klinickými projevy jsou rozsáhlé **eroze** kryté fibrinovými pablánami na bukální, vestibulární a retní sliznici, dále na patře i faryngu, které jsou bolestivé a často se infikují kandidou. Bývá přítomna těžká dysfagie. **Ulcerace** nebo nekróza epitelu mohou vzniknout také při užití volně dostupných léků (např. acylpyrin) a různých antiseptik, které jsou v přímém kontaktu se sliznicí dutiny ústní. Nejčastěji bývá postižena labiální sliznice, dále pak bukální sliznice a patro.

Problematika malignit vyvolaných léčivy je stále kontroverzní. Použití silných imunopresiv a/nebo jejich dlouhodobé užívání pravděpodobně zvyšuje riziko vzniku a rozvoje maligního onemocnění (Yuan a Woo, 2015).

Řada orálních polékových reakcí vykazuje nápadnou klinickou, histopatologickou, a dokonce i imunopatologickou podobnost s idiopatickým OLP, EEM, pemfigem, pemfigoidem a LE. Klinicky může být postižena sliznice dutiny ústní v jakékoliv lokalizaci, ale nejčastěji jsou změny na bukální sliznici, bočních hranách jazyka a alveolární sliznici. Léze mohou být izolované i mnohočetné.

Polékové reakce podobné OLP byly původně popsány jako reakce na užívání antimalarik, v současnosti jsou s tímto projevem nejvíce spojována kardiofarmaka, NSAIDs a perorální antidiabetika. Mohou být pozorovány jak lichenoidní papuloretikulární, tak erozivní projevy. Ve srovnání s typickým bilaterálním výsevem u idiopatického OLP jsou obvykle jednostranné.

EEM vyvolaný léky představuje přibližně 25 % ze všech případů tohoto onemocnění. Stejně jako u idiopatických nebo postinfekčních případů (často s HSV etiologií) má choroba rychlý nástup s variabilním klinickým obrazem, který se může pohybovat od lézí omezených pouze na ústní sliznici až po rozsáhlé postižení sliznic a kůže. EEM indukovaný léky je často spojen s podáváním ATB, antihyperuremik a barbiturátů. Mezi závažnější formy EEM patří **Stevensův-Johnsonův syndrom** a toxická epidermální nekrolýza (TEN, Lyellův syndrom), které jsou mnohem častěji vyvolány užíváním léků než běžná forma EEM a mohou být život ohrožující.

Pemfigové reakce mohou být ve formě pemphigus vulgaris nebo pemphigus foliaceus, z léčiv vyvolávají tyto změny nejčastěji ty, které obsahují thiolovou vazbu. **Polékové reakce podobné pemfigoidu** se projevují buď jen na ústní sliznici, nebo mohou postihovat i ostatní sliznice a kůži. Vznikají nejčastěji po užívání derivátů thiolu a sulfonamidu. Klinicky jde o relativně velké vezikuly nebo buly, které praskají a mění se na rozsáhlé eroze a mělké ulcerace, které bývají kryté fibrinovou

pseudomembránou. Gingiva bývá postižena ve formě **deskvamativní gingivitis** s výrazným erytémem, erozemi a olupováním epitelu (zbytky puchýřů).

Léky indukovaný lupus erythematodes (LE) je dobře známá nežádoucí reakce vznikající po užívání více než 70 léků, nejčastěji jde o prokainamid, hydralazin, penicilamin a chlorpromazin. Léze ve formě eroze a ulcerací se mohou vyskytovat na sliznici patrové, bukální, alveolární a na gingivě, mohou být podobné i lichenoidní reakci.

Přehled léků způsobujících onemocnění sliznic dutiny ústní, xerostomii nebo změny v percepci chuti je uveden v Příloze 1 (Kalmar, 2016).

5.2.3. Změny na sliznici dutiny ústní vlivem užívání tabáku

Nejškodlivější formou používání tabáku je kouření cigaret (oproti žvýkání a šňupání tabáku), v cigaretovém kouři bylo zjištěno několik set různých chemických sloučenin, z nichž mnohé jsou pro tkáň dutiny ústní toxické a karcinogenní. Současná konzumace alkoholu tyto účinky výrazně zvyšuje. V posledních letech přibývá důkazů i o nepříznivém působení elektronických cigaret na ústní sliznici (Bardellini et al., 2018). Ty sice neobsahují látky vznikající spalováním dehtu, ale kromě nikotinu je v jejich náplni řada dalších chemických sloučenin.

Ke změnám na ústních sliznicích, které souvisejí s kouřením, patří kuřácká melanóza a kuřácká leukokeratóza, které považujeme za benigní stavy. Dalším typem léze je leukoplakie (viz kapitola 7.1.). U kuřáků se vyskytuje častěji než u nekuřáků a řadíme ji mezi prekancerózy. Nejzávažnějším onemocněním ústní sliznice, které často vzniká na podkladě kouření je dlaždicobuněčný karcinom. Abúzus tabáku je také jedním z predisponujících faktorů pro rozvoj orální kandidózy a akutní nekrotizující ulcerózní gingivitidy.

Kuřácká melanóza

Jedná se o melaninovou hyperpigmentaci ústní sliznice u silných kuřáků, která vzniká na podkladě dráždění melanocytů látkami v cigaretovém kouři (stimulují tvorbu melaninu). Postihuje zejména vestibulární část gingivy, případně bukální sliznici.

Kuřácká leukokeratóza (stomatitis fumantium, leukokeratosis nicotinic palati)

Objevuje se u části kuřáků při dlouhodobém abúzu tabáku (zejména při kouření cigaret), který vede k chronické, toxicko-mechanické iritaci palatinální sliznice. To způsobuje výraznější rohovění slizničního epitelu projevujícího se bělavým zabarvením a zánětlivou dilatací ústí vývodů slinných žlázek tvrdého i měkkého patra. Tyto změny mohou být příčinou vzniku drobných prominencí – papul s centrální vkleslinou se začervenalým ústím vývodu žlázy. V případě ukončení kouření může dojít k vymizení těchto lézí.

Histologie: Histopatologicky nejsou přítomné žádné dysplastické změny, nacházíme prostou hyperkeratózu (nejde o prekancerózu). Může však koincidovat s leukoplakií u kuřáků.

Th.: Keratózy mohou při odstranění etiologického faktoru vymizet. Diagnostická excize není nutná, je ale vhodné dlouhodobé sledování pro možné riziko vývoje leukoplakie či dlaždicobuněčného karcinomu.

Kuřácká leukoplakie

Leukoplakie se u kuřáků objevuje zejména na ústní spodině a na bukální sliznici v oblasti ústních koutků. Riziko maligní transformace je nejvyšší u kouřících žen a při lokalizaci na spodině jazyka a spodině dutiny ústní (Slezák a Ryška, 2006).

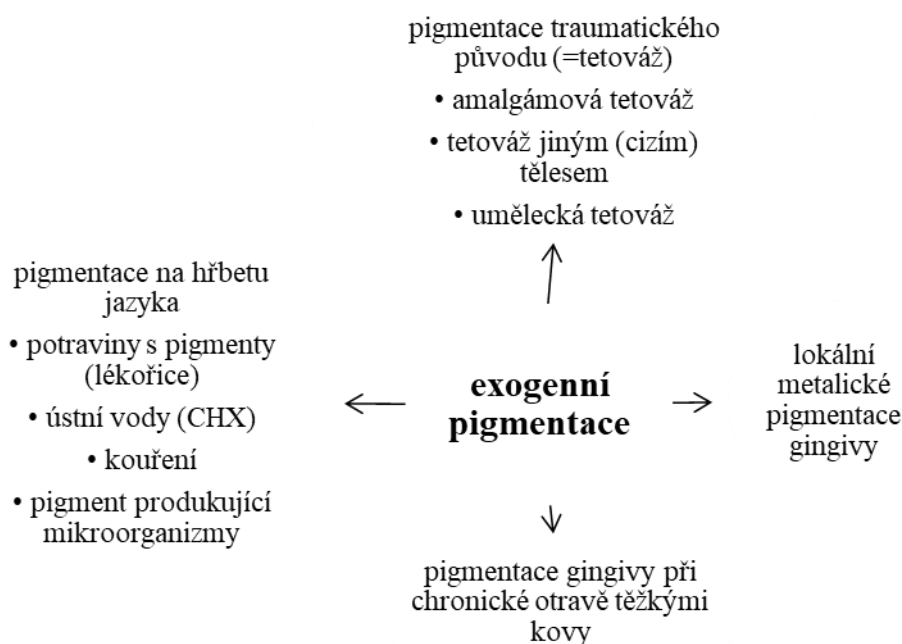
Dlaždicobuněčný karcinom ústní sliznice

Kouření je jedním z důležitých faktorů vzniku a rozvoje tohoto maligního epiteliálního nádoru. U části nemocných se objevuje na podkladě kuřácké leukoplakie, častěji však vzniká „*de novo*“. Riziko karcinomu u kuřáků výrazně potencuje abúzus alkoholu.

5.2.4. Exogenní pigmentace

U tohoto typu pigmentací pochází barevná substance z vnějšího prostředí (obr. 8). Hřbet jazyka může být tmavě zbarven některými **potravinami s pigmenty** (lékořice), častým **užíváním ústních vod** (zejména s CHX), **kouřením** a **pigment produkujícími mikroorganismy** (zmnožených během dysbiózy např. po některých antibioticích). K exogenním pigmentacím řadíme dále barevné změny ústní sliznice způsobené některými **léky**. Mechanismus jejich vzniku je různý: ovlivnění bakteriálního metabolismu antibiotiky, přítomnost solí kovů jako součást léčiv, přímá depozice barevných nerozpustných komplexů do sliznic/kosti).

Tetováž ústní sliznice je způsobena implantací barevných pigmentů do podslizničního vaziva (při poranění tuhou, při umělecké tetováži).



Obr. 8: Etiologie exogenních pigmentací

Amalgámová tetováž

Jedná se o exogenní pigmentace s šedo-modro-černým zbarvením, která se objevuje po traumatu ústní sliznice (např. během preparace zubu s amalgámovou výplní) a po následné inkorporaci kovových částíček do tkáně.

Metalické pigmentace gingivy

Metalické pigmentace gingivy jsou způsobeny korozi některých dentálních kovů v oblasti gingiválního uzávěru a projevují se jako šedo-černý lem na gingivě (v oblasti krčku); a to nejčastěji u konzervačně a proteticky sanovaných devitalizovaných zubů (kovové výplně, korunky, kořenové nástavby). Modrošedý lem na marginální gingivě je typický u chronických **otrav těžkými kovy** (zejména při profesionální expozici během práce bez ochranných pomůcek a při kumulaci léků v organismu). Při expozici těžkými kovy se jejich sloučeniny dostávají do systémové cirkulace a z cév pak do sulkulární tekutiny. Zejména v lokalitě s chronickým zánětem (gingivitis) pak dochází k perivaskulární precipitaci kovových sulfidů v subepiteliální pojivové tkáni a k jejímu zbarvení.

Pigmentace způsobené těžkými kovy a jejich solemi

Těžké kovy a jejich soli se dostávají do organismu a do tkání zejména orálně, parenterálně nebo traumaticky, případně cestou krevní či lymfatickou.

Olovo

Charakteristické jsou zvláště chronické otravy olovem. Olovo se váže v krvi na červené krvinky (bazofilní tečkování erytrocytů, podmíněné fosfátem olovnatým na jejich povrchu) a ukládá se do všech orgánů a především kostí. V dutině ústní vytváří nerozpustný sulfid olovnatý šedý až modročerný lem na dásních, který nelze mechanicky odstranit. K dalším projevům patří kovová pachůť v ústech a zvýšená salivace.

Bismut

Sloučeniny bismutu byly dříve používány k léčbě syfilis. Nález v dutině ústní se při intoxikaci projevoval charakteristickou šedomodrou pigmentací marginální gingivy, podobně jako při otravě rtuťí. Dnes jsou tyto stavy velmi vzácné.

Rtuť

Otrava rtuťí (mercurialismus) se dříve také objevovala při léčbě příjice, dnes vzniká spíše inhalací par kovové rtuťí. V dutině ústní je charakteristickým nálezem stomatitida se zvýšenou salivací a šedomodrým zbarvením dásní. Může se vyskytovat kovová pachůť.

Zlato

K hromadění tohoto kovu ve tkáních dochází především při dlouhodobém injekčním podávání koloidních roztoků, které byly dříve používány zejména v léčbě revmatoidní artritidy. Dnes už tato léčba není indikována. Způsobuje typicky modrofialové zbarvení sliznice dásní, tzv. chrysocyanózu.

Stříbro

Dostává se do organismu potravou (např. při užívání koloidního stříbra) a při terapeutické aplikaci jako součást amalgámu, příp. protetických slitin kovů (Koldan, Aurix). Může dojít k argyróze – zřetelně šedému zbarvení kůže a dásní. Hyperpigmentace jsou namodralé barvy i při posttraumatické tetováži ústní sliznice. Kovový materiál v měkkých tkáních lze prokázat rentgenovým vyšetřením. Je nutné zdůraznit, že s výjimkou zcela jednoznačných případů amalgamové tetováže je nezbytné histopatologické vyšetření každé tmavě pigmentované afekce rtů a ústní sliznice, zejména při jejich lokalizaci na patře a alveolárním výběžku horní čelisti.

5.3. Virové infekce

5.3.1. Onemocnění ze skupiny „herpes simplex virus“

Infekce virem herpes simplex je u člověka tak častá, že lze mluvit takřka o úplném promoření populace. Primární nákaza vzniká většinou mezi 1. a 5. rokem. Existují 2 typy viru – typ 1 (HSV-1) a typ 2 (HSV-2). Virus se přenáší při přímém styku s infikovanou osobou. Typ 1 převážně ústními sekrety, typ 2 genitálními výměšky, oblasti postižení oběma typy virů se však postupně směřují. Po naze HSV-1 i HSV-2 (ať je klinicky patrná či ne), se vyvíjejí během cca 1 týdne v organismu specifické neutralizační a komplement fixující protilátky. Virus však v organismu přežívá v latentním

stavu v gangliích senzitivních nervů a zpětným intraaxonálním šířením může vyvolávat recidivy na kůži i sliznicích.

Primární gingivostomatitis herpetica

Herpetická stomatitida je nejčastější klinickou manifestací primoinfekce vyvolané HSV (zejména typem 1) hlavně u dětí, obvykle mezi 1. - 5. rokem života. Další vlna bývá v adolescenci a u dospělých do 35 let. Přenáší se přímým kontaktem či kapénkovou cestou, inkubační doba je zhruba 7 dní.

Klinický obraz: Onemocnění začíná prodromálním stádiem s necharakteristickými celkovými příznaky připomínajícími chřipku (horečky, bolesti hlavy, krku, v zádech, nechutenství a malátnost). Během 2-3 dnů dochází k ústupu celkových příznaků a rozvíjí se generalizované intraorální postižení typicky s výsevem velkého množství drobných, intraepiteliálních puchýřků na zarudlé ústní sliznici. Predilekční místa lokalizace jsou gingiva, která je difúzně zarudlá a edematózní, hřbet jazyka a sliznice tvrdého patra. Typické jsou změny na patrové gingivě za horními řezáky, kde nacházíme výraznou zánětlivou hyperplazii mezizubních papil.

U dětí s dočasným chrupem jsou změny na patrové sliznici v krajině molárů. Puchýřky rychle praskají a splývají za vzniku silně bolestivých erozí až ulcerací. Bývá zmnožený, bělavý povlak jazyka – někdy s diagnosticky cenným nálezem herpetických puchýřků či erozí na hrotu nebo po stranách. Častá je hypersalivace a nepříliš výrazný foetor ex ore. Postižení retní červeně a kůže obličeje periorálně není konstantním nálezem. Je zhoršen příjem potravy, polykání, někdy i výslovnost. Submandibulární i povrchové krční uzliny bývají bolestivé a zduřené. Onemocnění obvykle odeznívá spontánně do 7 až 10 dnů, eroze se hojí *ad integrum*. Jako důsledek zhoršené ústní hygieny při bolestivosti může přetrvávat plakem podmíněná gingivitis. Časně komplikace nebývají přítomny, pouze u atopiků je možná diseminace infekce s klinickým obrazem eczema herpeticatum Kaposi. U imunodeficientních osob jsou nebezpečné neurologické komplikace (meningoencefalitis), případně generalizace procesu. Recidivy vznikají asi u 30 % postižených, ne však v této podobě, ale jako herpes labialis nebo stomatitis herpetica.

Th.: Terapie je symptomatická – úprava konzistence stravy (kašovitá, nedráždivá), dostatek tekutin. Před jídlem je možno použít slizniční anestetikum, vyplachovat dutinu ústní rostlinnými nálevy, případně 0,25% vodným roztokem ZnSO₄ s virostatickým a antiseptickým účinkem (Zn²⁺ ionty inhibují aktivitu virové DNA-polymerázy zatím ne zcela známým mechanismem) či 0,12% vodným roztokem CHX. Antiseptika používáme jen v předepsaných koncentracích a po nezbytně nutnou dobu (nebezpečí rozvoje nežádoucí dysmikrobie v dutině ústní). Frekvence výplachů je různá (2-10 x denně) Podávání virostaticů nebývá nutné, potřebná jsou jen u celkově vážně nemocných osob. Antibiotika nejsou indikována. Kontraindikováno je provádění chirurgických výkonů v ústech.

Dif. dg.: Pro diagnózu jsou důležité tyto známky: akutní difúzní zánět gingivy, často s nálety fibrinu s typickým postižením patrové gingivy za horními středními řezáky, intenzivní bělavý povlak

jazyka s výsevem drobných erozí po stranách a na hrotu, zduření lymfatických uzlin a alterace celkového stavu v prodromálním stádiu (na rozdíl od ulcerózní gingivostomatitis). Nutné je odlišit prvoataku EEM v podobě Stevensova-Johnsonova syndromu (vždy je postižena retní červeň s tvorbou krvácejících ragád a hemoragických krust, bývá přítomno i postižení nosních vchodů, spojivky, genitálu a kůže, celkové příznaky jsou méně vyjádřené). Vzácně se akutní gingivostomatitis vyskytuje při infekční mononukleóze (navíc bývá povlaková angína, hepatomegalie, typické změny krevního obrazu, sérologický průkaz EBV). Při enterovirových stomatitidách nebývá postižena gingiva.

Eczema herpeticatum Kaposi (pustulosis varioliformis)

Tato vážná forma primoinfekce HSV se může vyskytnout u atopických jedinců (nejčastěji kojenců), u nichž dochází ke generalizovanému výsevu kožních puchýřků, které se mění v pustulky a sekundárně v eroze či krusty. Současně bývá alterace celkového stavu s horečkami, zchváceností a eventuálně postižením vnitřních orgánů (meningoencefalitis, pneumonie). Projevy v dutině ústní bývají u 10-15 % postižených, u nichž vznikají v ústech bolestivé eroze těžší než u herpeticke stomatitis.

Th.: Celková aplikace virostatik – acyklovir, symptomatická terapie, případně gamaglobulin.

Profylakticky lze podat ATB.

Dif. dg.: Odlišit od EEM, který se ovšem vyskytuje v jiném věku a mívá polymorfni kožní projevy.

Stomatitis herpetica (recidivans)

Jde o souhrnné označení recidivujícího postižení ústní sliznice po vytvoření specifických obranných mechanismů – nejde o primoinfekci. Dochází k němu reaktivací latentní HSV infekce, která nebývá tak častou klinickou manifestací jako herpes simplex (labialis), přičemž příčiny reaktivace nebývají obvykle prokazatelné.

Lokální prodromální příznaky (palčivost, bolestivost) nemusí vždy předcházet výsevu puchýřků, někdy se objevuje cefalea. Často jsou postiženy rohovějící úseky sliznice dutiny ústní (gingiva, tvrdé patro, hřbet jazyka). Puchýřky však většinou nezastihneme – rychle se mění v eroze, které mají tendenci splývat a jsou velmi bolestivé. Také retní červeň může být postižena. Okolní sliznice je zarudlá, edematózní, regionální uzliny nebývají postiženy. Spontánní zhojení trvá 5-10 dní, komplikace se vyskytují převážně u disponovaných jedinců (onkologicky nemocní, pacienti s imunodeficiencí), u nichž je možná kaudální propagace slizničního postižení (bolesti při polykání!), diseminace a generalizace procesu. Postiženy mohou být také kůže či sliznice genitálu.

Recidivy onemocnění se vyskytují různě často.

Th.: Léčba je lokální symptomatická jako u herpeticke gingivostomatitidy. U imunodeficientních pacientů lze užít acyklovir, v profylaxi recidiv imunomodulaci (transfer-faktor, gamaglobulin – po imunologickém vyšetření!)

Dif. dg.: Proti herpetické gingivostomatitidě chybí celková alterace stavu a dvoufázový průběh nemoci. Obtížné je rozlišení od herpetiformního typu recidivujících aft (nemají tendenci ke splývání a nepostihují keratinizující oblasti ústní sliznice!). Při podezření na autoagresivní chorobu ze skupiny pemfigu a pemfigoidu je nezbytné bioptické imunofluorescenční vyšetření.

Herpes simplex labialis

Jde o nejčastější klinickou formu při aktivaci latentní HSV- infekce v orofaciální oblasti při perzistenci viru v ggl. n. trigemini (Gasseri). Postihuje opakovaně rty, přičemž frekvence recidiv bývá velmi variabilní. Za příčiny reaktivace latentní infekce se považuje celá řada zevních i vnitřních faktorů: UV-B záření, traumata, vyčerpání, psychický i fyzický stres, jiné virové infekce nebo menzes. *Klinický obraz:* U většiny pacientů předchází výsevu labiálního herpesu krátce trvající parestezie v místě pozdější manifestace afekce. V krátké době dojde na retní červeni obvykle jednoho rtu k erupci puchýře. Tvoří se intraepiteliální puchýřky, které splývají a zasychají v drobné krusty nebo praskají za vzniku erozí. Postižená část rtu je zarudlá, edematózní a bolestivá. V oblasti ústního koutku mohou být bolestivé ragády, ztěžující otvírání úst. Chybí celková alterace stavu. Afekce jeví výraznou tendenci ke spontánnímu zhojení. Zejména u dětí může dojít sekundárně k impetiginizaci herpetických projevů (autoinokulací streptokokové či stafylokokové infekce).

Zhoršení lze vyvolat i traumatizací postiženého místa při stomatologickém ošetření.

Th.: Měla by začít co nejdříve, nejlépe v prodromálním stádiu! Lokálně aplikujeme virostatika, např. acyklovir (acyklický nukleozidový inhibitor virové DNA polymerázy). Aplikace může být spojena s projevy mírného lokálního podráždění projevujícího se erytémem a paresteziemi.

Dif. dg.: Odlišení od jiných chorob postihujících rty nebývá obtížné. Recidivující afity se na rohovější retní červeni netvoří, pyodermie (folliculitis, furunkulus) postihují primárně kožní část rtu, přičemž průběh a klinický obraz není s virovým postižením typu HSV zaměnitelný.

5.3.2. Onemocnění ze skupiny „varicella zoster virus“

Varicella (plané neštovice)

Jde o vysoce nakažlivé onemocnění původcem společným pro pásový opar – virem varicella-zoster (VZV). Postihuje převážně děti, s téměř 100% manifestací u vnímavých osob a přenáší se kapénkovou infekcí či přímým kontaktem. Klinický průběh bývá většinou mírný (u dospělých obvykle závažnější) s horečkami, výsevem puchýřkového exantému na kůži nebo enantému na sliznicích, po inkubační době asi 3 týdnů. Vzhledem k výsevu ve vlnách bývá obraz typicky polymorfní, projevy na sliznicích obvykle předcházejí výsevu kožních morf a bývají nejčastěji na patře (tvrdém i měkkém), rtech a dásních.

Dif. dg.: Pro diagnózu je důležitá lokalizace morf i ve vlasaté části hlavy. Při intraorálních eflouescencích je nutné diferenciatně diagnosticky odlišit všechny choroby se symptomem erozí (často bývají zvláště u dětí menší epidemie – sledovat epidemiologickou situaci).

Th.: Terapie je symptomatická.

Herpes zoster (pásový opar)

Virus zosteru je identický s virem varicelly. Varicella je primoinfekce, VZV pak přetrvává ve spinálních gangliích, může se reaktivovat. Při hematogenním šíření infekce může na sliznici dutiny ústní vyvolat varicelle podobnou virovou infekci s postižením kůže hlavy a trupu. Častěji než v oblasti hlavy a krku se herpes zoster manifestuje na trupu v oblastech senzitivní inervace spinálními nervy. Sekundární napadení cerebrosinálních ganglií hlavových periferních nervů je výchozím bodem pro neurodermální virové onemocnění. K manifestaci dochází při oslabení organismu, projevy zahrnují neuralgie obličeje s poruchami citlivosti. Pozor – manifestace zosteru může být paraneoplastickým projevem a může tak signalizovat malignitu v organismu. Očkování proti VZV u osob nad padesát let snižuje riziko pásového oparu i výskyt postherpetických neuralgií blokádu aktivace viru.

Herpes zoster n. trigemini (zoster facialis)

Jde o reaktivaci endogenní virové infekce při perzistenci VZV v ggl. trigeminale Gasseri, přičemž sliznice dutiny ústní může být postižena při projevech zosteru v oblasti hlavy senzitivně inervované 2. nebo 3. větví n. trigeminus. Zoster facialis bývá diagnostikován u 10-20 % z případů postižení herpes zoster.

Klinický obraz: Po mírných prodromech (malátnost, nechutenství) vznikají neuralgické bolesti v oblasti postiženého nervu. U většiny pacientů je ústní sliznice postižena společně s kožní oblastí příslušného dermatomu.

Při postižení 2. větve (n. maxillaris) vznikají herpetické eflorescence na kůži obličeje v oblasti tvářové (včetně horního rtu a křídla nosního) a spánkové. V ústech je postižena sliznice vestibulární (bukální, labiální v oblasti horního rtu a horního alveolu včetně gingivy) a sliznice tvrdého patra (oblast nn. palatini). Při postižení 3. větve (n. mandibularis) dochází k výsevu puchýřků na kůži obličeje v krajině mentální včetně dolního rtu, v perimandibulární a preaurikulární oblasti. Intraorální manifestace zahrnuje sliznici předních 2/3 jazyka (v průběhu n. lingualis), spodiny úst, dolního rtu a alveolárního výběžku. Výsevu puchýřků opět předchází různě intenzivní bolestivost (příp. poruchy citlivosti – hypestezie, parestezie). Na kůži se objevuje makulopapulózní exantém tmavočervené barvy (na sliznici enantém), poté se objevují puchýřky, na kůži často kryté krustami, na sliznicích spíše přecházející v eroze. Jde obvykle o jednostranné postižení, nepřesahující střední čáru! Po zhojení, ke kterému dochází za 2-3 týdny, mohou přetrvávat terapeuticky značně rezistentní postherpetické bolesti.

Th.: Celkově virostatika (ACV v dostatečných dávkách!). Doplnková analgetická terapie s lokální symptomatickou léčbou.

Dif. dg.: Stomatitis herpetica – často recidivuje, slizniční projevy nerespektují inervaci jednotlivých úseků dutiny ústní a přesahují střední čáru, bolestivost bývá menší. Někdy je obtížné odlišit akutní bolesti odontogenního původu příp. esenciální neuralgii n. trigemini (k rozlišení slouží anamnéza, komplexní vyšetření dutiny ústní včetně RTG, neurologické a ORL vyšetření).

Herpes zoster n. facialis (zoster oticus)

Vzniká reaktivací latentní VZV infekce perzistující v ggl. geniculi n. intermedi. Klinické projevy bývají dosti variabilní, postihují kožní i slizniční oblasti hlavy senzitivně inervované lícím nervem. Při postižení dalších hlavových nervů mluvíme o Ramsayově-Huntově syndromu.

Zoster oticus se vyskytuje relativně vzácně, někdy předchází prodromální příznaky charakteru otalgii s propagací do oblasti krku, ramene či hrudníku a dále poruchy čítí v oblasti ušního boltce a zevního zvukovodu. Intraorální projevy bývají rozsáhlejší než kožní postižení, s lokalizací v předních 2/3 jazyka (cestou chorda tympani) a na měkkém patře. Slizniční projevy typu puchýřků či erozí jsou silně bolestivé a omezují příjem potravy, polykání i řeč.

Často vzniká současně plegie lícního nervu periferního typu, z čehož plynou další potíže – poruchy motoriky mimického svalstva a lagofthalmus. Ke spontánnímu ústupu dochází po 14-28 dnech, postižení lícního nervu poruchami motoriky obličejového svalstva často přetrvává.

Th.: Terapie se neliší od léčby herpes zoster n. trigemini.

5.3.3. Onemocnění ze skupiny Epstein-Barróvé viru a cytomegalovirů

Infekční mononukleóza (monocytární angína, Pfeifferova nemoc)

Jako původce se uplatňuje většinou EBV (virus Epstein-Barróvé). Postižení jsou převážně mladší lidé (adolescenti). K přenosu infekce dochází slinami od nemocných jedinců či klinicky zdravých nosičů. Po inkubační době se projevuje zpočátku necharakteristickými celkovými příznaky (febrilie, nechutenství, zchvácenost), poté spíše vzácně akutní gingivostomatitidou s ulceracemi (lze však také najít formu morfologicky nerozlišitelnou od herpetické), která může být doprovázena rychle mizícími petechiemi na měkkém patře (Holzelovo znamení) či prchavými otoky obličeje (Bassův příznak). Vzniká povlaková (pseudomembranózní) angína, u níž se povlaky mohou šířit z tonzil i do okolí. Někdy však vznikne jen akutní faryngitida provázená bolestivým polykáním, s edémem faryngu-laryngu a inspiračním stridorem. Vždy bývá diagnostikována submandibulární a krční nebolestivá lymfadenopatie. U části osob lze nalézt zvětšené lymfatické uzliny i jinde na těle a někdy je přítomná hepatosplenomegalie. Možné jsou i neurologické komplikace jako např. meningitis, meningoencefalitis, polyradikuloneuritis nebo orgánové komplikace (hepatopatie, pankreatitis, nefritis). Průběh bývá prolongovaný, u některých nemocných je tendence ke chronicitě.

Dg.: V krevním obraze bývá lymfocytóza s atypickými lymfoidními buňkami, typický je vysoký počet monocytů (až 50 %), pozitivní Paulův-Bunnellův test a laboratorně známky hepatopatie.

Virologicky prokazujeme protilátky proti virovým antigenům VCA, EBNA, někdy IgG a IgM protilátky proti CMV-infekci.

Th.: Celkovou léčbu provádí infektologové, důležitý je klid na lůžku, jaterní dieta + hepatoprotektiva, pozvolná rekonvalescence. Při vzniku akutní gingivostomatitidy je vhodná lokální symptomatická terapie (anestetika, antiseptické výplachy...).

Dif. dg.: Streptokoková angína (angina lacunaris) ustupuje při léčbě ATB během 2-3 dnů a zvětšené uzliny jsou bolestivé. Gingivostomatitis herpetica má klasický „dvoufázový“ průběh (celkové potíže ustupují s rozvojem intraorálního postižení) a chybí povlaková angína. U herpangíny nedochází k lymfadenopatii, postižení je obvykle mírnější. Zvláště u dětí je nutné odlišit počínající akutní hemoblastózy se známkami akutní faryngitidy či tonzilitidy doprovázené výraznou alterací celkového zdravotního stavu (krevní obraz!).

„Hairy“ leukoplakie (vlasatá leukoplakie)

Jde o projev infekce EBV u imunosuprimovaných pacientů (zejména HIV pozitivních). Výskyt vlasaté leukoplakie u HIV pozitivních značí špatnou prognózu onemocnění a rozvoj do stadia AIDS. Po jejím objevení se dochází u více než 80 % pacientů k progresi do 30 měsíců.

Klinický obraz: změny se týkají hlavně jazyka. Jeví se jako neostře ohraničené bělavé okrsky se stejnoměrně uspořádaným, zřaseným slizničním povrchem na hranách jazyka v rozsahu jeho předních 2/3 (pars oralis linguae). Leukoplakii lze najít i na hřbetu a apexu jazyka. Někdy se může vyskytovat i na labiální, bukální či patrové sliznici, zde však nemá typický vzhled (chybí zřasení slizničního epitelu přítomné na jazyku). Obvykle je nález stacionární, může však vymizet spontánně nebo po terapii.

Histopatologicky: Jde o hyperkeratózu, akantózu a balonovou degeneraci epitelových buněk sliznice s pyknotickými jádry ve stratum spinosum. Do povrchových částí nadměrně rohovějícího slizničního epitelu často prorůstají pseudohyfy kvasinek rodu *Candida*. V epitelových buňkách lze nalézt eozinofilní inkluze (které byly pomocí PCR klasifikovány jako EBV).

Th.: Léčba je celková pomocí virostatika (acyklovir), při nálezů kvasinek přidáváme i antimykotickou terapii. Dnes však převládá názor, že léčba vlasaté leukoplakie není nutná, pokud nemá pacient lokální subjektivní potíže.

Dif. dg.: Při lokalizaci na okrajích jazyka musíme odlišit často se vyskytující změny při chronické traumatizaci sliznice jazyka (frikční trauma), u něhož bývají přítomny impresy zubů a změny z přikusování, které se mohou vyskytnout i na bukální (či labiální) sliznici. Jazyk může být citlivý až bolestivý. Klasická „kuřácká“ leukoplakie může postihovat kteroukoliv část sliznice jazyka. V histologickém vyšetření chybí typické eozinofilní inkluze. Lingua geographica může být ve fázi „hojení“ epitelu podobná „hairy“ leukoplakii. Klinicky se však obraz rychle mění v průběhu několika dní. Také orální kandidóza může při akutní nebo chronické pseudomembranózní formě napodobovat

toto postižení. U kandidózy jsou však projevy i na ostatních částech sliznice dutiny ústní a okolí bílých ploch je výrazně zarudlé. Pacienti mívají subjektivní potíže ve formě palčivosti a bolestivosti.

Cytomegalovirová choroba

Původcem je CMV, nejčastěji v rámci reaktivace endogenní latentní infekce při selhání obranyschopnosti organismu (nejde o primoinfekci).

Klinický obraz: Na zarudlé sliznici se tvoří solitární nebo mnohočetné, povrchově bolestivé defekty – eroze až ulcerace, které jsou různého průměru, obvykle neostře ohraničené. Nejčastěji se vyskytují na měkkém patře (včetně uvuly), na tvrdém patře, gingivě, vestibulární i linguální sliznici. Perzistují několik týdnů a k hojení dochází obvykle spontánně, někdy za vzniku jizev. Onemocnění může recidivovat, anebo být i rozsáhlejší – s postižením jícnu i distálnějších úseků GIT.

Dg.: Protože morfologický obraz ani lokalizace nejsou charakteristické, klinická diagnóza musí být verifikována histologickým vyšetřením (průkazem epitelových buněk vzhledu „pavích ok“). Lze provést virologické vyšetření (lépe průkaz virové DNA než titrů specifických protilátek).

Th.: Protivirová terapie je možná, nebývá však obvykle potřebná pro značnou tendenci k samovolnému hojení. Vhodná je lokální symptomatická léčba ke zmírnění subjektivních potíží a podpoře hojení slizničních defektů.

Dif. dg.: Z terapeutických důvodů je nutné odlišit ostatní slizniční defekty typu erozí či ulcerací pomocí cílených vyšetření (histopatologického, virologického, bakteriologického, mykologického apod.).

5.3.4. Enterovirové infekce

Herpangína

Je to onemocnění vyvolané virem Cocksackie typu A, B či ECHO-virem. Obvykle postihuje děti, případně mladé lidi v podobě menších epidemií, sezónně (léto) a odeznívá do 14 dní. Přenos je možný jak přímým kontaktem, tak i kapénkovou infekcí. Většinou probíhá jako akutní stomatitida s faryngitidou, s obvykle nevýraznými klinickými potížemi (bolesti v krku, bolesti hlavy, zvracení, průjmy, horečka). V dutině ústní vznikají drobné puchýřky, resp. eroze (obvykle ostře ohraničené, zřídka splývající) na sliznicích měkkého patra, tonzilách i sliznici faryngu. Subjektivní potíže jsou největší při polykání.

Th.: Symptomatická lokální ke zmenšení subjektivních potíží – nedráždivá strava, dostatek tekutin, výplachy dutiny ústní antiseptickými roztoky.

Dif. dg.: Hand-, foot- and mouth disease má též kožní projevy. Gingivostomatitis herpetica mívá těžší průběh, postižení bývá rozsáhlejší, zabírá i gingivu, tvrdé patro a jazyk. U herpes zoster bývá přísně jednostranné postižení (jsou i jiné kožní a slizniční projevy, bolesti a někdy neurologická symptomatologie) a odlišný věkový výskyt. Rychle mizící výsev petechií na měkkém patře při tonzilitis u mladých osob budí podezření na infekční mononukleózu.

Vezikulózní stomatitida s exantémem na ruce a nohu (hand-, foot- and mouth disease)

Původci jsou enteroviry, nejčastěji Coxsackie virus skupiny A, B nebo ECHO-virus. Má podobnou etiopatogenezi klinické projevy jako herpangína. Liší se od ní přítomností makulopapulózního a vezikulózního exantému s postižením dlaní a plosek nohou (někdy i kůže jiných částí těla). V ústech mohou být zasaženy všechny partie sliznice a faryngu s výjimkou gingivy.

Th. a dif. dg.: Je totožná s herpangínou.

5.3.5. Spalničky (morbilli)

Původcem je virus ze skupiny paramyxovirů, postiženy jsou především děti do 6 let.

Klinický obraz: Za pozvolně stoupající teploty se objevují katarální příznaky (rýma, suchý kašel, zánět spojivek). Teplota po 2 dnech klesá, ale objevuje se opět se zhoršením ostatních příznaků a s rozvojem makulopapulózního, splývavějšího exantému, který postupuje typicky přes čelo, krajinu za ušima, krk na obličej, trup a končetiny.

V dutině ústní nalézáme enantém, který se obvykle manifestuje před exantémem. Na bukální sliznici v molárové krajině bývají přítomné zarudlé okrouhlé plošky s drobnými nekrózami, známými jako Koplikovy skvrny. Zarudlé skvrny mohou být i na patře, případně na sliznici rtů.

Th.: Důležitá je prevence – očkování, při projevech zasahujeme symptomaticky.

5.3.6. Papilomavirové infekce (human papillomavirus - HPV)

Lidský papilomavirus je DNA virus z čeledi *Papillomaviridae*. V současnosti je známo více než 130 typů HPV, které z hlediska onkogenního potenciálu dělíme na low- a high- risk typy:

Low-risk HPV (2, 4, 6, 11, 13 a 32) jsou původci benigních kožních a slizničních (orálních, genitálních) virových akantomů: **verruca vulgaris** na kůži, **slizniční virový papilom** (slizniční veruka) na ústní sliznici, **condylomata accuminata** v genitální oblasti i na orálních sliznicích, vzácně se vyskytuje i **fokální epiteliální hyperplazie** - tzv. Heckova choroba.

Mezi **high-risk HPV** patří zejména typy 16, 18, 31, 33 a 35, které mohou vést ke vzniku dlaždicobuněčného karcinomu, v oblasti hlavy a krku téměř výhradně v orofaryngeální lokalizaci. Přibližně 90 % HPV pozitivních orofaryngeálních karcinomů je spojeno se subtypem 16. Incidence těchto nádorů v poslední době vzrůstá. HPV indukované orofaryngeální karcinomy mají v porovnání s karcinomy asociovanými s kouřením a dalšími rizikovými faktory odlišné epidemiologické, klinické i molekulární vlastnosti a vyznačují se lepší prognózou i odpovědí na terapii (Gurín et al., 2019).

HPV považujeme za oportunní infekci s častějším výskytem u pacientů se sexuálně přenosnými infekcemi a u imunokompromitovaných osob. Papilomavirus infikuje bazální buňky epitelu (kůže i sliznic), do krevního oběhu nevstupuje, ale vyvolává tvorbu protilátek (čehož se využívá při vakcinaci proti tomuto viru). K přenosu viru dochází přímým i nepřímým kontaktem (často sexuálním stykem, vstupní bránou jsou mikrotraumata kůže nebo sliznice), virus je relativně

odolný, stabilní a ve vlhku infekční až několik měsíců. Inkubační doba je dlouhá, infekce je v 80-90 % případů bezpříznaková (a u většiny osob vymizí), u 10-20 % infikovaných se projeví klinicky.

Klinický obraz: V případě benigních lézí na ústní sliznici (častěji na měkkém patře, protože nejvnímavější k infekci je přechod dlaždicového a cylindrického epitelu) pozorujeme obvykle drobné (do 5 mm), nebolestivé, často bělavé, solitérní (ale i mnohočetné) útvary papilomatózního vzhledu, přisedlé či stopkaté. Postižení jsou většinou mladí jedinci do 25-30 let věku. Nádory v dutině ústní se mohou manifestovat jako bělavé nebo zarudlé skvrny, nehojící se ulcerace, v pozdějších stadiích mohou krváčet. Nádory orofaryngu v počátečních stadiích onemocnění nemají specifickou symptomatologii. Často imitují příznaky chronického zánětu v této oblasti, jako jsou škrábání či bolest v krku, pocit cizího tělesa, dysfagie, odynofagie, bolesti uší nebo rinolalie. S progresí nádoru se symptomy zvyrazňují. Rozpad nádorové tkáně doprovází **factor ex ore**, mohou se objevit funkční poruchy struktur, které nádorový proces infiltruje. Postižení žvýkacích svalů se projeví omezenou hybností dolní čelisti, infiltrace svalů jazyka sníží jeho pohyblivost doprovázenou ztíženou artikulací. Při postižení nervového svazku prorůstajícím nádorem pozorujeme výpadek jeho funkce (infiltrace n. alveolaris inferior způsobí výpadek senzitivity na kůži v oblasti dolního rtu – Vincentův příznak). Celkově můžeme pozorovat váhový úbytek pacienta. V některých případech pacient přichází až s nálezem krční rezistence, která je příznakem metastatické progresse tumoru do regionálních lymfatických uzlin

Dg: Stanovení diagnózy se provádí na základě histopatologického vyšetření. Morfologickým korelátém infekce keratinocytů HPV je přítomnost koilocytárně transformovaných buněk. V diagnostice HPV pozitivních orofaryngeálních dlaždicobuněčných karcinomů je pro průkaz asociace s HPV využíván imunohistochemický průkaz overexprese surogátního markeru high risk HPV, proteinu p16. Přímá diagnostika je založena na průkazu přítomnosti HPV částic či HPV DNA v postižených buňkách.

Th.: V případě benigních lézí chirurgická (kompletní odstranění léze), možno použít i odstranění laserem (zejména po stanovení diagnózy při mnohočetném výsevu); komplexní onkologická léčba HPV+ orofaryngeálních karcinomů.

Dif. dg.: Je nutné odlišení HPV od nevirových slizničních papilomů, fibropapilomů a fibromů na straně jedné a dlaždicobuněčných karcinomů na straně druhé.

5.3.7. Projevy primoinfekce HIV (human immunodeficiency virus) v dutině ústní

Po nákaze HIV dochází s odstupem 2 až 6 týdnů u 50-80 % postižených ke klinickým známkám akutní HIV infekce. Tyto projevy však nejsou charakteristické (horečky, myalgie a atalgie, únavnost, kožní exantémy, lymfadenopatie – tzv. mononucleosis-like syndrom). V dutině ústní bývá akutní faryngitis, výsev povrchových bolestivých erozí na tvrdém patře, které připomínají afty (tzv. aftoidní ulcerace - léze), jsou však v neobvyklé lokalizaci (na keratinizované sliznici tvrdého patra se

recidivující afty nikdy netvoří!). Eroze se hojí spontánně asi do týdne společně s dalšími projevy akutní infekce. Po primoinfekci následuje různě dlouhé období latence, kdy se pacient cítí zdrav a CD4+ T-lymfocyty a makrofágy, které virus napadá, vykazují normální hodnoty. Později, když dochází k výraznému poklesu CD4 lymfocytů a zhroucení buněčné imunity, přestává být pacient odolný vůči infekcím a nádorovému bujení (viz kapitola 6.1.4.)

5.4. Bakteriální infekce

Některé patogenní mikroorganismy mohou být příčinou místní infekce (např. *Mycobacterium tuberculosis* vyvolává vzácně vznik primární tuberkulózy – TBC v dutině ústní), jiné se podílejí na lokálním poškození ústní sliznice při systémových onemocněních. Z celkových infekcí můžeme najít projevy v ústech u bacilárních (tyfus, difterie, pertusse) a u kokových (scarlatina).

5.4.1. Nekrotizující onemocnění parodontu

Ulcerózní gingivitida patří společně s ulcerózní parodontitidou a ulcerózní stomatitidou do skupiny nekrotizujícího onemocnění parodontu (klasifikace Americké dentální asociace z roku 1999 i 2018).

Akutní nekrotizující ulcerózní gingivitis

Za vyvolávající příčinu tohoto onemocnění se pokládá smíšená anaerobní bakteriální mikroflóra subgingiválního plaku, především orálních spirochet rodu *Treponema*, *Borrelia* (*Vincenti*) a dalších parodontálních bakterií (gramnegativní tyčky rodů *Tanarella*, *Prevotella*, *Porphyromonas*, *Fusobacterium*, *Aggregatibacter*, *Parvimonas*). K pomnožení mikroorganismů dochází zřejmě u predisponovaných jedinců při spolupůsobení řady lokálních (nedostatečná orální hygiena, zubní kámen, převislé výplně, semiretinované zuby, kouření) a celkových faktorů (fyzický i psychický stres, únava, fyzická zátěž, nedostatečná výživa, hormonální změny, imunitní dysbalance, akutní respirační infekce).

Primární forma vzniká náhle u celkově zdravých mladých osob (17-25 let). Jde o akutní, silně bolestivé onemocnění, kterému vždy předchází plakem podmíněná gingivitis, při adekvátní terapii a dobré spolupráci pacienta je hojení bez komplikací.

U sekundární formy je snižená obranyschopnost způsobená celkovou závažnou chorobou (HIV infekce, hemoblastózy). Průběh bývá atypický, protražovaný, dochází k rychlé destrukci parodontu, onemocnění na léčbu reaguje pomalu a může recidivovat.

Klinický obraz primární formy: Celkové příznaky nepatří k obrazu onemocnění. Bez prodromálních příznaků (důležitý dif. dg. znak proti gingivostomatitis herpetica!) dochází z plného zdraví k náhlému vzniku akutní katarální gingivitidy, která je lokalizovaná v určitém úseku chrupu. Typický je výskyt ve frontálním úseku chrupu kolem řezáků a špičáků, případně v oblasti dolních třetích molárů. Největší změny jsou v místech lokálního dráždění gingivy. Zpočátku je gingiva

zarudlá, silně bolestivá (spontánně i na dotek), lehce krvácí. Později se obraz mění a na vrcholcích interdentálních papil se tvoří nekrózy naředlé barvy, které mohou postupovat na celou marginální gingivu (cirkumdentálně). Po odloučení nekrotické tkáně lze pozorovat zvředovatělý okraj s typickým „seříznutím“ mezizubních papil. Nejčastěji zůstává proces ohraničený pouze na gingivu, ale může přecházet i na alveolární sliznici, na sliznici tváří, jazyka i patra - **gingivostomatitis ulcerosa**. Bez zahájení adekvátní terapie může dojít ke spontánnímu vyhojení (možnost recidiv), nebo k přechodu do chronicity – buď ve formě nebolestivé ulcerózní gingivostomatitidy nebo velmi bolestivé **ulcerózní gingivoparodontitidy**, která je spojená s rychlou destrukcí alveolární kosti. Průvodním příznakem je zduření submandibulárních uzlin, typická je hypersalivace a *foetor ex ore*. Subjektivní potíže se stupňují při jídle a hygieně dutiny ústní, jejíž provádění je často úplně znemožněno. Tím se klinický stav dále zhoršuje.

Dg.: Stanovení diagnózy je možné na základě klinického obrazu (už 2. -3. den se objevují změny na papilách).

Dif. dg.: Z důvodů dif. dg. je nutné vyšetřit krevní obraz (leukémie, agranulocytóza atp.) a anti-HIV protilátky (sekundární forma)!

Th.: Podle intenzity, rozsahu a délky trvání nemoci je léčba buď pouze lokální, nebo také celková. Lokální terapie je založená na působení vzdušného kyslíku na anaerobní bakterie. V ordinaci vatovou štětičkou smočenou v 10-30% H₂O₂ odstraňujeme nekrotický kryt a rané plochy oplachujeme 3% H₂O₂ pomocí stříkačky s tupou kanylou. Ošetření opakujeme každodenně 2-5 dnů. V akutním stavu jsou kontraindikovány chirurgické výkony v dutině ústní, včetně odstraňování zubního kamene. K domácí péči je doporučena šetrná, ale pečlivá ústní hygiena (jednosvazkový kartáček), 6% H₂O₂ k potírání nekrotických papil, terapii lze doplnit antiseptickými výplachy (3% H₂O₂, hexetidin, CHX) s aplikací lokálního anestetika ve spreji před jídlem. Vhodná je kašovitá a nedráždivá strava. S ústupem subjektivních potíží odstraňujeme místní dráždivé vlivy, např. ZK a převislé výplně. Smyslem je redukce subgingiválního plaku.

U chronické formy onemocnění je vhodné lokální terapii doplnit celkovým podáním ATB (metronidazol, tetracyklin) v obvyklých dávkách, symptomatická terapie (analgetika).

Nekrotizující ulcerózní parodontitis

Jde o rychle progredující parodontitis s předčasnou ztrátou zubů v průběhu velmi krátké doby (kolem půl roku od stanovení diagnózy). Často jsou zasaženy jen určité skupiny zubů nebo chrup v celém rozsahu.

Klinický obraz: Postižení závěsného aparátu je nerovnoměrné, často s hnisavou exsudací z chobotů. Měkké tkáně kryjící alveol podléhají také nekrotickým změnám. Vždy je přítomna těžká gingivitis s nekrotickým rozpadem papil. Onemocnění je velmi bolestivé. Rentgenovým vyšetřením prokazujeme nestejnou ztrátu kosti, někdy i osteonekrózu s tvorbou sekvestrů.

Th.: Zpočátku je nutná léčba bolesti analgetiky (asi 2 týdny). Celkově se podává antimikrobiální terapie (nitroimidazol, TTC – pozor na vznik možné sekundární orální kandidózy pro dysmikrobii v GIT). Chirurgická terapie se neprovádí.

5.4.2. Impetigo contagiosa

Impetigo contagiosa patří mezi kožní pyodermie, často postihuje periorální oblast a retní červeň. **Impetigo contagiosa streptogenes** je značně nakažlivé onemocnění vyvolané beta-hemolytickými streptokoky, které postihuje hlavně děti v kolektivech. Vyskytuje se sezónně s maximem v letních a podzimních měsících. Primárně dochází k výsevu drobných puchýřků, jejichž kryt brzy praská za vzniku erozí, krytých medově žlutými krustami. Regionální lymfatické uzliny bývají často zduřelé. Impetigo se může šířit (per continuitatem) dále na kůži obličeje. V adolescenci relativně často dochází k vědomé i nevědomé mechanické traumatizaci ústních koutků s rozvojem **angulární cheilitis**. Významnou predispozicí pro **impetigo contagiosa staphylogenes** je atopický ekzém, u něhož se často vyskytuje na kůži *Staphylococcus aureus* (až v 90 % oproti 10 % ve zdravé populaci). Primárním projevem je puchýřek, který se rychle hnisavě kalí a po stržení krytu se tvoří špinavě zelené krusty. Po zhojení může určitou dobu přetrvávat pigmentace.

Th.: Lokální léčbu vede dermatolog, důležitá je prevence podmiňujících faktorů.

5.4.3. Syfilis (lues, příjice)

Původcem onemocnění je spirocheta – *Treponema pallidum*. Klinický obraz projevů syfilis v dutině ústní je velmi pestrý a může připomínat řadu afekcí zcela jiné etiologie. Sliznice dutiny ústní může být postižena u všech stádií získané syfilis, přičemž řada projevů je silně infekčních! U vrozených forem jsou také přítomny intraorální projevy – postižení zubů a čelistních kostí (typické Hutchinsonovo trias: keratitis, labyrinthitis a Hutchinsonovy zuby), ale nikoliv sliznic!

Přenos onemocnění se děje téměř výhradně přímým kontaktem s nemocným. Nejčastější příčinou je sexuální styk (dutině ústní může být postižena při orogenitální formě pohlavního styku). Při infekci v dutině ústní mohou být zdrojem nákazy i další formy kontaktu (líbání), vzácně je možný i nepřímý přenos. Dutina ústní je nejčastější formou extragenitální lokalizace tzv. primárního infektu (10 % případů)! K postižení dutiny ústní v rámci primárního stadia (ulcus durum, tvrdý vřed) dochází tehdy, je-li oblast dutiny ústní (včetně rtů) branou vstupu infekce. Objevuje se po inkubační době asi 3 týdnů ve formě mělkého vředu s vyvýšeným okrajem (zprvu plochá, zarudlá papula, průměr asi 1 cm, která přechází v šunkově červený, špekovitě se lesknoucí, tangenciálně seřízlý vřed) nebo je ve formě eroze s jakoby rozbředlým povrchem, který může být povleklý tkáňovým detritem a vysráženými krevními bílkovinami. Na retní červeni se může jevit jako krusta. V okolí je výrazný kolaterální edém – tzv. iniciální skleróza. Typická je úplná nebolestivost defektu a zatvrdlá spodina eroze při palpaci (v rukavicích!). Je velmi nápadný nepoměr mezi subjektivními potížemi a klinickým postižením. Hojí

se spontánně za 6-8 týdnů po nákaze, v průběhu trvání dochází ke vzniku lymfangoitis a regionální lymfadenitis. Uzliny jsou volně pohyblivé, elastické, nebolestivé a vzniká tzv. primární komplex.

Choroba přechází do stádia časné latence, po níž následuje sekundární stadium. Ve druhém stádiu je již onemocnění generalizované a projevuje se za 8-10 týdnů po infekci mírnými celkovými prodromy, které připomínají virózu, pak následuje povšechná lymfadenopatie, doprovázená zvětšením sleziny, specifickou laryngitidou a tonzilitidou. Z celkových nespecifických příznaků bývá malátnost, zvýšená teplota, bolesti hlavy, ztráta chuti k jídlu a ztráta hmotnosti, polyartralgie a polymyalgie. Rozvíjí se makulózní exantém – roseola syphilitica. Další kožní projevy mohou být rozmanité, obvykle je však na kůži (či sliznici) přítomen po jistou dobu jen jeden typ lézí (monomorfní exantém). V dutině ústní lze najít prostý enantém (zarudlé skvrny), dále vyhlazená políčka ve fyziologickém povlaku jazyka (plaques lisses), žlutobílá, lehce prominující políčka (plaques opalines) s opaleskujícím povrchem na tmavočervené spodině, která přecházejí později v erozivní plaky (plaques muqueuses). V ústních koutcích může být macerovaná sliznice podobně jako v prvním stádiu (nebolestivá oboustranná angulární cheilitis s tvorbou ragád) nebo se setkáváme s bradavčitými výrůstky podobnými kondylomům na zevním genitálu či perianální krajině, které jsou silně infekční. Může být přítomna i nápadně nebolestivá tonzilitis (syfilitická angína). Tonzily jsou zarudlé, edematózní, příp. s povlácíky, někdy i s chraptím (syfilitická laryngitis). Celkové příznaky většinou chybí! Je nutné znovu zdůraznit, že všechny zmiňované syfilitické afekce jsou nebolestivé a značně různorodé. Projevy 2. stádia lues v dutině ústní jsou časté a vysoce infekční! Po různě dlouhé době sekundárního stádia (kolem 2-5let) nemoc přechází do tzv. pozdní latence, která může trvat řadu let (minimálně 3 roky). Poté přechází do terciálního, už neinfekčního stádia s lokalizovaným orgánovým postižením. V raném terciálním stádiu se do dutiny ústní může propagovat kožní postižení obličeje při syfilis tuberoserpiginosa a ulceroserpiginosa s tvorbou infiltrátů různého rozsahu, které mají tendenci k rozpadu a jizvení. Mohou se tvořit tzv. ohraničené (gummata) i neohraničené infiltráty měkkých tkání, příp. čelistních kostí s destrukcemi, které napodobují benigní tumory.

Syfilitické gumma lokalizované v jazyku může vést k jeho zvětšení. Jazyk bývá nepravidelně zvětšený a obvykle laločnatý (lingua lobata), s hyperplaziemi až květákovitého charakteru. Sliznice hřbetu jazyka je vyhlazená, bez papil (obraz se podobá karenční glossitis).

Při kolikvaci a rozpadu infiltrátů vznikají píštěle s tvorbou jizev. Při postižení tvrdého patra dochází k oronazální komunikaci. Dalším projevem terciální lues v dutině ústní je **syfilitická glositida**, neboli leukoplakické změny v atrofickém epitelu hřbetu jazyka, které mohou podlehnout maligní transformaci. **Glossitis interstitialisluetica** může mít formu povrchovou – **superficiální** (s prominujícími infiltráty, hyperkeratózou-leukoplakii sliznice a vznikem atrofických políček) nebo formu hlubokou (**glossitis interstitialisluetica profunda**). Ta postihuje celý jazyk, který tuhne a je omezeně pohyblivý. Dochází i k atrofii svaloviny jazyka, případně k jizvení, na jehož podkladě může vzniknout dlaždicobuněčný karcinom. Dříve docházelo v terminálním stádiu k poškození kardiovaskulárního a nervového systému (tabes dorsalis, progresivní paralýza).

Vyšetření: Pro potvrzení primárního infektu v dutině ústní musíme provést mikroskopické vyšetření nativního materiálu v zástinu (slizniční léze nesmí být alespoň 2 dny ošetřována antimikrobiálními prostředky, je nutné opakované vyšetření). Sérologická vyšetření jsou v té době negativní. Podezření na 2. stádium syfilis lze vyloučit (či potvrdit) sérologickými testy prokazujícími přítomnost specifických protilátek v organismu. U třetího stádia lze využít jak sérologické, tak i histopatologické vyšetření.

Th.: Léčbu provádějí dermatovenerologická pracoviště, existují různá schémata s přesně stanovenými kritérii vyléčení. Onemocnění podléhá povinnému hlášení!

Dif. dg.: Diagnostické obtíže mohou činit klinické projevy všech tří stadií získané syfilis. V prvním stádiu jde o tzv. **traumatický vřed** ústní sliznice, který lze od primárního infektu odlišit podle bolestivosti, krátké doby trvání, anamnestické informace o traumatu a nevýrazné indurace spodiny. Tzv. **neurodystrofický vřed** vzniká poškozením necitlivé ústní sliznice po aplikaci lokální anestézie – objevuje se především u dětí (kde není typickým nálezem získaná syfilis). **Recidivující afty typu major** bývají vícečetné a navíc jsou silně bolestivé a opakují se. Podobně bolestivý je i **herpes labialis** (bývají prodromy), také kožní pyodermie (furunkl na kožní straně rtů) jsou silně bolestivé, s tendencí ke kolikvaci, s výraznou odezvou v regionálních uzlinách a zvýšenou teplotou. Diferenciální diagnostika intraorálních projevů sekundárního stádia nemusí být obtížná, pokud na ně pomýšlíme.

K odlišení přispívá cílená anamnéza a podrobné klinické vyšetření stavu ústní sliznice s následným ověřením pomocí sérologie. Léze mohou napodobit řadu vrozených slizničních onemocnění – lingua geographica (anamnéza), recidivující afty, stomatitis herpetica, EEM i autoagresivní onemocnění.

Projevy třetího stádia syfilis v dutině ústní je nutné odlišit především od projevů TBC (diagnóza u obou nemocí už bývá v této době známá), tumorů a cyst jazyka, leukoplakií a karcinomu.

5.4.4. Tuberkulóza

Tuberkulózu vyvolává *Mycobacterium tuberculosis*, méně často *M. bovis*. Jde o celkové infekční onemocnění, které je v posledních letech opět na vzestupu. Predispozicí je oslabení organismu v rámci podvýživy, imunosuprese a kachektizace různého původu – HIV, drogové závislosti. Postižení dutiny ústní je vzácné, může k němu dojít v podstatě třemi způsoby: při primárním průniku mycobakteria do organismu narušeným epitelovým krytem sliznice dutiny ústní, sekundárně v důsledku autoinokulace při aktivní TBC (nejčastěji plicní), případně při šíření kožní TBC na ústní sliznici.

Klinický obraz: Při primárním průniku dojde za 14 dní k tvorbě nebolestivého vředu (kdekoliv na ústní sliznici), k postižení regionálních lymfatických uzlin (jsou zvětšené, nebolestivé, mohou kolikvovat) a ke vzniku tzv. primárního komplexu (ulcus a regionální uzlina). Poté buď nastane zhojení primárního komplexu při současných nevýrazných celkových projevech, nebo vzniká

generalizovaná miliární TBC. Při aktivní plicní tuberkulóze a inokulaci mykobakterií do slizničních defektů v ústní dutině (nejčastěji hřbet jazyka, bukální sliznice, gingiva) dojde k vytvoření solitárního, hlubokého a bolestivého vředu s navality okraji (tuberkulom). Vřed se nehojí při běžné lokální indifferenční terapii, může se pomalu šířit do okolí (chová se podobně jako karcinom – nelze klinicky odlišit). V případě uložení v hloubce svaloviny vede ke vzniku chronické píštěle.

V případě postižení gingivy mohou být přítomny krvácející granulace až vegetace. Diagnóza aktivní TBC je obvykle známá. Pacienti jsou sešlí, slabí a mají výrazné celkové příznaky. Vzniká riziko vzniku profesionální TBC u zdravotníků! Forma kožní TBC, známá jako tuberculosis cutis luposa (lupus vulgaris), je dnes již vzácná. V dutině ústní se jeví jako zarudlé plochy, někdy se šedavými uzlíky s tendencí k rozpadu a krvácení. Lupus vulgaris je obecně považován za prekancerózu.

Th.: Léčba se provádí na specializovaných plicních pracovištích.

I tzv. atypická mykobakteria (*M. avium*, *M. kansasii*, *M. scrofulaceum*, *M. ulcerans*) mohou být příčinou slizničních defektů, které mají vzhled vředů v dutině ústní, a nalézáme je především u pacientů HIV-pozitivních.

5.5. Mykotické infekce

5.5.1. Orální kandidóza (dříve moniliáza, soor, moučnivka)

Jde o zánětlivé postižení kvasinkovou infekcí, predilekčně napadající ústní sliznici, odkud se může šířit na sliznici hltanu, jícnu, eventuálně dýchacích cest. Onemocnění je vyvolané kvasinkami, nejčastěji rodu *Candida* (*C. albicans*, *C. glabrata*, *C. tropicalis*), které jsou za normálních okolností saprofyty dutiny ústní (v naší populaci u 40-50 % zdravých jedinců).

K jejich pomnožení dochází u disponovaných jedinců při lokálním i celkovém narušení obranyschopnosti organismu. K rozvoji tohoto onemocnění může vést řada predispozičních faktorů (fyziologické – gravidita; patofyziologické – trauma; chemické poškození sliznice; těžké infekční choroby; endokrinní poruchy – diabetes mellitus; malabsorpce; hematologické choroby – leukémie, agranulocytóza, aplastické anémie; používání některých skupin léků – imunosupresiva, kortikoidy, cytostatika a širokospektrá ATB, která potlačí růst řady mikroorganismů a umožní rozvoj kvasinkové infekce).

Významnou úlohu v patogenezi hrají určité vlastnosti kvasinek, a to jejich schopnost adheze k povrchu ústní sliznice (a také k povrchu plastických hmot a tedy i zubních náhrad) a schopnost prorůstání do epiteliálního krytu ústní sliznice. Výsledkem je přechod od saprofytického k parazitickému způsobu života. Při tom často spolupůsobí řada lokálních i celkových faktorů, jejichž počet v dnešní době narůstá, a tak přibývá i v predisponovaných (potenciálně ohrožených) jedinců.

Klinický obraz je velmi proměnlivý. Rozeznáváme formu povlakovou - „bílou“ (pseudomembranózní a hyperplastickou) a formu bezpovlakovou - „červenou“ (erytematózní).

Dg.: Diagnostika povlakových i bezpovlakových forem kandidózy je založena na klinickém vzhladu, mykologickém vyšetření (mikroskopie, kultivace), event. histopatologickém průkazu kvasinek, sérologickém a imunologickém vyšetření. Důležité jsou i anamnestické údaje (celkové choroby, léčba ATB, imunosupresivy).

Th.: Antimykotická léčba (lokální i celková) by měla být u orální kandidózy spojena s odstraněním či léčbou predisponujících onemocnění (kde je to proveditelné). Při léčbě se řídíme závažností klinických projevů, zdravotním stavem pacienta a příp. citlivostí kvasinek na antimykotickou terapii. S lokální léčbou vystačíme vždy u angulární a většiny akutních kandidóz. U chronických forem je vhodné lokální terapii kombinovat s komplexní antimykotickou terapií (optimální je 3. generace azolových antimykotik tzv. triazolů). Existuje však řada lékových interakcí a možnost postižení jater při jejich dlouhodobém užívání.

U atrofické kandidózy (viz níže) je optimální zhotovení nové protézy (eventuálně laboratorní rebaze) a správná hygienická péče o tuto náhradu (mechanické čištění po každém jídle, večer omytí mýdlem/desinfekčním roztokem a kartáčkem pod tekoucí vodou a naložení protézy na noc do čistícího roztoku (vytvořeného rozpuštěním speciálních čistících tablet nebo prášku ve vodě), který má hydrodynamické a antibakteriální účinky. Mezi podpůrná opatření lze zařadit zavedení správné hygieny dutiny ústní, sanaci kazů, léčbu parodontu a extrakci destruovaných zubů a radixů (eliminace rezervoárů kvasinek). Důležitá je léčba predisponujících celkových onemocnění, je-li to reálné, a omezení kouření. Terapii ukončujeme až po vymizení klinických projevů event. po negativě mykologického vyšetření. U pacientů s celkovým onemocněním predisponujícím ke vzniku orální kandidózy je vhodná dlouhodobá profylaxe (systémová či lokální).

Dif. dg.: Odlišit od slizničních onemocnění s poruchou rohování ve smyslu hyperkeratózy a parakeratózy, při nichž dochází ke vzniku „bílé plochy“.

Akutní pseudomembranózní kandidóza

Jedná se o nejčastější, typickou formu orální kandidózy. Vzniká náhle, projevuje se tvorbou bělavých, zčásti odstranitelných povlaků – pseudomembrán (připomínají zbytky sraženého mléka), které jsou tvořeny koloniemi kvasinek. Nemají výraznou typickou lokalizaci v dutině ústní, výskyt je neobvyklý jen na gingivě. Prorůstáním pseudohyf do povrchových vrstev slizničního epitelu dochází k pevnému lpění povlaků ke sliznici. Po jejich sloupnutí sliznice krvácí, případně na ní vznikají eroze. Sliznice dutiny ústní je v okolí povlaků výrazně zarudlá. Subjektivní potíže jsou různé – pálení, zvýšená citlivost až bolestivost postižené sliznice, poruchy chuti. Bolestivé polykání je podezřelé z propagace infekce do zažívacího traktu. Nezhojí-li se zánět primárně (či po terapii), může dojít k přechodu do chronického stádia, případně k diseminaci či generalizaci procesu.

Akutní erytematózní kandidóza

Onemocnění vzniká typicky jako následek dysmikrobie v dutině ústní nebo celém GIT, nejčastěji v důsledku léčby širokospektrými ATB. Klinicky se projevuje pouze difúzním zarudnutím sliznice (bez pseudomembrán), spojeným s její palčivostí, bolestivostí a pocitem sucha. Mohou být přítomny kvasinkové anguli infectiosi. Při adekvátní terapii a současné úpravě mikroflóry trávicího traktu rychle odeznívá.

Chronická pseudomembranózní kandidóza

Jde o závažné postižení ústní sliznice s nebezpečím diseminace a generalizace procesu. Postihuje především imunodeficientní nebo onkologicky nemocné pacienty. Je obvykle rozsáhlá a přestupuje do orofaryngu a dalších částí zažívacích i dýchacích cest. Subjektivně jsou často přítomny jen polykací potíže. Spontánně se obvykle nezhojí; úspěšnost terapie závisí na celkovém stavu pacienta a účinnosti antimykotické terapie.

Chronická hyperplastická kandidóza

Jedná se o méně častou formou orální kandidózy. Postižení je vždy dlouhodobé (měsíce-roky). Může se vyskytovat i v rámci tzv. chronické mukokutánní kandidózy, hlavně u jedinců s vrozenými imunologickými abnormalitami. Objevuje se už v dětství a bývá spojena s určitými polyendokrinopatiemi, např. se současnou hypofunkcí dřeně nadledvin a příštítných tělísek nebo myastenii. Subjektivní potíže jsou minimální, někdy mohou i chybět, což je v kontrastu ke značnému rozsahu postižení (bílá neodstranitelná ložiska, nejčastěji na bukalní sliznici a jazyku, jejichž okolí je klidné, bez zarudnutí). Léčba je velmi obtížná.

Chronická erytematózní, atrofická kandidóza

Nejčastěji se vyskytující jako tzv. „protetická stomatitis“ u osob se snímacími zubními protézami. Postižena bývá především sliznice tzv. protézního lože, kde najdeme buď masívní zduření a papilomatózně zbytnělou sliznici nebo naopak zarudlý atrofický povrch. Tato forma má značnou tendenci k recidivám – jde pravděpodobně neustále o reinfekce, poněvadž protéza slouží jako rezervoár kvasinek. Optimálním řešením je zhotovení nové zubní náhrady a důsledná hygienická péče o ni v rámci prevence recidivy orální kandidózy. Další častou lokalizací chronické atrofické kandidózy je sliznice hřbetu jazyka. Tato je bez povlaku, výrazně zarudlá, někdy papilomatózně zbytnělá, s klidným okolím.

Angulární kandidóza

Onemocnění (nejčastěji *C. albicans*) postihuje kůži i sliznici ústních koutků buď izolovaně, nebo v kombinaci s rozsáhlejším postižením dutiny ústní. Typické jsou ragády a zarudlé plošky s nevýrazným bělavým lemem retní sliznice, často oboustranně. Většinou nedochází k tvorbě hlubších

defektů – např. fisur, krvácení nebo k tvorbě hnisavého exsudátu a krust. U pacientů diagnostikujeme také sníženou výšku skusu v defektním chrupu s nevyhovujícími zubními náhradami. Dochází k maceraci ústních koutků slinami, což vede k dalšímu zhoršení potíží. U dětí může dojít k sekundární streptokokové infekci (impetigo), které se může šířit na okolní kůži obličeje.

Dg.: Z vyšetřovacích metod je nutné zmínit bakteriologické a mykologické vyšetření, při rezistentních projevech hematologické a biochemické vyšetření (glykémie), sialometrické vyšetření a posouzení kvality zubních protéz. Často je současně bakteriologicky prokazován *Staphylococcus aureus*.

Th.: Pokusit se o odstranění vyvolávající příčiny (rekonstrukce výšky skusu – rebaze, nové protézy, náhrada opěrných zón). Terapie je různá dle etiologie. Lokálně lze aplikovat antimykotika (nystatin, azolová antimykotika), při bakteriální infekci lokální antibiotika (neomycin). U dospělých pacientů lze použít i kombinované preparáty s obsahem protizánětlivě působících kortikosteroidů (je nutná uvážlivá a krátkodobá aplikace!).

Dif. dg.: Herpes simplex (labialis) v oblasti ústního koutku bývá jednostranný, před výsevem bývají prodromy (parestezie), okolí bývá edematózní a zarudlé, může být bolestivost. Syfilitická primární eflorescence je jednostranná, nebolestivá eroze či ragáda, jejíž spodina bývá zatvrdlá. Přítomna je i nebolestivá lymfadenitida. Důležité je také odlišit dlaždicobuněčný (méně často jiný) karcinom rtu, který je nebolestivý, nereaguje na léčbu, obvykle mívá větší rozsah (nereaguje-li afekce na terapii během 1-2 týdnů, je nutná chirurgická excize na specializovaném pracovišti!).

Glossitis rhombica mediana (Brocquova-Pautrierova glossitis)

Jde o zarudlé a vyhlazené políčko oválného, obdélníkového či kosočtvercového tvaru na sliznici ve střední třetině hřbetu jazyka (před papillae circumvallatae). Povrch je nápadně hladký, lesklý a červený, v jeho rozsahu chybí fyziologický povlak tvořený nitkovitými a houbovitými papilami. Někdy je povrch naopak hrbolatý, v tom případě může být léze příčinou kancerofobie.

Sliznice může být citlivější až bolestivá při taktilních vjemech při jídle a řeči. Vyskytuje se v dospělosti, původ není zcela jasný. Dříve byla tato léze považována za vrozenou (pozůstatek tuberculum impar). V současné době je pro koincidenci s kvasinkovou infekcí řazena k tzv. lézím asociovaným s kandidou. Ve stěru lze ve většině případů prokázat kvasinky.

Th: Léčba je obtížná – eliminace kouření a mechanického dráždění, podávání antimykotik (zejména lokálních, případně i celkových).

Dg.: Diferenciálně diagnosticky je nutné odlišit pouhé mechanické dráždění hřbetu jazyka, lingua geographica, akutní erytematózní kandidózu, glossitis herpetica a hemangiom.

Lingua villosa nigra

Jde o postižení jazyka, které bývá označováno jako „vlasatý (chlupatý) jazyk“. Jde o hyperplazii a hyperkeratózu filiformních papil, které jsou jakoby sčesány svými konci směrem

ke hrotu jazyka. Zbytnění je nejvýraznější kolem sulcus medianus v distální a střední třetině hřbetu jazyka. Zbarvení může být vyvoláno chromogenními bakteriemi, kouřením, při malhygieně nebo užíváním širokospektrých antibiotik, některými orálními antiseptiky – chlorhexidin (CHX), peroxid vodíku, a to při dlouhodobém užívání a zvýšené koncentraci. Vzhledem ke koincidenci s kvasinkovou infekcí je toto postižení jazyka nověji řazeno k tzv. lézím asociovaným s kandidou. Je tedy důsledkem dysmikrobie v GIT nebo jen dutině ústní, s následným pomnožením kvasinek. V průběhu několika dnů vzniká masivní žlutý až hnědočerný povlak střední třetiny jazyka v důsledku hypertrofie, hyperkeratózy a hyperpigmentace nitkovitých papil. Subjektivní potíže nebývají. Vyskytuje se v dospělosti, vzácněji u dětí.

Th.: Léčba spočívá v aplikaci lokálních antimykotik v kombinaci s mechanickým odstraňováním povlaku velkou exkochleační lžičkou, zubním kartáčkem (stíráním tampónem – může být nepříjemné až bolestivé). Lze podávat celkově nikotinamid (předpokládáme-li jeho deficit v důsledku narušení jeho syntézy mikroorganismy GIT), vhodná je eliminace kouření.

Dif. dg.: acanthosis nigricans „maligna“

5.5.2. Systémové mykózy (hluboké invazivní mykózy)

Jedná se o invazivní oportunní mykotické infekce (aspergilóza, zygomykóza, kryptokokóza, histoplazmóza) postihující těžce imunosuprimované jedince. Následkem invaze těchto mikroorganismů do cév a jejich následnou trombotizací dochází k nekrózám okolních tkání.

Klinický obraz: Nehojící se vředy a nekrózy, které postihují zejména tvrdé patro a alveolární výběžek horní čelisti. Progrese choroby je rychlá, dochází k diseminaci do celého organismu, často končí letálně.

Th.: Léčba je velmi obtížná (intravenózně podávaná antimykotika, chirurgické odstranění vředů a nekróz).

5.6. Projevy karence vitaminů (A a B skupiny) a Fe na ústní sliznici

<i>Vitamin:</i>	<i>Účast v metabolismu:</i>	<i>Objektivní nález:</i>
A	zásah do syntézy dehydrogenáz	hyperkeratinizace epitelu (+ sítnice)
B ₁ (aneurin)	štěpení sacharidů	suchost, olupování rtů, zarudnutí a zduření jazyka
B ₂ (riboflavin)	součást koenzymů zapojených v oxidačním metabolismu	cheilitis exfoliativa, stomatitis angularis, glossitis (purpurová červeň), stomatitis
B ₃ (PP, niacin)	součást dehydrázy	stomatitis, glossitis (zarudnutí,

B₆ (pyridoxin) součást transamináz, karboxyláz,
dekarboxyláz

B₉ (kyselina listová) syntéza nukleových kyselin

B₁₂ (cyanokobalamin) Castleův zevní faktor

Fe součást hemoglobinu, cytochromoxidázy,
myoglobinu a dalších

zduření)

zánětlivé projevy v oblasti ústních
koutků, jazyka, ústní sliznice

atrofická glossitis, citlivost a
bolestivost jazyka a sliznic ústní
dutiny

Hunterova glossitis (perniciózní
anémie)

angulární stomatitis, atrofická
glossitis, (syndrom Plummer-
Vinsonův)

6. Vnitřní příčiny

Dispozice k rozvoji určité choroby mohou mít i povahu „vnitřních“ faktorů jako jsou věk, pohlaví, rasa a vrozené individuální rozdíly (genetické vlivy), jejichž soubor určuje tzv. konstituci organismu.

Řada onemocnění ústní sliznice se manifestuje častěji u pacientů určitých věkových skupin. Například herpetická gingivostomatitis u dětí, ulcerózní gingivostomatitis v adolescenci apod., což může napomoci stanovení správné diagnózy. Obecně však můžeme říct, že existují jistá období v životě, která se dají považovat, díky imunologickým a hormonálním změnám v organismu, za rizikový faktor pro rozvoj slizničního onemocnění v ústní dutině. V novorozeneckém a kojeneckém věku se pasivně získaná imunita, navozená prostupem mateřských protilátek typu IgG placentou, prudce snižuje v prvních týdnech života. Teprve po několika týdnech se začíná pomalu zvyšovat tvorba vlastních imunoglobulinů a současně se buduje i buněčná obrana. V tomto věku se často vyskytuje např. orální kandidóza. Dalším důležitým obdobím je puberta, charakteristická výraznými hormonálními změnami organismu, kdy kulminuje výskyt ulcerózní gingivitidy (maximum mezi 16-21 lety), infekční mononukleózy či EEM. Ve stáří se zmenšují fyziologické rezervy a kumulují se patologické procesy. Obecně dochází k poklesu imunity, snižuje se tzv. „imunologický dozor“ a proto se častěji manifestují autoimunitní procesy (pemfigus, Sjögrenův syndrom) a nádorové bujení. Hormonální dysfunkce, zvláště u žen, je spojená s atrofíí kůže a sliznic, s vazomotorickými poruchami a emoční labilitou. Rozvíjejí se karenční stavy a metabolická onemocnění (diabetes mellitus), která mohou vytvářet další podmínky pro rozvoj slizniční patologie (orální kandidóza, stomatodynie). Ztráta vlastních zubů a ošetření chrupu protetickými náhradami násobí celkové příčiny místními dráždivými vlivy (stomatitis protetica, bolavé ústní koutky).

6.1. Imunopatologická onemocnění ústních sliznic

Obrana proti cizorodým látkám (zejména mikrobiálním antigenům) je podmínkou existence každého jedince. První setkání s antigenem aktivuje vrozené nespecifické imunitní mechanismy, které reagují velmi rychle (minuty až hodiny). Tuto **nespecifickou imunitu** zajišťují především složky komplementu a fagocyty (fagocytóza) a projevuje se zánětlivou reakcí. Toto setkání organismu s cizorodou bílkovinou zanechá v organismu trvalou informaci, která slouží k tomu, aby při opakovaném kontaktu mohlo být toto agens rozpoznáno a inaktivováno. Dochází pak k tvorbě specifických protilátek – **specifická imunita** – které dosahují maxima po 2-3 týdnech, poté klesají. Jde o tzv. primární protilátkovou imunitní odpověď. S každým dalším kontaktem s příslušným antigenem se protilátky objevují dříve a ve větším množství, což označujeme jako sekundární protilátkovou imunitní odpověď. Výsledek této obranné reakce však nemusí být vždy příznivý a může vést (při patologických reakcích) k rozvoji onemocnění. V případě slizničních onemocnění se můžeme setkat

s patologickými projevy charakteru imunitní přecitlivělosti (alergie), autoimunitním poškozením tkání a/nebo imunodeficientními stavy.

6.1.1. Alergická reakce, hepersenzitivita ústních sliznic

V posledních letech se zvyšuje počet osob s alergickou reakcí na různé látky, s nimiž přicházejí v průběhu života do styku. Patogeneze alergií souvisí s defenzivními (obranými) imunitními mechanizmy. Jedná se o přecitlivělost humorální (anafylaktického typu, cytotoxického typu a přecitlivělost z imunokomplexů) a celulární (přecitlivělost buněčného typu).

Typ 1 – anafylaxe: jde o reakci mezi antigenem a protilátkou typu IgE. Dochází k degranulaci žírných buněk a bazofilů s následným uvolněním vazoaktivních látek typu histaminu, SRS. V reakci s antigenem se uplatňují i protilátky typu IgG – tato vazba aktivuje komplement, jehož anafylaktogenní složky C3a a C5a usnadňují/podporují uvolňování histaminu. Příkladem je anafylaktický šok (ve stomatologii především po anestetících, ATB, ale i dalších látkách).

Typ 2 – cytotoxický typ: navázáním protilátek na povrch buněčného antigenu dojde k aktivaci komplementu, narušení buněčné membrány a cytolýze. Tímto mechanismem vznikají autoimunitní hemolytické anémie a lékové purpury.

Typ 3 – přecitlivělost z imunokomplexů: vazba antigenu s protilátkou za vzniku patologických imunokomplexů, které aktivují komplement. Výsledek reakce závisí na poměru mezi antigenem a protilátkami. Je-li v nadbytku protilátka, pak v místě vstupu antigenu vzniká reakce Arthusova typu – nekróza. Když převažuje antigen, pronikají cirkulující imunokomplexy (CIK) do cévní stěny a rozvíjí se vaskulitida (např. u systémového lupus erythematoses).

Typ 4 – celulární: tato reakce je někdy označována jako reakce tuberkulinového typu (podle výskytu u TBC – Mantoux). Nastupuje později, antigen se naváže na tzv. antigen prezentující buňky a senzibilizuje T lymfocyty. Tyto proliferují a diferencují se v subpopulace regulačních (supresorových a pomocných) a výkonných buněk (cytotoxické T-lymfocyty), které jsou schopné samy usmrcovat cílové buňky. Regulační subpopulace pomocných T-lymfocytů produkují lymfokiny, které mohou také poškozovat tkáň (příkladem reakce tohoto typu je kontaktní ekzém).

Alergické reakce na sliznicích dutiny ústní vznikají po senzibilizaci antigenem (alergenem) náhle jako erytém, edém, puchýře nebo eroze; na retní červeni se objevuje i deskvamace epitelu, ragády a fisury (někdy hemoragické). Tyto změny jsou klinicky variabilní a nespecifické, subjektivně pacient udává palčivost až bolestivost. Projevy v ústech mohou být provázeny i kožními lézemi v přilehlé oblasti.

Typickým projevem alergické reakce 1. typu je alergická poléková stomatitida a alergický angioedém. Alergická reakce 4. typu způsobuje vznik kontaktní alergické reakce (kontaktního ekzému).

Alergická poléková stomatitida (stomatitis medicamentosa)

U polékových stomatitid s alergickou etiopatogenezí bývá klinický obraz velmi polymorfní (a může být podobný stomatitidám jiné etiologie - např. EEM nebo herpetické gingivostomatitidě). Zánět mívá relativně bouřlivý průběh s výraznou exsudativní složkou, obvykle postihuje větší úseky ústní sliznice v nejrůznější lokalizaci (gingiva bývá zasažena jen málokdy). V popředí klinického obrazu je akutní zánět s prosáknutím sliznice, který může být katarální, případně s puchýři a následným rozvojem erozí až ulcerací. Povlak jazyka bývá typicky zmnožený, vlhký a bělavý, zbarvení však může být modifikováno dřívější léčbou (např. žlutavé až hnědé zbarvení po užívání ATB). Poléková stomatitida může probíhat také pod obrazem anafylaktické reakce s kožními projevy charakteru kopřivky; na obličej, v dutině ústní i hrtanu se rozvíjí edém s prosáknutím rtů, makroglosií a případně inspiračním stridorem (edém laryngu). Velkou úlohu ve stomatologii hrají anestetika a ATB, která mohou vyvolat až systémovou reakci (anafylaktický šok). Pro stanovení diagnózy nejvíce pomáhá pečlivá a cílená anamnéza.

Velká část polékových stomatitid však není podmíněna alergickou reakcí a vzniká na podkladě jiných patogenetických mechanismů (reakce toxické, imunopatologické nealergického typu, mikrobiální dysbalance a jiné).

Th.: U stomatitid alergické etiologie podáváme krátkodobě antihistaminika či kortikosteroidy. Lokální terapii omezujeme na výplachy rostlinnými nálevy.

Angioedém

Alergický angioedém vzniká na podkladě alergické reakce 1. typu, obvykle v souvislosti s přecitlivělostí na nějakou potravinu nebo na léky. Vzniká obvykle náhle, je měkký, nezáňtlivý, nebolestivý a dobře ohraničený, odeznívá během několika hodin až dnů. Typickou oblastí jeho vzniku je obličej, zejména víčka a ret, sliznice dutiny ústní (angioedém orofaryngu může způsobit dušení!); dále oblast GIT, končetin a genitálu. Jedná se o otok kůže a podkoží, případně sliznic a submukózy.

Obdobný klinický obraz má vrozený (hereditární) angioedém, jehož vznik je podmíněn poruchou systému komplementu. Defekt C1 inhibitoru vede k neregulované aktivaci složek komplementu, k uvolnění prozánětlivých látek a vzniku otoku. Léky indukovaný angioedém se může objevit u pacientů při užívání ACE inhibitorů.

Stomatitis při kontaktních alergiích (stomatitis venenata)

Na rtech a sliznici dutiny ústní se projevují relativně často kontaktní alergie po přímém styku sliznice s určitou látkou. Mohou je vyvolávat některé složky potravy (ořechy, ovoce, ale i aditiva a konzervační látky), kosmetické výrobky (rtěnky) nebo materiály používané při stomatologickém ošetření (eugenol, akrylátové a epoxidové pryskyřice, silikonové a eugenolové otiskovací hmoty, některé dentální kovy-zejména nikl). Vznikají také po použití přípravků pro hygienu dutiny ústní (zubní pasty, ústní vody), některých lokálních léčiv (propolis) a slizničních antiseptik. Kontaktní

alergická reakce se může rozvinout po styku ústní sliznice s latexem (rukavice, kofferdam), čemuž lze předcházet používáním nenasycených latexových materiálů (s obsahem vinylu a nitrilkaučuku). Klinicky a histologicky prokazujeme edém sliznice s intraepitelovými puchýřky a výraznou leukocytární infiltrací.

Th.: eliminace alergenu, krátkodobé podávání antihistaminik či kortikosteroidů. Lokální léčba by mohla při nevhodném výběru preparátu přispět ke zhoršení nálezu, proto ji obvykle neindikujeme.

6.1.2. Projevy autoimunitních onemocnění na ústní sliznici

Imunitní systém za normálních okolností rozlišuje mezi „vlastním“ a „cizím“. Kapacitně má velký rozsah a může reagovat prakticky proti všem molekulám a/nebo buňkám. Ačkoliv schopnost reagovat proti vlastním antigenům existuje u všech lidí, nejčastěji je výsledkem této reakce tolerance nebo anergie, což ukazuje na účast mechanismů schopných předcházet či potlačovat autoimunitní odpovědi. Kromě toho autoreaktivní T a B lymfocyty, stejně jako autoprotilátky, nalézáme relativně často u lidí, kteří netrpí autoimunitní chorobou. To ukazuje, že imunologická reaktivita sama o sobě není dostačující pro vznik onemocnění (o autoimunitních chorobách mluvíme v případě, že autoimunitní odpověď vede k poškození tkání). Mechanismy, o kterých se předpokládá, že se podílejí na prevenci/tlumení autoimunitní odpovědi, zahrnují inaktivaci nebo delecii (druh chromozomové aberace) autoreaktivních T a B buněk (teorie zakázaných klonů), aktivní supresi buněk nebo cytokinů, idiotypové/anti-idiotypové interakce a imunosupresivní nadledvinkové hormony (glukokortikoidy).

Když jsou tlumivé mechanismy nedostatečné, reaktivita proti vlastním antigenům se může projevit a vést až k rozvoji autoimunitních nemocí, ať už orgánově specifických (diabetes, thyreoiditis, pemfigus, pemfigoid) nebo systémových (orgánově nespecifických), jako jsou systémový lupus erythematodes (SLE) a revmatoidní artritida (RA), u nichž může dojít k multiorgánovému postižení. V patogenezi autoimunitních chorob se mohou uplatňovat primárně autoprotilátky (např. hemolytická anémie), imunokomplexy (SLE), celulární imunita (např. sclerosis multiplex) nebo kombinace protilátkové a buňkami zprostředkované imunity (např. RA). Předpokládá se, že existuje několik důležitých kofaktorů při rozvoji autoimunitních nemocí: genetika (např. HLA asociace), pohlaví a věk. Důležité jsou také vlastnosti příslušných antigenů, a to, jak jsou prezentovány imunitnímu systému. Některé infekce, např. EB virem (Epsteina-Barrové virus) nebo mykoplazmaty, mohou indukovat produkci autoprotilátek u jinak normálních osob. Také některé léky jako jsou prokainamid (používaný mj. k léčení určitých typů srdečních arytmií) nebo toxické látky jako chlorid rtuťnatý a polyvinylchlorid mohou vyvolat autoimunitní reakce. V dutině ústní se můžeme setkat s řadou autoimunitních chorob typu pemfigu, pemfigoidu, SLE, Sjögrenova syndromu apod.

Skupina pemfigu

Jde o chronické autoimunitní puchýřnaté onemocnění postihující kůži a sliznice. Na základě klinických, histopatologických a imunologických kritérií můžeme rozlišit 4 základní formy

onemocnění: pemfigus vulgaris, p. vegetans, p. foliaceus a p. erythematosus (Senear-Usherův syndrom).

Pemfigus vulgaris

Je nejběžnější formou onemocnění z této skupiny. Dochází u něj k tvorbě protilátek proti membránovým antigenům keratinocytů a mezibuněčné substanci, které způsobují narušení mezibuněčných spojů a tím akantolýzu a tvorbu intraepiteliálních puchýřů. Postihuje rovnoměrně obě pohlaví, zejména osoby ve věku 50 až 60 let, může se ale vyskytnout v podstatě kdykoliv. Ve většině případů (asi u 90 %) pacientů je postižena sliznice dutiny ústní, přičemž u více než 50 % nemocných zde choroba začíná! Projevy mohou zůstat omezeny na ústní sliznici i několik měsíců až let. Kromě ústní sliznice však mohou být postiženy i sliznice genitálu a spojivky.

Klinický obraz: Choroba začíná na kterémkoliv místě zdravé, nezanícené kůže nebo sliznice tvorbou puchýřů s čirým obsahem. Obsah puchýře se postupně zakaluje a stává se nažloutlý až hemoragický. Puchýře jsou nestejně velké, často splývají, po jejich prasknutí se tvoří bolestivé eroze, které se mohou šířit do okolí. Erupce velmi často nastupuje v atakách a po různě dlouhé době může dojít ke generalizaci procesu. Generalizovaná forma s orgánovým postižením je závažným onemocněním se značným rizikem úmrtí, často v rámci komplikací imunosupresivní terapie. Na sliznici častěji než puchýř najdeme právě pouhé eroze, což jsou defekty epitelu, které zbyly po strhnutí puchýře. Sliznice je přitom zkalena edémem, ale bez známek zánětu (důležitý dif. dg. znak – menší akutnost zánětlivých projevů). Eroze se mohou vytvořit v ústech kdekoliv, nejčastěji je nacházíme na sliznici měkkého patra, sliznici tváří a dolního rtu. Na retní červení můžeme vidět žlutavé krusty, které se tvoří zaschnutím exsudátu na povrchu erozí. Pro pemfigus je typický vznik puchýře jeho šířením intraepidermálně do periferie – tlakem a tahem prstu na normální kůži se odlučuje a posouvá povrchová část epidermis (přímý Nikolského příznak). Tlakem prstu na povrch čerstvého puchýře se jeho obsah protlačuje do okolní epidermis a puchýř se zvětšuje (nepřímý Nikolského příznak). Hojení erozí je velmi pomalé, eventuální epitelizovaná místa mohou být lehce atrofická se vznikem pigmentací (hyperpigmentace).

Dg.: Při histologickém vyšetření nález intraepiteliálního akantolytického puchýře. Dále imunofluorescenční vyšetření (IF) s nálezem IgG protilátek a C3 složky komplementu v mezibuněčných prostorách, případně cirkulujících protilátek v séru. V séru lze také stanovit desmoglein 3 pomocí ELISA metodiky, tento test je specifický pro p. vulgaris. Ve stěru ze spodiny puchýře lze prokázat akantolytické buňky (Tzanckův test).

Th.: Kortikosteroidy systémově ve vysokých dávkách event. s dalšími imunosupresivními látkami. Celková terapie a dispenzarizace pacientů je vyhrazena specializovaným, obvykle klinickým dermatovenerologickým pracovištím. Léčba vyžaduje časté klinické i laboratorní kontroly.

Lokálně: kortikosteroidy v orabazi nebo v roztoku k výplachům, spolu s lokálními ATB.

Dif. dg.: Bulózní pemfigoid, EEM, bulózní lékové erupce, v dutině ústní erozivní lichen planus, perzistující afty, Behçetova choroba, benigní familiární chronický pemfigus (Hailey-Hailey, který je hereditární formou, histologicky se nelišící, ale má chronický průběh a je výrazně méně agresivní).

Pemfigus vegetans

Je variantou pemfigus vulgaris s tvorbou měkkých, vlhkých, tmavočervených bradavičnatých vegetací, na jejichž periférii se najdou takřka vždy ojedinělé puchýře. Jde o výraznější proliferaci spodiny některých exkoriací. V dutině ústní se vyskytují převážně v oblasti ústních koutků. Častá je jejich sekundární infekce *C. albicans*.

Dg., dif. dg. a th.: Stejná jako u *p. vulgaris*.

Pemfigus foliaceus

Představuje povrchovou, méně závažnou formu s protražovanějším průběhem. Vyskytuje se vzácně. Charakteristická je subkorneální lokalizace akantolytických puchýřů. Díky tomuto povrchovému uložení můžeme zřídka nalézt intaktní puchýře, obvykle vidíme spíše erodované a krustami pokryté plochy. Léze jsou nejčastěji lokalizovány na kštici, tvářích, trupu a v seboroických oblastech. Sliznice dutiny ústní je postižena velmi vzácně (malé, povrchové eroze).

Pemfigus erythematosus

Jde taktéž o vzácnou povrchovou variantu pemfigu s mírným průběhem a obvykle dobrou prognózou. Onemocnění je charakteristické erytematózní erupcí – podobnou jako lupus erytematózus, s nímž může koexistovat (příp. i s myastenia gravis event. s thymomem). Sliznice dutiny ústní je velmi vzácně postižena povrchovými erozemi.

Paraneoplastický pemfigus

Jde o vzácnou, nověji popsanou autoimunitní variantu pemfigu s kožními i slizničními lézemi, která se vyskytuje u osob postižených nádorovým onemocněním, nejčastěji lymfomy a leukémiemi. Klinický obraz je charakterizován: a) polymorfními kožními lézemi často typu papuloskvamózních erupcí, b) bolestivými, léčbě vzdorujícími erozemi (často postižen dolní ret), c) perzistujícími erozemi spojivky.

Skupina pemfigoidu

Benigní jizvící slizniční pemfigoid (cicatricial pemfigoid, mucous membrane pemphigoid)

Jde o chronické autoimunitní puchýřnaté onemocnění postihující preferenčně sliznice, jehož důsledkem je atrofie epitelu. Vyskytuje se obvykle u lidí středního a vyššího věku. Uvažuje se o genetické predispozici s účastí genů HLA komplexu (vyšší frekvence HLA-B12 antigenu). Až 75 %

pacientů s bulózním pemfigoidem vykazuje reaktivitu s bulózním pemfigoidním antigenem 1 (BPAg1 230-kDa protein: BPA230), zatímco reaktivita s bulózním pemfigoidním antigenem 2 (BPAg2, protein 180 kDa: BP180) je udávána okolo 50 %.

Klinický obraz: Nejčastěji je postižena ústní sliznice a spojivka, dále sliznice nazofaryngu, ezofagu a anální oblasti. Kožní léze jsou jen u 20-40 % pacientů. Projevy v dutině ústní postihují nejčastěji gingivu pod obrazem deskvamativní gingivitidy; sliznice však může být postižena i jinde. Intaktní puchýře nalézáme jen zřídka a opět lze pozorovat spíše erozivní změny, případně sekundární jizevnaté změny! Při zasažení oka může dojít k postižení rohovky s následnou slepotou. Léze na sliznicích GIT způsobují často vznik striktur.

Dg.: Histologicky nacházíme nespecifické ulcerace s chronickou zánětlivou celulizací. Imunohistochemicky jsou prokazatelná depony IgG, IgA, IgM a C3 složek komplementu v bazální membráně. Proteiny BP 180 a BP 230, laminin 5, integrin a kolagen typu VII lze stanovit pomocí imunoblotingu a odlišit tak benigní slizniční pemfigoid od bulózního pemfigoidu, epidermolysis bullosa acquisita a bulózního systémového LE. V případě benigního slizničního pemfigoidu jsou detekovány proteiny BP 180, BP 230 a kolagen typu VII.

Dif. dg.: pemfigus, erozivní OLP, recidivující afty, Behçetova nemoc

Th.: Systémové kortikosteroidy, případně v kombinaci s dalšími imunosupresivními léky. U mírných forem je možná lokální terapie topickými steroidy.

Bulózní pemfigoid (parapemfigus, stařecký pemfigus)

Jde asi o nejčastější onemocnění ze skupiny puchýřnatých chorob postihujících starší osoby, obvykle ve věku nad 60 let. Jedná se o autoimunitní chorobu, u níž nalézáme cirkulující protilátky proti antigenům stratum lucidum bazální membrány. Následně dochází k aktivaci komplementové kaskády a vzniku subepidermálních puchýřů.

Klinický obraz: Puchýře se začínají tvořit na nepřesně ohraničených seskupených erytémových ploškách, méně často na normální kůži. Po rozrušení puchýřů se tvoří eroze, které mají tendenci k šíření do periferie. Sliznice dutiny ústní bývá postižena vzácně, obvykle až sekundárně po výsevu kožních projevů. Průběh onemocnění je zdlouhavý, se spontánními remisemi a příznivou prognózou. Nikolského příznak je negativní, Tzanckův test také.

Dif. dg.: Pemfigus vulgaris, dermatitis herpetiformis Duhring, EEM. Na rozdíl od benigního slizničního pemfigoidu není při imunoblotingu detekován kolagen typu VII, v tkáni jsou ale exprimovány proteiny BP 180 a BP 230.

Th.: Systémově kortikosteroidy.

Dermatitis herpetiformis (Duhring-Brocqova nemoc)

Je to chronická dermatóza spojená s gluten-senzitivní enteropatií, která však může být asymptomatická. Je prokazatelná asociace s antigeny HLA (HLA-B8, DR3 a DR7 – až u 90 % postižených). Může se vyskytovat v kterémkoliv věku (i u dětí), nejčastěji se manifestuje mezi 20-50 lety, více u mužů.

Etiopatogeneticky se jedná o chybnou imunitní odpověď na glutenové antigeny (Ag lepku); nejdůležitější z celého komplexu antigenů je pravděpodobně gliadin. Vytváří se chronická zánětlivá reakce v tenkém střevě s tvorbou IgA protilátek proti gliadinu. Alternativní cestou se aktivuje komplementová kaskáda, dochází k produkci chemotaktických faktorů a imigraci leukocytů do papil koria. Po rozpadu těchto buněk a uvolnění jejich enzymů se odlučují buňky epidermis od koria a vzniká subepidermální puchýř.

Klinický obraz: Dochází k symetrické papulovezikulární erupci na kůži – nejčastěji nad extenzory končetin a v sakrální oblasti. Projevy výrazně svědí, často můžeme díky intenzivnímu škrábání nalézt exkoriace či krusty. Ústní sliznice je postižena u 10-20 % případů, nejčastěji až sekundárně po primárních projevech na kůži. Nejtypičtější morfoou v dutině ústní je makulopapula, mohou se však vyskytnout i vezikuly či eroze, napodobující aftózní vřidky. Patro, jazyk a bukální sliznice bývají postiženy častěji než gingiva, rty či tonzily. Klinicky manifestní enteropatie bývá u 10-20 % nemocných.

Dg.: Histologický průkaz subepidermálního puchýře, přímou imunofluorescencí průkaz IgA protilátek proti retikulínu hladkých svalů.

Th.: Bezlepková dieta, sulfony a sulfapyridiny.

Epidermolysis bullosa

Jde o skupinu vzácných onemocnění, u kterých se na kůži i na ústních sliznicích tvoří intra- a subepidermální puchýře.

Epidermolysis bullosa congenita (EBC)

Onemocnění známé také jako nemoc motýlích křídel, je vzácné vrozené onemocnění, které se dále dělí na více podtypů.

Klinický obraz: Puchýře na kůži i na ostatních sliznicích vznikají spontánně nebo drobným tlakem či třením. Po prasknutí puchýřů se objevují bolestivé otevřené léze, ty se postupně hojí a jizví a vznikají kontraktury.

Epidermolysis bullosa acquisita (EBA)

Je vzácnější autoimunitní puchýřnaté onemocnění s tvorbou subepidermálních puchýřů, většinou u osob nad 50 let věku. V patogenezi se uplatňují jak zánětlivé, tak nezánnětlivé mechanismy, včetně imunitních.

Klinický obraz: Jeho projevy jsou velmi proměnlivé, hlavně v začátcích choroby – mohou napodobovat prakticky všechna ostatní puchýřnatá onemocnění. Postupně se obvykle vytváří klasický obraz s extrémní fragilitou kůže, traumaticky vyvolávanou tvorbou puchýřů a erozí, které se hojí jizvami. Projevy se nejčastěji manifestují na dorzech rukou a extenzorových plochách končetin. U 1/3 pacientů se eroze s následnými jizvami tvoří i na sliznici dutiny ústní, vzácněji i v laryngu a jícnu.

Dg.: Je velmi obtížné odlišit pemfigoid – u obou chorob se tvoří subepidermální puchýře a v oblasti bazální membrány se ukládá IgG a C3 složka komplementu. Rozlišení je možné pomocí nepřímé IF – cirkulující imunokomplexy se u EBA váží na sublamina densa, kdežto u pemfigoidu na lamina lucida bazální membrány. Při dif. dg. lze použít imunobloting a při pozitivním nálezu kolagenu typu VII, nikoliv však proteinů BP 180 a BP 230, lze odlišit EBA od benigního slizničního i bulózního pemfigoidu.

Th.: Obtížná, kombinace kortikosteroidů a cytostatik (typickým znakem nemoci je velká rezistence na terapii).

Lupus erythematoses

Jde o chronické zánětlivé autoimunitní onemocnění s variabilním spektrem klinických forem, u kterých se mukokutánní léze mohou vyskytovat samostatně nebo společně se systémovou manifestací onemocnění. Etiopatogeneze není dosud uspokojivě vysvětlena, zřejmě jde o selhání regulačních mechanismů tvořících autotoleranci.

Diskoidní lupus erythematoses (DLE)

DLE je běžnější, chronickou formou nemoci, pomalu probíhající, s projevy v orofaciální oblasti, ve kštici, na boltcích i jinde na kůži. Kožní projevy jsou patrné především na nekrytých částech těla. Jsou tvořeny lividními papulkami a skvrnami s nápadnou folikulární hyperkeratózou. V centru ložisek nacházíme pevně lnoucí šupiny, na jejichž spodní straně jsou po odtržení patrné rohovinné čepy, zasahující až do ústí folikulů – fenomén tzv. „tapetářského hřebíku“. Ložiska jsou ostře ohraničená od okolní zdravé kůže a při pokročilejším postižení se rozvíjí atrofie kůže s teleangiektáziemi (obličej klauna).

Charakteristickým nálezem je „erythema centrifugum“ s typickou lokalizací nad kořenem nosu, kde vytváří známou motýlovitou formu, která svědí, až pálí. Postižení sliznice dutiny ústní u DLE je asi v 15-25 % případů obvykle současně s kožními lézemi. Existují i vzácné případy s pouze orálním postižením. Na sliznici dutiny ústní se projevuje erythematoses v podobě diskoidních atrofických plaků, které jsou v centru červeně zbarvené. Léze jsou dobře ohraničené s bělavými okraji a prominují lehce nad okolní sliznici. V centru enantému se mohou vyskytnout teleangiektázie, eroze až ulcerace. Nejčastěji bývá postižena bukální sliznice, dále dolní ret, patro, gingiva a jazyk. Intraorální postižení je velmi podobné lézím, které nacházíme u orálního lichenu.

Laboratorní test: Lze detekovat řadu protilátek v séru (protilátky proti DNA, proti histonům, proti nonhistonovým proteinům vázaným v RNA a protilátky proti antigenům jaderné membrány). Imunofluorescenční metody prokazují subepidermálně uložené imunoglobuliny.

Th.: K léčbě orálních lézí se používají lokální steroidy v orabázi. Systémově podáváme steroidy a antimalarika.

Systémový lupus erythematoses (SLE)

Jedná se o klasického představitele multisystémové autoimunitní choroby s postižením vnitřních orgánů. Kožní příznaky mohou i nemusí být vyjádřeny. Může se manifestovat jako akutní, rychle nastupující nebo naopak chronické, zpočátku skrytě probíhající onemocnění se sklonem k recidivám. Postižena bývá řada vnitřních orgánů kardiovaskulárního a gastrointestinálního systému, dále plíce, ledviny, klouby a nervový systém. Onemocnění je často provázeno celkovými příznaky s horečkou, ztrátou hmotnosti a lymfadenopatií. Diagnosticky je důležitá přítomnost motýlovitého exantému v obličeji, postižení ledvin (glomerulonefritis) a průkaz antinukleárního faktoru. Sliznice dutiny ústní je postižena u 30-45 % případů. Klinicky nalézáme rozsáhlé bolestivé eroze nebo vředy, ohraničené červenou nebo bílou zónou. Často se vyskytují petechie, hemoragie (z důvodu trombocytopenie) a xerostomie. Vzácněji jde o bílé hyperkeratotické léze, které mohou být dif. dg. hůře odlišitelné od jiných stavů se symptomem “bílých ploch”, zvláště v subakutních stádiích, kdy nemusí být celkové příznaky příliš vyjádřeny. Nejčastěji jsou postiženy patro, rty a bukalní sliznice.

Laboratorní průkaz: Viz DLE.

Th.: S ohledem na závažnost onemocnění systémové steroidy, antimalarika, imunosupresiva a event. plazmaferéza.

Psoriáza (psoriasis vulgaris)

Psoriáza je relativně běžné chronické onemocnění, postihující převážně kůži – na sliznici dutiny ústní se nachází vzácně. Pokud se onemocnění vyskytne na ústní sliznici, je to zpravidla vždy při současném závažném postižení kůže. Tím je do jisté míry usnadněna diagnóza. Patogeneze psoriázy není zcela objasněna, uplatňují se v ní defekty normálního cyklu vývoje epidermis, což vede k epidermální hyperproliferaci, alterovanému vyzrání buněk kůže, vaskulárním a zánětlivým změnám. Psoriáza je geneticky determinovaná s polygenní dědičností. Jako spouštěcí faktory se mohou uplatňovat různé infekce nebo mechanické i chemické poškození kůže, stres, kouření a řada dalších faktorů.

Kožní léze jsou obvykle lokalizovány v oblasti extenzorů nad klouby (hlavně lokty a kolena), dále v lumbální oblasti, kšticí a nehtech. Kůže je ztlustělá, suchá, šupinatá, stříbřitě bílá. Podle morfologie kožních lézí lze rozlišit několik typů psoriázy (anulární, circinální, gutátní, numulární a pustulární). Klinický obraz psoriázy na sliznici dutiny ústní je vzácný a variabilní. Na retní červeni to bývají bělavá, suchá, v šupinkách se olupující ložiska, kde lze vyvolat fenomén tečkovitého

krvácení. Na bukalní sliznici se nachází bělavá okrouhlá ložiska, přičemž olupování v důsledku macerace chybí. Na jazyku bývají vyhlazená políčka, lemovaná bělavými hyperkeratotickými filiformními papilami. Na okrajích a spodině jazyka mohou prstencovité afekce připomínat anulární formu psoriázy na kůži. Změny na ústní sliznici nevyvolávají subjektivní potíže. Zajímavá je podobnost klinického a histologického obrazu psoriázy a mapovitého jazyka, který někteří autoři označují jako projev psoriázy na ústní sliznici.

Th.: Léčba slizničních projevů psoriázy není nutná, ustupují spontánně a rychleji než změny na kůži léčené v rámci komplexní terapie dermatologem: PUVA (fotochemoterapie kombinující UV záření s psoralenem - psoralen and ultraviolet A photochemotherapy), steroidy, methotrexát, cyclosporin, retinoidy.

Sjögrenův syndrom

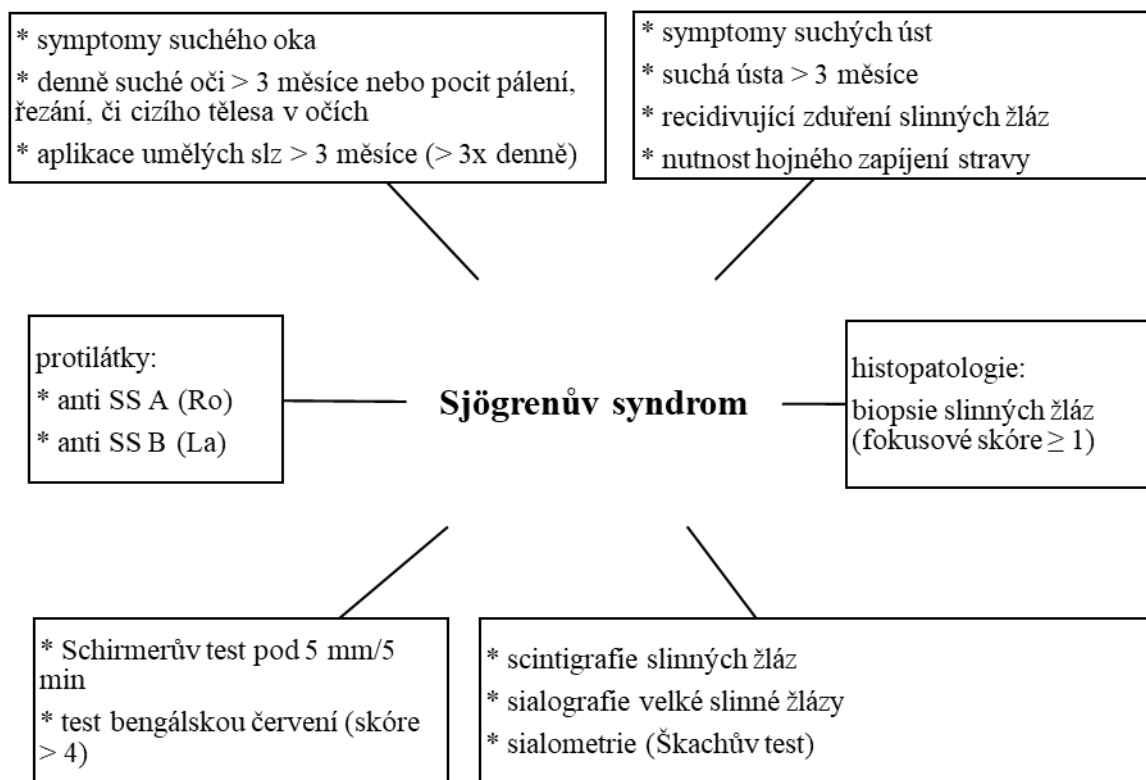
Jde o chronické autoimunní onemocnění, v jehož patogenезi hrají pravděpodobně významnou roli viry typu HTLV-1 (lidský T-buněčný lymfotropní virus - human T leukemia virus), postihující slzné, slinné a jiné exokrinní žlázy. Důsledkem je snížená sekrece příslušných žláz. Toto onemocnění nejčastěji postihuje ženy ve 4. - 5. dekádě života a je charakterizováno xerostomií a suchou keratokonjunktivitidou. Nová klinická, serologická a genetická kritéria umožnila rozlišit 2 formy onemocnění: primární a sekundární. Sjögrenův syndrom považujeme za primární, pokud není doprovázen onemocněním pojivové tkáně (kolagenózy) a sekundární, pokud koexistuje s onemocněním pojiva jako je revmatoidní artritida, SLE, polymyositis, nebo s primární biliární cirhózou, thyreoiditidou či vaskulitidami.

Klinický obraz: Vedle příznaků očních ve formě keratokonjunktivitis sicca a kloubních (často se rozvíjí progresivní polyartritida), se setkáváme s příznaky v dutině ústní. Spočívají v nedostatečné salivaci ztěžující polykání tuhé stravy a mluvení. Nejvýrazněji se xerostomie manifestuje na sliznici jazyka, kde dochází k atrofii filiformních i fungiformních papil až k obrazu vyhlazeného jazyka. Orální sliznice může být zarudlá, suchá, často jsou postiženy rty – jsou okoralé, suché s deskvamací povrchových vrstev epitelu, bývá angulární cheilitida a zvýšená kazivost chrupu. U části nemocných jsou zvětšené příušní žlázy. Prognóza je nejistá, Sjögrenův syndrom je (spolu s helicobakteriální gastritidou a Hashimotovou thyreoiditidou) považován za prekancerózu B-MALT lymfomu (lymfom ze slizniční lymfoidní tkáně - mucosa-associated lymphoid tissue lymphoma).

Dg.: K měření produkce slinné sekrece běžně používáme sialometrii (Škachův test). Dále je možné využít ultrasonografii, scintigrafii a sialografii. Laboratorně zjišťujeme průkaz autoprotilátek různého typu. Biopsií malých slinných žlázek z dolního rtu prokazujeme mononukleární infiltrát s periduktální distribucí u pacientů s primárním SS a perivaskulárním uložením u sekundárního SS. Sníženou sekreci slzných žláz stanovuje oftalmolog Schirmerovým testem, případně specifickým barvením (bengálská červeň). Přehled kritérií ke stanovení diagnózy Sjögrenova syndromu, viz obr. 9.

Th.: Léčba je symptomatická, zapíjení každého sousta (zejména suchého jídla), udržování perfektní orální hygieny (prevence zvýšené kazivosti chrupu), stimulace nebo substituce slinné sekrece (viz xerostomie 9.1.3.), ochrana rohovek umělými slzami. Pokud je Sjögrenův syndrom projevem jiného systémového onemocnění, léčí se v rámci komplexní terapie.

Dif. dg.: Podobné symptomy v dutině ústní může mít chronická intersticiální sialoadenitis, která postihuje podčelistní slinnou žlázu. Dochází u ní ke sklerotizaci parenchymu s výraznou lymfocytární infiltrací (bývá omylem považována za neoplazii – tzv. Küttnerův nádor).



Obr. 9: Pro diagnózu Sjögrenova syndromu je nezbytné splnění alespoň 4 kritérií, z nichž 1 musí být buď pozitivní biopsie, nebo pozitivní protilátky (podle Ciferská et al., 2000; Slezák et al., 2003)

6.1.3. Stomatitidy s účastí imunitních reakcí

Orální lichen planus

Lichen planus je chronické zánětlivé onemocnění nejasné etiologie s pravděpodobným imunopatologickým základem. Ve formě lichen ruber planus se vyskytuje na kůži, ve formě orálního lichen planus v dutině ústní, možné jsou i projevy na ostatních sliznicích. Velmi podobné jsou tzv. „lichenoidní léze“ („lichenoidní reakce“), které mohou být kontaktního původu (dentální materiály) nebo projevem léky indukovaných reakcí (antidiabetika, antihypertenziva, NSAIDs). Obdobný vzhled má i chronická forma reakce štěpu proti hostiteli (GVHD), uvažuje se i o projevech chronických hepatopatií.

K odlišení typického orálního lichen planus (OLP) a orální lichenoidní léze (OLL) byla stanovena klinická a histopatologická kritéria (WHO – 1978, dále modifikována 2003). Klinická kritéria pro OLP vyžadují přítomnost bilaterálních více či méně symetrických lézí a přítomnost retikulární síťované struktury. Erozivní, atrofické, bulózní a plakovité léze jsou akceptovány pouze jako podtyp v přítomnosti retikulárních lézí. Histopatologická kritéria pro OLP vyžadují přítomnost pásovité zóny lymfocytárního infiltrátu pod bazální membránou (hydropická degenerace bazálních buněk) a absenci epiteliální dysplazie. Pokud nejsou jak klinická, tak i histopatologická kritéria zcela naplněna, jsou změny na sliznicích popisovány jako OLL.

OLP je spojen s poruchou keratinizace epitelu (hyperkeratózou), která podmiňuje bělavé zabarvení sliznice. Slizniční změny jsou často jediným projevem tohoto onemocnění (ve 25 % případů). U 50 % pacientů s kožním postižením se současně vyskytují orální slizniční projevy. Postiženy jsou všechny rasy, častěji ženy a největší podíl pacientů (kolem 70 %) spadá do věkové kategorie 30-60 let. Etiopatogeneze není zcela jasná, ačkoliv novější nálezy naznačují úlohu imunologických mechanismů. Svědčí o tom výskyt lichenu v rámci manifestace řady autoimunitních stavů, jakož i přítomnost lymfocytů cytotoxického typu, Langerhansových buněk a exprese HLA antigenů II. třídy a zvýšená exprese některých adhezních molekul (ICAM-1 a VCAM-1) keratinocyty, příp. dlaždicovými epitelii.

Klinicky: na kůži jsou papulky obvykle malé, ploché, polygonálního tvaru, zpočátku červené barvy (odtud termín lichen ruber planus), která u starších lézí přechází v charakteristickou nafialovělou barvu. Predilekčně bývá postižena kůže nad flexory předloktí a zápěstí, sakrální oblast, záda a laterální strany krku, příp. distální třetiny bérců.

Na ústní sliznici základní morfolou je plošná, bělavá papulka, která je matně lesklá. Papulky mohou být ojedinelé nebo ve skupinách, kdy vytvářejí na sliznici bělavé plošky oválného tvaru (lichen anularis). Na tvářové sliznici častěji tvoří porcelánovité bílé plošky uspořádané do síťovité kresby nebo jsou seřazeny v girlandovité útvary (lichen reticularis). Na retní červení z ložiskovitě uspořádaných plošek vybíhají paprskovitě bělavé proužky. Kromě nejběžnější retikulární formy se může vyskytovat forma papulózní a plakovitá (mají také charakter bílé plochy) a dále formy atrofická, erozivní, ulcerózní a bulózní (mají zarudlý vzhled, případně jde o ulcerace kryté fibrinovou pablánou). Léze v dutině ústní mohou být kombinovány s postižením sliznice genitálu (vulvo-vagino-gingivální syndrom).

Průběh onemocnění může být asymptomatický, většinou je však chronický s remisemi a exacerbacemi. Na kůži se obvykle projevuje různě intenzivním svěděním, v dutině ústní mohou být pocity palčivosti a podráždění po kontaktu s běžnou stravou. Erozivní a bulózní formy mohou být bolestivé. Diagnóza lichenu při typických projevech v ústech je relativně snadná, v praxi se často zaměňuje s leukoplakií (zvláště za situace, kdy léze vytváří souvislé bělavé plošky).

Histologie: Nacházíme hyperkeratózu, hypergranulózu, nepravidelnou akantózu, hydropickou degeneraci bazálních buněk a přítomnost apoptotických cytoidních Civattových tělísek. Lichenoidní

pruhovitý chronický zánětlivý infiltrát pod bazální membránou je tvořený lymfocyty a histiocyty. Imunofluorescenčně prokazujeme převážně lineární depozita fibrinogenu podél dermoepidermální junkce. Cytoidní tělíska bývají pozitivní při průkazu IgM.

Th.: Kauzální není, úlevu přináší symptomatická léčba (většinou lokální) – aplikace kortikoidů v orální pastě/mukoadhezivním filmu, event. depotní obstríky ložisek kortikoidy. Léčbu kortikoidy je možné doplnit o levamisol; u pacientů, kteří nemohou užívat kortikoidy, je monoterapie levamisolem také volbou (Won et al., 2009). V případě asymptomatických lézí není terapie potřebná. Doporučuje se nedráždivá strava, inertní (dětské) zubní pasty, nepoužívat ústní vody s alkoholem. Uklidňující bývají výplachy vlažnými šalvějovými nálevy.

Dif. dg.: Diferenciálně diagnostickým znakem je nález ojedinělých lichenových papul na okrajích těchto plošek (spolehlivá je dg. pomocí imunohistologie). S obdobnými projevy se můžeme setkat v rámci tzv. lichenoidní reakce při alergických reakcích, reakci „graft versus host“ a při styku sliznice s hmotami uvolňujícími formaldehyd. Léze s bělavými změnami na okrajích se mohou vyskytnout u lupus erythematoses; anulární formu lichenu může připomínat vzácný projev psoriázy v dutině ústní. Prognóza quoad vitam je relativně příznivá (ke kancerizaci dochází u cca 2 % pacientů, většinou se závažnějším postižením – erozivní formy), quoad sanationem nepříznivá.

Orální lichenoidní léze (lichenoidní reakce ústní sliznice)

Jsou asi nejčastějšími projevy nesnášenlivosti dentálních kovových i nekovových materiálů. Typickým nálezem jsou bělavé léze retikulárního vzhledu, nejčastěji se vyskytující na bukalní sliznici, méně často jinde (sliznice labiální, linguální), vždy v místě kontaktu s dentálním materiálem (ale ne při otevřených ústech v průběhu vyšetřování!). Ohraničení bývá neostré, okolí změněné sliznice je často intenzivně zarudlé, sliznice může být citlivá (ne bolestivá).

Polékové lichenoidní reakce ústní sliznice se vyskytují nejčastěji při terapii antihypertenzivy, nesteroidními antirevmatiky a antidiabetiky (tzv. Grinspanův syndrom = diabetes mellitus, lichen planus a esenciální hypertenze). U HIV-pozitivních jedinců se vyskytují při léčbě zidovudinem a ketokonazolem. Obdobný vzhled má i chronická forma reakce štěpu proti hostitelí, případně může jít i o projev chronických hepatopatií.

Erythema exudativum multiforme Hebrae (multiformní erytém, EEM)

EEM je celkové chronické zánětlivé onemocnění kůže a sliznic s akutními atakami. Podle současných koncepcí lze pokládat tuto chorobu za popisný pojem, který nevyovídá blíže o původu a povaze afekce. EEM se rozvíjí na podkladě imunologické reakce na zevní vlivy u geneticky predisponovaných jedinců. V etiologii se uplatňuje především alergická složka (nejde však o alergii), projevující se výsevem papul až pustul na kůži a změnami na sliznicích dutiny ústní (postižena může být samostatně kůže i sliznice, případně obojí). Je často průvodním jevem užívání léků (ATB, barbituráty), případně lokálně používaných kosmetických prostředků (zubní pasty, ústní vody, rtěnky),

nebo se jedná o postinfekční reakci (herpes, streptokoky). Typický je sezónní výskyt s maximy na jaře a na podzim, nejčastěji jsou EEM postižení mladí jedinci (muži). Začíná nejčastěji cihlově červenými, ostře ohraničenými skvrnami na kůži, na podkladě kterých vznikají později puchýřky, zpravidla okrouhlého uspořádání. Svědivý exantém bývá nápadně symetrický, puchýře mohou nabývat velkých rozměrů, po prasknutí bývají kryty silnou hemoragickou krustou. Rozsáhlé slizniční plošné eroze kryté fibrinovým povlakem vznikají náhle, a to kdekoliv v dutině ústní; na retní červeni se mohou vyvinout hemoragické krusty. Léze jsou provázeny velkými subjektivními potížemi a celkovou alterací (zvláště idiopatické formy mohou končit až smrtelně). Jeví sklon k recidivám a u hlubších defektů hrozí nebezpečí sekundární infekce. Bývá hypersalivace, foetor ex ore a zmnožení povlaku jazyka.

S výjimkou změn periferního krevního obrazu (leukocytóza a lymfopenie) jsou obvykle odchylky ostatních interních a imunologických laboratorních vyšetření minimální.

Histologie: Slizniční nekrózy, vakuolární degenerace bazální vrstvy, subepiteliální puchýře.

Th.: V terapii se používají protizánětlivě působící léky (antiflogistika), které lze doplnit výplachy ATB. Při těžkém průběhu se podávají krátkodobě kortikoidy, nejlépe za hospitalizace pacienta.

Stevensův-Johnsonův syndrom

Jednou z klinických forem multiformního erytému je tzv. Stevensův-Johnsonův syndrom s převažujícím postižením sliznic oproti kožním projevům. Jde o výraznou bulózní formu nemoci s maximem postižení na retní červeni, se spolupostížením očních spojivek, uretry, perianální oblasti a genitálu. Etiologie onemocnění spočívá nejčastěji v polékové (ATB - sulfonamidy, antiepileptika, karbamazepin), případně v postinfekční reakci (herpes).

Recidivující afty

Recidivující afty (stomatitis aphtosa, habituální afty, benigní afty, angl.: recurrent aphthous stomatitis/ulcers) představují nejčastější stomatitidu, která postihuje až čtvrtinu současné populace bez výrazné vazby na věk a pohlaví. Existovala řada domněnek, které se nepodařilo potvrdit, a tak příčina onemocnění není stále známá. Při dnešních znalostech bychom mohli spíše než o faktorech etiologických hovořit o faktorech predisponujících, mezi které patří:

a) dědičnost – pro genetické faktory svědčí familiární výskyt onemocnění s incidencí 50 % u příbuzných 1. stupně. Existují jisté asociace výskytu aft s některými molekulami HLA systému.

b) věk – nejčastější výskyt v dětství a dospívání, manifestace prvních projevů po 35. roce věku je vzácnější, u starých bezzubých pacientů se téměř neobjevují.

c) imunopatologické stavy – v současné době se předpokládá, že pro vznik tohoto onemocnění jsou podstatné dysregulace imunitního systému. Z imunologických studií plyne, že v současnosti se destrukce buněk epitelu sliznice dutiny ústní při recidivujících aftách jeví jako terminální stadium imunopatologického děje, jehož průběh známe, ale příčiny nikoliv. Příčinou aktivace imunitního systému je zřejmě produkce aktivujících cytokinů (např. TNF-a, IL-1, IL-6),

na níž se podílí kromě keratinocytů ústní sliznice i Langerhansovy buňky, dendritické buňky a lymfocyty. Chemotaktickými podněty vedou k přesunu imunokompetentních buněk do příslušných míst, kde dojde k uvolnění lytických enzymů a vzniku nekrózy. Příčina toho, proč jsou určité epitelální buňky určeny k destrukci lokální obrannou reakcí, není známá.

d) infekční vlivy – teorie zkřížené autoimunitní reakce na podkladě podobnosti bakteriálních antigenů orálních streptokoků se slizničními strukturami je zcela opuštěna. Připouští se však sekundární vliv některých podmíněně patogenních orálních mikroorganismů, které kontaminují již existující slizniční defekty a mohou zhoršovat průběh postižení.

e) endokrinní vlivy – nejvíce se uvažuje o hormonálních dysbalancích v rámci ovulačního cyklu (exacerbace aft při menstruačním cyklu), jednoznačné výsledky nejsou k dispozici.

f) psychické vlivy – recidivy aft snad mohou vznikat neuroendokrinní cestou.

g) lokálně působící faktory – častá je tvorba aft v místech předchozího traumatu sliznice dutiny ústní (přikusování, poranění jídlem, nástroji). Pro traumatickou etiologii mluví lokalizace nejčastějších projevů aft v místech časté traumatizace ústní sliznice a také absence tvorby aft např. u bezzubých pacientů a v místech se souvislým rohověním (gingiva, tvrdé patro).

h) celková onemocnění (včetně nemocí GIT, hypovitaminóz, sideropenické anémie, neutropenie) – při nálezu defektů, které se vzhledem podobají recidivujícím aftám u pacientů s celkovým onemocněním, je správnější užívat termín aftoidní ulcerace („aphthous-like ulcers“).

Rozdělení: Afty můžeme zařadit do skupiny onemocnění spojených se ztrátou tkáně charakteru eroze - ulcerace. Podle průběhu je můžeme klasifikovat jako formu přechodnou (se spontánním zhojením slizničního postižení do cca 3 týdnů) a formu perzistující (s hojením déle než 3 týdny). Onemocnění se vyskytuje ve třech základních klinických formách:

1) malé afty (aphthosis minor) – představují nejběžnější formu onemocnění (kolem 80 % všech případů). Výskyt obvykle od dětství, familiární s převahou žen. Recidivy bývají různě časté.

2) velké afty (aphthosis major, syn. peradenitis mucosa necrotica recurrens) – jsou méně častou formou onemocnění (přibližně 10-15 %). Anamnesticky jim vždy předchází výsev malých aft. Vzhled je netypický, jde obvykle o solitární defekt většího rozsahu (nad 1 cm) i hloubky (může zasahovat až do submukózy), s výraznými zánětlivými změnami v okolí. Vyskytuje se nejčastěji na hranách jazyka, příp. na sliznici tváří a rtů. Hojení je dlouhodobé (až v měsících), mohou vznikat jizvy.

3) herpetiformní afty – nejméně častá forma (do 10 %). Klinicky se podobá herpetické gingivostomatitidě, chybí však postižení gingivy a celkové příznaky. Recidivy bývají vzácnější, časté jsou mnoholeté remise.

Společným nálezem je vznik primární slizniční morfy – afty. Makroskopicky se jeví jako oválná nebo kruhovitá eroze se spodinou krytou žlutošedým fibrinovým povlakem, v jejímž okolí je

výrazný zarudlý lem. Velikost kolísá od několika mm po několik centimetrů. U větších defektů lze pozorovat kolaterální edém okolních měkkých tkání s regionální lymfadenitidou. Alterace celkového stavu nebývá typickým nálezem. V době rozvoje afty se mohou objevit hyperestézie, které jsou vystřídány v erozivním stádiu silnou bolestivostí (snad způsobenou drážděním nervových zakončení uvolňovanými zánětlivými mediátory – IL-1, PGE2). Afty se tvoří většinou ojedinele v různých časových intervalech (někdy i s několikaletou přestávkou), jindy jsou naopak mnohočetné (stále je přítomno několik nezhojených afekcí).

Dif. dg.: V diagnostice pomáhá (zvláště při odlišení od herpetických infekcí) jejich lokalizace.

Nejčastěji vznikají na vystylajících úsecích sliznice dutiny ústní, především na retní a bukální sliznici ve vestibulu, na okrajích jazyka, na ústní spodině, sliznici měkkého patra a patrových obloucích. Recidivující afty mají obvykle ostré, přesně ohraničené okraje, se zánětlivým lemem (na rozdíl od herpetických eflorescencí, které bývají shluknuté ve skupinkách a mají nepravidelné okraje).

Odlišení aphthosis minor od jiných chorob sliznice dutiny ústní nečiní u většiny pacientů větší obtíže díky typickému vzhledu a lokalizaci projevů a také pro typický průběh onemocnění s relapsy a remisemi.

Aphthosis major může být klinicky zaměněna s řadou chorob, které se v dutině ústní projevují vznikem hlubších defektů.

Herpetiformní afty jsou asi nejobtížněji diagnostikovatelná forma recidivujících aft. Je vhodné je odlišit především od: virových stomatitid, autoagresivních chorob typu pemfigu a pemfigoidu, sekundárního stadia syfilis, toxicko-alergických reakcí.

Laboratorní vyšetření: Pro vyloučení celiakie, Crohnovy choroby, ulcerózní kolitidy, Behçetova syndromu, klinické neutropenie, deficiencie vitamínu B12 a EEM jsou prováděny rutinní a specifické imunologické laboratorní testy (např. ASCA IgA, ASCA IgG, ANCA). Pro vyloučení herpetické etiologie onemocnění se mohou provést sérologické testy detekující anti-herpes simplex virus protilátky (IgM a IgG).

Th.: Specifická terapie dosud neexistuje. Důležitá je správná diagnostika a následně léčba skutečně této choroby a ne jiného (podobně vyhlížejícího) onemocnění. Převládá léčba symptomatická, která zmírňuje subjektivní potíže nemocného, vede k urychlení hojení slizničních defektů a omezuje tvorbu nových projevů, příp. prodlužuje dobu remise.

Lokální terapie: Provádíme ji u pacientů v období akutního výsevu se snahou o zmírnění subjektivních potíží a urychlení zhojení už vytvořených eflorescencí. Lokální terapii můžeme aplikovat u každého pacienta s recidivujícími aftami všech forem. Používají se látky ze skupiny lokálních anestetik, antiseptik, ATB, antiflogistik, bioadheziv, mukoprotektiv a prostředků nescificky podporujících hojení a epitelizaci, případně jejich kombinace.

Lokální anestetika: Pro povrchovou aplikaci se používají jak esterová (prokainová řada – 1% tetrakain, 20% benzokain), tak i anestetika amidového typu (2-10% lidokain) ve formě sprejů, gelů i roztoků. Dále se může užít lauromakrogol – látka s anestetickým a sklerotizujícím účinkem. Při

preskripci lokálních anestetik je nutné pacienty poučit o možné toxicitě (podávat nezbytně nutnou dobu, zejména před jídlem) a dále o možném poškození necitlivé sliznice mechanickými či termickými podněty.

Antiseptika: CHX event. hexetidin, triklosan, benzydamin. Nejčastěji krátkodobě (5-10 dní) ve formě roztoků a gelů. Je nutné dát pozor na interakci s laurylsulfátem (složka většiny zubních past) a aplikovat antiseptikum s odstupem 30-60 minut po čištění zubů. Výhodou chlorhexidinu (s vyznamným účinkem antibakteriálním, antivirovým i antimykotickým) je dlouho přetrvávající vazba ke sliznici, což umožňuje provádět výplachy úst pouze dvakrát denně. Hexetidin blokuje kompetitivní inhibicí tvorbu thiamindifosfátu – koenzymu nezbytného pro životní pochody mikroorganismů a zásahem do glykolytických pochodů omezuje kvašení zbytků jídla v dutině ústní. Používá se ve formě roztoku či spreje 3 x denně.

Nesteroidní antiflogistika: benzydamin a preparáty s obsahem kyseliny salicylové. Benzydamin má protizánětlivé, analgetické, anestetické i antimikrobiální účinky. K aplikaci do dutiny ústní se používá 0,15% roztok 4-6 x denně. Kyselina salicylová: mechanismem účinku je blokáda cyklooxygenázy – enzymu účastnícího se syntézy prostaglandinů a dalších derivátů kyseliny arachidonové. Lze ji aplikovat lokálně v gelových preparátech. Je méně účinná než benzydamin.

Kortikosteroidy: jejich použití je omezeno na léčbu vzniklých defektů – zejména při aphosis major (v úvahu musíme brát kontraindikace jak celkové, tak i lokální – virové, bakteriální i mykotické stomatitidy). Používá se aplikace v gelu, nanáší se 2-4 x denně na osušenou ústní sliznici. Lze užít i depotní aplikaci kortikoidů do měkkých tkání v okolí afekce u některých případů – např. aphosis major. Tato terapie je vyhrazena specializovaným pracovištím pro možné lokální i celkové nežádoucí účinky.

Bioadheziva a mukoprotektiva: jde hlavně o celulózoové hydrogely a polyakryláty, po jejichž aplikaci dojde k překrytí defektu filmem a ústupu bolestivosti. Mohou se použít i k aplikaci řady účinných látek a umožnit tak jejich delší setrvání na sliznici. Mukoprotektivum sukralfát má schopnost adherence k poškozené sliznici, urychluje regeneraci epitelu, zlepšuje mikrocirkulaci a má lokálně stimulační účinek na sliznici GIT. Používá se k terapii erozivního poškození jícnu, žaludku či duodena a také k terapii recidivujících aft v případě rozsáhlých výsevů, které se často opakují.

Z dalších léčiv lze na specializovaných klinických pracovištích použít nestandardně preparáty s obsahem cyklosporinu A, rekombinantního interferonu alfa či prostaglandinu E2.

Th. celková: Používá se pouze u části pacientů s aphosis major, herpetiformním typem recidivujících aft a případně recidiv aphosis minor s mnohočetnými afty. Účelem terapie je především snaha zabránit recidivám a zmírnit těžký průběh choroby. Mezi celkově podávané látky patří vitaminy skupiny B (B₁, B₂, B₃, B₅, B₆, B₉, B₁₂).

Škachova vitamínová kúra je termín pro podávání preparátů obsahujících vitamíny B₆, B₉ a B₁₂ nikoliv kontinuálně, ale v bolusech s pauzami např. ve schématu 3 týdenní kúra – 3 týdny pauza – 3 týdenní kúra – 6 týdnů pauza – 3 týdenní kúra. Podává se vitamín B₁₂ intramuskulárně 300 µg

obden, dále Pyridoxin 3x20 mg + Acidum follicum 1x10 mg denně (lépe aktivní folát, vzhledem k tomu, že vysoké procento populace má defektní enzym methylenetetrahydrofolát reduktázu).

Dále mohou být pacientům předepsána antihistaminika, vazodilatancia, kortikoidy, imunosupresiva i imunostimulátory, lyzin a preparáty s obsahem železa. Většina léků pro celkové podání (které je obvykle dlouhodobé) je vyhrazena pro specializovaná pracoviště, a proto je zde neuvádíme.

Profylaktická opatření a další th.: Zamezení lokální traumatizace ústní sliznice, úprava stravy, eliminace známých alergenů, omezení vzniku stresových situací, ošetření ultrazvukem či laserem.

Behçetův syndrom

Někteří autoři k recidivujícím aftám řadí i Behçetův syndrom (aphthosis maligna). Na rozdíl od „klasických“ aft jde o systémové, závažné onemocnění neznámé etiologie. Vzniká na podkladě vaskulitidy a kromě ulcerací v dutině ústní se setkáváme s mnoha dalšími extraorálními projevy. Podobně jako u řady dalších onemocnění byla navržena pro diagnostiku tohoto syndromu tzv. velká (recidivující ulcerace v dutině ústní) a malá kritéria (recidivující genitální ulcerace, kožní a oční postižení a tvorba pustuly – tzv. pathergy – v místě vpichu). Někteří autoři dělí onemocnění dle klinického obrazu na 3 typy: typ mukokutánní (s postižením úst, genitálu, spojivky a kůže), typ artritický a typ neurookulární (s postižením očí a/nebo nervového systému spolu s mukokutánními či artritickými projevy).

Th.: Kombinovaná (kortikoidy, cytostatika).

Tourainova aftóza

Mezi tzv. chronické aftózy patří i Tourainova aftóza, kdy dochází kromě tvorby aft na sliznici dutiny ústní k podobným změnám v žaludku, střevech, v oblasti genitálu a v respiračním traktu. Kromě toho mohou být postiženy oči a CNS. Opět jde o generalizované multiorgánové onemocnění, léčba je pouze symptomatická.

6.1.4. Imunodeficitní stavy

Kterákoliv složka jak specifické, tak i nespecifické imunity může v organismu chybět, nebo být přítomna ve sníženém množství či mít narušenou funkci. Společnými projevy imunodeficiencí je snížení protiinfekční obrany se sklonem k infekcím s těžkým průběhem, nedostatečně reagujícím na obvyklou antimikrobiální terapii. Při poruchách protilátkové obrany se objevují převážně pyogenní infekce, při poruše buněčné spíše virové, plísňové či parazitární infekce. Stavy specifické imunitní nedostatečnosti se dělí na primární a sekundární. K primárním patří např. DiGeorgeův syndrom (omezený vývoj brzlíku a příštítných tělísek s deficitem T-lymfocytů a dalšími poruchami) či vrozená dětská agamaglobulinémie (Brutonova) s neschopností organismu vytvářet imunoglobuliny. Sekundární deficit imunity se vyskytuje při některých chorobách (AIDS, maligní lymfomy), po

intenzivní imunosupresivní a cytostatické terapii a po ozáření. Postižena bývá protilátková (humorální) i celulární imunita. Ze stomatologického hlediska je třeba se zmínit o chronické mukokutánní kandidóze, u níž jde o kombinovanou poruchu buněčné a nespecifické imunity.

Změny v dutině ústní při HIV-infekci/AIDS (Acquired Immune Deficiency Syndrome, syndrom získané imunodeficiencie)

Syndrom získané imunodeficiencie byl poprvé popsán v roce 1981. Virus HIV napadá zejména CD4+ T-lymfocyty a makrofágy, množí se v nich, ničí je, a tím výrazně snižuje jejich množství v těle infikované osoby. Tento pokles pak postupně vede k selhávání imunity, což se projevuje recidivujícími infekcemi a poklesem protinádorové buněčné imunity, čehož důsledkem je vyšší náchylnost k některým typům nádorů. Spektrum projevů HIV-infekce je extrémně široké a navíc může koincidovat s řadou chorob sliznice dutiny ústní jiného původu. Infekční postižení ústní sliznice se často objevuje již v rámci ARC (AIDS related complex) a běžné je při manifestním AIDS. Žádný z projevů však nepatří mezi klinická kritéria pro stanovení HIV infekce. Z hlediska diagnostického i epidemiologického je problematická skutečnost, že se postižení ústní sliznice může klinicky manifestovat až o několik měsíců dříve než další projevy HIV a změny v ústech tak mohou být i prvními klinickými symptomy této nemoci, přičemž žádný z nich není specifický jen pro HIV infekci! Etiologicky rozdílná onemocnění se mohou vyskytovat u jednoho pacienta současně (většinou při hodnotách CD4+ T-lymfocytů pod 200/mm³). U nemocných s vyššími hodnotami CD4+ T-lymfocytů (ale pod 400/mm³) nacházíme obvykle v dutině ústní pouze jeden typ intraorálního postižení.

Infekční onemocnění/komplikace ústní sliznice u pacientů infikovaných HIV můžeme rozdělit na infekce virové, bakteriální a mykotické. Jejich průběh bývá netypický, protrahovaný, onemocnění často recidivuje, dochází ke koincidenci více infekcí (např. herpetické a kvasinkové současně) a léčba je obtížná.

Virové infekce v dutině ústní při HIV-infekci/AIDS

Většinou se etiologicky uplatňují herpesviry, případně papovaviry a poxviry. Obvykle probíhají závažněji a protrahovaněji než u HIV negativních jedinců.

Gingivostomatitis herpetica

Často je toto onemocnění rozsáhlejší a s těžkým průběhem. Jeho hojení bývá pomalejší i při celkové antivirové terapii.

Stomatitis herpetica

I v tomto případě bývá postižení závažnější, mívá déletrvající průběh, je vždy silně bolestivé a recidivy bývají čtenější. Onemocnění může přejít do chronického stádia. K prevenci možných recidiv se často používá celková profylaxe acyklovirem.

Herpes simplex (labialis)

Herpes simplex často progreduje z retní červeně na kůži obličeje, kterou v různě velkém rozsahu postihuje. Afekce může dlouhodobě perzistovat i při terapii.

Herpes zoster facialis

I tato choroba často recidivuje a v dutině ústní může vést až ke vzniku osteonekróz alveolární kosti. Někdy bývá postižen větší počet senzitivních nervů, příp. se vyskytuje bilaterálně, což je velice vzácné u HIV negativních osob.

Cytomegalovirové ulcerace

Vyskytují se u pacientů s velmi závažným poklesem obranyschopnosti a považují se za známku hrožících orgánových komplikací (CMV-retinitis apod.). Diagnosticky problematické jsou tehdy, když patří mezi první klinické projevy imunodeficience (je nutná histopatologická verifikace).

Benigní epitelové léze asociované s HPV (lidský papilomavirus HPV)

Relativně časté jsou v dutině ústní slizniční papilomy s mnohočetným projevem a chronickým průběhem, ve formě fokální epitelové hyperplazie (HPV 13,32) nebo condylomat (HPV 6,11). Současně bývá postižen i genitál s krajinou perianální (condylomata acuminata).

„Hairy“ leukoplakie (vlasatá leukoplakie)

Jde o projev infekce EBV se změnami na sliznici dutiny ústní, nejčastěji na jazyku. Výskyt vlasaté leukoplakie značí špatnou prognózu onemocnění a progresi HIV-pozitivity do stadia AIDS. Po jejím vzniku dochází u více než 80 % pacientů k progresi do 30 měsíců.

Bakteriální infekce v dutině ústní při HIV-infekci/AIDS

Jedná se o smíšenou flóru, převážně anaerobní tyčky či koky (*Tanarella*, *Fusobacterium*, *Prevotella*, *Aggregatibacter* a *Parvimonas*) a orální spirochety (rodu *Treponema*).

Lineární marginální erytém (HIV-gingivitis)

Jde o postižení gingivy s intenzivním 2-3 mm pruhovitým zarudnutím marginální gingivy, provázené krvácením a tvorbou petechií. Etiologicky je tento zánět vázán na přítomnost mikrobiálního plaku v dutině ústní.

Th.: Terapie je založena na správné a důsledné hygieně dutiny ústní, event. i použití antiseptik (typu CHX).

Dif. dg.: Od „normální“ plakem podmíněné gingivitidy se histologicky liší nepřítomností chronického zánětlivého infiltrátu a množstvím cév v podslizničním vazivu. Dále je nutné odlišit lineární marginální erytém od deskvamativní gingivitis v rámci manifestace OLP či pemfigoidu.

Nekrotizující onemocnění parodontu

Onemocnění blíže popsáno v kapitole bakteriálních infekcí (viz kapitola 5.4.1.).

Tzv. bakteriální ulcerace sliznice dutiny ústní

U HIV-pozitivních jedinců často vznikají bolestivé a hluboké slizniční defekty s klinickým obrazem ulcerací (je nutné histopatologické a mikroskopické vyšetření). Není jasné, jestli vředy vznikají působením mikroorganismů nebo zda jde o sekundární kolonizaci slizničních defektů jiného původu.

Th.: lokálně i celkově ATB, před jídlem slizniční anestetika

Specifické záněty

Orální projevy TBC u HIV-pozitivních pacientů nejsou dosud příliš prozkoumány. Často se však u nich vyskytuje tzv. „multiple-drug resistant“ tuberkulóza (TBC rezistentní na terapii). Lues je přítomen u HIV-pozitivních osob relativně často (koincidence v rámci shodných cest přenosu infekce). Celkový klinický obraz včetně slizničních změn může být u těchto nemocných modifikován přítomností imunodefektu (tzv. lues maligna).

Bacilární angiomatóza

Původcem onemocnění, které se vyskytuje snad jen u HIV-pozitivních jedinců, je *Rochalimaea henselae* (rod *Rickettsie.*). Postihuje především endotelové buňky kapilár, menších cév kůže a sliznic, případně vnitřních orgánů. V dutině ústní se nacházejí zarudlá, uzlíkovitá zbytnění měkké konzistence v různé lokalizaci. Na kůži se projevuje jako makulo-papulózní exantém, někdy s ulceracemi.

Th.: ATB makrolidové či tetracyklinové řady.

Dif. dg.: Je snadno zaměnitelná s Kaposiho sarkomem (odlišení je možné pouze histopatologickým vyšetřením či imunofluorescenčně).

Mykotické infekce v dutině ústní při HIV-infekci/AIDS

Asi nejčastějším projevem v dutině ústní u HIV-pozitivních jedinců je recidivující kandidóza. Spektrum plísňových chorob je však širší a mohou se zde projevovat i hluboké, systémové mykózy. V zemích s vyššími počty HIV pozitivních jedinců a s projevy AIDS v dutině ústní se klinické spektrum orální kandidózy rozšiřuje. Orální kandidóza je typickým symptomem AIDS v dutině ústní, kdy se bělavé lemy a pseudomembrány tvoří i na gingivě. Symptomy kvasinkové infekce se kombinují s dalšími infekčními i neinfekčními patologickými projevy. Původci plísňových onemocnění mohou být i *Cryptococcus neoformans*, *Histoplasma capsulatum*, *Blastomyces dermatidis*, *Rhizopus oryzae* a *R. arrhizus*. Mezi projevy orální kandidózy můžeme zařadit i některá další postižení sliznice jazyka, která jsou spolu s protetickou stomatitidou označovány jako tzv. „Candida-associated lesions“ - glossitis rhombica mediana a lingua villosa nigra.

Orální kandidóza

U HIV-pozitivních osob se může prakticky manifestovat kterákoliv z dříve popsaných forem. Často je součástí rozsáhlejšího postižení GIT a dýchacího ústrojí (kandidóza jícnu bývá popisována jako diagnostické kritérium HIV-infekce). Povlakové formy kandidózy se mohou vyskytovat na sliznici dutiny ústní prakticky ve všech lokalitách včetně gingivy. Chronická atrofická, hyperplastická i erytematózní forma často vedou ke vzniku povrchových, silně bolestivých ulcerací, které jsou obtížně diagnostikovatelné. U HIV-pozitivních osob se mohou vyskytnout i tzv. nodulární a papilární formy kandidové infekce, které se u HIV-negativních osob nenalézají.

Častěji je také přítomna ***glossitis rhombica mediana*** (z tzv. Candida-associated lesions).

Th.: V léčbě se uplatňují především azolová antimykotika 3. generace (flukonazol apod.). Optimální se zdá být kombinace flukonazolu (celkově) s lokálně podávaným nystatinem či CHX. Po vyléčení se doporučuje u HIV-pozitivních jedinců dlouhodobá profylaxe flukonazolem.

Dif. dg.: Vlasatá leukoplakie.

Projevy systémových mykóz na ústní sliznici

Obvykle se projevují jako solitární, velmi bolestivý vřed s edematózním okolím. Může se zde manifestovat histoplazmóza, kryptokokóza, mukormykóza, geotrichóza a aspergilóza, které jsou obvykle známkami špatné prognózy. Nově diagnostikovaným původcem orální kandidózy u HIV-pozitivních jedinců je *Candida dubliniensis*.

Nádory v dutině ústní při HIV-infekci/AIDS

Častější výskyt nádorů u HIV infikovaných vyplývá z postupného zhroucení buněčné imunity, která se podílí na protinádorovém efektu imunitních buněk. Typicky se vyskytujícími nádory jsou tzv.

Kaposiho sarkom, maligní lymfomy non-Hodgkinova typu a dlaždicobuněčný karcinom ústní sliznice, zejména jazyka.

Kaposiho sarkom

Jde o nejčastější neoplazii u pacientů s AIDS, vyskytne se asi u 20 % těchto nemocných. V současné době se považuje za onemocnění infekčního původu vyvolávané lidským herpesvirem typu HHV-8. Postihuje primárně kůži, lymfatické uzliny, orgány a ústní sliznici, častěji muže (poměr k ženám je asi 8:1). Na kůži jsou nalézány mnohočetné papuly, noduly a tumorózní léze nachově nebo lividně zabarvené. Sliznice dutiny ústní je postižena u části pacientů, obvykle až po klinické manifestaci Kaposiho sarkomu na kůži. Může však vzácně postihovat orální sliznici primárně. Léze v ústech bývají solitární i mnohočetné, obvykle červené, případně hnědočervené barvy charakteru makul či papul, později vyvýšených plaků nebo nádorků, které mohou exulcerovat. Nejčastěji jsou postiženy patro a gingiva, dále jazyk, rty a sliznice tváří.

Th.: Radioterapie, interferon alfa, chemoterapie, případně chirurgická excize malých lézí.

Dif. dg.: Pyogenní granulom, hemangiom, pigmentované névy a maligní melanom.

Maligní lymfomy non-Hodkinova typu

Jsou druhou nejčastěji se vyskytující malignitou u HIV-pozitivních osob. Velká většina lymfomů pochází z B-lymfocytů a klinicky se v dutině ústní projevují jako zánětlivé zduření, které může ulcerovat. Obvykle postihuje gingivu a patro.

Postižení sliznic nejasné etiologie u HIV-pozitivních osob

Do této skupiny patří řada onemocnění, z nichž nejběžnější je postižení lézemi podobnými aftám (tzv. aftoidní ulcerace), lékové reakce (ulcerózní, lichenoidní, toxická epidermolýza) a onemocnění slinných žláz.

Cystická lymfoidní hyperplazie při AIDS

Jde o postižení slinných žláz (převážně gl. parotis). Mívá podobné symptomy, jako jsou popisovány u Sjögrenova syndromu.

6.2. Změny v dutině ústní v důsledku systémových onemocnění

Pro zubního lékaře je důležité si uvědomit, že některé změny v dutině ústní včetně postižení ústní sliznice mohou znamenat časné příznaky celkových onemocnění. Není ojedinělé, že stomatolog vysloví podezření na celkovou chorobu jako první. Proto je potřebné vědět, která onemocnění a jakým

způsobem nás na systémový problém upozorňují. Jedná se například o manifestaci některých onemocnění trávicího traktu, žláz s vnitřní sekrecí, krvácivých chorob a poruch metabolismu.

Metabolismus je složitý komplex biochemických reakcí, potřebných k přísunu energie buňkám a výstavbě živé hmoty. Nežádoucí změny se mohou týkat všech jeho složek a základních látek – tj. cukrů, tuků a bílkovin, ale také vitaminů, minerálů, enzymů a hormonů. Metabolické změny jsou v těsné souvislosti s poruchami výživy – souvisí s příjmem potravin, jejím složením, zpracováním v gastrointestinálním traktu a s využitím ve tkáních. Na látkové výměně se podílejí také žlázy s vnitřní sekrecí, jejichž funkční změny mohou vést ke slizničním projevům. Též pohlavní hormony mají přímý vliv na morfologické utváření sliznic a mohou vést ke změnám v ústní dutině za fyziologických (puberta, gravidita) i patologických stavů, často v interakci s nervovým a imunitním systémem.

6.2.1. Změny v dutině ústní při chorobách krevetvorby a cév

V dutině ústní se mohou projevit první příznaky některých krevních chorob, zejména myeloproliferativních, u nichž dochází k nadměrnému bujení nezralých krevních buněk. Tyto nejsou funkčně zdatné a komplikace, které se objevují, jsou vlastně důsledkem nedostatku normálních krevních elementů. Kromě toho tito nemocní bývají léčeni řadou léků, které také mohou toxicky působit na sliznici dutiny ústní.

Onemocnění červené krevní řady

Anémie

Z řady anémií, jejichž etiologie může být velmi rozdílná, zmíníme pouze některé, u nichž bývají projevy v dutině ústní konstantním nálezem.

Perniciózní anémie (Addisonova-Biermerova choroba)

Etiologicky je vyvolána nedostatkem tzv. Castleova vnitřního faktoru při ireverzibilní atrofické gastritidě. Onemocnění se zpravidla manifestuje kolem 50. roku věku.

Klinický obraz: Celkové příznaky jsou důsledkem anemického syndromu s bledostí, únavností, slabostí s námahovou dušností, která je provázena tachykardií a systolickým šelestem. Hypoxie srdce má za následek steatózu myokardu se žlutým proužkováním (tzv. tygří srdce). Klinicky se postižení jazyka (**Hunterova glossitis**, Möllerova-Hunterova glossopatie) manifestuje paresteziemi a pálením jazyka, mohou být poruchy chuti. Rozeznáváme 3 stádia onemocnění. V prvním, akutním, dochází na sliznici jazyka ke vzniku ragád, erozí a makulózních eflorescencí. Ve druhém stádiu, subchronickém, začínají atrofovat filiformní papily a ve stádiu třetím, chronickém, nalézáme atrofickou sliznici.

S podobnými změnami se můžeme setkat i při megaloplastových anémiích jiné etiologie. Vyskytuje se po totálních i parciálních resekcích žaludku, při malabsorpčním syndromu, Crohnově nemoci, při rozsáhlém postižení střeva divertikulózou či resekcích terminálního ilea, které je místem

vstřebávání vitamínu B12; dále při absolutním vegetariánství a v těhotenství při nedostatku kyseliny listové. Atrofickou glossitis způsobuje také užívání některých léků např. cytostatik.

U lidí trpících poměrně častým neuroanemickým syndromem se klinicky manifestují kromě anemických také neurologické příznaky. Projevují se šlachovou hyporeflexií, zmenšením svalové síly a nejistou chůzí. Někdy bývá značně snížena i duševní výkonnost těchto pacientů, může docházet až k poruchám vědomí. Histologicky lze najít demyelinizace v zadních a postranních provazcích, příp. ve spinálních gangliích a periferních nervech.

Th.: Podává se vitamin B₁₂, léčbu řídí internista.

Sideropenická anémie

Vzniká z nedostatku železa, jde o typicky hypochromní anémii. Nejčastěji vzniká jako „ztrátová“ anémie po chronickém krvácení (u žen často při menoragii, u obou pohlaví při krvácení z GIT či jiných orgánů). Dalším etiologickým faktorem je snížený přísun železa v potravě nebo porucha jeho vstřebávání, případně kombinace obou faktorů.

Klinický obraz: Opět anemická symptomatologie (dušnost, únavnost, slabost, mdloby, zimomřivost, neschopnost koncentrace, podrážděnost, snížení výkonnosti, gastrointestinální symptomy, nechutenství). V dutině ústní nacházíme atrofickou glositidu s vymizením papil. Subjektivně se projevuje pálením či bolestivostí jazyka (zvláště po požití dráždivých jídel). Mohou vznikat ragády a atrofie ústní sliznice nebo bolavé ústní koutky. Změny lze někdy nalézt i na sliznici jícnu, což se může projevovat dysfagií.

Souhrn symptomů, které se v průběhu hypochromní anémie vyskytují na sliznici horní části trávicího ústrojí, se označuje jako **sideropenická dysfagie (Plummerův-Vinsonův syndrom, Patterson–Kelly syndrom)**. Je charakterizován kombinací hypochromní anémie, dysfagie (při stenozyující ezofagitidě horní části jícnu), koilonychie (lžičkovitými lomivými nehty), změnami v dutině ústní a achlorhydrií. Léze v dutině ústní jsou identické se změnami nalézánými u sideropenické anémie s charakteristickou atrofickou a rozbrázděnou sliznicí jazyka, příp. ústní dutiny a hltanu s ragádami či erozemi ústních koutků. Bývá přítomna xerostomie. Na podkladě těchto změn se často rozvíjí leukoplakie a dlaždicobuněčný karcinom. Proto se považuje tento syndrom za prekancerózu. Postiženy jsou převážně ženy středního věku.

Th.: Léčba spočívá v úpravě diety (s vysokým obsahem železa). Lze podávat železo perorálně nebo parenterálně.

Aplastická anémie

Příčinou je útlum krvetvorby v kostní dřeni. Celkové i místní příznaky jsou podobné příznakům u agranulocytózy.

Polyglobulie (event. polycythaemia vera, Vaquezova-Oslerova nemoc)

Je opakem anémie. Nápadná je především barva obličeje, rtů a sliznic dutiny ústní, která je sytě rudá až cynotická. Nemocní trpí epistaxí a krvácením z dásní. Jazyk bývá vyhlazený, nitkovité papily atrofické. Nemocný může výrazně krváčet po chirurgických zákrocích v ústech (např. po extrakci zubu).

Onemocnění bílé krevní řady

Leukemie a lymfomy

Není neobvyklé, že pacienti s akutními hemoblastózami navštíví se svými potížemi v dutině ústní nejdříve stomatologa. K nejčastějším projevům se řadí mohutné zduření gingivy, která je edematózně zduřelá a hyperplastická (kromě zánětlivých změn jde také o infiltraci pojivové tkáně nezralými krevními elementy). Může být lividně zbarvená, se sklonem ke krvácení a často překrývá zcela nebo částečně korunky zubů. K dalším projevům patří ulcerace s podminovanými okraji, doprovázené silným *foetor ex ore*. Nekrózy mohou postihovat kromě dásní i jazyk a tonzily, které mohou být zvětšené tak, že působí dýchací potíže. Chirurgické zákroky v dutině ústní jsou kontraindikovány. Obraz může být modifikován i výskytem oportunních infekcí (nejčastěji kandidózy).

Dg.: K diagnóze je nutné vyšetření krevního obrazu, kostní dřeně a biopsie.

Plazmocytom

Extramedulární formy plazmocytomu se výjimečně manifestují v ústní dutině (obvyklejší jsou v horních cestách dýchacích – v dutině nosní, čelistních dutinách a epifaryngu). Tvoří se uzly šedavého zbarvení se sklonem k ulceracím.

Amyloidóza

Primární amyloidóza je systémové nebo orgánově limitované hematologické onemocnění patřící do skupiny monoklonálních gamapatií. U amyloidózy se velmi vzácně ukládá amyloid v jazyku, a to jednak ve svalovině a dále ve stěně cév. Někdy mohou vznikat i prominující depozita tumorózního charakteru při ložiskovém ukládání (které se kromě ústní dutiny vyskytují také často v kůži, oku a močovém měchýři). Sliznice hřbetu jazyka je vyhlazená, prakticky bez papil, s nápadně žlutošedým zbarvením. Při onemocnění amyloidózou je třeba počítat i s postižením dutiny ústní.

Agranulocytóza

Jde o hematologické onemocnění, charakterizované výrazným úbytkem granulocytů či jejich úplným vymizením. Etiologie může být idiopatická (primární agranulocytóza) nebo ze známých příčin (sekundární agranulocytóza); jde o změněnou imunoalergickou reakci na určité léky (některá

analgetika, antidiabetika, anitepileptika, antirevmatika, ATB aj.). Tato reakce vede u predisponovaných pacientů po určité době (týden až několik let) k poškození krvetvorby. Z dalších příčin lze uvést některé infekce bakteriální (TBC, tyfus, septikémie), virové (hepatitis, rubeola, chřipka), infekce protozoální (malárie), dále ionizující záření, benzen a jeho deriváty atd. Typické jsou výrazné celkové příznaky – horečka, zchvácenost, bolesti v krku a dušnost.

V dutině ústní se tvoří petechie a různě rozsáhlé nekrózy na sliznicích dásní, měkkého i tvrdého patra, hltanu, mandlích, někdy i na jazyku, rtech a tvářích. Orální léze jsou často doprovázeny zvýšenou salivací, může být bolestivá mastikace. Nekrózy mohou postihovat i kost a vést k její sekvestraci a uvolňování zubů. Při diagnostice je dobré se řídit pravidlem, že všechny ulcerózní nekrotické gingivostomatitidy, které jsou rezistentní na terapii, jsou podezřelé z onemocnění krvetvorného systému. Podobné změny jsou i častým symptomem u AIDS a dalších nemocí z poruchy imunitního systému. Při agranulocytóze jsou lokální změny na ústní sliznici téměř konstantním nálezem.

Th.: Léčba je lokálně symptomatická, celkovou terapii řídí hematolog.

Dif. dg.: Diferenciálně diagnosticky je důležitý nález vředovitého rozpadu na bledém podkladu – chybí začervenalé okolí.

Krvácivé choroby (hemoragické diatézy)

Krvácivé choroby se projevují abnormálním krvácením spontánním, posttraumatickým nebo po chirurgických výkonech. Jde o choroby vrozené (hemofilie, von Willebrandova nemoc, morbus Rendu-Osler-Weber) nebo získané. Na poruchách srážení krve se mohou podílet užívané léky (analgetika, antipyretika), některé infekce (zvýšení propustnosti cévní stěny), autoprotilátky aj. V orofaciální oblasti bývají příznaky krvácivých chorob zvláště výrazné a často jsou prvním symptomem, který upozorní na možný defekt. Krvácivé choroby můžeme rozdělit na poruchy destiček a poruchy cévní stěny (u obou typů jde o poruchy primární hemostázy) a koagulopatie (poruchy sekundární hemostázy).

Trombocytopenie/trombocytopenie

Může jít jednak o kvantitativní změny (trombocytopenie) a dále o kvalitativní defekt destiček (trombocytopenie). Ve vzácnějších případech jde o vrozené choroby, častěji jsou získané. Krvácení je závislé na počtu funkčních destiček. Dochází ke krvácení do kůže a sliznic se vznikem drobných petechií (ty nikdy nevznikají u hemofilii!) a krvácení do vnitřních orgánů. Nejznámější trombocytopenie je idiopatická autoimunitní trombocytopenická purpura (morbus maculosus Werlhofii); klinický obraz charakterizuje krvácení s tvorbou petechií, sufuzí a hematomů v různých lokalitách, včetně ústní sliznice. Laboratorně se prokáže snížení počtu trombocytů, patologický výsledek Quickova testu, PTT je normální.

Th.: Terapii řídí hematolog, lokální je podobná jako u hemofilii.

Koagulopatie

Vyvolává je nedostatek některého plazmatického faktoru. Mezi vrozené poruchy patří **hemofilie**. U hemofilie A jde o vrozený defekt prokoagulační aktivity nízkomolekulární složky faktoru VIII a u hemofilie B nacházíme nedostatek faktoru IX (Christmas faktor). U obou chorob onemocní muži (ženy jsou přenašečky). Určité procento onemocnění může být způsobeno novou mutací (takže pacient nemá pozitivní rodinnou anamnézu). Vzácná hemofilie C je charakterizována defektem faktoru XI (postiženi jsou muži i ženy).

Klinický obraz: Tíže klinických projevů přímo odpovídá koagulační aktivitě faktoru v plazmě. Krvácení do GIT patří k prvním příznakům, společně s krvácením do kloubů a svalů. V dutině ústní dochází ke krvácení do sliznic a svalů, zejména jazyka a spodiny ústní (jde zejména o hematomy) a ke krvácení z dásní. Kožní ani slizniční petechie se neobjevují.

Dg.: Stanovení koagulační aktivity faktoru VIII, IX, (XI). Je prodloužen PTT, Quickův test je normální.

Th.: Celková terapie patří do rukou hematologa. Stomatologické zákroky, u nichž předpokládáme krvácení, vždy s hematologem konzultujeme. Extrakce zubu a jiné chirurgické zákroky, vyžadující hematologickou přípravu, jsou většinou řešeny za hospitalizace. Tato příprava zahrnuje podání chybějícího koagulačního faktoru, případně antifibrinolytika; po zákroku se rána ošetří lokálními prostředky stavění krvácení (šití rány, aplikace tkáňového lepidla).

Vyhýbáme se intramuskulárním injekcím a lékům narušujícím koagulaci (acylpyrin, nesteroidní antiflogistika).

Získané koagulopatie souvisejí s antikoagulační léčbou kumariny (inhibitory vitamínu K), vyskytují se u poruch vstřebávání vitamínu K a při závažném postižení jater (narušení tvorby koagulačních faktorů).

Vaskulopatie

Poruchy cévní stěny mohou vzniknout jako důsledek bakteriální či virové infekce (sepsy), po léčích a při avitaminóze C (skorbut). Postiženy jsou převážně kapiláry. Významným příznakem vaskulopatií je tvorba různě rozsáhlých hematomů, od tečkovitých petechií počínaje až po rozsáhlé ekchymózy. Mimo to se objevuje krvácení z různých orgánů a tkání. Z vrozených je nejznámější tzv. **teleangiectasia hereditaria haemorrhagica** (Morbus Rendu-Osler-Weber), s dysplazií podpůrné tkáně drobných cév. Klinicky nalézáme na kůži i sliznicích teleangiektázie různé velikosti. Na sliznici dutiny ústní se vyskytují převážně na rtech, jazyku a měkkém patře. Snadno krvácí po drobných traumatech i spontánně.

Th.: Léčba je symptomatická – koagulace teleangiektázií.

Relativně často se v dětském věku vyskytuje systémová vaskulitida postihující drobné cévy **Henochova-Schönleinova purpura**. Rozvíjí se obvykle po horečnatém kataru horních cest dýchacích nejprve jako kopřivkový, později makulopapulózní exantém (enantém) s hemoragiemi. V ústech bývá nejčastěji postižen jazyk a spodina dutiny ústní a to petechiemi až hemoragiemi. Nutné je vyloučení alergenu, při těžkém průběhu se podávají kortikoidy.

Vaskulární anomálie

Skupina vaskulárních anomálií zahrnuje dle nově užívané klasifikace (Michalusová 2011) cévní malformace a benigní nádory z vazoformativní tkáně, které jsou tvořené zmnoženými krevními (hemangiom) či lymfatickými (lymfangiom) cévami.

Tyto útvary mají predilekční lokalizaci v oblasti hlavy a krku. Jsou buď vrozené (mohou spontánně regredovat nebo naopak rostou) či jde o reaktivní léze po poraněních. Lokalizace **hemangiomů** je povrchová nebo se nacházejí v hloubce tkání (ve svalech i kostech). V případě postižení jazyka mohou vést k makroglosii. U kavernózních hemangiomů klinicky většinou zjišťujeme stlačitelný, nebolestivý, modře prosvítající útvar měkké konzistence, jejich mnohočetný výskyt označujeme jako hemangiomatóza. Kapilární hemangiomy jsou barvy červené, mohou být i součástí vrozených syndromů např. Sturgeova-Weberova syndromu. Jedná se o encefalo-trigeminální angiomatózu, která postihuje na podkladě persistence embryonálních cév kůži obličeje, sliznici dutiny ústní a dále mozkové pleny a mozek. Projevy jsou unilaterální v oblasti nervus trigeminus (zejména jeho 1. a 2. větve). Doprovodnými příznaky mohou být vrozený glaukom, angiomy oka, epileptiformní křeče, hemiparézy a oligofrenie.

Lymfangiomy se objevují většinou již v dětském věku. Často postihují jazyk, léze pak mají vzhled drobných puchýřků (lymfangioma simplex) nebo mnohočetných bělavých a červených cystiček (lymfangioma cavernosum). Lymfangioma cysticum bývá lokalizován v podčelistní krajině a na krku, a má polokulovitý nebo ovoidní tvar.

Th: Velká část hemangiomů i lymfangiomů vyžaduje pouze observaci. V případě jejich růstu, opakovaného poranění a krvácení je možno je odstranit sklerotizací (po aplikaci aethoxysklerolu), laserem, kryodestrukci nebo chirurgicky (u rozsáhlých změn nutno předem angiograficky vyšetřit).

6.2.2. Změny v dutině ústní při onemocnění srdce a krevního oběhu

Ošetřujícího stomatologa zajímají nemoci srdce a krevního oběhu ze dvou důvodů. Jednak proto, že nemocní (např. s hypertenzí, vrozenými i získanými srdečními vadami, chronickým srdečním selháváním apod.) vyžadují zvláštní péči a ošetření po předchozí přípravě (např. prevence bakteriální endokarditidy u srdečních vad). Druhým důvodem jsou změny, které mohou vyvolat kardiovaskulární choroby přímo v dutině ústní. Jde většinou o poruchy v terminálním cévním řečišti, které se v ústech projevují zejména změnami slizničního reliéfu jazyka. Ty jsou podmíněny především vznikem varixů, vzácněji může dojít ke komplikacím (trombotizace, krvácení). Nejčastěji je postižena spodní strana

jazyka. Při pravostranném srdečním selhávání může být jazyk zvětšen a sliznice mají modrofialovou barvu. Při levostranné insuficienci dochází až ke karmínově červenému zbarvení, přičemž velikost jazyka nebývá většinou změněna. Pokročilé arteriosklerotické změny se mohou v dutině ústní projevit atrofií sliznice.

6.2.3. Změny v dutině ústní při onemocnění dýchacího systému

Při postižení horních dýchacích cest (rhinitis, faryngitis, tonsilitis, tracheitis) se při horečnatém průběhu může vyskytovat **foetor ex ore** (častým nálezem je i akutní či akutně exacerbovaná chronická gingivitida – jako důsledek bolesti a dyskomfortu v ústech, které vedou k omezení hygieny a nárůstu plaku). Sliznice mohou být oschlé, rty suché a popraskané. Při pneumoniích bývá kromě gingivitid zmnožení povlaku jazyka. Časté jsou výsevy **herpes labialis** (jinak též nazýván herpes febrilis). Při bronchiectáziích a plicním abscesu bývá typický zápach z úst. Vzácnou komplikací plicní TBC může být sekundární ulcerace na ústní sliznici.

6.2.4. Změny v dutině ústní při onemocnění trávicího ústrojí

Pro choroby zažívacího traktu je typický častý výskyt aftám podobných lézí (tzv. aftoidních ulcerací), při karencích vitaminů a stopových prvků (Fe) jsou typické karencní projevy – vyhlazený jazyk a bolavé ústní koutky. Současně s dutinou ústní může být postižen i jícen – pak nacházíme projevy dysfagické. Při akutních zánětech žaludeční sliznice lze v dutině ústní najít zmnožený povlak jazyka, který je bělavý a vlhký. U chronických zánětů žaludeční sliznice naopak nacházíme spíše vymizení povlaku s atrofickou sliznicí. Naproti tomu u náhlých příhod břišních (zvláště při dráždění peritonea) bývá povlak jazyka sice zmnožený, ale zbarvený dohněda a jazyk je oschlý.

Při jaterních onemocněních mohou být změny na sliznici jazyka atrofického charakteru. Atrofují zvláště filiformní papily, zpočátku na hrotu, později může být postižen celý povrch jazyka.

Pro diagnostiku Peutzova-Jehgersova syndromu (střevní polypóza s mukokutánními melanotickými hyperpigmentacemi) jsou cenným symptomem pigmentace rtů a ústní sliznice.

Změny na ústní sliznici se vyskytují také u zánětlivých onemocnění střev, kromě slizničních lézí jsou u pokročilých stavů pravděpodobné také projevy malabsorpce (nedostatek některých živin).

Crohnova choroba (morbus Crohn)

Crohnova nemoc je chronické zánětlivé granulomatózní onemocnění, které se může projevit v jakékoli části trávicího ústrojí, nejčastěji však v oblasti spojení tenkého a tlustého střeva (zánět prostupuje celou jeho stěnu). Postižení jsou zejména mladí jedinci. Etiologie není zcela jasná, pravděpodobně jde o autoimunitní zánět.

Klinický obraz: Změny na ústních sliznicích se vyskytují asi u 20 % nemocných a mohou předcházet střevní manifestaci, u pokročilých onemocnění střeva jsou častější. Jde o aftám podobné

léze (aftoidní ulcerace) na vystýlající sliznici, dále se mohou vyskytovat zbytnění sliznic (zejména labiální a bukální), granulomatózní gingivitida, angulární cheilitida, případně i atrofická glositida.

Th: Diagnózu stanovuje a léčbu vede gastroenterolog. Z lokálních prostředků lze doporučit antiseptika k potlačení sekundární bakteriální infekce.

Ulcerózní kolitida (colitis ulcerosa)

Jde o chronické zánětlivé střevní onemocnění, které se většinou omezuje na sliznici tlustého střeva.

Klinický obraz: u části nemocných nacházíme v dutině ústní aftoidní ulcerace a dále drobné povrchové nekrózy, pustulky a vegetace na zarudlé sliznici s pásovitým uspořádáním (pyostomatitis vegetans).

Th: Diagnózu stanovuje a léčbu vede gastroenterolog. Z lokálních prostředků lze doporučit antiseptika k potlačení sekundární bakteriální infekce.

Celiakie (glutenová enteropatie)

Jedná se o imunitně zprostředkované systémové onemocnění s průkazem protilátek, které se objevují při výskytu lepku ve stravě a způsobují poškození střevní sliznice. Ústní dutina bývá postižena asi v 10 % případů ve formě lézí, které se podobají aftám.

6.2.5. Změny v dutině ústní při onemocnění ledvin

Uremická stomatitida

Objevuje se až v pozdním stádiu chronického renálního selhání bolestivým erytémem nebo ulceracemi s pseudomembranózními povlaky. Jazyk může být suchý, hnědavě povleklý, rty jsou okoralé, je přítomna xerostomie. Časté je krvácení z dásní a do podslizniční tkáň, způsobené poruchou funkce trombocytů (buď jako symptom vlastního renálního postižení nebo sekundárně poškozením trombocytů při opakovaných dialýzách). Může se objevit **kandidóza** a další oportunní infekce. V konečném stádiu chronického renálního selhání, při urémii, je typický **zápach z úst**.

6.2.6. Změny v dutině ústní při poruchách metabolismu a u onemocnění žláz s vnitřní sekrecí

Glykogenózy a mukopolysacharidózy

Jsou to poruchy v degradaci nebo syntéze glykogenu způsobené dědičným nedostatkem enzymu, což vede ke zvýšenému ukládání glykogenu do tkání. Podle druhu a lokalizace enzymového defektu můžeme rozlišit několik typů tohoto onemocnění, přičemž u tzv. Pompeovy nemoci (II. typ – autozomálně recesivní dědičné onemocnění s deficitem lysozomální kyselé alfa-1,4-glukosidázy) dochází k ukládání glykogenu do svaloviny jazyka.

Mukopolysacharidózy jsou onemocnění s vrozenou poruchou metabolismu mukopolysacharidů. Nedostatek některého z lysozomálních enzymů štěpících glykosaminoglykany způsobuje jejich hromadění ve tkáních, a to i v dutině ústní.

Diabetes mellitus

Změny na sliznici dutiny ústní při diabetu jsou značně variabilní a obvykle sekundární. Závisí na typu diabetu, délce jeho trvání, kompenzaci a přítomnosti systémových komplikací. Typické je jasně červené zbarvení sliznice jazyka s vyhlazením reliéfu (atrofická glossitis). Pacienti s diabetem mellitem jsou také podstatně náchylnější k infekčním komplikacím. Proto se můžeme častěji setkat se zánětlivými změnami a komplikacemi způsobenými bakteriemi, častěji zjišťujeme kvasinkovou infekci (stomatitis protetica, stomatitis angularis) a řadu diabetiků postihuje také nedostatečná tvorba slin a z ní vyplývající xerostomie. Typické je i pálení sliznic a poruchy chuti ve formě **stomatodyníe** a **glosodyníe**. U diabetiků častěji diagnostikujeme nezánnětlivou hypertrofii žlázového parenchymu příušní slinné žlázy - sialoadenózu ve formě asymptomatického oboustranného zduření příušních slinných žláz (Charvátův příznak). Kombinace diabetu s hypertenzí a postižením sliznic dutiny ústní ve formě **orálního lichenu** je označovaná jako **Grinspanův syndrom**. U diabetiků (zejména dekompenzovaných) se také častěji manifestují **gingivitidy** a **parodontitidy**, které obvykle progredují rychleji než u zdravých jedinců (a mnohočetné parodontální abscesy).

Nedostatečná funkce štítné žlázy (hypothyreóza)

V dospělosti patří mezi celkové příznaky hypothyreózy zvýšená únava, spavost, zimomřivost, obštipace, anémie, suchá bledá kůže aj. V oblasti dutiny ústní a obličeje se ukládají mukoproteinové a mukopolysacharidové infiltráty (myxedém) a to zejména do oblasti jazyka (makroglosie) a očí (edém víček), dále se objevuje xerostomie.

Vrozená hypothyreóza (endemický kretenismus) je vývojová porucha, která je způsobená obvykle nedostatkem jódu ve stravě matky během těhotenství. Děti se rodí s těžkým mentálním hendikepem, mají opožděný růst a jiná postižení. V dutině ústní se toto onemocnění manifestuje opožděnou erupcí zubů, dysplázií skloviny a **makroglosií**.

Zvýšená funkce štítné žlázy (hyperthyreóza)

Mezi hlavní příznaky patří zvětšení štítné žlázy (struma), bušení srdce, zvýšený krevní tlak, někdy arytmie, nesnášenlivost tepla, klidový třes (prsty, víčka) a dále exoftalmus (u m. Graves-Basedow) a vlhká teplá kůže. Typické postižení dutiny ústní nebývá (někdy jemný třes jazyka). Při ošetření pacientů s hypertyreózou musíme být opatrní na podávání anestetik s adrenalinem (riziko thyreotoxické krize).

Zvýšená funkce příštítných tělísek (hyperparathyreóza)

Zvýšená tvorba parathormonu (nejčastějším důvodem je adenom příštítných tělísek) vede k hyperkalcémii a hypofosfatémii, z čehož vyplývají i celkové příznaky. V dutině ústní se může v oblasti čelistí objevit tzv. **hnědý tumor** (obrovskobuněčný reparativní granulom). Jde o nepravý nádor s resorptivním charakterem, při jeho nálezu je vždy nutné vyšetřit kalcio-fosfátový metabolismus.

Primární hypofunkce kůry nadledvin (Addisonova nemoc)

Při poškození kůry nadledvin (infekce, autoimunitní proces, tumor) dochází díky zpětné vazbě ke zvýšené produkci ACTH (adrenokortikotropního hormonu) a současně MSH (melanocyty stimulujícího hormonu) v hypofýze. To vede ke vzniku **melaninových hyperpigmentací** na kůži (bronzová kůže) a na ústních sliznicích (grafitové skvrny). Viz kapitola 6.3.1.

Akromegalie

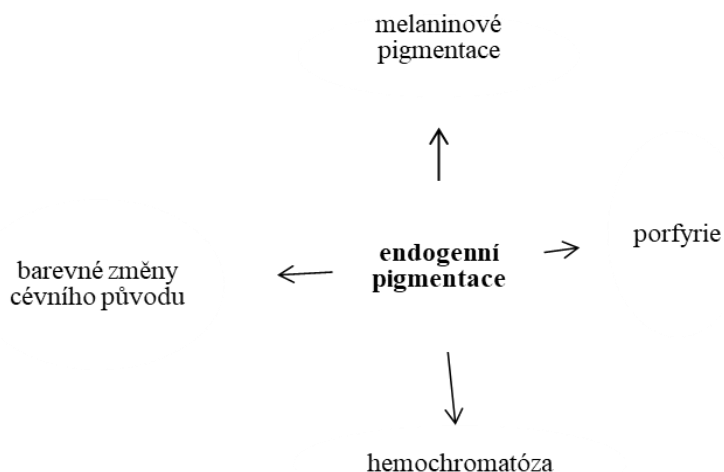
K akromegalii dochází při hypersekreci růstového hormonu (somatotropinu) v období po ukončení tělesného růstu. Příčinou je většinou eozinofilní adenom hypofýzy, častěji se vyskytující u žen (2. - 3. decenium – může navazovat na graviditu, ale i na klimakterium). Charakteristické jsou změny konfigurace akrálních částí – dysmorfické změny obličeje (zhrubnutí obrysů, zvětšení koncových částí). Zvětšení jazyka (**makroglosie**) bývá často spojeno s obrazem **lingua plicata**.

6.2.7. Paraneoplastické procesy

Paraneoplastické procesy (paraneoplazie) jsou příznaky nebo onemocnění, které provázejí výskyt některých nádorů v jiné lokalizaci. Důvod vzniku paraneoplazie není vždy zcela zřejmý, příčinou mohou být například látky uvolňované nádorem či jiné mechanismy. V dutině ústní za paraneoplastické procesy považujeme např. **acanthosis nigricans** (může indikovat malignitu žaludku a tlustého střeva) nebo **pemfigoid**, který může signalizovat rozvoj malignity v organizmu.

6.3. Endogenní pigmentace

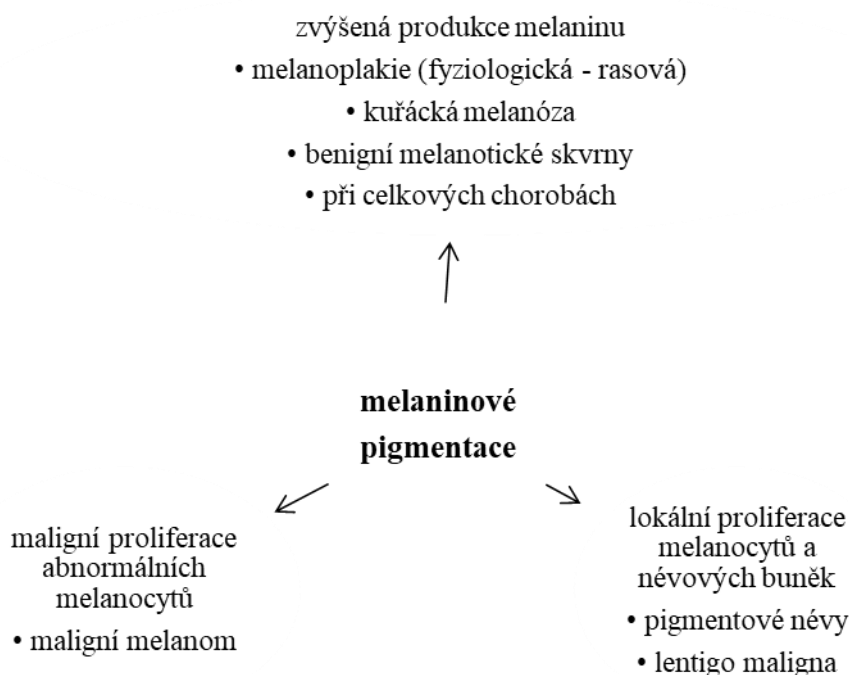
Pigmentové léze na ústních sliznicích způsobené pigmenty z vnějšího prostředí byly popsány v kapitole 5.2.4. U endogenních pigmentací pochází pigment z vlastního organismu; jedná se zejména o melanin, hemosiderin, feritin, prekuzory porfyrinů a o barevné změny cévního původu (obr. 10).



Obr. 10: Etiologie endogenních pigmentací

6.3.1. Melaninové pigmentace

Melanocyty orální mukózy melanin obvykle netvoří, jejich aktivitu stimuluje expozice UV záření a hormony estrogenu (projevy na kůži a retní červeni, např. **chloasma gravidarum** v těhotenství), dále mechanické a chemické dráždění (reaktivní posttraumatické nebo postinflatorní hyperpigmentace), kouření (kuřácká melanóza) a léky. Melaninové pigmentace ústní sliznice mohou být fyziologické (rasové, pihy - ephelides) i patologické, klinicky se jeví jako solitární, mnohočetné nebo difúzní. K jejich tvorbě dochází nejčastěji v důsledku zvýšené produkce melaninu melanocyty. Další možností je lokální proliferace melanocytů a névových buněk, případně i maligní proliferace abnormálních melanocytů (obr. 11).



Obr. 11: Rozdělení melaninových pigmentací dle etiopatogeneze

Melaninové pigmentace způsobené zvýšenou produkcí melaninu ***Kuřácká melanóza***

Vzniká u některých silných kuřáků pravděpodobně jako obranná reakce organismu na kouření. Chemické a tepelné dráždění stimuluje produkci melaninu, který může chránit sliznici vazbou na toxické látky a bránit jejich penetraci do hlubších vrstev. Objevuje se zejména na gingivě a na bukální a patrové sliznici. Po zanechání kouření někdy spontánně vymizí.

Benigní melanotické skvrny

Orální a labiální melanotické makule jsou způsobeny zmnožením melaninu v bazální vrstvě sliznice. Jsou obvykle solitární, ale mohou být i vícečetné, většinou dobře ohraničené, vznikají náhle a poté jsou stacionární. Nacházejí se u dospělých, zejména na retní červeni, gingivě, bukální a labiální sliznici, (mohou se vyskytnout i na genitálu).

Orální melanoakantom

Jedná se o reaktivní hyperpigmentaci způsobenou vlivem drobného traumatu nebo chronického dráždění.

Melaninové pigmentace při celkových chorobách

Melaninové pigmentace nacházíme u Addisonovy nemoci, Peutzova-Jeghersova syndromu, u bronchogenních karcinomů plic a jiných maligních nádorů, při *akanthosis nigricans*.

Addisonova nemoc

U primární formy hypofunkce nadledvin, způsobené destrukcí kůry nadledvin, se můžeme kromě celkových symptomů (hypotenze, poruchy metabolismu elektrolytů) setkat s difúzní hyperpigmentací kůže (tzv. bronzová kůže, příp. hyperpigmentacemi v oblasti genitálu, areol mammae) a ložiskovými šedočernými pigmentacemi (tzv. grafitovými skvrnami) na sliznici dutiny ústní, zejména na sliznici tvářové v krajině molárů a po stranách jazyka. Za zvýšenou pigmentaci kůže i ústní sliznice, především v oblastech mechanického dráždění, je zodpovědná zvýšená hypofyzární produkce ACTH a MSH, či lépe jejich společného prekurzoru proopiomelanokortinu. U sekundární insuficience nadledvin (při onemocnění hypothalamu nebo hypofýzy) se hyperpigmentace nevyskytují.

Bronchogenní karcinomy plic (příp. některé další maligní nádory)

U některých maligních nádorů se mohou objevit melanotické změny na patře, které vznikají stejným mechanismem jako u Addisonovy choroby v důsledku ektopické tvorby společného prekurzoru ACTH a MSH.

Peutzův-Jeghersův syndrom (Peutzův-Tourainův-Jeghersův-Klostermannův)

Autozomálně dominantně dědičné onemocnění, které patří mezi hereditární nádorové syndromy a postihuje stejně často obě pohlaví. Jde o hamartogenní polypózu trávicího ústrojí (nejčastěji postihující tlusté střevo), provázenou mukokutánními, převážně orálními ložiskovými hyperpigmentacemi. Tyto melanotické (tmavohnědé) skvrny jsou ostře ohraničené a lokalizované nejčastěji v okolí tělesných otvorů – v obličejí tedy především na víčkách, kolem nosních otvorů, cirkumorálně, někdy i na retní červeni, sliznici tváří, rtů, jazyka či patra. Polypy v trávicím ústrojí mohou být příčinami náhlých příhod břišních či krvácení do GIT. Zvýšený výskyt karcinomů nejenom v GIT, ale i v děloze, vaječnicích, prsu a varlotech řadí tento syndrom k prekancerózám a kožním (a slizničním) paraneoplaziím.

Akanthosis nigricans

Jde o papilomatózně-verukózní ložiskovou, melaninem pigmentovanou afekci kůže či sliznice, která se může vyskytovat ve dvou formách: benigní a maligní.

Benigní variantu můžeme rozdělit na:

- 1) genetický typ manifestující se v dětství nebo časně dospělosti, který vzácně postihuje dutinu ústní
- 2) *akanthosis nigricans* jako součást syndromů (Prader-Willi, Bloom), která se také manifestuje v dětství a nepostihuje ústní sliznici a
- 3) *pseudoakanthosis* – často postihuje obézní osoby tmavší barvy pleti. Manifestuje se pouze na kůži.

Maligní akanthosis nigricans má charakter paraneoplastického procesu a setkáváme se s ní u malignit žaludku a tlustého střeva. Diagnosticky je důležité zmínit fakt, že může až o rok předcházet manifestaci nádorového onemocnění. Afekce v obličeji bývá symetrická, často jsou postiženy rty, jazyk (může být makroglosie) a tvářová sliznice. Léze je neostře ohraničená, většinou plošného charakteru se zdrsňelým povrchem. Podobné léze mohou být i na jiných sliznicích (např. na spojivce, sliznici konečníku).

Melaninové pigmentace způsobené lokální proliferací melanocytů a névových buněk

Pigmentové névy

Pigmentové névy na rtech a ústní sliznici, hlavně patrové, nejsou příliš časté. Vyskytují se i u dětí, nejčastěji je však nacházíme ve 3. - 4. deceniu. Mají různou barvu (modrou, hnědou, černou, možná je i amelanotická forma). Jsou většinou solitární, dobře ohraničené, ploché nebo vyvýšené, velikosti několika milimetrů, dlouhodobě se nemění. Pigmentový névus má několik vývojových stádií: junkční, smíšený a intramukózní. Na rozdíl od melaninových pigmentací způsobených zvýšenou produkcí melaninu vznikají pigmentové névy lokální proliferací melanocytů a jejich přeměnou na névové buňky. Některé typy pigmentových névů mohou být potenciální prekurzor vzniku maligního melanomu.

Dg.: Verifikace histologickým vyšetřením.

Th.: Chirurgická.

Melanosis circumscripta praeblastomatosa Dubreuilh (lentigo maligna, Hutchinsonova piha)

Jedná se o zvláštní typ pigmentového névu, který vždy přechází v maligní melanom. V oblasti rtů a sliznice ústní se vyskytuje velmi vzácně. Typickým projevem (nejčastěji na patře a dolním alveolu) je tmavá, centrální melanotická skvrna s menšími, někdy barevně odlišnými satelitními lézemi, zčásti neostře ohraničenými, které rychle mění vzhled.

Dg.: Lze jako u maligního melanomu verifikovat jen histologickým vyšetřením.

Th.: Chirurgická.

Melaninové pigmentace s maligní proliferací abnormálních melanocytů

Maligní melanom

Melanom je v dutině ústní vzácností (1 % všech maligních nádorů této oblasti). Vyskytuje se téměř vždy na patře či alveolárním výběžku horní čelisti a to ve vyšších věkových kategoriích, častěji u mužů. Vzniká buď malignizací preexistující pigmentové léze nebo „de novo“. Typický je náhlý vznik, rychlý růst (týdny-měsíce), progresse do okolí, tužší konzistence a často exulcerace existující melanocytární léze.

Dg.: Patolog o povaze léze rozhoduje na základě morfologických znaků z bioptické excize.

Th.: Chirurgická, excize musí mít z preventivních důvodů dost široký „bezpečnostní lem“ ve zdravé tkáni.

6.3.2. Hemochromatóza

Je vzácné, autozomálně recesivní onemocnění s nadměrnou resorpcí a patologickým ukládáním železa v organismu. Postihuje především muže středních let. V klinickém obraze nalézáme hyperpigmentace kožní i slizniční s tmavým bronzově-červenohnědým zbarvením, vzniklým ukládáním pigmentu hemosiderinu + hemofuscinu. Dále bývá přítomna hepatomegalie, jaterní cirhóza (z níž se až u čtvrtiny nemocných vyvine hepatom) a diabetes mellitus (tzv. „bronzový diabetes“).

6.3.3. Porfyrie

Jde o skupinu onemocnění s defektem metabolismu porfyrinů s nadprodukcí porfyrinů a jejich prekurzorů (hemoglobin, biliverdin, bilirubin). Každý typ onemocnění je charakterizován defektní aktivitou specifického enzymu potřebného při syntéze hemu. Na základě tkáňového původu abnormální syntézy porfyrinů můžeme porfyrie rozdělit do 3 hlavních skupin (s řadou podskupin): erytropoetické, jaterní a smíšené. Typickým nálezem je fotosenzitivita kůže se zvýšenou fragilitou, tvorbou erytému, vezikul až bul, erozí, hyperpigmentacemi a hypertrichózou. Sliznice dutiny ústní je postižena vzácněji, léze jsou rumělkové barvy na rtech, v komisurách, na sliznici vestibula a na gingivě.

6.3.4. Barevné změny cévního původu

Jedná se o drobná, tečkovitá (petechie, purpury) nebo plošná (ekchymózy, hematomy) krvácení do tkání způsobená poraněním (např. přikousnutím), následkem krvácivých chorob nebo vznikají rozšířením cév/kapilár (teleangiektázie, sublinguální venektázie, hemangiom). Vzácně může jít i o maligní vaskulární proliferaci (angiosarkom - Kaposiho sarkom). Na rozdíl od melaninových pigmentací jsou změny cévního původu barvy červeno-modro-vínové.

7 . Potenciálně maligní afekce sliznice dutiny ústní

Potenciálně maligní afekce sliznice dutiny ústní (syn. prekancerózní léze, premaligní léze, angl. oral potentially malignant disorders - OPMD) jsou klinické projevy, které s sebou nesou riziko rozvoje zhoubného bujení v ústní dutině. Současná WHO klasifikace z roku 2017 shrnuje všechny klinické jednotky prekancerózních lézí do jedné skupiny (tab. 1), a ruší tím tak dřívější snahy klasifikace afekcí podle schopnosti maligní transformace či vztahu k systémovým chorobám (Slootweg et al., 2017). Zvláště řadíme **proliferativní verukózní leukoplakii**, která je agresivní formou OPMD s vysokým potenciálem malignizace a schopností recidivovat.

Leukoplakie
Erytroplakie
Erytroleukoplakie
Orální submukozní fibróza
Dyskeratosis congenita
Chronická hyperplastická kandidóza
Orální lichen planus - atrofická a erozivní forma
Diskoidní lupus erythematoses - atrofická a erozivní forma
Epidermolysis bullosa
Syfilitická glositida
Aktinická cheilitida
Sideropenická dysfagie (Pattersonův-Kellyův, Plummerův-Vinsonův syndrom)

Tab. 1: Potenciálně maligní afekce sliznice dutiny ústní

Epidemiologie

Prevalence leukoplakie v dutině ústní v západních zemích se pohybuje od 1 % do 4 %, vyšší počty jsou hlášeny v částech jihovýchodní Asie (Napier a Speight, 2008). Naproti tomu orální erytroplakie je vzácná léze, s prevalencí mezi 0,02 % a 0,83 % (Reichart, 2005). Muži jsou postiženi mnohem častěji než ženy.

Etiologie

OPMD mají různé příčiny. Užívání tabáku (kouření a/nebo žvýkání) a konzumace alkoholu patří k nejvýznamnějším faktorům spojeným se vznikem leukoplakie (Napier a Speight, 2008). Pro většinu OPMD však nejsou vyvolávající etiologické faktory známy. Vliv infekce lidským papilomavirem (human papilloma virus, HPV) na vznik OPMD v dutině ústní je diskutován v kapitole 5.3.6.

Lokalizace

OPMD se mohou vyskytovat kdekoliv na sliznici dutiny ústní. Lokalizace afekcí většinou závisí na konkrétním etiologickém faktoru (Napier a Speight, 2008). Erytroplakie se objevuje nejčastěji na měkkém patře, spodině dutiny ústní a na bukální sliznici (Reichart a Philipsen, 2005).

Klinické příznaky

Většinu vysoce rizikových OPMD tvoří bílé, červené nebo skvrnitě orální léze. Mohou být homogenně bílé nebo převážně bílé s nodulární, verukózní nebo červenou oblastí.

Genetická predispozice

OPMD jsou pozorovány u vzácných poruch typu Fanconiho anémie (Cavalcanti et al., 2015) a dyskeratóza congenita (Handley et al., 2006), ale u většiny případů není přítomna žádná genetická predispozice.

Prognóza a prediktivní faktory

Přestože přítomnost dysplazie koreluje s rozvojem dlaždicobuněčného (spinocelulárního, skvamocelulárního) karcinomu, většina OED nikdy neprogreduje do karcinomu. Obecně platí, že čím vyšší je stupeň dysplazie, tím vyšší je pravděpodobnost rozvoje karcinomu (Mehanna et al., 2009, Silverman et al., 1984).

Orální epiteliální dysplazie (OED)

Jako OPMD označujeme všechny patologické procesy, které samy o sobě ještě nejsou karcinomem, ale mohou za určitých podmínek přejít ve zhoubné bujení. Tyto léze mohou vykazovat spektrum architektonických a cytologických epiteliálních změn, spojené se zvýšeným rizikem transformace v maligní proces. Tyto změny označujeme jako orální epiteliální dysplazie (OED). Dysplastické změny jsou popisovány u většiny erytroplakií a erytroleukoplakií, nález dysplazií u leukoplakických lézí je výrazně nižší. Histologické změny stanovující diagnostická kritéria epitelové dysplazie jsou uvedeny v tabulce 2.

Změny architektury tkáně	Cytologické změny
Nepravidelná stratifikace epitelu, ztráta normální maturace epitelu	Jaderná a buněčná pleomorfie (anizokaryóza, anizocytóza)
Ztráta polarity bazálních buněk Kapkovitý tvar epiteliálních čepů Četnější mitózy	Zvětšená jádra nepravidelných kontur
Mitózy i mimo bazální vrstvu epitelu, v horních vrstvách epitelu	Zvýšení N/C poměru
Dyskeratóza – předčasná keratinizace v jednotlivých buňkách	Atypické mitózy Zvýšený počet a velikost jadérek

Keratinové perly v epiteliálních čepcích	
Ztráta koheze epiteliálních buněk	Hyperchromazie jader, hrubší chromatinová kresba

Tab. 2: Diagnostická kritéria pro epiteliální dysplazii. Poměr N/C (nukleární-cytoplazmatický poměr, poměr velikosti jádra a cytoplazmy) označuje zralost buňky.

OED je rozdělena do tří stupňů závažnosti s ohledem na posuzování počtu třetin postiženého epitelu. Lehkou dysplazii lze definovat cytologickou atypii omezenou na bazální třetinu; středně těžká dysplazie je postižena do střední třetiny a těžká dysplazie zasahuje do horní třetiny epitelu (Slootweg et al., 2017), viz tab. 3. V současné době se stále více prosazuje binární klasifikační systém, který rozlišuje low grade a high grade dysplazii.

WHO klasifikace 2017	Binární systém klasifikace
Lehká dysplazie	Low-grade dysplazie
Středně těžká dysplazie	
Těžká dysplazie	High-grade dysplazie

Tab. 3: Klasifikační systémy pro orální epiteliální dysplazii

Slizniční léze charakteru carcinoma *in situ* orální sliznice (intraepiteliální karcinom), která je omezena jen na epitel a nepřekračuje bazální membránu, je v současnosti klasifikována jako těžká dysplazie (Slootweg et al., 2017).

7.1. Leukoplakie

Pod popisně klinickým pojmem leukoplakie se může skrývat dle pouhého makroskopického obrazu řada různých stavů, jejichž společným znakem je „bílá plocha“ (leukos = bílý). Existuje několik definic tohoto pojmu, které se stále vyvíjejí na podkladě současného stavu poznání. Světová zdravotnická organizace (WHO) původně leukoplakii definovala jako bílou plochu, kterou nelze klinicky ani histopatologicky klasifikovat jako jinou chorobu. Dalším krokem bylo vyčlenění keratóz (frikční keratóza a kuřácká leukokeratóza), které se řadí mezi benigní léze a mají potenciál vymizet, pokud dojde k odstranění lokálního dráždění. Klinické vymezení těchto lézí je však obtížné a je možné pouze na základě histopatologického vyšetření. Jeden z posledních návrhů definice leukoplakie je následující: jedná se převážně o bílou lézi ústní sliznice, kterou není možno klinicky ani histopatologicky charakterizovat jako jakoukoliv jinou lézi a která nese zvýšené riziko výskytu karcinomu v oblasti leukoplakie, i jinde v ústní dutině nebo v oblasti hlavy a krku (Isaac van der Waal, 2015).

Definitivní diagnózu orální leukoplakie lze stanovit po zhodnocení makroskopického nálezu, možných etiologických faktorů, a především histologického vyšetření. Leukoplakie v obecném významu odpovídá zvýšenému rohovatění sliznic, které jsou za normálních podmínek kryté nerohovějícím dlaždicovým epitelem. Bílé skvrny se mohou vyskytovat kdekoliv na sliznici, predilekční lokalizací je sliznice tváří. Klinicky můžeme rozlišit několik typů leukoplakie: **homogenní** - léze jsou bílé barvy, s povrchem hladkým nebo zvrásněným a **nehomogenní** - mají charakter verukózní, nodulární, ulcerující či erytroplakie/erytroleukoplakie.

Etiologie vzniku leukoplakií je velmi různorodá, mezi etiologické faktory patří nejrůznější dráždivé vlivy vyvolávající chronický zánět a event. podílející se na vzniku karcinomu, do něhož může leukoplakie přejít. Jsou to vlivy mechanické (kariézní zuby, nevhodné protézy, traumatizace tváří příkusováním atp.), chemické, elektrogalvanické a aktinické. Patří sem zejména vliv tabakizmu – působení zplodin kouření. Nejčastěji jsou postiženi muži mezi 40-60 lety. Maligní zvrát u leukoplakií kolísá mezi 3-6 %. Pro vznik maligního bujení je závažná kumulace faktorů – spojení lokálního dráždění s celkovými faktory a dispozicí organismu. Větší riziko vzniku karcinomu je u nehomogenních leukoplakií (zejména u verukózních event. erozivních, přičemž až 30 % erozivních forem přechází v karcinom).

Histologie: Nacházíme keratózu, hyperkeratózu, často akantózu. U části leukoplakií jsou přítomny i dysplastické změny, viz tab. 2.

Th.: Každou leukoplakii je nutno histopatologicky verifikovat. Způsob terapie se řídí dle klinického a histologického obrazu. U prosté hyperkeratózy (tzv. **frikční keratóza, kuřácká leukokeratóza**) často stačí odstranění dráždivých vlivů a eliminace kouření (některé spontánně po čase vymizí). Je však nutné v pravidelných (obvykle půlročních) intervalech kontrolovat leukoplakická ložiska a při přetrvávání nálezu eventuálně indikovat chirurgický zákrok. Radikálně chirurgicky je nutné postupovat u nehomogenních forem, u nichž je riziko malignizace vysoké – zvláště při histologickém nálezu epitelových dysplazií v diagnostické excizi tkáně.

Dif. dg.: Odlišit musíme tzv. „vlasatou leukoplakii“ („hairy leukoplakie“), která je projevem infekce EBV, vyskytuje se hlavně u HIV-pozitivních osob a postihuje především okraj jazyka.

7.1.1. Proliferativní verukózní leukoplakie

Jde o exofyticky rostoucí leukoplakii s papilomatózním až květákovitým vzhledem. Nejčastěji postihuje tvářovou sliznici, patro a sliznici jazyka. Histologicky je popisována hyperkeratóza s minimálním nebo žádným podílem dysplastických změn. Definitivní diagnóza je stanovena v korelaci s klinickým stavem a histopatologickým vyšetřením. Má výrazný sklon k recidivám (až 70%) a k přechodu ve verukózní karcinom (Slootweg et al., 2017).

7.2. Erytroplakie

Erytroplakie se jeví jako ohnivě červené políčko na sliznici dutiny ústní. Většinou je dobře ohraničené, se sametovým vzhledem, bez indurace. Při histologickém vyšetření erytroplakie je často přítomna high grade dysplazie, což znamená vysoké riziko možného vzniku karcinomu.

Th.: Terapie je radikálně chirurgická.

Dif. dg.: Diferenciálně diagnosticky je někdy obtížné odlišit od erytroplakie chronickou erytematózní kandidózu. Při ní je erytematózní oblast postižené sliznice, která je obvykle lokalizována na sliznici patra či hřbetu jazyka, v jedné rovině s okolní sliznicí. V těchto místech se erytroplakie obvykle nevyskytuje. Od atrofického OLP je erytroplakii velmi obtížné odlišit – až 1 % případů orálního lichenu bývá spojeno se simultánní erytroplakií (vždy je nutné bioptické vyšetření!).

7.3. Erytroleukoplakie

Bílé leukoplakické léze se současnou přítomností červených plošek se nazývají erytroleukoplakie (případně též erozivní nebo skvrnitá leukoplakie). Histologickým vyšetřením se často prokáží dysplastické změny. Užívání tabáku (kouření i žvýkání) a alkoholu může zvyšovat riziko vzniku tohoto onemocnění.

Th.: Terapie je radikálně chirurgická.

7.4. Orální submukózní fibróza

Je onemocnění, které se vyskytuje v oblastech Jižní Asie, ale i u asijských etnik žijících v Evropě. Je způsobeno žvýkáním tabáku a arekových ořechů (často s listy betelu). Jejich alkaloidy stimulují produkci kolagenních vláken, které více odolávají účinkům kolagenáz. Generalizovaná fibróza měkkých tkání může způsobit trismus, rigiditu rtů a omezenou pohyblivost jazyka. Udává se, že 7-13% orální submukózní fibrózy se zvrhne v karcinom. Léčba spočívá v abstinenci užívání betelu s arekovými ořechy, rehabilitaci otevírání úst a aplikaci kortikoidů do postižené oblasti. Tkáňové změny jsou ireverzibilní.

7.5. Dyskeratosis congenita

Je vzácná dědičná choroba, která je charakterizována triádou symptomů pigmentací na kůži, dystrofií nehtů a leukoplakickými lézemi v dutině ústní. U extenzivních lézí, kde je chirurgická léčba kontraindikovaná, mohou být lokálně použity kortikoidy.

7.6. Chronická hyperplastická kandidóza

Je méně častou formou orální kandidózy, vyskytuje se zejména u imunodeficientních pacientů a to zejména ve středním nebo vyšším věku. Většina postižených patří mezi kuřáky. Její chronické léze se postupně mění z průsvitných, hmatatelných bílých oblastí na velké, matné, husté plaky. Homogenní forma je typická přítomností bílého souvislého plaku, zatímco nodulární tvoří

mnohonásobné bílé uzly, pod kterými se nachází erytematózní léze, ovšem nelze je setřít ani strhnout. Nejčastěji je postižena bukální sliznice, patro a jazyk. Jedná se o invazivní formu, jejíž hyfy napadají sliznici do hloubky. Vzhledem připomíná leukoplakii, může progredovat a maligně se transformovat (Fidel et al., 2005).

7.7. Orální lichen planus – atrofická a erozivní forma

Viz kapitola 6.1.3. Maligní transformace u tohoto onemocnění (zvláště erozivního typu) byla pozorována asi u 3 % pacientů.

7.8. Diskoidní lupus erythematoses (DLE) – atrofická a erozivní forma

Viz kapitola 6.1.2. V atrofickém epitelu (zejména dolního rtu) byl popsán vznik karcinomu.

7.9. Epidermolysis bullosa

Viz kapitola 6.1.2. Jde o skupinu vzácných puchýřnatých onemocnění. Je známo, že jedinci s určitými formami epidermolysis bullosa jsou vystaveni zvýšenému riziku rozvoje spinocelulárních karcinomů.

7.10. Syfilitická glositida

Viz kapitola 5.4.3.

7.11. Aktinická cheilitida (cheilitis actinica, solaris, abrasiva)

Viz kapitola 5.1.4.

7.12. Sideropenická dysfagie (Pattersonův-Kellyův, Plummerův-Vinsonův syndrom)

Postihuje především ženy středního věku s nedostatkem železa v séru (viz kapitola 6.2.1). Celá sliznice dutiny ústní je lesklá, červená a atrofická. Častý je výskyt leukoplakií, na podkladě kterých může vzniknout karcinom (hlavně v zadní části dutiny ústní a orofaryngu).

8. Poznámky k diferenciální diagnostice slizničních lézí ústní dutiny

V této kapitole jsou diagnostické jednotky seřazené podle vzhledu tak, aby usnadnily představu o diferenciální diagnostice těchto chorob. Podkapitoly se zaměřují na změnu barvy a povrchu ústní sliznice následovně: pigmentové léze, bílá/červená plocha, eroze/puchýř/bula a vřed. Charakter těchto lézí je velmi různorodý, přičemž jednotlivá onemocnění se liší etiologicky, patofyziologicky a také svou závažností. Výhodou řazení chorob podle vzhledu je usnadnění diferenciálně diagnostického rozhodování. Mimo jiné proto, že mnohé léze jsou velmi podobné a bez podrobnějšího vyšetření je obvykle nelze spolehlivě odlišit.

V rámci lokalizace rtu a jazyka se setkáváme rovněž s podobnými projevy různých onemocnění s odlišnou etiopatogenezí, proto jsou v následujících podkapitolách uvedeny diferenciačně-diagnostické poznámky a schematické přehledy.

8.1. Pigmentové léze

Pigmentace na sliznicích dutiny ústní jsou méně častým nálezem než na kůži (obvykle náhodným), většinou nečiní subjektivní obtíže, ve viditelné oblasti mohou být problémem estetickým. Obvykle se jedná o akumulaci barevné substance v epitelu nebo ve tkáni, jako pigmentace však vyhlížejí i některé změny cévního původu. Pigmentové léze mohou mít různou barvu a vzhled a dále se liší závažností, prognózou i terapeutickým přístupem. Při diagnostice je nutné odlišit pigmentace fyziologické (viz kapitola 3.4) a patologické (viz kapitoly 5.2.4. a 6.3.). Na jedné straně může jít o zcela nezávažné stavy (fyziologické rasové pigmentace, metalické pigmentace, kuřácká melanóza), na straně druhé o závažná onemocnění (lentigo maligna, maligní melanom) nebo o orální projevy některých celkových onemocnění (Peutzův-Jeghersův syndrom, Addisonova choroba).

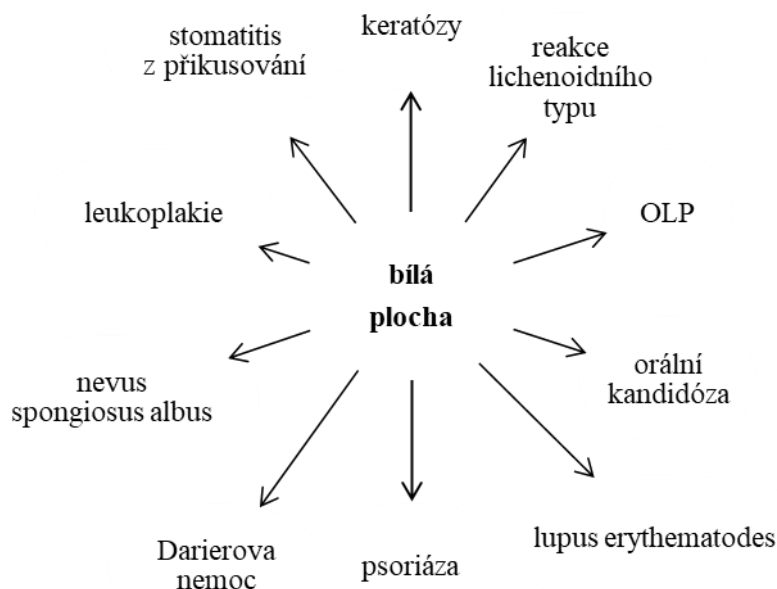
8.2. Symptom bílé plochy na ústní sliznici

Jde o skupinu onemocnění, u kterých jsou nejnápadnějším klinickým symptomem bělavé plochy na sliznici dutiny ústní. Původ těchto bílých ploch není identický – jednou může jít o kolonie mikroorganismů (nejčastěji kvasinek), jindy o ztlustělý epitel se zmnoženou rohovou vrstvou nebo kongenitálně založené onemocnění.

Charakter těchto afekcí je tedy velmi různorodý, zařazení jednotlivých podjednotek, které se liší jak etiologicky, tak i patofyziologicky, do jedné skupiny lze odůvodnit jednak z hlediska potřeb dif. dg. a dále proto, že se klinikovi jeví téměř stejně a že je většinou bez podrobnějšího vyšetření nedokáže spolehlivě odlišit. Do skupiny onemocnění, která se jeví jako bělavá plocha na sliznici dutiny ústní, patří zejména keratózy, stomatitis z příkusování, leukoplakie, orální kandidóza, orální

lichen planus a slizniční změny lichenoidního typu. Z méně častých chorob jsou to nevus spongiosus albus, lupus erythematoses a psoriáza (obr. 12).

Jako plošná bílo-žlutá změna sliznice v oblasti dolního alveolu se jeví **kožní transplantát**, jehož aplikace se dříve prováděla v místě dolního alveolárního výběžku a sloužila k vytvoření lepších podmínek pro retenci dolní snímací náhrady.



Obr. 12: Dif. dg. onemocnění s hlavním klinickým symptomem „bílou plochou“ (Škach et al., 1975)

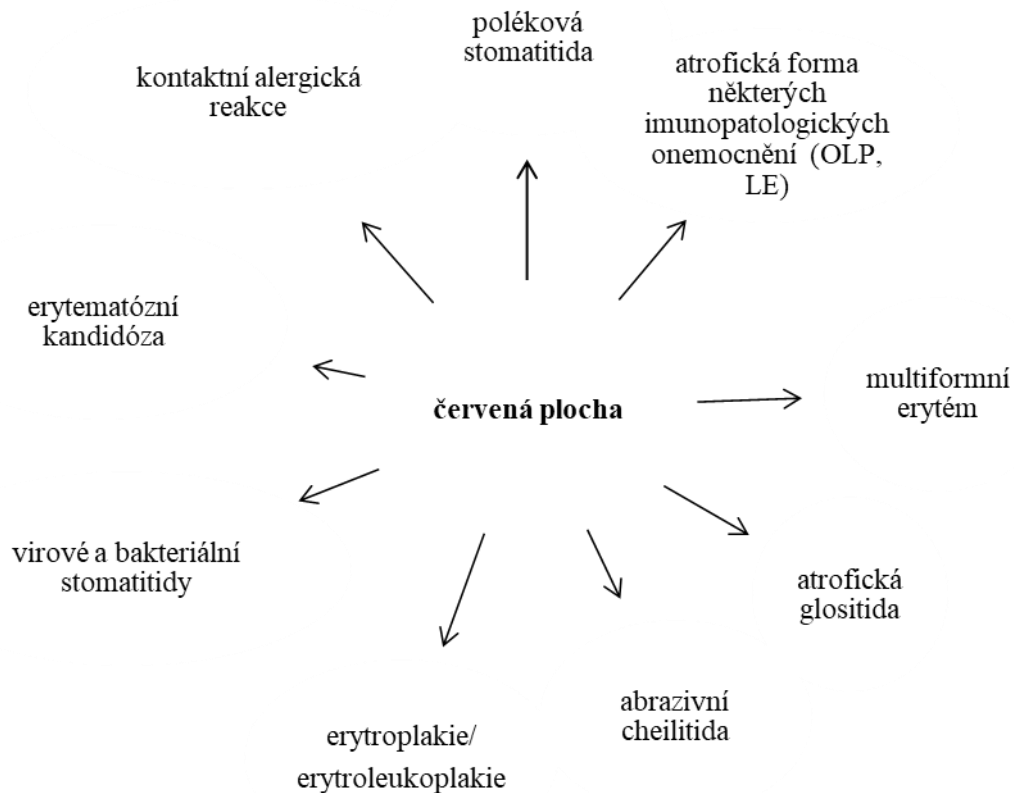
8.3. Symptom červené plochy na ústní sliznici

Výše uvedené diagnózy leukoplakie, orální lichen planus a orální kandidóza mají při základním typu onemocnění barvu bílou (homogenní leukoplakie, retikulární lichen planus, pseudomembranózní kandidóza). Mohou se však projevit i jako červená léze (erytroplakie, erozivní lichen planus, erytematózní kandidóza). Podobně jako u symptomu bílé plochy se tato onemocnění liší se jak etiologicky, tak i patofyziologicky (obr. 13).

Jako červená plocha se jeví:

- a) **atrofie** – jde o ztenčení epitelu. Příkladem je atrofická glositida, atrofická cheilitida, atrofický orální lichen planus, atrofická forma lupus erythematoses.
- b) **eroze** – dochází k narušení povrchové vrstvy epitelu poraněním, prasknutím vezikuly, případně apoptózou keratinocytů následkem imunitního procesu.
- c) **zánětlivé změny** – jsou charakterizované erytémem způsobeným zmnožením kapilár v submukóze. Například u polékové stomatitis, kontaktní alergické reakce, erytematózní kandidózy.

d) **submukózní hemoragie** – projevují se jako petechie, purpura, ekchymóza nebo hematom. Vznikají následkem běžného přikousnutí nebo jako projev hemoragických diatéz (trombocytopenie/trombocytopenie, vaskulopatie, kaogulopatie).



Obr. 13: Dif. dg. onemocnění s hlavním klinickým symptomem „červenou plochou“

8.4. Eroze a puchýř na ústní sliznici

U těchto chorob vycházíme ze skutečnosti, že vezikula u bula na ústní sliznici velice rychle praská a primární morfa je zastížena jen málokdy. Při vyšetření tedy obvykle zjišťujeme eroze. Ty mohou být zpočátku drobné a později splývat (herpetické a enterovirové infekce) nebo jde o rozsáhlé eroze kryté fibrinovými pablánami (nezaměňovat za bílou plochu) vzniklé často prasknutím bully nebo nekrózou epitelu (toxó-alergické reakce, polékové stomatitidy, multiformní erytém, bulózní forma orálního lichen planus, pemfigus, pemfigoid). Eroze může být i primární morfou (traumatická eroze). Nutné je zejména časné odlišení puchýřnatých autoimunitních chorob, protože včas zahájená celková terapie zlepšuje prognózu onemocnění.

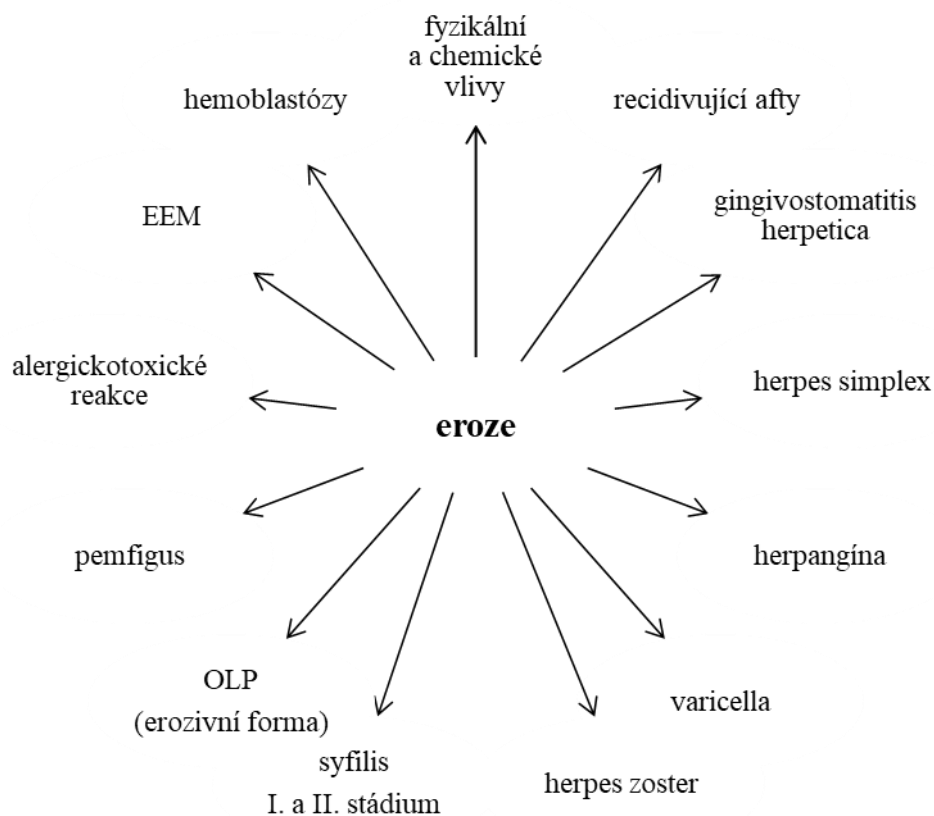
Nemoci, u kterých dominuje v klinickém obraze postižení dutiny ústní symptom eroze, můžeme obecně rozdělit do několika skupin:

- 1) virová onemocnění – převážně ze skupiny herpesvirů
- 2) recidivující afty

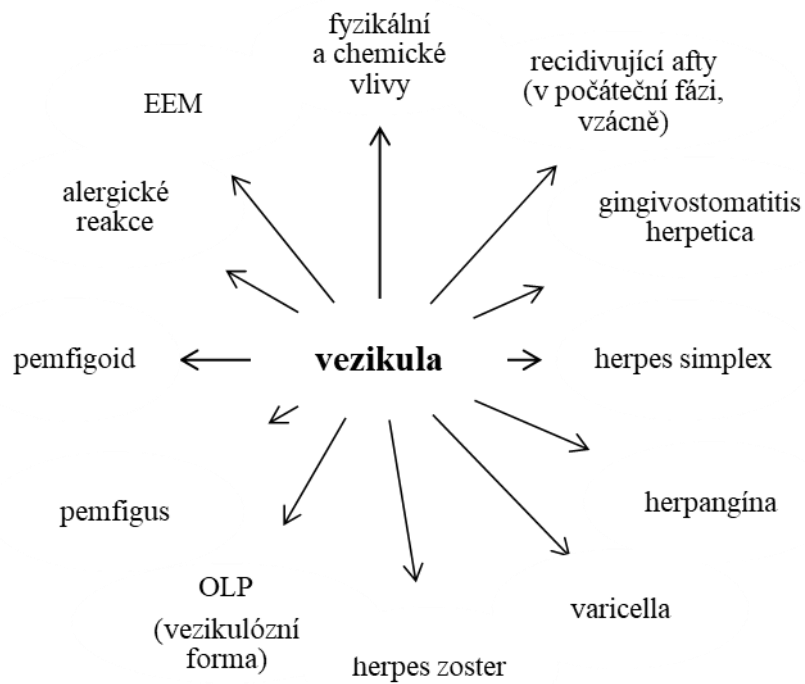
3) toxicko-alergické exantémy

4) skupina tzv. puchýřnatých chorob (pemfigus, pemfigoid, dermatitis herpetiformis Duhring, epidermolysis bullosa)

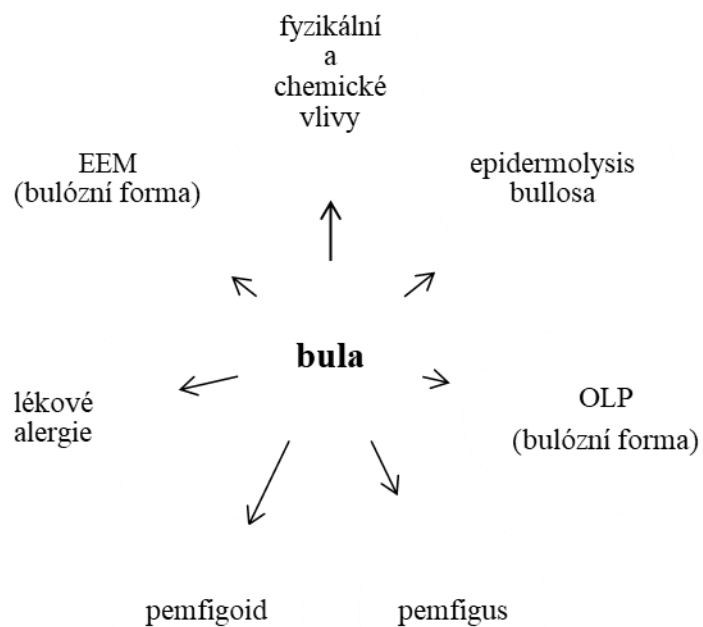
Při dif. dg. vycházíme z klinického nálezu dle přítomnosti jednotlivých morf: vezikula, eroze nebo bula (obr. 14, 15, 16). Algoritmus pro diferenciální diagnostiku puchýřnatých onemocnění je uveden na obr. 17.



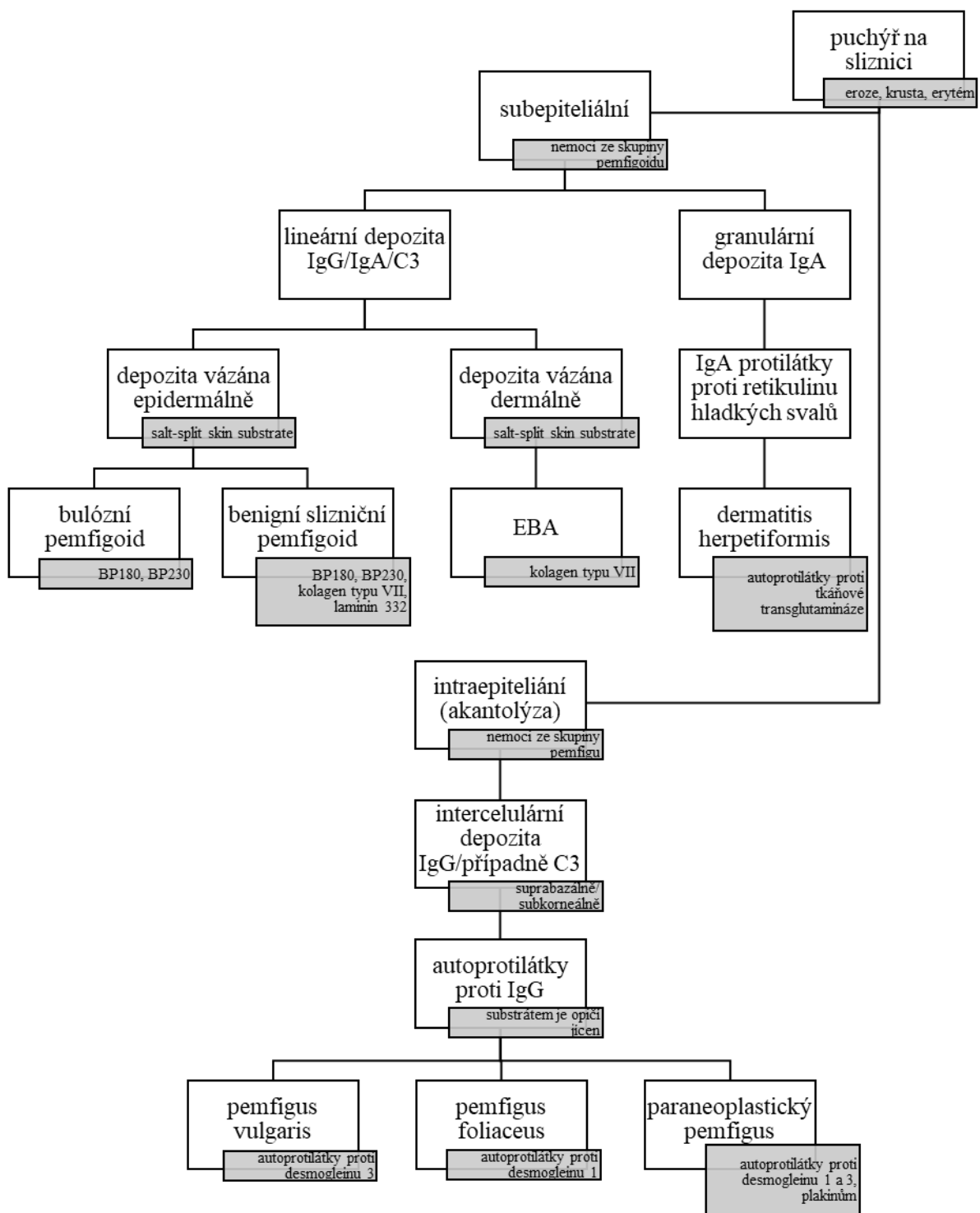
Obr. 14: Diferenciální diagnostika eroze (upraveno Škach et al., 1975)



Obr. 15: Dif. dg. onemocnění se základní morfou vezikulou (Škach et al., 1975)



Obr. 16: Dif. dg. onemocnění se základní morfou bulou (Škach et al., 1975)



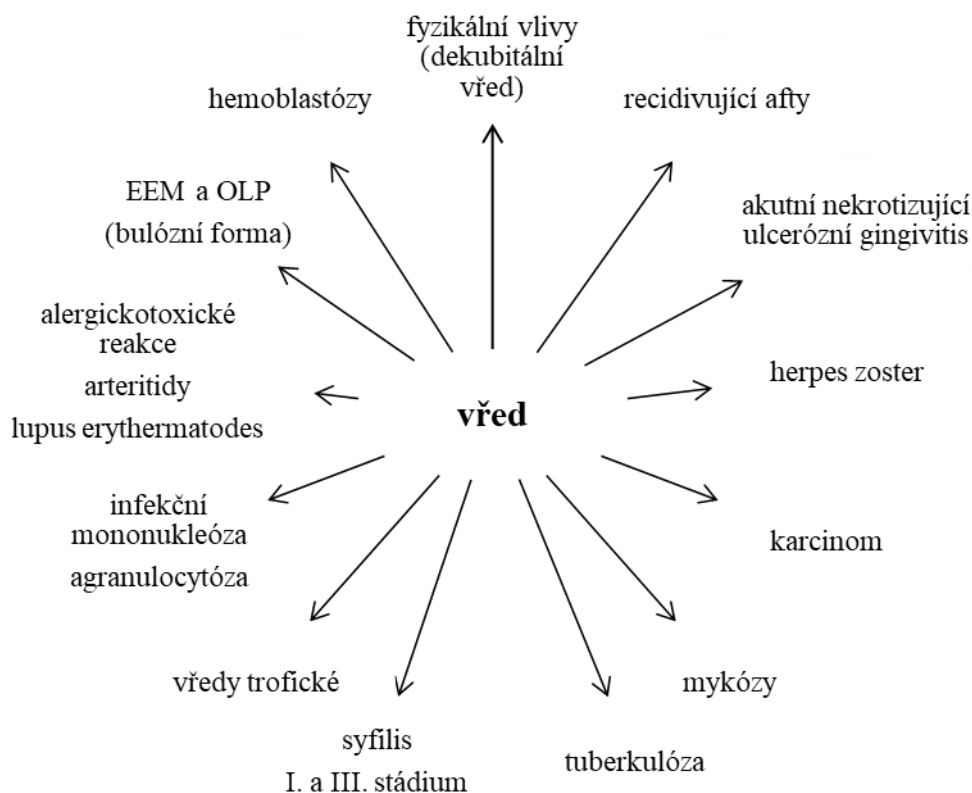
Obr. 17: Dif. dg. onemocnění se základní morfou puchýřem (upraveno Otten et al., 2014). Klinický nález je doplněn histopatologickým vyšetřením a následným provedením přímé a nepřímé imunofluorescence. Molekulárně biologické techniky, jako je ELISA, imunobloting, imunoprecipitace aj., jsou rozhodující při dif. dg.

8.5. Vředy na ústní sliznici

Vředy v dutině ústní vznikají buď primárně (traumatický vřed, syfilitický vřed, následek popálení /poleptání) nebo prasknutím puchýře (herpes zoster facialis) či bully (pemfigus). Vředy mohou být různě hluboké, ty které zasahují hlouběji, se hojí jizvou. Rozdíl mezi erozí a vředem je dán hloubkou defektu, klinické rozlišení je však často nemožné.

Za závažné považujeme zejména tyto diagnózy: karcinomy a jiné exulcerované nádory, hemoblastózy a agranulocytózy, hluboké invazivní mykózy, syfilitický a tuberkulózní vřed.

Nemoci, u kterých dominuje v klinickém obraze jako symptom ulcus (obr. 18), můžeme schematicky rozdělit do 3 hlavních skupin uvedených v podkapitolách.



Obr. 18: Diferenciální diagnostika vředu (Škach et al., 1975)

8.5.1. Vředy postihující primárně gingivu

V první skupině jsou choroby, u nichž je postižena především gingiva, zatímco ostatní oblasti sliznice dutiny ústní jsou zasaženy jen málokdy. Do této skupiny řadíme především akutní nekrotizující ulcerózní gingivitis, příp. změny na sliznici při agranulocytóze a leukemiích.

8.5.2. Vředy nepostihující primárně gingivu

Pro druhou skupinu je typické, že vředy nepostihují primárně gingivu a jsou většinou lokalizovány v jiné oblasti dutiny ústní.

Traumatický vřed je obvykle akutní, bolestivá, solitární léze, po odstranění vyvolávající příčiny a vhodné lokální terapii se dobře hojí.

Recidivující afta typu major je bolestivá, okrouhlá nebo oválná eroze až ulcerace velikosti jeden až dva centimetry. Vyskytuje se samostatně, případně ve skupině dvou až tří lézí. Hojení trvá až několik týdnů. Anamnesticky vždy zjišťujeme výskyt aft typu minor v minulosti.

Autoagresivní choroby skupiny pemfigu a pemfigoidu se častěji projevují rozsáhlými erozemi krytými fibrinovými pablánami než typickými ulceracemi. Trvají delší dobu a někdy se vyskytují současně s kožními projevy, kterým mohou předcházet. Podezření na tuto onemocnění vyžaduje laboratorní a bioptické vyšetření (přímá, event. nepřímá imunofluorescence!).

Vředy vzniklé popálením/poleptáním diagnostikujeme na základě anamnézy. Podle příčiny vzniku (teplota, koncentrace a délka působení příčinné látky) jde o akutní, bolestivé eroze nebo ulcerace. Anamnesticky je vždy nutno ověřit, zda nedošlo k polknutí chemické látky (riziko poleptání dalších částí trávicího traktu).

Akutní hemoblastózy a dřevěné útlumy jsou doprovázeny výraznou celkovou alterací (schvácenost!) a generalizovanou lymfadenopatií. Délka trvání slizničních změn je většinou krátká (několik dnů), zjišťujeme krvácivé projevy, hyperplazie gingivy a bolestivé ulcerace na sliznici. Podezření na tyto celkové choroby vyžaduje statimové hematologické vyšetření.

Vředy u systémových mykóz postihují zejména tvrdé patro a alveolární výběžek horní čelisti u imunosuprimovaných osob. Progrese choroby je rychlá.

Karcinom ústní sliznice – léze charakteru vředu bez bolestivého průběhu se může vyskytovat již několik měsíců před jeho zjištěním. Bolest se objeví až při postižení nervových struktur. Ulcerace je obvykle na pohmat tužší, vřed je často nepravidelný s navalitymi okraji. U části nemocných mohou být zvětšené regionální mízní uzliny. Podezření na karcinom vyžaduje histopatologické vyšetření.

Ulcus durum u 1. stadia syfilis je nebolestivý vřed s vyvýšeným okrajem a zatvrdlou spodinou. V okolí je výrazný kolaterální edém – tzv. iniciální skleróza.

Tuberkulózní vřed při aktivní plicní tuberkulóze je solitární, hluboký a bolestivý ulkus s navalitymi okraji (tuberkulom). Průvodním projevem je postižení regionálních lymfatických uzlin.

8.5.3. Vředy u specifických zánětů

Třetí skupinu tvoří vředy u specifických zánětů – v našich geografických podmínkách jde především o tuberkulózu a syfilis. Ve vztahu ke stomatologické péči patří specifické záněty mezi nemoci ohrožující pracovníky ve stomatologické ordinaci vznikem profesionálně získané nákazy. Důležitá je znalost a dodržování hygienického režimu a v neposlední řadě erudice v diagnostice orálních forem.

8.6. Záněty rtů (cheilitis)

Při hodnocení zánětlivých změn na rtech je nutné si uvědomit zvláštní postavení rtů ve srovnání s dalšími úseky ústní sliznice. Chorobný proces může postihovat kůži rtu, retní červeň či orální slizniční část. Někdy mohou být zánětem postiženy všechny tři části rtu, jindy jen jedna z nich, přičemž každá část má svou morfologii. Je nutné vzít v úvahu i to, že jednotlivá infekční agens mohou predilekčně napadat pouze určitou lokalitu. Např. impetigo najdeme jen na kožní části, stejně jako folikulitidy a furunkly, které jsou podmíněné přítomností kožních adnex, naproti tomu recidivující afty postihují typicky slizniční část rtů.

8.6.1. Přehled cheilitid

Příčiny:

• Fyzikální – mechanické:

– tepelné:

– záření:

– fototoxicita: cheilitis actinica (solaris, abrasiva)

– fotoalergie: cheilitis venenata

– radioaktivita: erytém, vřed

• Chemické

– poleptání (kyseliny, louhy):

eschara (louhy - šedá barva, kyseliny - specifická barva dle typu použité kyseliny - např. po kys. dusičné: nažloutlá, po kys. sírové - až černá, po kys. solné - bílá)

– barviva:

cheilitis exfoliativa (olupování vrchních vrstev epitelu)

• Infekce

– viry:

herpes labialis

– bakterie:

vřed, gangréna

– koky:

furunkly, flegmóna, impetigo, erysipel, bolavé ústní koutky

– TBC:

makrocheilie, vřed

– syfilis:

primární - eroze, vřed
sekundární - eroze, plaques muqueuses + opalines, kondylomata lata
terciární - gumma (vzácnější)

– kvasinky:

bolavé ústní koutky (s dalšími faktory)
angulární kandidóza

• Alergie

– rostlinné antigeny,
živočišné antigeny,

ekzém, Quinckeho edém

bílkoviny potravin,
chemikálie:

- Nezařazené jednotky: EEM - puchýřky, eroze, krusty
pemfigus - puchýře, eroze, krusty
OLP, LE - eroze, krusty, lichenoidní změny
cheilitis granulomatosa při Melkersson-Rosenthalově
syndromu - otoky rtů
- při heterotopii slinných žláz: cheilitis glandularis simplex (Puentova)
cheilitis glandularis aposthematosa (Volkmannova)
cheilitis glandularis suppurativa (Baelzova)

8.6.2. Bolavé ústní koutky (stomatitis angularis)

Bolestivé postižení ústních koutků může být způsobeno různými faktory. Predisponující podmínky pro vznik bolavých ústních koutků se liší dle různých věkových kategorií. Často se jedná o onemocnění způsobené smíšenou mykoticko-bakteriální infekcí. Podkladem k usazení infekce jsou obvykle makroskopicky nezjistitelné kožní a slizniční defekty v této oblasti, které se mohou infikovat podmíněně patogenními mikroorganismy (anguli infectiosi). Další příčinou může být nedostatek některých vitamínů (vitamín B₂, B₆, B₁₂, kyselina listová) a minerálů (železo).

Oblast ústního koutku je predisponovaná k maceraci slinou, olizování a osychání, což vyplývá z jeho anatomické struktury. Koutek můžeme rozdělit na 3 zóny:

- a) kožní zóna (zevní), kterou kryje normální kůže se všemi kožními adnexy.
- b) přechodná zóna (střední), krytá vrstevnatým dlaždicovým, méně rohovějícím epitelem retní červeně. Z kožních adnex chybí potní a mazové žlázy, apokrinní a vlasové folikuly.
- c) slizniční zóna (vnitřní), kterou kryje nerohovějící epitel ústní sliznice s vývody drobných slinných žlázek.

Klinický obraz: Při typickém průběhu nacházíme v komisurách kožní či přechodné části výrazně zarudlá a bolestivá políčka s centrální ragádou. Někdy lze v okolí zarudlých plošek najít drobný bělavý lem. Postižení je většinou oboustranné a jeho průběh závisí na řadě faktorů. U dětí se mohou bolavé ústní koutky vyskytovat při vzácných vrozených kožních píštělích, které se mohou sekundárně infikovat. Jinak se u dětí vyskytuje řada dalších predisponujících faktorů (různé návyky a zlovyky – jako je přikusování ústní sliznice a rtů, olizování retní červeně, vkládání cizorodých předmětů do úst a jejich okusování). Mikrotraumata ústních koutků se snadno infikují, přičemž může dojít k sekundární infekci (nejčastěji streptokokové impetiginizaci) a další traumatizaci.

U dospělých se bolavé ústní koutky vyskytují také a relativně často, protože vzrůstá počet lokálních i celkových predisponujících faktorů. Dochází ke snížení elasticity kůže s úbytkem podkožního vaziva i tukové tkáně, snižuje se výška skusu v důsledku abraze tvrdých zubních tkání,

event. ztráty opěrných zón. Z celkových faktorů je důležitý zejména diabetes mellitus, Sjögrenův syndrom, maligní nádory a řada dalších chorob.

8.6.3. Melkerssonův-Rosenthalův syndrom

Etiopatogeneze je dosud nejasná, kromě vrozené dispozice se uvažuje o funkční poruše autonomního nervového systému, zánětlivé či alergické reakci na různá mikrobiální agens, nebo o neimunologicky zprostředkované reakci na různé složky potravy. Histopatologickým nálezem je granulomatózní zánět, lymfostáza a akumulace lymfocytů ve tkáni. Obvykle jsou postiženi mladší jedinci bez rozdílu pohlaví. Nalézáme klasickou triádu symptomů, ale ne všechny musí být vždy současně přítomny:

a) **granulomatózní cheilitis** - recidivující otoky rtů se objevují u 80 % pacientů. Asymetrický otok jednoho nebo obou rtů se po několika dnech mění v makrocheilii v důsledku granulomatózního zánětu). Někdy se šíří do okolí – na tváře, víčka, obličej včetně čela, ušních boltců a krku. V dutině ústní může postihnout tvářovou sliznici, jazyk, sliznici tvrdého patra, bývá i hypertrofická gingivitis.

b) **paréza n. facialis** - většinou periferního typu, může však být i centrální s jednostranným tinnitem, závratěmi, migrenózní bolestí hlavy.

c) **lingua plicata (případně i s makroglosií)**

Vzácně jsou přítomny orgánové symptomy – dysfagie, afonie, astmatické záchvaty, megakolon atp. Zhojení *ad integrum* je vzácné.

Th.: Kauzální není, provádějí se podstříky rtů kortikoidy, případně chirurgická terapie.

8.7. Makroglosie a mikroglosie

O makroglosii/mikroglosii mluvíme v případě, že je jazyk větší/menší než odpovídá normálu. Existují značné individuální odchylky – spolehlivá diagnostika je možná tehdy, když je rozdíl ve velikosti jazyka nápadný a činí nemocnému potíže. Příčiny makroglosie/mikroglosie jsou velmi různorodé, můžeme je rozdělit na vrozené a získané.

8.7.1. Vrozené anomálie velikosti jazyka

Vrozená makroglosie vzniká na podkladě zmnožení svalové tkáně (macroglossia muscularis) nebo může jít o difúzní lymfangiom či hemangiom (macroglossia lymphangiomas et hemangiomas). Parciální makroglosii může vyvolat struma lingualis nebo cista ductus thyreoglossus. S makroglosií se setkáváme také u řady dalších chorob – např. při kretenizmu (vrozené hypotyreóze – díky masívnímu ukládání mukopolysacharidů ve svalovině jazyka, jazyk může až vyčnívat z úst) či u Downova syndromu.

Vrozené mikroglosie jsou součástí vzácných kraniofaciálních a extrakraniálních anomálií. Za hypoplazii jazyka jsou obvykle zodpovědné poruchy vývoje mezi 4. a 6. intrauterinním týdnem.

8.7.2. Získané anomálie velikosti jazyka

Získané makroglosie jsou důsledkem chorob krvetvorby (amyloidóza) poruch metabolismu (glykogenózy), onemocnění žláz s vnitřní sekrecí (myxedém, akromegalie) či syfilis (syfilitické gumma).

Nádory, způsobující zvětšení jazyka, nejsou příliš časté. Obvykle jde o vaskulární anomálie typu lymfangiom (kapilární, kavernózní, cystický nebo lymfangiomatóza při mnohočetném výskytu) či hemangiom. Ten prosvítá modravě slizničním povrchem (je vyplněný erytrocyty), což je dif. dg. znak oproti lymfangiomu. Ložiskové zvětšení části jazyka vyvolává i neurofibrom (nádor ze Schwannových buněk) – v této lokalizaci především v rámci Recklinghausenovy choroby (neurofibromatózy).

Pseudobulbární obrna může způsobit mikroglosii vlivem spastické křeče. Pokud je jednostranná, tak špička jazyka uchyluje na postiženou stranu.

8.8. Patologie povlaku jazyka

Podstatou povlaku jazyka jsou výběžky epitelové části nitkovitých papil, které vystupují nad úroveň sliznice. Ostatní části povlaku (odloupané epitelie, buněčný detritus, sliny, bakteriální flóra a zbytky potravy) jsou jeho vedlejší součástí. Intenzitu povlaku tedy určuje stav nitkovitých papil – jejich hustota, délka a stupeň keratinizace. Na tvorbě povlaku jazyka se účastní celá řada procesů. Důležité jsou zejména teplota a konzistence potravy, intenzita žvýkání a jeho motorika (hlavně její snížení při ochrnutí, bezvědomí apod.).

Fyziologicky je na hřbetu jazyka přítomen tenký bělavý povlak. Můžeme o něm mluvit jen u zdravých lidí, i u nich však jeho intenzita kolísá ve smyslu plus i minus v závislosti na denní době a druhu potravy. Nejintenzivnější povlak nacházíme ráno, kdy jsou přítomny přes noc nahromaděné odloupané epitelie a mikroorganismy. Za určitých chorobných stavů vzniká povlak patologický – buď patologicky zmnožený, nebo patologicky zmenšený.

Povlak jazyka má v diagnostice důležitý význam. Jazyk mění svůj vzhled v různých fázích onemocnění a jeho proměny nejsou typické pro žádnou chorobu (dříve klasicky uváděný tzv. malinový jazyk u spály se může vyskytovat i u jiných exantematických nemocí např. spalniček). Je jen obecným ukazatelem celkového stavu organismu v daném okamžiku. Jazyk oschlý, povleklý, hnědě zbarvený je známkou špatného zdravotního stavu s akutním nebezpečím pro organismus (je typický např. pro šokové stavy). Jestliže se onemocnění zhoršuje, nabývá až zmiňovaného škraloupovitého charakteru. Uzdravuje-li se pacient, obvykle se tento povlak odloučí a vzniká vyhlazený jazyk bez povlaku. Během dalších 2-4 týdnů regenerují nitkovité papily, což je spolu se zvlhnutím sliznice známkou uzdravování. Jazyk bez povlaku (vyhlazený) ukazuje opět na metabolickou poruchu či oběhovou nedostatečnost (tj. procesy, kdy vážně zásobování tkání kyslíkem). Jak však bylo výše zmíněno, mohou se vyskytovat přechody mezi oběma typy v různých fázích onemocnění.

8.8.1. Povlak patologicky zmnožený

Vzniká následkem zbytnění a prodloužení nitkovitých papil a zvýšené keratinizace jejich epitelových výběžků. Akutní povlak vzniká rychle, často už za 24 hodin od počátku onemocnění. Obvykle provází těžká akutní onemocnění – těžké infekce (pneumonie, meningitidy, sepse, spálu) nebo onemocnění provázená šokem (akutní břišní příhody, komatózní stavy, těžké infarkty myokardu). U těchto chorob vážne samoočišťování jazyka, organizmus je dehydratován a jsou vysoké teploty. Jazyk bývá oschlý, s velmi intenzivním, hnědě zbarveným povlakem – jednotlivé papily jsou jakoby spleené (tvoří až škraloup). Označuje se také jako **fuligo linguae**.

Kromě tohoto typu existují ještě další formy akutně zmnoženého povlaku. Příkladem může být svěží, bělavý povlak, který nalézáme u herpetické gingivostomatitidy nebo u alergických stavů. Jazyk je přitom vlhký (na rozdíl od fuliga).

Patologicky zmožený povlak jazyka, vznikající chronicky, bývá nejčastěji u chronických chorob trávicího ústrojí. Často se označuje jako **povlak dyspeptický**. Může být však přítomen pouze v určité fázi onemocnění GIT, a to v období exacerbace příslušného onemocnění (dyspepsie, žaludečního vředu, gastritidy apod.). Tento však nedosahuje intenzity povlaku akutního, často bývá nenápadný. Zvláštním typem chronicky zmnoženého povlaku jazyka je **lingua villosa nigra**.

8.8.2. Povlak patologicky zmenšený

Existuje řada přechodů od téměř normálního povlaku přes takový, u kterého jsou nitkovité papily zbaveny svých rohovějících výběžků, až po kompletní atrofii papil. Povlak může být vymizelý buď po celé ploše jazyka, nebo jen v určitých částech. Vidíme ho nejčastěji u **karenčních syndromů**: při nedostatku vitamínů B-komplexu a železa, u karencí při kachektizacích (při jaterní cirhóze, nádorových onemocněních), u **Sjögrenova syndromu**. Zmenšený povlak jazyka či jeho vymizení bývá i u některých **lékových intoxikací** (např. při intoxikaci zlatem, barbituráty apod.).

Patologické změny jazyka u karenčních chorob se obvykle označují vžitým názvem glossitis, ačkoliv v přesné patologické terminologii tento termín vyjadřuje pouze zánětlivé onemocnění jazyka. Přesnější by bylo asi mluvit o glosopatiích (příp. povlaku jazyka při karencích). Etiologicky jde o značně různorodou skupinu.

Morfologicky je karenční jazyk většinou atrofický, hladký (někdy až lakově lesklý – zcela chybí papily). Většinou je atonický, zmenšený, se sníženým tkáňovým turgorem, někdy jsou přítomné ragády či ulcerace. Barva závisí na etiologii – u anemických nemocných je bledě červená, u jaterní cirhózy tmavě červená, při kachexii nafialovělá. Subjektivně pacienti udávají bolest, pálení nebo svědění jazyka. Karenční glositida se může objevit u řady onemocnění s negativní bilancí látkové výměny – u zánětlivých či nádorových onemocnění, chorobách GIT, malabsorpčních, při poruchách jaterních funkcí (včetně alkoholismu), uremii, chronické srdeční insuficienci a řadě dalších patologických stavů.

8.9. Záněty jazyka (glossitis)

Povrch jazyka můžeme dle skladby sliznice rozdělit na dvě části. Zatímco změny spodiny jazyka bývají součástí difúznějších změn sliznice vystýlající dutinu ústní, sliznice hřbetu jazyka bývá postižena obvykle izolovaně a obraz zánětu je dán jejím specializovaným uspořádáním. Řada změn na jazyku je společná většímu počtu celkových onemocnění (glossitis atrophica může být výsledkem anémie, ale také avitaminózy, případně toxických vlivů), nutné je hodnotit také dynamiku změn („stěhovavé“ změny u lingua geographica). Při zánětech sliznice jazyka musíme rozlišovat záněty povrchní (exsudativní), které postihují jen sliznici a záněty hluboké (intersticiální), probíhající v hloubce.

8.9.1. Přehled glositid

Příčiny:

- Vývojové odchylky na hřbetu jazyka
- Fyzikální
 - mechanické:
 - tepelné:
 - elektrogalvanické:
- Chemické
 - poleptání (kyseliny, louhy):
 - barviva, antiseptika:
 - jiné (kouření):
- Infekce
 - viry:
 - bakterie:
 - koky, streptokoky:
 - stafylokoky:
 - TBC:
 - syfilis:
 - kvasinky:

Objektivní nález:

lingua plicata, lingua geographica
erytém, ragáda, eroze, nekróza, vřed (glossitis traumatica)
erytém, vezikula (eroze), nekróza, vřed
erytém, eroze, vřed, lichenoidní a hyperplastické změny
eschara (louhy - šedá barva, kyseliny - barva se liší podle druhu kyseliny)
lingua villosa nigra
leukoplakie, lingua villosa nigra
glossitis u gingivostomatitis herpetica, herpes zoster
absces, flegmóna, noma (při oslabení organismu)
malinový jazyk (spála)
glossitis profunda, absces jazyka
primární - vřed
sekundární - tuberculom
primární - eroze, vřed
sekundární - eroze, plaques muqueuses + opalines, lisses
terciární - gummata, glossitis interstitialisluetica, lingua lobata
orální kandidóza, glossitis rhombica mediana, lingua villosa nigra; systémové mykózy

- Alergie – rostlinné antigeny, Quinckeho edém, glossitis venenata
živočišné antigeny,
bílkoviny potravin,
chemikálie, hapteny:
- Imunopatologická onemocnění recidivující afty - ulcus, eroze (na hřbetu jazyka pouze typ major)
OLP - bílá plocha
EEM - eroze kryté fibrinovou pablánou
pemfigus, pemfigoid

9. Choroby ústní dutiny/projevy v ústní dutině spojené s patologií ústní sliznice

9.1. Slinná sekrece a její poruchy

9.1.1. Funkce sliny

Z poruch slinné sekrece je častějším problémem její snížení, méně často je příčinou potíží zvýšená sekrece slin. K lepšímu pochopení následků nedostatečné salivace si nejprve v krátkosti shrneme funkce sliny:

a) **lubrikace** – slina napomáhá změkčování potravy, tvorbě sousta, žvýkání, polykání, usnadňuje mluvení, očišťuje tkáň dutiny ústní a ochraňuje zuby před poškozením.

b) **trávení a chuť** – slina obsahuje trávicí enzymy (amylázy a lipázy), které zahajují štěpení škrobů z potravy. Umožňuje chuťové vnímání jídla i dalších látek.

c) **reparace měkkých tkání** – epidermální a transformující růstový faktor, které jsou ve slině, podporují růst tkání, diferenciaci a hojení ran.

d) **udržování ekologické rovnováhy orální mikroflóry** – slina obsahuje různé antibakteriální, antivirové a antimykotické činitele, kteří udržují mikrobiální rovnováhu a inhibují bakteriální kolonizaci zubů a měkkých tkání modulací adherence mikroorganismů.

e) **pufrovací aktivita** – slina má kapacitu snižovat kyselé pH a udržovat ho na přiměřené hladině, což snižuje riziko rozvoje zubního kazu. Slina také chrání horní část gastrointestinálního traktu pufrováním kyselého refluxu při regurgitaci z ezofagu.

f) **remineralizace** – slina chrání zuby a podporuje remineralizaci skloviny obsahem esenciálních minerálů, což zvyšuje příjem minerálů do demineralizované skloviny.

g) **imunita a obrana** – malé proteiny, IgA, defenziny, cytokiny, růstové faktory, hormony, muciny a další slinné komponenty mohou hrát úlohu v přirozené imunitě a obraně. Nespecifické obranné reakce jsou spojeny s přítomností řady protilátek a enzymů ve slině (lysozym – kationický protein štěpící složky stěn bakteriální buňky, laktoferin – glykoprotein vyvazující volné železité ionty nutné pro růst bakterií). Ve slině lze prokázat i přirozeně se vyskytující látky s protivirovým účinkem (leukocytární proteázový inhibitor, laktoperoxidáza apod.). Na obraně se podílí i systém komplementu s významnou funkcí cytolytickou, účastní se fagocytózy (opsonizace) a zánětlivé reakce. Buněčnou složku nespecifické obranyschopnosti představuje fagocytóza buňkami ústní sliznice (polymorfonukleární leukocyty, makrofágy a Langerhansovy buňky, které jsou současně i antigenprezentujícími buňkami v ústní sliznici a jsou důležité pro vytvoření specifické imunitní reakce).

Hlavním specifickým obranným mechanismem ústní sliznice je produkce sIgA. Jde o dimer IgA, jehož molekuly jsou spojeny tzv. spojovacím řetězcem. Navíc nese tzv. sekreční komponentu tvořenou glykoproteinem, která slouží jako transmembránový receptor polymerního imunoglobulinu IgA (a také

IgM) a umožňuje transport sIgA přes epitelovou buňku (tzv. transcytóza) a poté jeho ochranu před proteolýzou.

9.1.2. Sekrece sliny

Slinu vyměšují tři páry velkých slinných žláz a velký počet drobných žlázek slizničních. Trvalou vlhkost ústní sliznice udržují především malé žlázy, které secernují slinu trvale. Naopak velké slinné žlázy vylučují slinu hlavně na podnět. Podněty pro sekreci vychází nejvíc z dutiny ústní, kde jsou mechanoreceptory a chemoreceptory. Sekrece slin je za fyziologických podmínek závislá na stupni aktivity vegetativního nervstva a tato aktivita je opět do značné míry podmíněna stupněm mastikační činnosti. Sekrece ze žlázy parotické je serózní, podjazyková a podčelistní slinná žláza vylučují smíšenou slinu. Jak již bylo řečeno, slinné žlázy inervuje autonomní nervový systém. Parasympatická vlákna do gl. submandibularis a sublingualis vycházejí z n. intermedius, probíhají spolu s n. facialis přes chorda tympani a s n. lingualis se dostávají do žláz. Parasympatická vlákna pro gl. parotis pocházejí z n. glossopharyngicus a přes n. auriculotemporalis vstupují do žlázy. Sympatická vlákna se dostávají do žláz spolu s cévami. Salivačním ústředím je nucleus salivatorius v prodloužené míše s kontrolním centrem v hypotalamu. Stimulace parasympatiku zvyšuje produkci, zatímco anticholinergní léky snižují sekreci. Podráždění sympatiku vyvolává sekreci husté sliny.

Kvantitativní stanovení sliny (Škachův test)

Vyšetřovaná osoba vyplivuje slinu hromadící se v ústech po dobu 15 minut do kalibrovaného skleněného válce. Sliny nesmí nemocný polykat ani je vysávat. Tak získáme tzv. **slinu klidovou**. Potom dáme pacientovi žvýkat parafínovou tabletku a dalších 15 minut ho necháme hromadící se sliny vyplivovat do nádoby (**stimulovaná slina**). Pak tyto hodnoty změříme a sečteme. Za dolní hranici normy je možno považovat hodnoty mezi 8-10 ml slin za dvakrát 15 minut. Hodnoty pod 8 ml jsou patologické.

9.1.3. Poruchy slinné sekrece

Poruchy slinné sekrece, hlavně co se týká její kvantity, se projevují u řady chorob ústní sliznice. Objektivně zjistitelný nedostatek slin bývá prokazatelný u závažnějších změn slinné sekrece.

Ptyalismus (sialorrhoea)

Je zvýšení slinné sekrece, ke kterému může dojít i za fyziologických stavů na podkladě podmíněných reflexů (nejčastěji příjemných – působících dráždivě na chuť, čich, zrak, sluch – Pavlovův reflex). Zvýšenou sekreci slin pozorujeme i v těhotenství v důsledku hormonálních a neurovegetativních změn provázejících toto období.

Z patologických příčin je nutné zmínit zejména infekce – řada akutních stomatitid je provázena reflexně vyvolanou hypersalivací, někdy doprovázenou i bolestivým, případně obtížným

polykáním. Odeznívá spontánně se zhojením slizničního postižení a nevyžaduje terapii. Sialorrhoea může být také příznakem poranění úst a slinných žláz či jejich vývodů. Mezi další příčiny hypersalivace patří intoxikace solemi těžkých kovů (rtuť, arzen, olovo) nebo poruchy centrálního nervového systému (hemiplegie, bulbární paralýzy). Také některé léky (pilokarpin, prostigmin, jodidy a další) mohou zvyšovat slinnou sekreci.

Th.: V některých případech není nutná – odezní spontánně po vymizení infekce, jinak kauzální léčba dle etiologie. Symptomaticky léčíme podáváním atropinu.

Hyposialie (snížená slinná sekrece)

Ke snížení slinné sekrece dochází u řady patologických stavů. Při kongenitální aplazii slinných žláz je nedostatek slin samozřejmý. Snížení slinné sekrece se vyskytuje u karenčních nemocí (těžké anémie, avitaminózy), u autoimunitních chorob (Sjögrenův syndrom), nebo u nemocí látkové přeměny (diabetes mellitus, hypotyreóza, cirhóza jater apod.), kdy bývá obvykle kromě slinné sekrece narušeno i vylučování HCl s projevy hypoacidit (anacidit). Hyposialie může být přítomna také u pokročilé aterosklerózy, jako důvod bývá udáváno snížení sekrečních impulzů, příp. involuce slinných žláz.

Více je postižena nepodmíněná sekrece. Závažnější snížení slinné sekrece je v případě postradiační mukozitidy, která je spojená se zánikem drobných slizničních žlázek u nemocných s nádorovým onemocněním, kteří jsou ozařováni v oblasti hlavy a krku. Hyposialie se objevuje při infekčním postižení ústní sliznice primárně jen při akutní erytematózní kandidóze spojené s dysmikrobií gastrointestinálního traktu. Dále u nemocných, kde slizniční postižení koinciduje s medikamentózně podmíněnou hyposialií (psychofarmaka, parasymptolytika, neselektivní antihistaminika atp.). Bývá přítomna také u pacientů s vysokou horečkou u celkových akutních nemocí (vedle sníženého reflexního vylučování slin se uplatňuje i dehydratace). Relativně často ji nacházíme u HIV-pozitivních jedinců (otázkou je, zda je příčinou primární postižení slinných žláz nebo medikamentózně způsobená hyposialie). Slinná sekrece může být snížena v různém rozsahu, vzhledem k velké individuální variabilitě máme podezření na hyposialii obvykle až tehdy, když se objeví subjektivní potíže.

Xerostomie

Důsledkem hyposialie je konstantní symptom pocitu suchosti v ústech (xerostomie) a řada dalších potíží, jako jsou obtíže při žvýkání a polykání (zvláště suchých soust), citlivost na kořeněná jídla, pachutě, palčivost až bolestivost, bolesti slinných žláz, příp. potíže při mluvení.

U lehčích forem hyposialie se ústní sliznice zdá být klinicky vcelku normální, u závažnějších forem nalézáme objektivní změny (kromě suchosti sliznic je přítomna atrofie, erytém, mohou se vyskytovat ragády, jazyk bývá vyhlazený, oschlý a matně voskově lesklý). Mohou být postiženy i žlázy slzné s odpovídajícími očními projevy suché keratokonjunktivitidy.

Existuje řada příčin (akutních i chronických), které mohou vyvolávat hyposalií (objektivní) a xerostomií (subjektivní):

- a) kongenitální hypoplazie nebo aplazie slinných žláz
- b) záněty slinných žláz – zejména parotitis epidemica, TBC, sarkoidóza, aktinomykóza
- c) nádory – ať už primární nádory slinných žláz či sekundární infiltrace při nádorech jiných
- d) obstrukce vývodů – lithiasis, nádory, zánětlivé změny
- e) atrofie slinných žláz – senilní, postradiační změny
- f) autoimunitní postižení – Sjögrenův syndrom, Mikuliczův syndrom
- g) léky – anticholinergika, opiáty, ergotamin a řada dalších
- h) další faktory – dehydratace, nedostatek vitaminů, diabetes mellitus, hypothyreoidizmus, anémie, pokročilá ateroskleróza, emoční poruchy (deprese) atd.

Th.: Odstranění příčiny, jinak symptomatická terapie. Produkci slin lze stimulovat medikamentózně – většinou pilokarpinem (alkaloid působící parasymptomimeticky). Efekt je individuálně různý a může vyvolat nežádoucí kardiovaskulární účinky, nutno je tedy zohlednit i četné celkové kontraindikace. Lze užít i reflexní stimulaci tvorby sliny cucáním bezcukerných bonbónů, žvýkaček, častějším popíjením tekutin (bez kofeinu, alkoholu a cukru). V případě neúspěchu je nutná substituce umělou slinou (v současné době je k dispozici řada dalších produktů vhodných pro osoby s nedostatkem slin: zvlhčující gely, speciální ústní vody, zubní pasty, žvýkačky a pastilky).

9.2. Glosodynie a stomatodynie

Názvem glosodynie (resp. stomatodynie) označujeme nepříjemné pocity v dutině ústní, pro něž nenajdeme většinou při místním vyšetření objektivní podklad. Nejčastějším příznakem je pálení jazyka (z toho název glosodynie). Stomatodynie je širším pojmem než glosodynie, který se používá v situacích, kdy jsou potíže lokalizovány do více míst v ústní dutině. Jejich příčinami mohou být různé faktory zevní i vnitřní povahy – hormonální změny, ateroskleróza, psychogenní vlivy, neuroanemický syndrom bez slizničních změn atp.

Jako stomatodynie v širším slova smyslu se označují stavy, u nichž lze při subjektivně nepříjemných pocitech v ústní dutině nalézt objektivní změny – např. stomatodynie u kareňních stavů – např. Plummerova-Vinsonova syndromu, Sjögrenova syndromu apod.

Stomatodyniami v užším smyslu slova rozumíme stavy, při nichž nenajdeme v ústní dutině žádné chorobné změny, a také celková vyšetření jsou negativní. Řadíme sem stomatodynie vzniklé na podkladě psychogenních vlivů, hormonálních poruch v klimakteriu nebo při ateroskleróze. Nejčastěji jsou postiženy ženy středního a staršího věku mezi 45–70 lety (pod 30 let je stomatodynie výjimečná). V mechanismu vzniku stomatodynii jde pravděpodobně o koincidenci několika faktorů – jednak konstituční dispozici organismu (bohatá senzitivní inervace), dále terénní dispozici (neuropatický či psychoneuropatický terén), akutní dispozici (např. klimakterium u žen) a spouštěcí

mechanismus (mohou to být v podstatě všechny bolestivé či nepříjemné impulzy včetně stomatologického ošetření).

Klinický obraz: Pacient udává nepříjemné pocity v ústní dutině typu parestézií (brnění, pálení, svědění, bolest, suchost, pachutě). Objektivní nález na sliznicích dutiny ústní přitom neodpovídá popisovaným potížím, případně je zcela negativní. Nejčastěji je postižen jazyk (asi v 80 % případů), dále sliznice patra a méně často i další oblasti. Potíže mohou mít stěhovavý charakter a jejich intenzita může kolísat.

Dg.: Stanovení diagnózy napomáhá pečlivá anamnéza (možné celkové onemocnění), důkladné vyšetření dutiny ústní jako celku (vyšetření chrupu, protetických náhrad, galvanických proudů, mikrobiologie), celková (konziliární interní, psychiatrické nebo neurologické vyšetření) a laboratorní vyšetření (krevní obraz, biochemie, vyšetření plazmatického železa), rentgenové vyšetření krční páteře a čelistních kloubů. Např. netypické formy neuralgií nn. glossopharyngei se mohou projevovat jen bolestí jazyka.

Th.: Glosodyníe (resp. stomatodyníe) je nutno chápat ne jako chorobu, ale jako příznak společný řadě chorobných stavů. Protože jde o symptom, který má velký počet vyvolávajících faktorů, je nutné se zaměřit na odstranění vyvolávající příčiny (např. galvanického dráždění) nebo léčbu základního interního onemocnění (např. léčbu perniciózní anémie). Pokud příčinu nelze zjistit, zkouší se vitaminy, anabolika, fyzikální léčba, sedativa a psychoterapie.

9.3. Zápach z úst (foetor ex ore, halitosis)

Foetor ex ore, také označovaný jako halitosis, je definován jako intenzivní zápach vycházející z dutiny ústní. Jde tedy o příznak, na jehož manifestaci se může podílet řada jak místních, intraorálních příčin, tak i extraorálních faktorů v důsledku patologických změn v nosohltanu, nosních dutinách, plicích, příp. zápach z požitých potravin.

Příčiny:

a) místní (lokální):

- v ústech:
 - nedostatečná hygiena, zubní povlaky, gangrenózní zuby, parodontální choboty
 - retence zbytků potravy v kariézních zubech, pod protetickými náhradami
 - onemocnění sliznic: ulcerózní gingivostomatitis, postextrakční rozpad koagula, ulcerované tumory apod.
- nos: chronická rhinitis a sinusitis (zvláště ozaena), nádory
- nosohltan: tonsilitis, faryngitis (hlavně chronické atrofující formy)
- jícen: při divertiklech, strikturách, rozpadlých nádorech
- plíce: bronchiektázie, plicní abscesy

b) celkové choroby:

- diabetes mellitus (acetonový zápach)

- urémie (amoniak)
- otrava olovem (nasládle kovový)

Také po některých potravinách a nápojích (cibule, česnek, alkohol) – zápach pochází z metabolických produktů, které jsou po vstřebání příslušných potravin v GIT vylučovány z krevního oběhu v plicích.

Th.: Kauzální se zjištěním a odstraněním příčiny. Správné dodržování ústní hygieny, dokonalé stomatologické ošetření, v případě chorob jejich adekvátní léčba. Lokálně lze použít dezodorační a antiseptické prostředky k výplachům úst (peroxid vodíku, CHX v komerčně vyráběných preparátech aj.)

10. Terapie slizničních onemocnění

10.1. Obecné zásady terapie slizničních onemocnění

U většiny slizničních onemocnění, se kterými se běžně setkáváme v zubní ordinaci, vystačíme s léčbou lokální. **Terapii celkovou** indikujeme obvykle u vážnějšího průběhu infekčních chorob (antibiotika, antimykotika, antivirotika), vždy je podáváme v případech, pokud jde o infekce u pacientů imunosuprimovaných, či jinak disponovaných k rychlému rozvoji onemocnění.

Celkovou léčbu dále indikujeme u některých imunopatologicky podmíněných chorob. Při podezření na alergickou reakci doporučujeme antihistaminika a kortikoidy včetně následného alergologického došetření. U puchýřnatých a autoimunitních kožních chorob (zejména u pemfigu, systémového lupus erythematoses, jizvického pemfigoidu aj.) se podávají celkově kortikosteroidy (i v kombinaci s imunosupresivy), léčbu vždy navrhuje a vede dermatolog. Stejně tak je v rukou dermatologa systémová léčba dalších kožních onemocnění s projevy v dutině ústní (např. těžší průběh erozivních a bulózních forem orálního lichen planus).

Kauzální léčba je zaměřená na příčinu onemocnění (např. antivirotika u herpes zoster facialis). Mnohem častěji však musíme vystačit s nespecifickou léčbou symptomatickou (analgetika, antipyretika či protizánětlivá medikace).

Profylakticky podáváme některá léčiva (většinou antibiotika, antimykotika, antivirotika) s cílem zabránit častým recidivám nebo předejít infekčním komplikacím u některých jedinců. Jde například o pacienty s opakovanou orální kandidózou a závažnými predisponujícími faktory, dále o HIV infikované s recidivujícími infekcemi nebo o osoby, u nichž herpetická infekce opakovaně vyvolává akutní vznik multifornního erytému.

Prvním krokem po stanovení diagnózy/předběžné diagnózy slizničního onemocnění je **odstranění veškerého mechanického dráždění**, které by mohlo sliznici zraňovat (ostré hrany zubů, zubních náhrad, ortodontických aparátů). Dále jsou to **režimová opatření**. Pacienty informujeme o tom, aby se vyhýbali výrazně kořeněné a pálivé stravě (dráždivé jsou často také citrusy, papriky, rajčata, cibule, česnek aj.) a také aby dbali na její vhodnou konzistenci. Ústní hygienu je potřeba provádět důsledně, ale šetrně měkkým zubním kartáčkem (velmi vhodný je i jednosvazkový kartáček a mezizubní kartáčky). V závislosti na diagnóze můžeme doporučit nebo naopak nedoporučit používání ústních vod, vždy se však vyhýbáme těm, jejichž součástí je etylalkohol a jiné dráždivé substance (propylenglykol, mentol aj.). U rozsáhlých postižení bývají vhodnější výplachy odvarem bylin s antiseptickým a epitelizačním účinkem (například šalvěj), je nutno však dát pozor na příp. alergie.

Lokální léčbu indikujeme u většiny onemocnění sliznic dutiny ústní. Nejčastěji jde o použití výplachů, sprejů, gelů a mukoadhezivních past s účinky antiseptickými, antiflogistickými, epitelizačními, anestetickými, případně adstringentními. Speciálních preparátů určených přímo pro lokální léčbu ve formě mukoadhezivních past do dutiny ústní je pouze omezené množství, a proto je někdy vhodné využít magistraliter preskripci. Zubní lékař by měl znát účinné látky a jejich působení

v běžně dostupných ústních vodách a gelech, aby mohl vybrat pro pacienta vhodný produkt k užívání. Základní antimikrobiální látkou je chlorhexidin se svými antibakteriálními, antimykotickými a protivirovými účinky. Hlavní indikací jsou tedy bakteriální infekce a prevence sekundární bakteriální infekce, zejména u chorob s projevy eroze a ulcerace na ústní sliznici (recidivující afty, traumatický vřed aj.), virových infekcí (např. herpetické a enterovirové) a orální kandidózy. Vhodná koncentrace chlorhexidinu pro použití v dutině ústní je 0,12 – 0,2 %, podávání je vždy krátkodobé (0,2 % maximálně dva týdny). Hexetidin a benzydamin mají antiseptické účinky o něco slabší a využívají se zejména pro svůj protizánětlivý a mírný anestetický efekt. V léčbě akutní nekrotizující ulcerózní gingivitidy je preparátem první volby stále peroxid vodíku v příslušných koncentracích, lišících se pro použití v ordinaci a v domácí péči. U orální kandidózy v současné době využíváme magistraliter recepturu na nystatinovou suspenzi. Pokud se jedná o pacienta s diagnózou stomatitis protetica, je nutné dbát i na řádnou hygienu snímacích náhrad. V případě imunopatologicky podmíněných chorob (recidivující afty typu major, pemfigus, pemfigoid, erozivní a bulózní formy orálního lichenu) indikujeme obvykle krátkodobou lokální léčbu kortikosteroidy (opět v současné době magistraliter receptura).

Při lokální léčbě rozsáhlých erozí vyskytujících se ve velkém rozsahu musíme být obezřetní vzhledem k možnosti rychlé resorpce látky přes erodovanou sliznici. V těchto případech doporučujeme raději výplachy odvarem bylin s antiseptickým a epitelizačním účinkem (například šalvěj).

Modifikovat musíme lokální léčbu u dětí. Pokud jsou ve věku, kdy nedokážou ústní vodu vyplivnout, doporučíme, aby rodiče jemně vytírali dutinu ústní tamponem smočeným v jemném antiseptickém prostředku (např. v hexetidinu u orální kandidózy v kojeneckém věku).

Pro léčbu změn na retní červeni je k dispozici řada lokálních extern s antibakteriálními, antimykotickými, protivirovými, epitelizačními a protizánětlivými účinky. U jednotlivých preparátů je potřeba znát délku jejich použití.

Pokud léze nereaguje na lokální léčbu do jednoho až dvou týdnů, je vhodné pacienta odeslat na specializované pracoviště.

10.2 Nové trendy v terapii onemocnění sliznic ústní dutiny

Obdobně jako u jiných chorob, tak také v terapii onemocnění, která postihují sliznici dutiny ústní, se neustále vyvíjí nové léčebné přístupy a protokoly.

10.2.1. Terapie ozonem

Ozon pro stomatologické účely produkují tzv. plazmové lampy; množství vznikajícího ozonu je minimální. Germicidní vlastnosti ozonového plynu jsou spojeny s jeho vysokým oxidačním potenciálem. Jeho působením mohou být eliminovány nejen bakterie, viry, protozoa a kvasinky, ale

také jejich produkty a nekrotické zbytky (Domb, 2014). Působením ozonu se také zlepšuje mikrocirkulace v dásni a parodontu a stimuluje se imunitní odpověď.

Terapie ozonem je bezbolestná, rychlá, bez nežádoucích účinků. Může se využít při podpůrné léčbě gingivitid, herpetických onemocnění, stomatitid, recidivujících aft, ragád, alveolitid, kvasinkových infekcí, a dalších infekčních onemocnění sliznic ústní dutiny. U **OLP** byla shledána terapie kortikoidy společně s ozonoterapií efektivnější než terapie laserem (Kazancioglu a Erisen, 2015). Díky antibakteriálnímu působení může být působení ozonu účinným nástrojem i při léčbě **halitózy**. Topická ozonová terapie společně s antivirovou a laserovou terapií pomohla u pacientů s **herpes zoster** zmírnit bolest, zkrátit průběh a zlepšit jejich klinický stav bez zjevných nežádoucích účinků a byla statisticky významně účinnější než léčba antivirotyky bez použití ozonu (Huang et al., 2018). Pokud se ozon použije v době, kdy pacient pocítuje pálení a napětí, tak k výsevu puchýřků nemusí vůbec dojít.

Budoucnost ozonové terapie se musí zaměřit na stanovení bezpečných a dobře definovaných parametrů v souladu s randomizovanými, kontrolovanými klinickými zkouškami s cílem stanovit indikace ozonoterapie pro léčbu různých patologických stavů (Nogales et al., 2008).

10.2.2. Terapie laserem

V léčbě onemocnění sliznic ústní dutiny lze využít biostimulační lasery, které podporují regeneraci a hojení tkáně. Jde o tzv. nízko-úrovňové lasery (LLLT, low level laser therapy), což jsou přístroje schopné uvolňovat energii jako paprsek elektromagnetického záření. V případě **orální mukozitidy** má laserová terapie vliv na snížení rozsahu a intenzity i na zkrácení doby trvání jejich projevů (Carvalho et al., 2011). Jak ukázala řada pilotních studií, léčba **recidivujících aft** s pomocí LLLT dosahuje uspokojivých výsledků, a to snížení bolesti a zkrácení doby hojení aftů, nicméně standardní protokol pro tuto léčbu zatím neexistuje (Valo et al., 2015). Laserová terapie může také sloužit jako doplněk léčby kortikosteroidy u osob se **slizničním pemfigoidem** (Yilmaz et al., 2010). Využívá se i při léčbě **herpes simplex** (Ferreira et al., 2011), a to dokonce i u dětí (Stona et al., 2014).

10.2.3. Biologická léčba

Biologická léčba, založená zejména na léčivech ze skupiny monoklonálních protilátek, je využívána v léčbě dlaždicobuněčných karcinomů ústní sliznice, dále autoimunitních chorob postihujících slinné žlázy (Sjögrenův syndrom) a ústní sliznici (pemphigus vulgaris, benigní slizniční pemfigoid), a rovněž u některých dalších nemocí ústní sliznice s nejistým etiologickým podílem imunopatologie (OLP, recidivující afty – typ major, Behçetova choroba). Působení biologických léčiv se v daných indikacích většinou zakládá na inhibici proliferační aktivity nádorových buněk a angiogenezi (cytostatika) či na tlumení účinků prozánětlivých cytokinů, zejména TNF α , IL-1 a IL-6. Nejčastěji se můžeme při terapii výše zmíněných chorob setkat s biologickými léčivy, jimiž jsou rituximab, cetuximab a erlotinib (Slezák et al., 2013). Biologickou léčbu by měl indikovat specialista.

10.2.4. Další látky s potenciálem využití v rámci léčby slizničních onemocnění

Prevencí onemocnění sliznic ústní dutiny je dodržování orální hygieny, zdravého životního stylu (dieta, nekouření, fyzická aktivita), vyhnutí se potenciálně nebezpečným vlivům (především nadměrnému užívání xenobiotik) apod. Při léčbě onemocnění sliznic lze využít řady dalších látek, jejichž lokální podání může být ve formě roztoků, mukoadhezivních tablet apod.

Levamisol, původně antihelmintický veterinární lék, se zkoušel se slibnými výsledky při léčbě pacientů s těžkou formou **recidivujících aft, OLP a pemfigus vulgaris**.

Vitamín D patří do skupiny steroidů rozpustných v tucích, u lidí jsou nejdůležitějšími formami vitamín D3 a vitamín D2. Jejich primární funkcí je regulace rovnováhy vápníku a fosforu, hraje úlohu také v procesu karcinogeneze a má i imunomodulační účinky. Vitamín D ovlivňuje také stav ústní sliznice. Jeho snížené sérové koncentrace jsou častým nálezem u pacientů s autoimunitním onemocněním, **recidivujícími aftami, Behçetovým a Sjögrenovým syndromem a neoplastickými lézemi**. Suplementace vitamínu D u osob s onemocněním sliznice ústní dutiny, u kterých je laboratorně potvrzena hypovitaminóza a vyloučeno onemocnění ledvin, má velký potenciál v léčbě i profylaxi těchto stavů (Anand et al., 2017).

Resveratrol je fytoalexin syntetizovaný širokým spektrem rostlin, hojně se extrahuje z červených hroznů vinné révy. Předpokládají se jeho antioxidantní, protizánětlivé, kardioprotektivní, neuroprotektivní a imunomodulační účinky (Perrone et al., 2017).

K dalším látkám využívaným k podpůrné léčbě orálních onemocnění patří např. **zázvor** (*Zingiber officinale*), **kvercetin** (rostlinný flavonoid obsažený ve vícero druzích ovoce a zeleniny), **aloe vera** a řada dalších přírodních látek.

Poděkování

Vznik skript byl podpořen projektem Fondu rozvoje č. MUNI/FR/1412/2018 realizovaném na Masarykově univerzitě v roce 2019 a částečně také grantem Ministerstva zdravotnictví NV17-30439A.

Literatura

- Anand A, Singh S, Sonkar AA, Husain N, Singh KR, Singh S, Kushwaha JK. Expression of vitamin D receptor and vitamin D status in patients with oral neoplasms and effect of vitamin D supplementation on quality of life in advanced cancer treatment. *Contemp Oncol.* 2017;21(2):145-51.
- Bakhtiari S, Sehatpour M, Mortazavi H, Bakhshi M. Orofacial manifestations of adverse drug reactions: a review study. *Clujul Med.* 2018;91(1):27-36.
- Bardellini E, Amadori F, Conti G, Majorana A. Oral mucosal lesions in electronic cigarettes consumers versus former smokers. *Acta Odontol Scand.* 2018;76(3):226-228. doi: 10.1080/00016357.2017.1406613.
- Bereš M, Ďurovič E, Hügecová A, Hügec P. Výber poznatkov o lichen ruber planus. *Čes stomatol Prakt zubní lék.* 1999;99/47(4):112-18.
- Carvalho P a. G, Jaguar GC, Pellizzon AC, Prado JD, Lopes RN, Alves FA. Evaluation of low-level laser therapy in the prevention and treatment of radiation-induced mucositis: a double-blind randomized study in head and neck cancer patients. *Oral Oncol.* 2011;47(12):1176-81.
- Ciferská H, Horák P, Heřmanová Z, Ordeltová M, Zadražil J. Sjögrenův syndrom. *Interní Med.* 2006;10:423-426.
- Dios PD, Scully C, Almeida OP de, Bagán JV, Taylor AM. Ulcers and erosions: aphthae. *Oral Medicine and Pathology at a Glance.* 2nd ed. Ames, Iowa: John Wiley & Sons; 2016. s. 64-67.
- Domb WC. Ozone therapy in dentistry. A brief review for physicians. *Interv Neuroradiol.* 2014;20(5):632-36.
- Fassmann A, Dvořáková A, Wotke J. Pemfigus vulgaris v orofaciální oblasti. *Zborník 4 Medzinárodnej stomatologickej konferencie.* Bratislava; 1996. s. 45-50.
- Ferreira DC, Reis HLB, Cavalcante FS, Santos KRND, Passos MRL. Recurrent herpes simplex infections: laser therapy as a potential tool for long-term successful treatment. *Rev Soc Bras Med Trop.* 2011;44(3):397-99.
- Fidel PL, Huffnagle, GB. *Fungal Immunology : From an Organ Perspective.* Ashman R., Farah C. US: Springer, 2005. Dostupný z [www: http://springerlink.metapress.com](http://springerlink.metapress.com). Oral candidiasis: Clinical manifestations and cellular adaptive host responses, s. 59-83.
- Jurge S, Kuffer, R.; Scully, C.; Porter, S. R.: *Mucosal Disease Series.* Number Vi. Recurrent aphthous stomatitis. *Oral Dis.* 2006;12(1): 1-21.
- Grein Cavalcanti L, Lyko KF, Aralljo RL, Amenabar JM, Bonfim C, Torres-Pereira CC. Oral leukoplakia in patients with Fanconi anaemia without hematopoietic stem cell transplantation. *Pediatr Blood Cancer.* 2015;62(6):1024-26.

- Gurín D, Slávik M, Shatokhina T, Kazda T, Šána J, Slabý O, Hermanová M. Current perspective on HPV-associated oropharyngeal carcinomas and the role of p16 as a surrogate marker of high-risk HPV. *Klin Onkol.* 2019; 32(4): 252-260.
- Handley TP, McCaul JA, Ogden GR. Dyskeratosis congenita. *Oral Oncol.* 2006;42:331-36.
- Huang J, Huang J, Xiang Y, Gao L, Pan Y, Lu J. [Topical ozone therapy: An innovative solution to patients with herpes zoster]. *Zhong Nan Da Xue Xue Bao Yi Xue Ban.* 2018;43(2):168-72.
- Irani S. Herbal medicine and oral health: A Review. *J Int Oral Health.* 2016;8(10):989-94.
- Jelenová H. HLA systém a některé choroby v dutině ústní: Souborný referát. *Čes Stomat.* 1995;95(4):138-42.
- Kalmar JR. Oral Manifestations of drug reactions. *Medscape.* 2016.[vid. 2018-09-12] Dostupné z: <https://emedicine.medscape.com/article/1080772-overview#a4>
- Kauzman A, Pavone M, Blanas N, Bradley G. Pigmented lesions of the oral cavity: review, differential diagnosis, and case presentations. *J Can Dent Assoc* 2004;70(10):682-83f.
- Kazancioglu HO, Erisen M. Comparison of low-level laser therapy versus ozone therapy in the treatment of oral lichen planus. *Ann Dermatol.* 2015;27(5):485-91.
- Kovach I, Kravchenko L, Khotimska Y, Nazaryan R, Gargin V. Influence of ozone therapy on oral tissue in modeling of chronic recurrent aphthous stomatitis. *Georgian Med News.* 2017;3(264):115-19.
- Kovalová E. Orálna hygiena: 3. časť Ilustrovaný atlas orálneho vyšetrenia. Prešov: Pavol Šidelský - Akcent print, 2010. 273-282 s. ISBN 978-80-89295-24-1.
- Laskaris G. Color atlas of oral diseases. 2nd ed. New York: Thieme Medical Publishers; 1994.
- Malek R, Gharibi A, Khlil N, Kissa J. Necrotizing ulcerative gingivitis. *Contemp Clin Dent.* 2017;8(3):496-500.
- McCarthy PL, Shklar G. Diseases of the oral mucosa. 2nd ed. Philadelphia: Lea & Febiger; 1980.
- Mehanna HM, Rattay T, Smith J, Mcconkey CC. Treatment and follow-up of oral dysplasia-a systematic review and meta-analysis. *Head Neck.* 2009;31(12):1600-9.
- Michalusová I, Dostálová T, Kozák J, Hubáček M. Vaskulární anomálie – hemangiomy. Možnosti jejich diagnostiky a terapie. *Prakt zub Léč,* 2011; 59(5):94-100.
- Ministerstvo zdravotnictví české republiky. Metodický návod k řešení problematiky infekce HIV/AIDS v České republice. *Věstník MZ* č. 10/2016. 2016. online: http://www.mzcr.cz/dokumenty/vestnik-c10/2016_13122_3442_11.html Citováno dne 12. 11. 2019.
- Napier SS, Speight PM. Natural history of potentially malignant oral lesions and conditions: an overview of the literature. *J Oral Pathol Med.* 2008;37(1):1-10.

- Nogales CG, Ferrari PH, Kantorovich EO, Lage-Marques JL. Ozone therapy in medicine and dentistry. *J Contemp Dent Pract.* 2008;9(4):75-84.
- Perrone D, Fuggetta MP, Ardito F, Cottarelli A, De Filippis A, Ravagnan G, De Maria S, Lo Muzio L. Resveratrol (3,5,4'-trihydroxystilbene) and its properties in oral diseases. *Exp Ther Med.* 2017;14(1):3-9.
- Otten JV, Hashimoto T, Hertl M, Payne AS, Sitaru C. Molecular diagnosis in autoimmune skin blistering conditions. *Curr Mol Med.* 2014;14(1):69-95.
- Plucarová B, Roubalíková L. Orální projevy HIV infekce. *Čes stomatol Prakt zubní lék.* 1997;97/45(5):73–85.
- Reichart PA, Philipsen HP. Oral erythroplakia-a review. *Oral Oncol.* 2005;41(6):551-61.
- Scully C. Oral and maxillofacial medicine: the basis of diagnosis and treatment. Churchill Livingstone; 2nd Revised edition 2008. Sharma S, Ali FM, Saraf K, Mudhol A. Anti-helminthic drugs in recurrent aphthous stomatitis: a short review. *J Pharm Bioallied Sci.* 2014;6(2):65-68.
- Silverman S Jr, Gorsky M, Lozada F. Oral leukoplakia and malignant transformation. A follow-up study of 257 patients. *Cancer.* 1984;53:563-68.
- Skoupilová M, Mejchar B. Onemocnění ústní sliznice. Olomouc; 1991.
- Slezák R, Dřížhal I. Atlas chorob ústní sliznice. Praha: Quintessenz; 2004.
- Slezák R, Dřížhal I, Horáček J, Kopecký O. Infekční choroby ústní sliznice. Praha: Grada; 1997.
- Slezák R, Kopecký O, Krejsek J. Recidivující afty. Praha: Galén; 2000.
- Slezák R, Lindrová I, Buchta V, Paulusová V, Šustová Z, Kopecký O, Ryšková L. Přehled novějších možností ve farmakoterapii nemocí ústní sliznice, slinných žláz a parodontu. *Čes Stom.* 2013;113(3):64-73.
- Slezák R, Rencová E, Krejsek J. Sjögrenův syndrom - polysystémové onemocnění. Pohled stomatologa, oftalmologa a klinického imunologa. *Folia Gastroenterol Hepatol.* 2003;1:30-47.
- Slezák R, Ryška A. Kouření a dutina ústní. Praha: Havlíček Brain Team; 2006.
- Slootweg PJ, Eveson JW. Tumours of the Oral Cavity and Oropharynx. In: Barnes L, Eveson JW, Reichart P, Sidransky D, eds. World Health Organization classification of tumours. Pathology and genetics of head and neck tumours. 4th ed Lyon: IARC Press 2017.
- Stona P, da Silva Viana E, Dos Santos Pires L, Blessmann Weber JB, Floriani Kramer P. Recurrent labial herpes simplex in pediatric dentistry: low-level laser therapy as a treatment option. *Int J Clin Pediatr Dent.* 2014;7(2):140-43.
- Stoopler ET, Sollecito TP. Oral mucosal diseases: evaluation and management. *Med Clin North Am.* 2014;98(6):1323-52.
- Škach M et al. Onemocnění ústní sliznice. Praha: Avicenum; 1982.

- Škach M, Švejda J, Liška K. Onemocnění ústní sliznice : patologie, terapie a diferenční diagnostika onemocnění ústní sliznice. Praha: Avicenum; 1975.
- Tyldesley WR. Oral medicine. 2nd ed. Oxford: Oxford University Press; 1981.
- Vale FA, Moreira MS, de Almeida FCS, Ramalho KM. Low-level laser therapy in the treatment of recurrent aphthous ulcers: a systematic review. *Scientific World Journal*. 2015;2015:150412.
- Venclíková Z, Mrklas L. Výskyt metabolických pigmentací gingivy. *Čes stomatol Prakt zubní lék*. 1999;99/47(5):151-54.
- Waal I. Oral leukoplakia, the ongoing discussion on definition and terminology. *Med Oral Patol Oral Cir Bucal*. 2015;20(6):e685-92.
- Waal I. Oral leukoplakia, the ongoing discussion on definition and terminology. *Med Oral Patol Oral Cir Bucal*. 2015;20(6):e685-92.
- Wotke J. Patologie orofaciální oblasti. Praha: Grada; 2001.
- Yilmaz HG, Kusakci-Seker B, Bayindir H, Tözüm TF. Low-Level Laser Therapy in the treatment of mucous membrane pemphigoid: a promising procedure. *J Periodontol*. 2010;81(8):1226-30.
- Yuan A, Woo SB. Adverse drug events in the oral cavity. *Oral Surg Oral Med Oral Pathol Oral Radiol*. 2015;119(1):35-47.
- Záruba F et al. Dermatovenerologie. Praha: Univerzita Karlova; 1992.

Příloha

Přehled léků, které se mohou podílet na vzniku onemocnění sliznic dutiny ústní, xerostomii nebo změnách v percepci chuti

Onemocnění sliznic dutiny ústní	Skupina léčiv	Účinná látka
stomatitis medicamentosa (poléková stomatitis)	antianginózní léčiva	nicorandil
	ATB	metronidazol, penicilin, erytromycin, tetracyklin
	antiepileptika	klonazepam, hydantoiny, lamotrigin
	antidepresiva	imipramine, fluoxetin
	antihypertenziva	kaptopril, enalapril, propranolol
	antiretrovirotika	ritonavir, saquinavir, zidovudine
	antimalarika	chlorochin
	chemoterapeutika	cisplatina, cyklosporin, doxorubicin, metotrexát, vinkristin
	protizánětlivá léčiva	ibuprofen, kyselina salicylová, naproxen, indometacin
imunosupresiva	sirolimus	
ulcerace a mukozitida	kardiofarmaka (betablokátory, ACE inhibitory)	propranolol, kaptopril
	sympatomimetika	metyldopa
	sedativa	barbituráty
	anxiolytika	meprobamát
	ATB	sulfonamidy, tetracykliny
	urologika	tadalafil
	projímadla	fenolftalein
	diuretika	thiazidové deriváty, spironolakton
	antidiabetika	tolbutamid
	bisfosfonáty	alendronát

	NSAIDs	salicyláty, indometacin, soli zlata, naproxen, deriváty fenazonu
	antirevmatika	penicilamin, fenylobutazon
	antiepileptika	fenytoin
	antineoplastika	metotrexát, 5-fluorouracil, doxorubicin, melfalan
	chemoterapeutika	dapson
	imunomodulancia	
	antiseptika	peroxid vodíku, fenol, draselné tablety
otok	ATB	penicilín a jeho deriváty, sulfonamid, cefalosporin
	NSAIDs	kyselina acetylsalicylová
	kardiofarmaka (ACE inhibitory)	
	sedativa	barbituráty
xerostomie a hyposalivace	sympatolytika	
	sympatomimetika (beta2-agonisté)	
	retinoidy	
	cytotoxika	
	myorelaxancia	
	dekognescencia	
	antihistaminika	
	antihypertenziva	
	diuretika	
	inhibitory proteáz	
	inhibitory protonové pumpy, antacida	
	antimuskarinika, anticholinergika	
	antidepresiva	
	sedativa	
	anxiolytika	

	protizánětlivé léčiva	
	opioidy a kanabinoidy	
	antiparkinsonika	
	antiepileptika	
zvýšená náchylnost k infekci (orální kandidóza)	ATB	
	imunosupresiva	
	kortikosteroidy	
	chemoterapeutika	
hyperplazie gingivy	antiepileptika	fenytoin, valproát
	antihypertenziva (blokátory kalciového kanálu)	nifedipin, amlodipin, diltiazem, verapamil
	kardiofarmaka (dihydropyridiny)	bleomycin
	chemoterapeutika	cyklosporin
	imunosupresiva	
	estrogeny	
zvýšená krvácivost gingivy	antikoagulancia	
	NSAIDs	kyselina acetylsalicylová
změny v percepci chuti	kardiofarmaka (betablokátory, blokátory kalciového kanálu)	
	neurostimulancia	
	ATB	metronidazol
	jiné	nikotin
pigmentace	projímadlo	fenolftalein
	kardiofarmaka (blokátory draselných kanálů)	amiodaron
	antimalarika	chlorochin
	estrogeny	
	sedativa	chlorpromazin
	antivirotika	zidovudin
	cytostatikum	klofazimin
	antimykotika	ketokonazol
	antineoplastika	imatinib

	chemoterapeutika	busulfan
	cytostatika	cyklofosamid
	ATB	tetracyklin (minocyklin)
OLL	antialkoholika	kyanamid
	antihyperuremika	alopurinol
	antidiaroika	bismut
	antidiabetika	chlorpropamid, glipizid, inzulin, tolbutamid
	antihistaminika	cimetidin, cinnarizin, triprolidin
	antimykotika	amfotericin B, ketokonazol
	antiretrovirotika	zidovudin
	antihypertenziva	atenolol, betablokátory, captopril, chlorothiazid, enalapril, furosemid, hydrochlorothiazid, methyldopa, metoprolol, oxprenolol, propranolol, spironolakton
	antiepileptika	karbamazepin, oxakarbazepin, fenytoin, valproát
	NSAIDs	salicyláty, diflunisal, ibuprofen, indometacin, naproxen, rofecoxib, sulindac
	antimalarika	deriváty chininu, pyrimethamin
	ATB	isoniazid, rifampicin, streptomycin, tetracykliny
	kardiofarmaka (ACE inhibitory, betablokátory, blokátory kalciových kanálů)	flunarizin
	chemoterapeutika	dactinomycin, imatinib, palladium
	imunomodulancia	dapson, soli zlata, levamisol, interferon alfa
	antirevmatika	penicilamin

	psychofarmaka (benzodiazepiny, tricyklická antidepresiva)	levomepromazin, litium, lorazepam, fenothiaziny, pyritinol
	diuretika	furosemid
EEM a Stevensův-Johnsonův syndrom	ATB	peniciliny, sulfonamidy, tetracykliny, amoxicilin, klavulonová kyselina
	antimalarika	
	antihyperuremika	alopurinol
	psychofarmaka	barbituráty
	inhibitory proteáz	
	NSAIDs	
	antiepileptika	fenytoin, lamotrigin
pemfigus	NSAIDs	ibuprofen, piroxicam, soli zlata
	antirevmatika	fenylbutazon, penicilamin
	antidiabetika	glibenklamid
	antituberkulotika	etambutol
	diuretika	theobromin
	kardiofarmaka (beta blokátory)	propranolol, kaptopril, praktolol
	psychofarmaka	barbituráty (fenobarbital), pyritinol, heroin
	ATB	ampicilin, cefalexin, rifampicin
	jiné	thiopyridoxin, merkaptopropionyl glycin
pemfigoid	ATB	peniciliny, sulfonamidy
	antirevmatika, NSAIDs	penicilamin, ibuprofen, fenacetin
	kardiofarmaka	furosemid, kaptopril, klonidin
reakce podobné LE	ATB	streptomycin
	antirevmatika	penicilamin
	NSAIDs	soli zlata
	psychofarmaka	litium, chlorpromazin
	sympatomimetika	metyldopa

antimalarika	deriváty chininu
antiepileptika	karbamazepin, etosuximid, hydantoiny, primidon, trimetadion
antimykotikum	griseofulvin
antituberkulotikum	izoniazid
antiarytmika	prokainamid
antihypertenziva	reserpin
vazodilatancia	hydralazin
jiné	thiouracil

Seznam obrázků

- Obr. 1: Schématické znázornění mikroskopické struktury kůže a sliznice dutiny ústní (Škach a kol., 1982)
- Obr. 2: Obrázek keratinizujícího epitelu (Tyldesley, 1981)
- Obr. 3: Schéma bazálního komplexu orálního epitelu: spojení bazálních buněk a pojivové tkáně pomocí hemidesmosomů (Tyldesley, 1981)
- Obr. 4: Schéma základních histopatologických změn sliznice dutiny ústní (Záruba et al., 1992)
- Obr. 5: Primární eflorescence sliznice dutiny ústní (Záruba et al., 1992)
- Obr. 6: Sekundární eflorescence sliznice dutiny ústní (Záruba et al., 1992)
- Obr. 7: Xenobiotiky vyvolaná onemocnění sliznic dutiny ústní
- Obr. 8: Etiologie exogenních pigmentací
- Obr. 9: Pro diagnózu Sjögrenova syndromu je nezbytné splnění alespoň 4 kritérií, z nichž 1 musí být buď pozitivní biopsie, nebo pozitivní protilátky (podle Ciferská et al., 2000; Slezák et al., 2003)
- Obr. 10: Etiologie endogenních pigmentací
- Obr. 11: Rozdělení melaninových pigmentací dle etiopatogeneze
- Obr. 12: Dif. dg. onemocnění s hlavním klinickým symptomem „bílou plochou“ (Škach et al., 1975)
- Obr. 13: Dif. dg. onemocnění s hlavním klinickým symptomem „červenou plochou“
- Obr. 14: Diferenciální diagnostika eroze (upraveno Škach et al., 1975)
- Obr. 15: Dif. dg. onemocnění se základní morfou vezikulou (Škach et al., 1975)
- Obr. 16: Dif. dg. onemocnění se základní morfou bulou (Škach et al., 1975)
- Obr. 17: Dif. dg. onemocnění se základní morfou puchýřem (upraveno Otten et al., 2014). Klinický nález je doplněn histopatologickým vyšetřením a následným provedením přímé a nepřímé imunofluorescence. Molekulárně biologické techniky, jako je ELISA, imunobloting, imunoprecipitace aj., jsou rozhodující při dif. dg.
- Obr. 18: Diferenciální diagnostika vředu (Škach et al., 1975)

Seznam tabulek

- Tab. 1: Potenciálně maligní afekce sliznice dutiny ústní
- Tab. 2: Diagnostická kritéria pro epitelální dysplazii. Poměr N/C (nukleární-cytoplazmatický poměr, poměr velikosti jádra a cytoplazmy) označuje zralost buňky.
- Tab. 3: Klasifikační systémy pro orální epitelální dysplazii

Repetitorium onemocnění sliznice ústní dutiny

prof. MUDr. Lydie Izakovičová Hollá, Ph.D.

prof. MUDr. Antonín Fassmann, CSc.

MUDr. Hana Poskerová, Ph.D.

RNDr. Petra Bořilová Linhartová, Ph.D.

MUDr. et MUDr. Zdeněk Daněk, Ph.D.

Vydala Masarykova univerzita, Žerotínovo nám. 617/9, 601 77 Brno

Vydání 3., přepracované, elektronické, 2020

ISBN 978-80-210-9550-2