

Sestra na oddělení nukleární medicíny

Klinika nukleární medicíny

LF MU a FN Brno

MUDr. Igor Černý, Ph.D.

Nukleární medicína:

Medicínský obor, využívající otevřených
zářičů k diagnostice a terapii

Nukleární medicína

(charakteristika oboru)

1. Multidisciplinární obor
2. Využití ionizujícího záření
3. Výpočetní technika – základ vyšetřování a zpracování

Nukleární medicína

(multidisciplinární obor)

1. Vysokoškoláci

1. Lékař – atestace z nukleární medicíny
2. Fyzik, jaderný fyzik, radiologický fyzik,
3. Biomedicínský inženýr – obsluha radiol. zařízení
4. Farmaceut – atestace z přípravy radiofarmak

2. NLZP

1. Radiologický asistent
2. Farmaceutický asistent
3. Sestra pro nukleární medicínu
4. JOP

Sestra pro nukleární medicínu

Dle vyhlášky č. 55/2011 Sb. stanovená činnost zdravotnických pracovníků a jiných odborných pracovníků

1. Bez odborného dohledu a bez indikace

1. Monitoruje stav pacienta
2. Obsluhuje přístroje SPECT, PET, připravuje záznamy
3. Informuje pacienty

2. Na základě požadavku indikujícího lékaře

1. Upravuje radiofarmaka (likvidace odpadů, dekontaminace)
2. Aplikuje radiofarmaka
3. Podílí se na akvizici a základní analýze dat

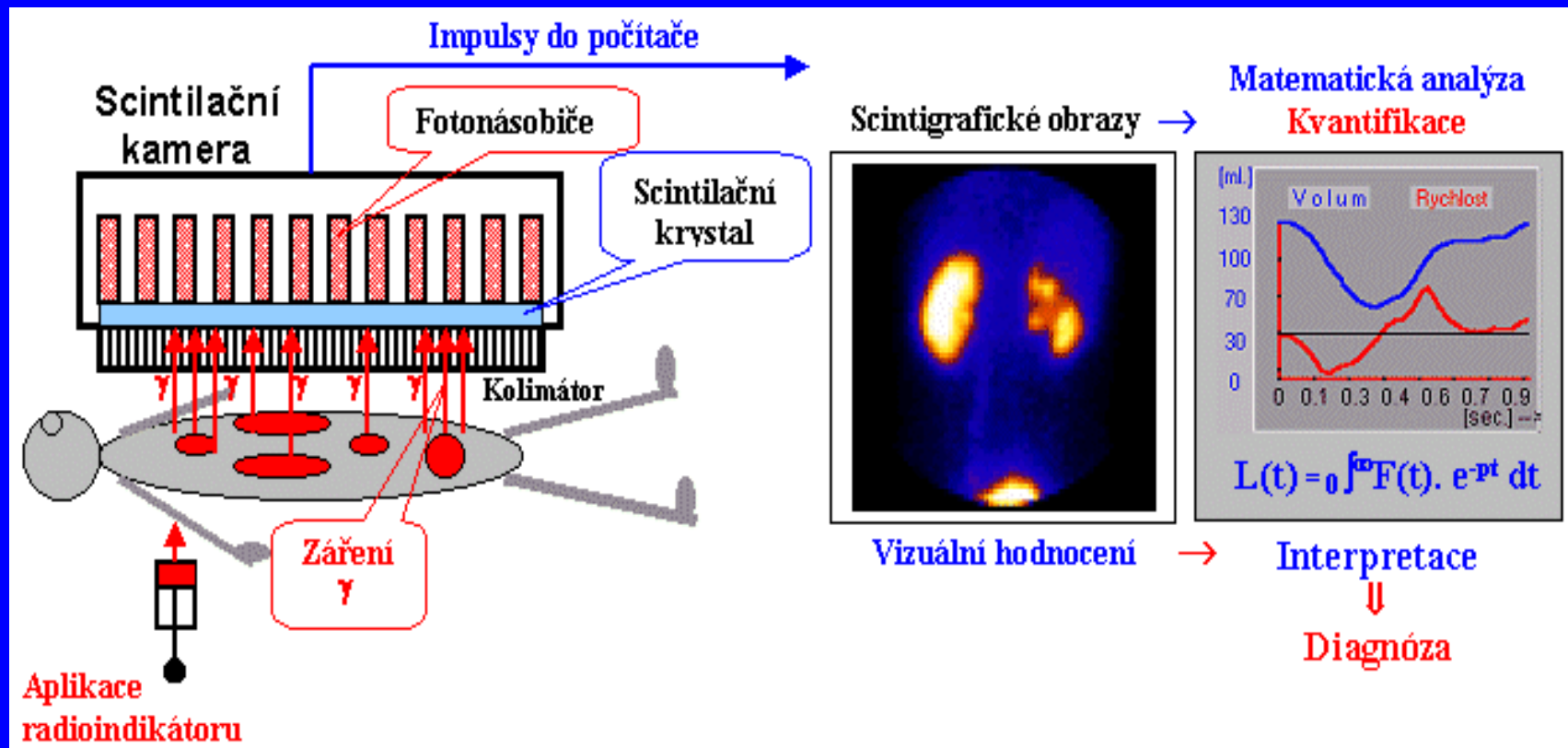
Přebírá klinickou zodpovědnost

Sestra pro nukleární medicínu

3. Pod odborným dohledem asistuje při specializovaných radiologických postupech...., nebo při použití metod, které nejsou součástí běžných zavedených postupů
4. Pod odborným dohledem radiačního fyzika nebo jiné dohlížející osoby se podílí na činnostech souvisejících se zajištěním radiační ochrany a zabezpečení jakosti

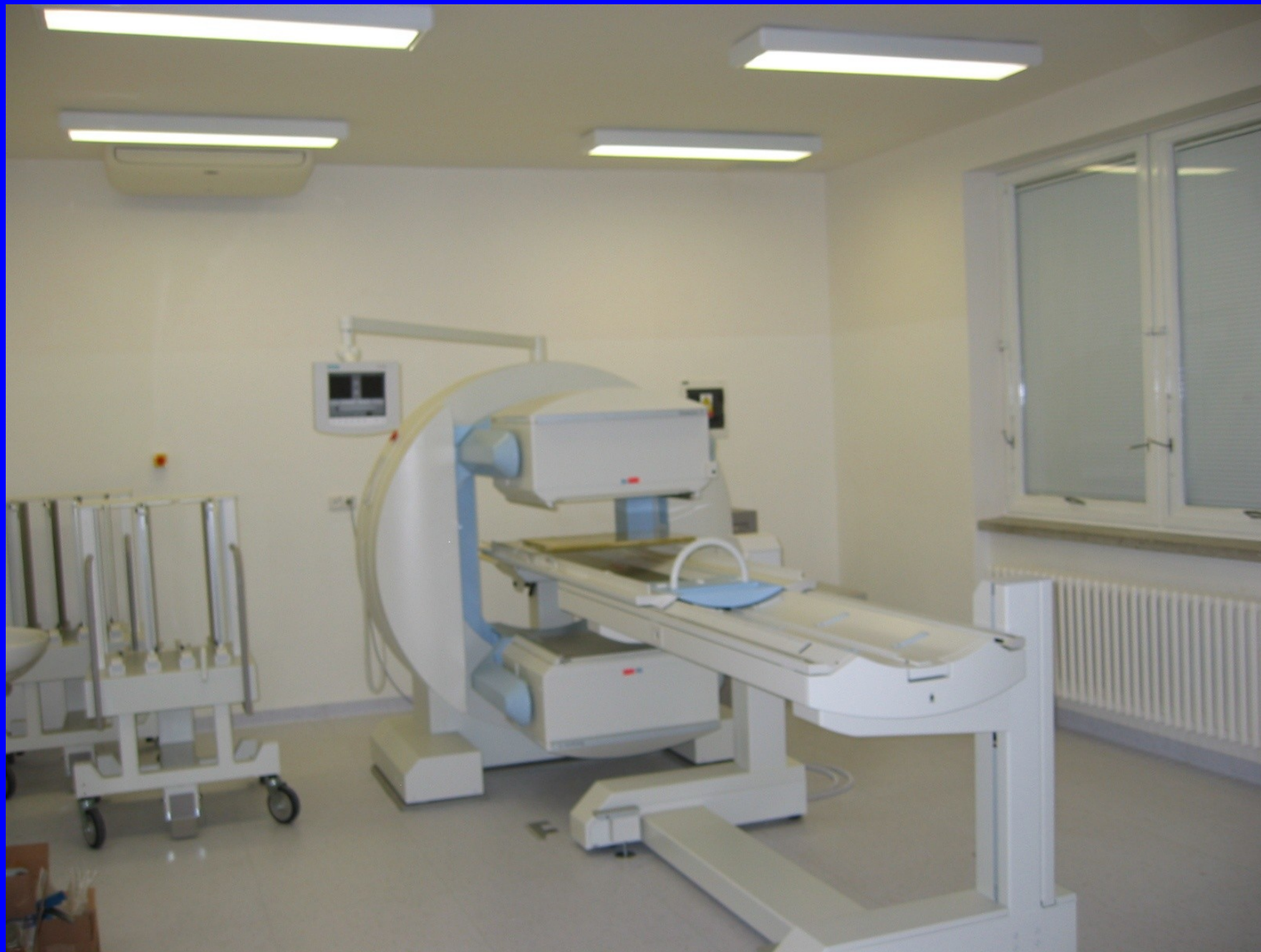Princip vyšetření v NM

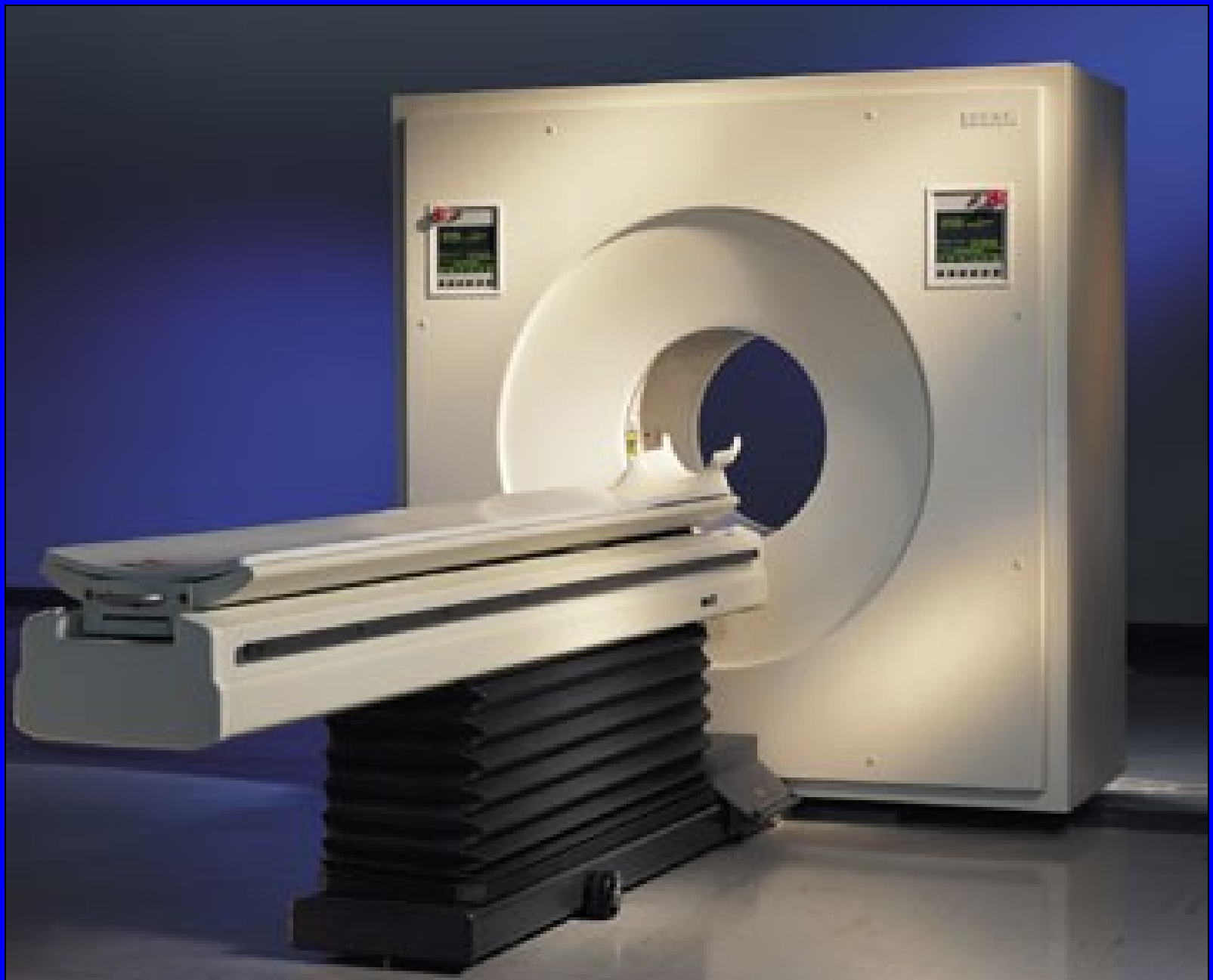Aplikace radiofarmaka nejčastěji nitrožilně a snímání záření scintigrafickou kamerou

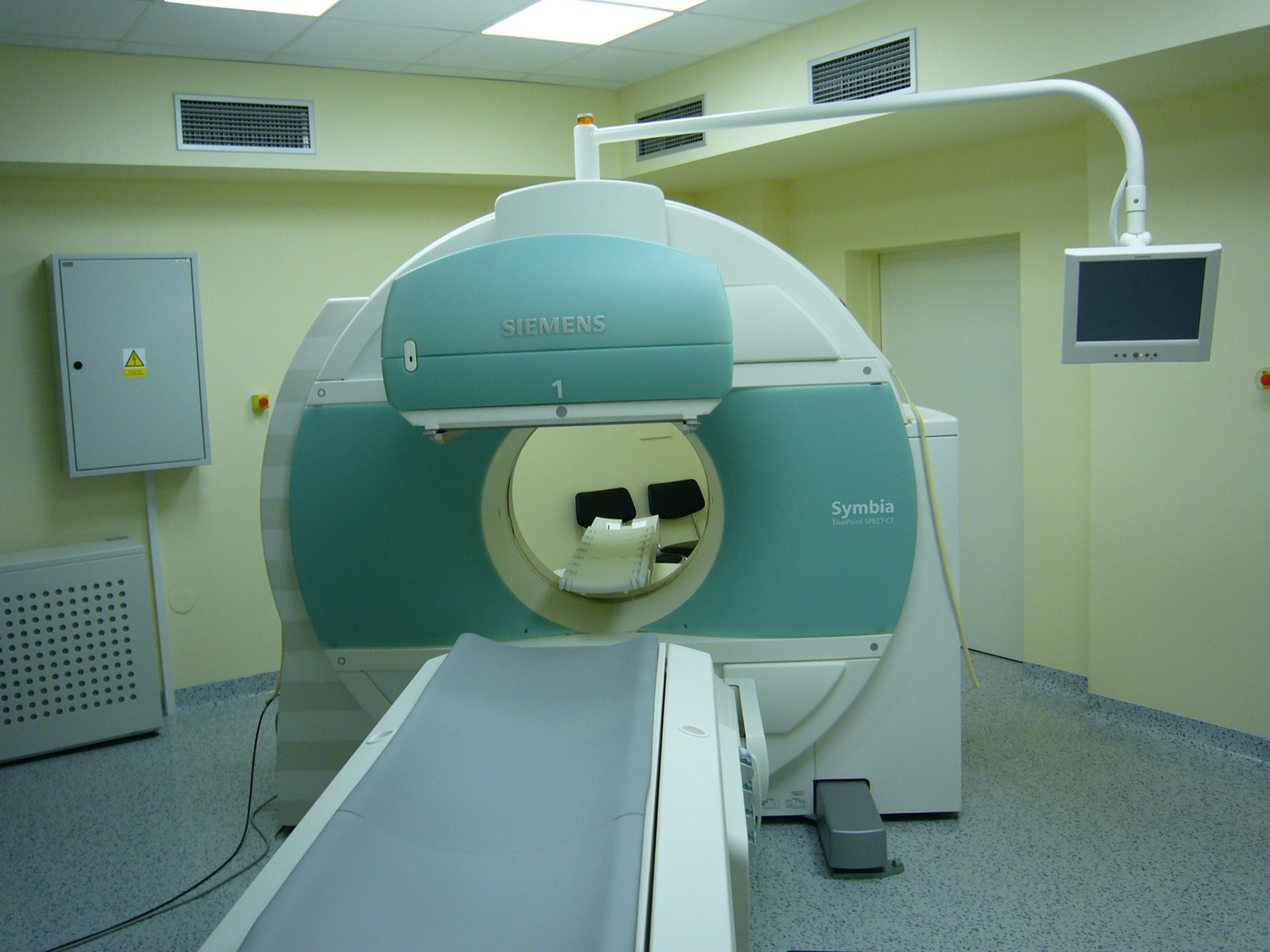

Přístroje na NM

- Scintigrafická sonda
- Gamakamera, PET kamera
- Hybridní kamery – scintigrafie + CT





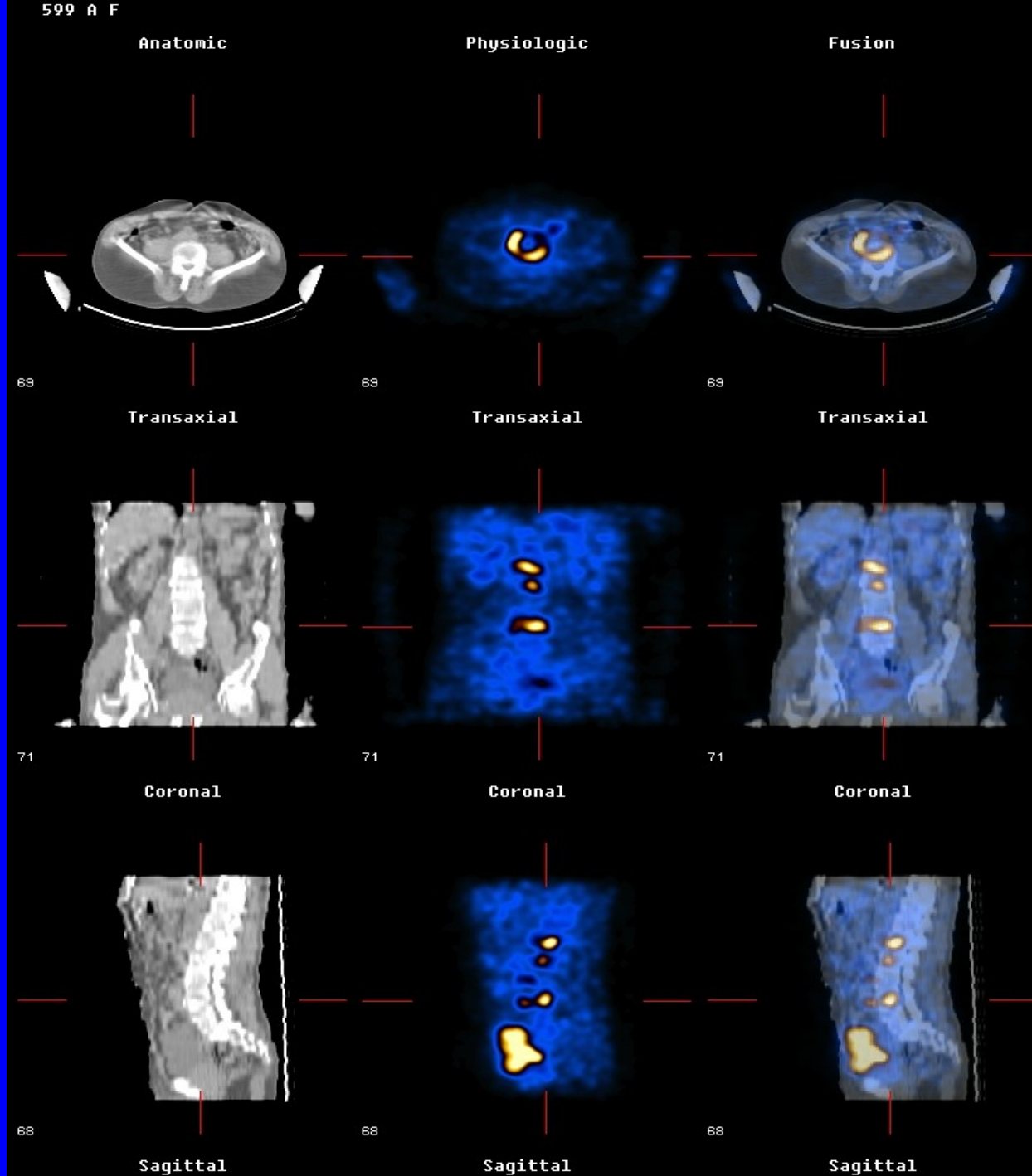


SIEMENS

1

Symbia
TruePoint SPECT-CT

- Fúze obrazů na hybridní kameře – CT snímky a scintigrafické snímky v jednom obraze



Vyšetřovací techniky


- Statická scintigrafie
- Dynamická scintigrafie

- Planární zobrazení – 2D
- Tomografické zobrazení – 3D

- Kvalitativní hodnocení
- Kvantitativní hodnocení

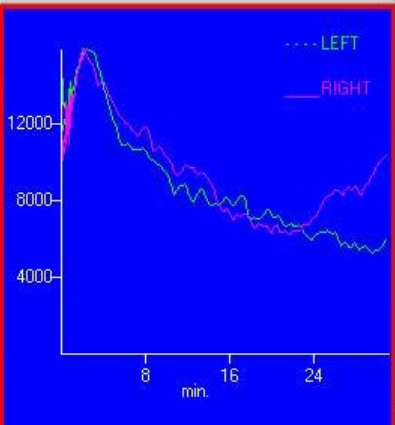
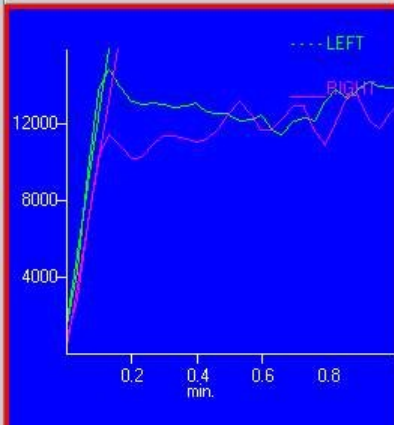
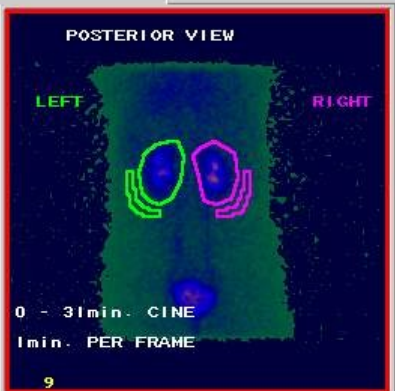
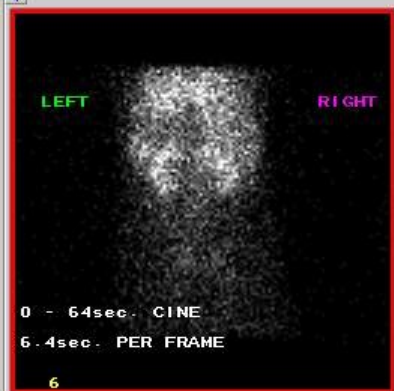

Statická scintigrafie

- Analogie s fotografií – 1 snímek
- Vizualizace rozložení radiofarmaka v těle
- Částečná informace i o funkci daného orgánu



Dynamická scintigrafie

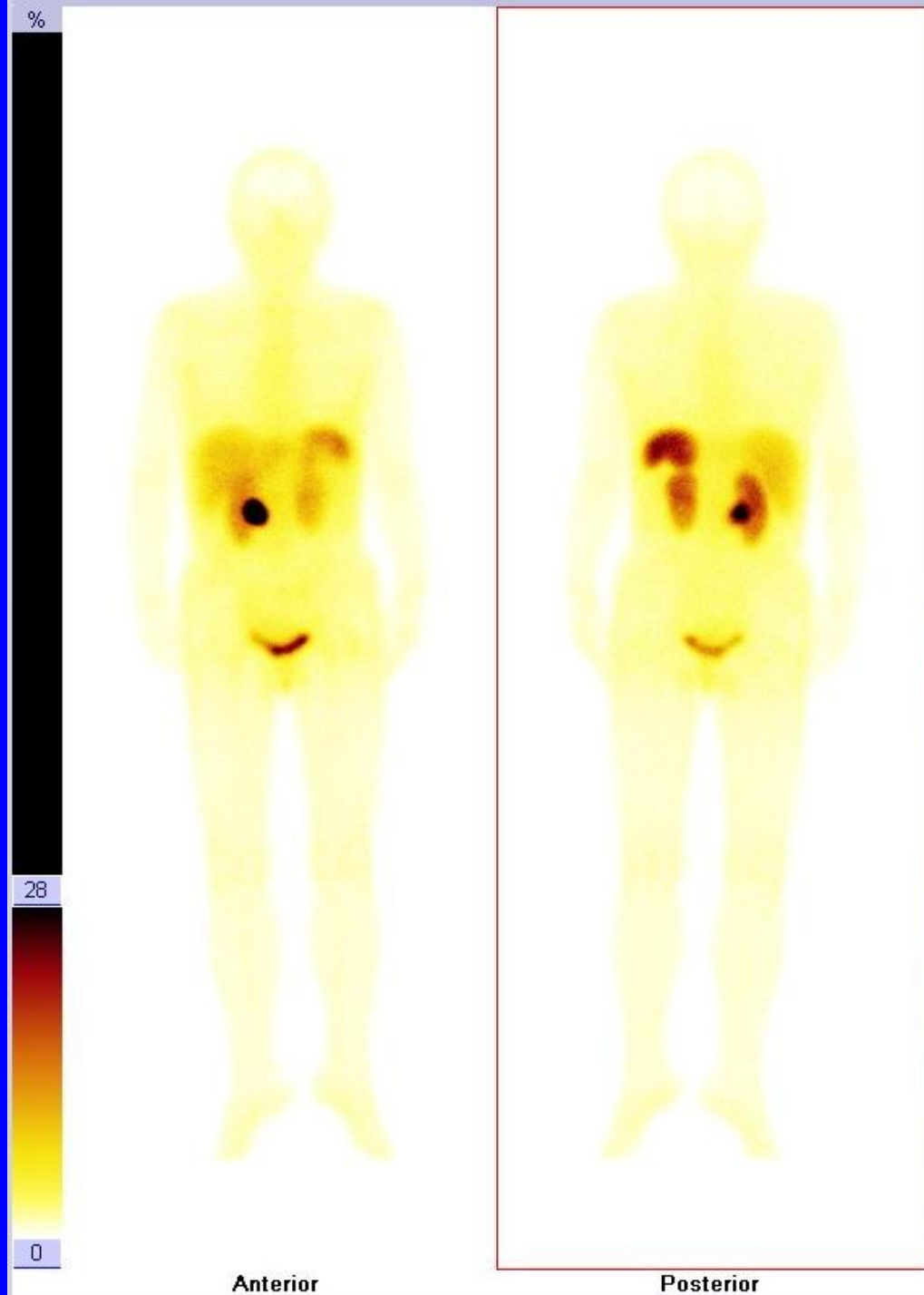
- Analogie s filmem – snímání řady snímků v předem určených časových intervalech
- Sledování změny radiofarmaka v čase, sestavení křivek a výpočet funkčních parametrů



RENAL PROCESSING RESULTS				
	Left Kidney		Right Kidney	
Perfusion Integral	57	%	43	%
Slope	53	%	47	%
Clearance Integral	50	%	50	%
Slope	41	%	59	%
GFR	Global	177	mL/min	
		89	88	mL/min
Peak:	Time	2.56 min.	2.31 min.	
	Counts	263 c/sec	263 c/sec.	
Time to 50%		11.50 min	12.75 min.	
Post Lasix Resid.	N/A	%	N/A	%
Kidney Depth		3.43 Cm	3.46	Cm
Kidney Rois Area		53.72 cm2	52.14	cm2
Patient Information				
Height		140	Cm	
Weight		29	Kg	
Body Surface Area		1.08	M**2	

Planární scintigrafie

- Dvojrozměrné zobrazení
- Kamera snímá v jedné poloze



Tomografická scintigrafie

SPECT a PET

Snímání jedním nebo více detektory z velkého počtu pozic (360 stupňů)

Obraz vzniká rekonstrukcí v počítači

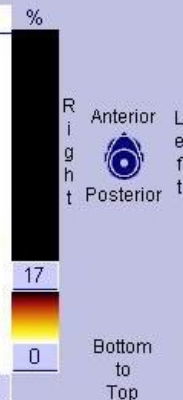
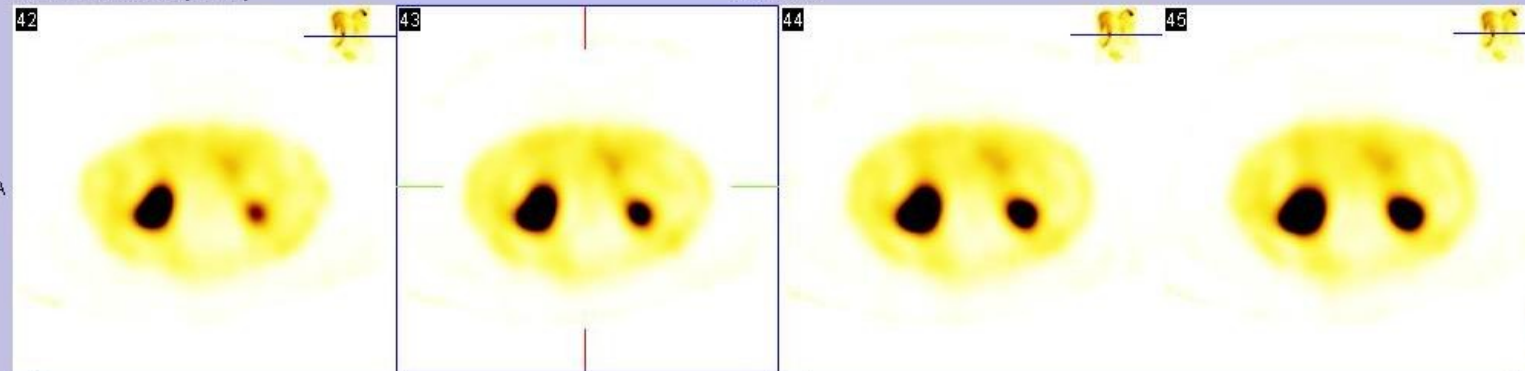
Trojrozměrný obraz – získáváme informace o hloubce

Zvýšení kontrastu

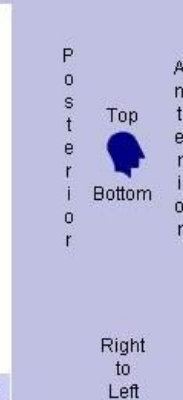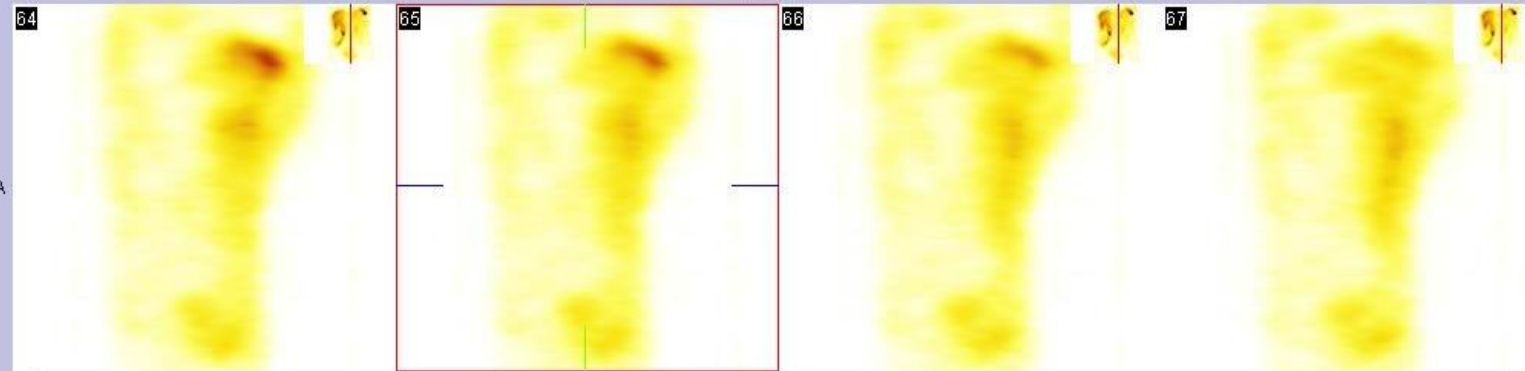
Zobrazení 1 vrstvy tkáně

Row A - Bone Tomo [Recon]

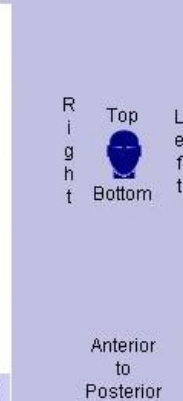
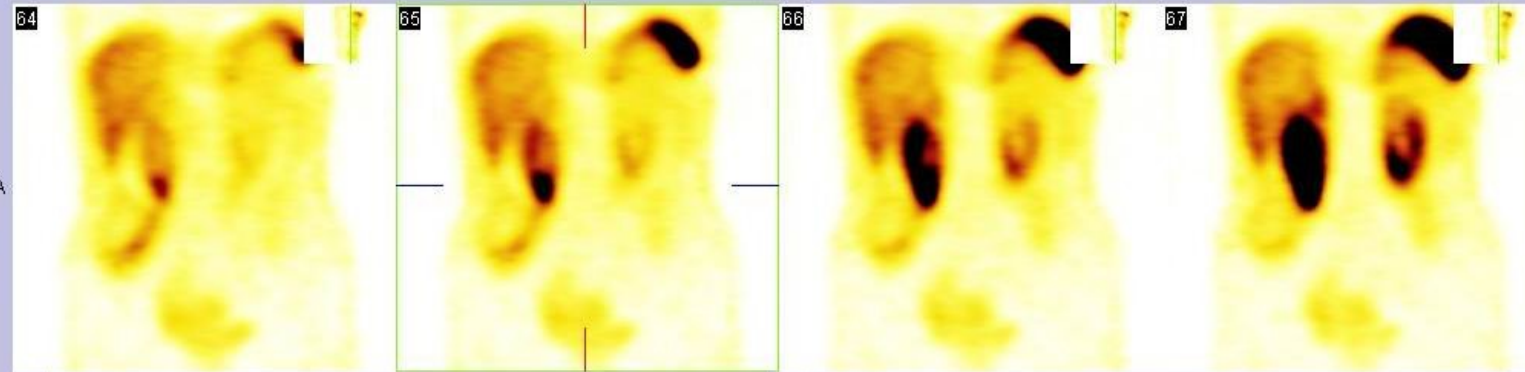
Transverse



Sagittal



Coronal



Možnosti využití nukleární medicíny

- Kardiologie
- Vyšetření skeletu
- Vyšetření plic
- Vyšetření při zánětech a infekcích
- Onkologie
- Vyšetření jater a žlučových cest
- Vyšetření trávicího ústrojí

Možnosti využití nukleární medicíny - pokračování

- Vyšetření mozku
- Vyšetření močového systému
- Vyšetření endokrinního systému

Terapie:

- poruchy štítné žlázy, kloubní obtíže, některá nádorová onemocnění

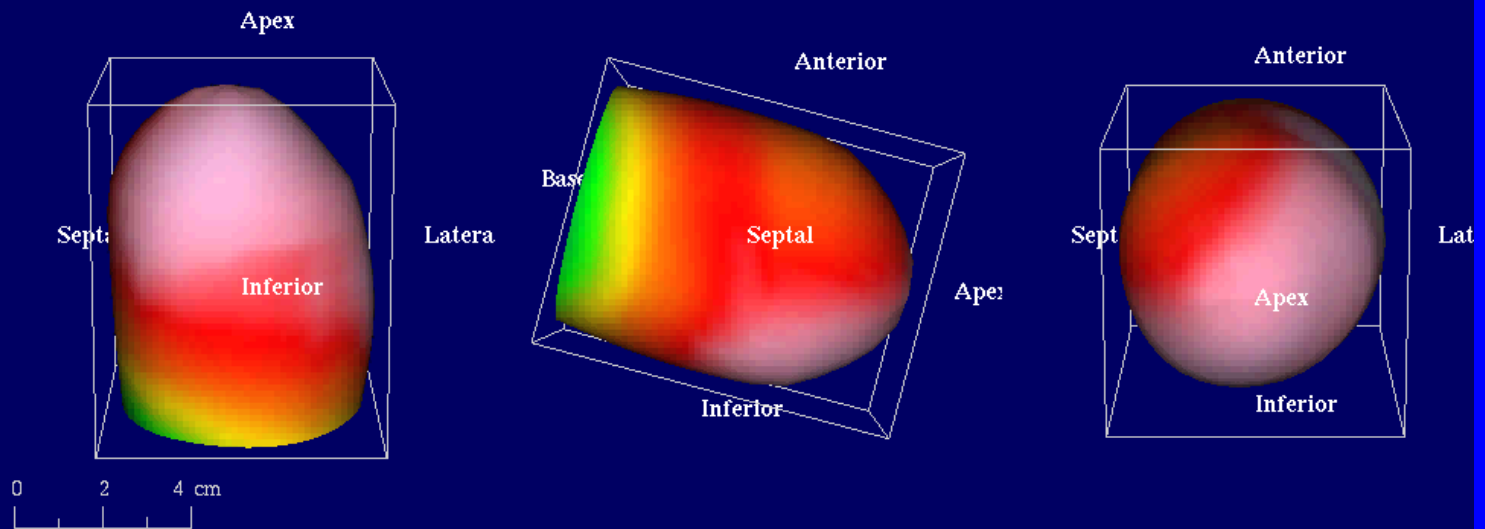
Kardiologie

- Vyšetření kardiovaskulárního systému pomocí radionuklidů poskytuje neinvazivním způsobem funkční informace
- Perfuzní scintigrafie myokardu – zobrazení prokrvení v jednotlivých částech myokardu
 - Diferenciální diagnostika u pacientů s bolestmi na hrudi
 - Sledování pacientů s ICHS, po infarktu atd...

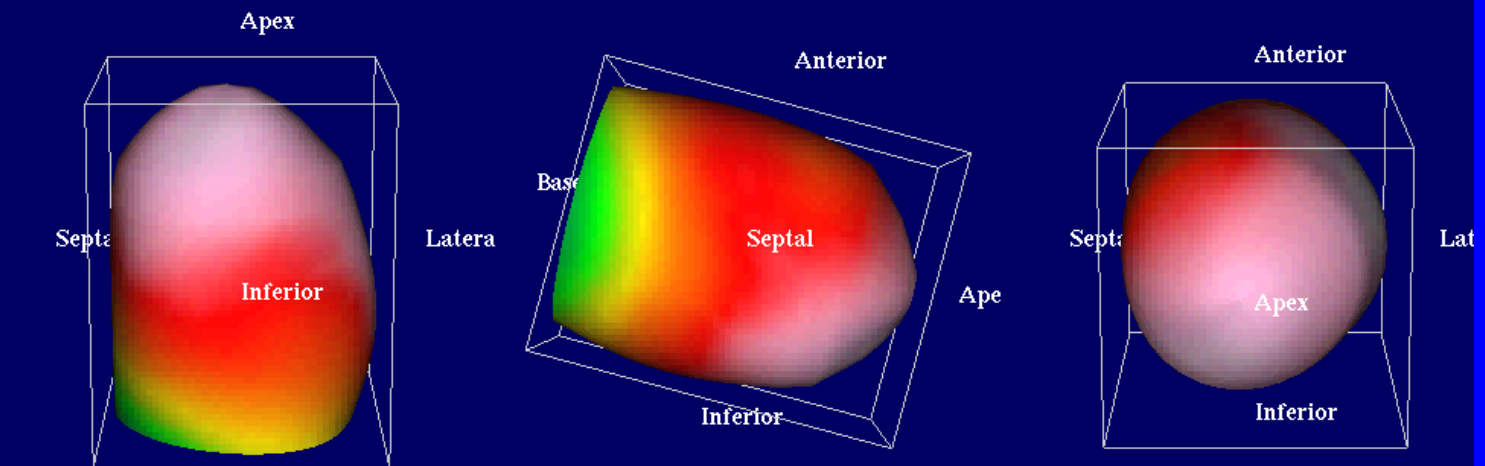
Perfuzní scintigrafie myokardu

- Vyšetření při zátěži a v klidu – srovnání
- Gated SPECT – synchronizace se srdečním cyklem (EKG) – výpočet funkčních parametrů levé komory
- Příprava pacienta – vysazení léků ovlivňujících srdeční tep, blokáda štítné žlázy (Chlorigen, Lugolův roztok)

Stress MIBI-Gated



Rest MIBI-Gated [



Stress MIBI-Gated

15-Sep-2006 09:08:27

Intervals: 8

Pharma: Sestamibi

ED Vol: 66ml

ES Vol: 16ml

EF : 76 %

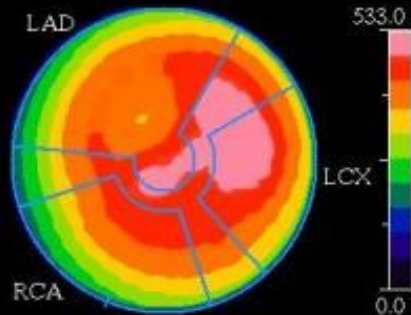
Mass: 109g, CO: 3.2 l/min

UgVol: 30ml, TID: 0.97

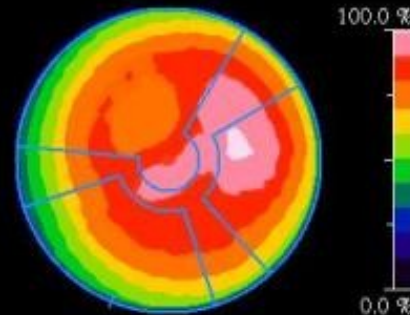
SSS: 0

V2-GSRD/TC/NC/F

Perfusion



Defect Blackout Map



Region	Extent
LAD	0%
LCX	0%
RCA	0%
TOT	0%

Rest MIBI-Gated |

18-Sep-2006 10:56:13

Intervals: 8

Pharma: Sestamibi

ED Vol: 69ml

ES Vol: 18ml

EF : 75 %

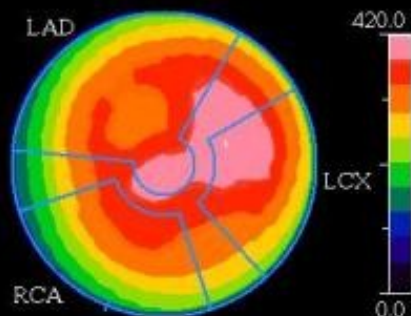
Mass: 110g, CO: 4.0 l/min

UgVol: 31 ml, TID: N/A

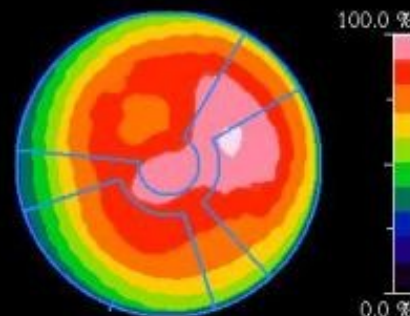
SRS: 0

V2-GSRD/TC/NC/F

Perfusion



Defect Blackout Map



Region	Extent
LAD	0%
LCX	0%
RCA	0%
TOT	0%

Reversibility

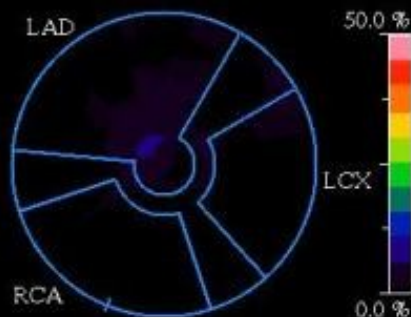
15-Sep-2006 09:08:27

Intervals: 8

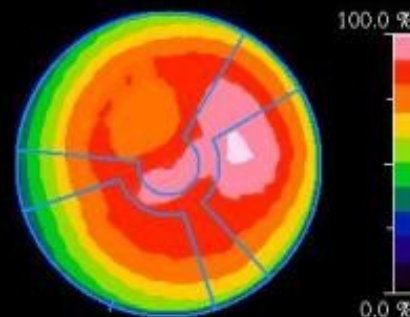
Pharma: Sestamibi

V-REVER/NC

Reversibility



Defect Blackout Map



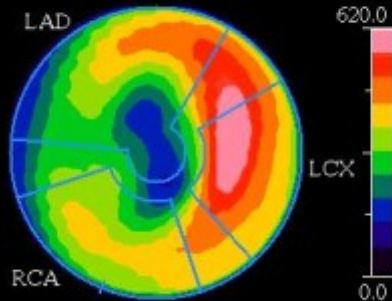
Region	Nml	Fixed	Revers
LAD	100%	0%	0%
LCX	100%	0%	0%
RCA	100%	0%	0%
TOT	100%	0%	0%

Stress MIBI-Gated

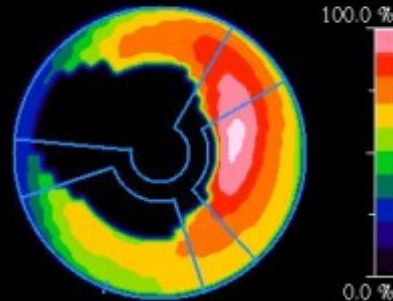
15-Sep-2006 08:44:24
 Intervals: 8
 Pharma: Sestamibi
 ED Vol: 175ml
 ES Vol: 79ml
 EF : 55 %
 Mass: 194g, CO: 6.1 l/min
 UgVol: 105 ml, TID: 1.67
 SSS: 26

V2-GSRD/TC/NC/M

Perfusion



Defect Blackout Map



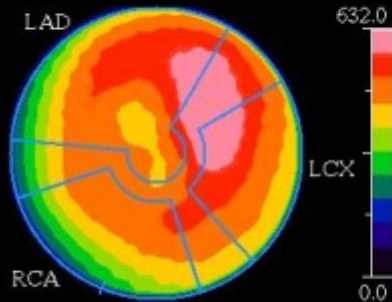
Region	Extent
LAD	69%
LCX	11%
RCA	40%
TOT	51%

Rest MIBI-Gated [

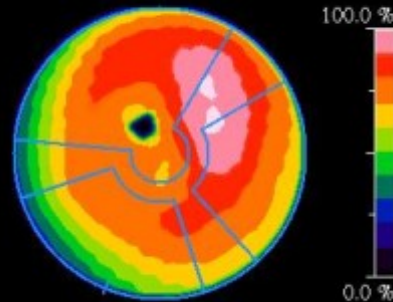
18-Sep-2006 10:34:41
 Intervals: 8
 Pharma: Sestamibi
 ED Vol: 112ml
 ES Vol: 38ml
 EF : 66 %
 Mass: 155g, CO: 4.3 l/min
 UgVol: 63 ml, TID: N/A
 SRS: 1

V2-GSRD/TC/NC/M

Perfusion



Defect Blackout Map



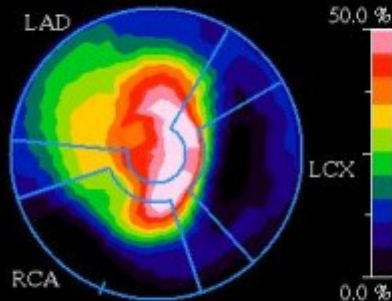
Region	Extent
LAD	4%
LCX	0%
RCA	0%
TOT	1%

Reversibility

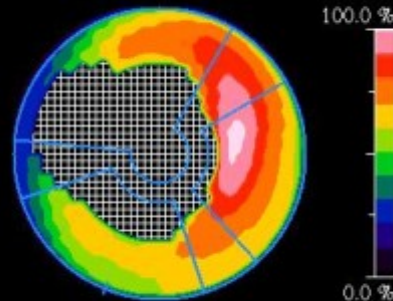
15-Sep-2006 08:44:24
 Intervals: 8
 Pharma: Sestamibi

V-REVER/NC

Reversibility



Defect Blackout Map



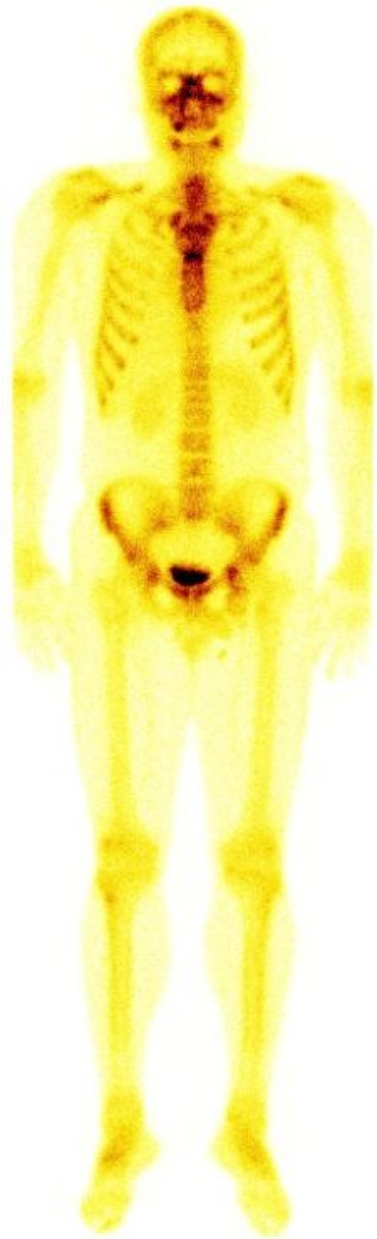Region	Nml	Fixed	Revers
LAD	31%	0%	69%
LCX	89%	0%	11%
RCA	60%	0%	40%
TOT	49%	0%	51%

Vyšetření skeletu

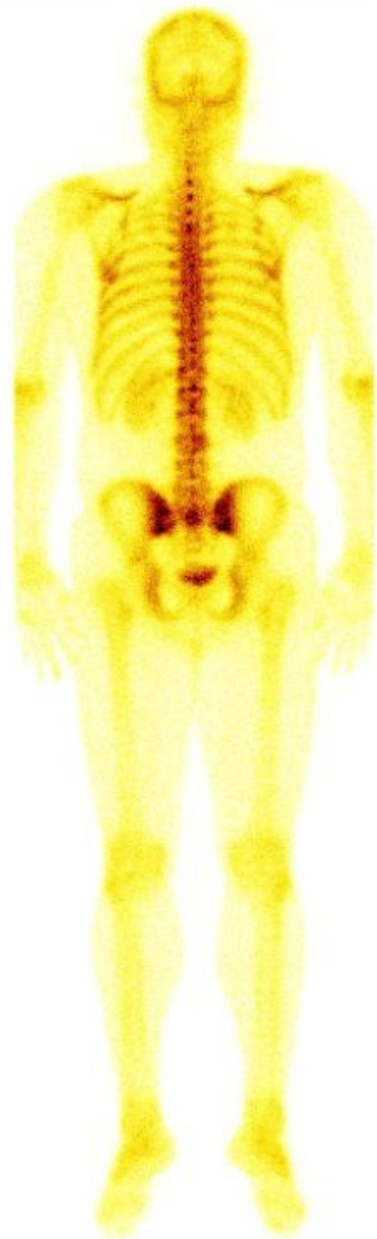- Nitrožilně podané radiofarmakum (^{99m}Tc -MDP) se vychytává v kostech dle průtoku krve a intenzitě přestavby kostí
- Nespecifické vyšetření – nezjišťujeme příčinu zvýšené přestavby kostí
- Indikace – nádory primární a sekundární, záněty kostí a kloubů (třífázové vyšetření), únavové zlomeniny
- Jedno z nejčastějších vyšetření v NM

Vyšetření skeletu - pokračování

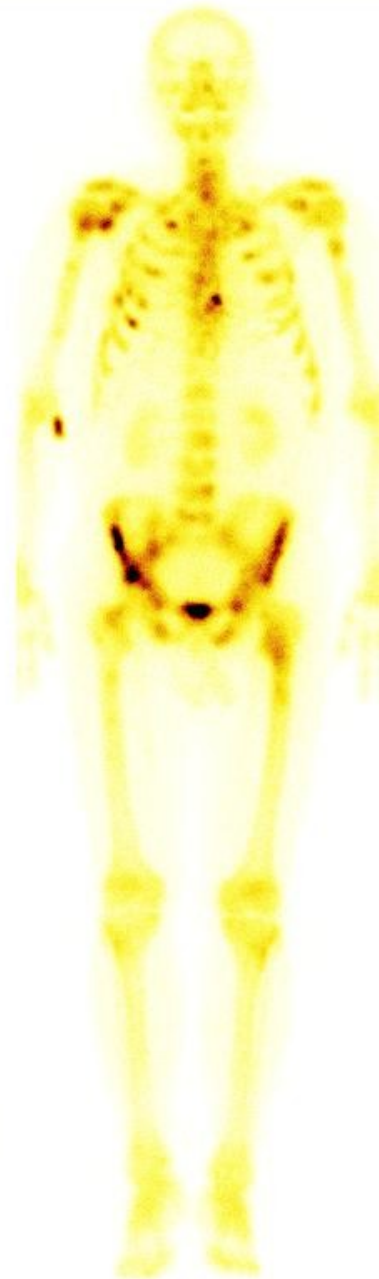
- Třífázové vyšetření u zánětů – srovnávání prokrvení - u zánětu je zvýšené prokrvení
- Snímání se provádí nejdříve po 1,5-2 hodinách po aplikaci
- Doba snímání 20-30 minut
- Planární i tomografické snímání
- Příprava pacienta – dostatečná hydratace



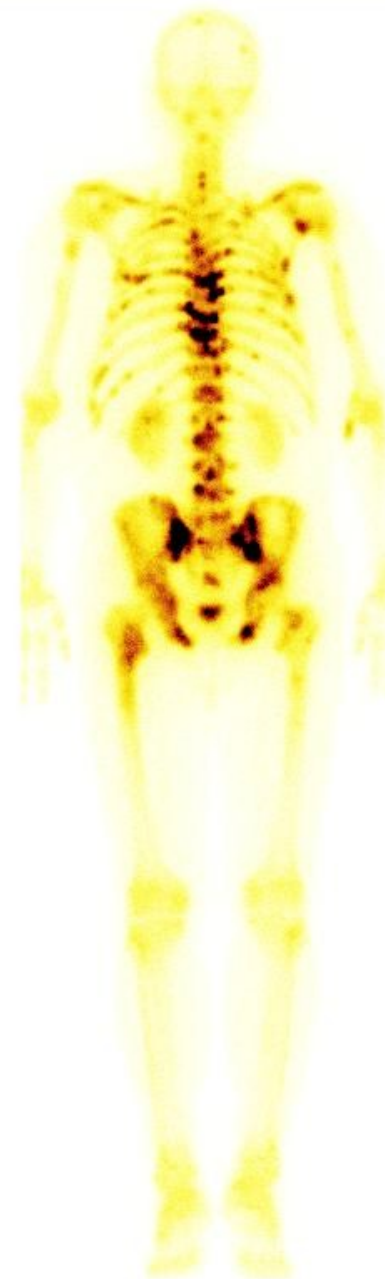
Anterior



Posterior

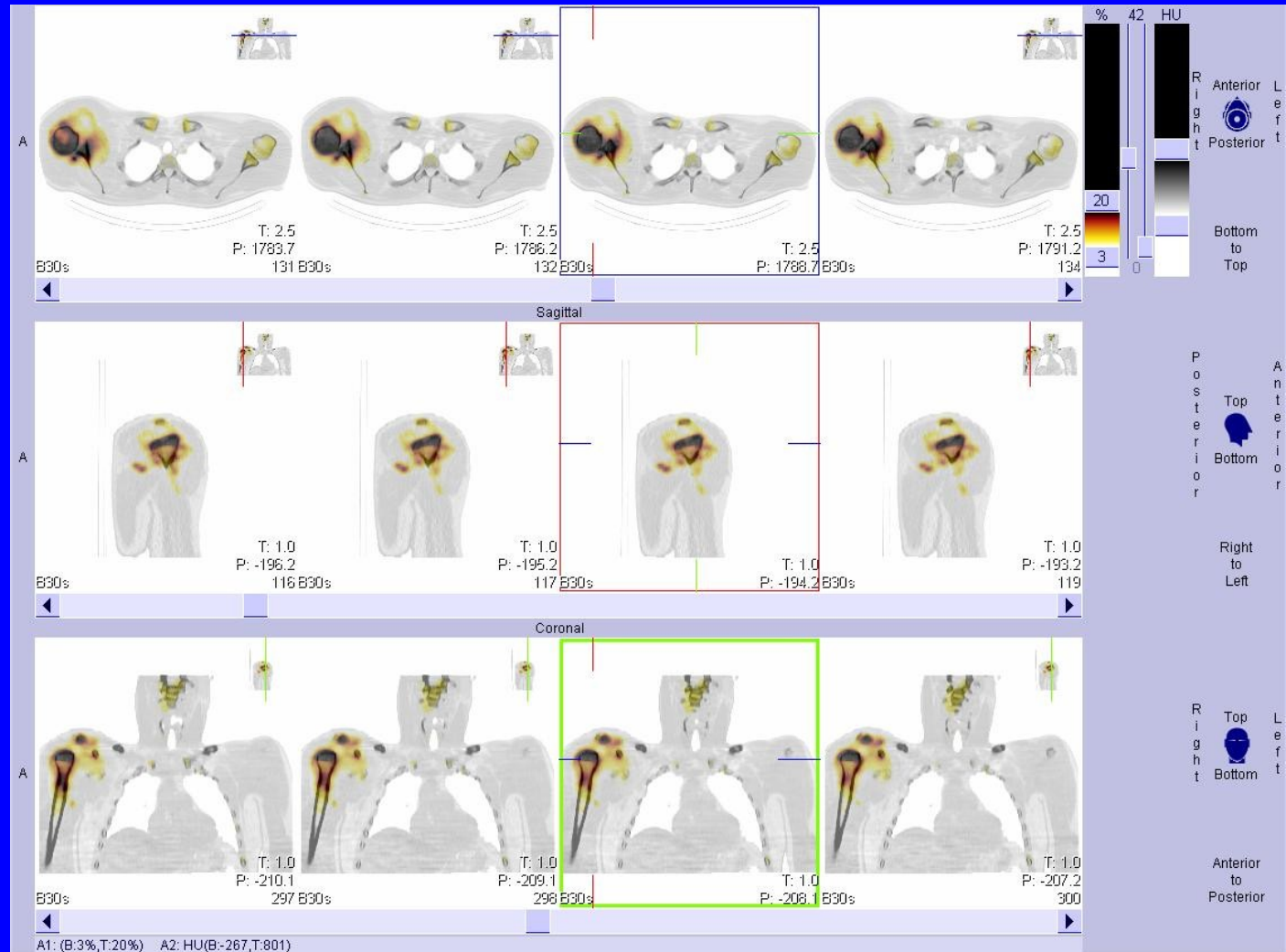
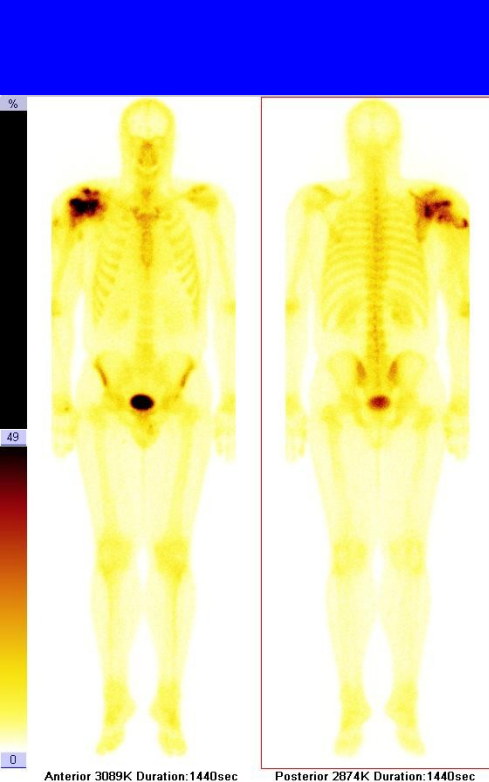


Anterior

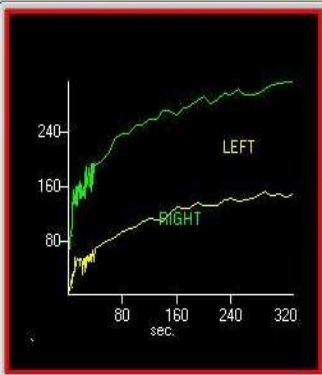
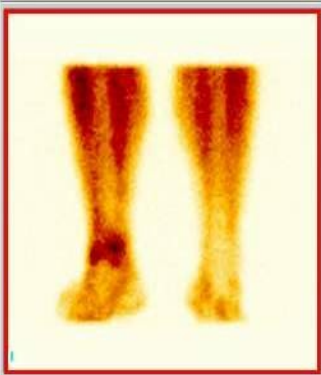



Posterior

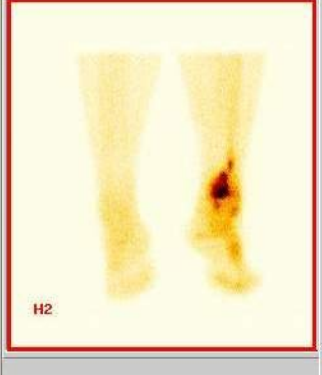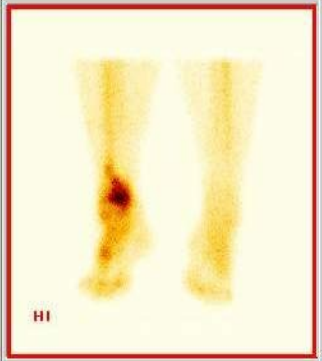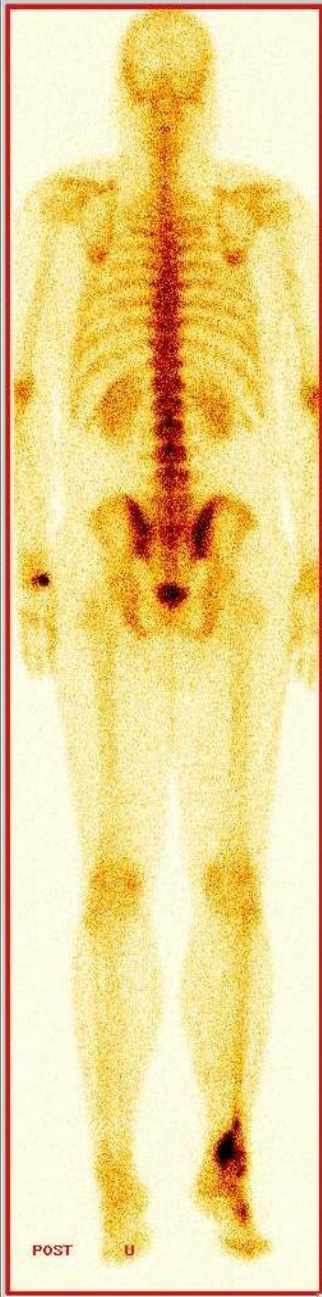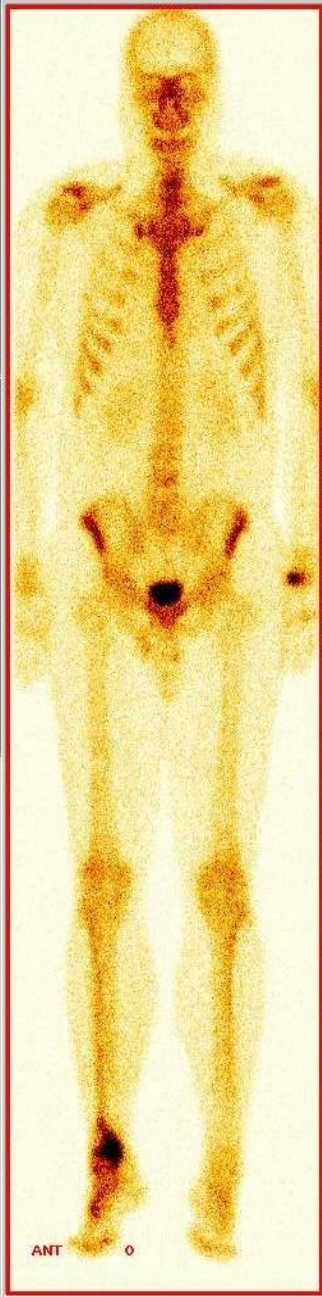
Nádor lopatky



Dynamic flow



Late images



Blood pool

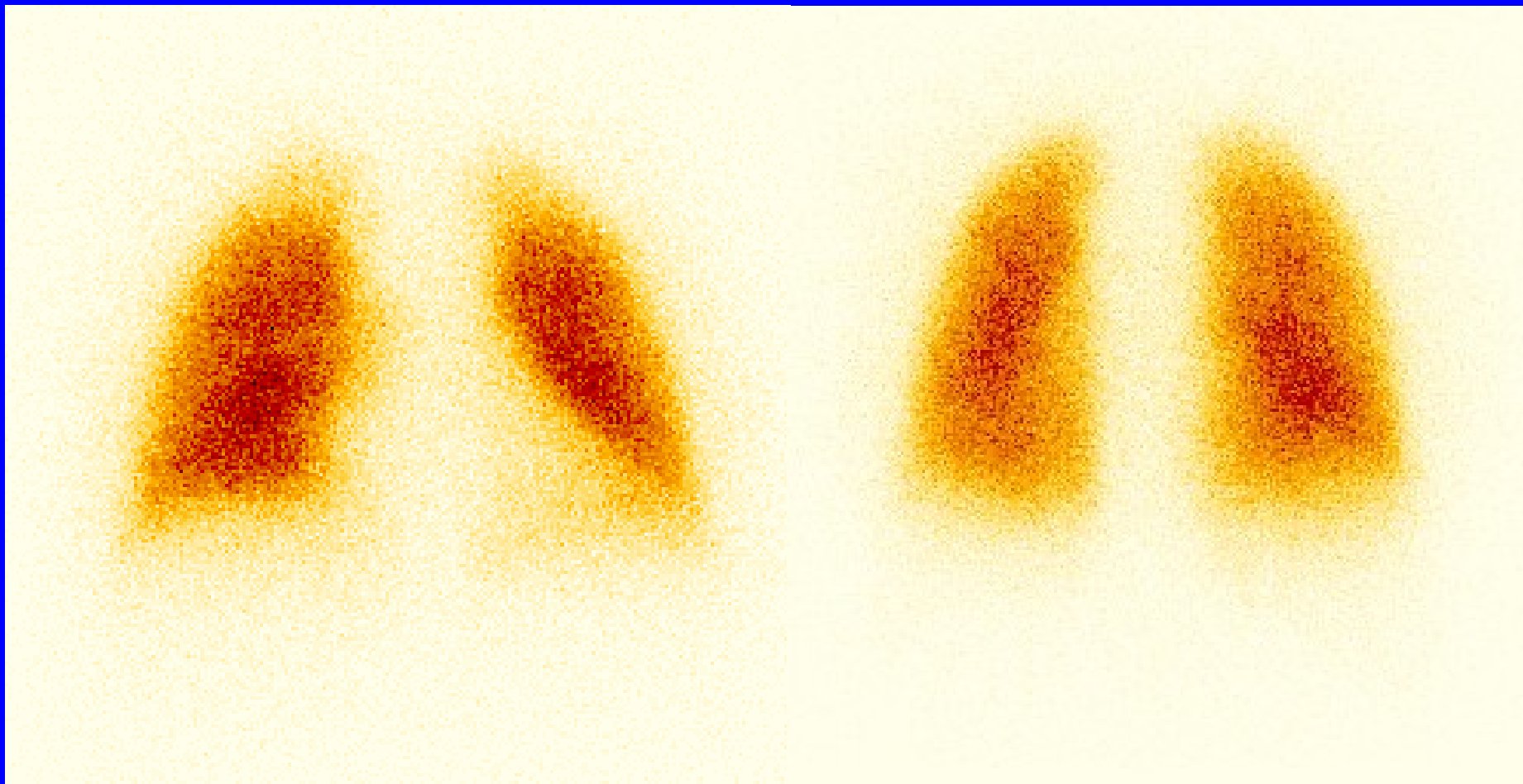
Vyšetření plic

- Základní vyšetření v diagnostice plicní embolie
- Perfuzní vyšetření – radiofarmakum (Tc-MAA) se aplikuje nitrožilně, zjišťujeme prokrvení v plicích – u plicní embolie je snižené až zastavené prokrvení v dané oblasti
- Ventilační vyšetření – vdechování radioaktivního plynu

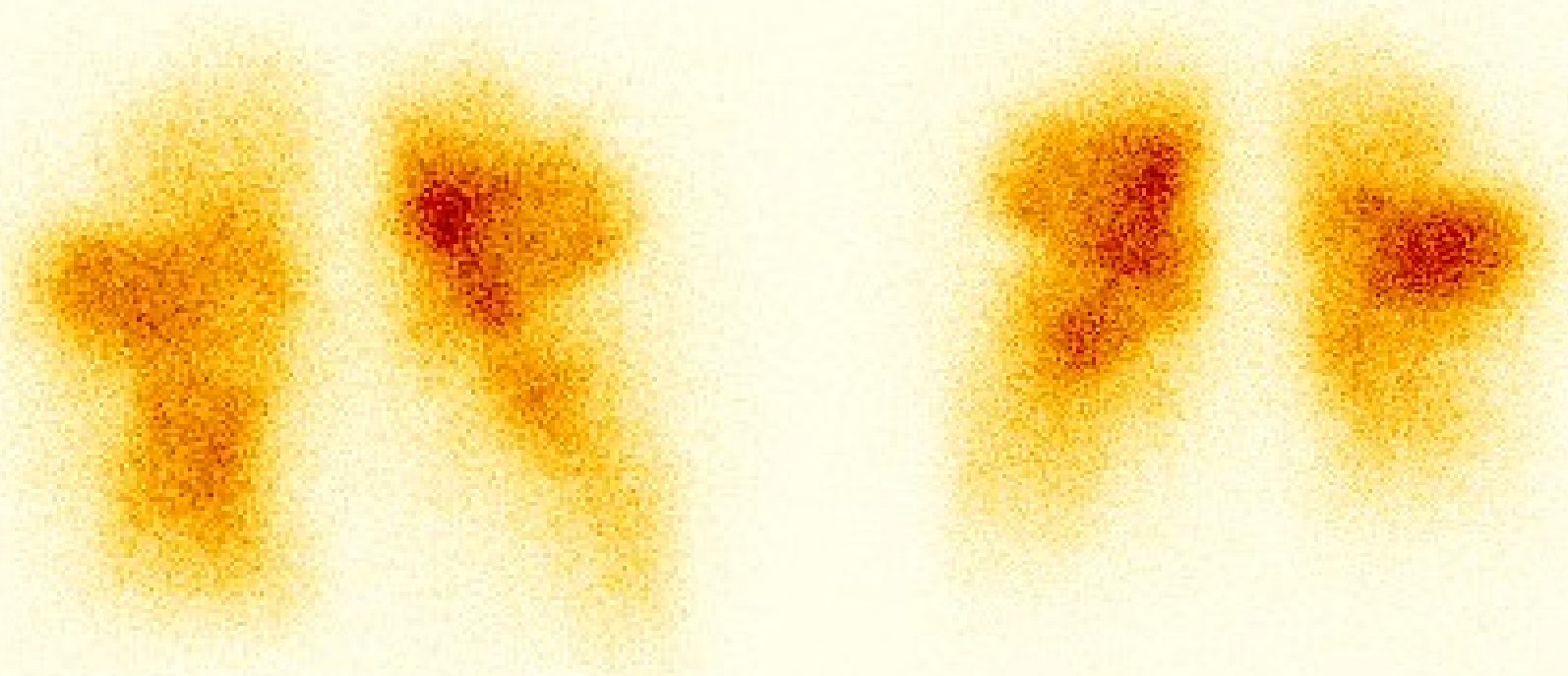
Vyšetření plic - pokračování

- Srovnání ventilace a perfuze umožňuje lépe posoudit možnost plicní embolie
- Další indikace: plicní hypertenze, vyšetření před některými plicními operacemi
- Příprava pacienta: bez speciální přípravy

Normální nález



Plicní embolie



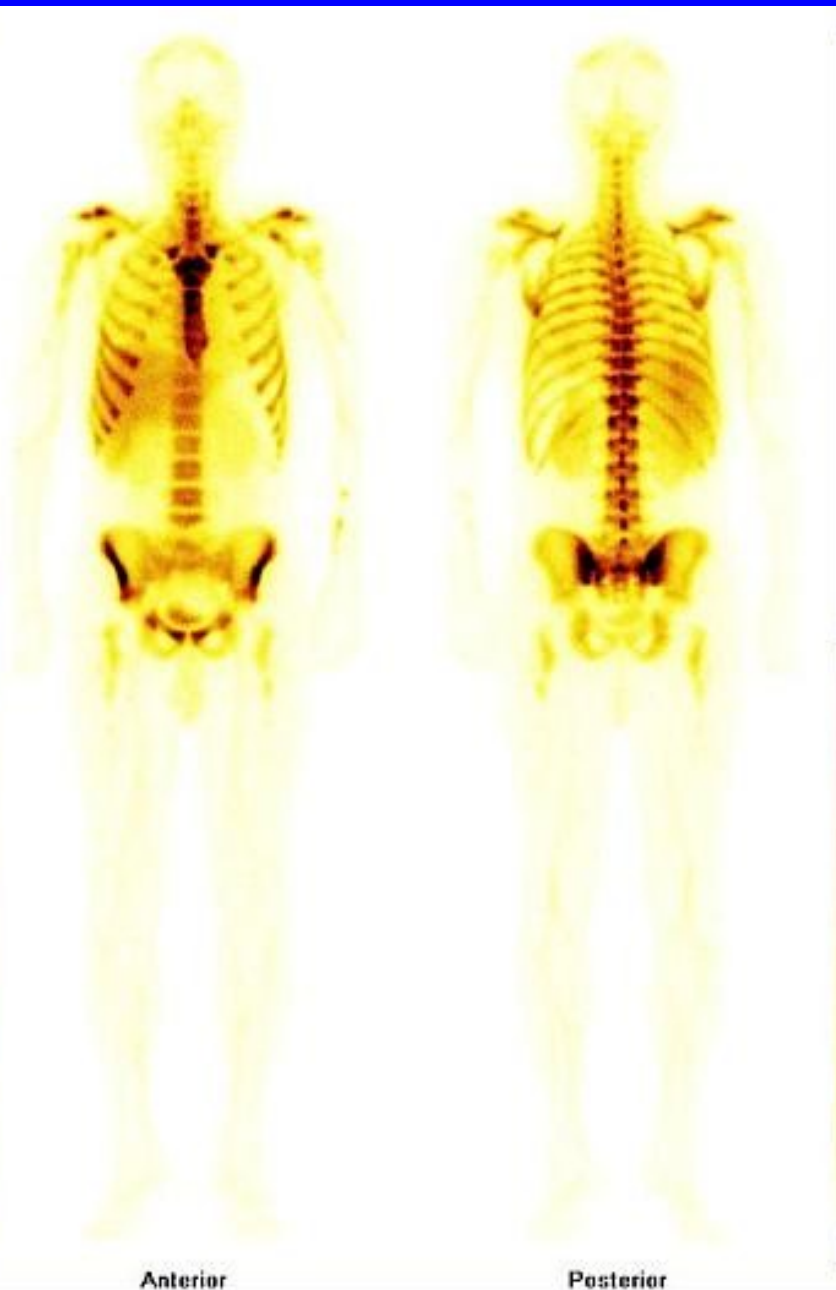Záněty a infekce

- Radiofarmaka se vychytávají v místě zánětu nespecificky (galium) nebo specificky – značené leukocyty
- PET – větší úspěšnost v diagnostice zejména u zánětu cévní stěny
- Indikace – akutní i chronické záněty, u kterých se jinými metodami nepodařilo odhalit místo zánětu

%

64

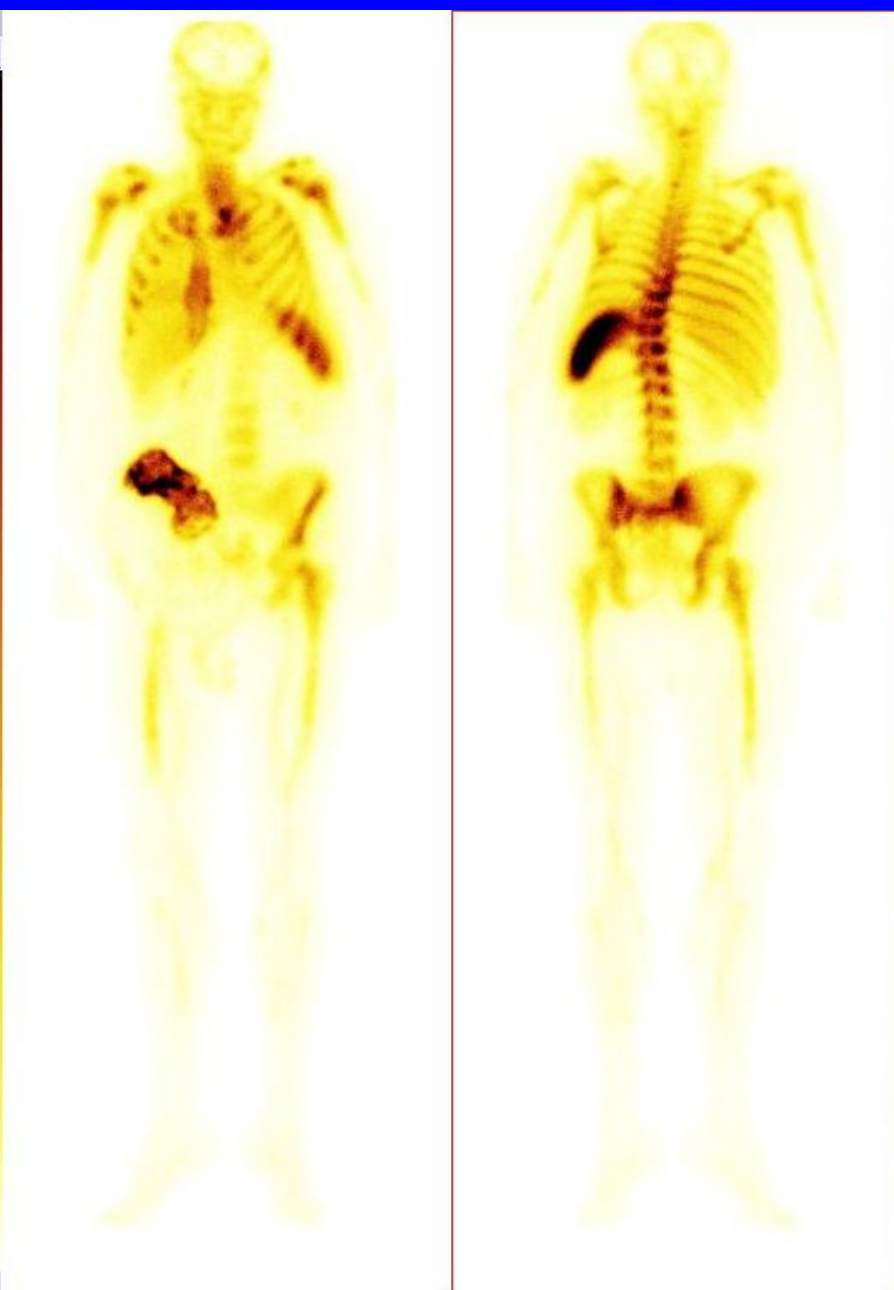
0



%

100

0

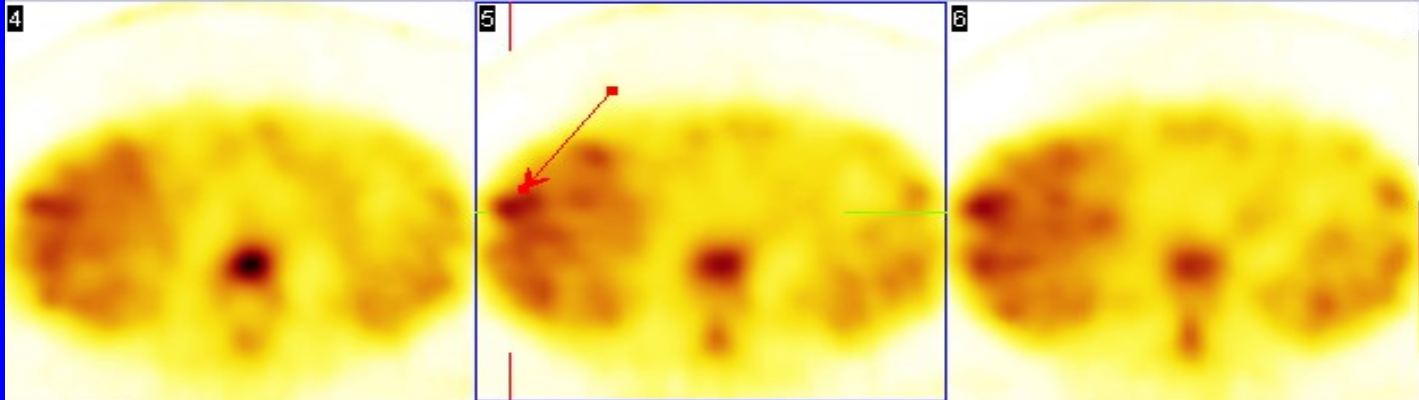


Vyšetření v onkologii


- Detekce nádoru, zjištění rozsahu onemocnění, sledování rozsahu onemocnění v průběhu léčby a po skončení léčby, ověření vychytávání radiofarmaka před léčbou
- Nespecifické zobrazení
- Specifické zobrazení – imunoscintigrafie, metabolické a receptorové zobrazení, PET

Nespecifické vyšetření nádorů


- Využívá se podobnosti radiofarmak s jinými látkami, které se hromadí v nádorech
- Galium – podobnost s ionty železa, které se zvýšeně vychytává v nádorech (mají zvýšený metabolismus), rovněž i pro zobrazení zánětů, dnes již nahrazeno PET



Sagittal

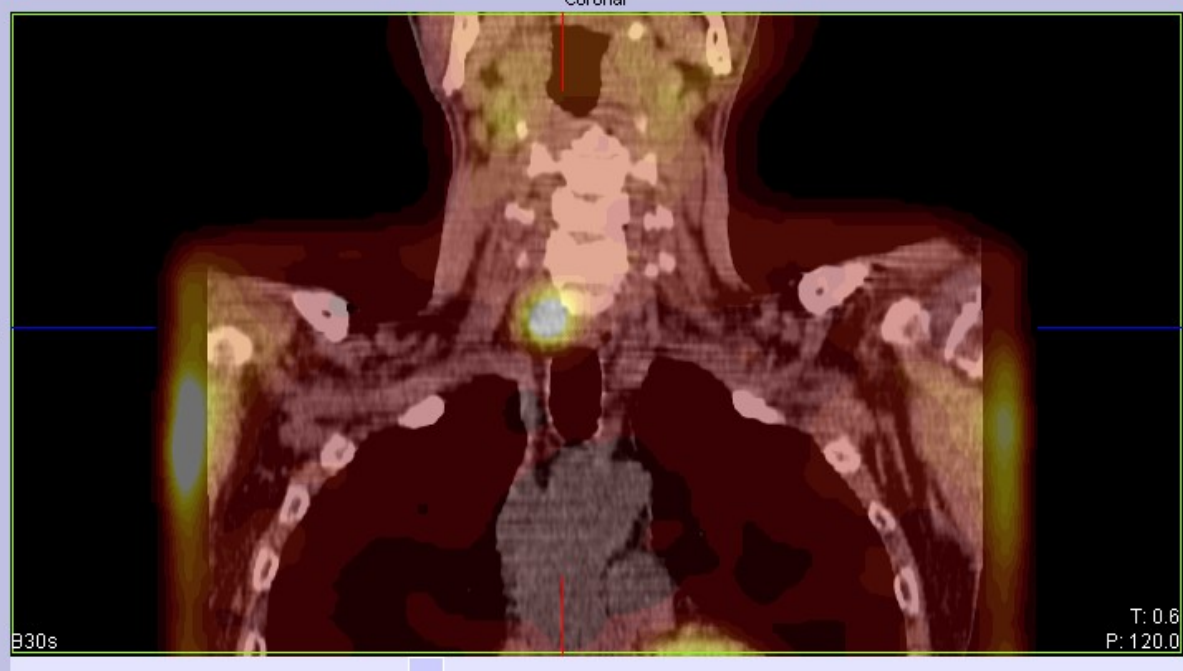
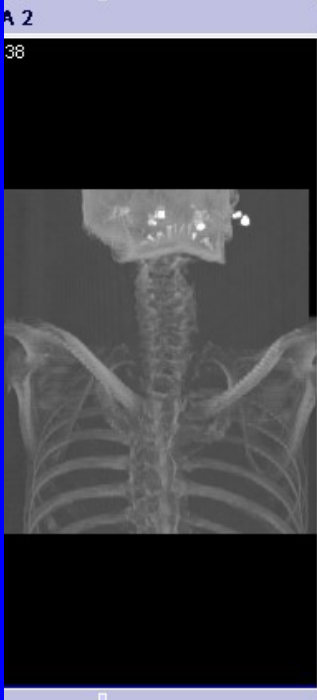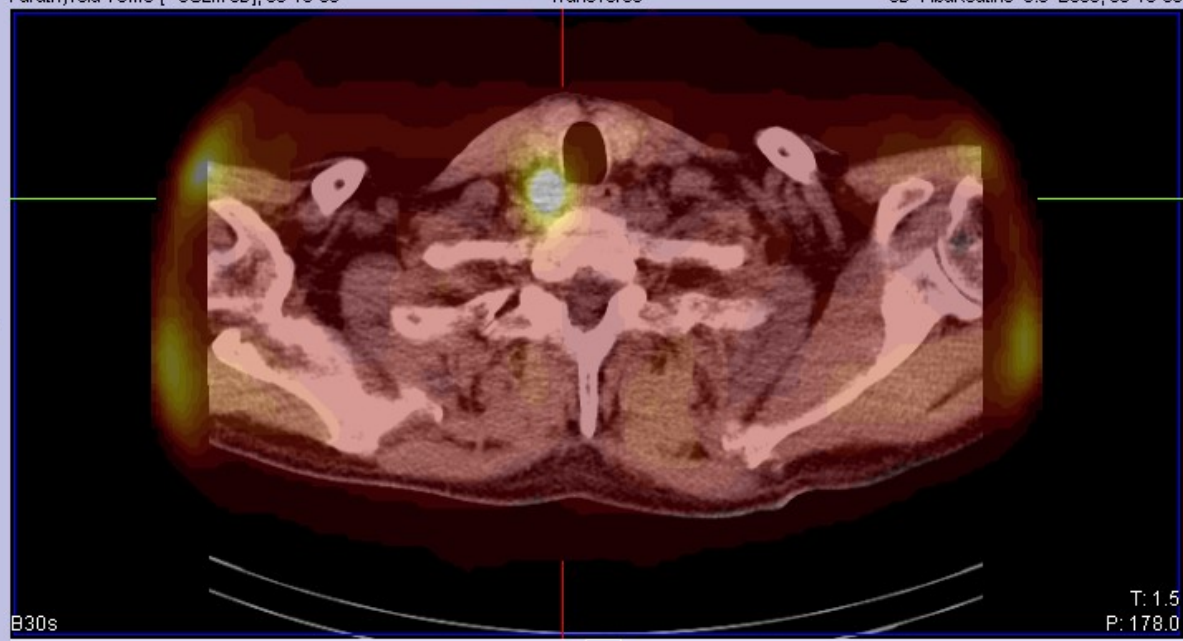



Coronal



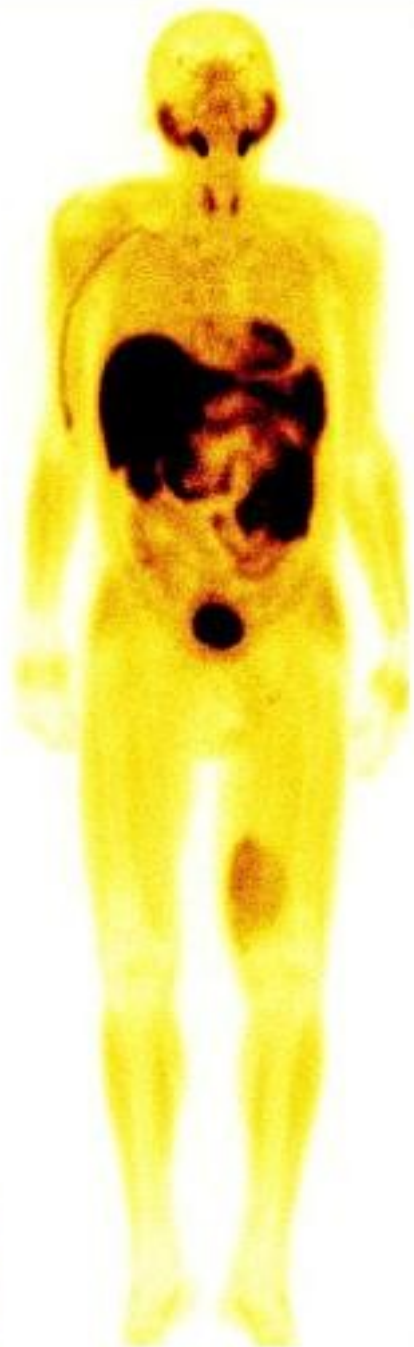
Nespecifické vyšetření nádorů

- Thallium – podobnost s ionty draslíku, nádory štítné žlázy, příštítných tělísek, prsu, mozku, měkkých tkání
- MIBI a tetrasfosmin – nahrazují již méně používané Thallium, navíc v diagnostice mnohočetného myelomu, lymfomů
- Pentavalentní DMSA – některé nádory štítnice, které nevyčytávají jod

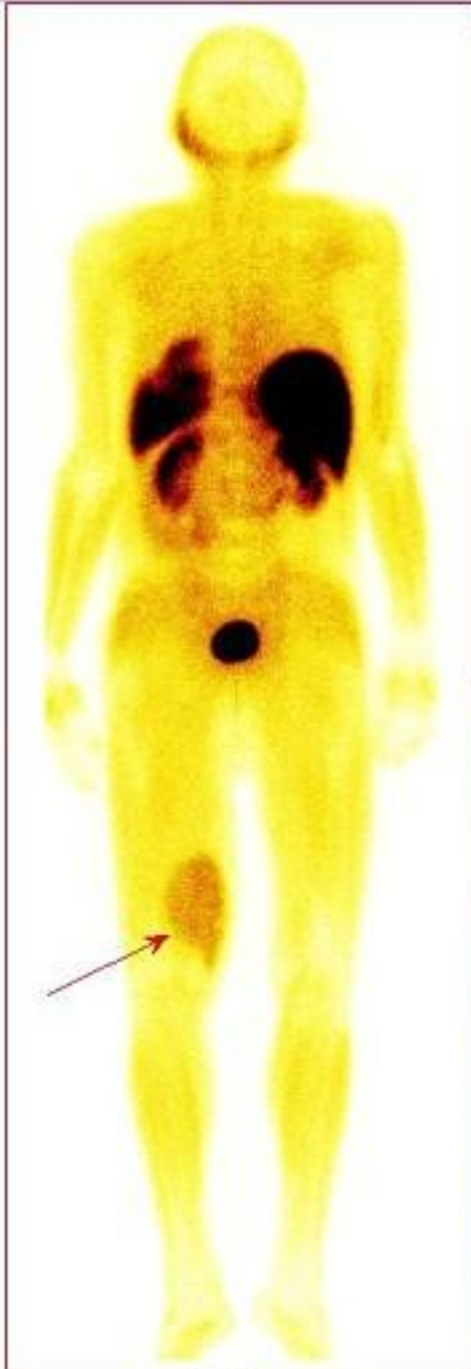

A1: (B:0% T:57%) A2: HU(B:-85 T:165)

%



Anterior



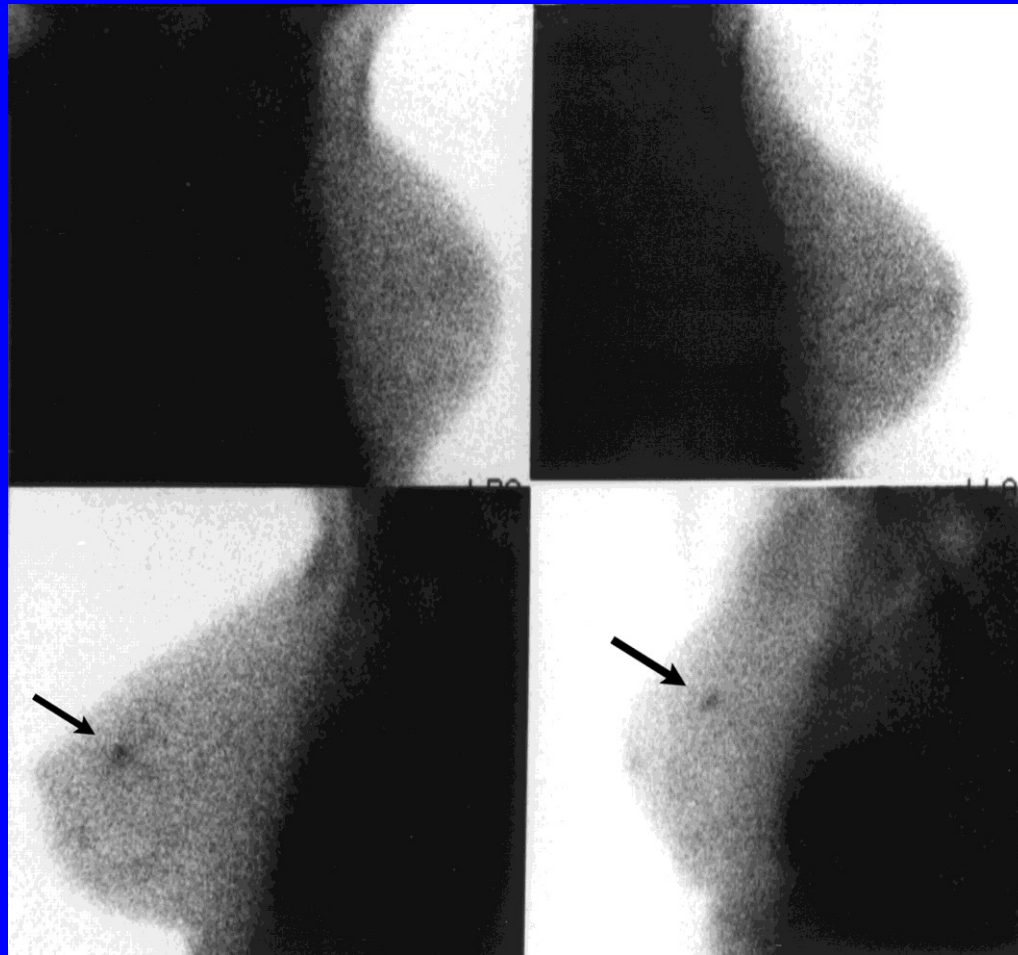
Posterior

7



0

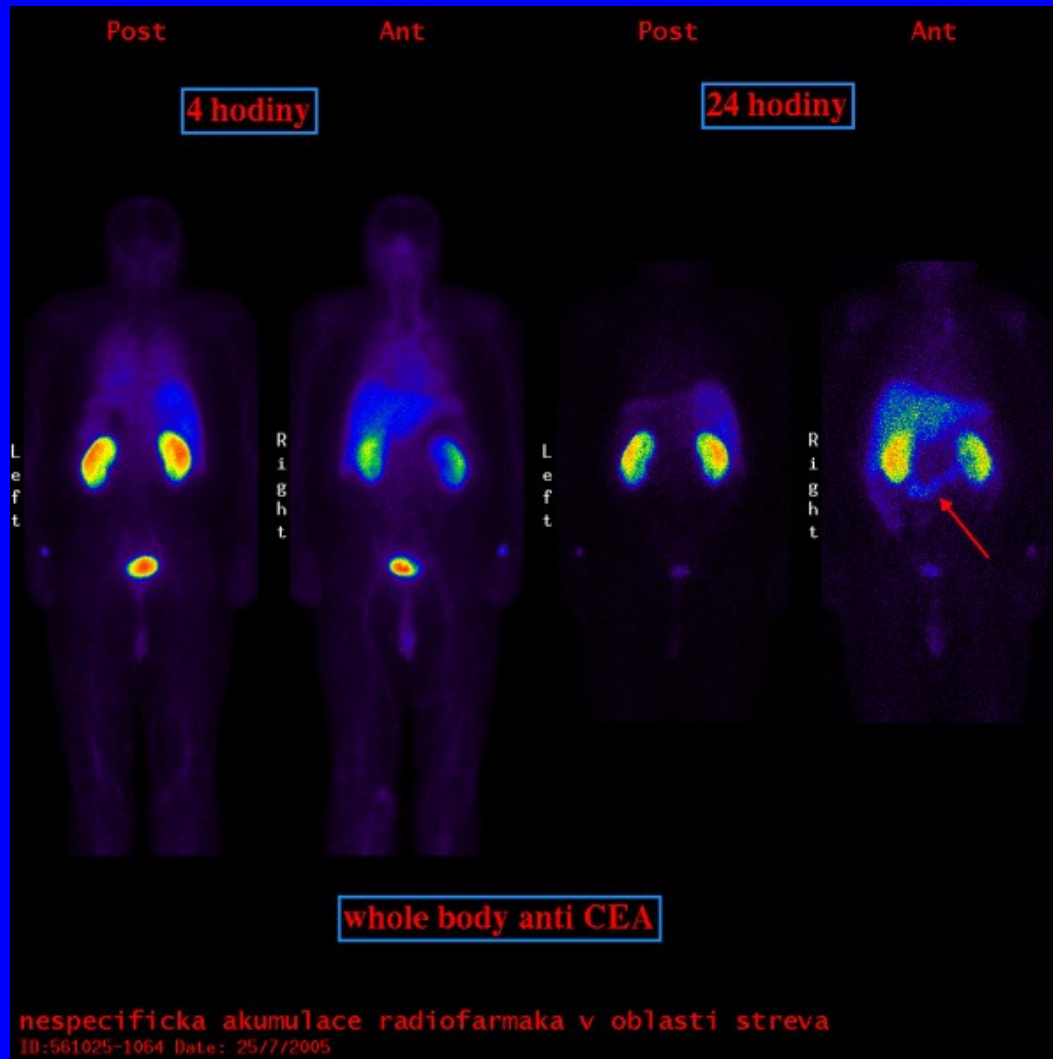
Scintimamografie - MIBI



Specifické vyšetření nádorů

- Imunoscintigrafie – značené monoklonální protilátky proti antigenům, které se vyskytují jen na nádorových buňkách, nádory prostaty, vaječníků, tlustého střeva a rekta. Využívá se málo.

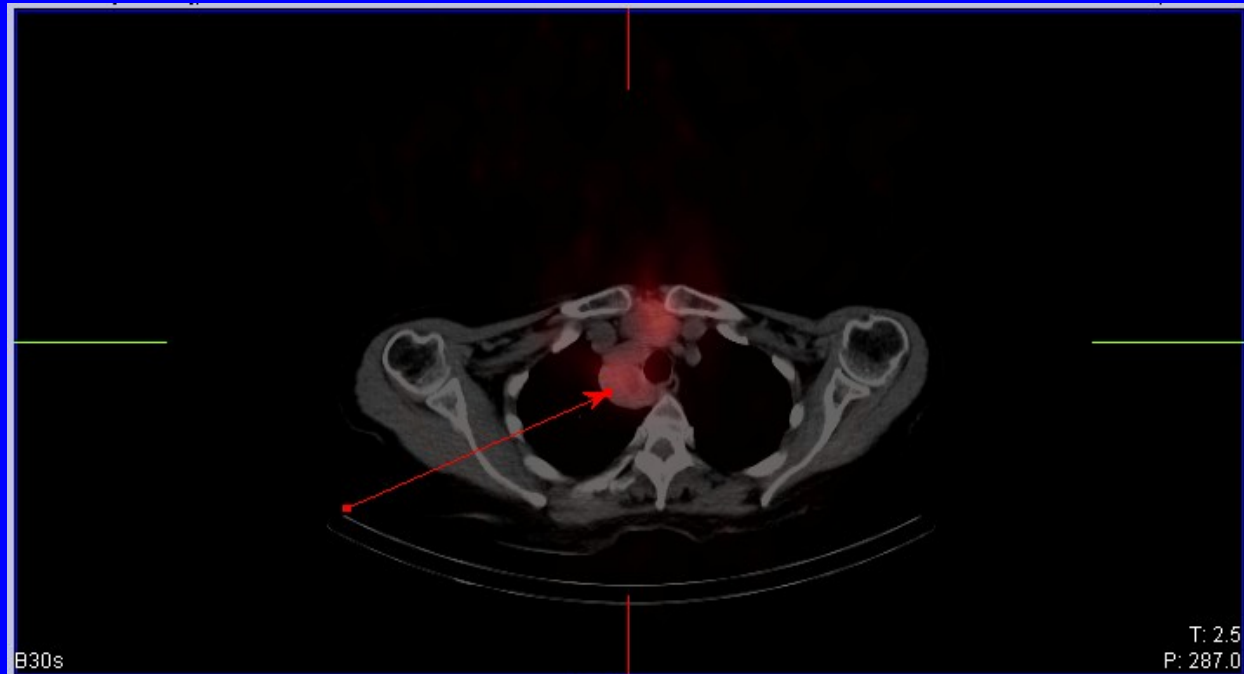
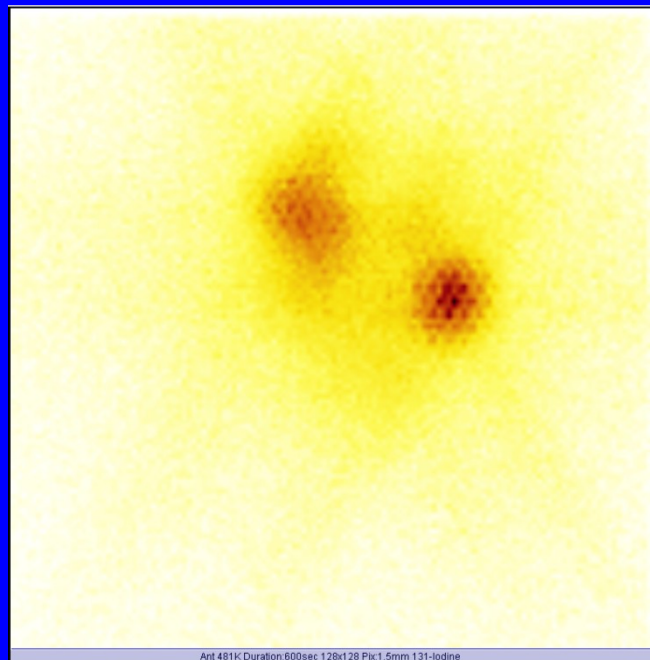
Imunoscintigrafie



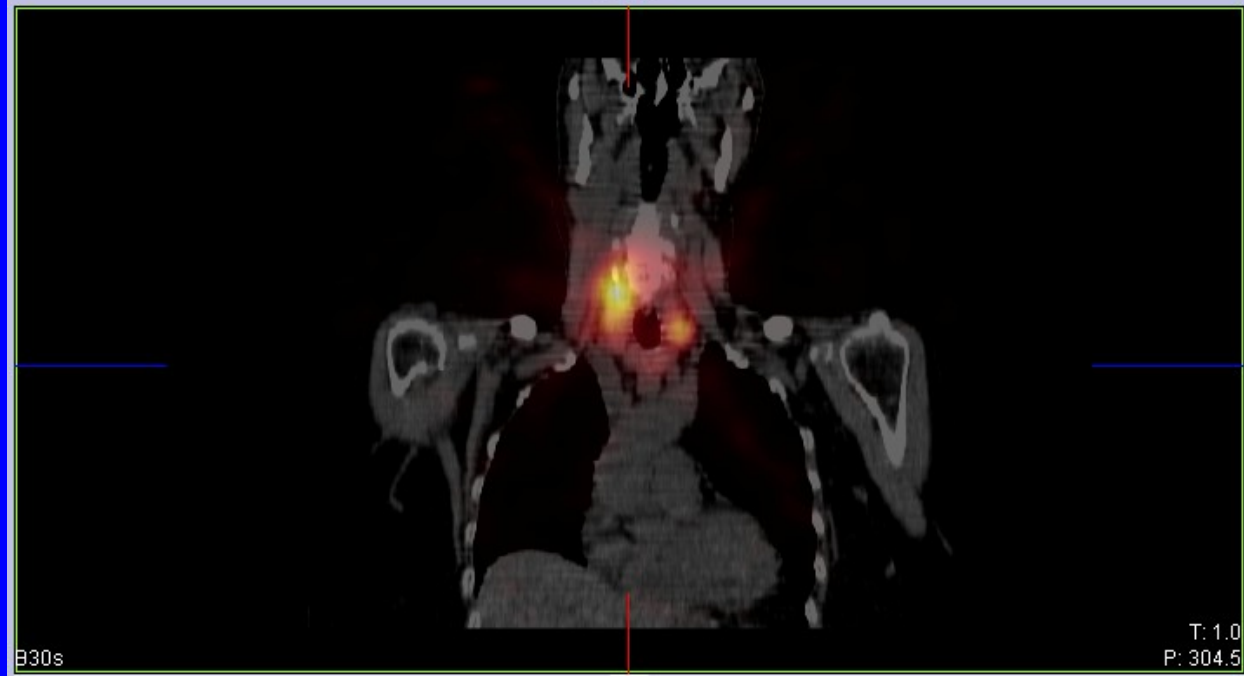
Metabolické a receptorové zobrazování nádorů

- Vyšetření radioaktivním jodem – nádory štítné žlázy
- MIBG – analog noradrenalinu, vychytává se u nádorů nadledvin, neuroblastomu (nejčastější zhoubný nádor u dětí) a v neuroendokrinních nádorech
- Somatostatinové receptory – neuroendokrinní nádory zejména trávicího traktu

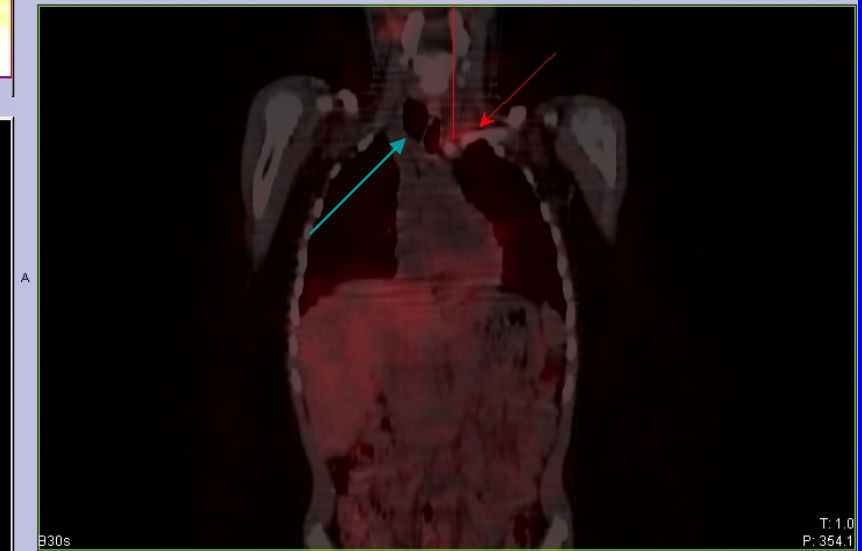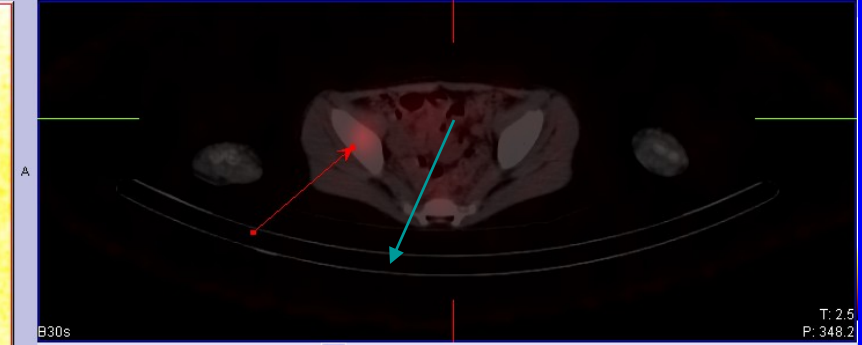
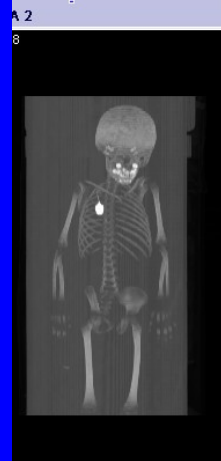

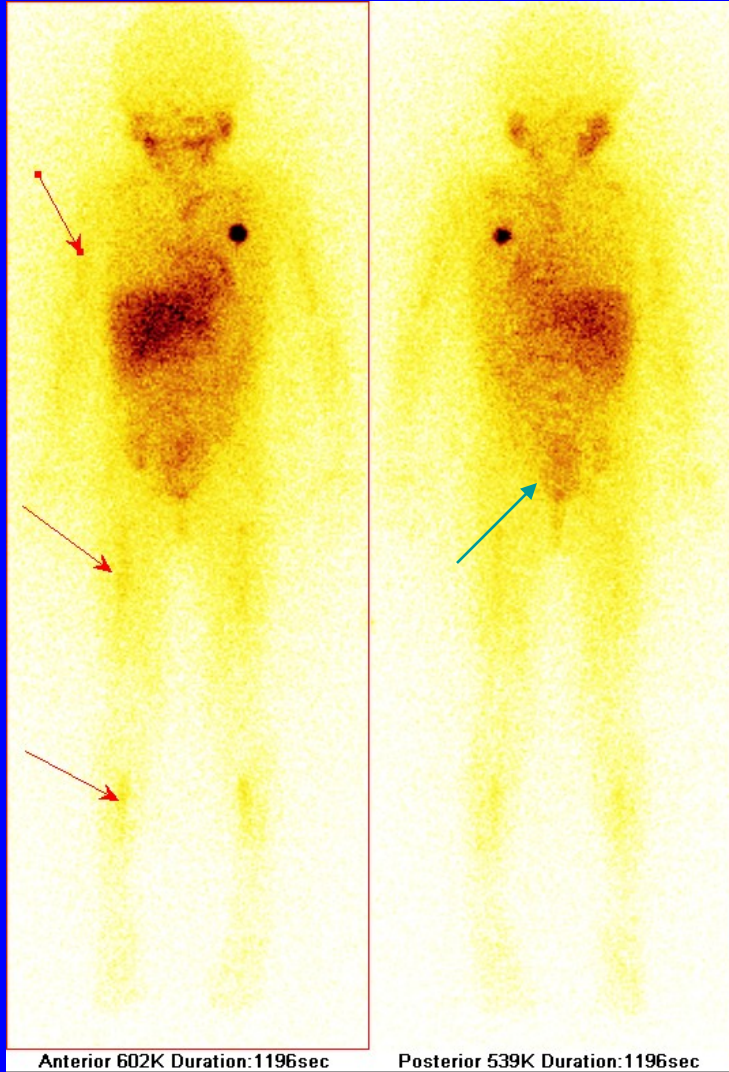
Štítnice – 131I



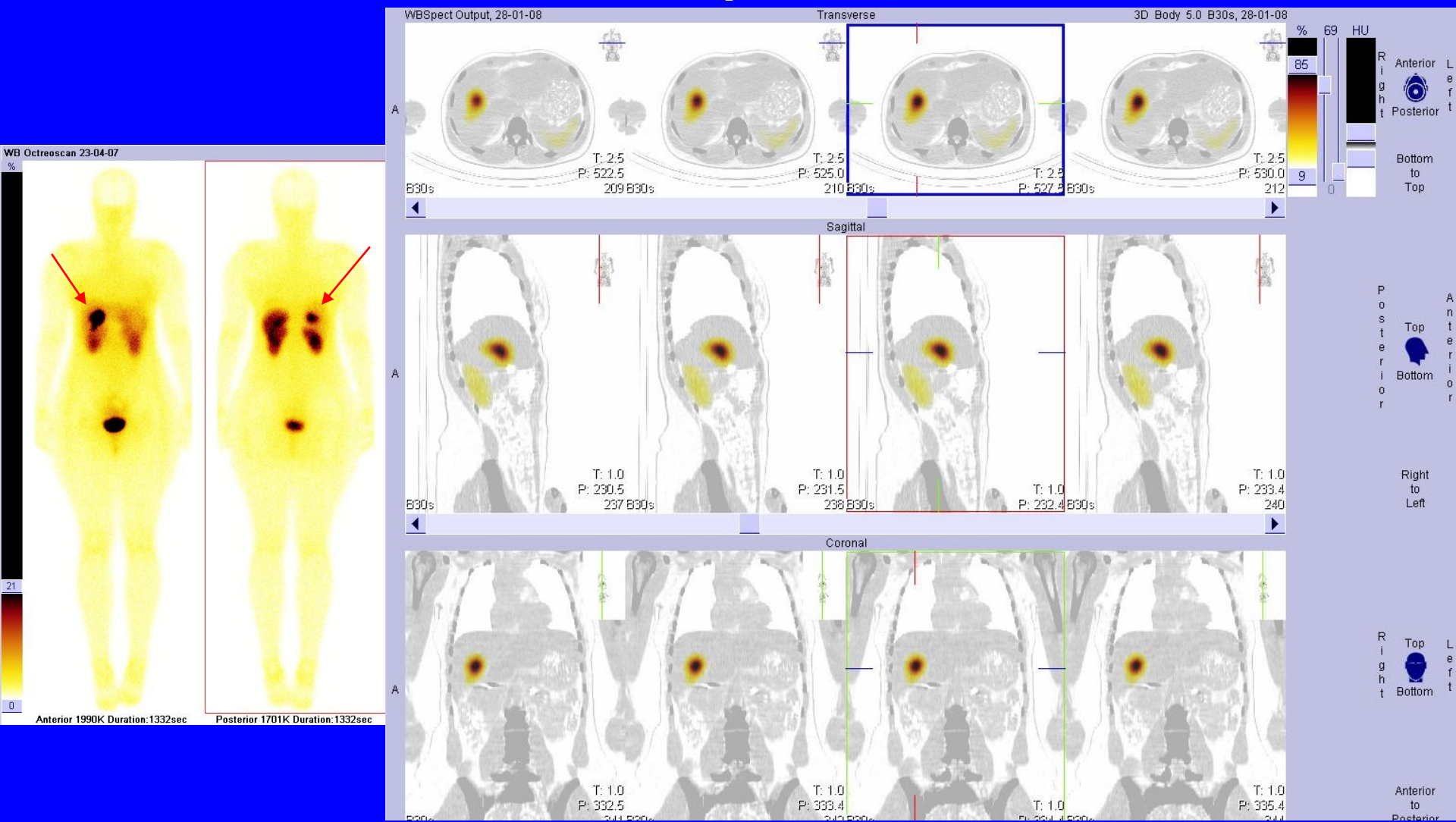
Coronal



MIBG - Neuroblastom



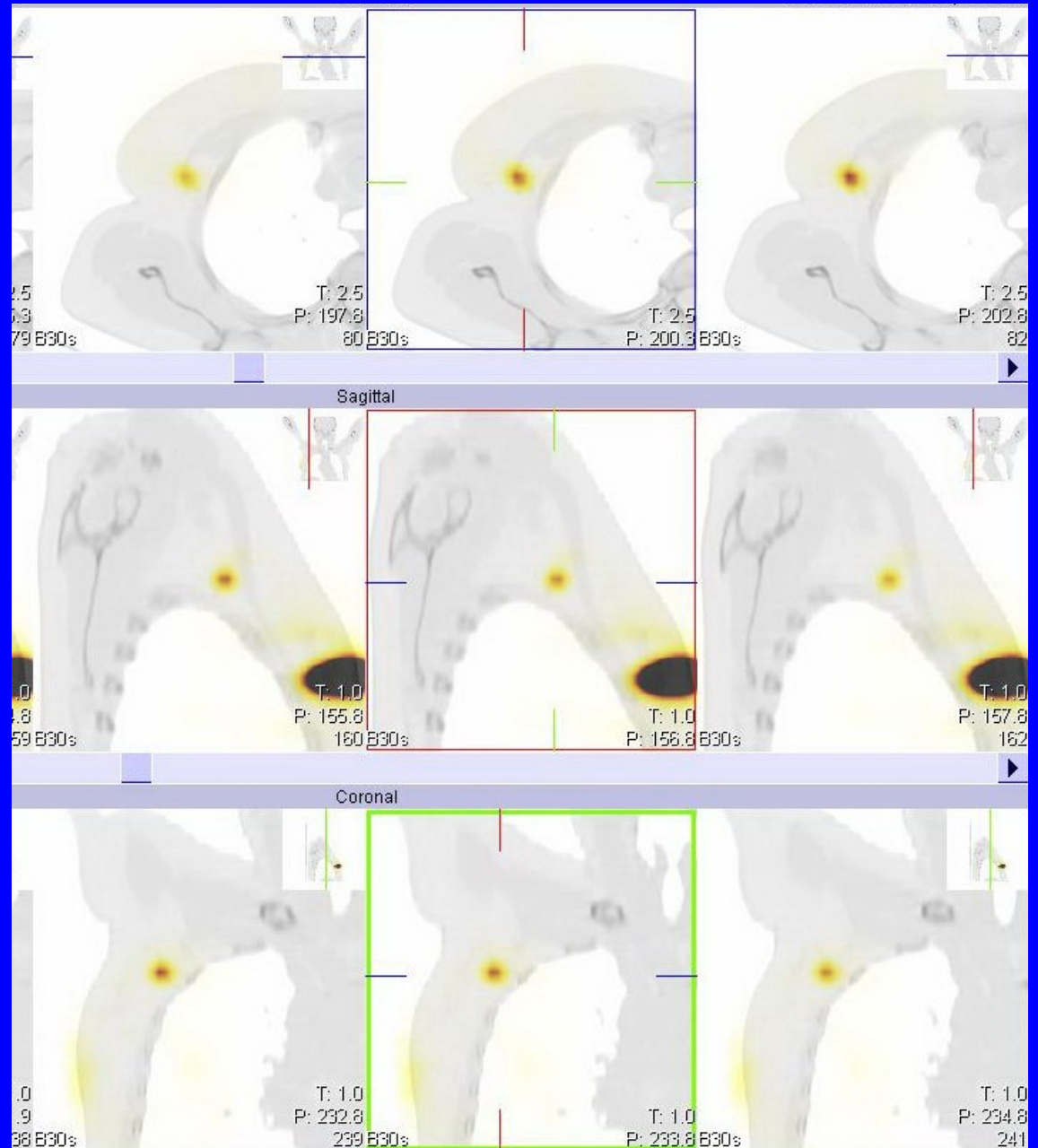

Scintigrafie somatostatinových receptorů



Detekce sentinelových uzlin

- Strážní uzlina – 1. uzlina v povodí tumoru
- ^{99m}Tc -koloid
- Radiačně navigovaná chirurgie
- Maligní melanom
- Karcinom prsu
- Ca hlavy a krku, vulvy, penisu

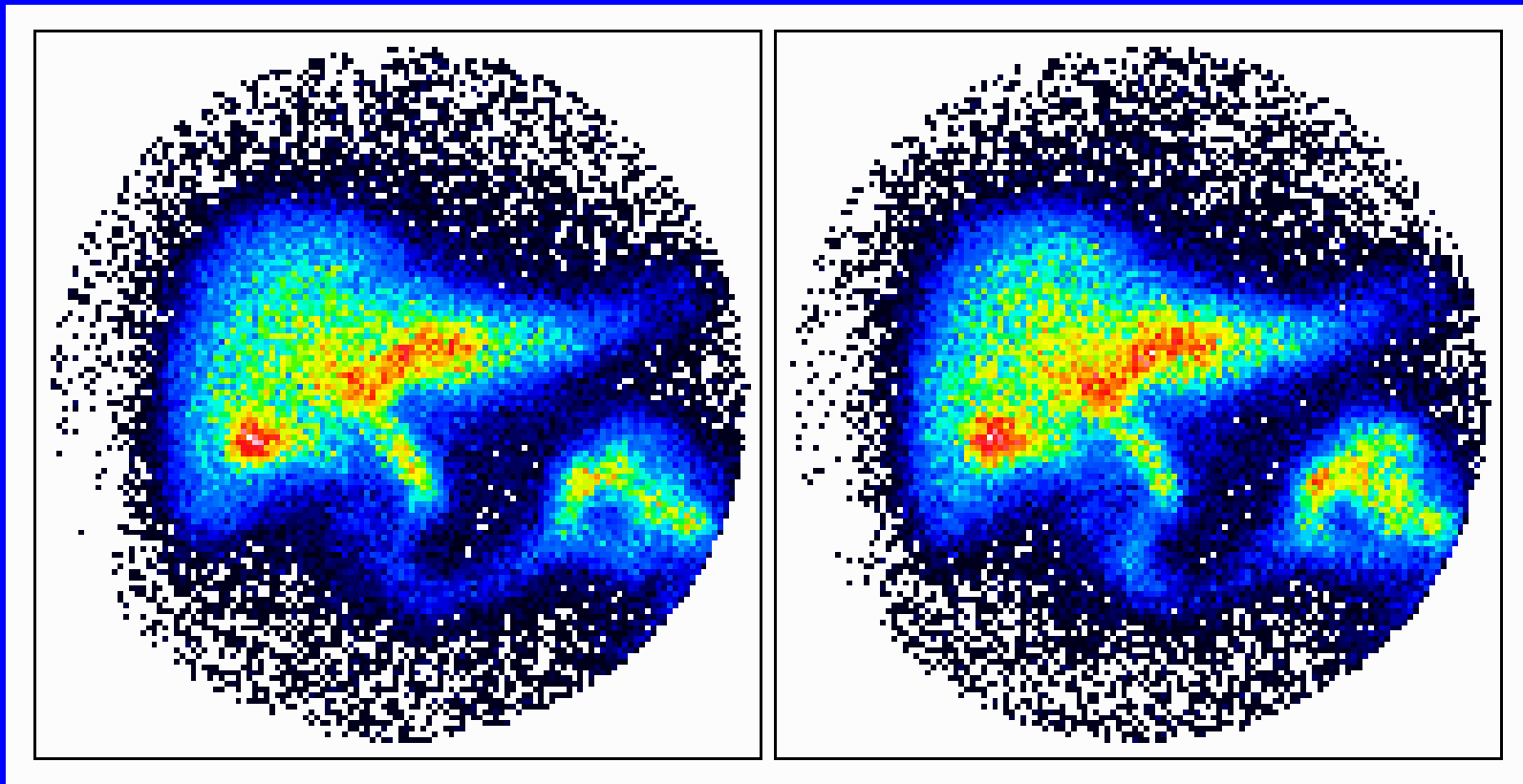
Ca prsu



Vyšetření jater a žlučových cest

- Vyšetření zejména funkce jater, žlučníku a žlučových cest. Vyšetření funkce nelze nahradit ani ultrazvukem, ani jinými RTG metodami.
- Dynamická cholescintigrafie – HIDA
- Stanoví se funkce jater, zhodnotí se rychlost naplňování žlučníku, jeho vyprazdňování po podnětu a transport žluči žlučovými cestami

Dynamická cholestintigrafie

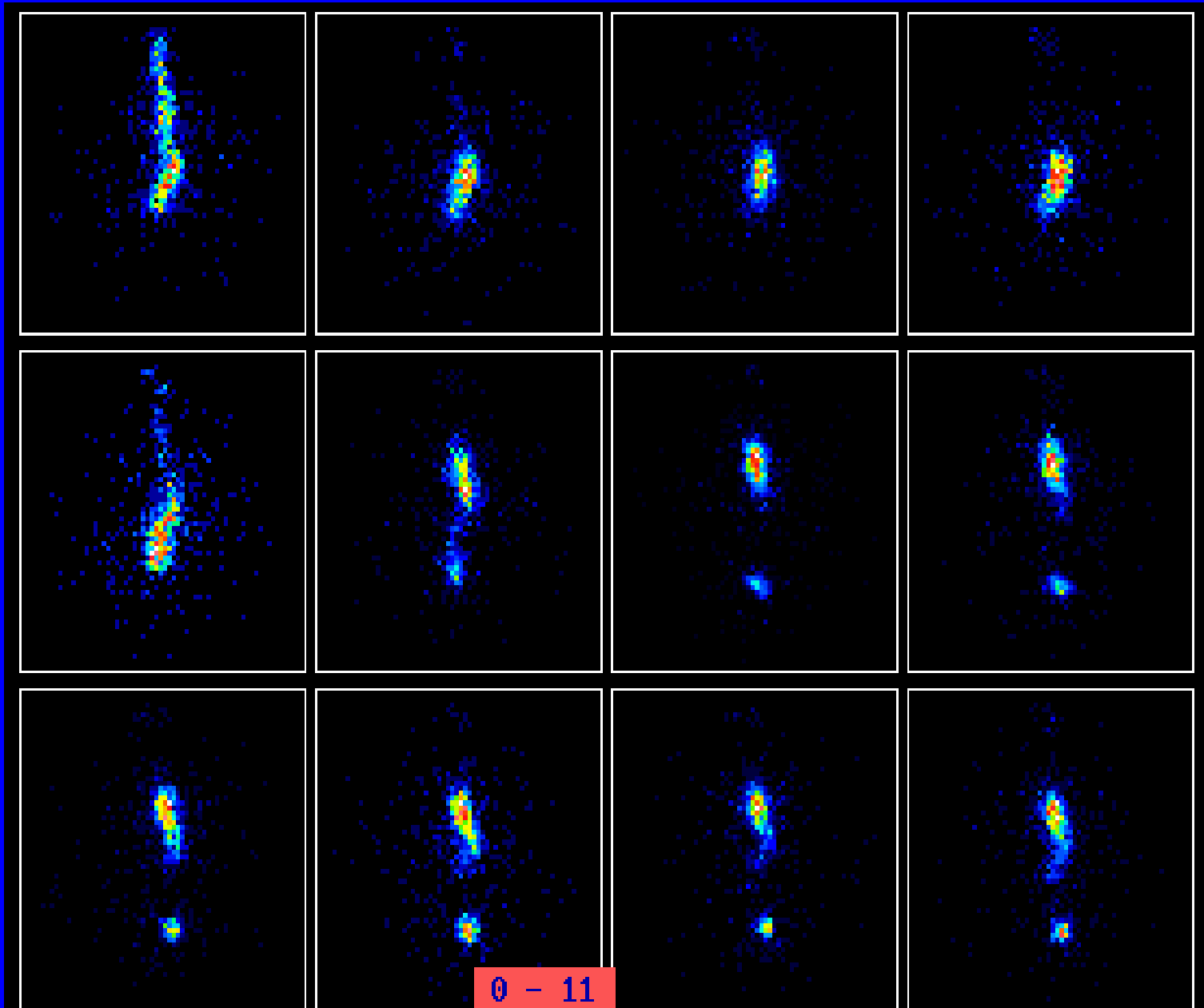


- Vyšetřování funkčních poruch trávení, stanovení funkce jater v onkologii

Vyšetření trávicího ústrojí

- Vyšetření jícnu a žaludku – pouze funkční vyšetření u poruch polykání a u vyprazdňování žaludku. Nelze hodnotit morfologii (anatomii)
- U vyšetření jícnu pacient na pokyn spolkně sousto označené radiofarmakem (tuhé nebo tekuté), kamerou se snímá oblast hrudníku. Hodnotí se rychlost a plynulost transportu sousta jícnem

Dynamická scintigrafie jícnu

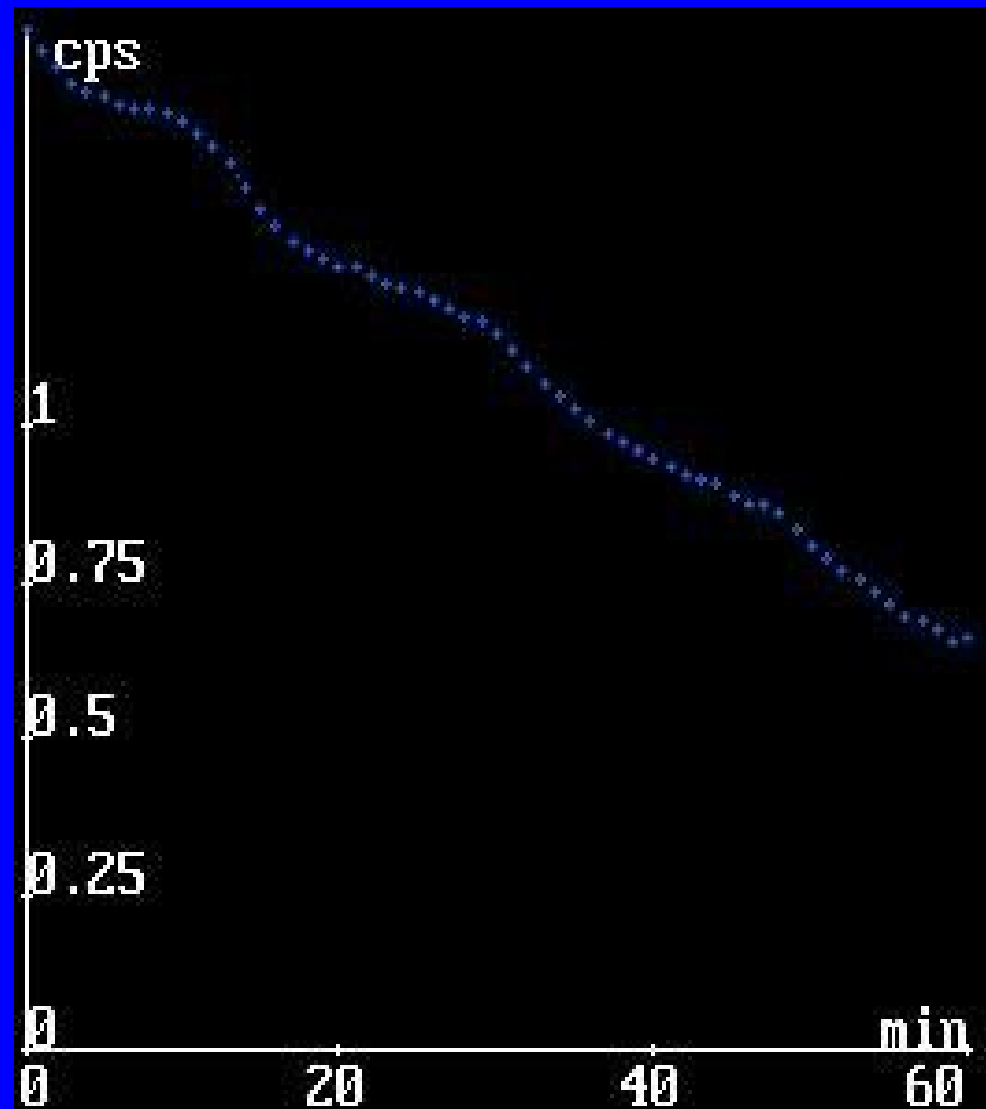
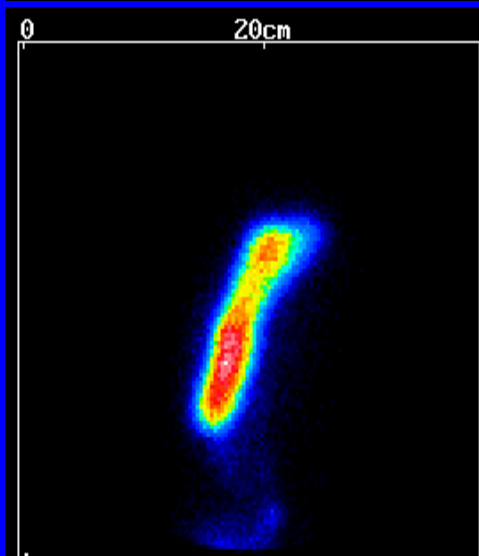
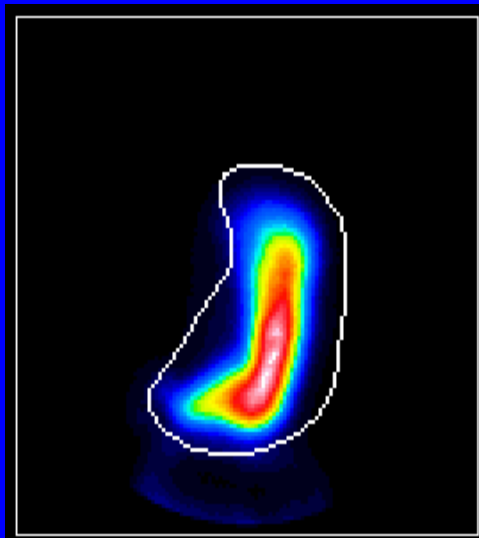


0 - 11

Vyšetření trávicího ústrojí II

- U vyšetření žaludku pacient sní cca 200ml označené stravy (rýže) a snímá se oblast žaludku po dobu 60-90 minut. Hodnotí se rychlost evakuace (vyprazdňování) žaludku
- Lze vyšetřit i rychlost transportu označené stravy tenkým a tlustým střevem
- Není žádná speciální příprava pacienta

Evakuace žaludku



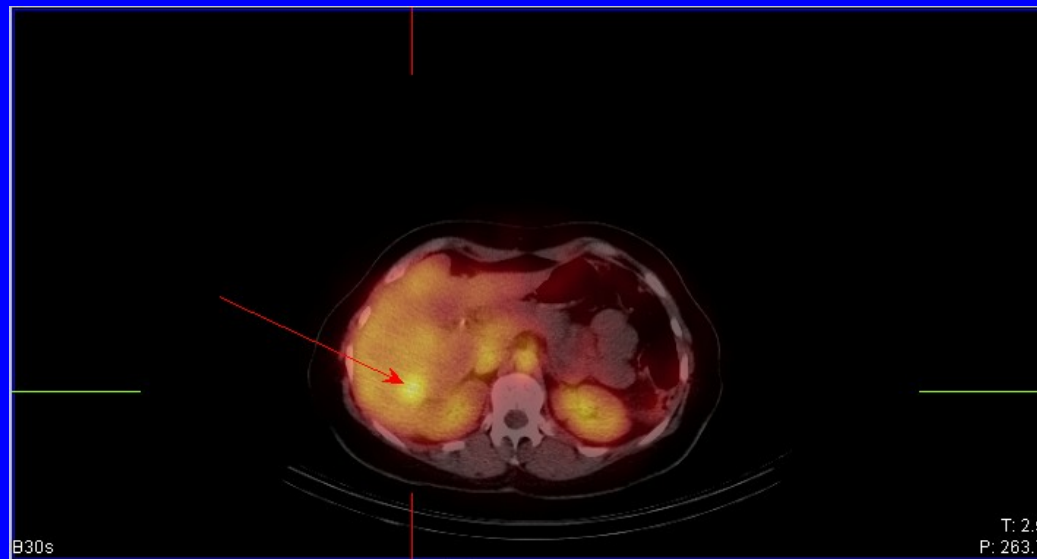
Vyšetření trávicího ústrojí III

- Vyšetření krvácení do trávicí trubice – označí se červené krvinky a snímá se i několik hodin oblast břicha, pátrání po zdroji krvácení zejména v oblasti tenkého střeva
- Meckelův divertikl – ektopická žaludeční sliznice – nejčastější zdroj krvácení u dětí. Radiofarmakum se vychytá v žaludeční sliznici

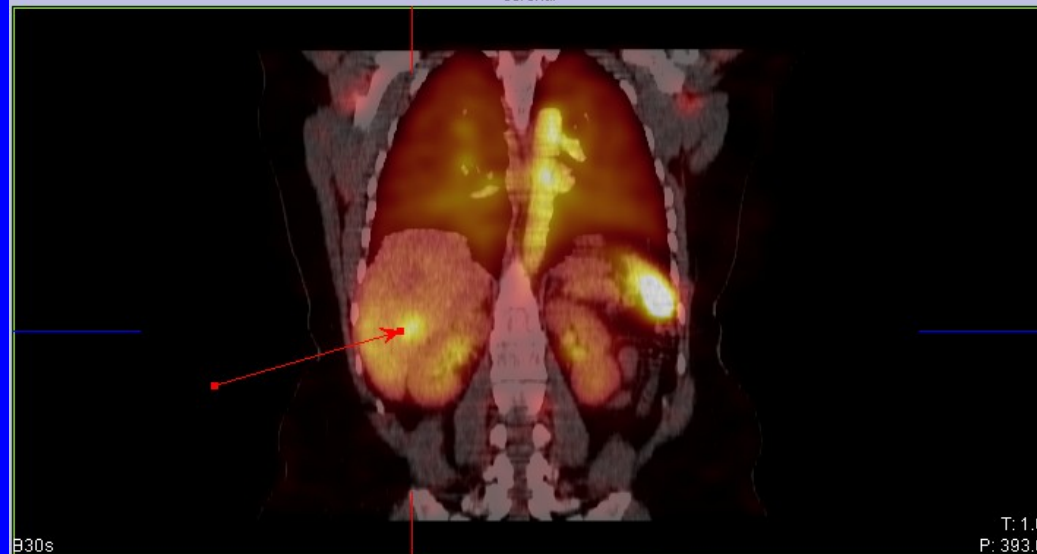
Vyšetření trávicího ústrojí IV

- Jaterní hemangiom – odlišení hemangiomu (spleť cévních kapilár) od nádoru. Označené červené krvinky se zvýšeně hromadí v hemangiomu, nikoliv v nádoru
- Vyšetření nádorů trávicího ústrojí jsme již probrali

Jaterní hemangiom



Coronal

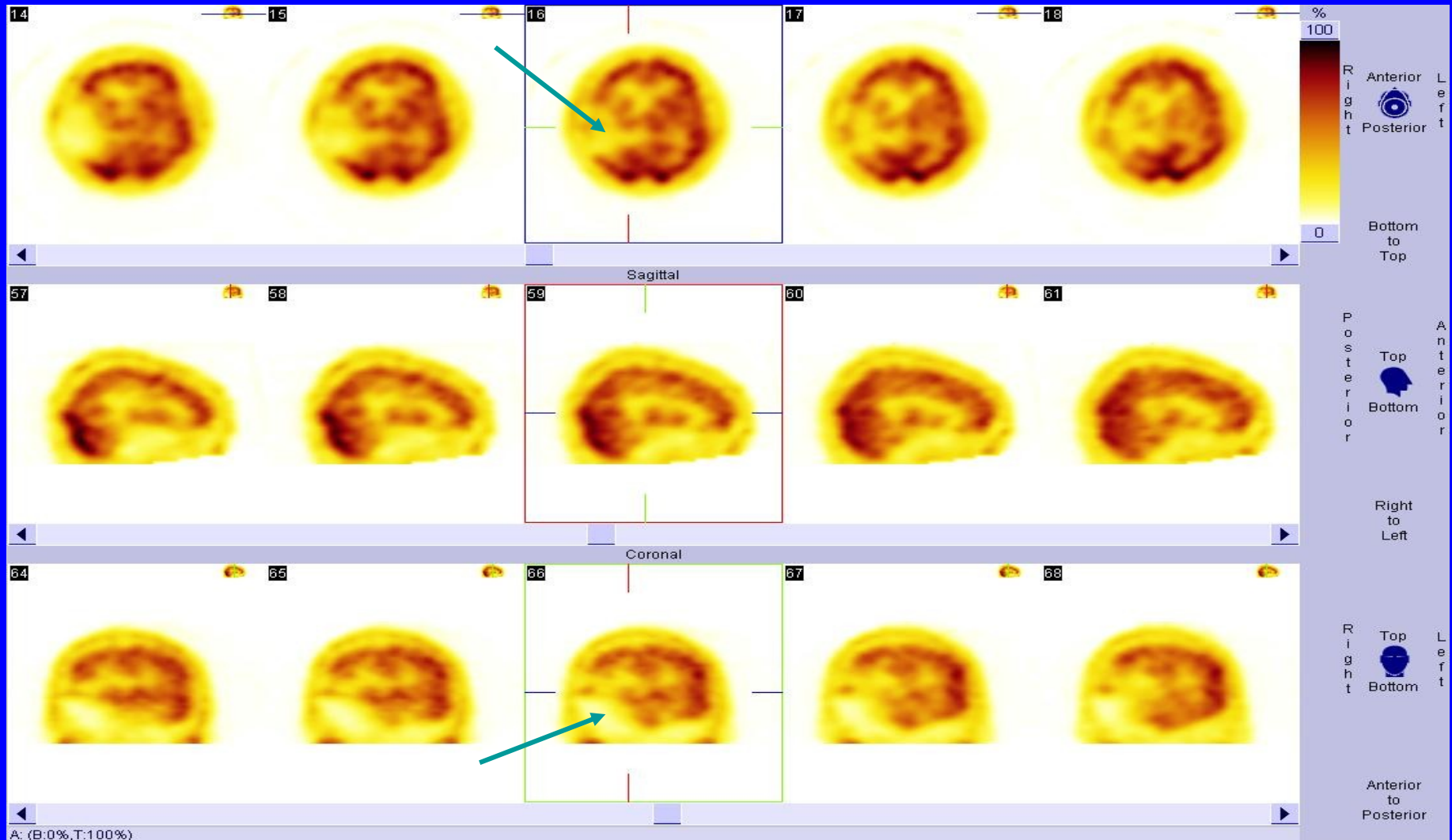


A1: (B:0%,T:59%) A2: HU(B:-85,T:165)

Vyšetření mozku

- Perfuzní scintigrafie mozku – zjišťujeme poruchu prokrvení v jednotlivých oblastech mozku
- Provádí se u epilepsie (porovnává se vyšetření provedené mezi záchvaty a při záchvatu, kdy se mění prokrvení), u mozkových příhod, demencí, nádorech, některých psychiatrických poruch

Perfuzní scintigrafie mozku



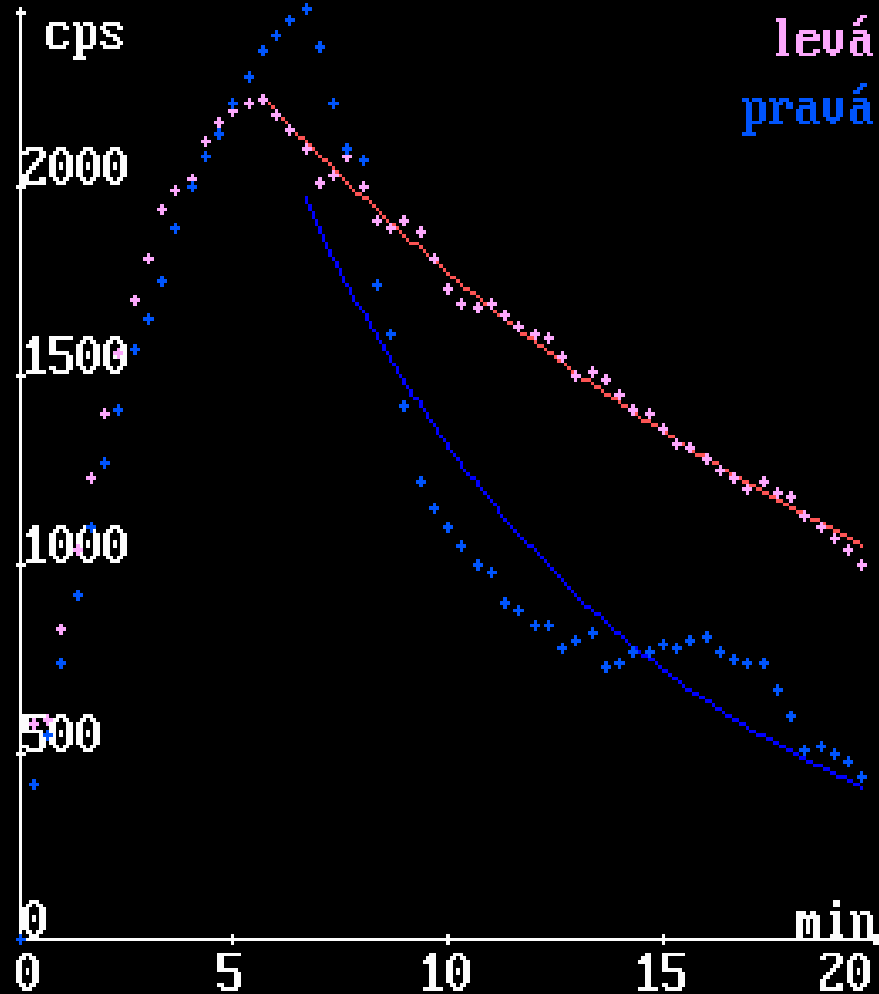
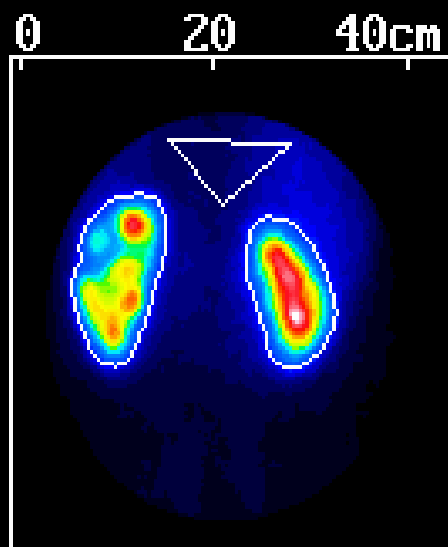
Vyšetření mozku

- DAT scan – vyšetření center pro hybnost v mozku odlišení některých motorických poruch – třesů končetin
- Důležitá je příprava pacienta – tichá a tmavá místnost, iv aplikace kanylou zavedenou 20 minut před vyšetřením.

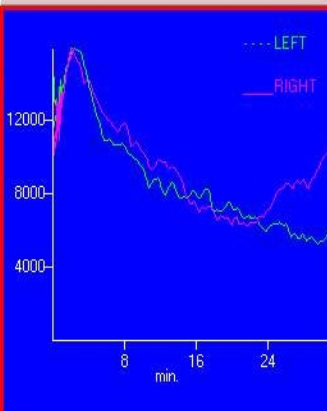
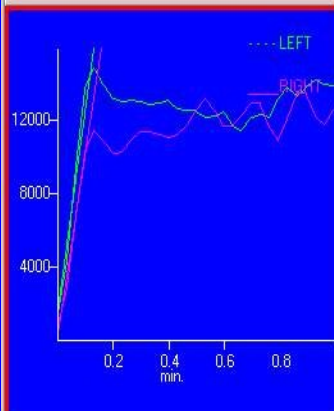
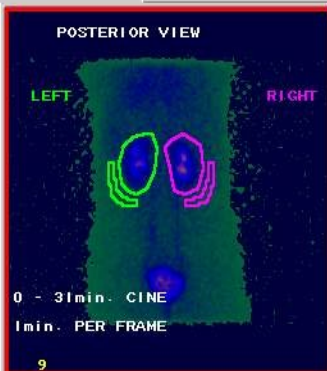
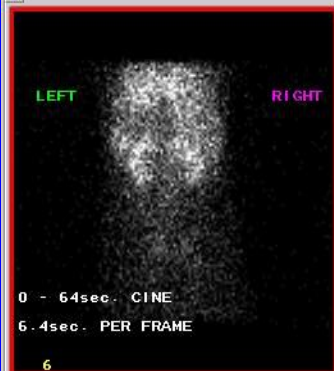
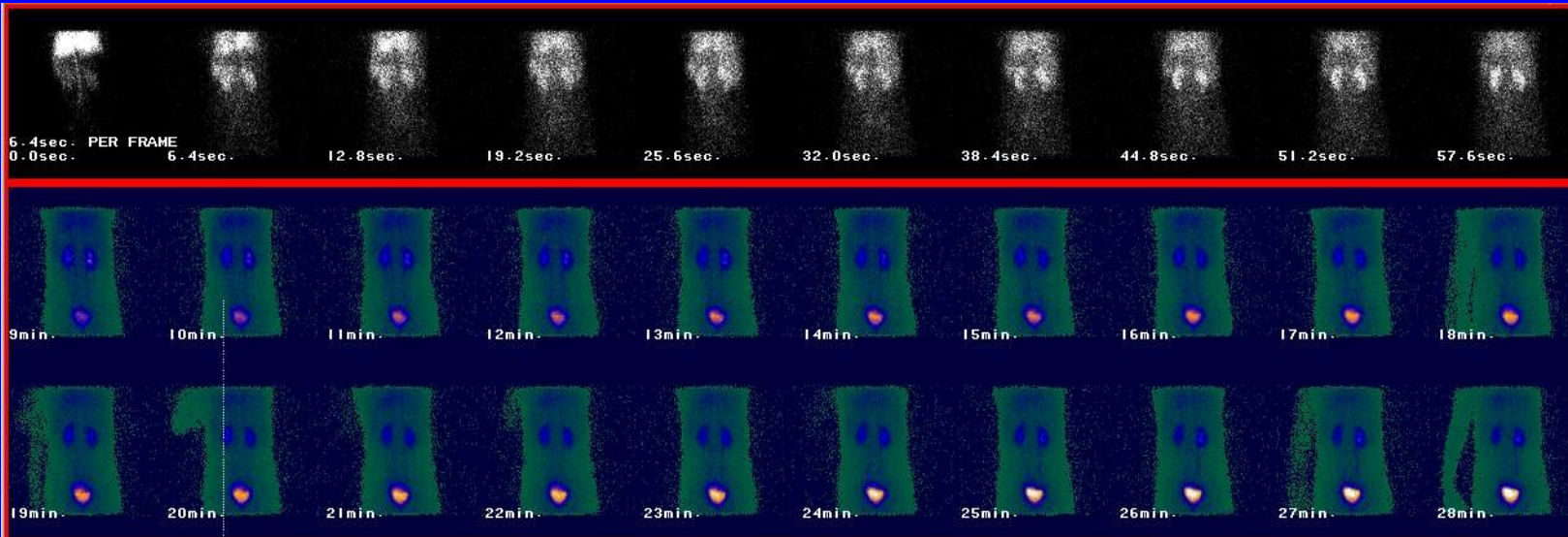
Vyšetření močového systému

- Dynamická scintigrafie ledvin
 - Hodnocení prokrvení ledvin, částečně i morfologie, funkce parenchymu a drenáže ledvin (možnost furosemidového testu)
 - Snímá se oblast ledvin po dobu 20 minut, frekvencí 1 obrázek za 20 sekund. Pak následuje vytvoření křivek kinetiky radiofarmaka a jejich interpretace.
 - Možnost stanovení glomerulární filtrace a dalších funkčních parametrů

Dynamická scintigrafie ledvin hodnocení



Dynamická scintigrafie ledvin DTPA



RENAL PROCESSING RESULTS			
		Left Kidney	Right Kidney
Perfusion	Integral	57 %	43 %
	Slope	53 %	47 %
Clearance	Integral	50 %	50 %
	Slope	41 %	59 %
GFR	Global	177 mL/min	88 mL/min
		89 mL/min	88 mL/min
Peak:	Time	2.56 min.	2.31 min.
	Counts	263 c/sec	263 c/sec.
Time to 50%		11.50 min	12.75 min.
Post Lasix Resid.	N/A %	N/A %	N/A %
Kidney Depth		3.43 Cm	3.46 Cm
Kidney Rois Area		53.72 cm2	52.14 cm2
Patient Information			
Height		140 Cm	
Weight		29 Kg	
Body Surface Area		1.08 M**2	

Vyšetření močového systému

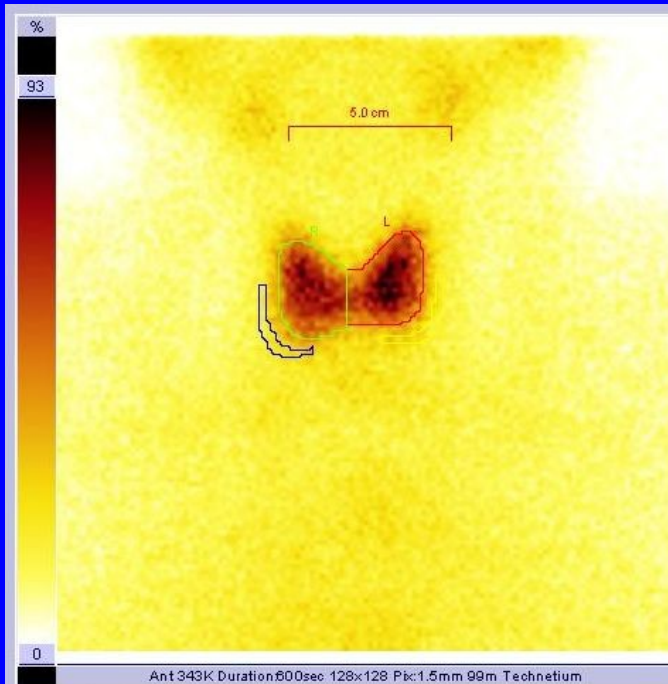
- Statická scintigrafie ledvin – posouzení morfologie. Pátrání po jizvách v parenchymu jako důsledku zánětlivého poškození. Dále možno využít při morfolog. abnormalitách – podkovovitá ledvina, atypické uložení ledvin, poúrazové stavy
- Příprava pacienta – dostatečná hydratace

Vyšetření endokrinního systému

- Scintigrafie štítné žlázy – zobrazení morfologie, ale hlavně funkční distribuce parenchymu štítnice
 - Zobrazení hyper a hypofunkčních uzlů
 - Pátrání po ektopické tkáni
 - Vyšetření po strumektomii
 - Celotělové vyšetření u karcinomů štítnice

Štítná žláza

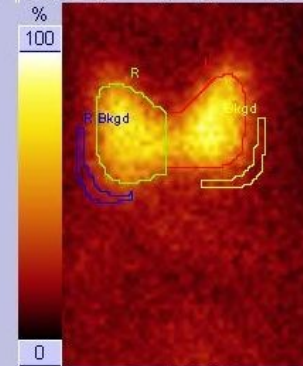
normální nález



Thyroid [- Thyroid] 29-10-07

Thyroid [- Thyroid] 29-10-07

Thyroid [- Thyroid] 29-10-07



Ant 343K

Thyroid [- Thyroid] 99m Technetium

0.0 MBq (0.00 mCi)

Result Statistics

	Total	Right	Left	Right/Left
Uptake Rate (%) :	0.5	0.2	0.3	0.9
Uptake Rate/Pixel (%/Pixel) :	9.6e-004	9.1e-004	1.0e-003	0.9
Vert. Length (cm) :				
Hor. Length (cm) :				
Area (cm ²) :	11.6	5.8	5.8	1.0
Volume (cm ³) :				
Allen				
Weight (g) :				
Pixel Size (mm) :	1.5			

Calibration Information

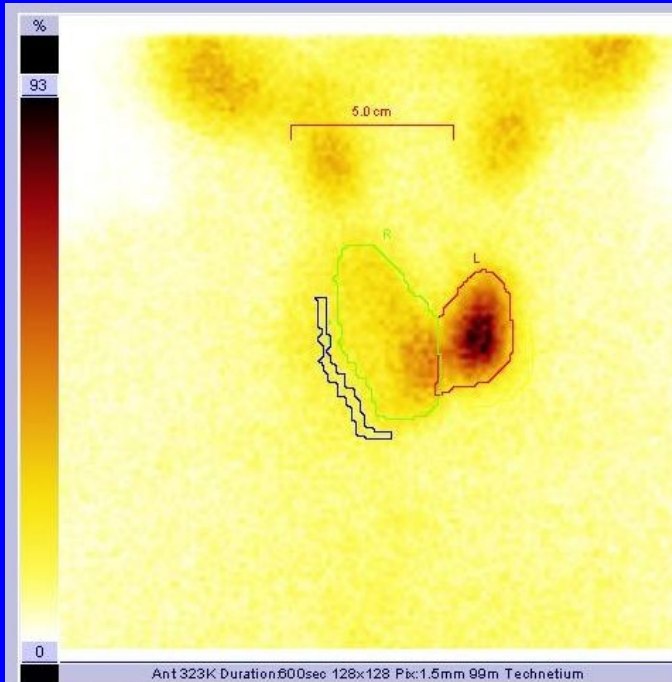
Isotope : 99m Technetium

Injected dose (Kcpm):	628.7
Full Syringe Activity (Kcpm):	666.9
Empty Syringe Activity (Kcpm):	38.2
Antecubital Activity (Kcpm):	

	Right	Left	Bkgd.
Total Count (KCounts) :	13.9	15.4	3.4
Number of Pixels :	258	258	104

Štítná žláza

„studený uzel“



Calibration Information

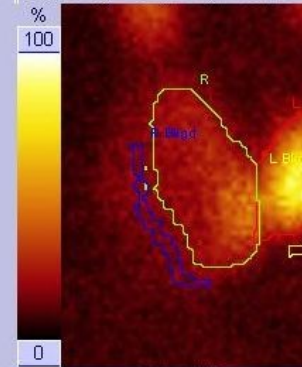
Isotope : 99m Technetium

Injected dose (Kcpm):	483.6
Full Syringe Activity (Kcpm):	519.1
Empty Syringe Activity (Kcpm):	35.5
Antecubital Activity (Kcpm):	

Thyroid [- Thyroid] 24-10-07

Thyroid [- Thyroid] 24-10-07

Thyroid [- Thyroid] 24-10-07



Thyroid [- Thyroid] 99m Technetium

0.0 MBq (0.00 mCi)

Result Statistics

	Total	Right	Left	Right/Left
Uptake Rate (%) :	0.7	0.2	0.5	0.5
Uptake Rate/Pixel (%/Pixel) :	8.1e-004	3.9e-004	1.6e-003	0.2
Vert. Length (cm) :				
Hor. Length (cm) :				
Area (cm ²) :	20.3	13.2	7.1	1.8
Volume (cm ³) :				
Allen				
Weight (g) :				
Pixel Size (mm) :	1.5			

	Right	Left	Bkgd.
Total Count (KCounts) :	10.7	23.1	4.0
Number of Pixels :	588	318	147

Vyšetření endokrinního systému

- Vyšetření příštítných tělísek
- Vyšetření nadledvin

Terapie v nukleární medicíně

- Hlavní oblast terapie v NM je léčba poruch štítné žlázy – hyperthyreozy, nádory
- Nutno na lůžkovém oddělení – speciální centra
- Vysoké aktivity radioaktivního jodu
- Alternativa a doplněk k chirurgické léčbě

Terapie v nukleární medicíně II

- Léčba kloubních potíží – artrozy, výpotky, záněty výstelky kloubní
 - Aplikace radiofarmaka přímo do kloubu
 - Vhodné rovněž za hospitalizace – klid na lůžku
- Paliativní terapie u kostních metastáz – ovlivnění bolestí, nikoliv léčba nádoru

Děkuji za pozornost