



Interní propedeutika

Vyšetření končetin + páteře

MUDr. Yvona Pospíšilová – IHOK FN Brno a LF MU
Brno

Chorobopis

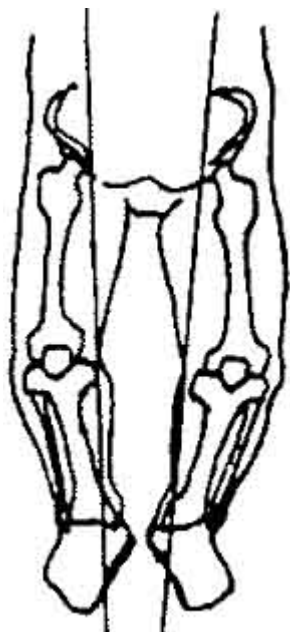
- **Anamnéza**
- **Status praesens**
 - Základní objektivní nálezy
 - Celkové zhodnocení
 - Hlava
 - Krk
 - Hrudník
 - Plíce
 - Srdce
 - Břicho
 - **Páteř**
 - **Končetiny**
 - Neurologie
- **Pracovní diagnóza**
- **Laboratorní vyšetření**
- **Pomocná vyšetření**
- **Léčba**

Vyšetření končetin

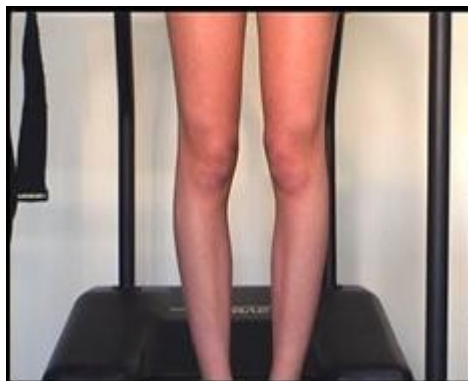
- Celkový pohled
- Změna kůže a podkoží, adnex
- Vyšetření pohybového aparátu
- Vyšetření nervového systému
- Arteriální, žilní a lymfatické změny

Vyšetření končetin – celkový pohled

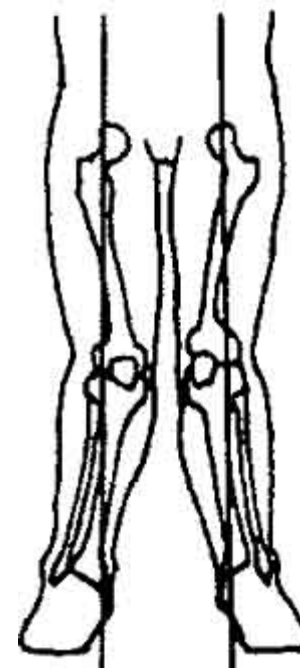
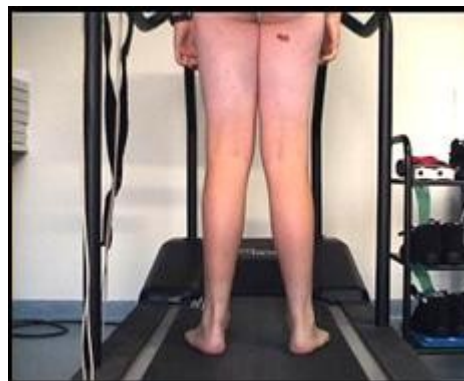- Změna velikosti končetin
 - Zkrácení
- Změna tvaru končetin
 - Poúrazové deformity
 - **Coxa vara**
 - **Genua vara a valga**



VARA (do O)

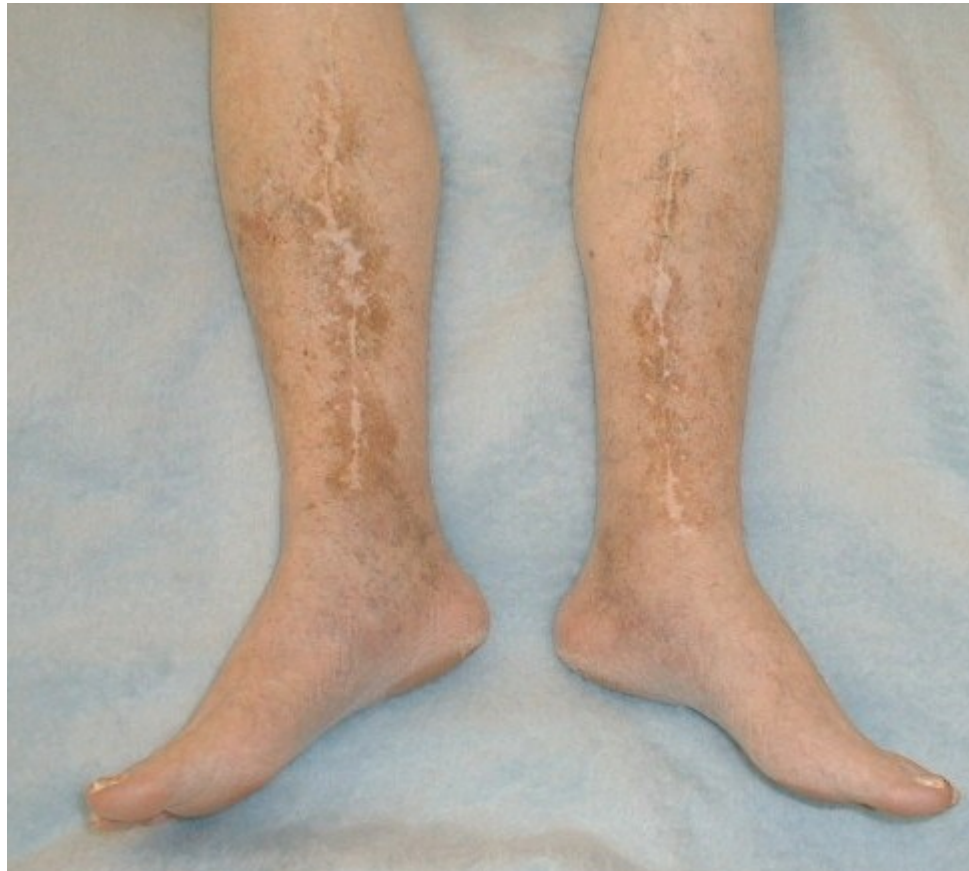

VALGA (do X)



Vyšetření končetin – změny kůže podkoží, adnex

- Jizvy



Vyšetření končetin

- Vyšetření **pohybového aparátu (kloubů)**
 - Změny zánětlivé
 - Změny degenerativní
 - Změny okolních struktur
 - Deformity

Viditelné klouby jsou ušlechtilého tvaru, volně pohyblivé.

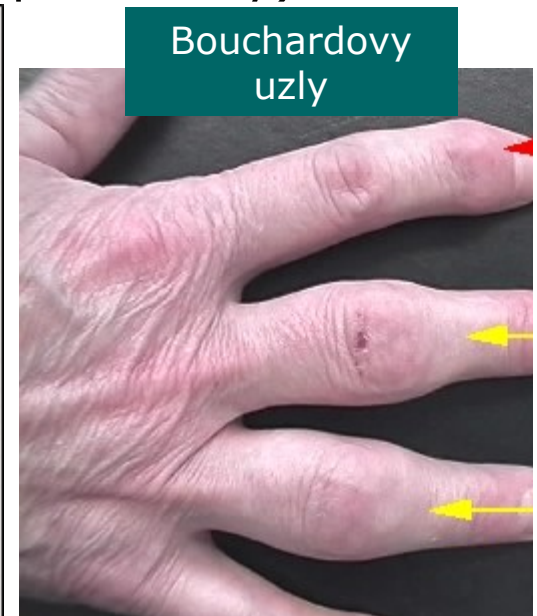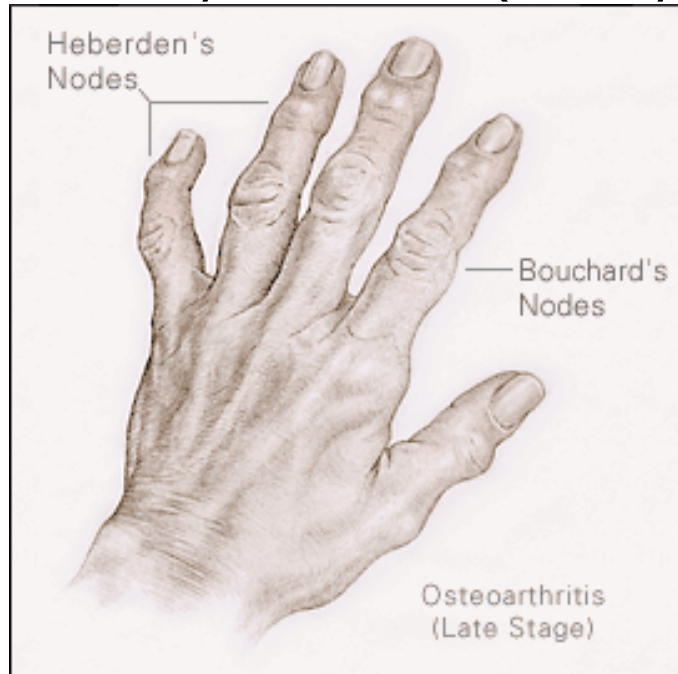
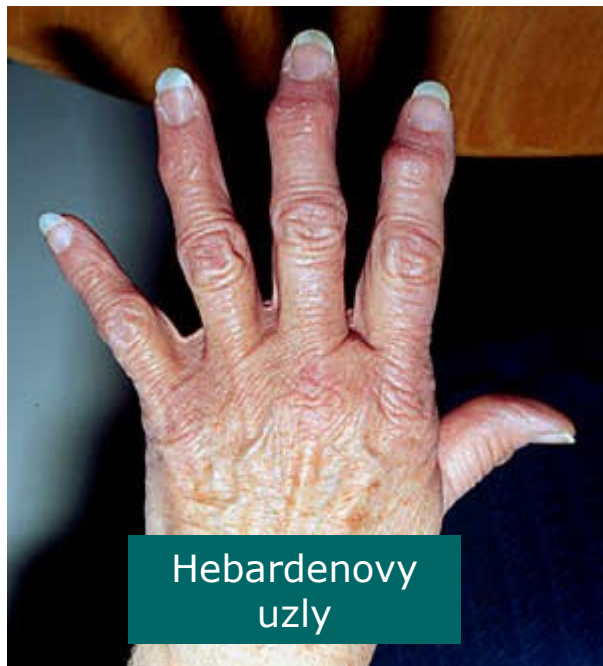Pohled

Pohmat

(Poslech)

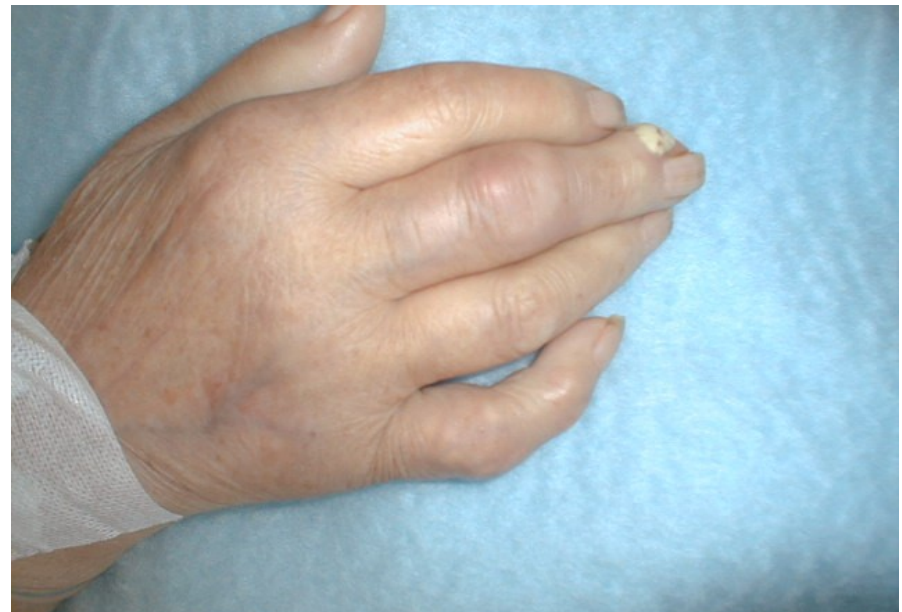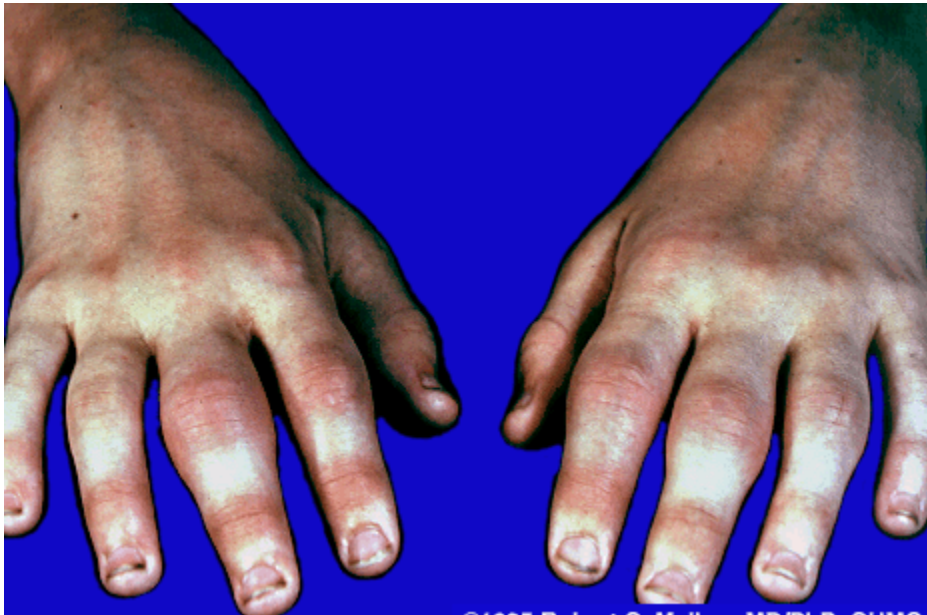Vyšetření končetin – klouby

- Změny degenerativní – artroza
 - Vznik osteofytů → zhrubnutí obrysů kloubů, snížení elasticity → při dekompenzaci (chlad) → zánětlivé změny
 - Může být postižení velkých (koleno, kyčel) i drobných kloubů (klouby prstů ruky)



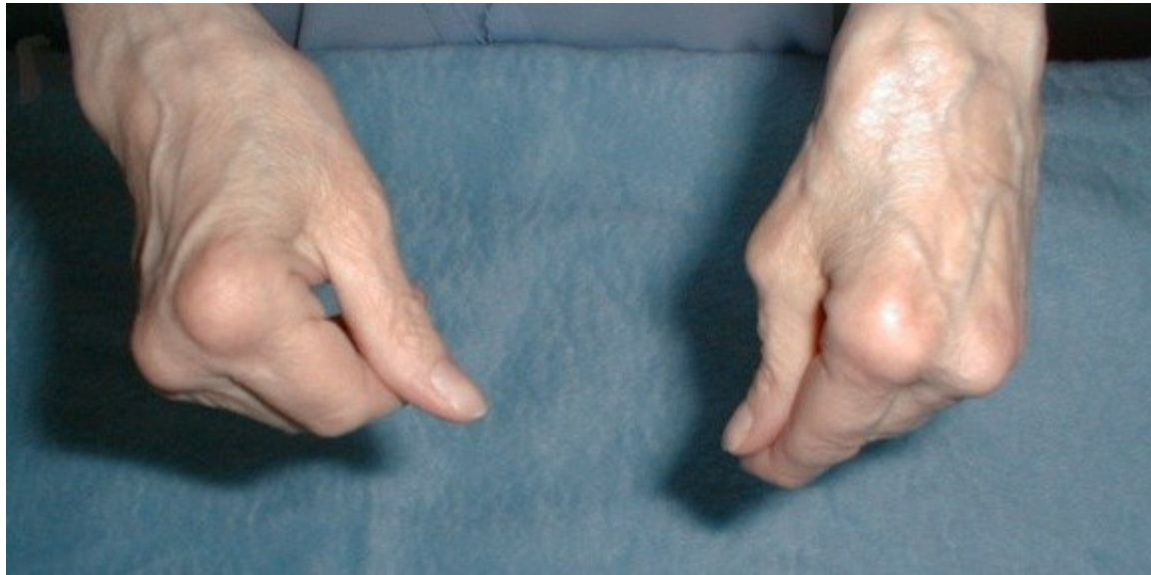
Vyšetření končetin – klouby

- Změny zánětlivé – artritida
 - Dolor
 - Calor
 - Rubor (hlavně u dnové a infekční artritidy)
 - Tumor
 - Functi laesa



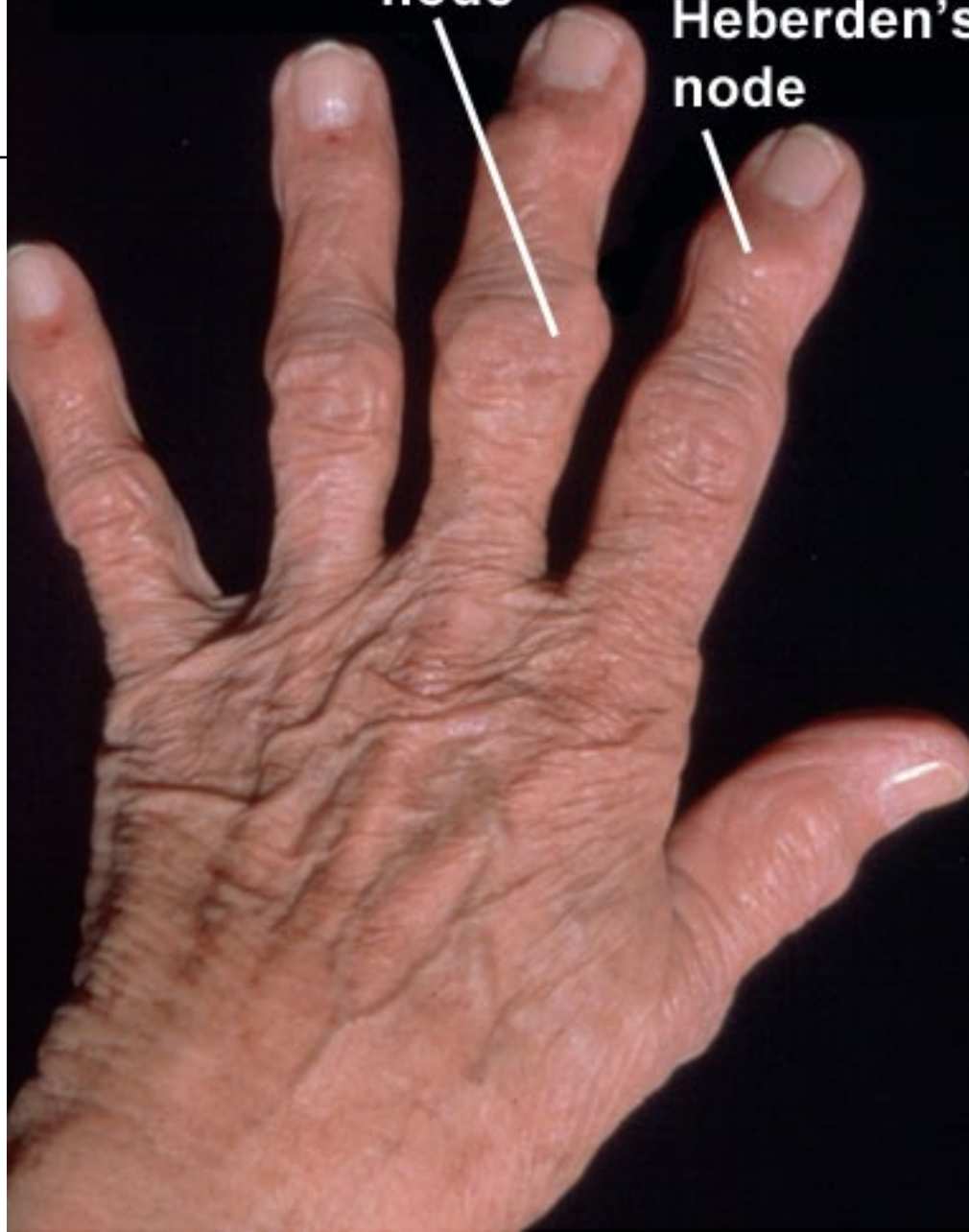
Vyšetření končetin – klouby

- Změny zánětlivé – artritida
 - Dolora
 - Calor
 - Rubor (hlavně u dnavé a infekční artritidy)
 - Tumor
 - Functi laesa



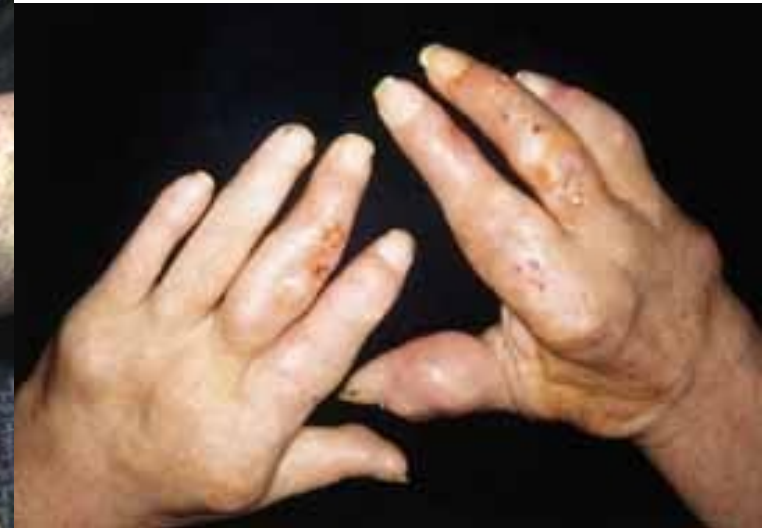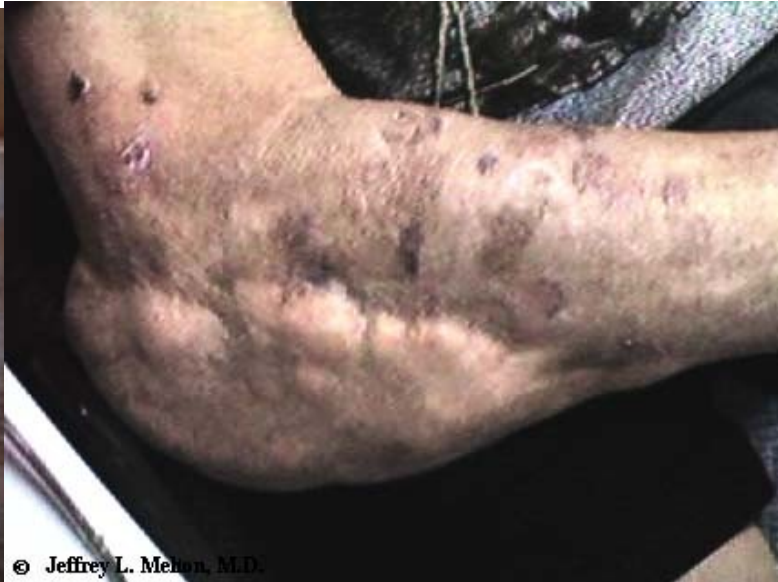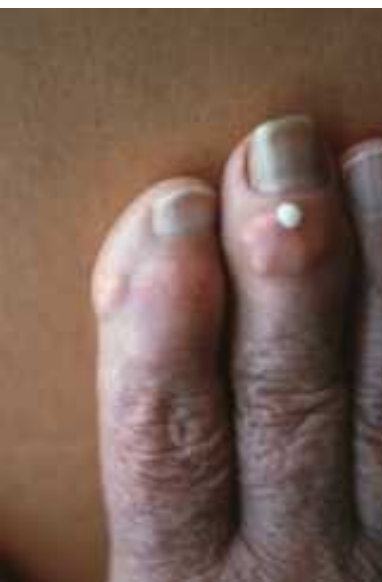**Bouchard's
node**

**Heberden's
node**



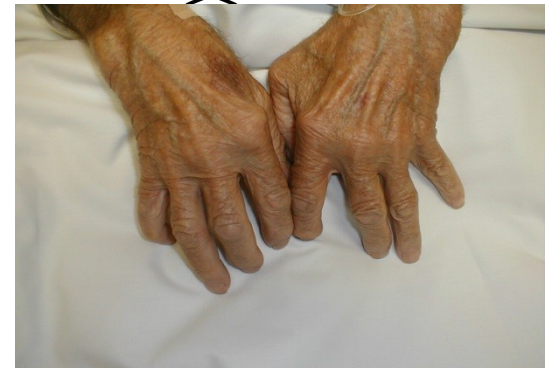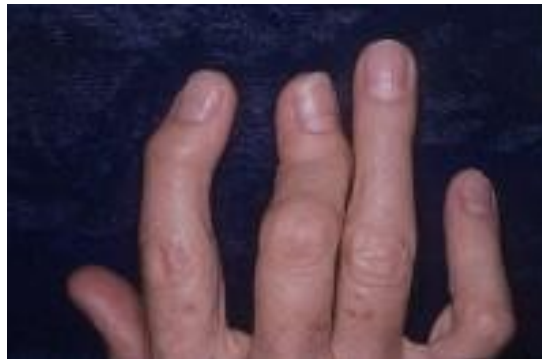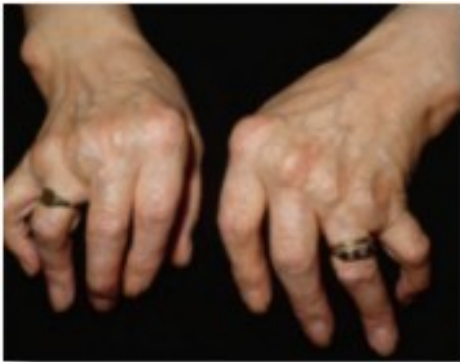Vyšetření končetin – klouby

- Další změny:
 - uzly (nodi) v okolí kloubů
 - dnavé tofy (nahromadění krystalů KM)
 - deformity kloubů
 - drásoty



Vyšetření končetin – klouby

- Další změny:
 - uzly (nodi) v okolí kloubů
 - dnavé tofy (nahromadění krystalů KM)
 - **deformity kloubů**
 - drásoty



Vyšetření končetin

- Celkový pohled
- Změna kůže a podkoží, adnex
- Vyšetření pohybového aparátu
- Vyšetření nervového systému
- Arteriální, žilní a lymfatické změny
- Funkční zkoušky

Vyšetření končetin – arteriální, žilní a lymfatické změny

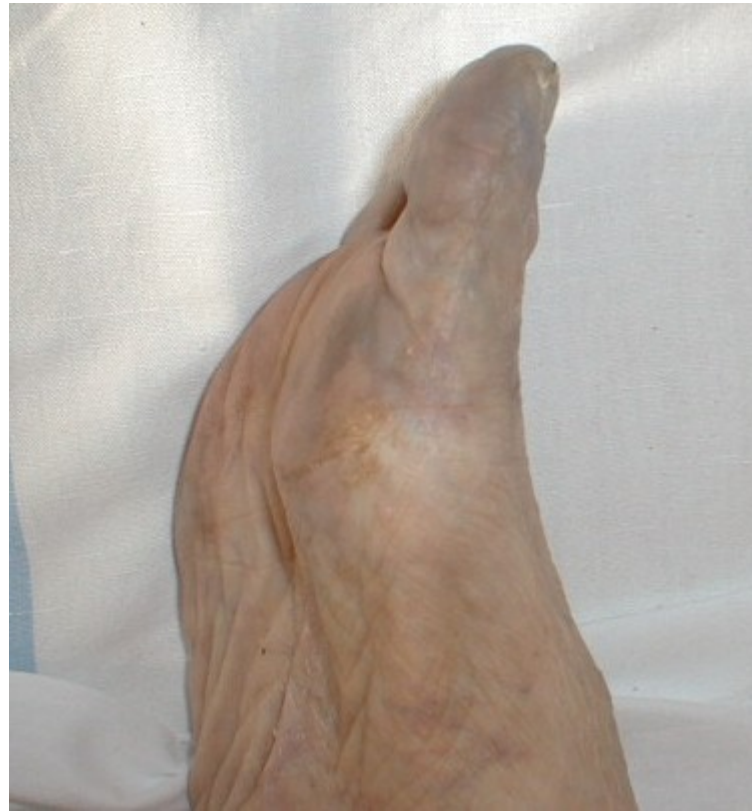- Vyšetření:
 - Pohledem:
 - Otoky
 - Trofické změny
 - Varixy
 - Kolaterální cirkulace
 - Palpací
 - Rozdíly teploty kůže
 - Pulsace nad tepny
 - Víry nad A-V shunty a aneurysmaty
 - Poslechem
 - Systolický šelest nad velkými tepny (stenóza)
 - Kontinuální šelest nad A-V shubty
 - Funkční zkoušky

Palpační vyšetření tepenné pulsace

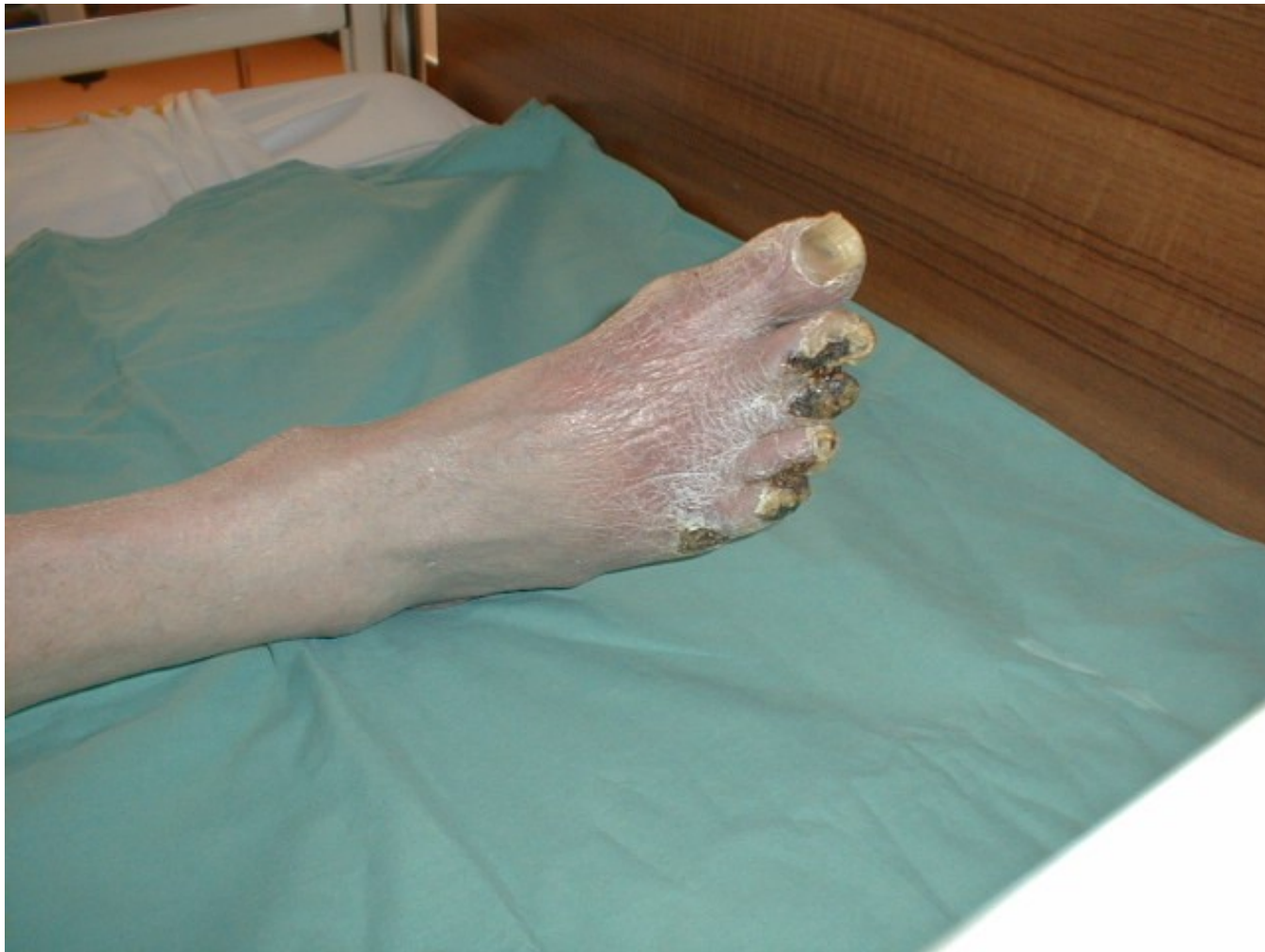- HKK
 - **A. radialis vždy**, ostatní jen při podezření na patologii
 - A. radialis.
 - A. ulnaris
 - A. brachialis
 - A. axilaris
- DKK
 - **Všechny vždy**
 - **A. femoralis**
 - **A. poplitea**
 - **A. tibialis posterior**
 - **A. dorsalis pedis**

Vyšetření končetin – změny kůže podkoží, adnex

- Změny barevné
 - Cyanóza – poruchy prokrvení
 - ICHDK



Vyšetření končetin – změny kůže podkoží, adnex



Vyšetření končetin – arteriální, žilní a lymfatické změny

- Funkční zkoušky – tepenný systém
 - Polohový test – uzávěr TEPEN DKK
 - Provedení:
 1. V leže na zádech maximálně zveden DKK
 2. Flexe a extenze v hlezenních kloubech
 3. Nemocná končetina zbledne a objeví se bolest v místě ischemizace (lýtko)
 4. Nemocný se rychle posadí a svěsí končetiny:
 - A) Sledujeme začervenání nohou (norma 5s)
 - B) plnění žil na hřbetu nohou (norma do 10s)

Prodloužení některého z časů > 20 s = tepenná obliterace
Prodloužení některého z časů > 50 s = končetina ohrožena

Vyšetření končetin – arteriální, žilní a lymfatické změny

- Funkční zkoušky – tepenný systém
 - Allenův test – uzávěr TEPEN HKK
 - Provedení:
 1. V sedě ztlačíme nemocného a. radialis nebo ulnaris
 2. Pacient vzpaží
 3. 20x sevře rychle ruku v pěst
 4. Předpažení
 5. Při přetrvávající kompresi sledujeme
 - A) za jak dlouho se končetina zbarví

Prodloužení času > 10 s = tepenná obliterace neztláčené tepny

Vyšetření končetin – arteriální, žilní a lymfatické změny

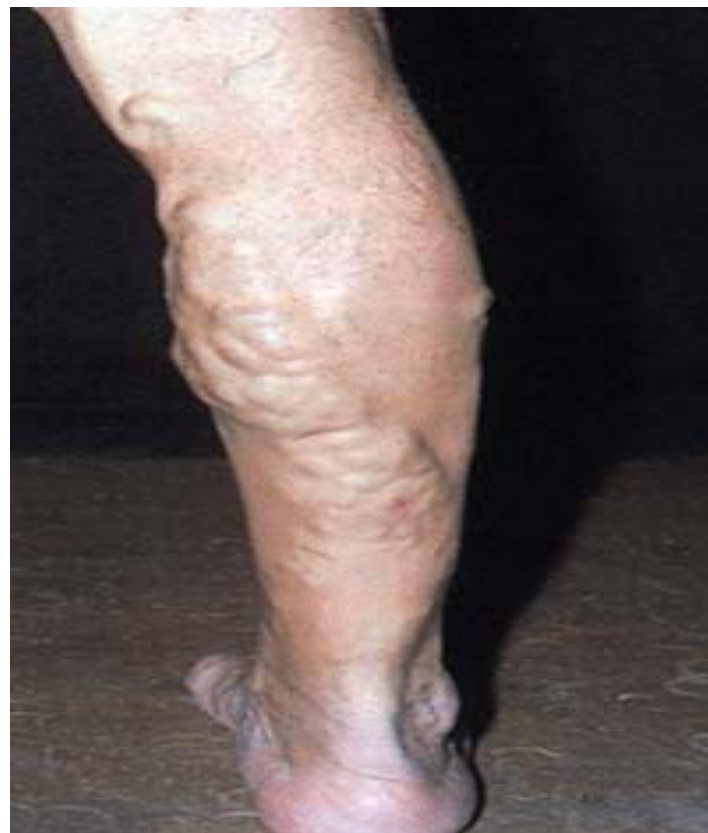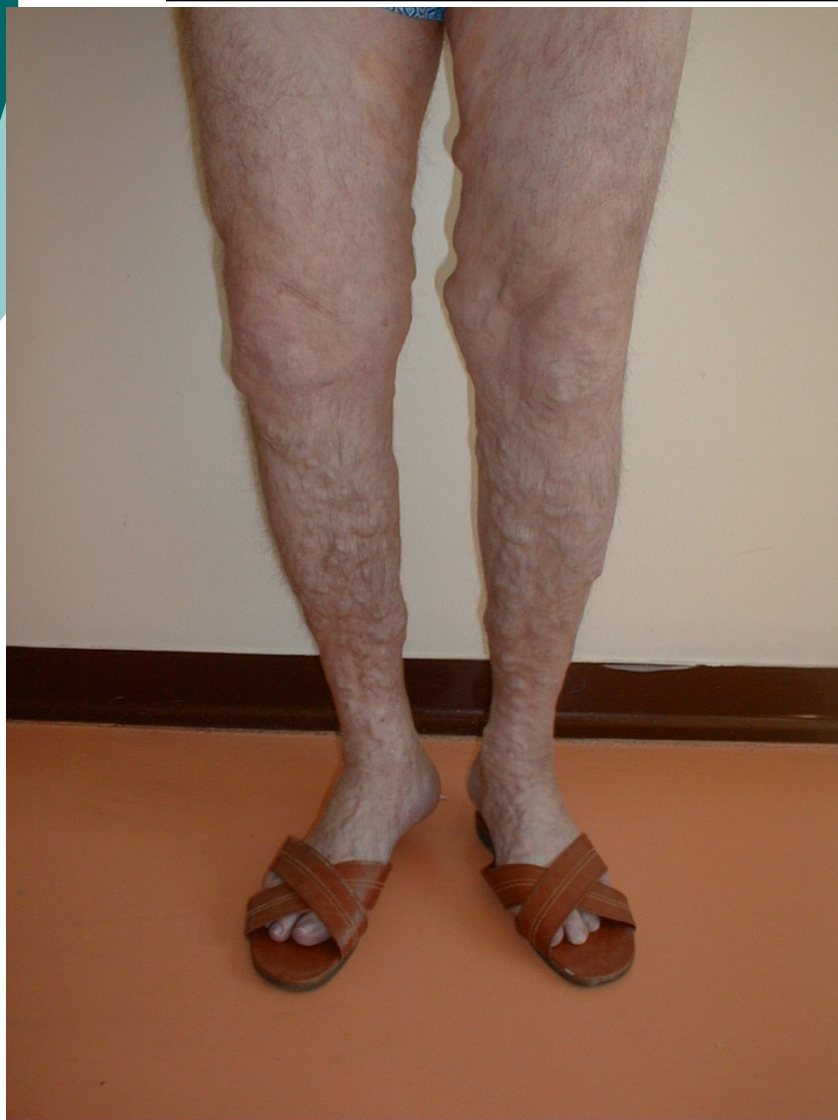- Funkční zkoušky – žilní systém DKK
 - Trendelenburgova zkouška
 - Nedomykoavost žilních chlopní DKK
 - Perthesův test
 - Průchodnost spojek mezi povrchovým a hlubokým žilním systémem
 - Lowenbergova zkouška
 - Průkaz žilní trombozy

Příznaky onemocnění žil končetin

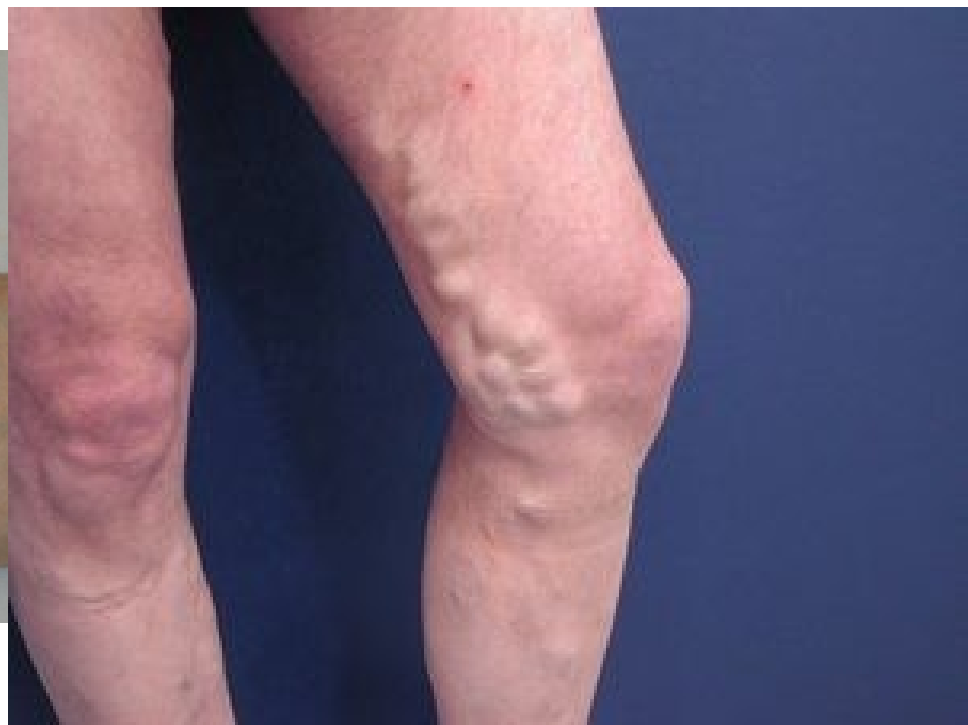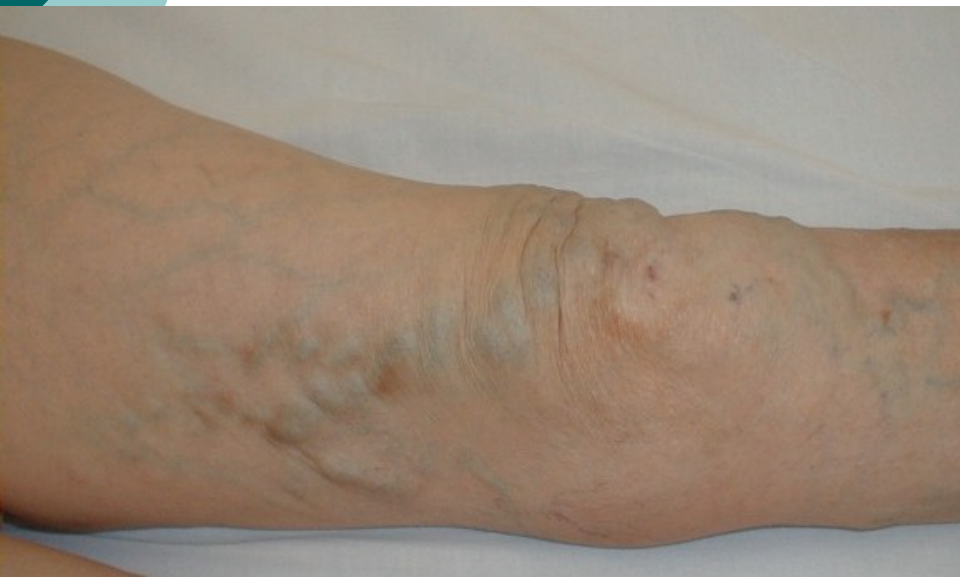- Varixy
 - Kmenové - rozšířeny kmeny velká či malá saphena a její větve
 - Retikulární – rozšířeny podkožní žíly nesouvisející s kmenem sapheny
 - Metličky – rozšířené kožní žilky

Pozn.: varixy jsou nejlépe vidět ve stoje

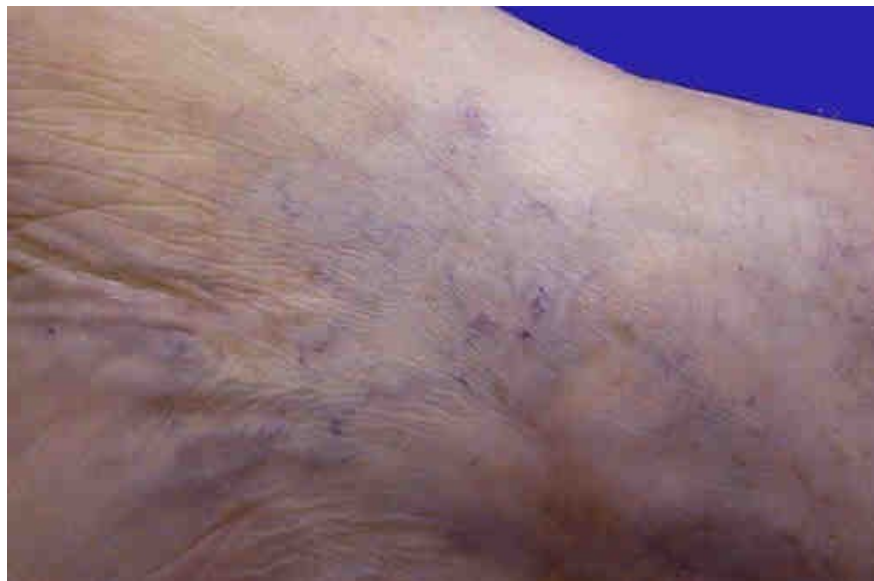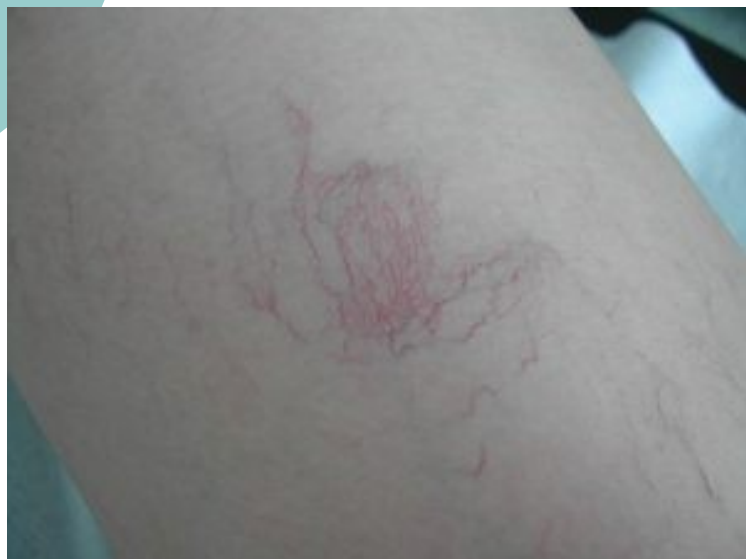Příznaky onemocnění žil končetin



Příznaky onemocnění žil končetin

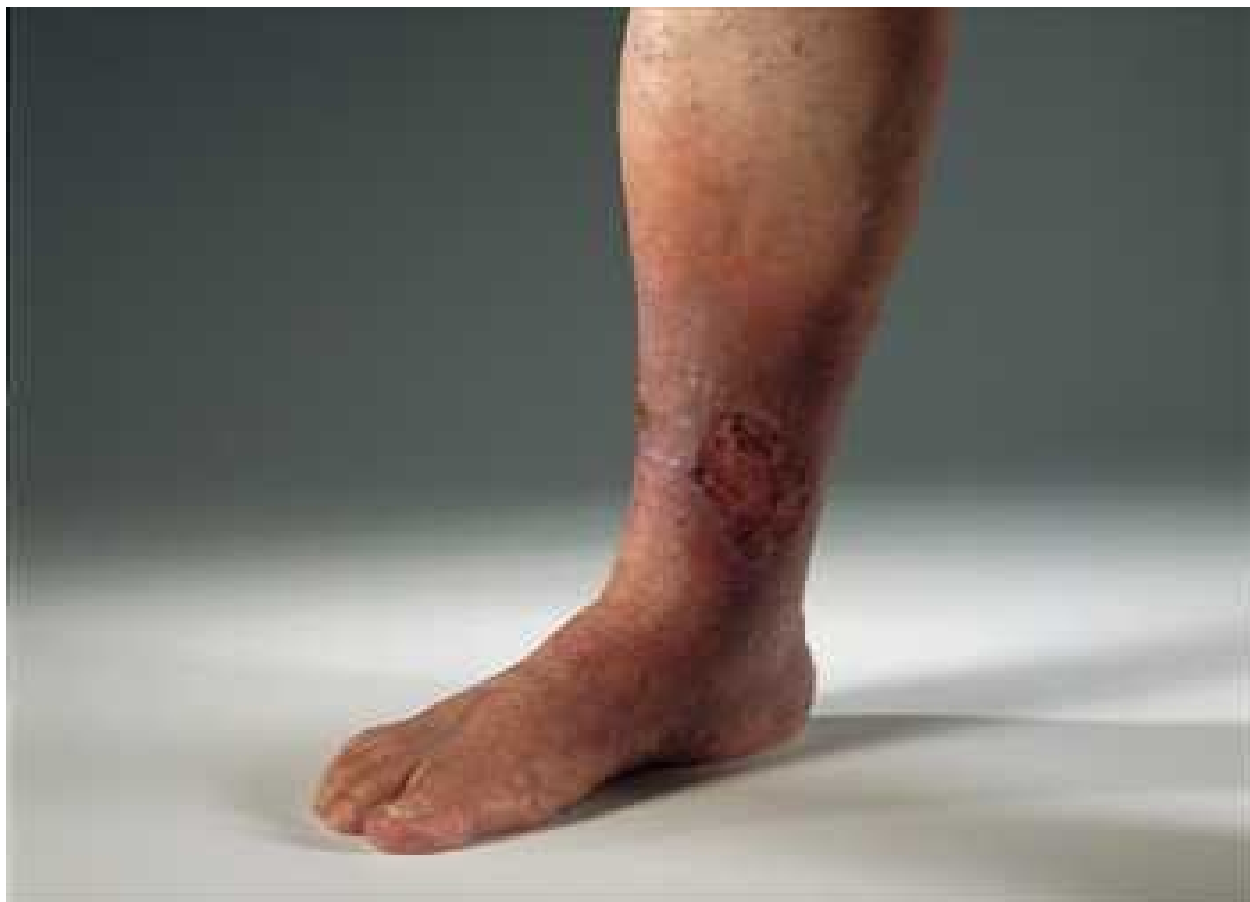

Příznaky onemocnění žil končetin



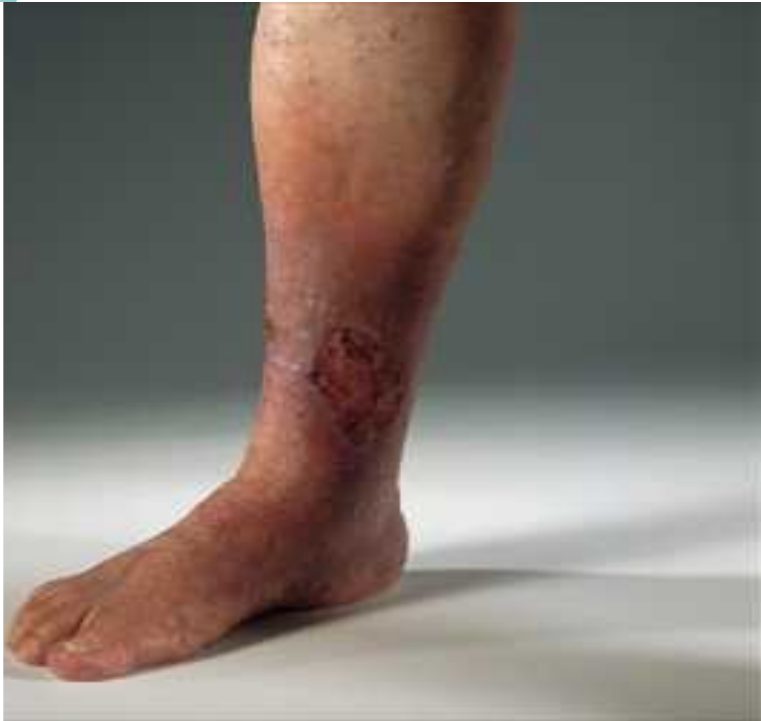Příznaky onemocnění žil končetin

- Post-flebotrombotický syndrom (po opak trombozách)

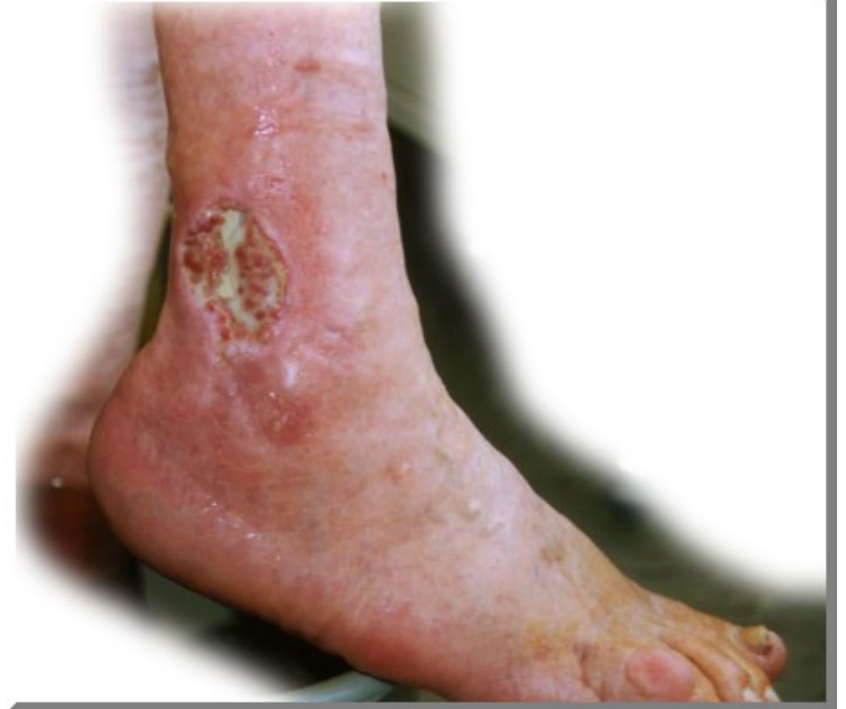

Příznaky onemocnění žil končetin

**Bércový vřed žilní
(nad vnitřním kotníkem)**



**Bércový vřed arteriální
(nad zevním kotníkem)**

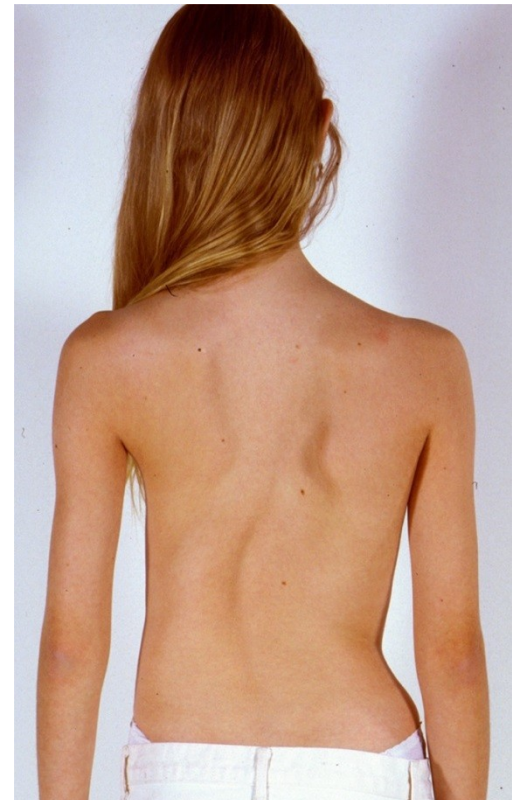
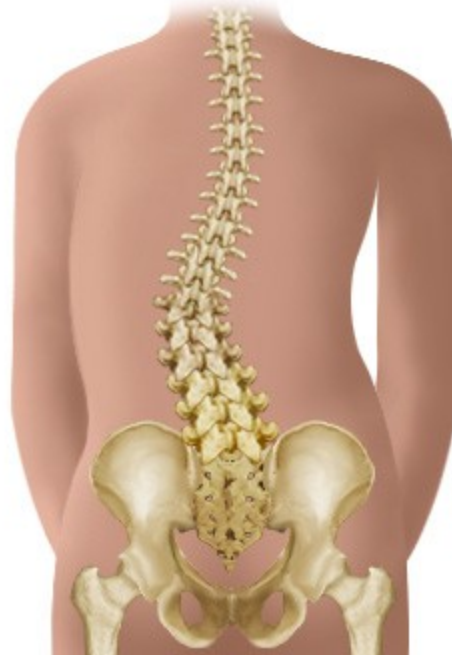
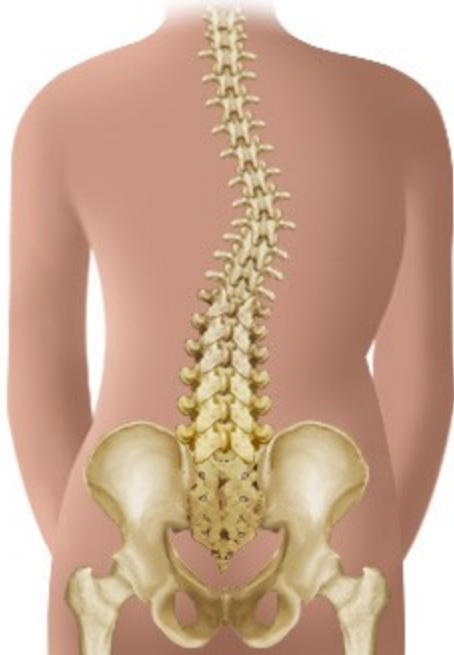Vyšetření páteře v klidu

- Pohled
 - Skolioza (dextro x sinistro)
 - Kyfóza x lordóza
 - Gibus

Thoracic

Lumbar

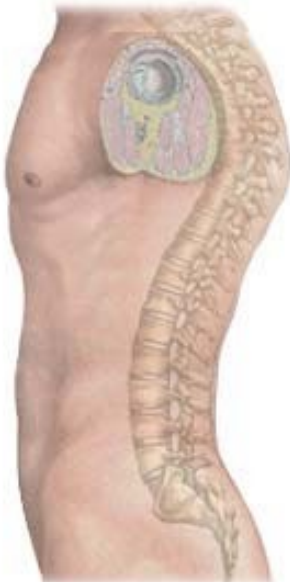

Vyšetření páteře v klidu

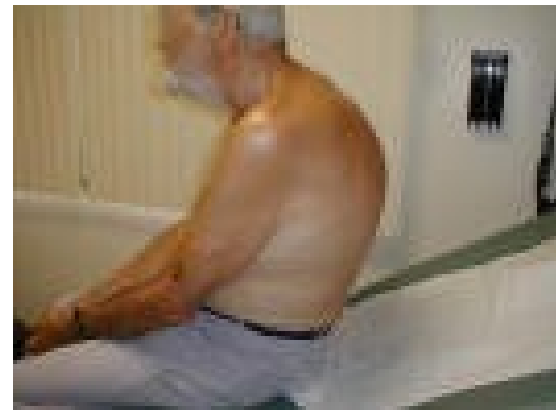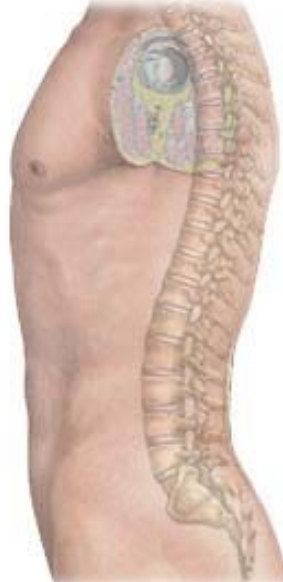- Pohled
 - Skolioza (dextro x sinistro)
 - **Kyfóza x lordóza**
 - Gibus

KYFÓZA

Kyphotic spine



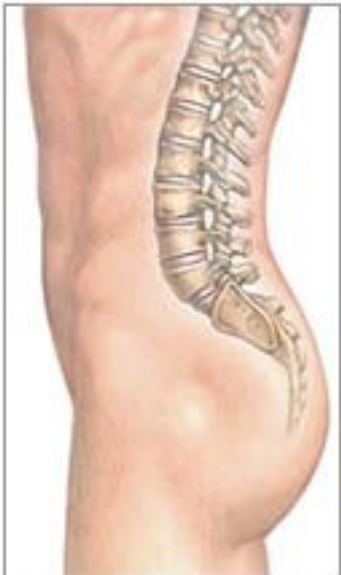
Normal spine



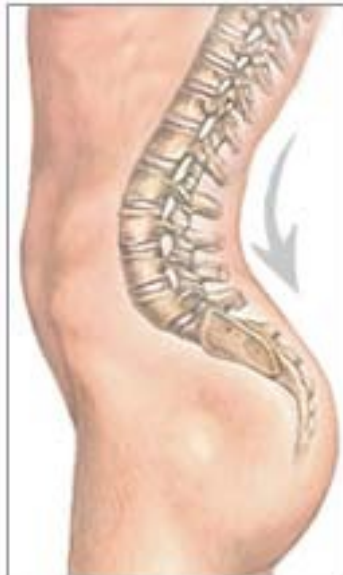
Vyšetření páteře v klidu

- Pohled
 - Skolioza (dextro x sinistro)
 - **Kyfóza x lordóza**
 - Gibus

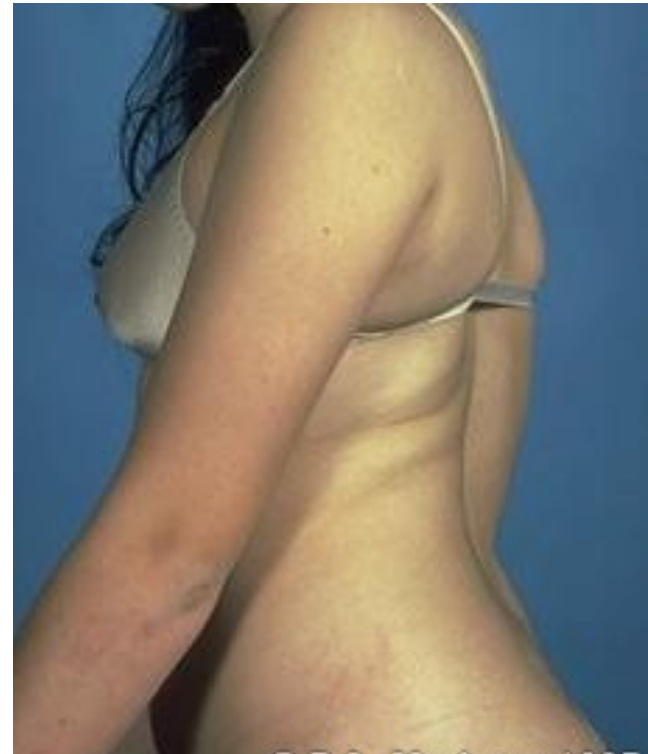Columna vertebral normal



Lordosis de la columna vertebral



LORDÓZA



Vyšetření páteře v pohybu

- Rozvíjení páteře
 - Vyšetřujeme u revmatických chorob
- Thomayerova distance
 - Napnutá kolena
 - Maximální předklon
 - Norma: prsty rukou do 10 cm od špiček nohou
- Shoberova distance
 - Ve stoje
 - V místě kde spojnice spinae iliace sup. protíná páteř odměříme 10 cm
 - Při předklonu měříme protažení tohoto 10 cm úseku
 - Norma: protažení více jak 4-6 cm