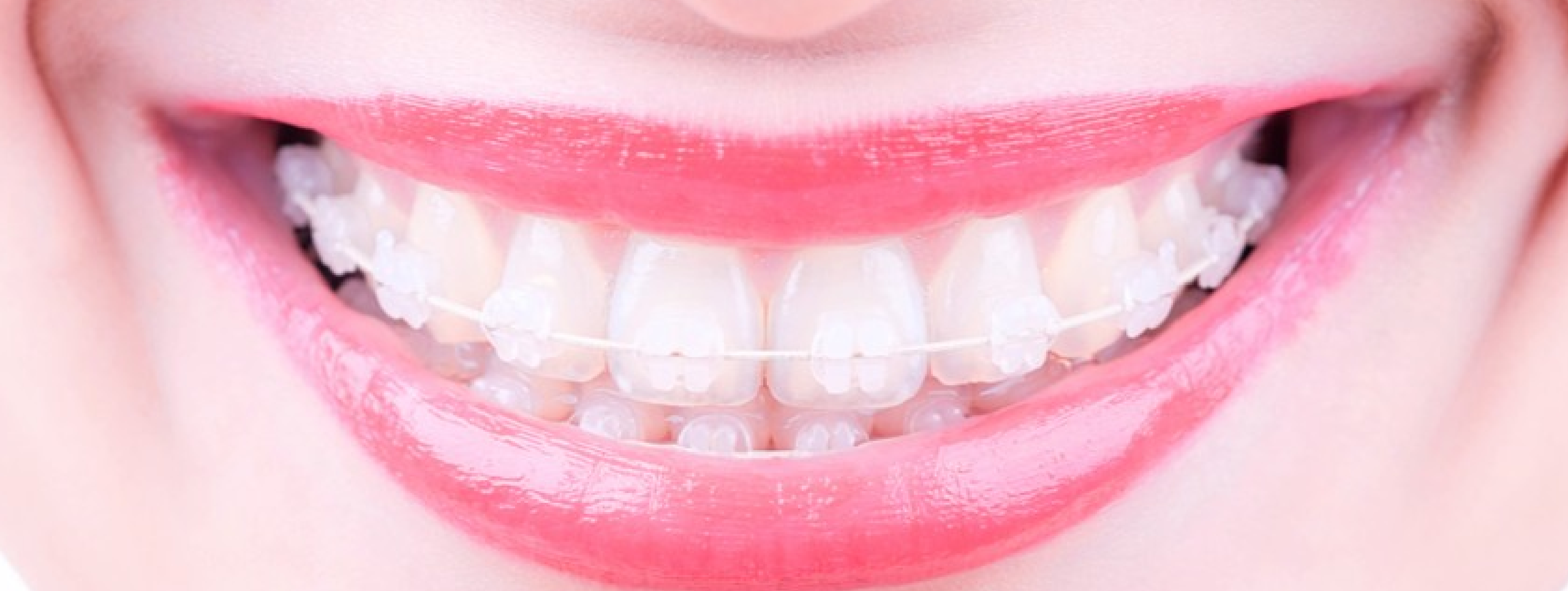



ORTODONCI

E

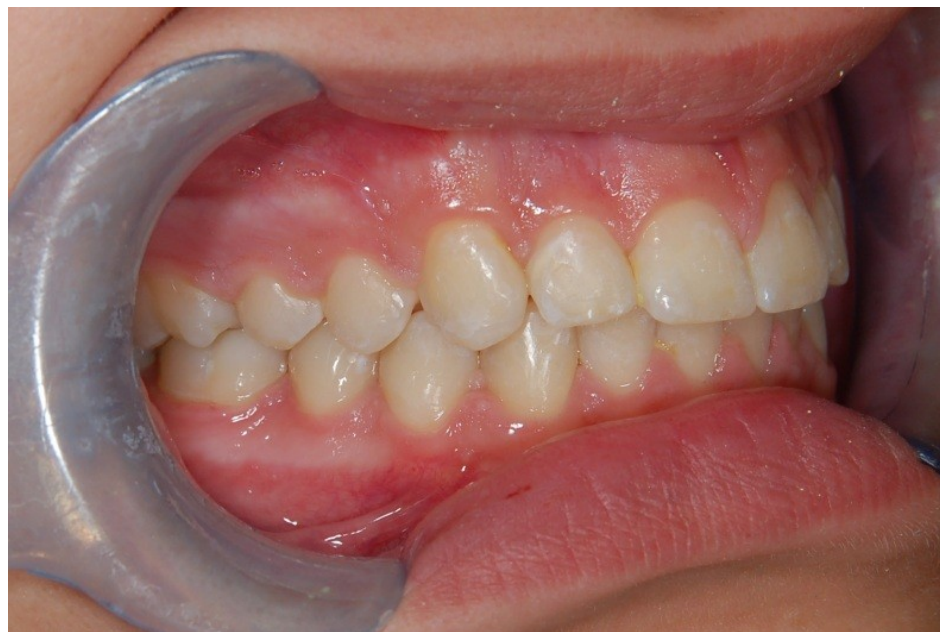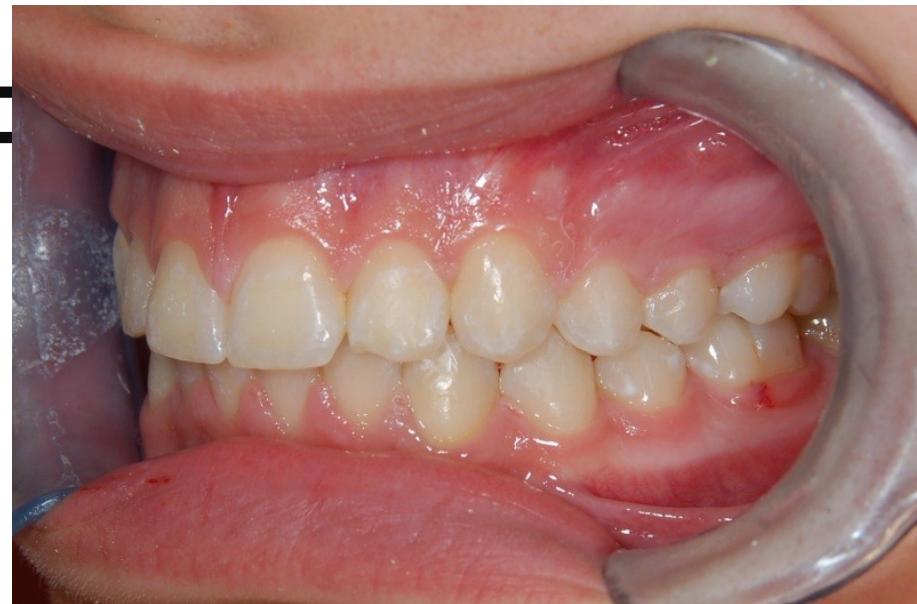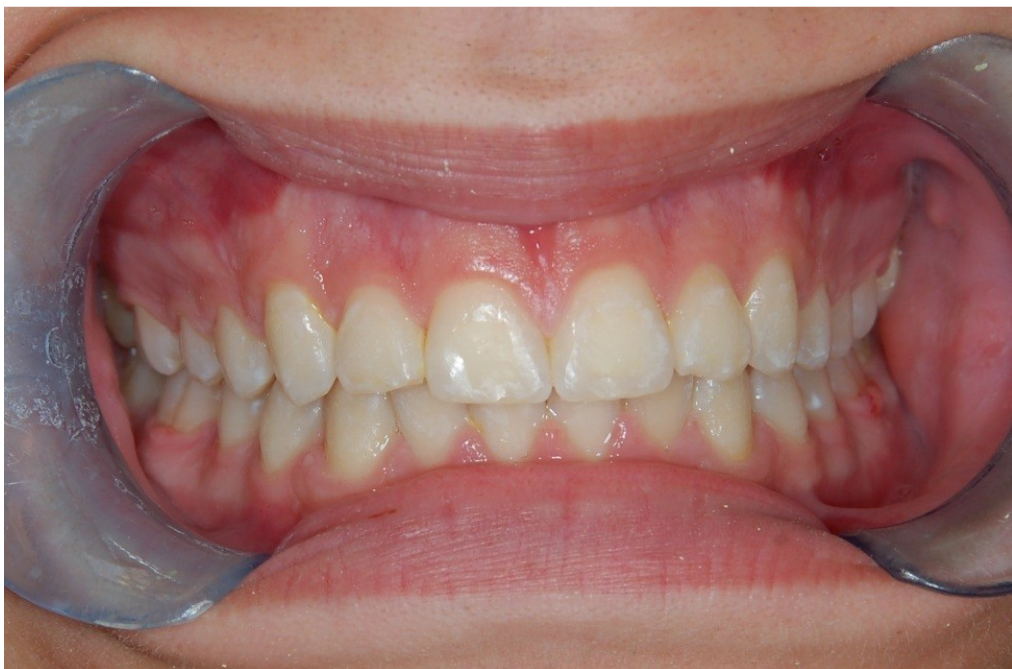MDDr. Dáša Hegerová

ORTODONCIE

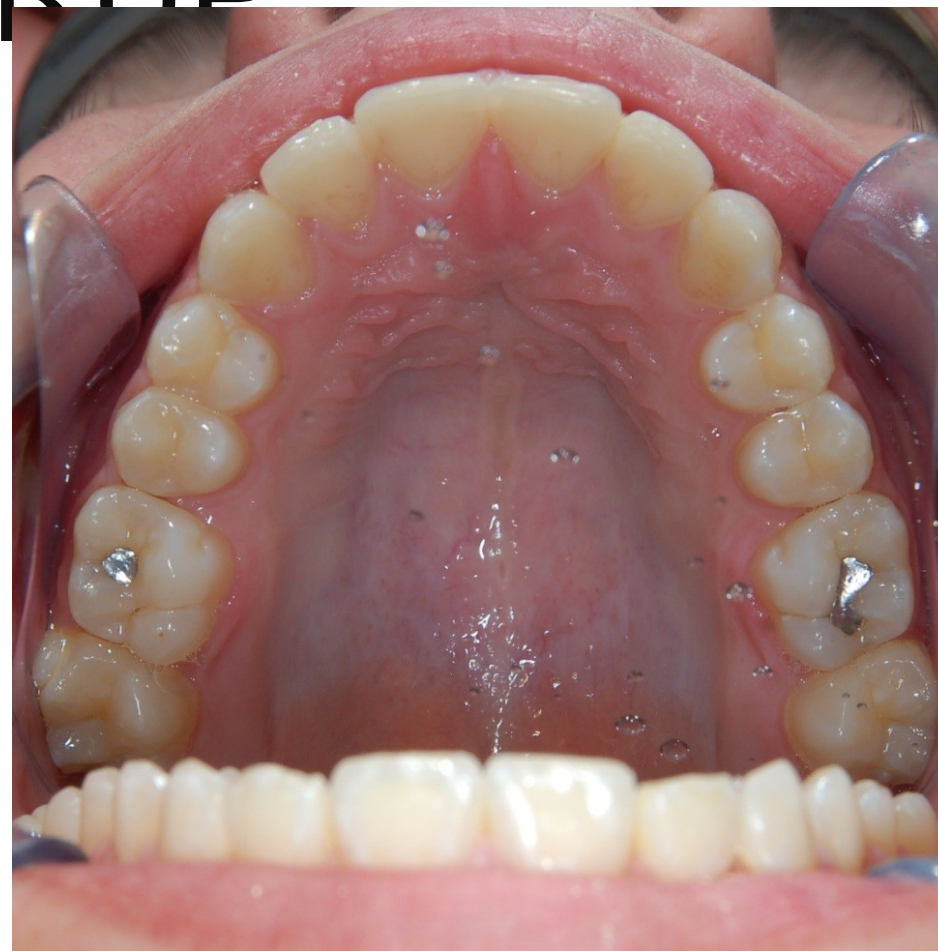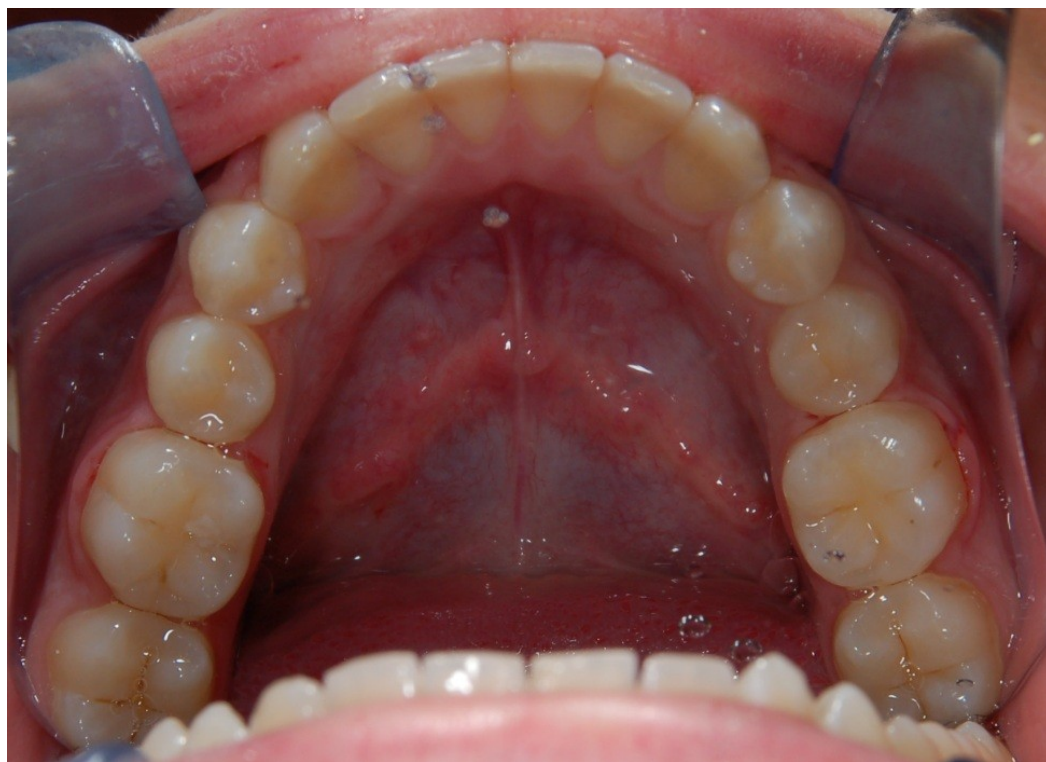- nástavbový stomatologický obor
 - specializační příprava na akreditovaném pracovišti v délce 3 let - zakončeno atestací
 - nauka o rovnání zubů
 - zabývá se prevencí, diagnostikou a terapií odchýlných poloh zubů, vztahů zubních oblouků a čelistí
- cílem je pravidelný, estetický a funkčně vyvážený chrup



PRAVIDELNÝ CHRUP

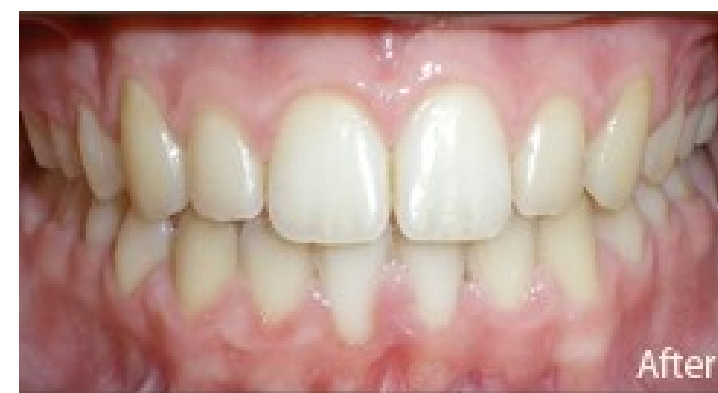
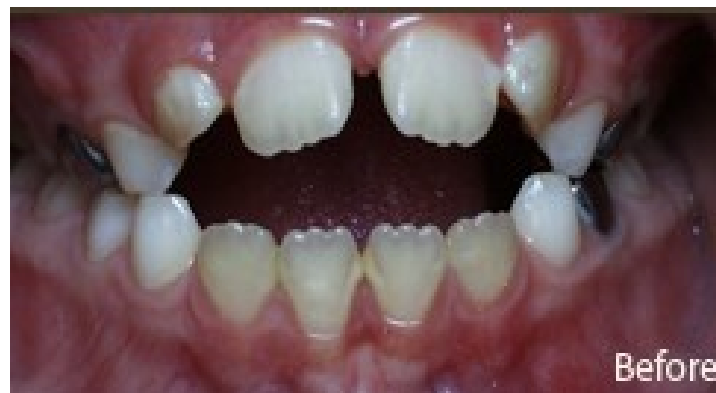
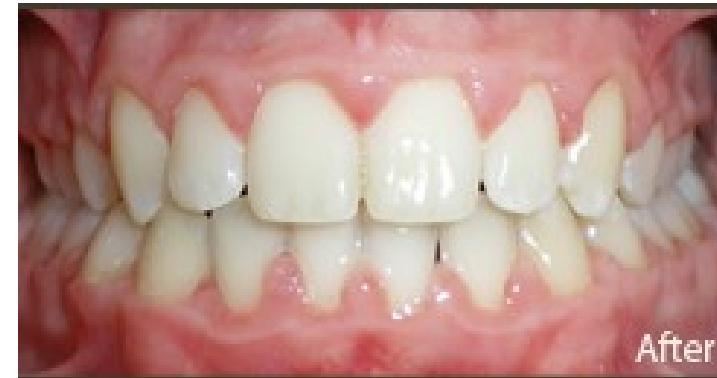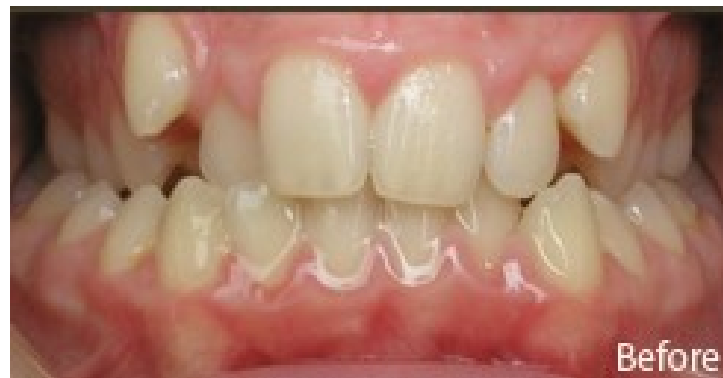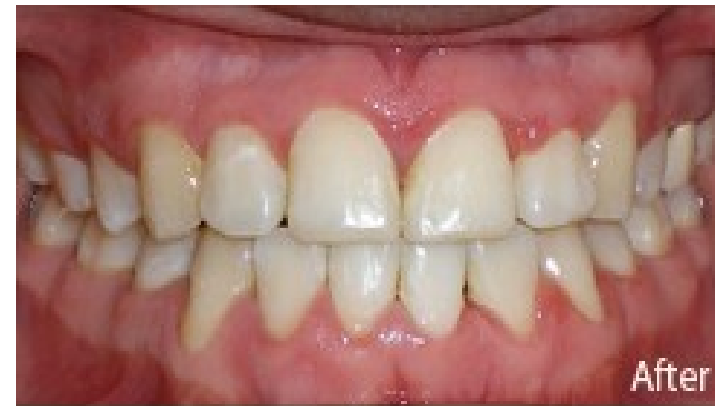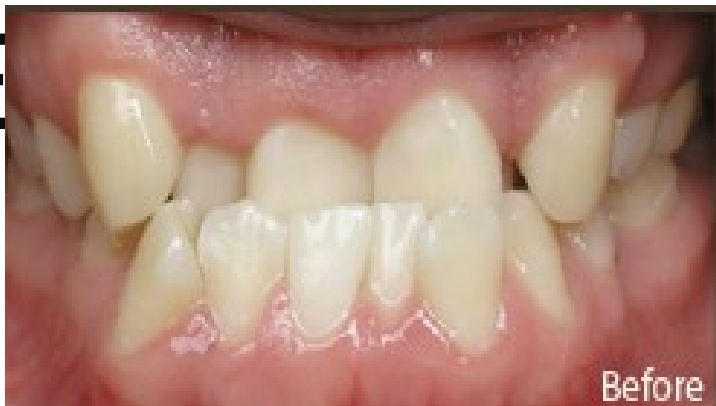PRAVIDELNÝ CHRUP



VÝZNAM LÉČBY

- ESTETIKA
- ŽVÝKACÍ FUNKCE
- ŘEČ

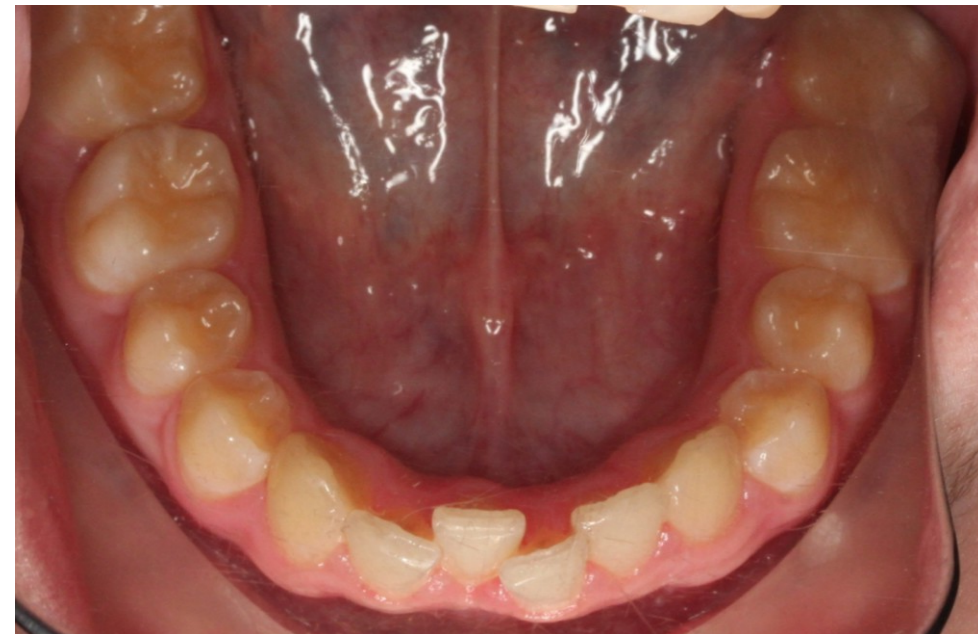
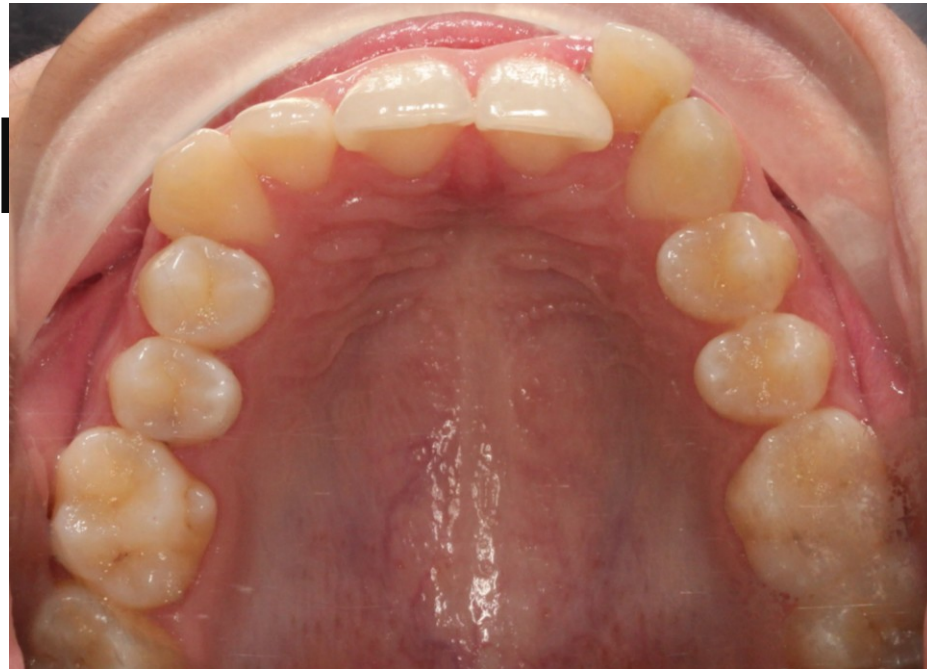
VÝZNAM LÉČBY

- KAZIVOST

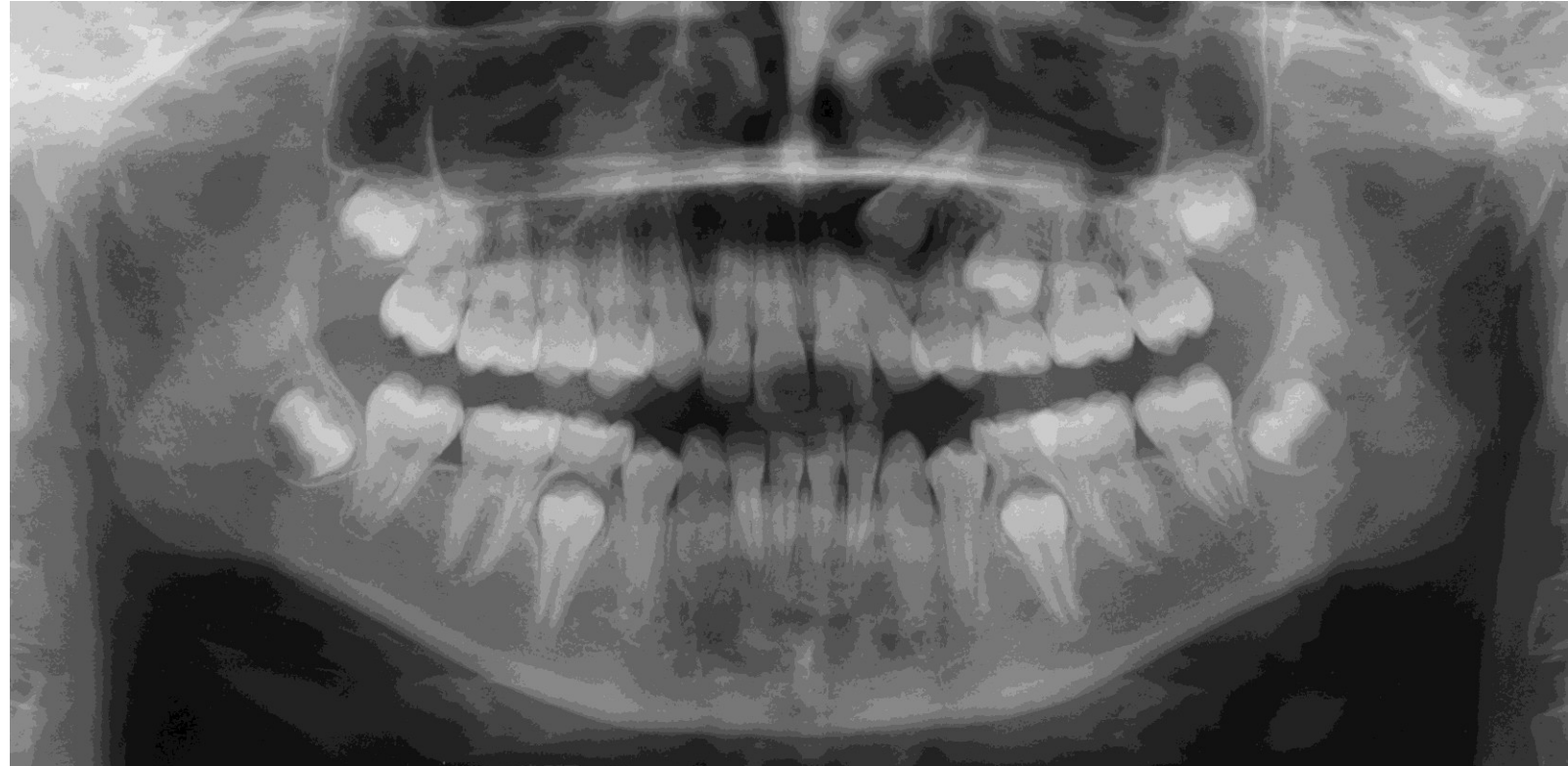- odstranění stěsnání

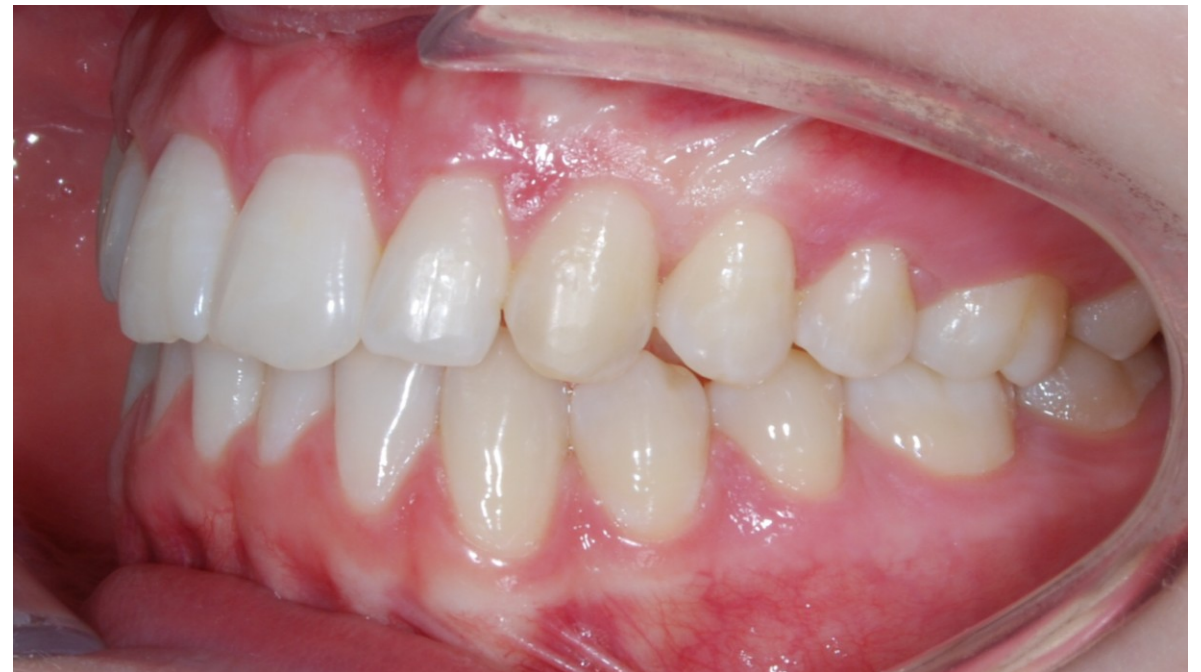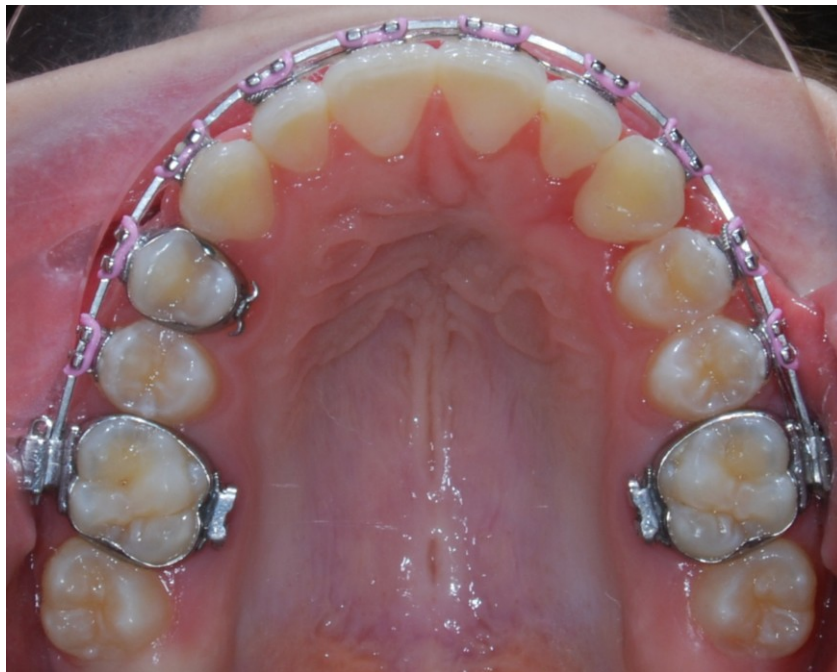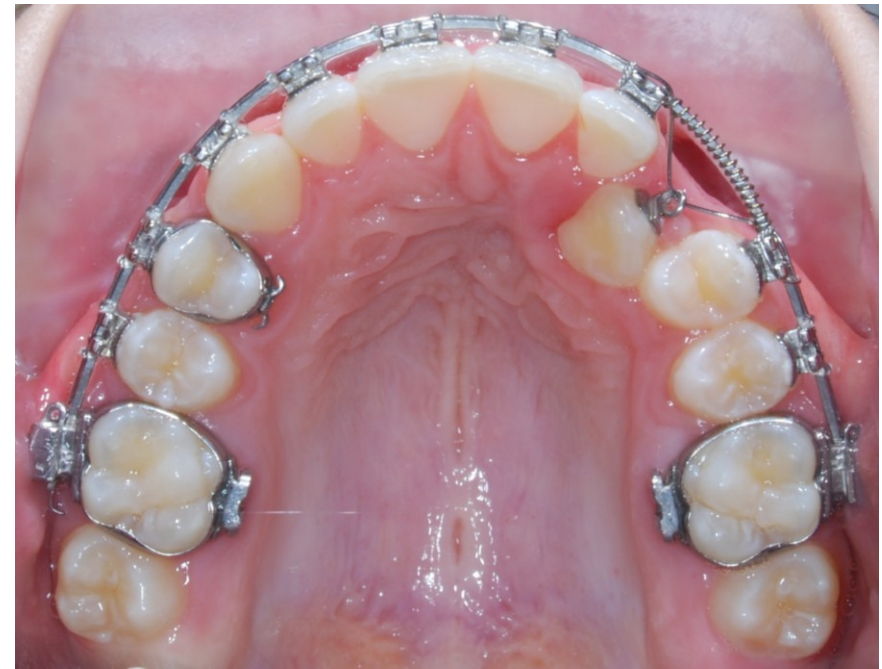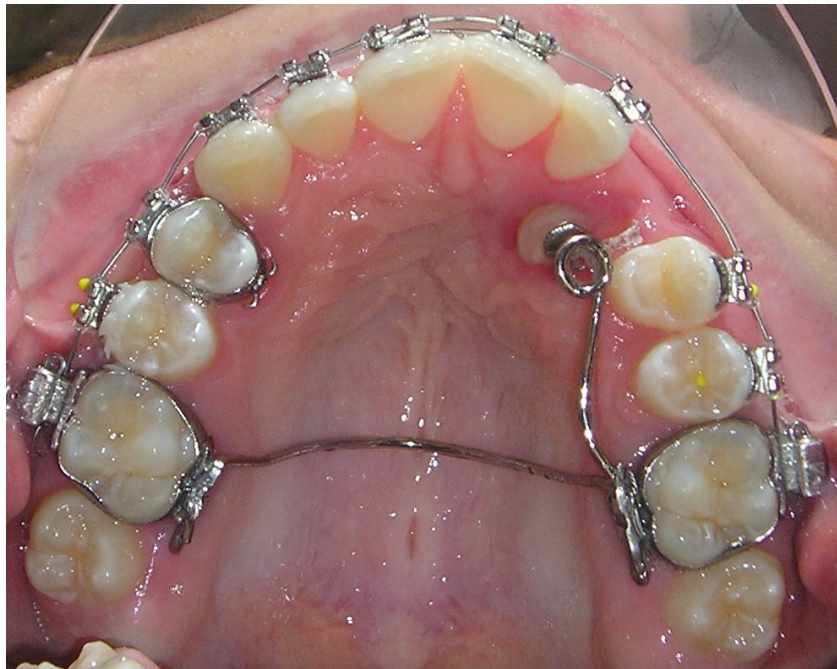- lepší čištění



VÝZNAM LÉČBY

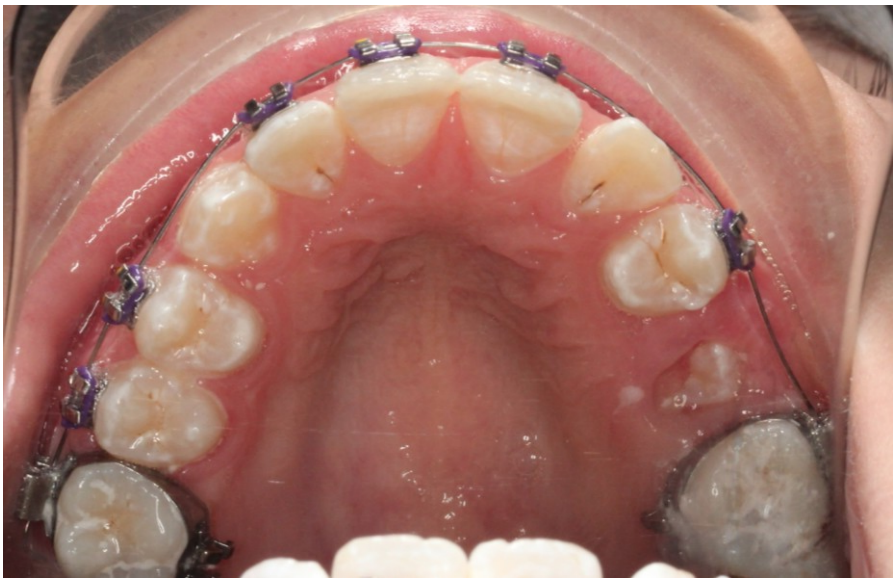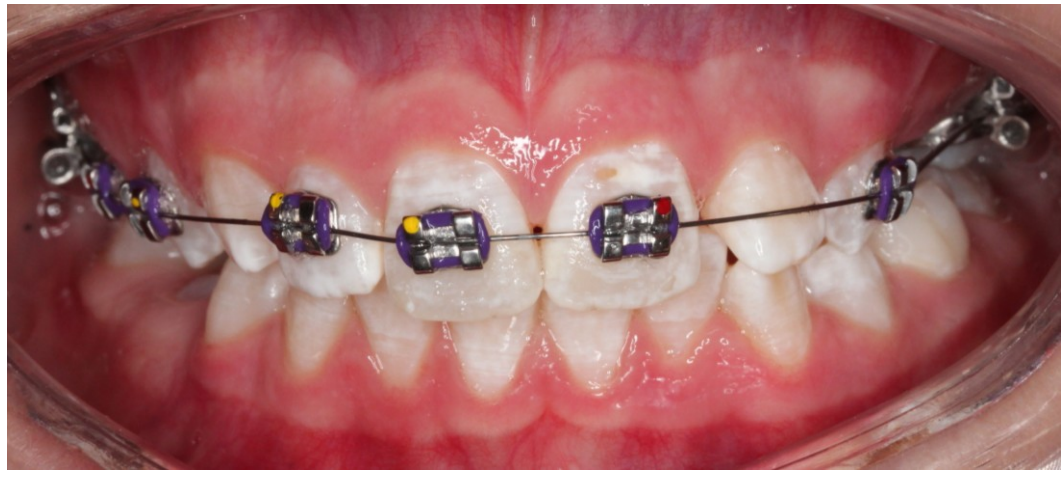
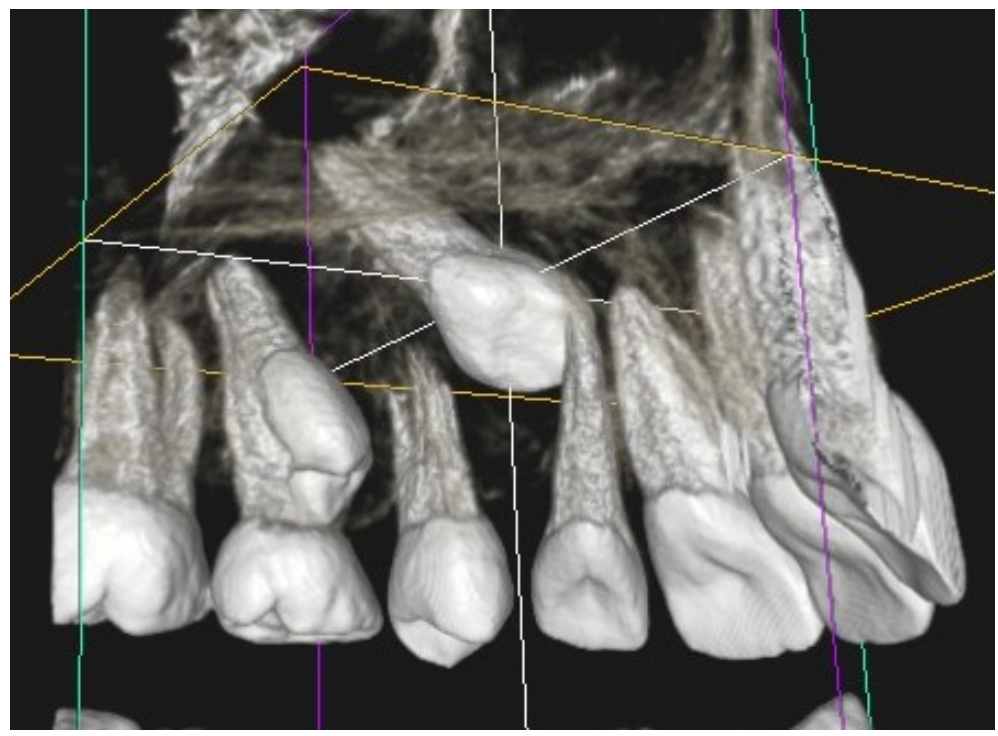
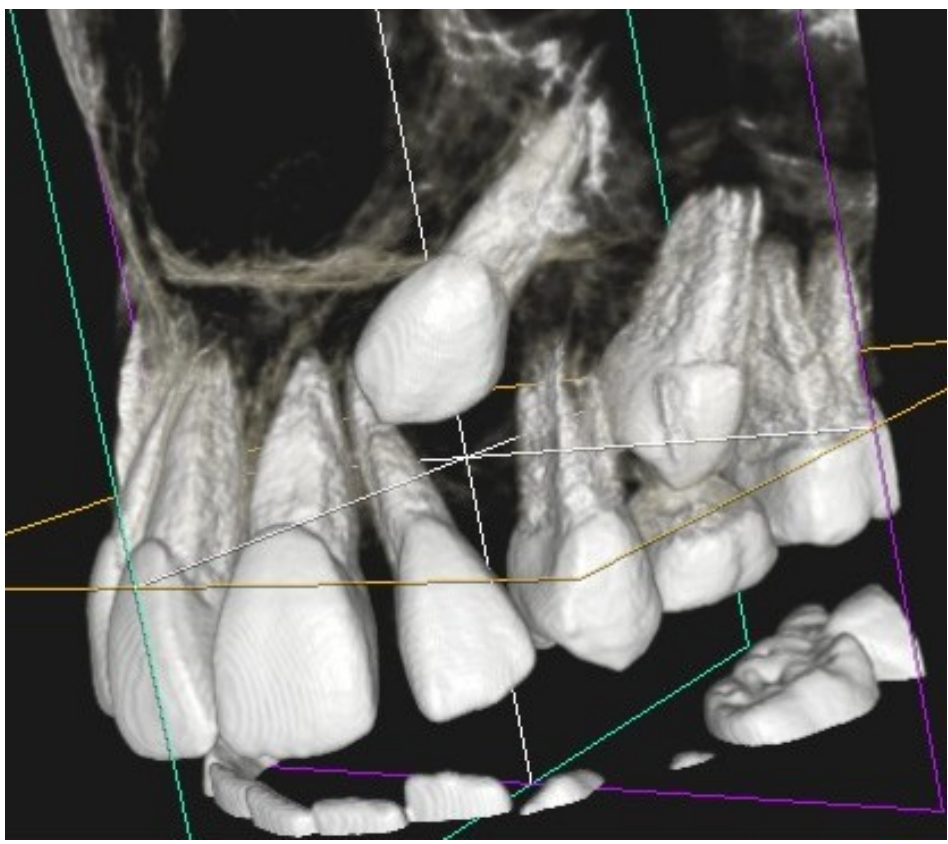
- RETENCE ZUBŮ
 - zub neprořezal do dutiny ústní ve fyziologickém období
 - je ukončen vývoj kořene
 - příčina
 - atypická poloha zubu
 - překážka v erupční dráze

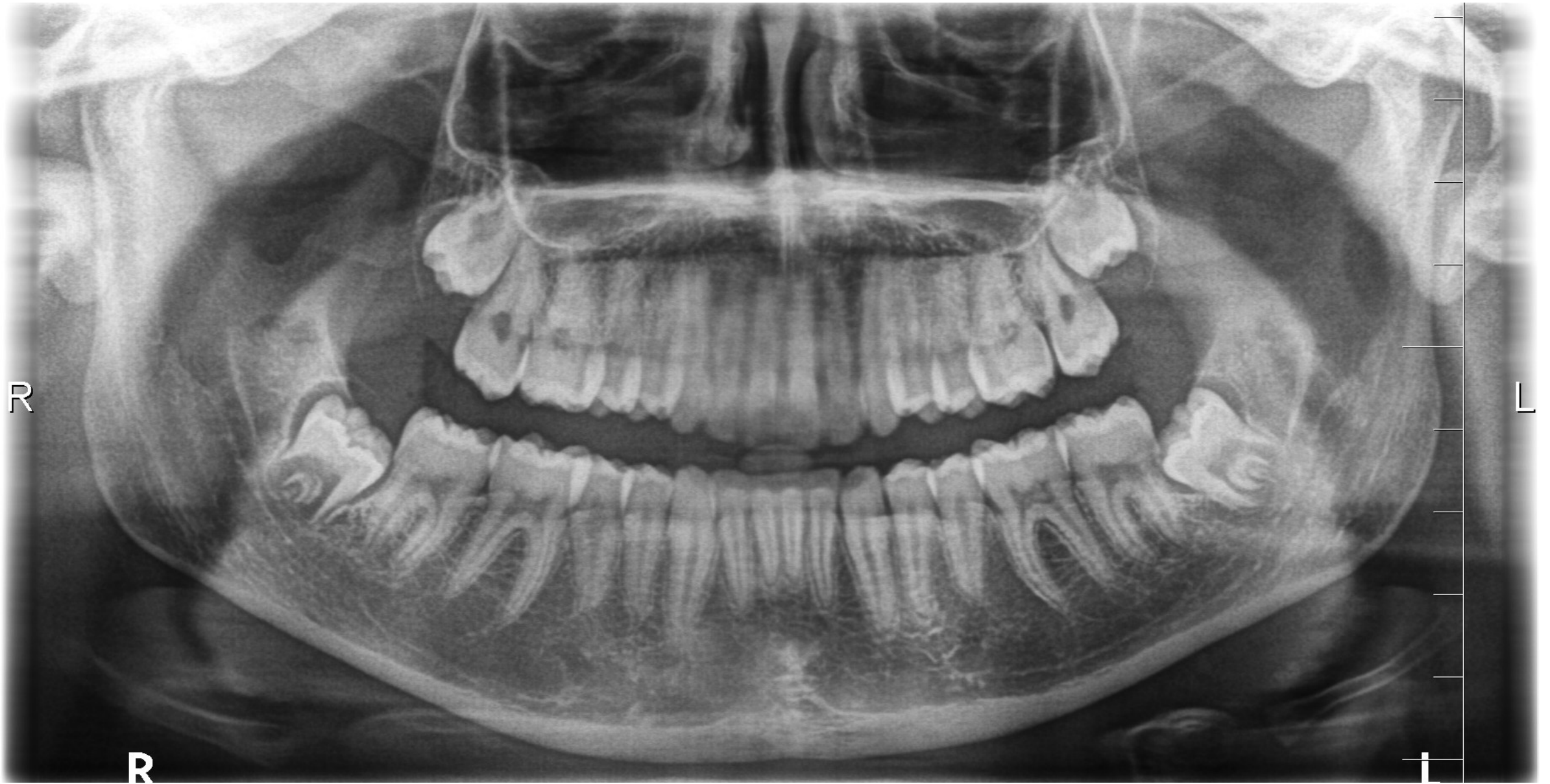



—

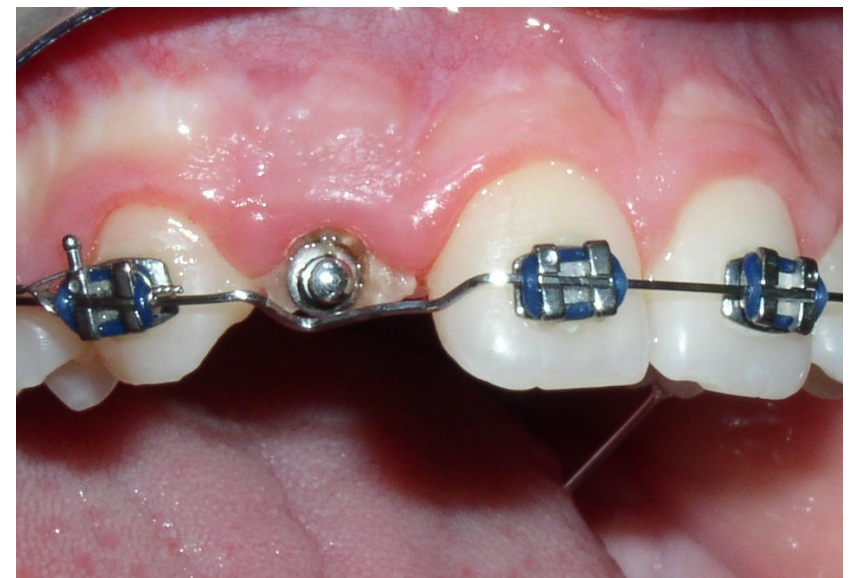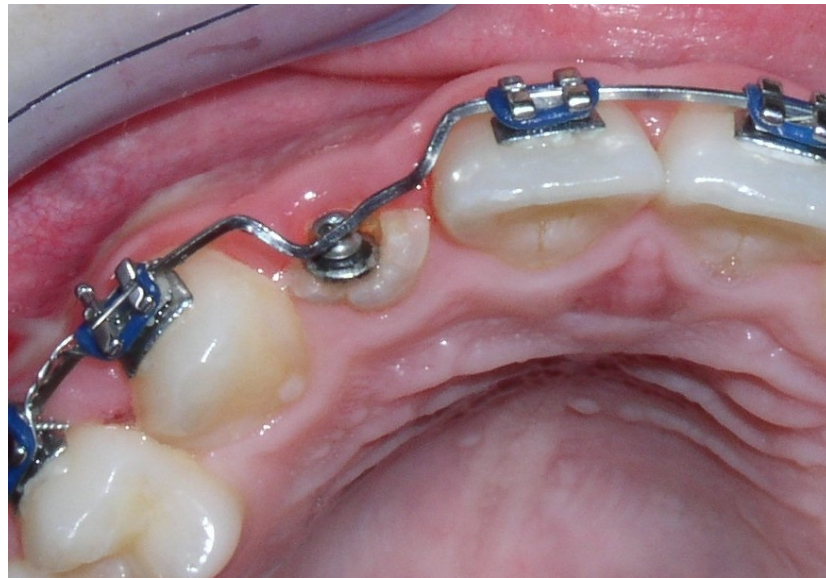○





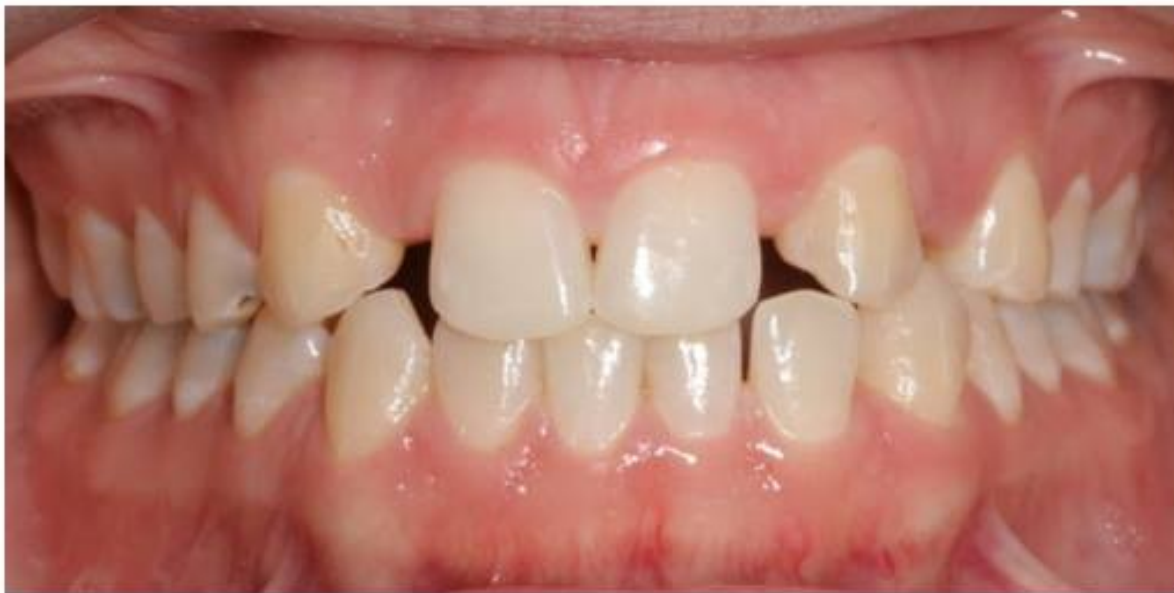VÝZNAM LÉČBY

○ ÚRAZY ZUBŮ

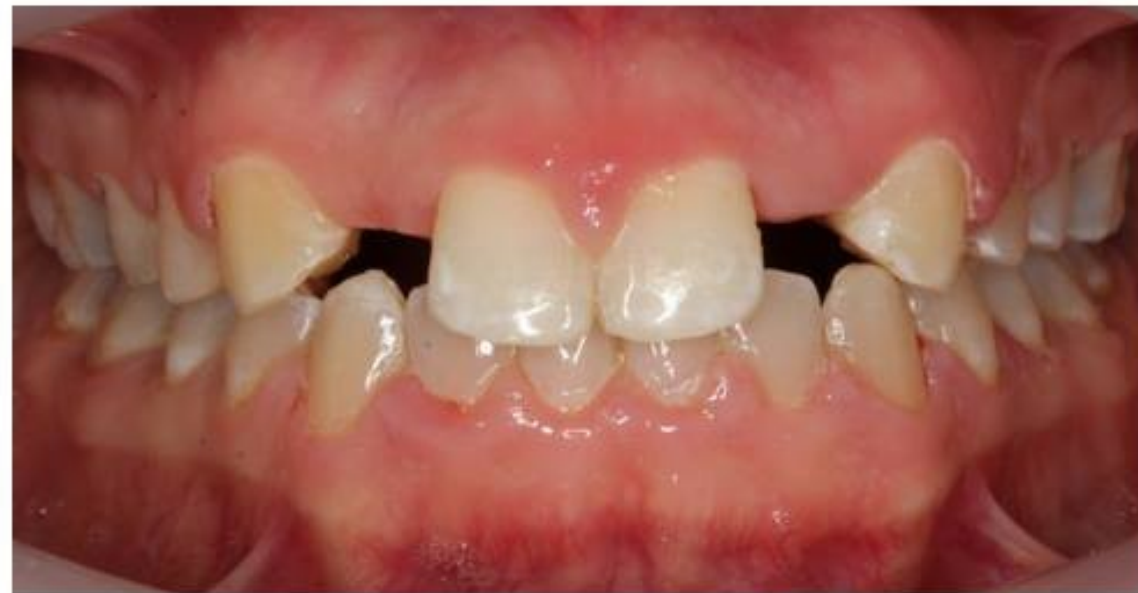

VÝZNAM LÉČBY

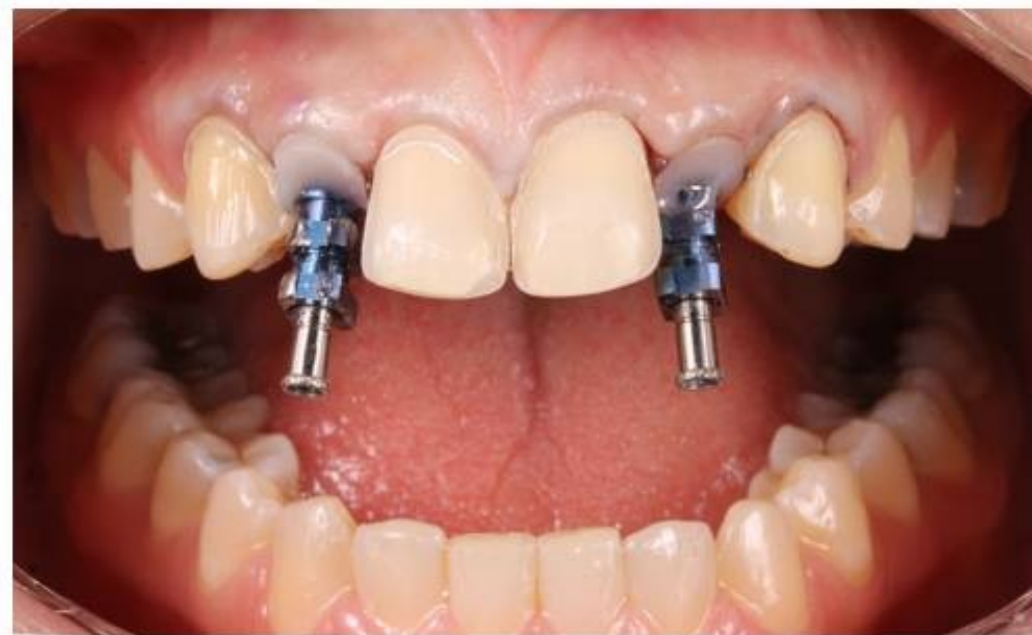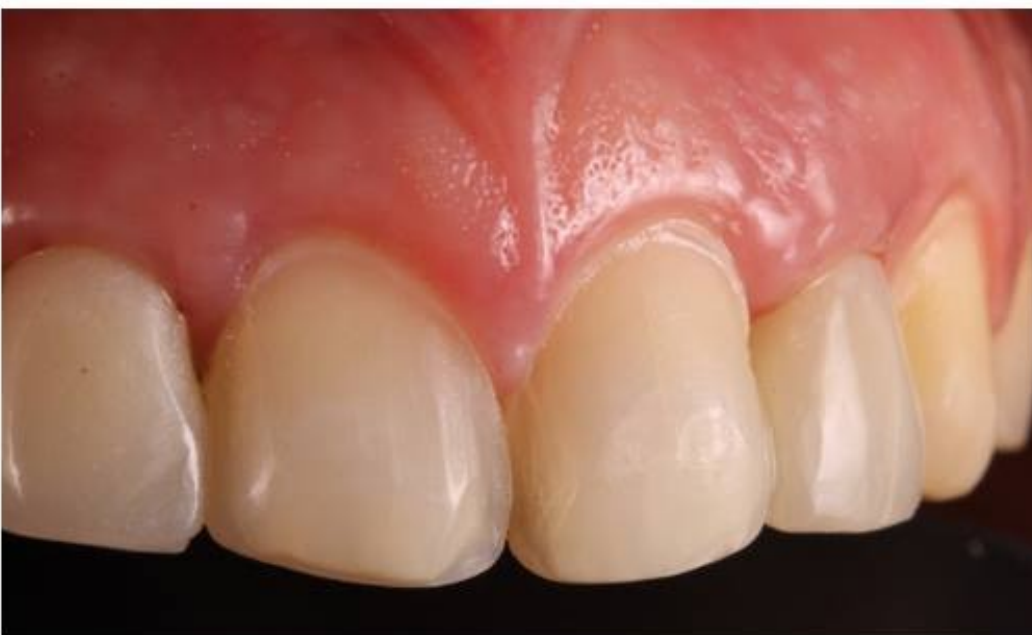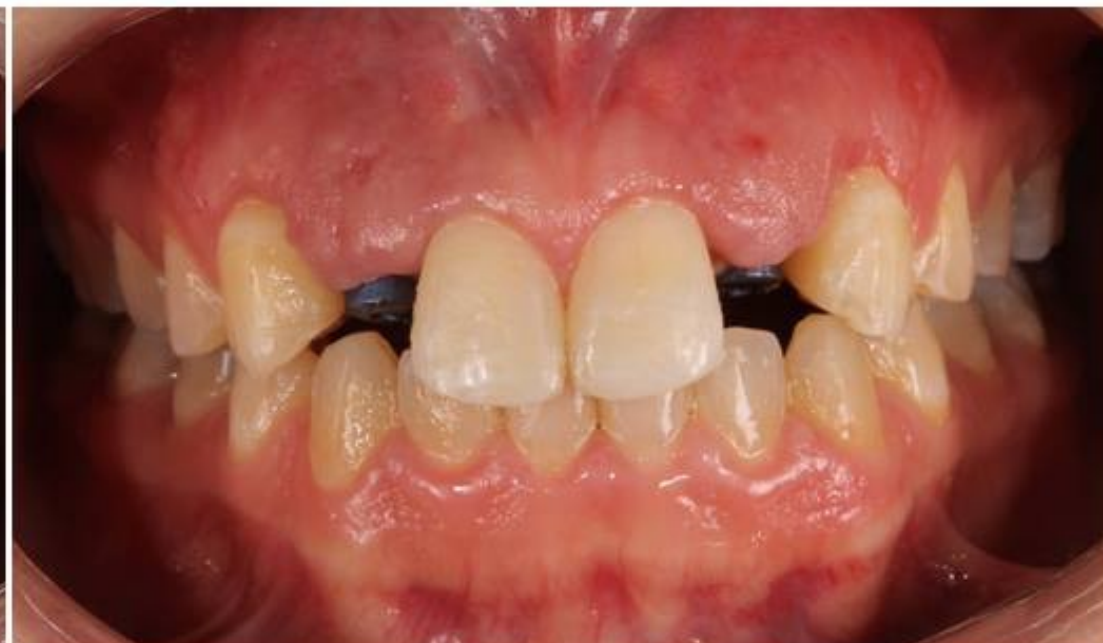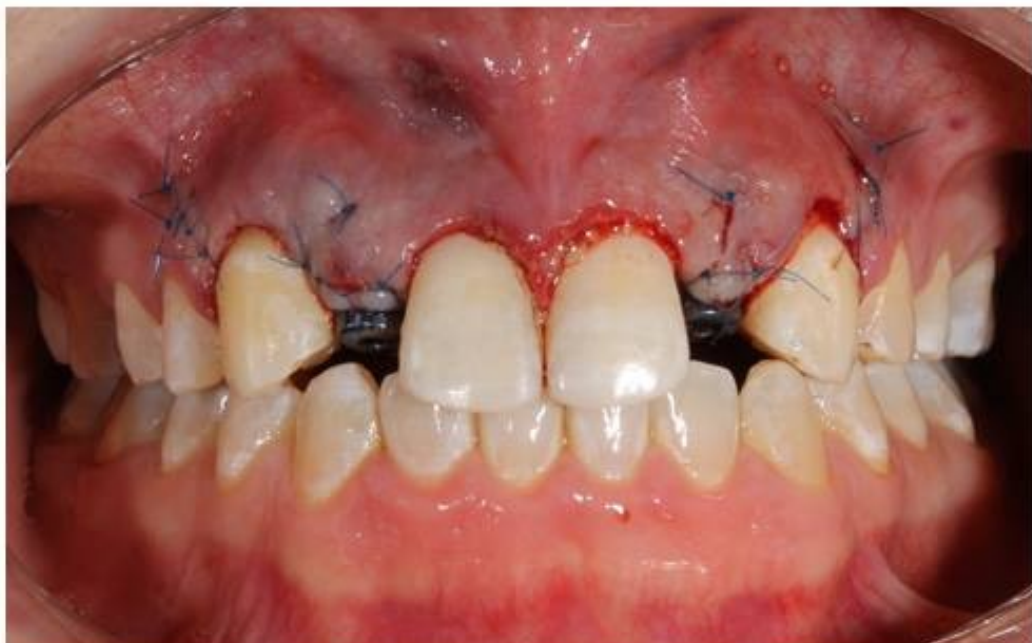- PŘEDPROTETICKÁ PŘÍPRAVA - nezaložené zuby



Ortodontická terapie



M D D r. Adam Vilášek



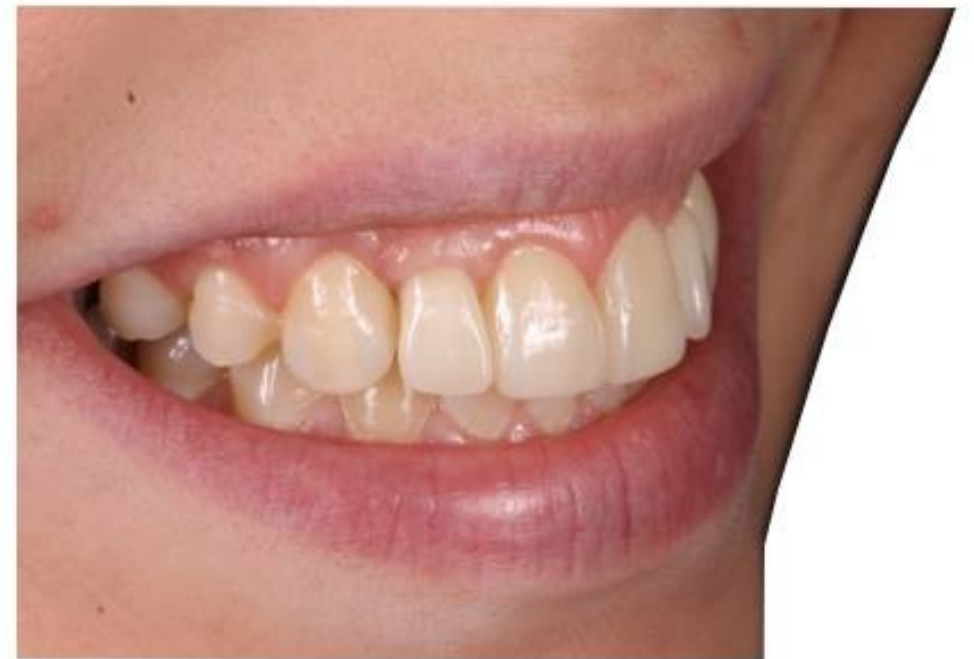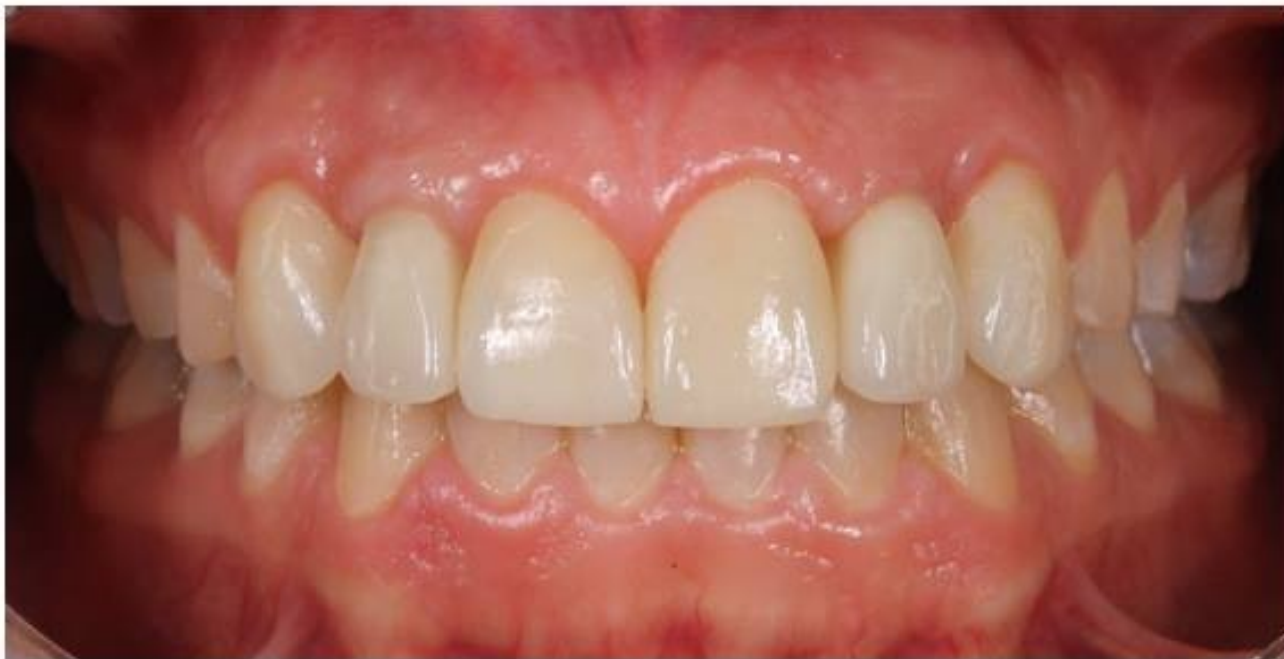Protetická fáze terapie

M D D r. Adam Vilásek

stom ma

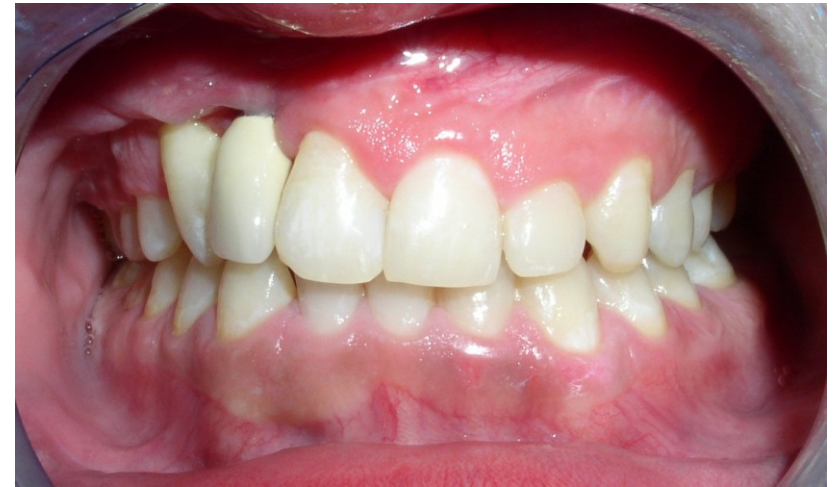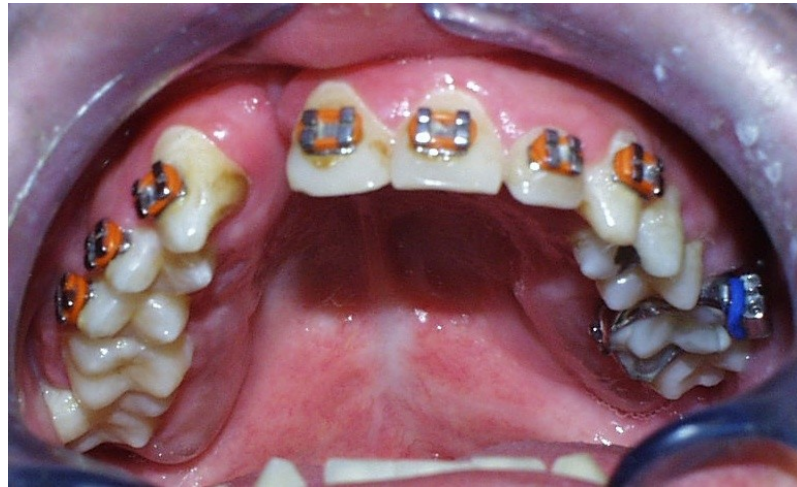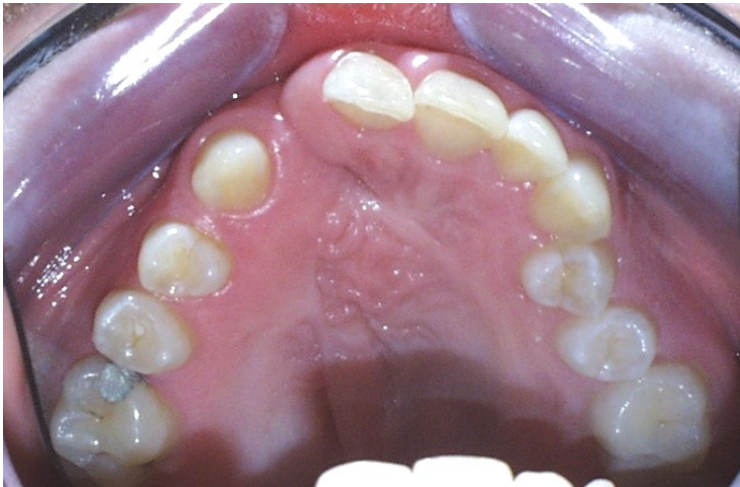VÝZNAM LÉČBY

- PŘEDPROTETICKÁ PŘÍPRAVA - nezaložené zuby



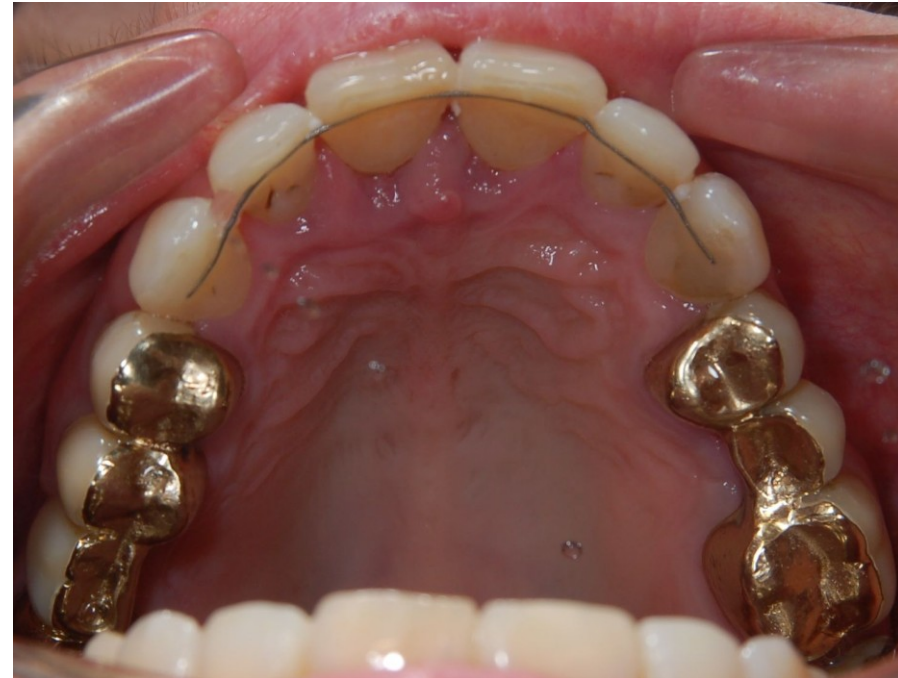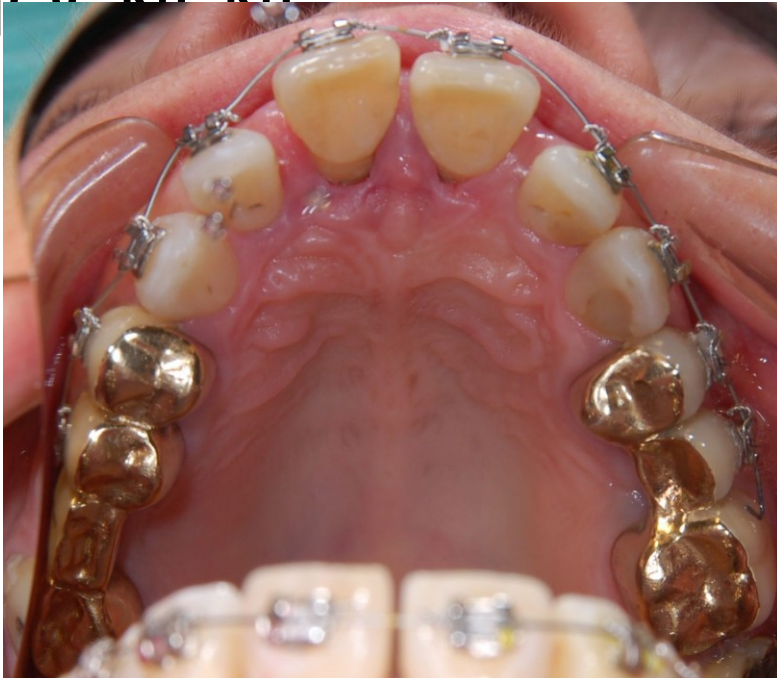VÝZNAM LÉČBY

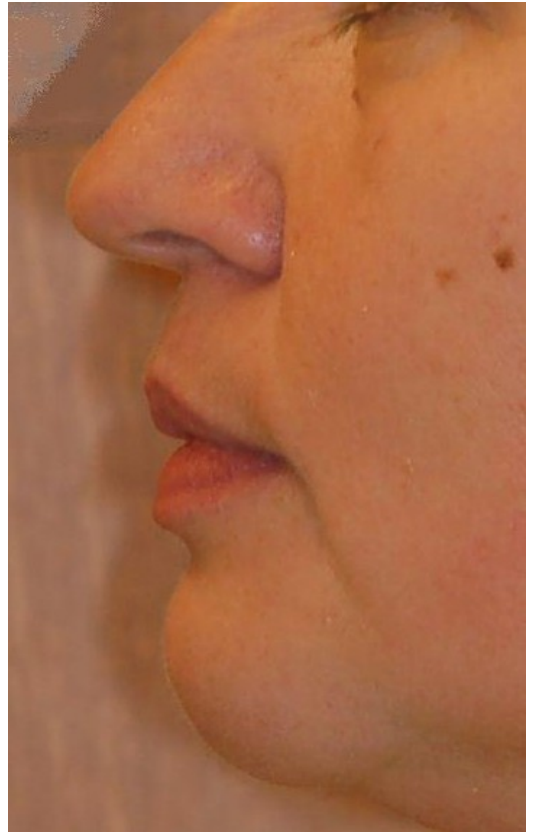
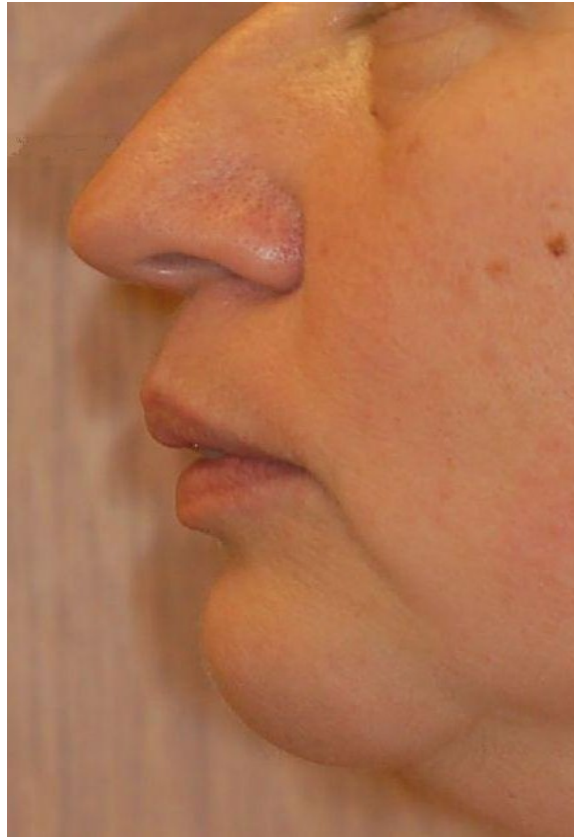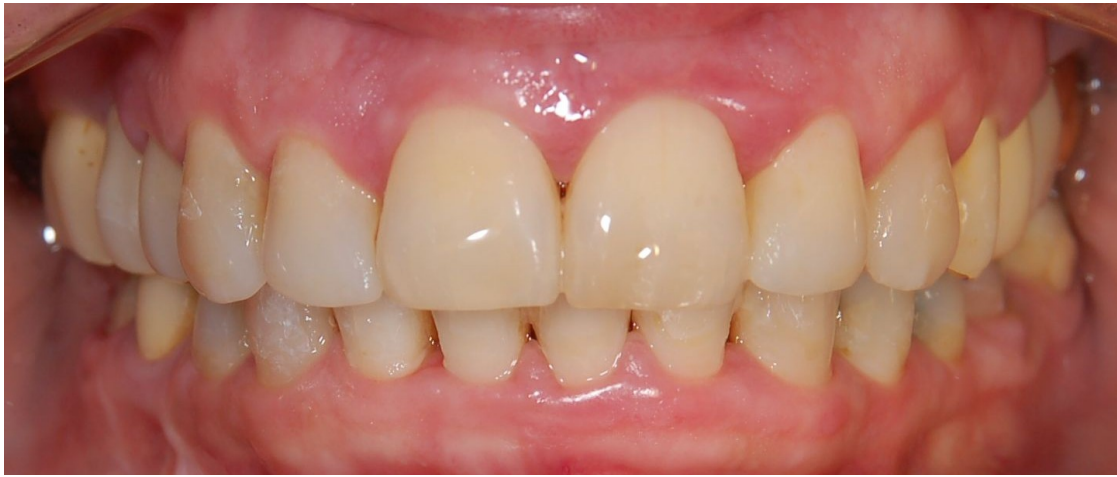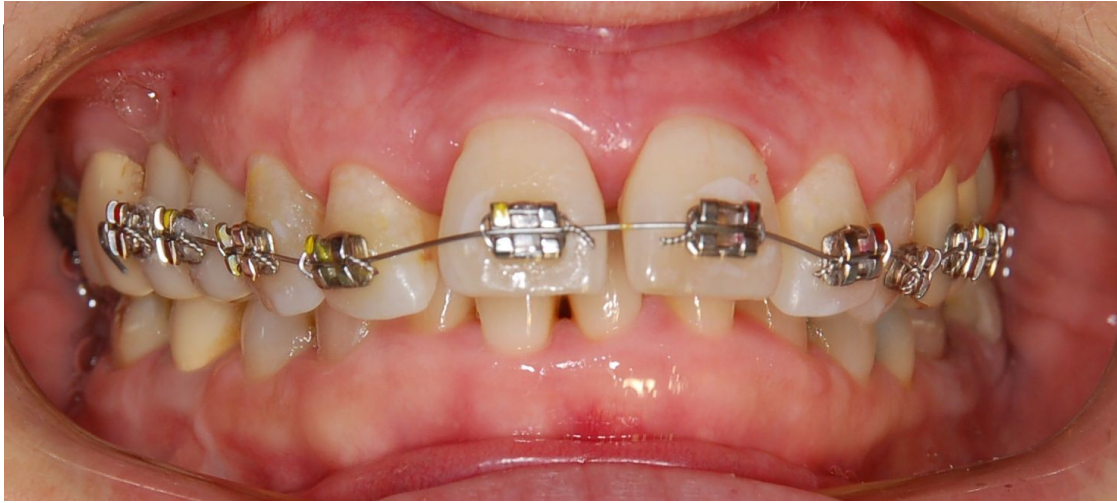
- PŘEDPROTETICKÁ PŘÍPRAVA - pacient s rozštěpem



VÝZNAM LÉČBY

- OSTRANĚNÍ NÁSLEDKŮ PARODONTOLOGICKÉHO ONEMOCNĚNÍ

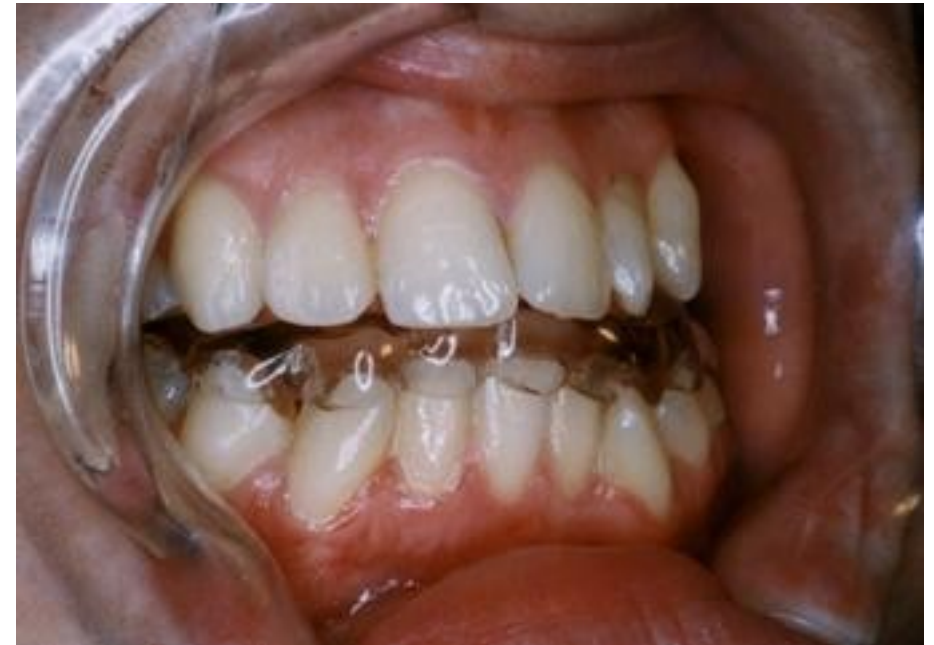


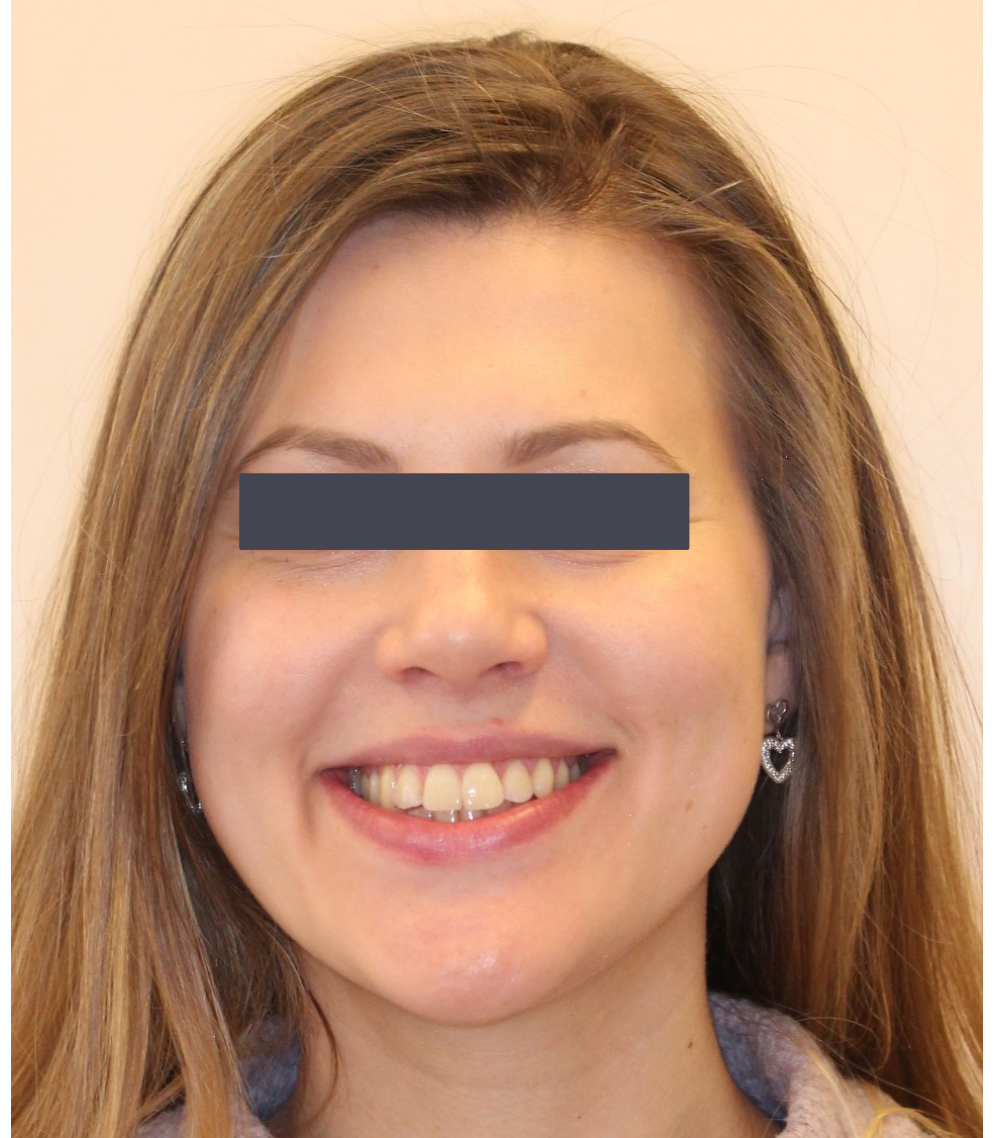
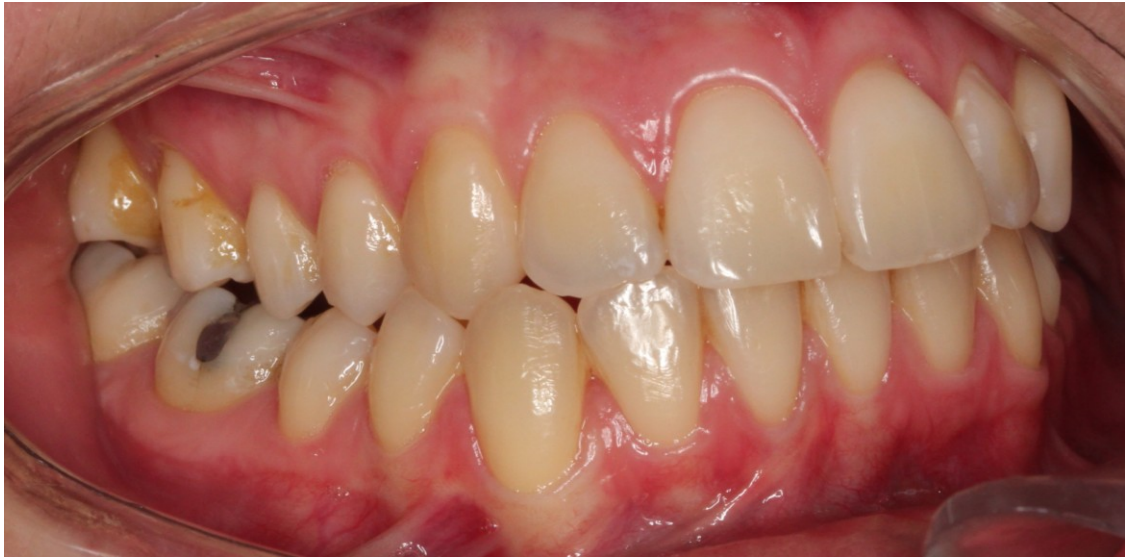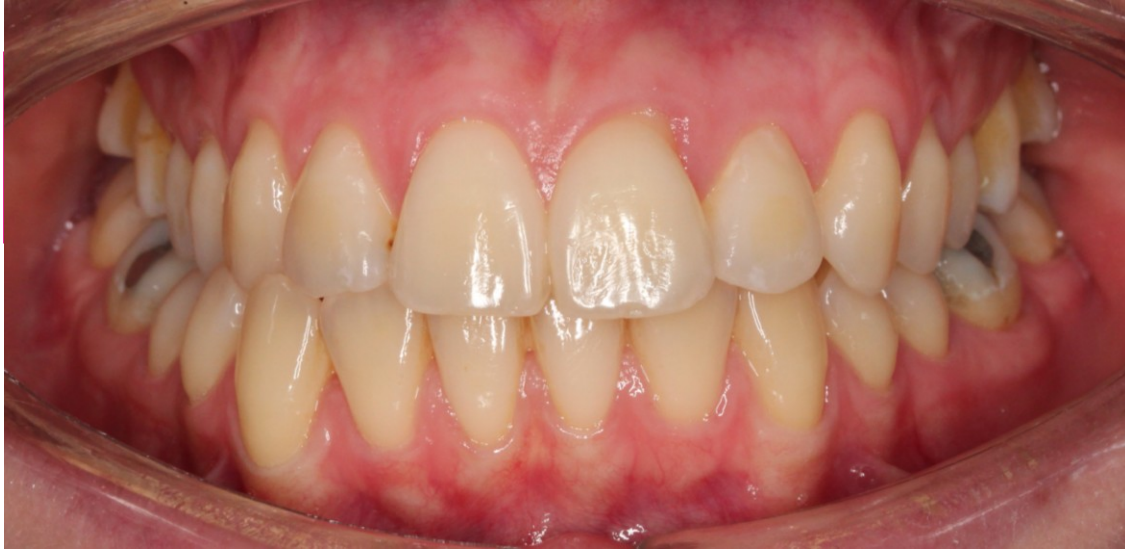VÝZNAM LÉČBY

○ PROBLÉMY S ČELISTNÍM KLOUBEM

- bolest před ušním boltcem
- vystřelující do dolní čelisti, spánku, oka
- doprovázeno lupáním, omezení otvírní úst, uchylování do strany
- nákusná dlahu v DČ, klidový režim



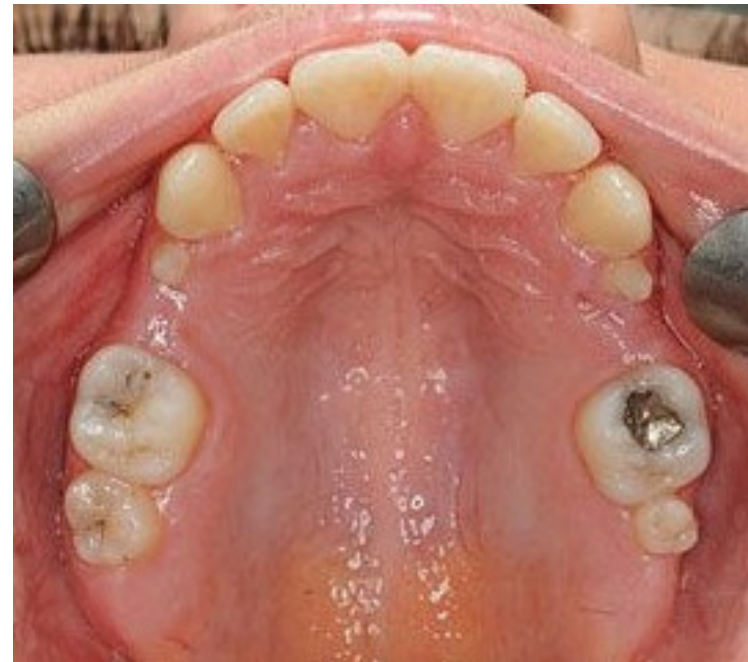
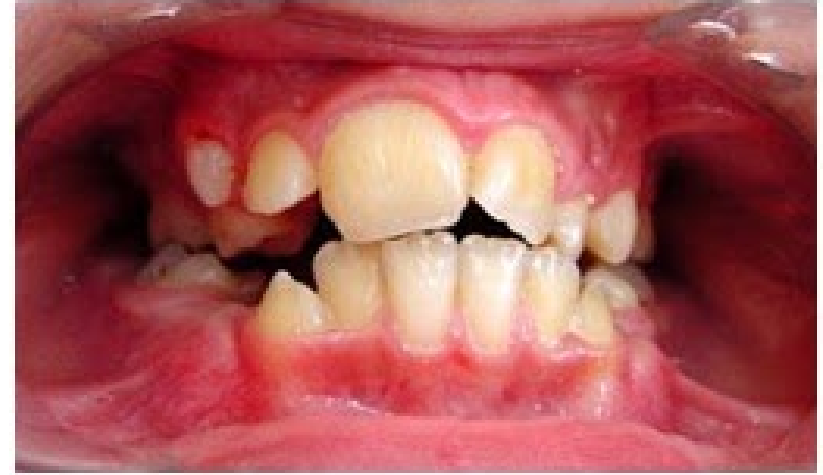
ROZDĚLENÍ ORTODONTICKÝCH ANOMÁLIÍ

1. Anomálie velikosti, počtu a tvaru zubů
2. Anomálie postavení zubů
3. Anomálie zubních skupin
4. Anomálie vztahu zubních oblouků (okluzní diagnostika)
5. Skeletální diagnostika

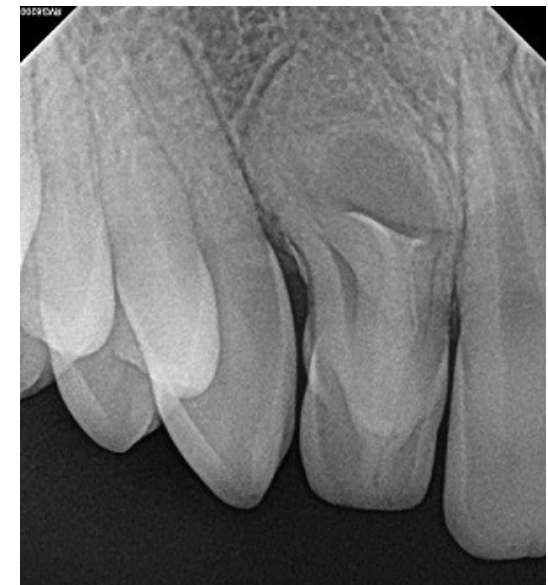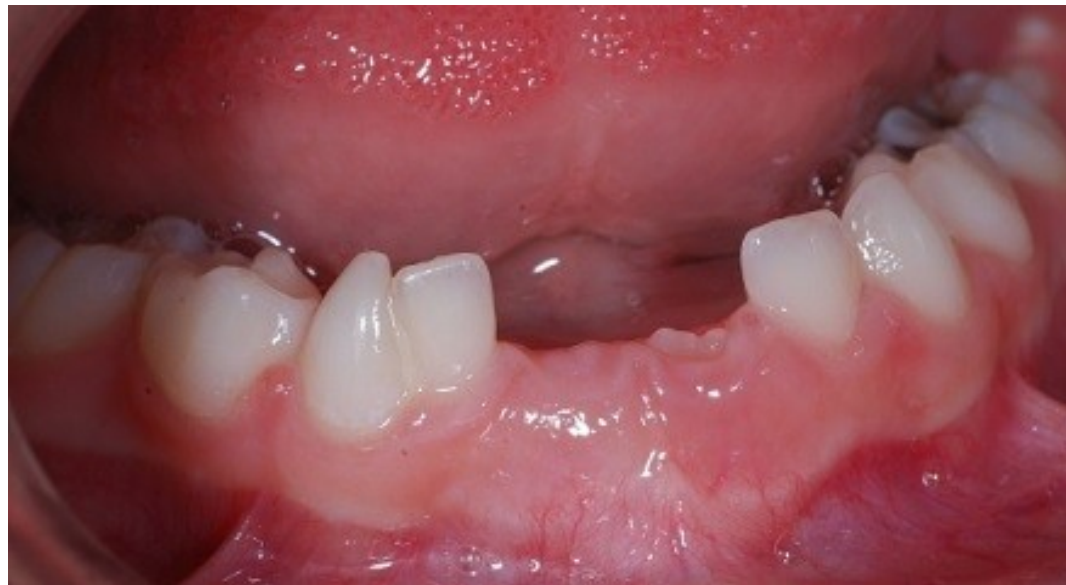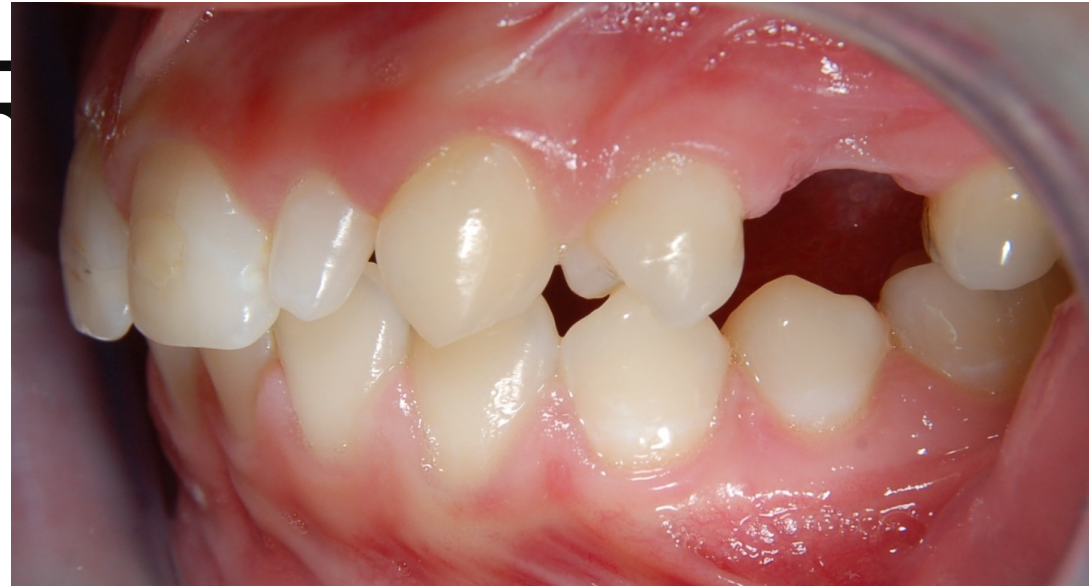1. ANOMÁLIE VELIKOSTI ZUBŮ

- makrodoncie – nadměrná velikost zubů
- mikrodoncie – malá velikost zubů
 - stěsnání
 - mezerovitý chrup



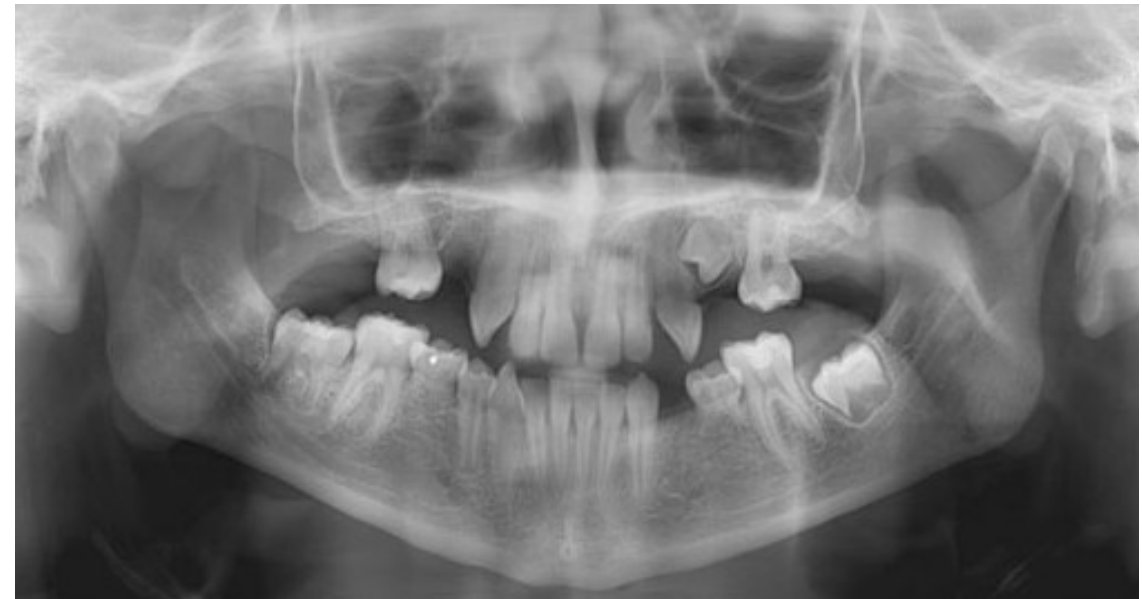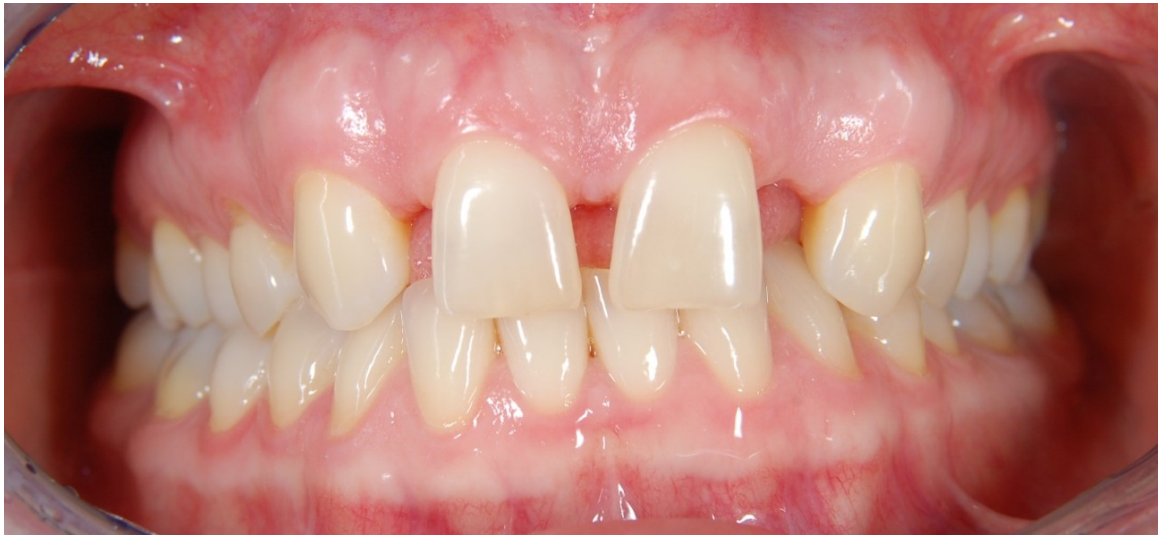1. ANOMÁLIE TVARU

- čípkovitý laterální řezák
- srostlice
- dens in dente



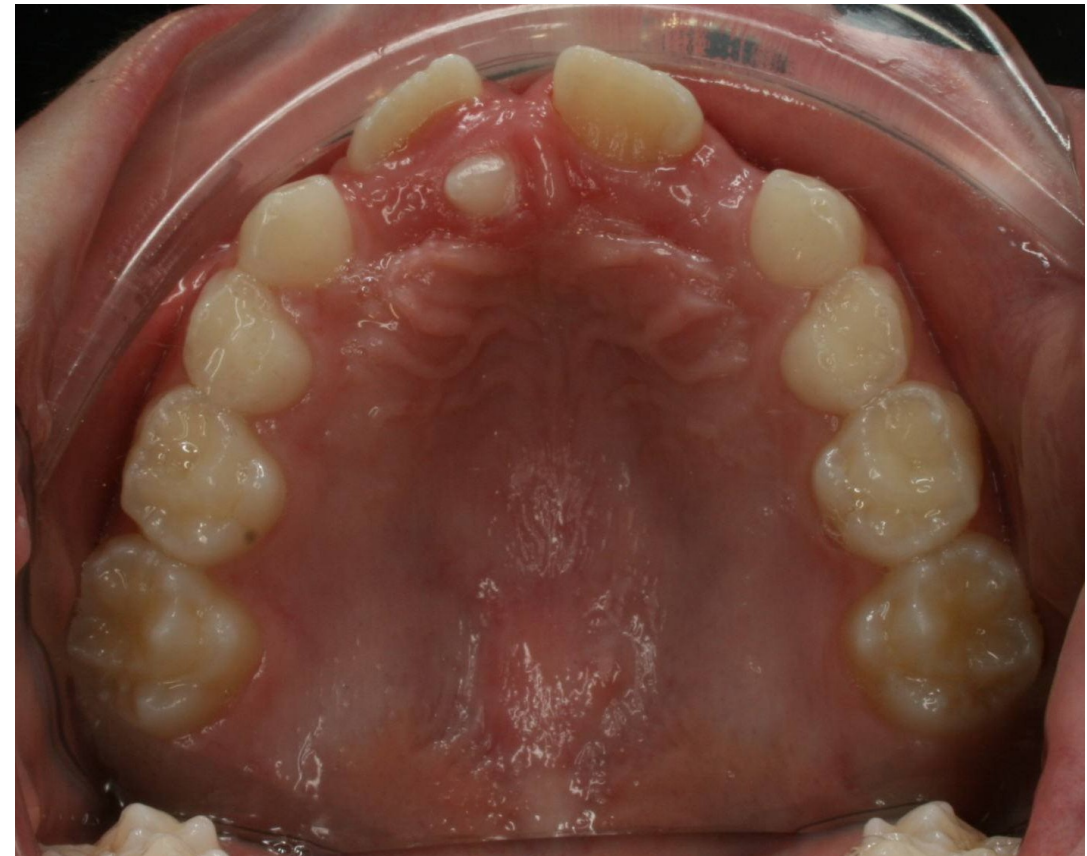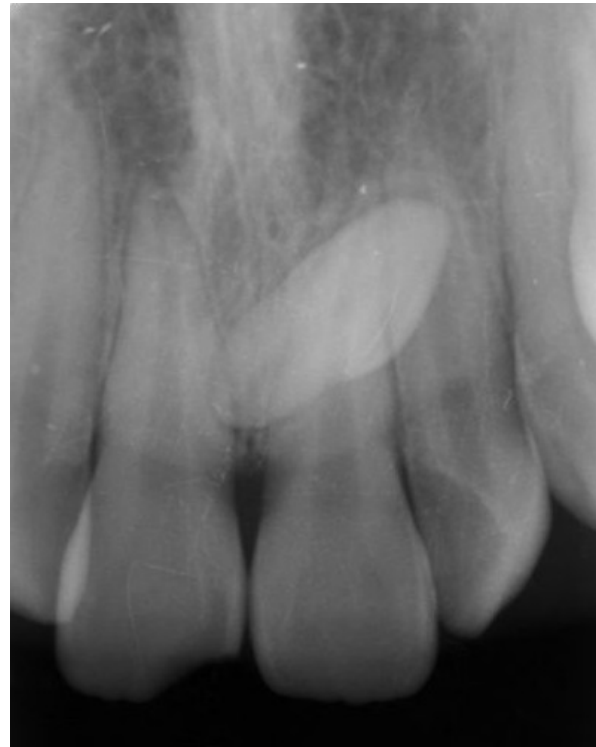1. ANOMÁLIE POČTU ZUBŮ

❖ **hypodontie** – snížení počtu zubních zárodků



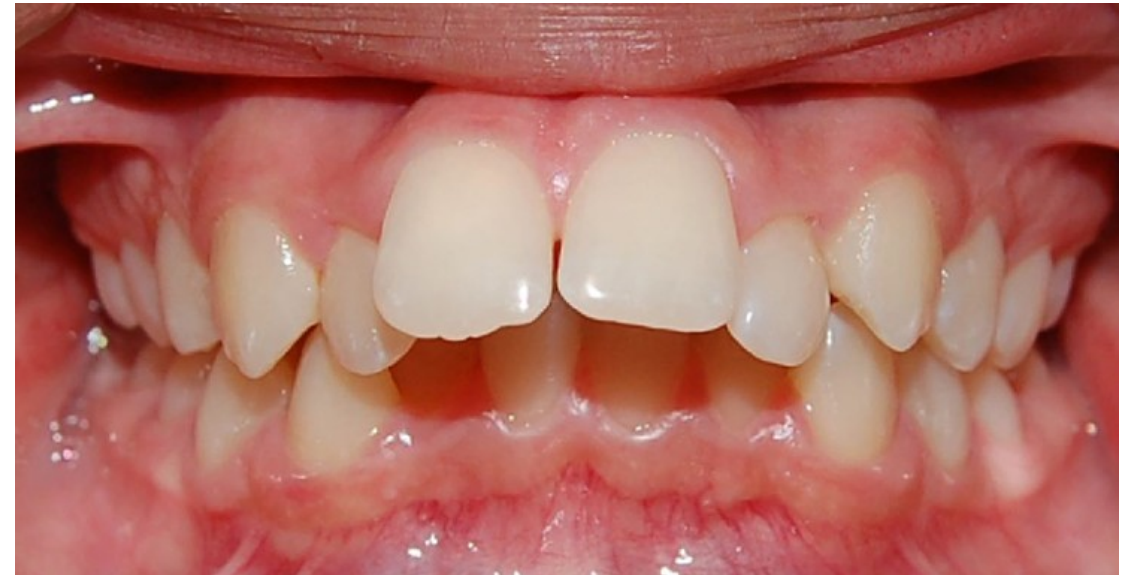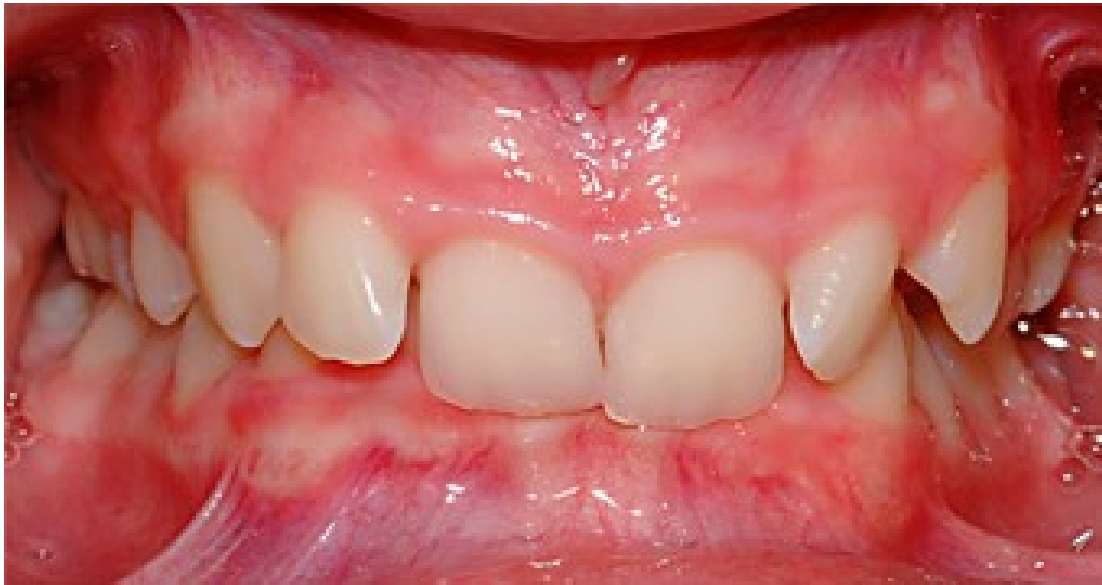1. ANOMÁLIE POČTU ZUBŮ

❖ **hyperdoncie** – zvýšený počet zubů
(přespočetné)



2. ANOMÁLIE POSTAVENÍ ZUBŮ

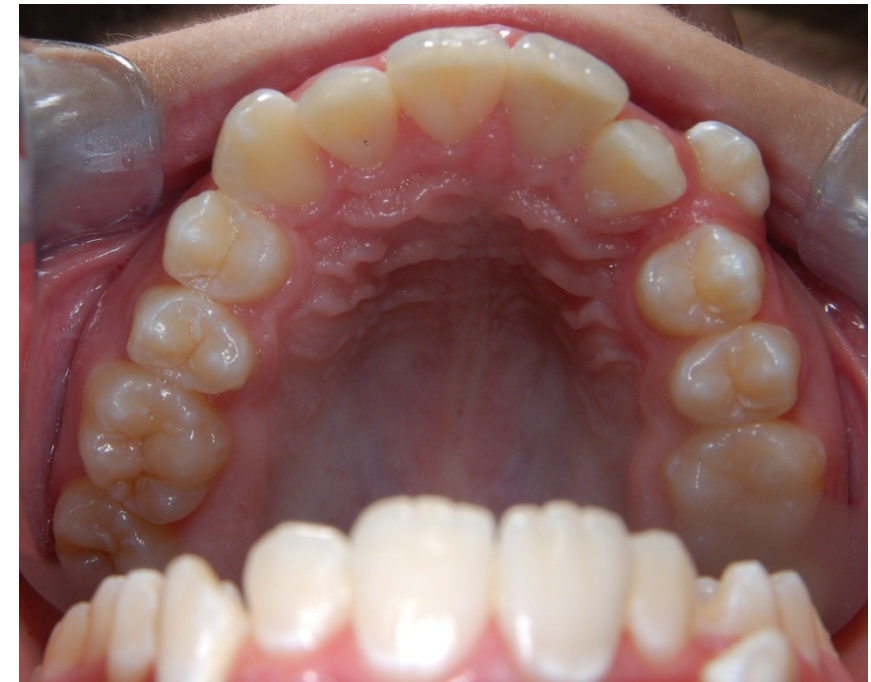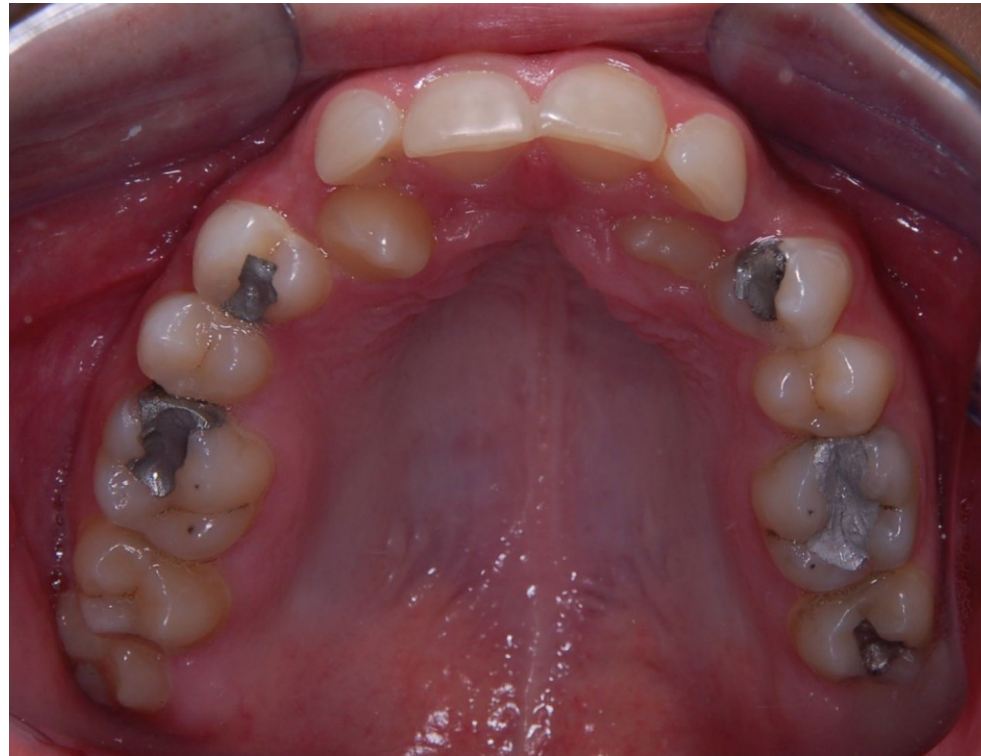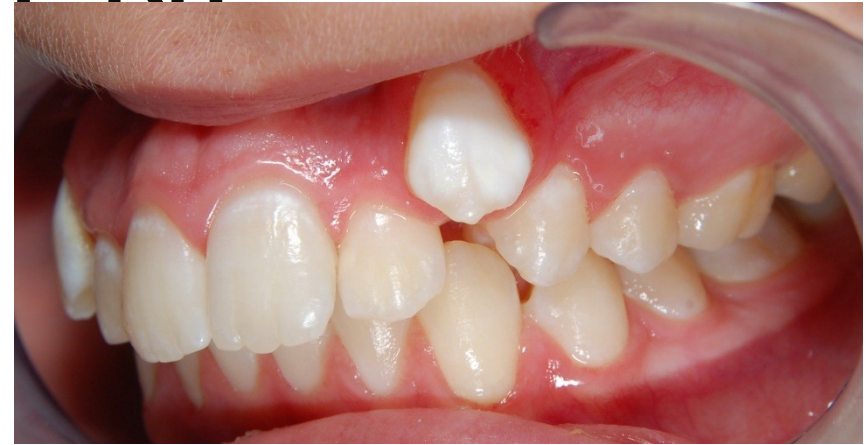❖ inklinace - sklon zubu



2. ANOMÁLIE POSTAVENÍ ZUBŮ

❖ anomální erupce – korunka prořezala mimo zubní řadu

- vestibulární
- palatinální



2. ANOMÁLIE POSTAVENÍ ZUBŮ

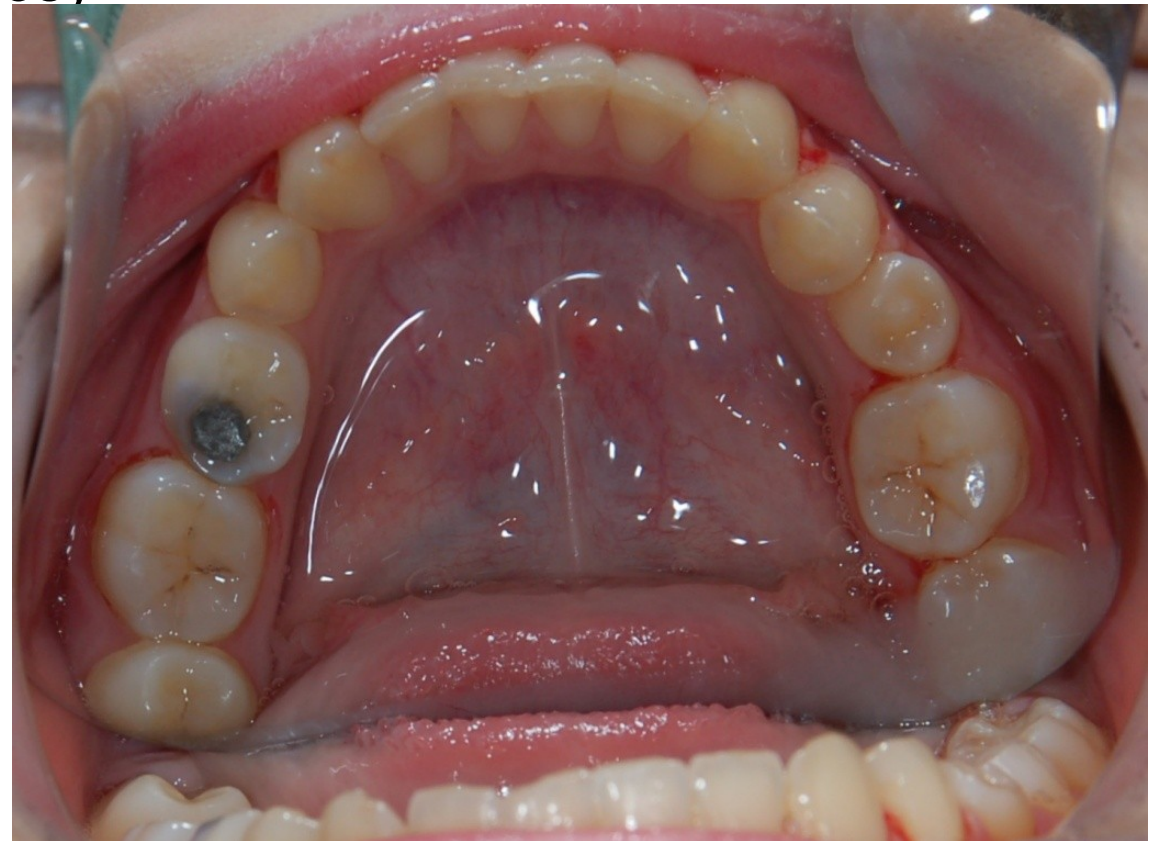
❖ posun zubu – celý zub umístěn mimo své pravidelné

postavení

- mesiální
 - distální
 - vestibulární
 - orální
-
- obvykle kombinován se sklonem

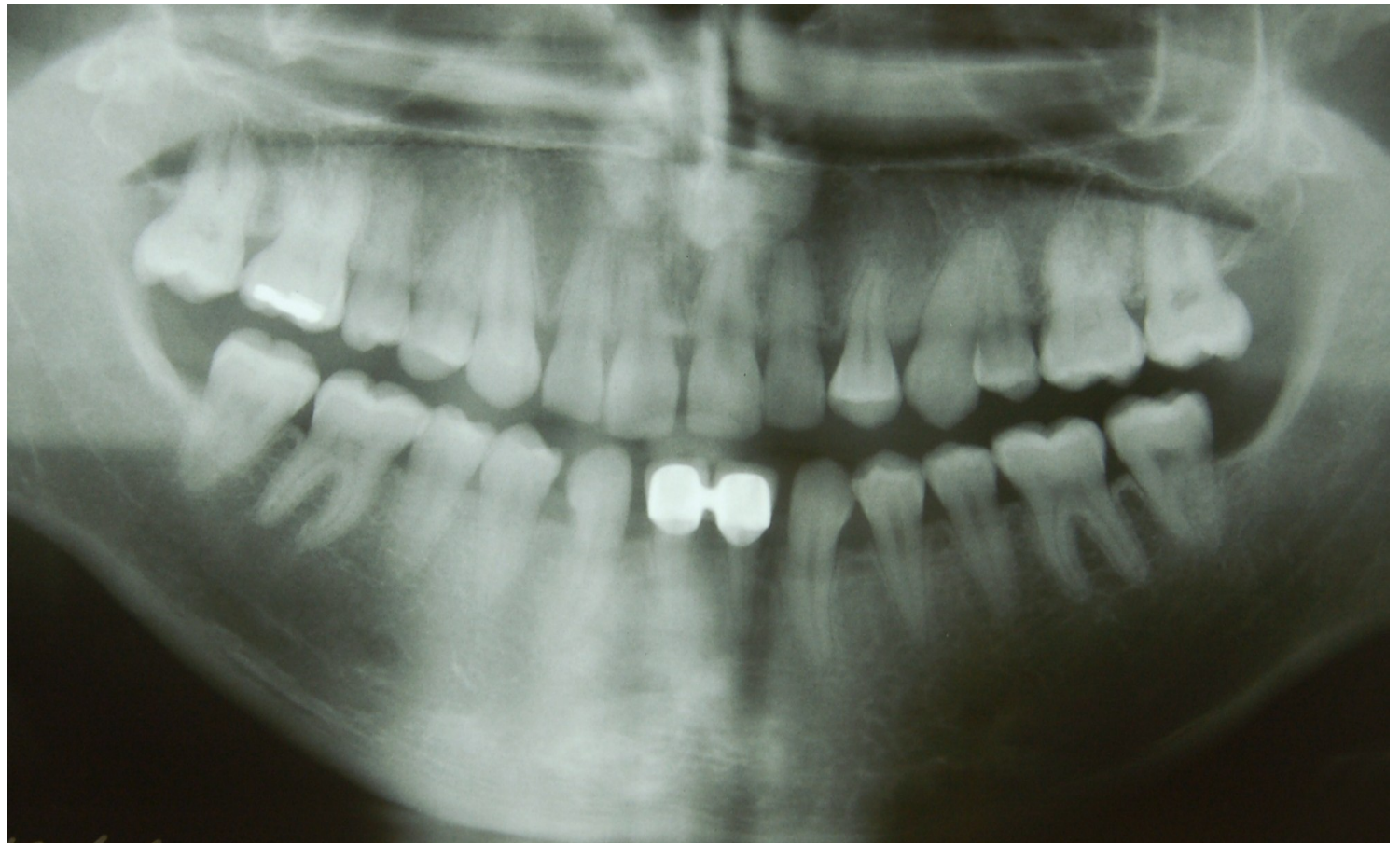
2. ANOMÁLIE POSTAVENÍ ZUBŮ

- ❖ rotace – otočení zubu kolem své podélné osy



2. ANOMÁLIE POSTAVENÍ ZUBŮ

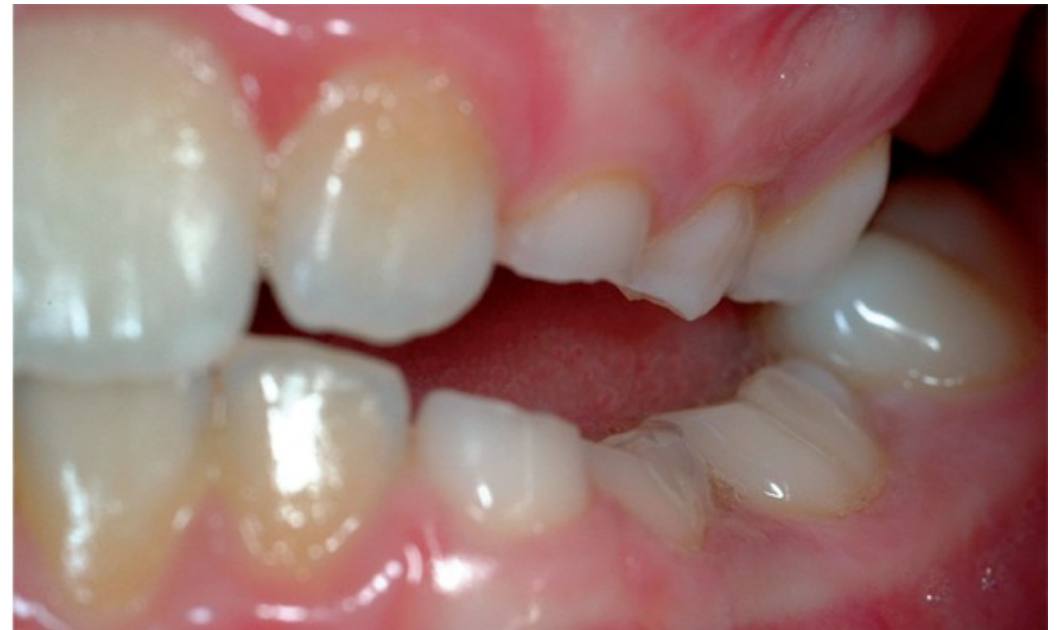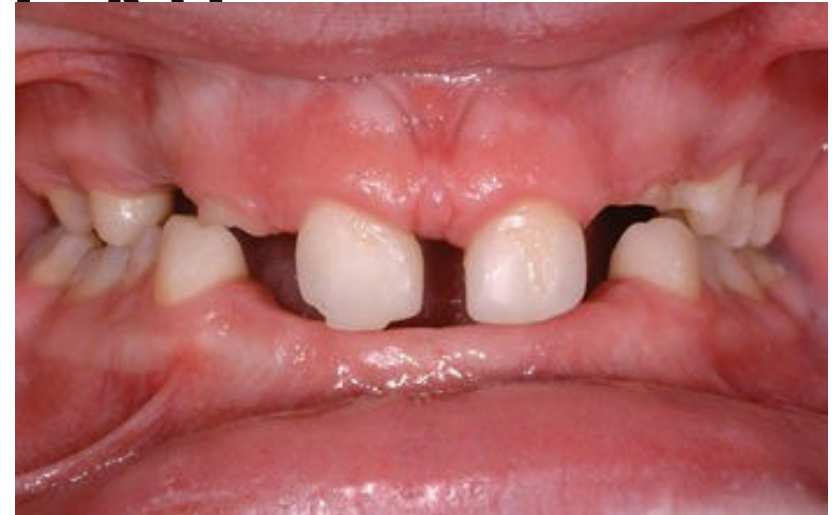- ❖ transpozice – výměna pořadí zubů v zubním oblouku



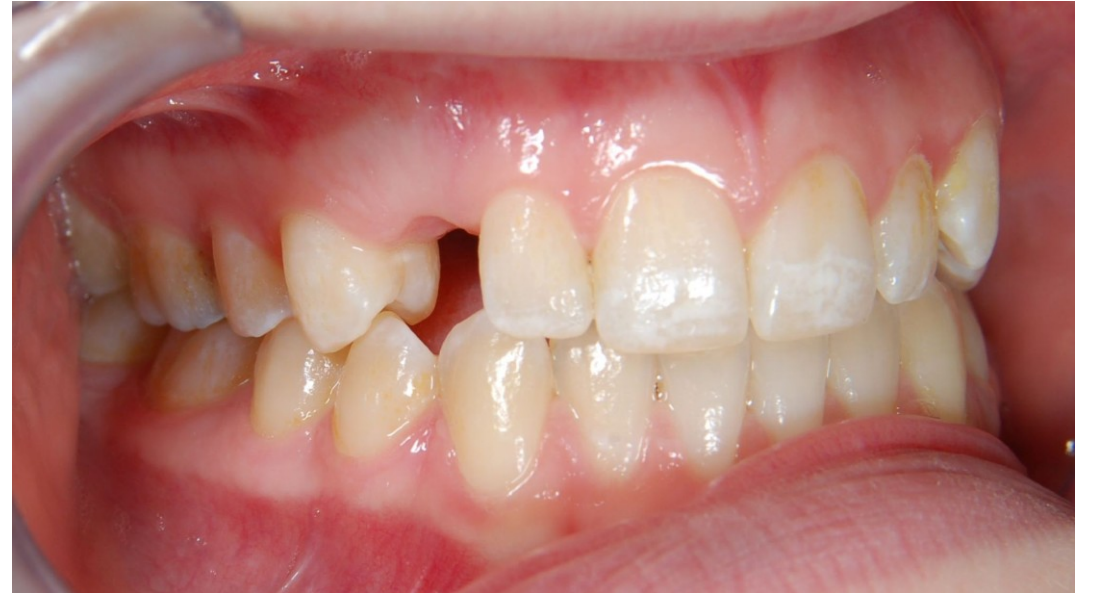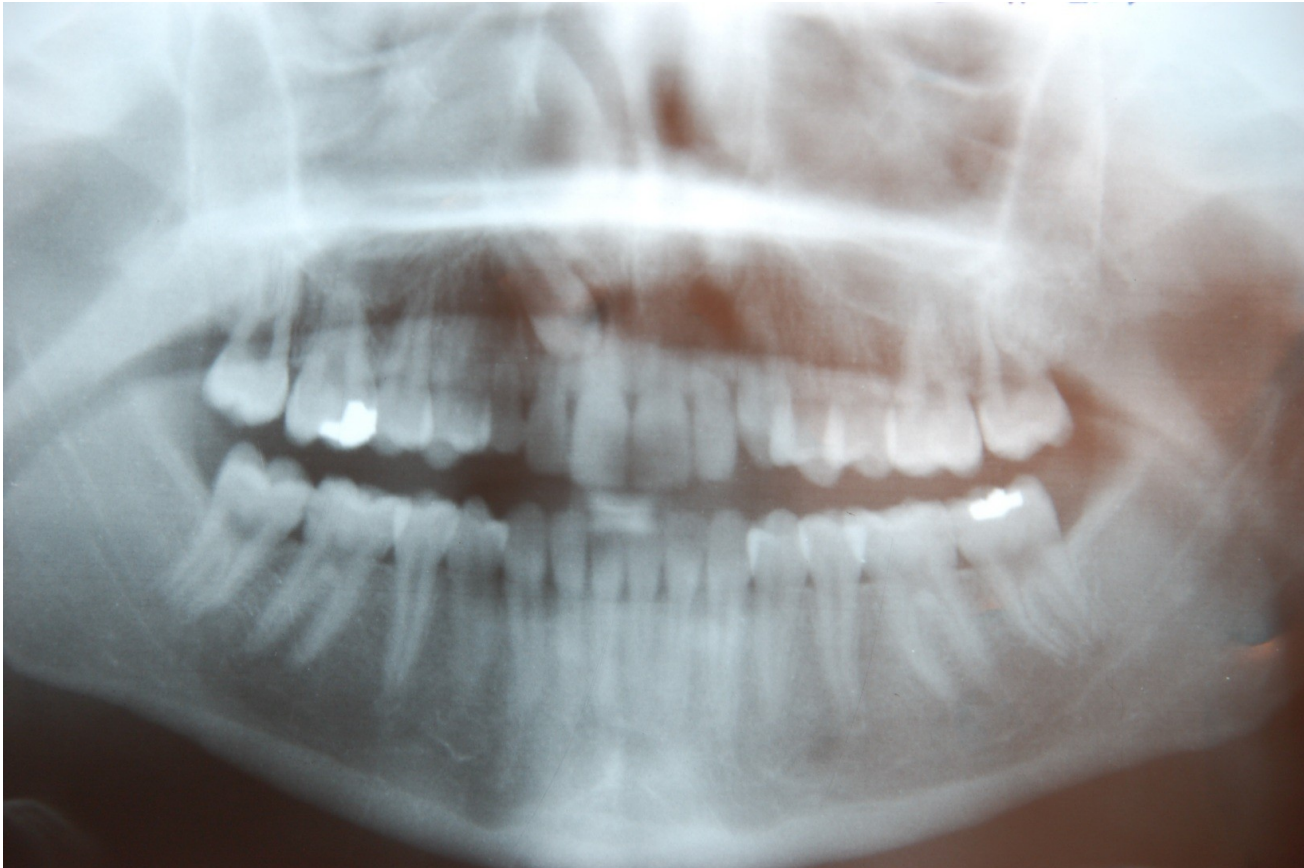
2. ANOMÁLIE POSTAVENÍ ZUBŮ

- ❖ supraokluze - zub přesahuje okluzní rovinu
- ❖ infraokluze – prořezaný zub nedosahuje okluzní rovinu
- ❖ retence – zub, který neprořezal do dutiny ústní po fyziologickém období jeho prořezání jeho kořen je již zcela vytvořen
- ❖ semiretence – korunka zubu není kryta kostí, pouze sliznicí
- ❖ impaktace – zub neprořezal pro překážku (např. přepočetný zub)

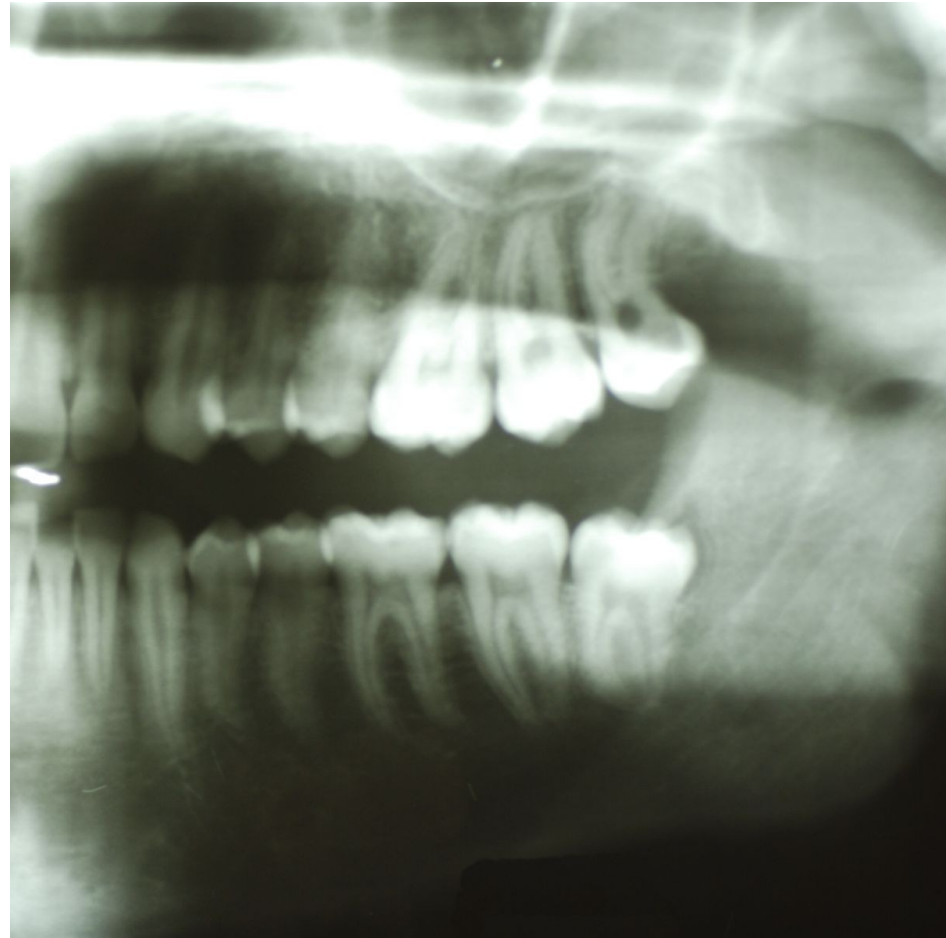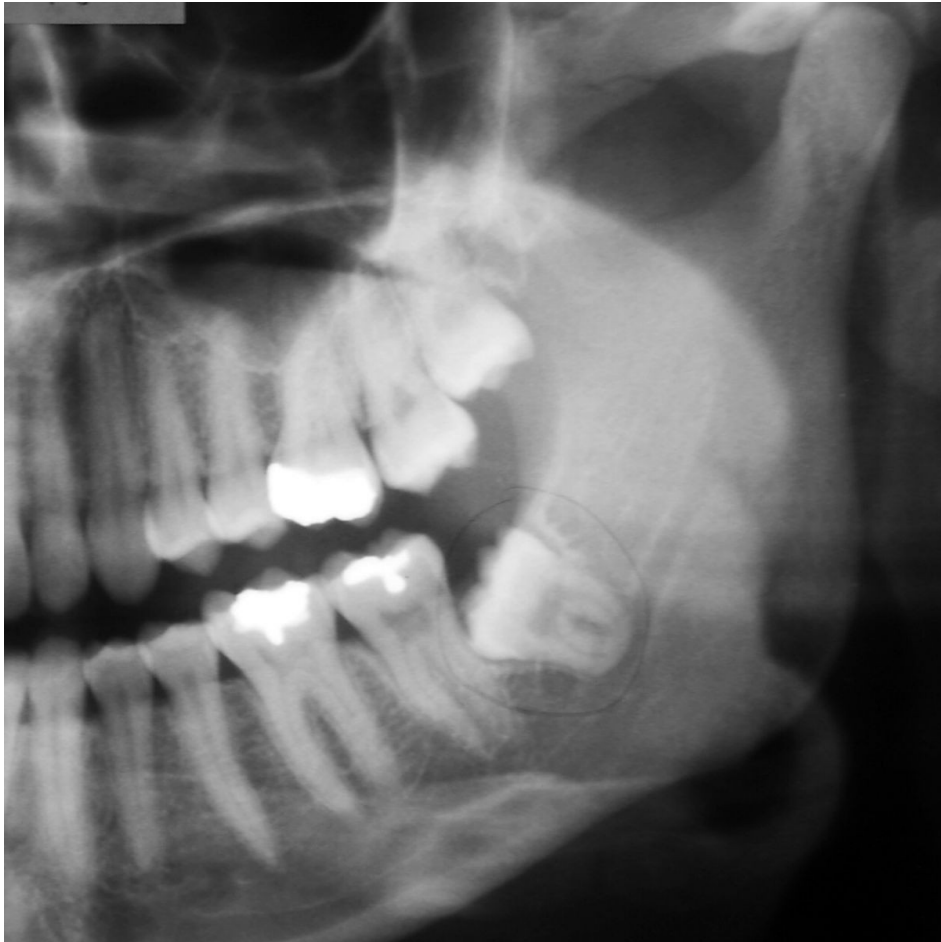2. ANOMÁLIE POSTAVENÍ ZUBŮ



2. ANOMÁLIE POSTAVENÍ ZUBŮ

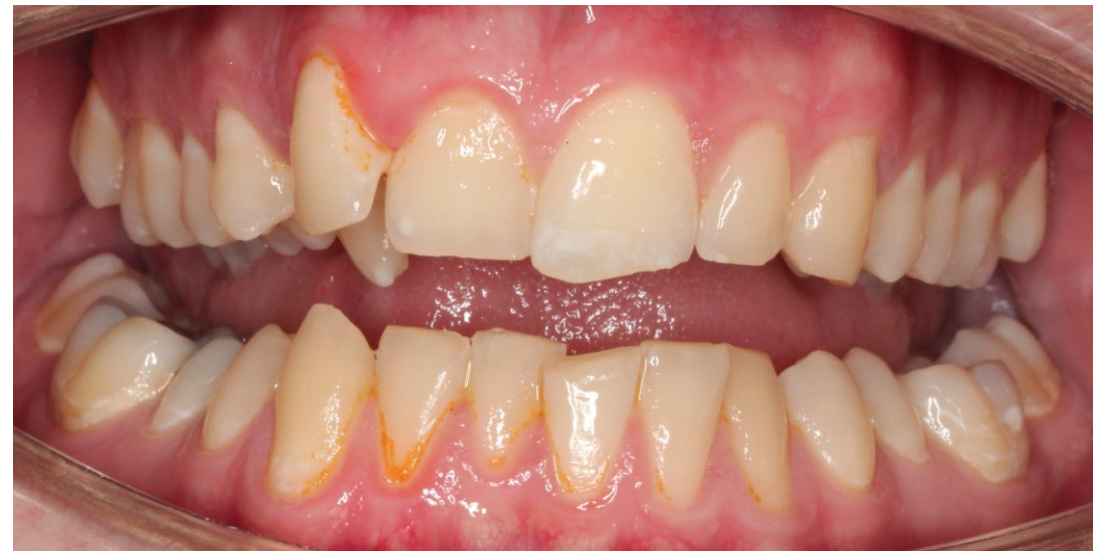
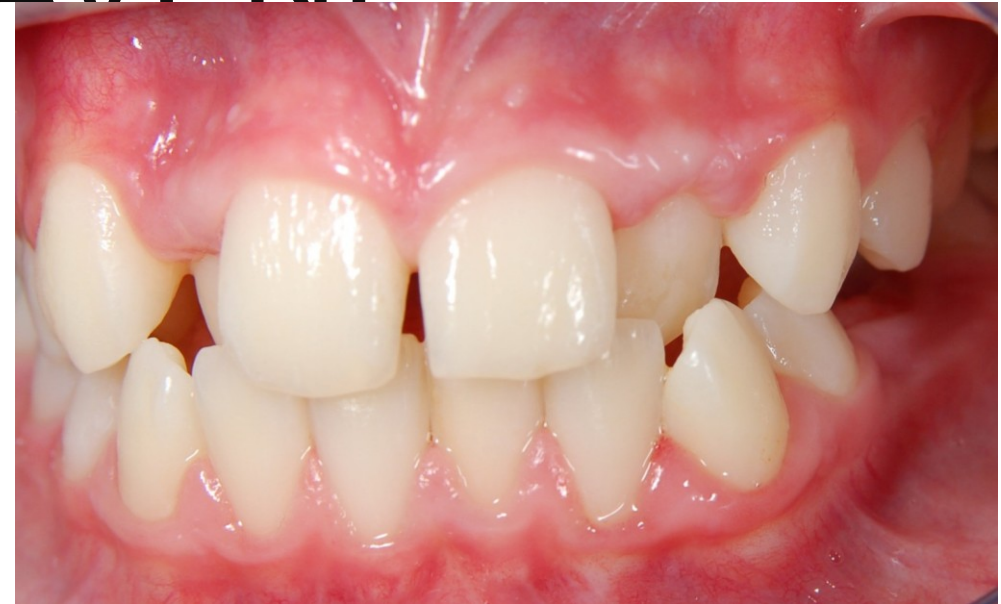
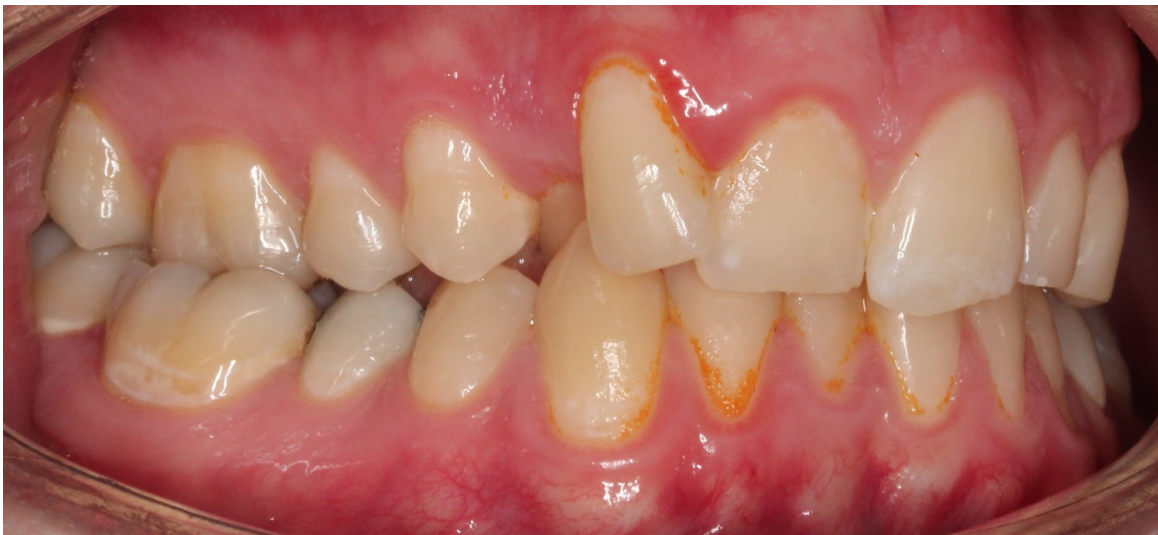2. ANOMÁLIE POSTAVENÍ ZUBŮ



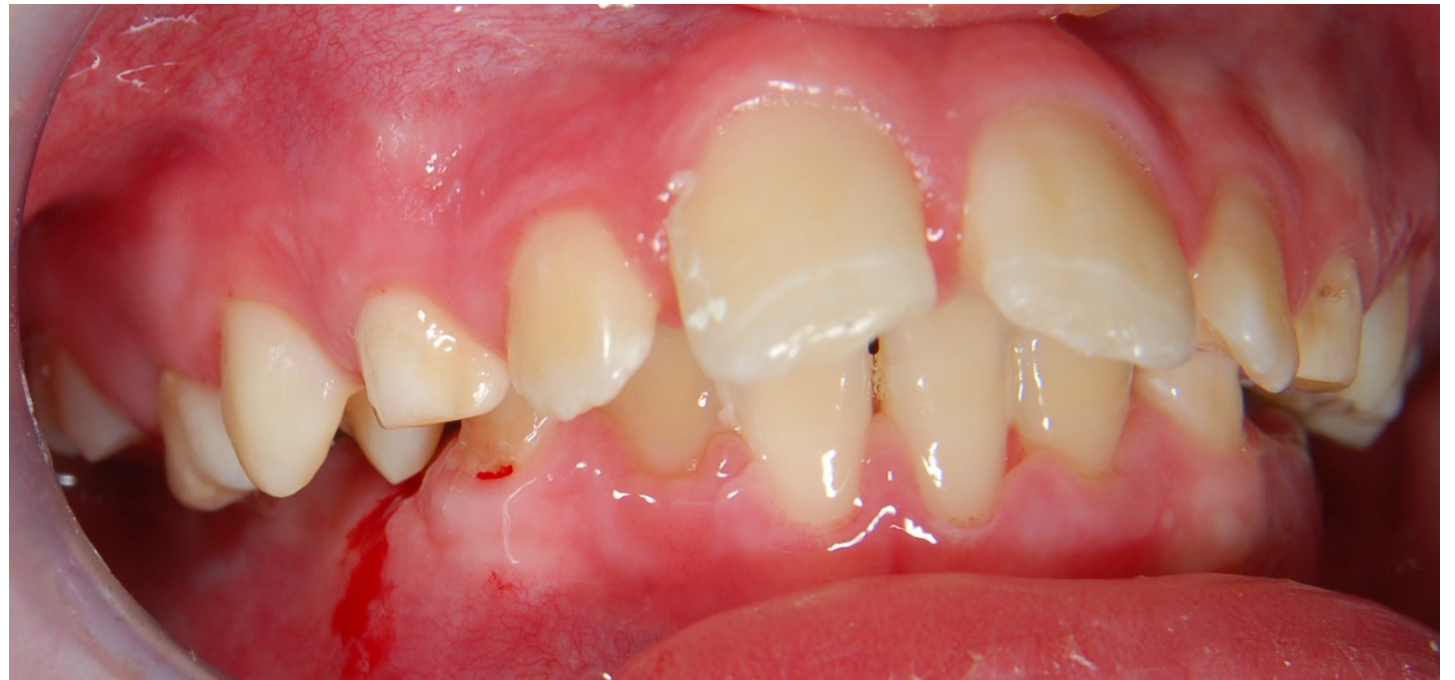2. ANOMÁLIE POSTAVENÍ ZUBŮ

❖ zákus zubu



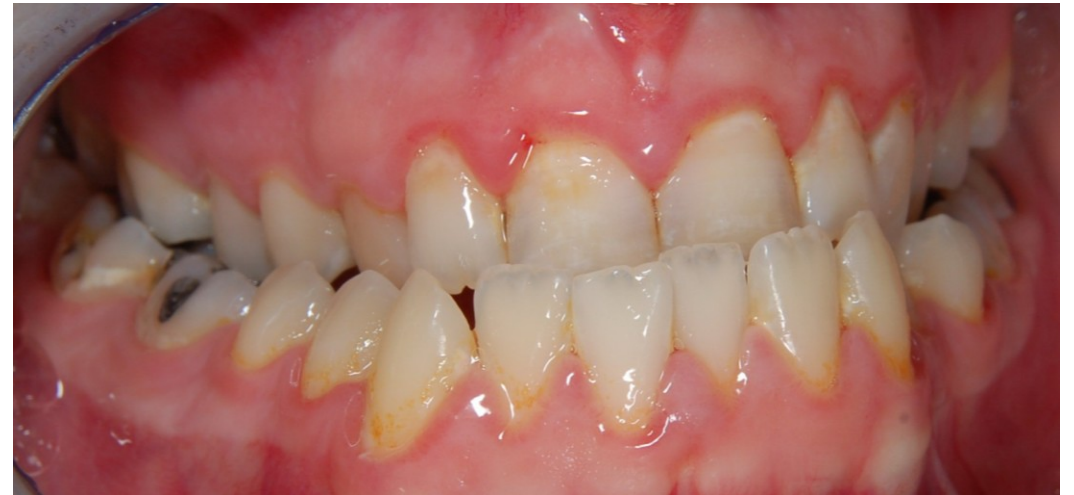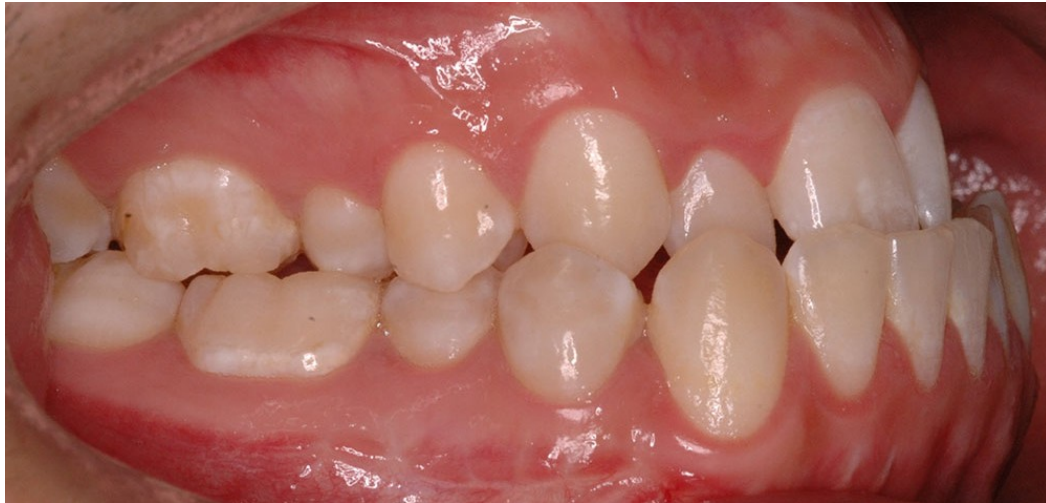2. ANOMÁLIE POSTAVENÍ ZUBŮ

❖ nonokluze



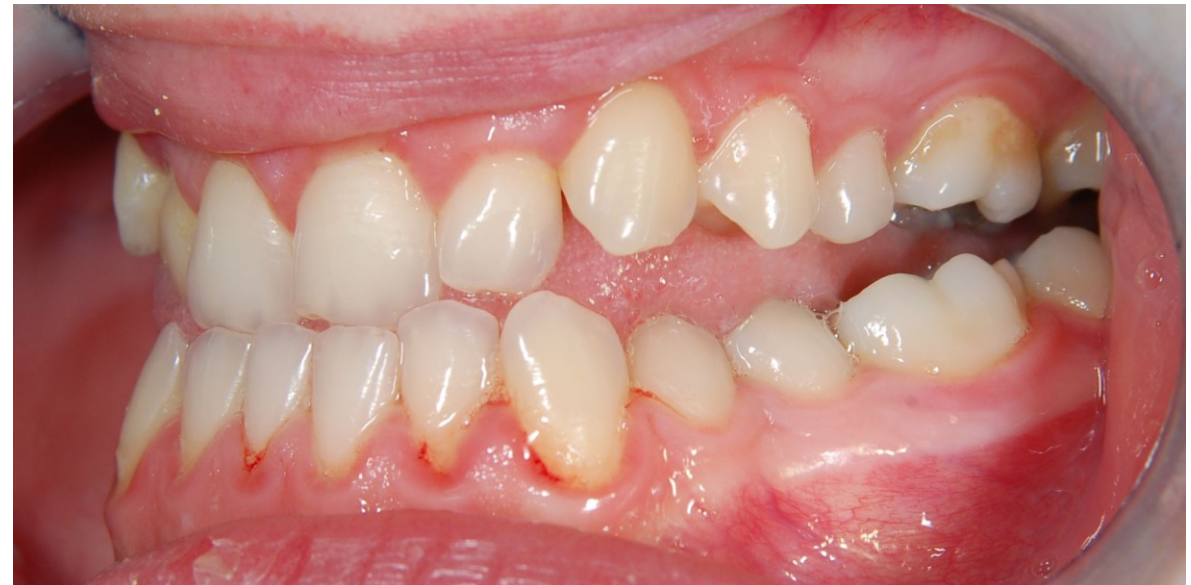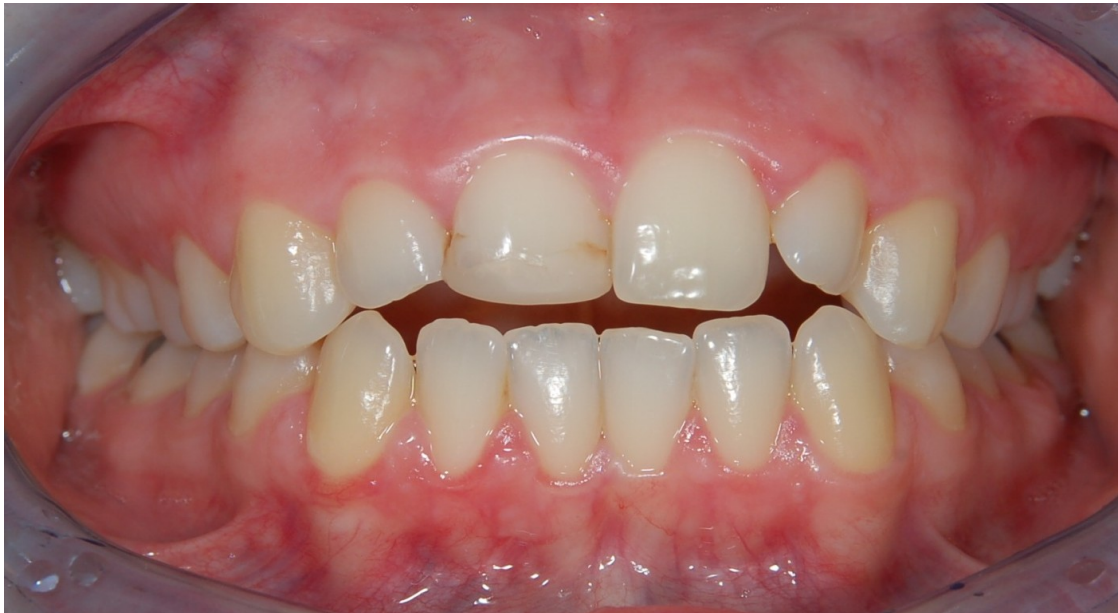3. ANOMÁLIE ZUBNÍCH SKUPIN

❖ obrácený skus



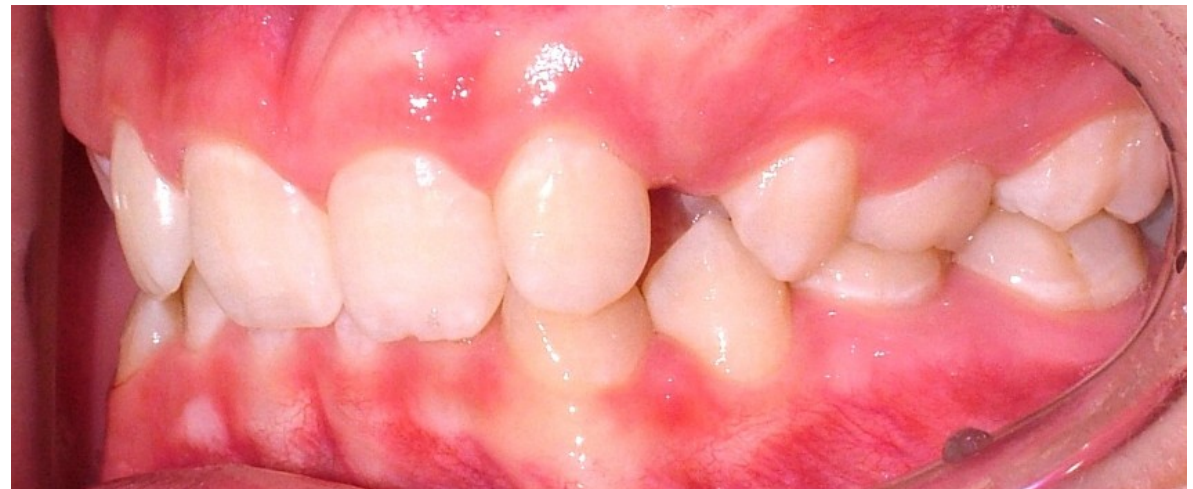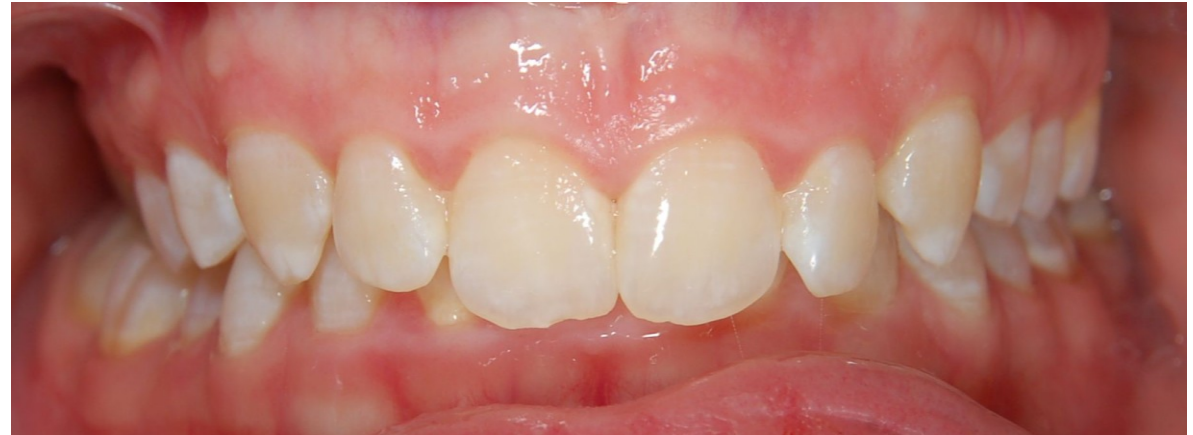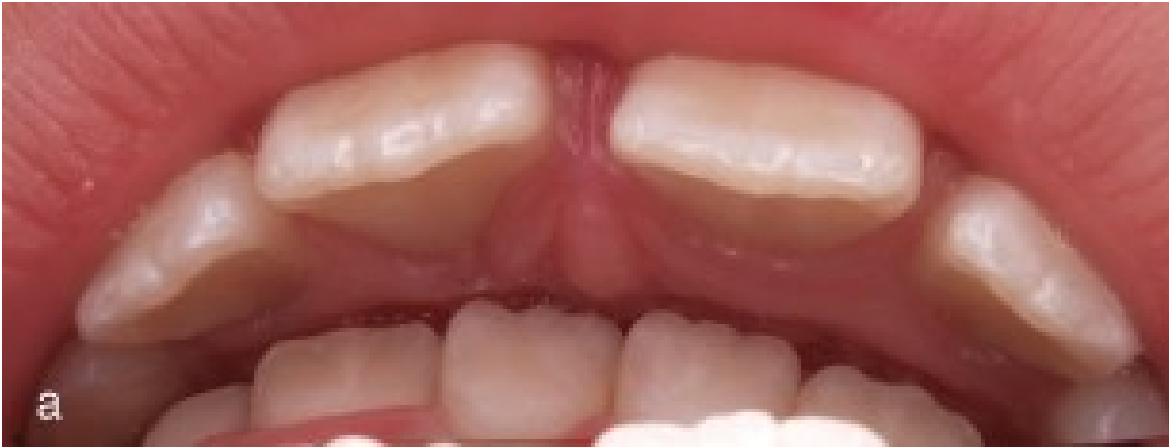3. ANOMÁLIE ZUBNÍCH SKUPIN

❖ otevřený skus



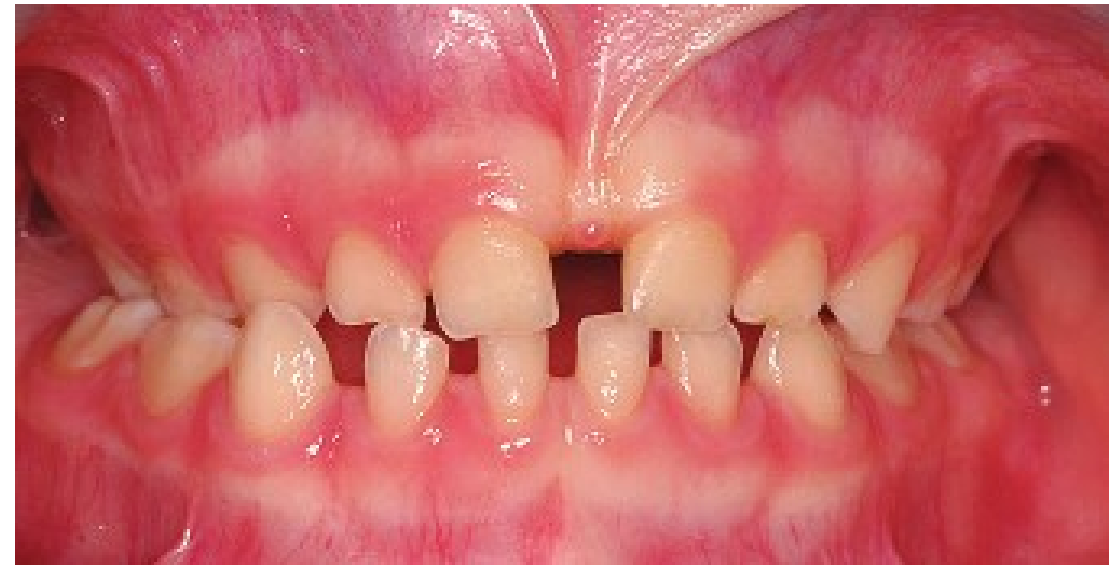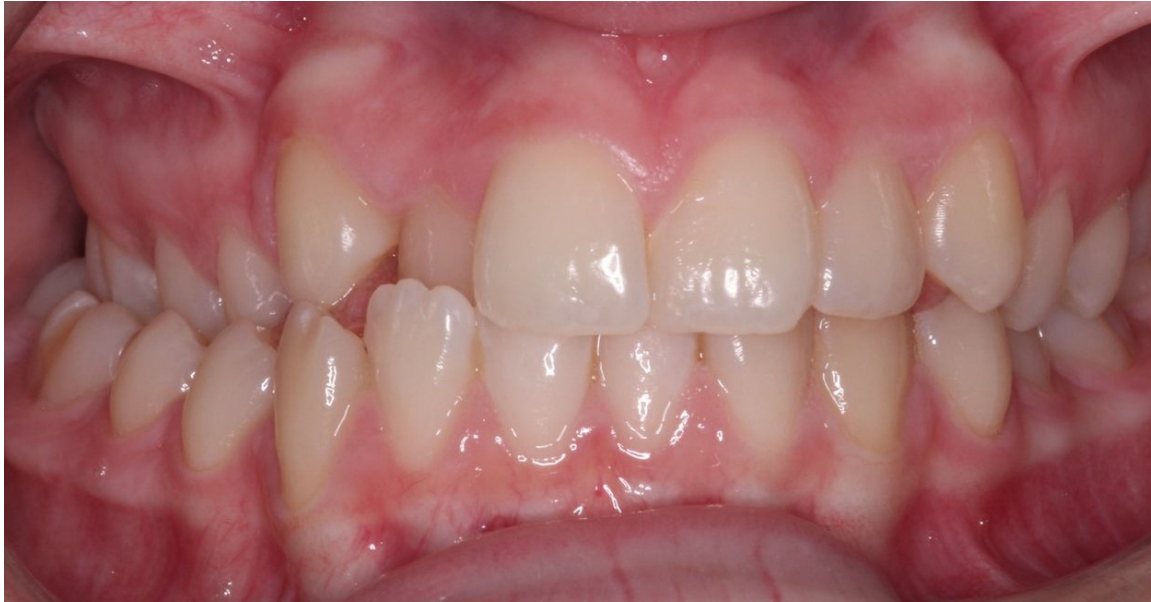3. ANOMÁLIE ZUBNÍCH SKUPIN

❖ hluboký skus



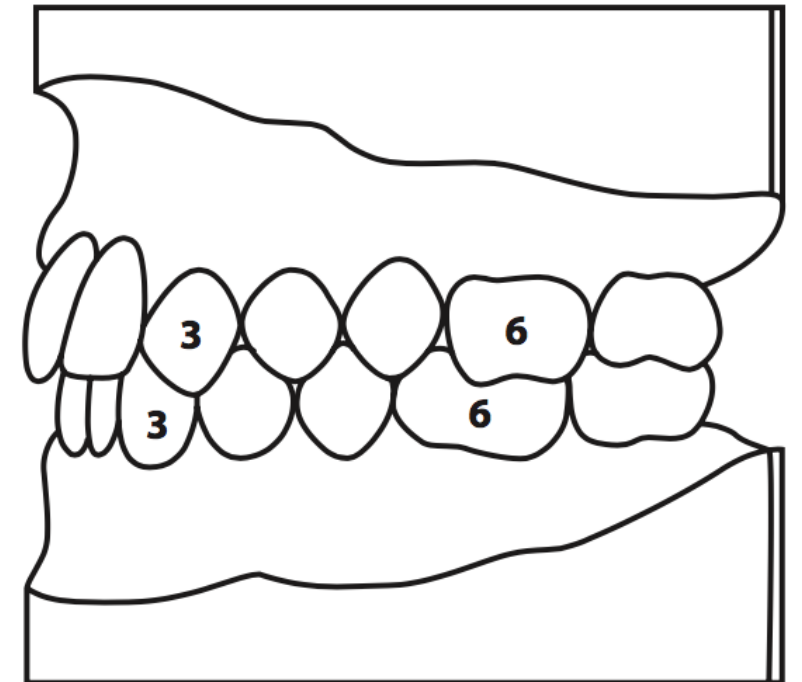
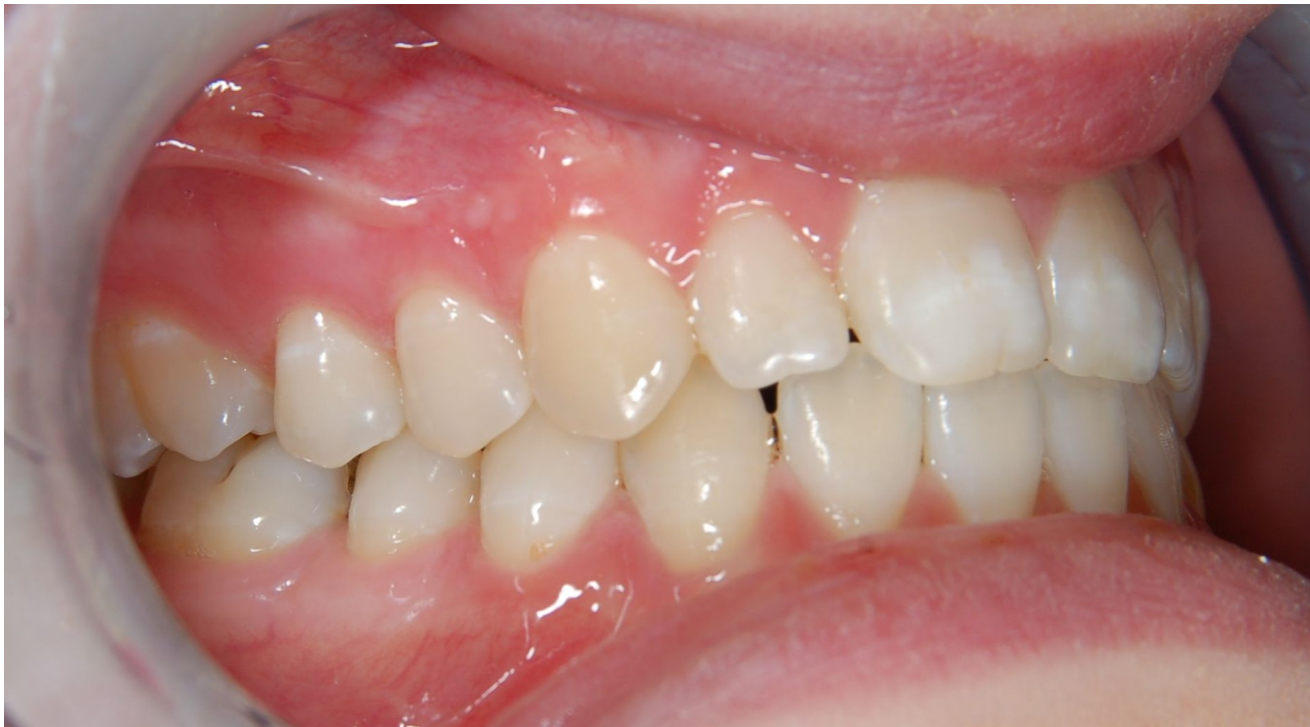3. ANOMÁLIE ZUBNÍCH SKUPIN

❖ zkřížený skus



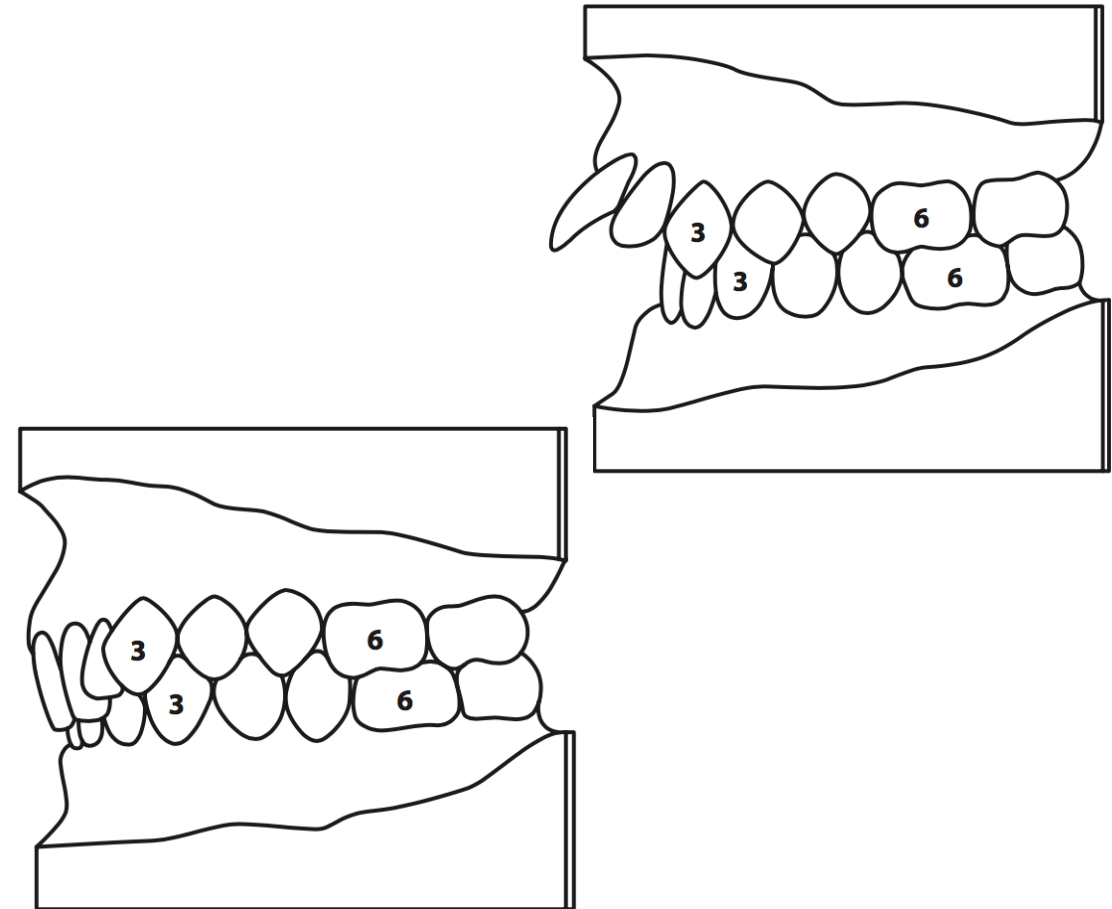
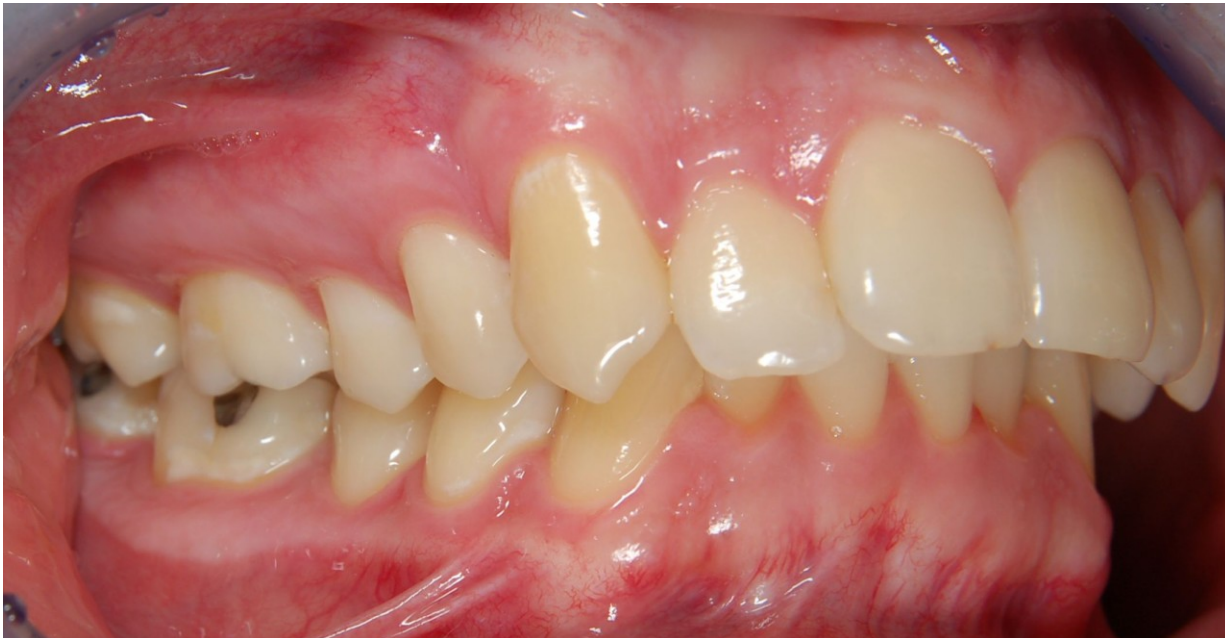4. ANOMÁLIE VZTAHU ZUBNÍCH OBLOUKŮ

❖ Angle I. tř. – normookluze



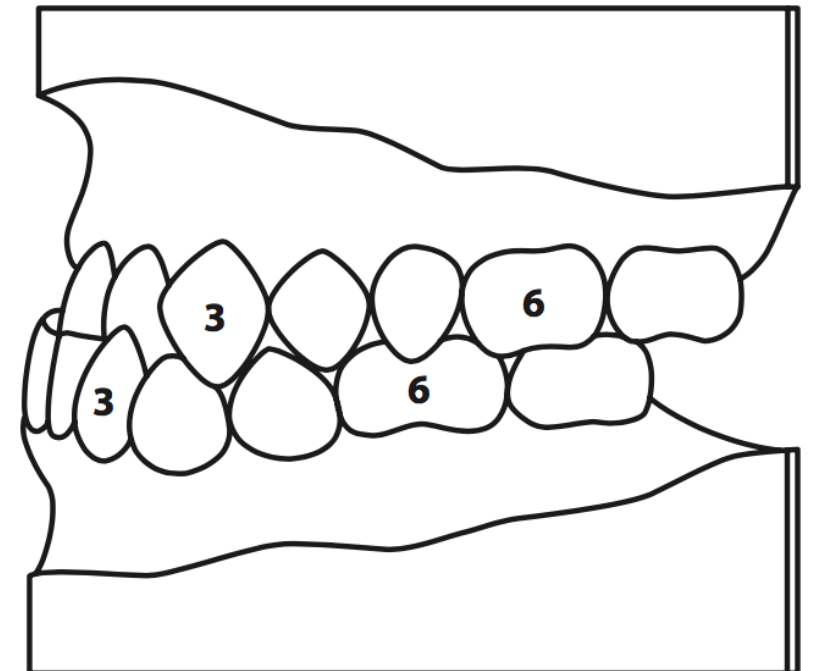
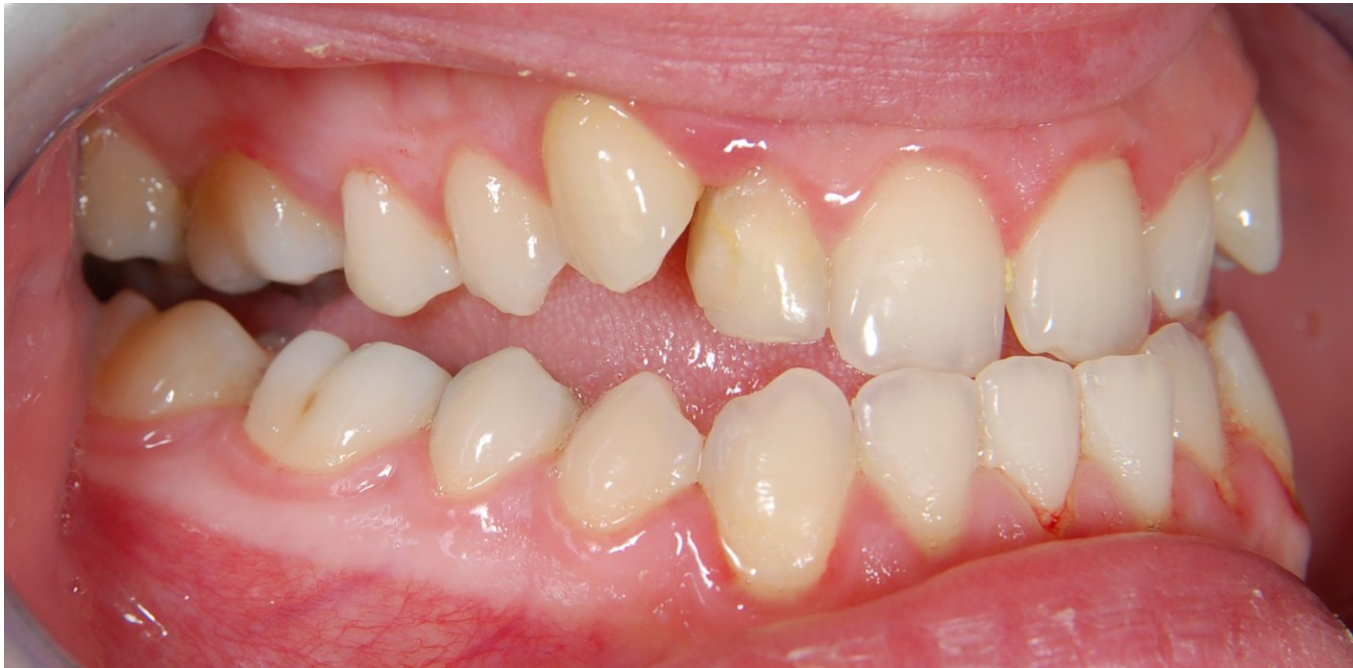4. ANOMÁLIE VZTAHU ZUBNÍCH OBLOUKŮ

❖ Angle II. tř. – distokluze



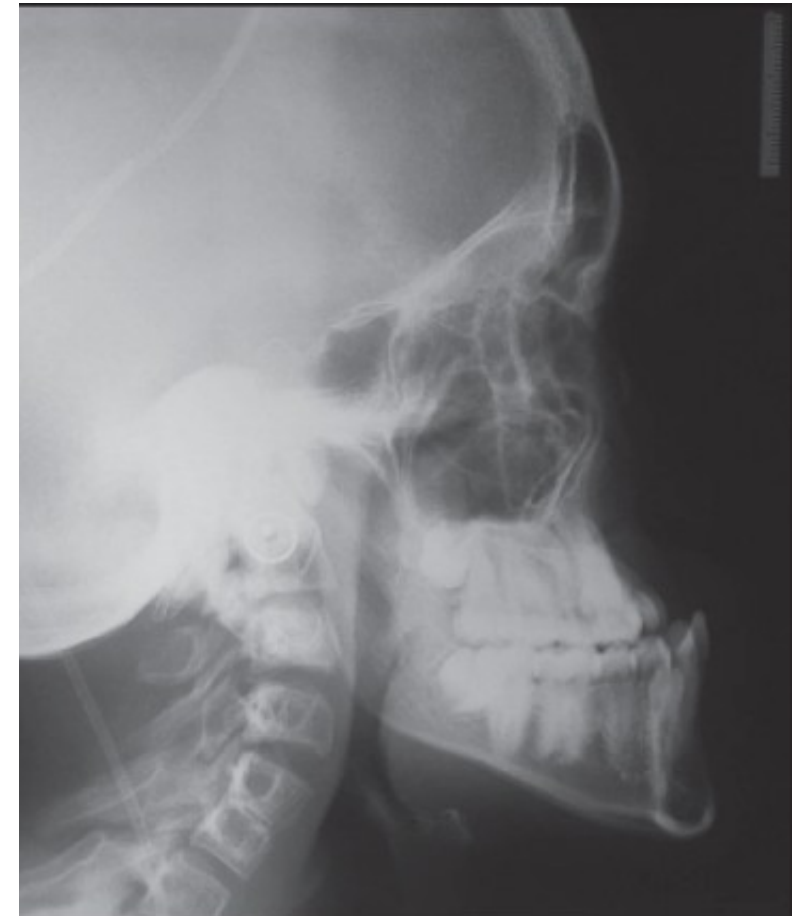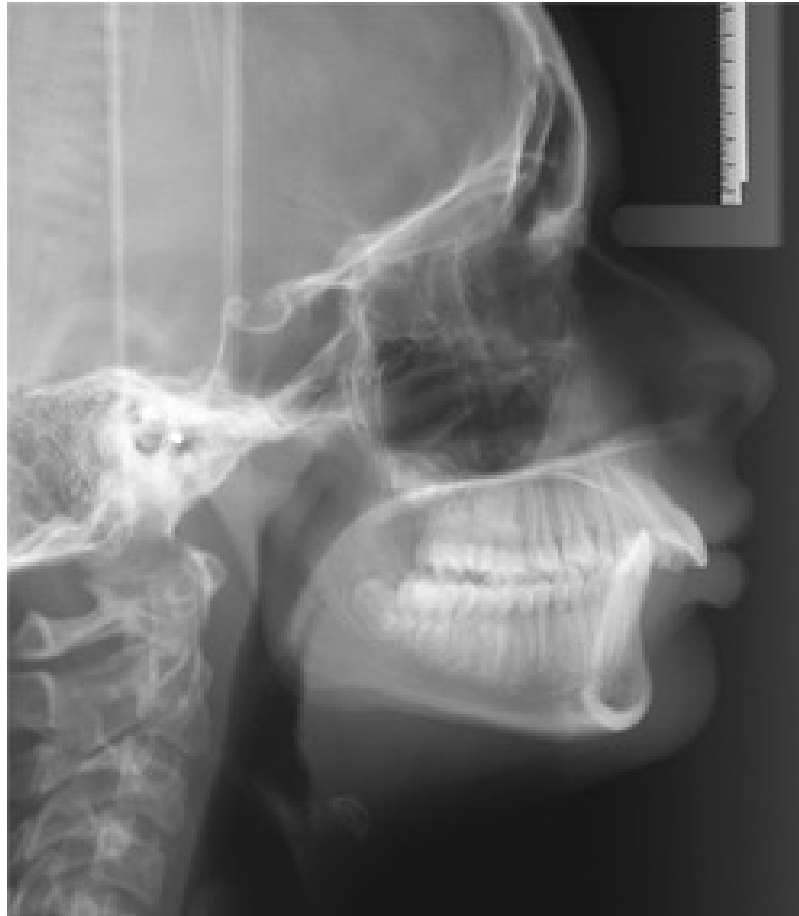4. ANOMÁLIE VZTAHU ZUBNÍCH OBLOUKŮ

❖ Angle III. tř. – mesiookluze



5. SKELETÁLNÍ DIAGNOSTIKA

- anomálie podmíněné odchylkou v poloze a vztahu čelistních kostí



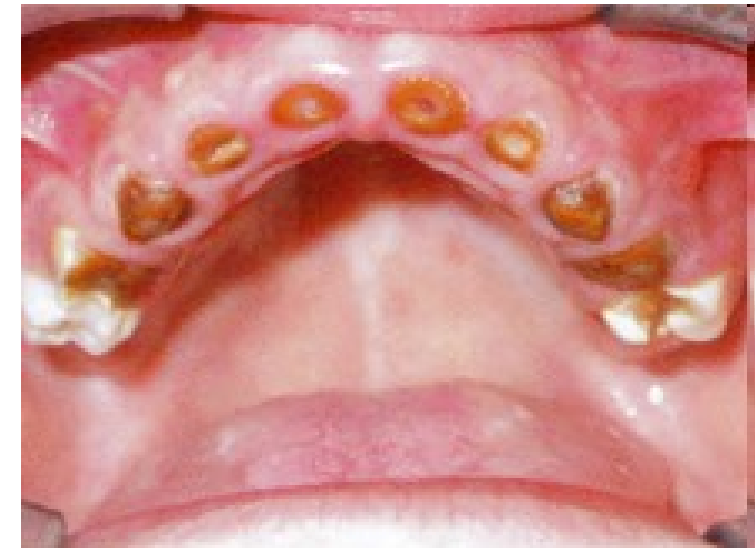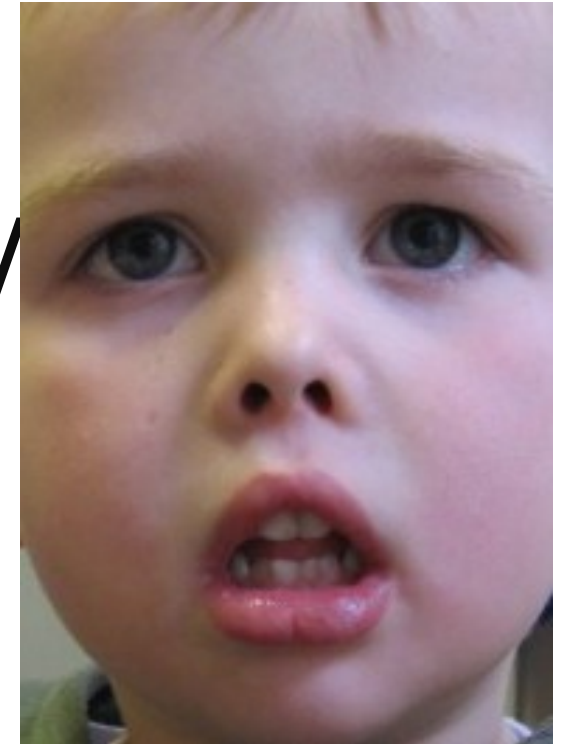
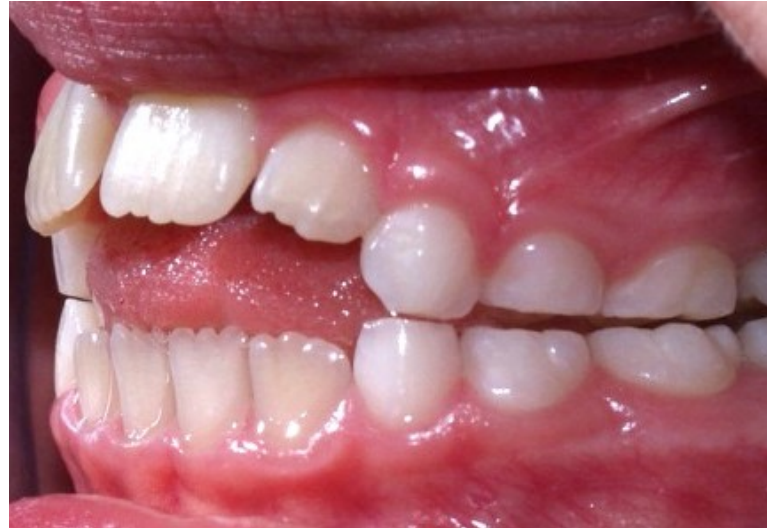ETIOLOGIE ORTODONTICKÝCH ANOMÁLIÍ

- příčiny vnitřní
 - dědičnost – 80%
vývojové vady
 - mandibulární prognie
 - hypodoncie
 - retence zubů
 - působení fyzik., chem.,
infekčních, stresových
vlivů během
těhotenství



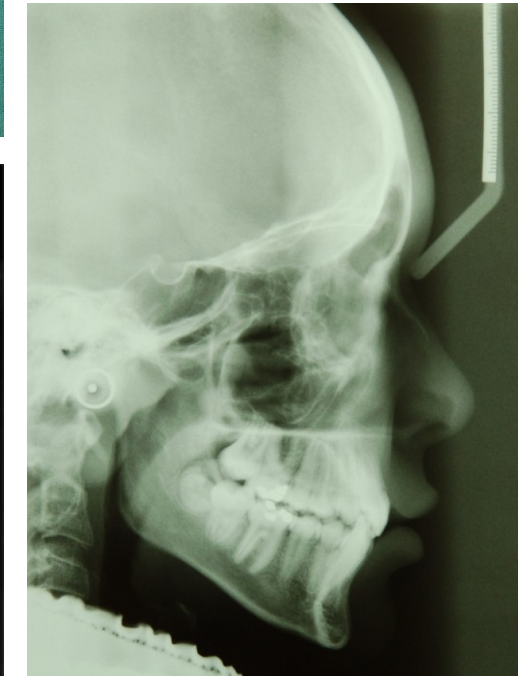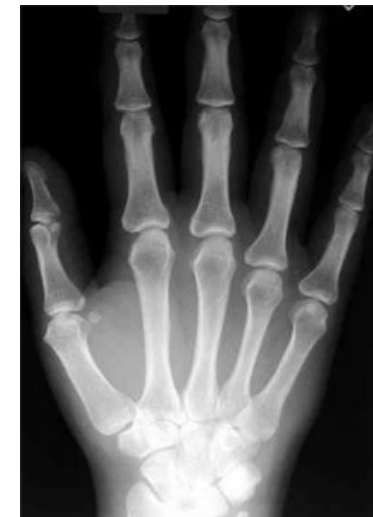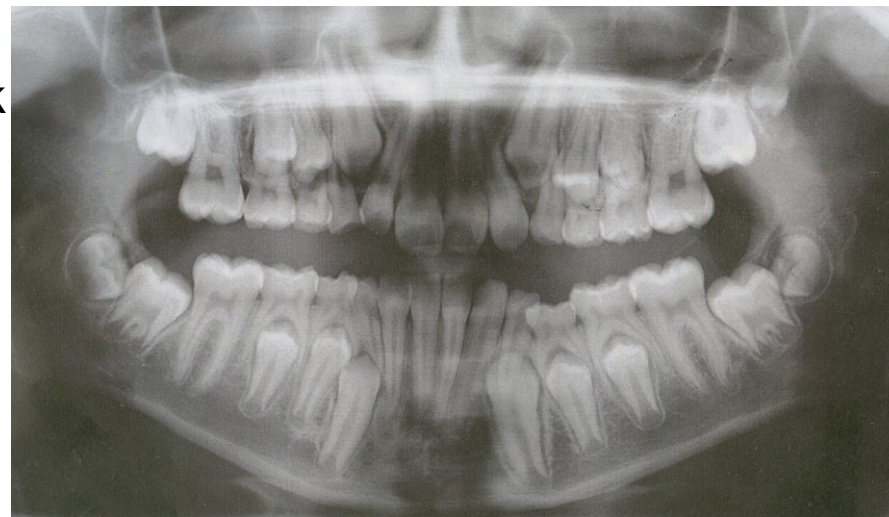
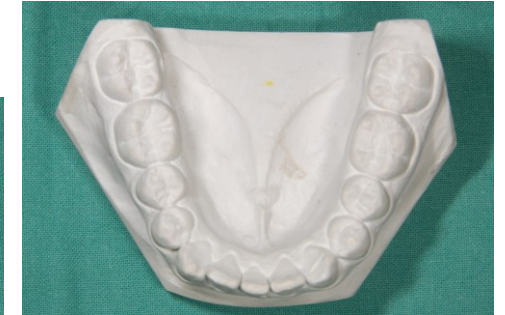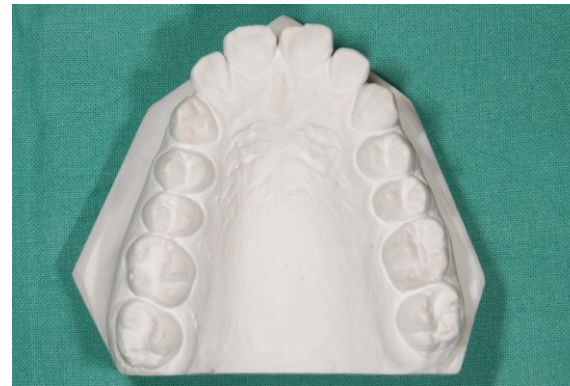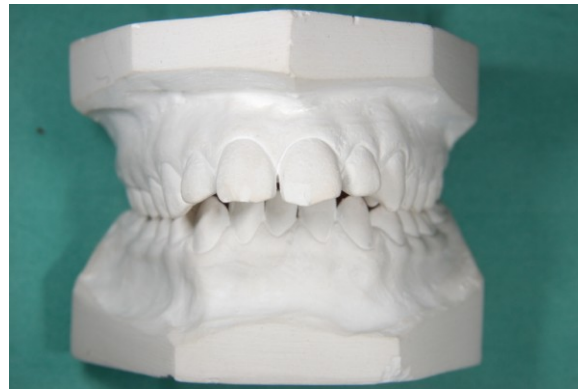ETIOLOGIE ORTODONTICKÝCH ANOM

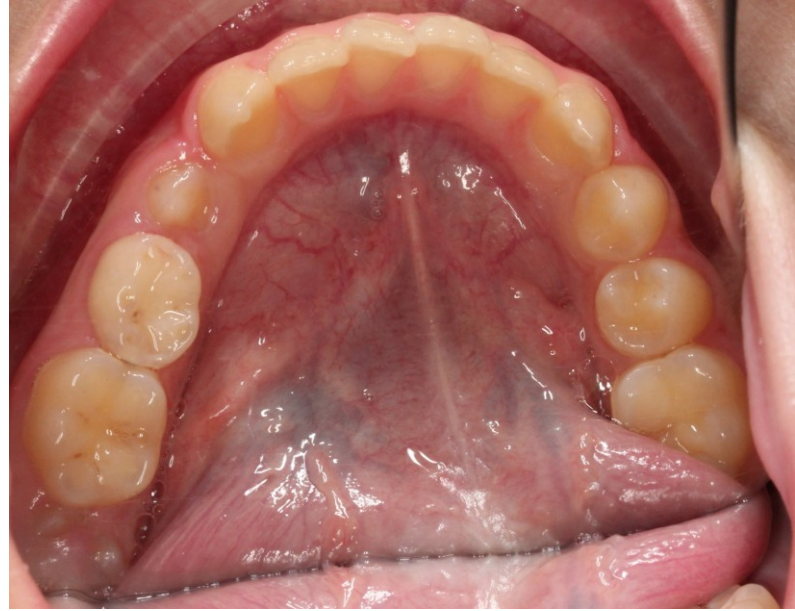
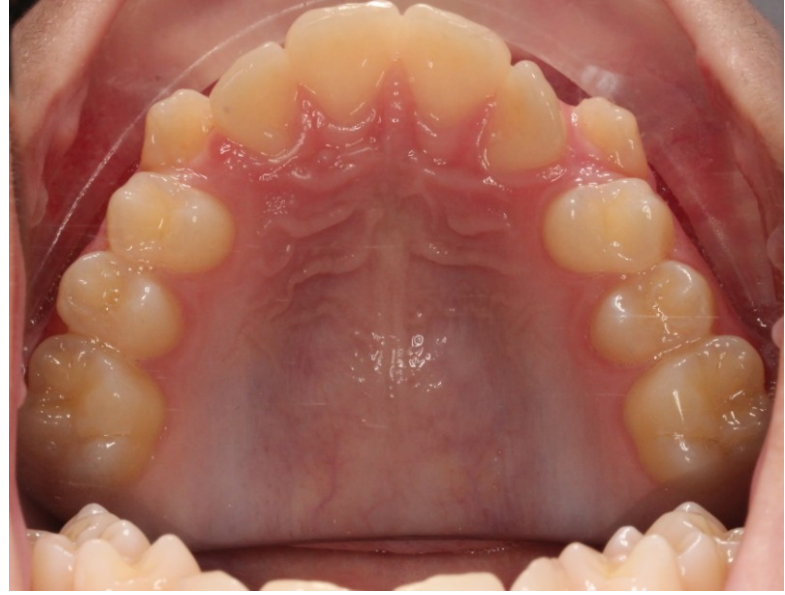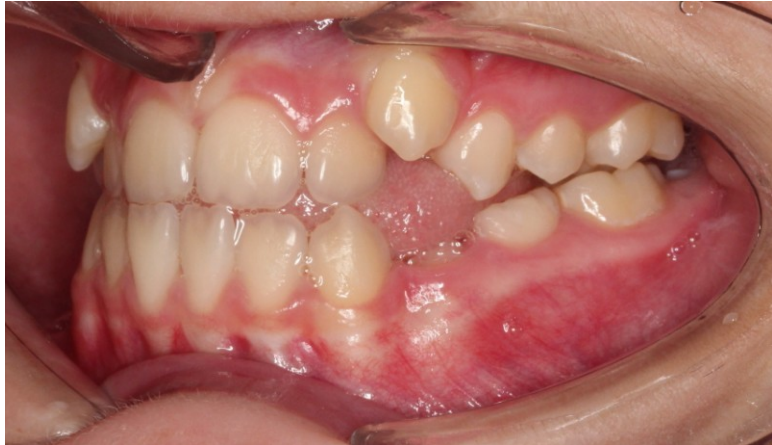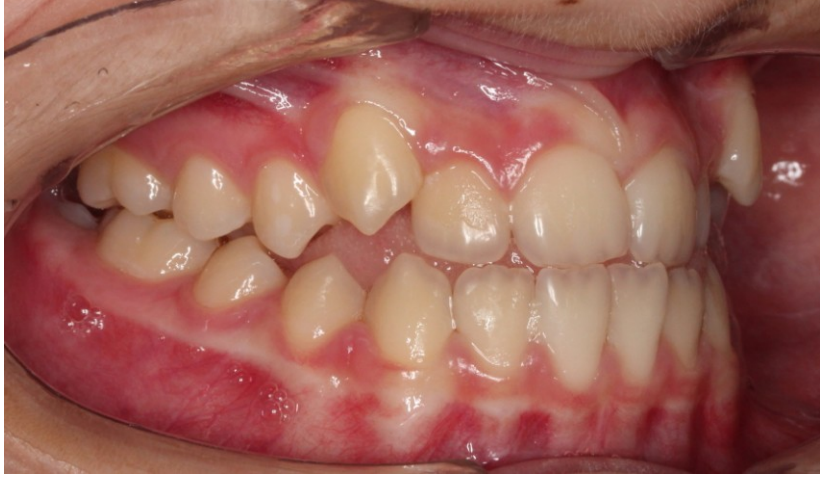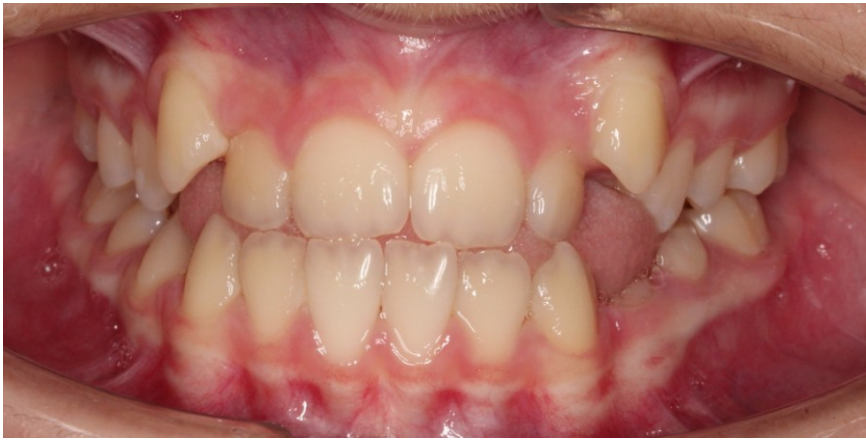- příčiny zevní
 - funkční vlivy – zlozvyky
 - dumlání
 - ústní dýchání
 - protlačování jazyka
 - vkládání rtu
 - předčasné ztráty dočasných zubů

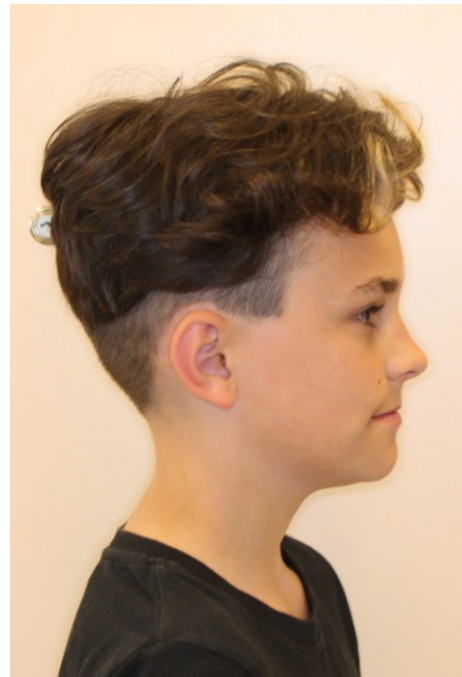

DIAGNOSTIKA ORTODONTICKÝCH ANOMÁLIÍ

- anamnéza
- klinické vyšetření
- analýza ortodontických modelů
- vyhodnocení RTG
 - ortopantomogram
 - kefalometrický snímek
 - (rtg ruky)
- fotografie





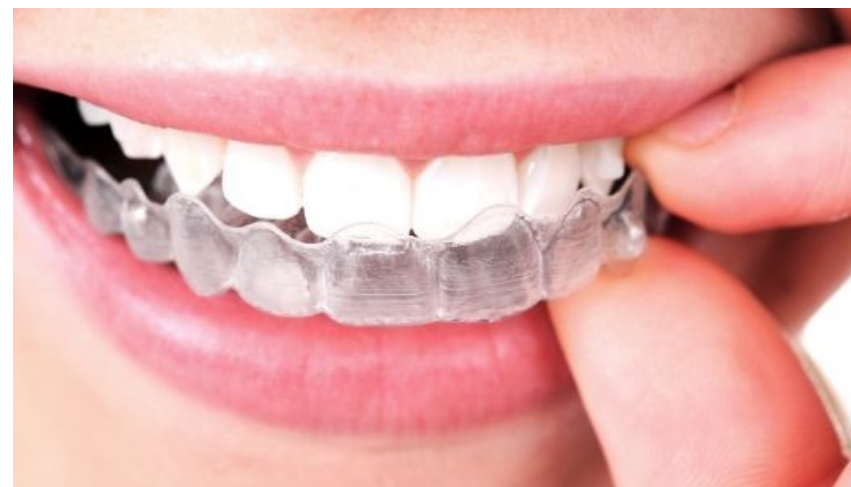
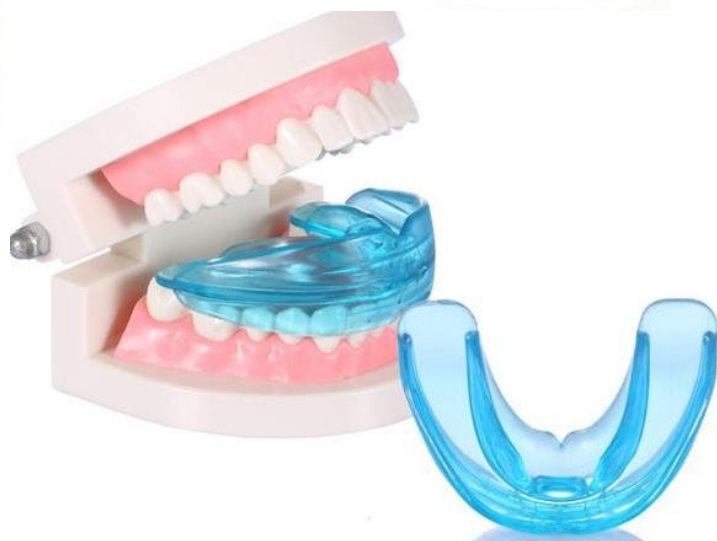
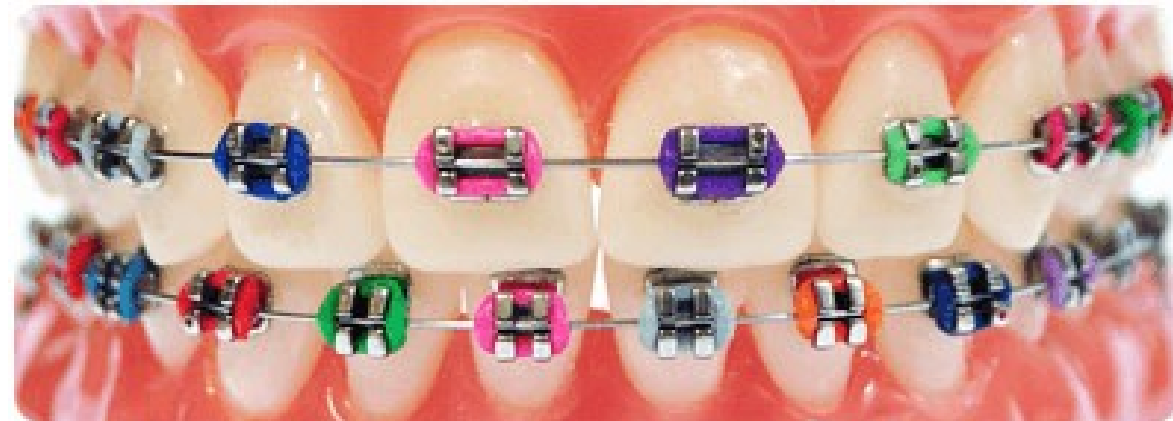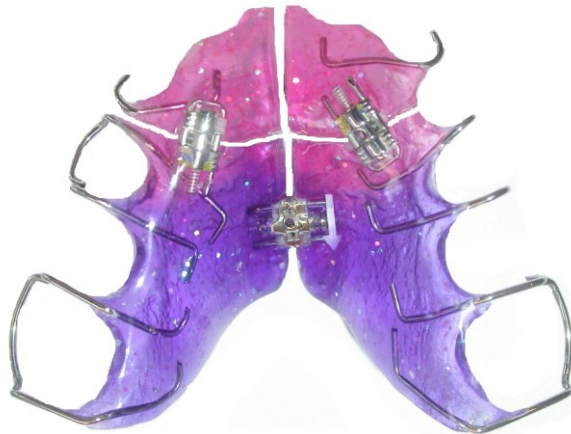ORTODONTICKÁ LÉČBA

- ve vhodném věku
- vhodným a účinným terapeutickým prostředkem:
 - odstraňování zlovyků
 - myodynamická procvičování kolemčelistních svalů
 - zábrusy, terapeutické a profylaktické extrakce dočasných zubů
 - snímací ortodontické aparáty
 - fixní ortodontické aparáty
 - ortognátní operace

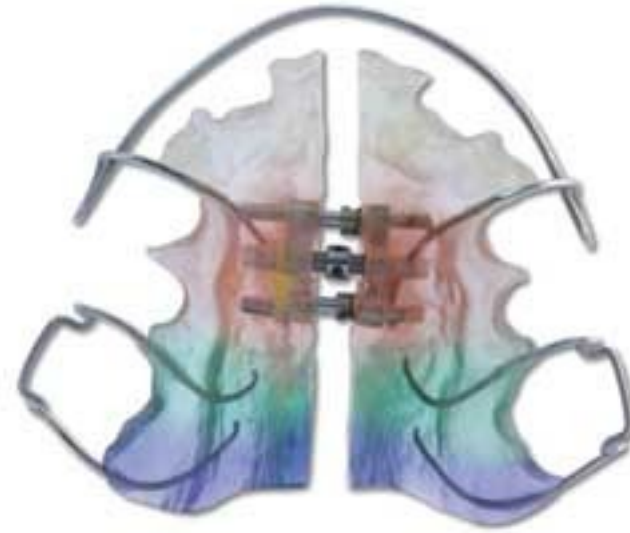

ORTODONTICKÉ APARÁTY



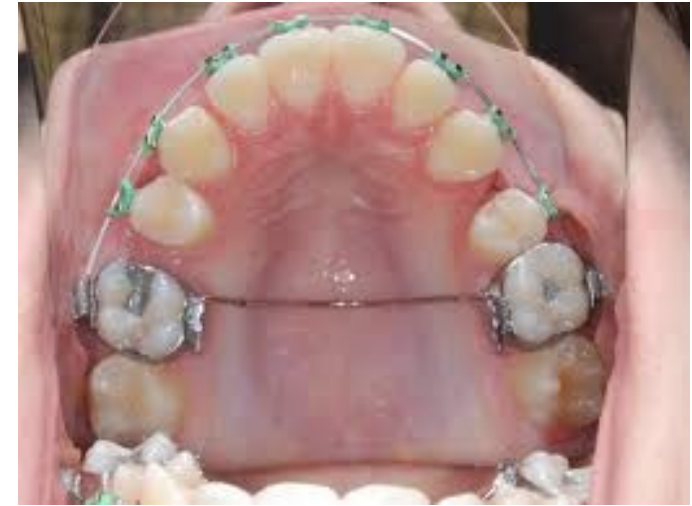
SNÍMACÍ APAR

- ve smíšeném a dočasném chrupu
 - omezená funkce
 - ve stálém chrupu jako retenční aparáty
-
- ❖ **aktivní**
 - aktivní prvky – šrouby, pera, labiální oblou
 - ❖ **funkční**
 - využívají svalové funkce
 - posouvají čelist do správné polohy
 - ❖ **pasivní – retenční**
 - po ukončení fixní léčby

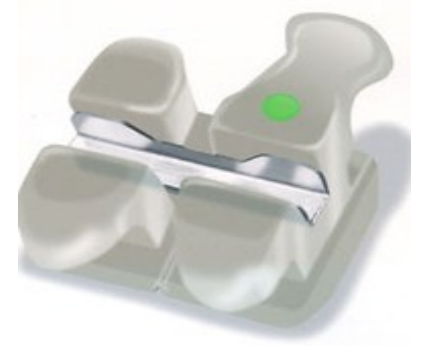
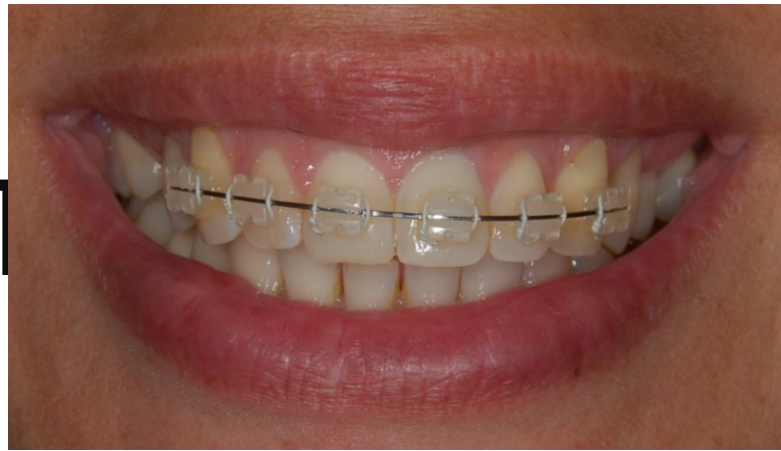
FIXNÍ APARÁTY

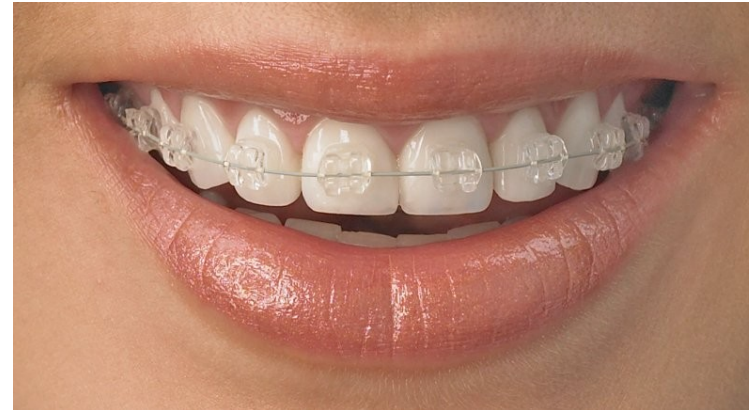- pevně fixovány na zuby
- zámky – kompozitní materiál
- kroužky – cementy
- působí kontinuální silou



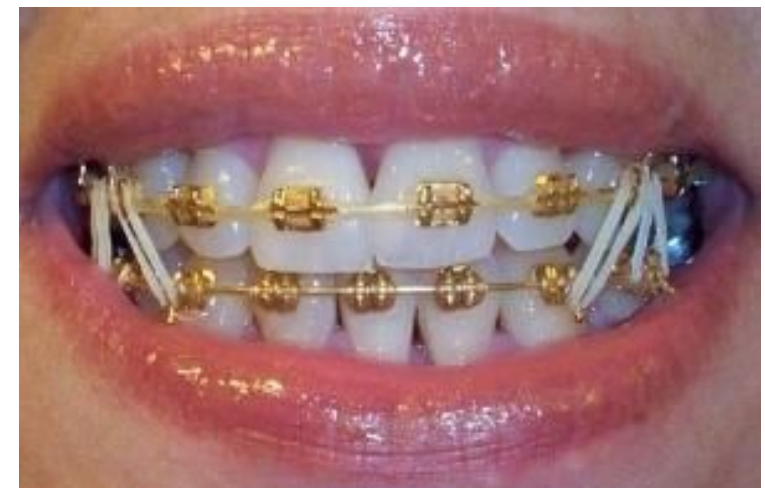FIXNÍ APARÁT



- ortodontické zámky
- nerezavějící ocel
- zlato
- keramika, safír



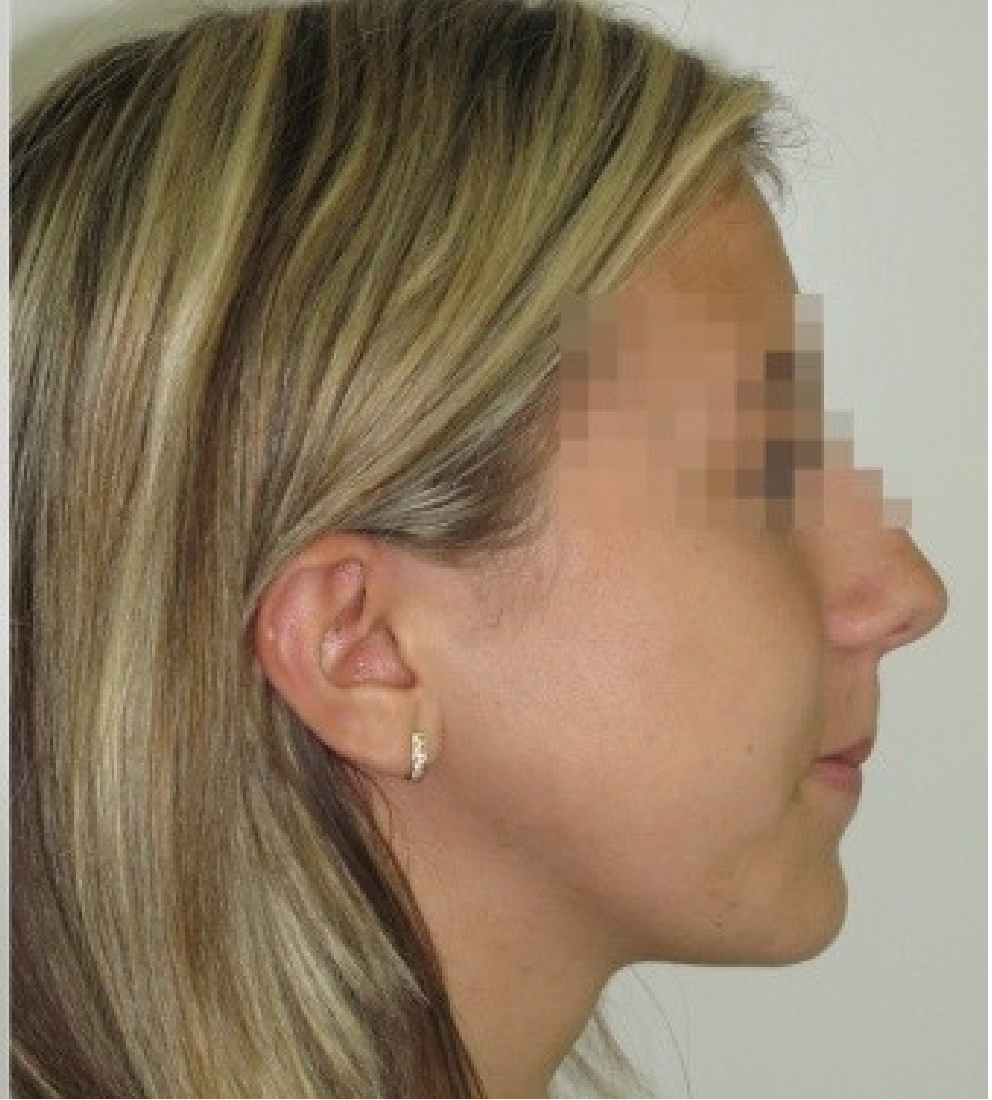
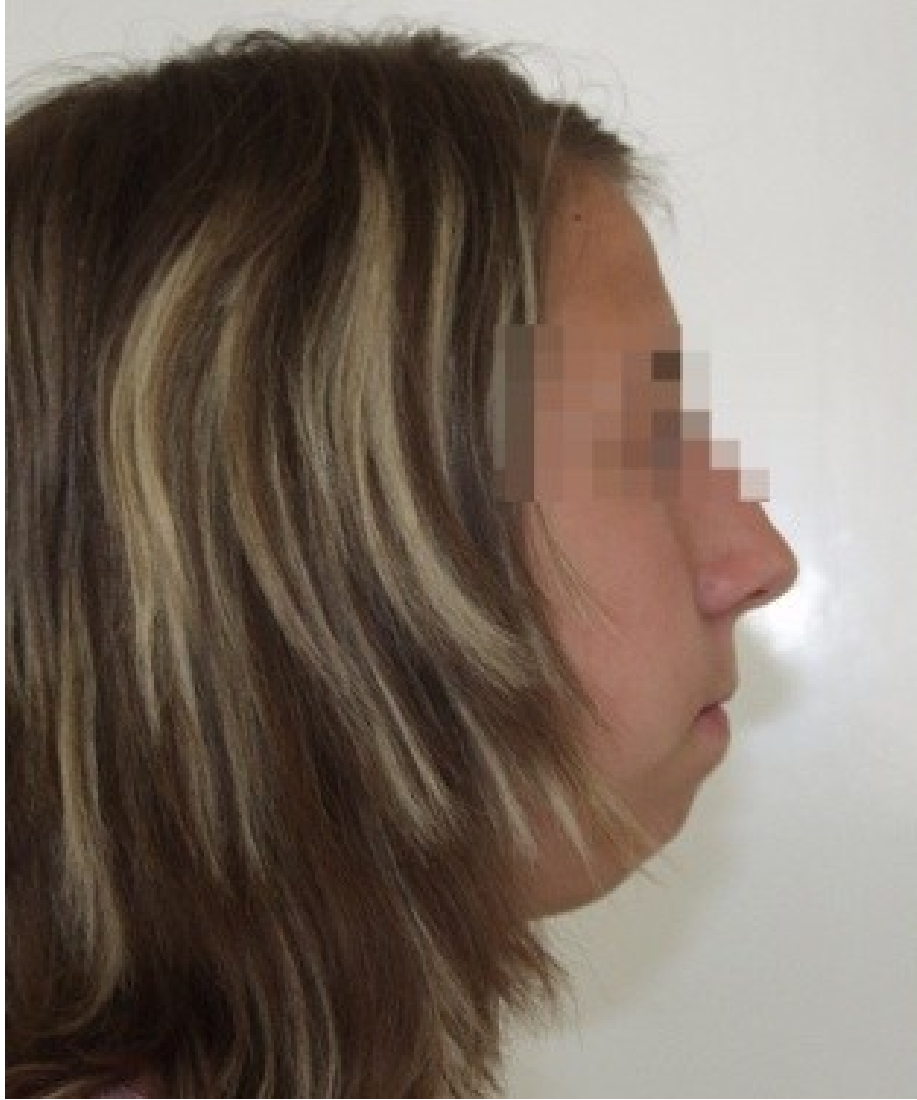- různé způsoby ligace

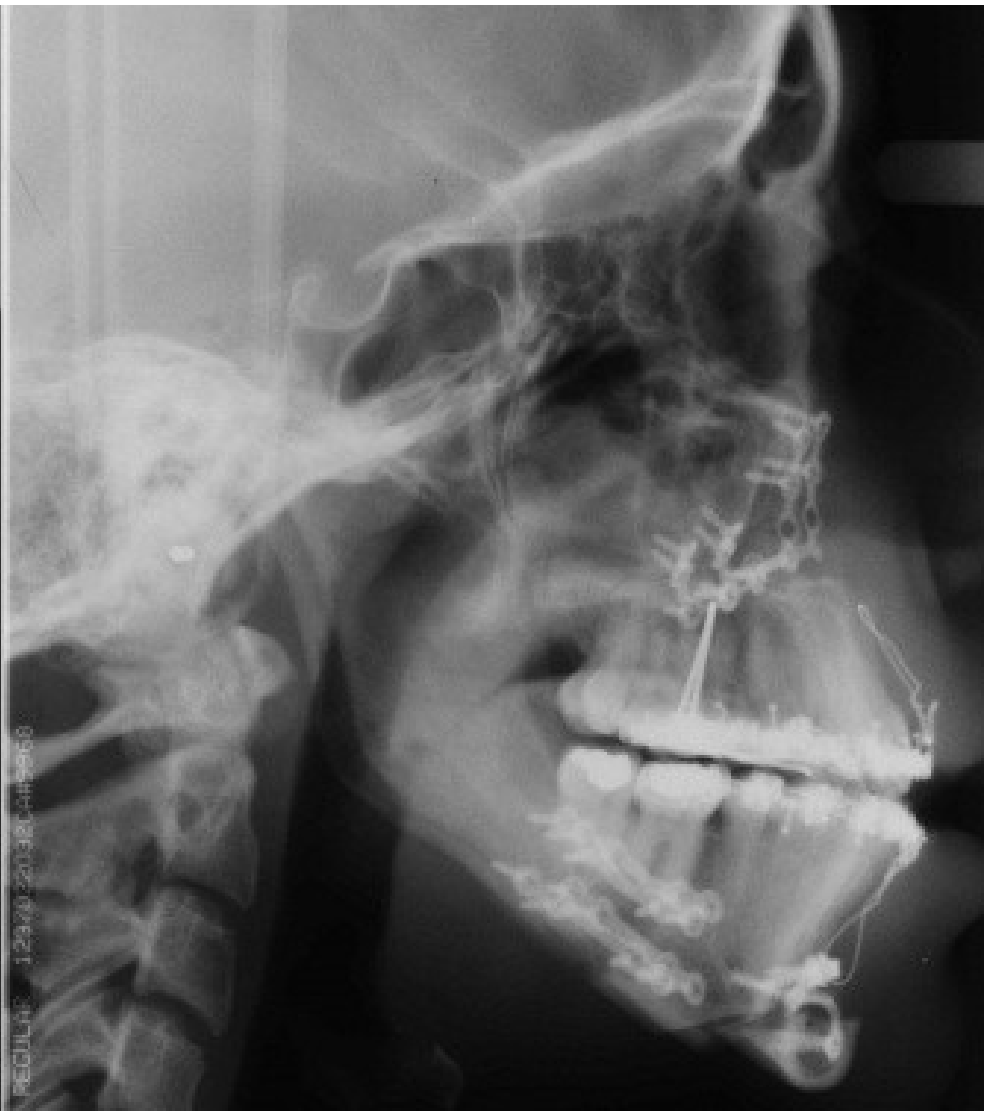
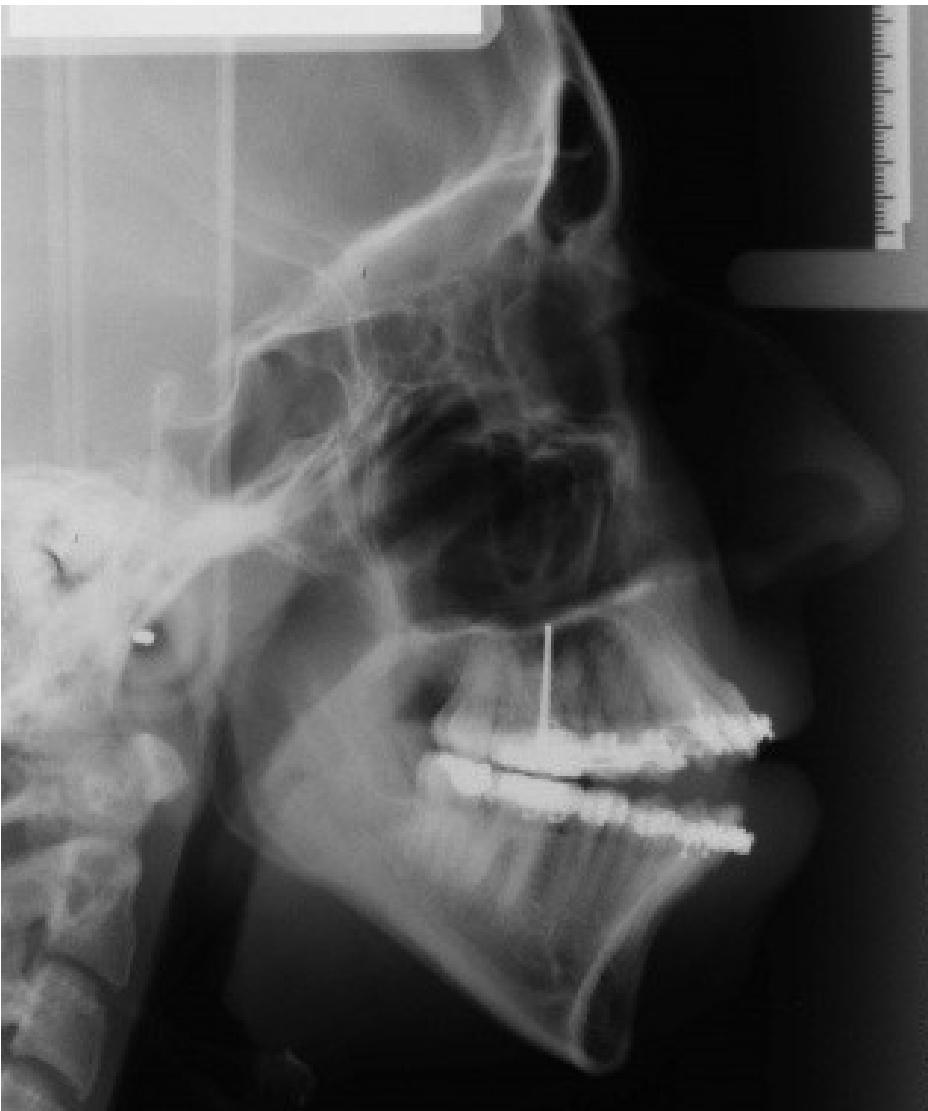
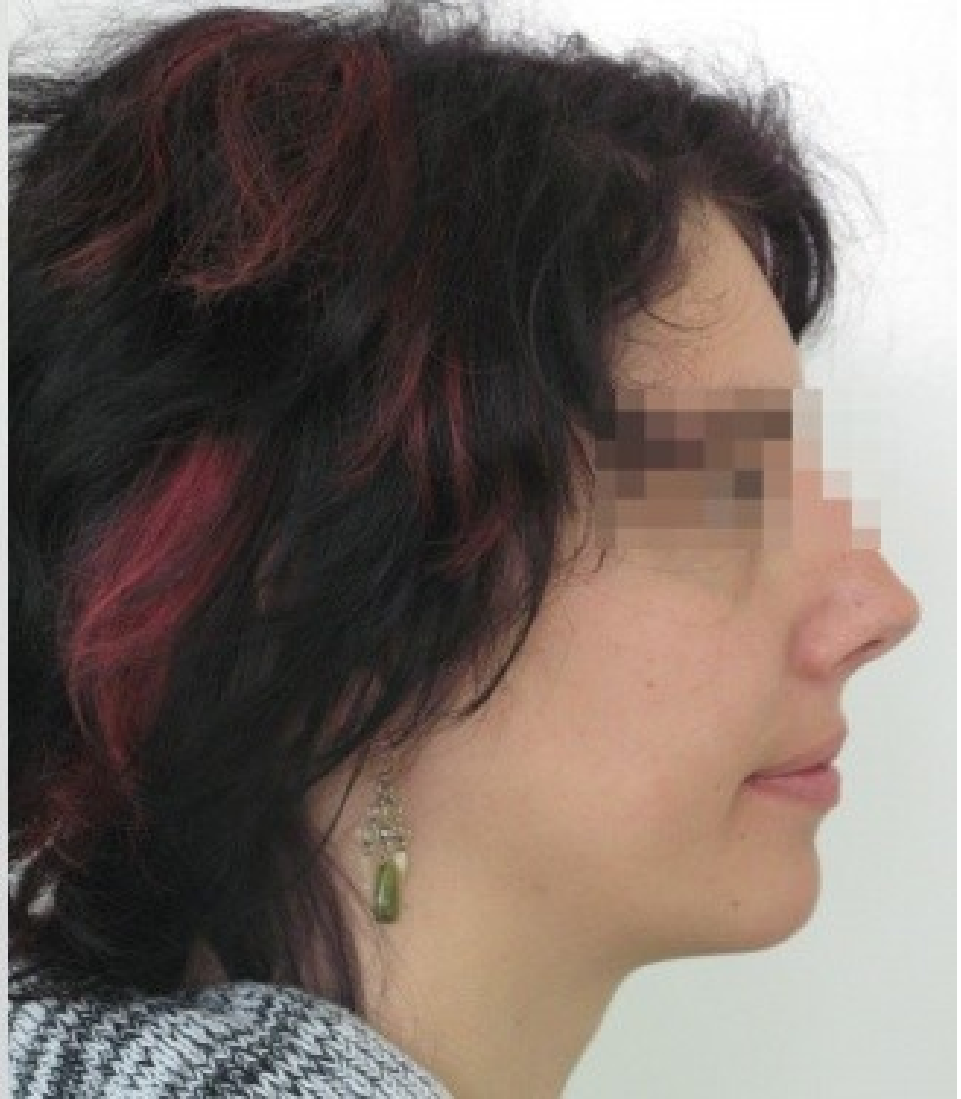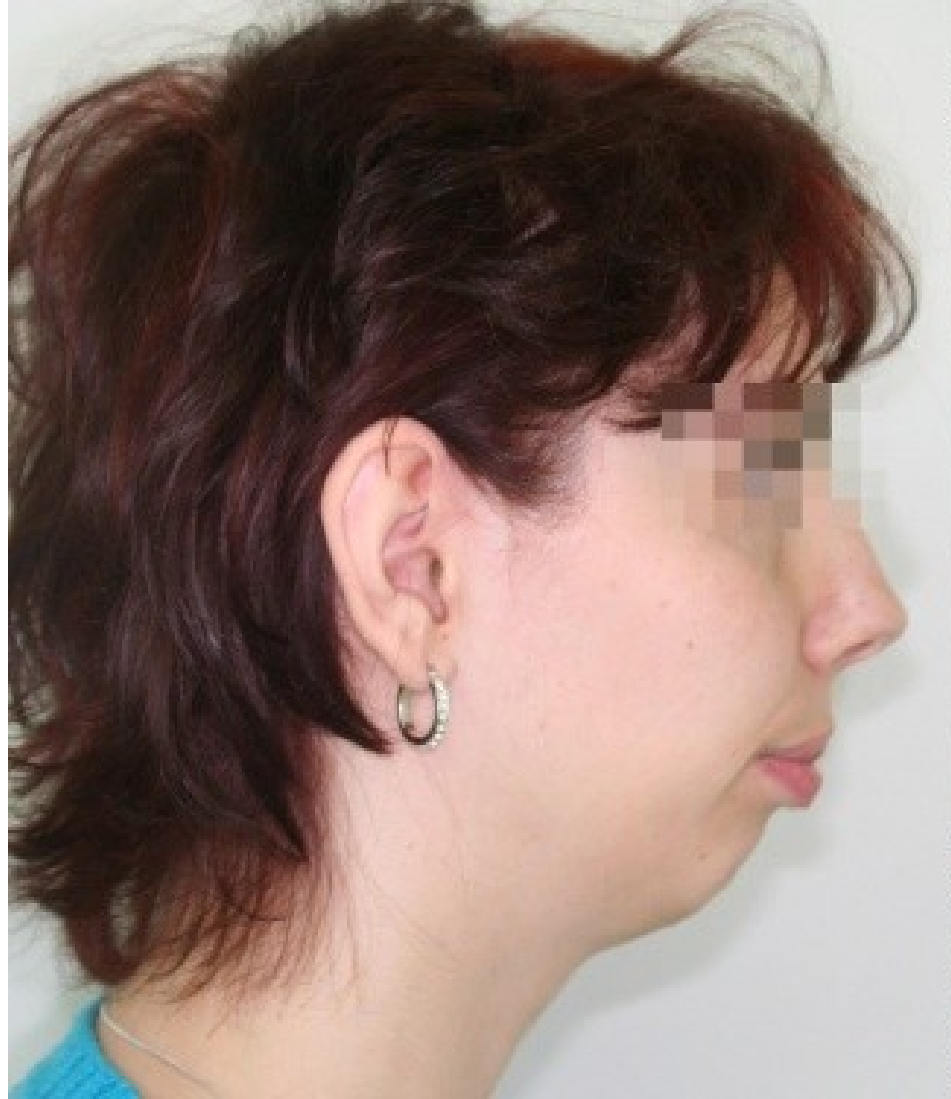FIXNÍ APARÁTY

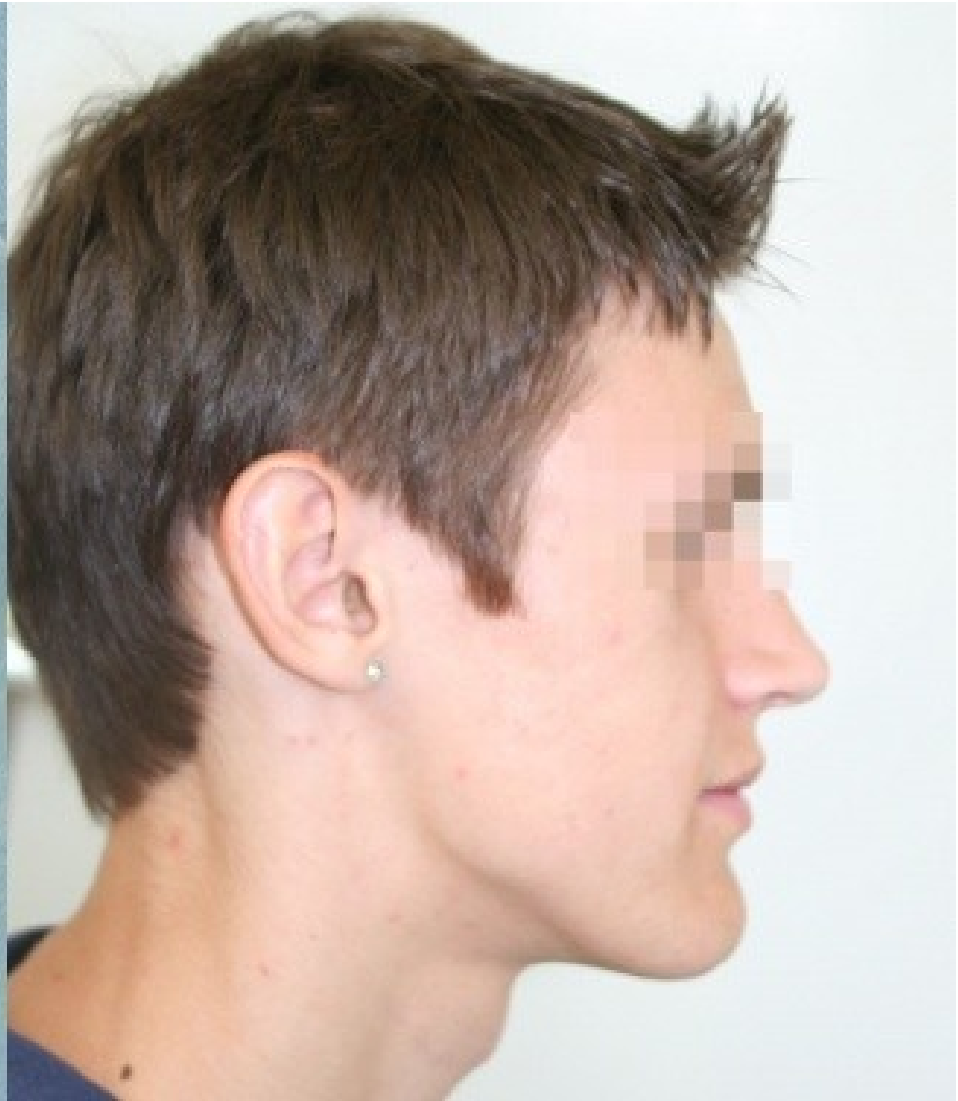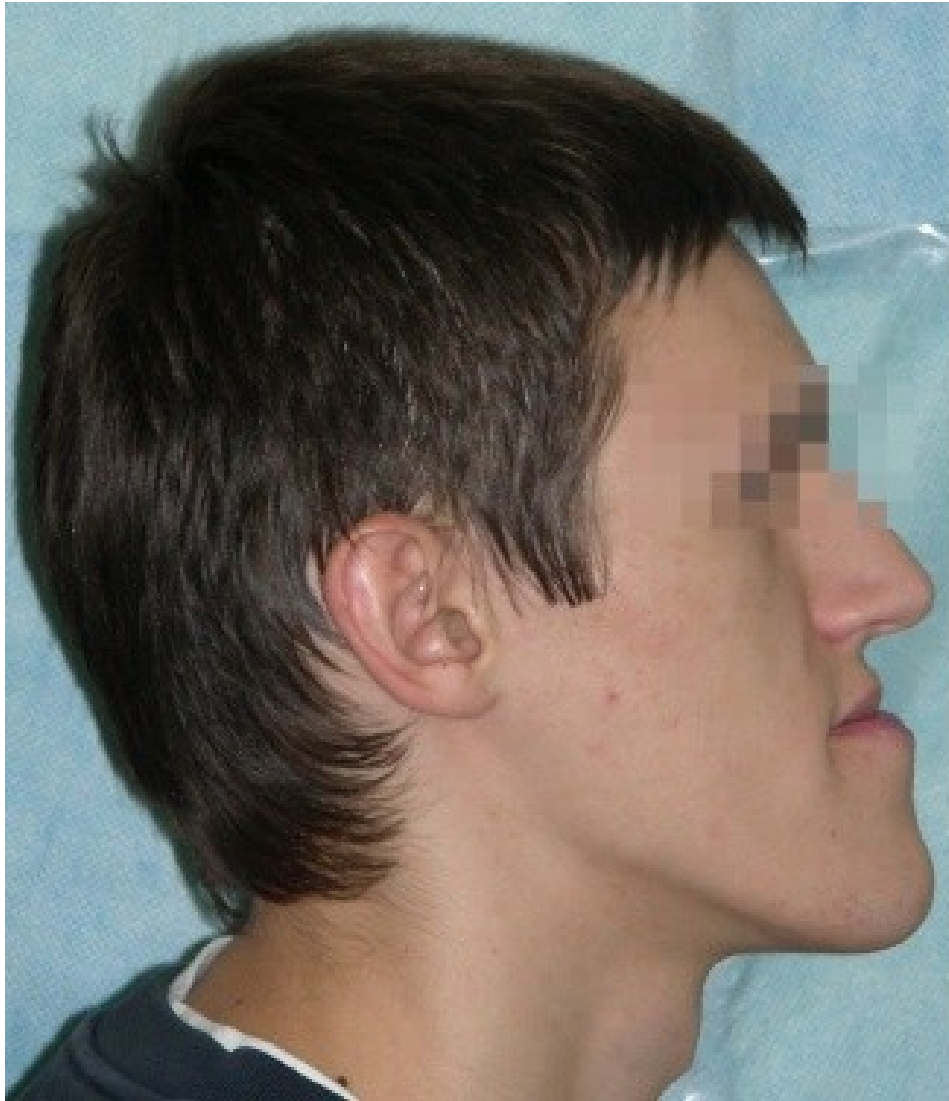- ortodontické oblouky
 - NiTi – nikel titan
 - TMA – titan molybden
 - nerezavějící ocel
- prefabrikovaný tvar
- v prutech

















**DĚKUJI ZA
POZORNOST**

dasa.hegerova@fnusa.
CZ