


Reendodoncie

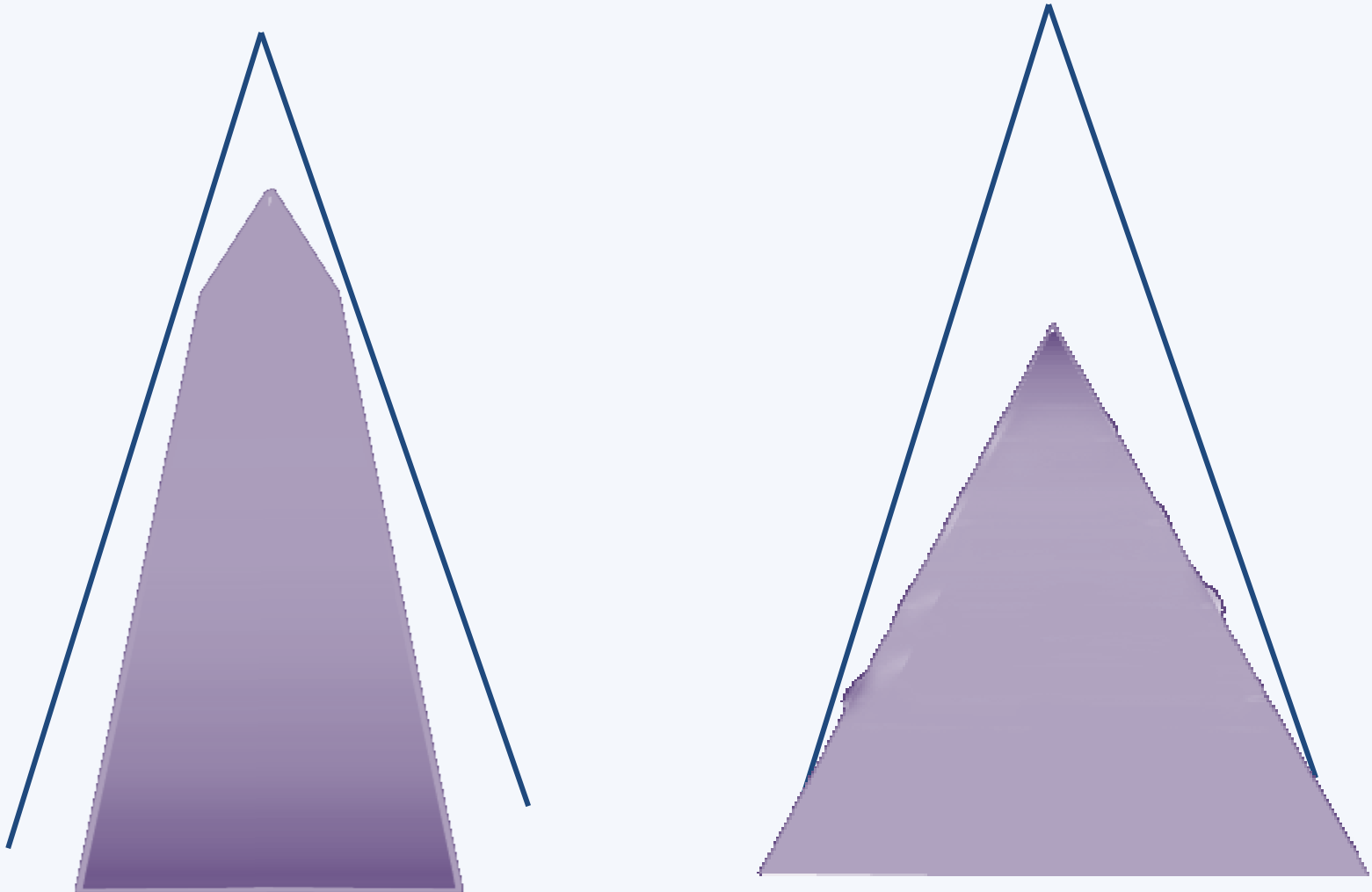
- **Sady speciálních nástrojů**

Reendodoncie indikace

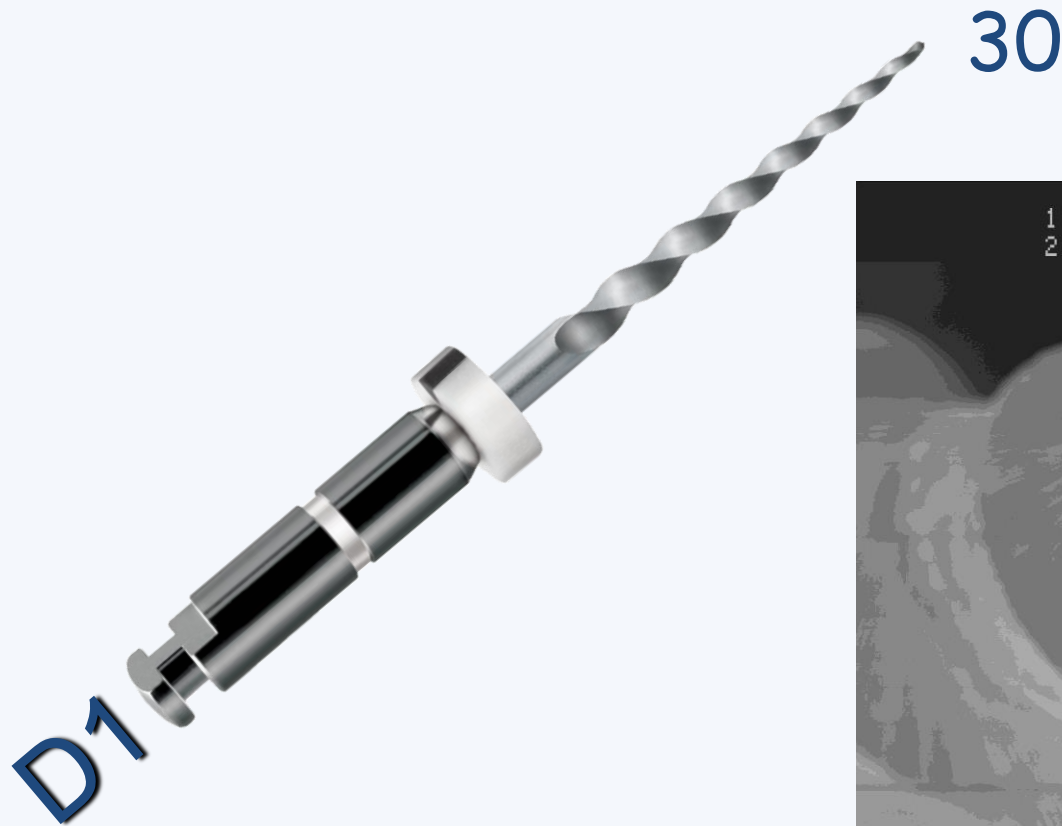
- Kořenová výplň jeví známky nehomogenity, netěsnosti, nedosahuje k apikální konstrikci
 - Zejména je li přítomno periapikální projasnění
 - Jsou – li přítomny bolestivé symptomy
 - Plánujeme – li protetické využití
- Je patrný neošetřený kořenový kanálek nebo je jeho přítomnost velmi pravděpodobná



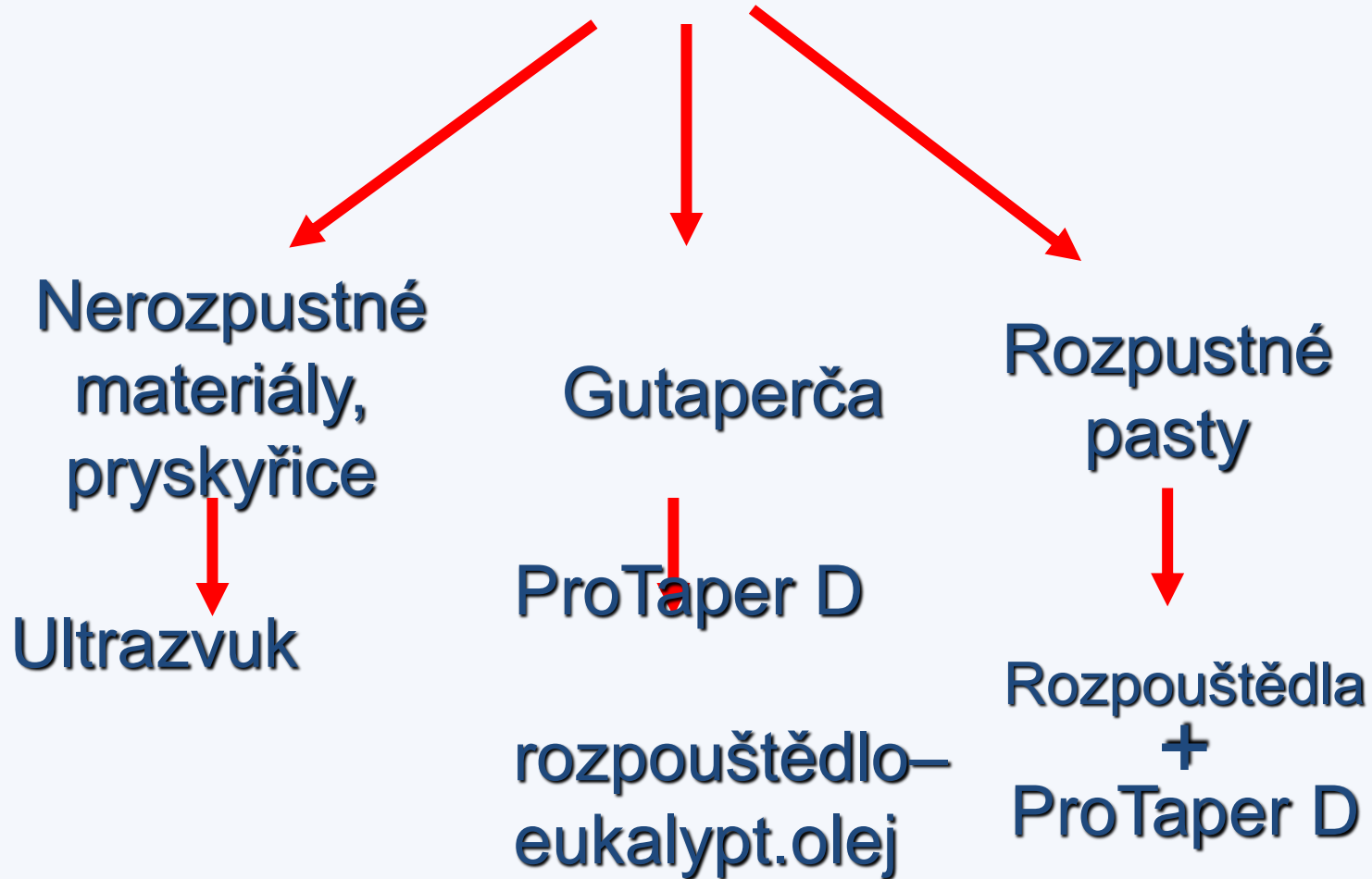
Regresivní kónus



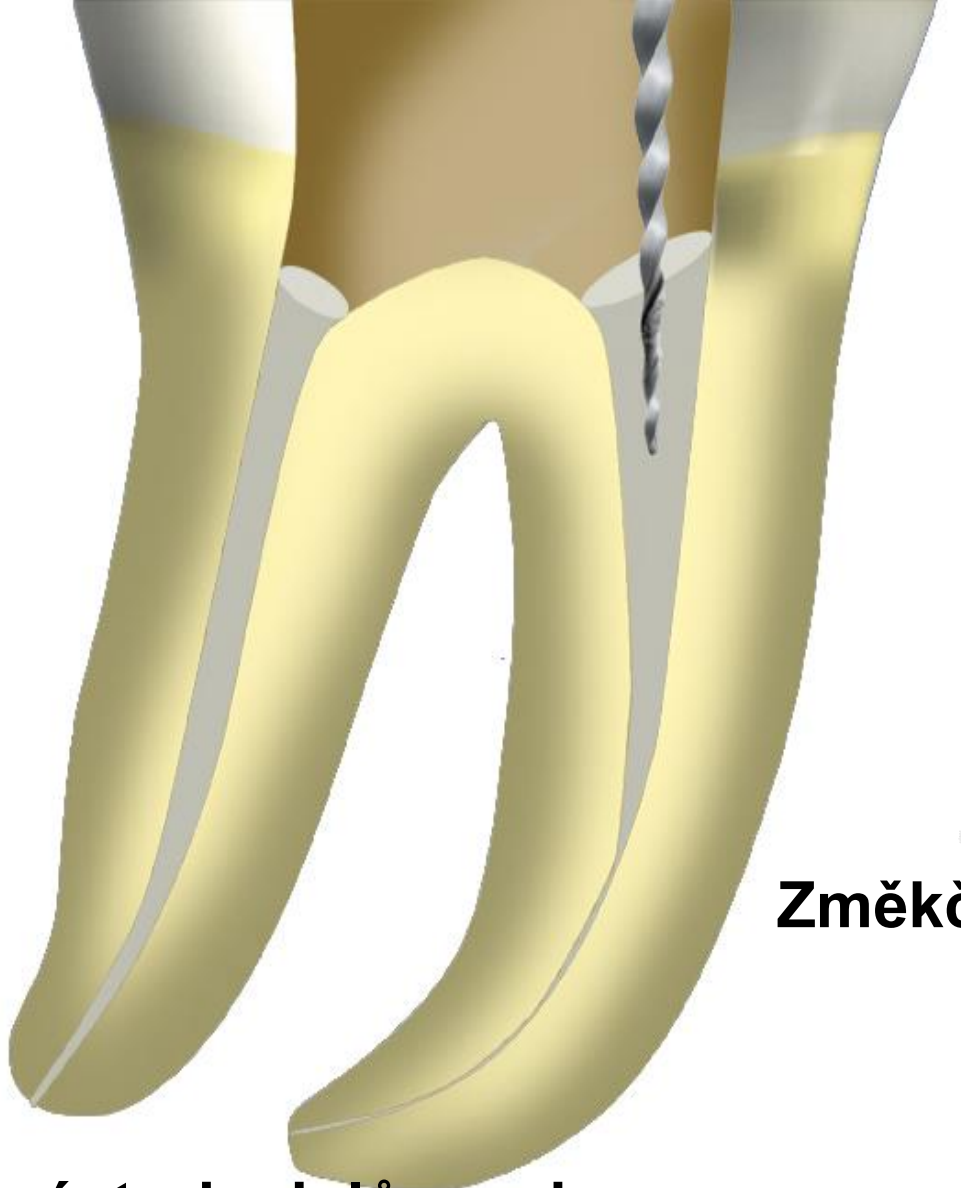
Náastroje s aktivní špičkou – proniknutí do materiálu koř. výplně



Reendodoncie



D1



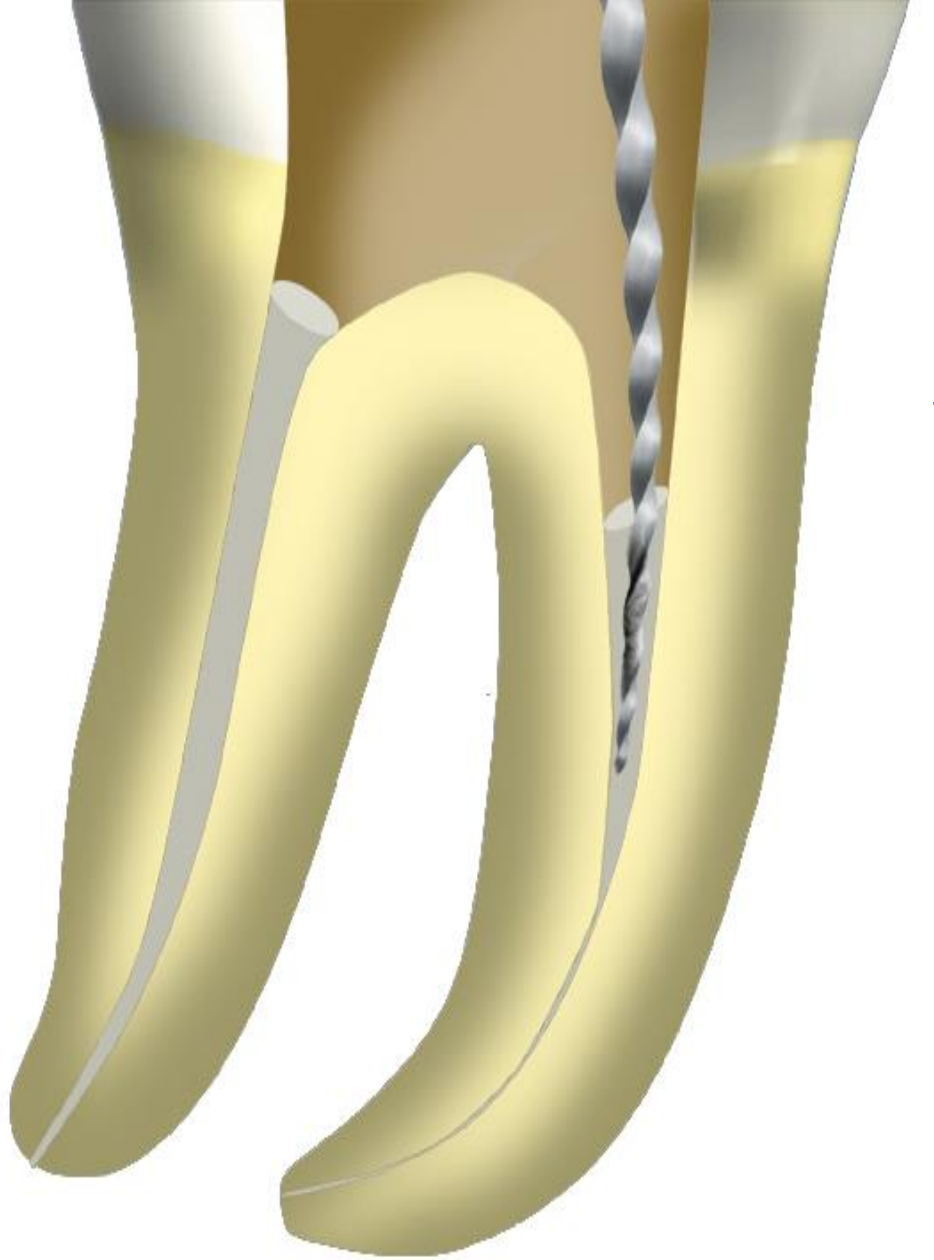
Změkčení gutaperči

**Pohyb nástroje dolů a nahoru
V případě blokace rtg**

*Je-li ještě materiál v kořenovém
kanálku – další nástroj*



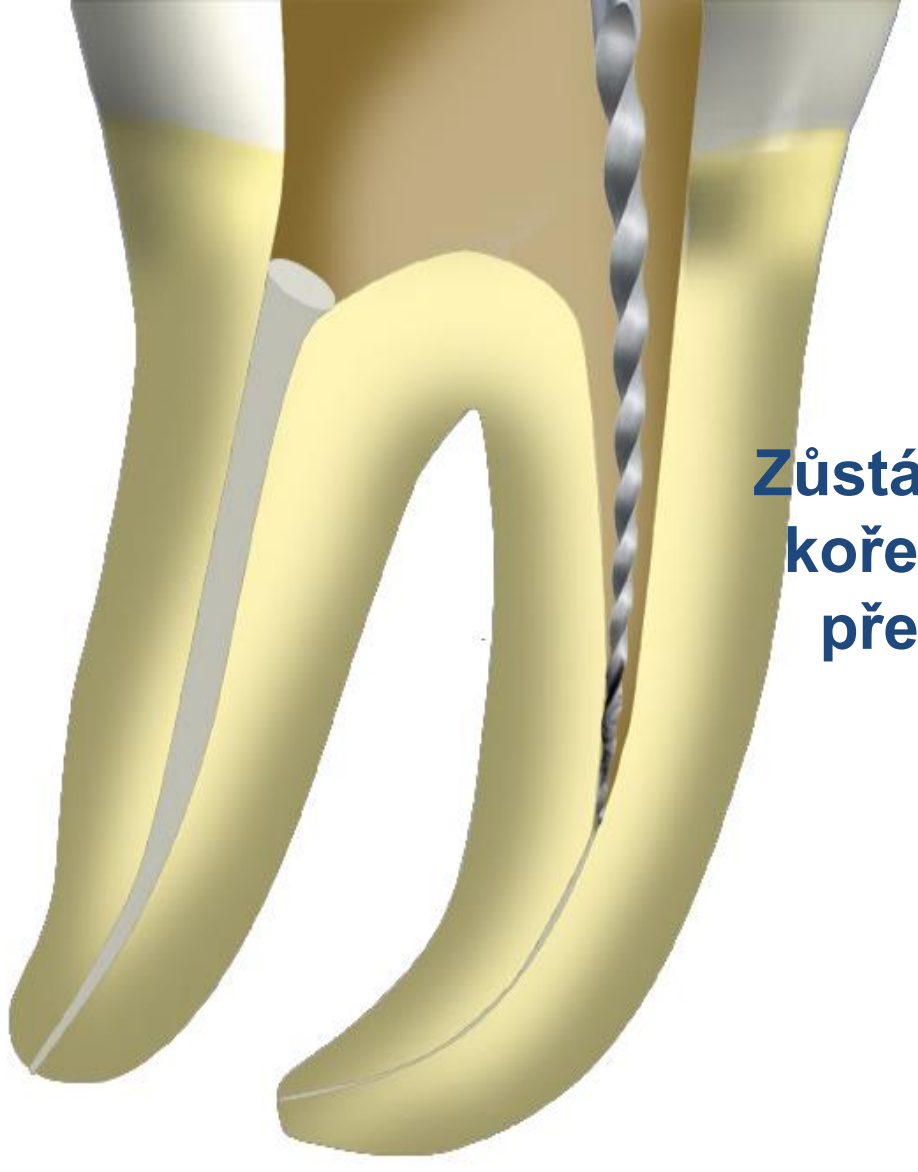
D2



Stejný koncept



D3



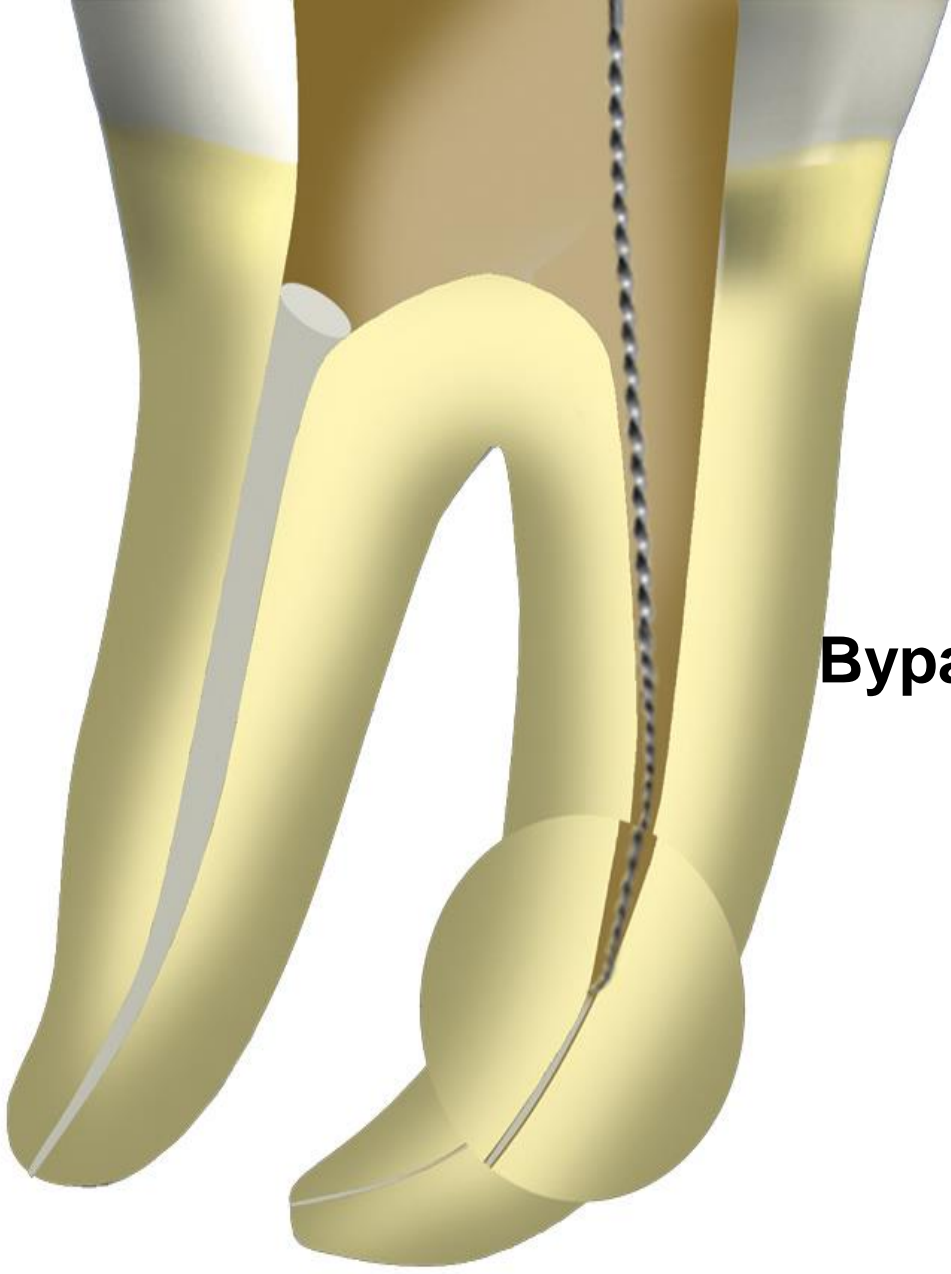
Stejný koncept.

Rtg

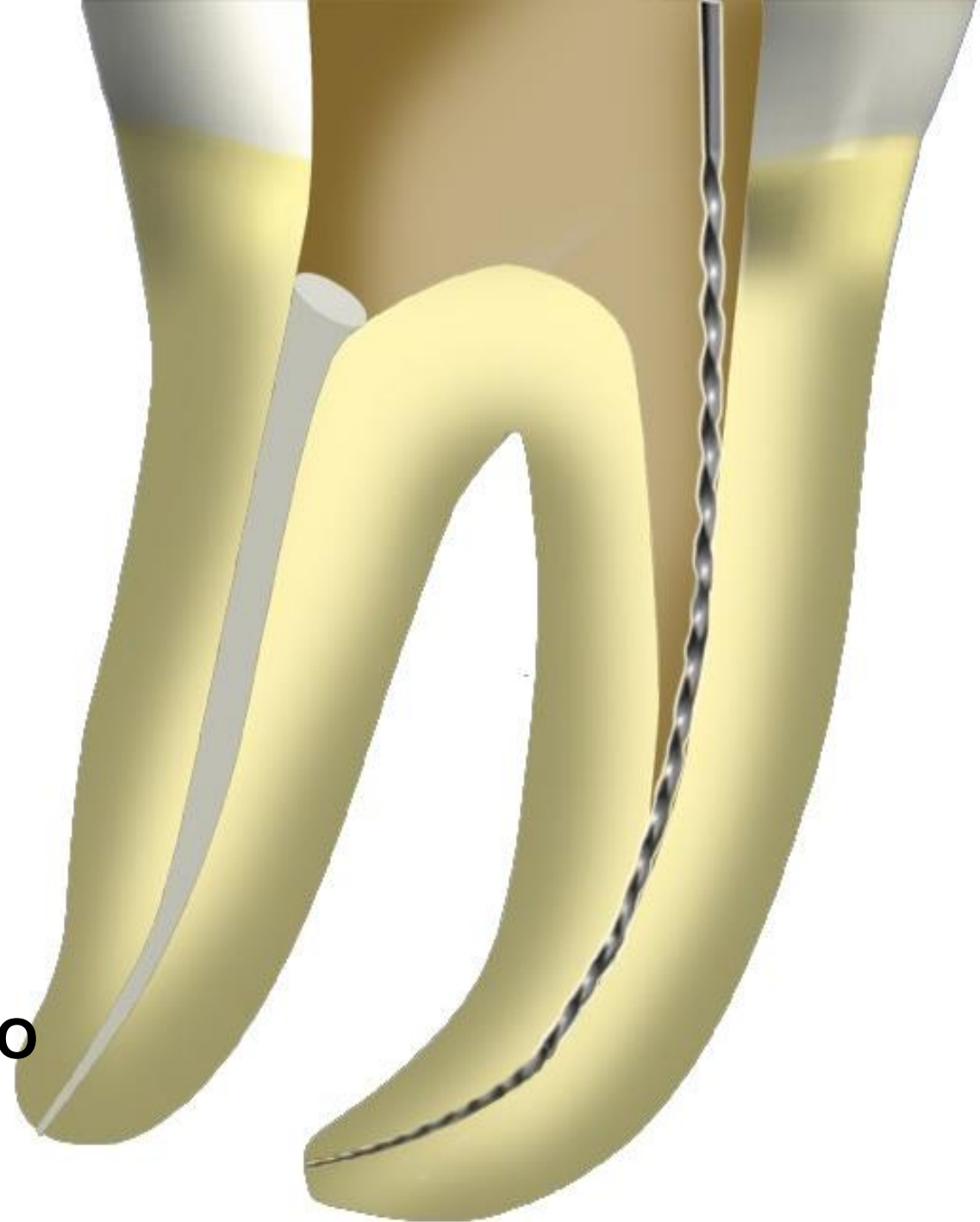
Zůstává – lij materiál ještě v kořenovém kanálku, nebo předpokládáme-li ledge



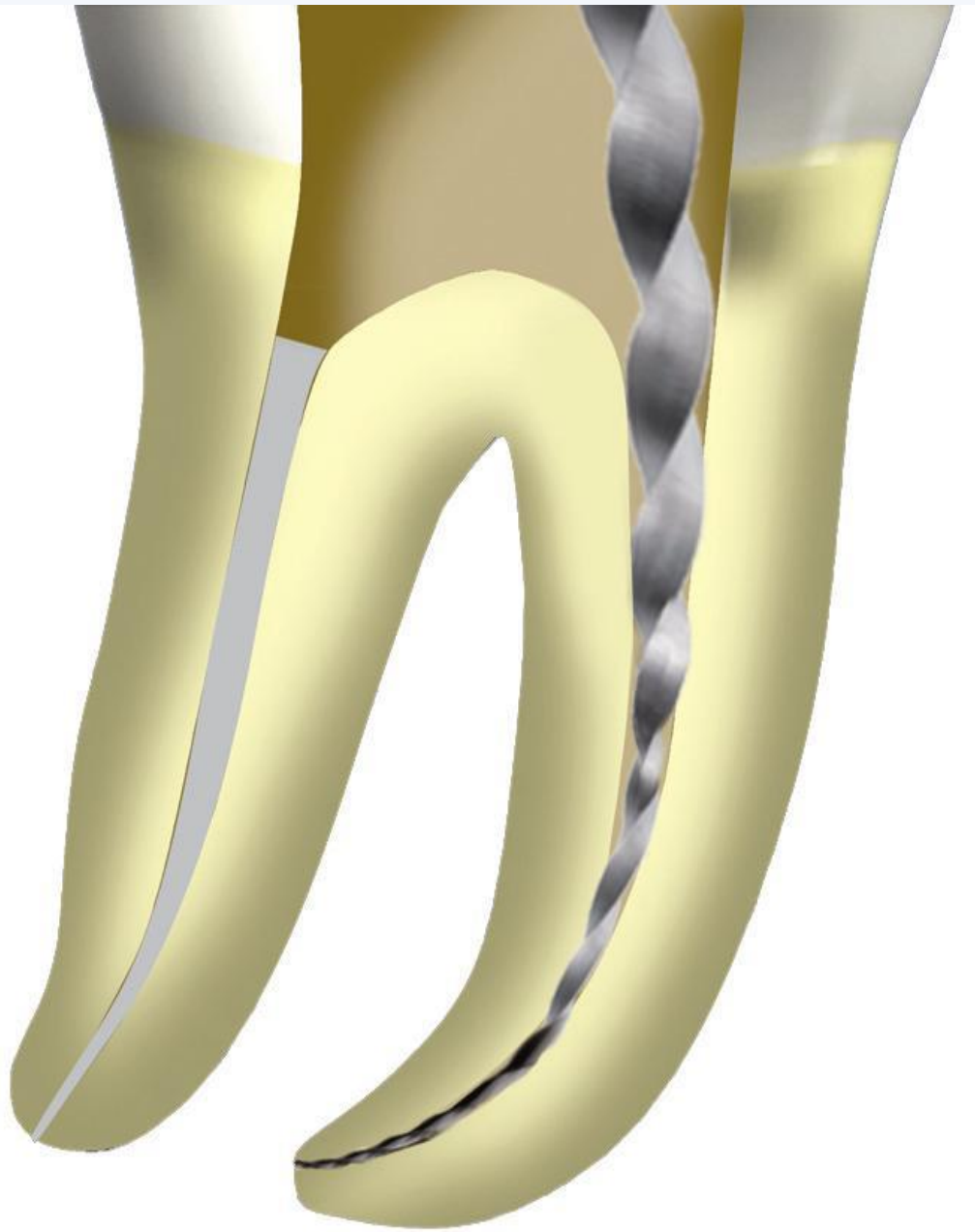
C+ file



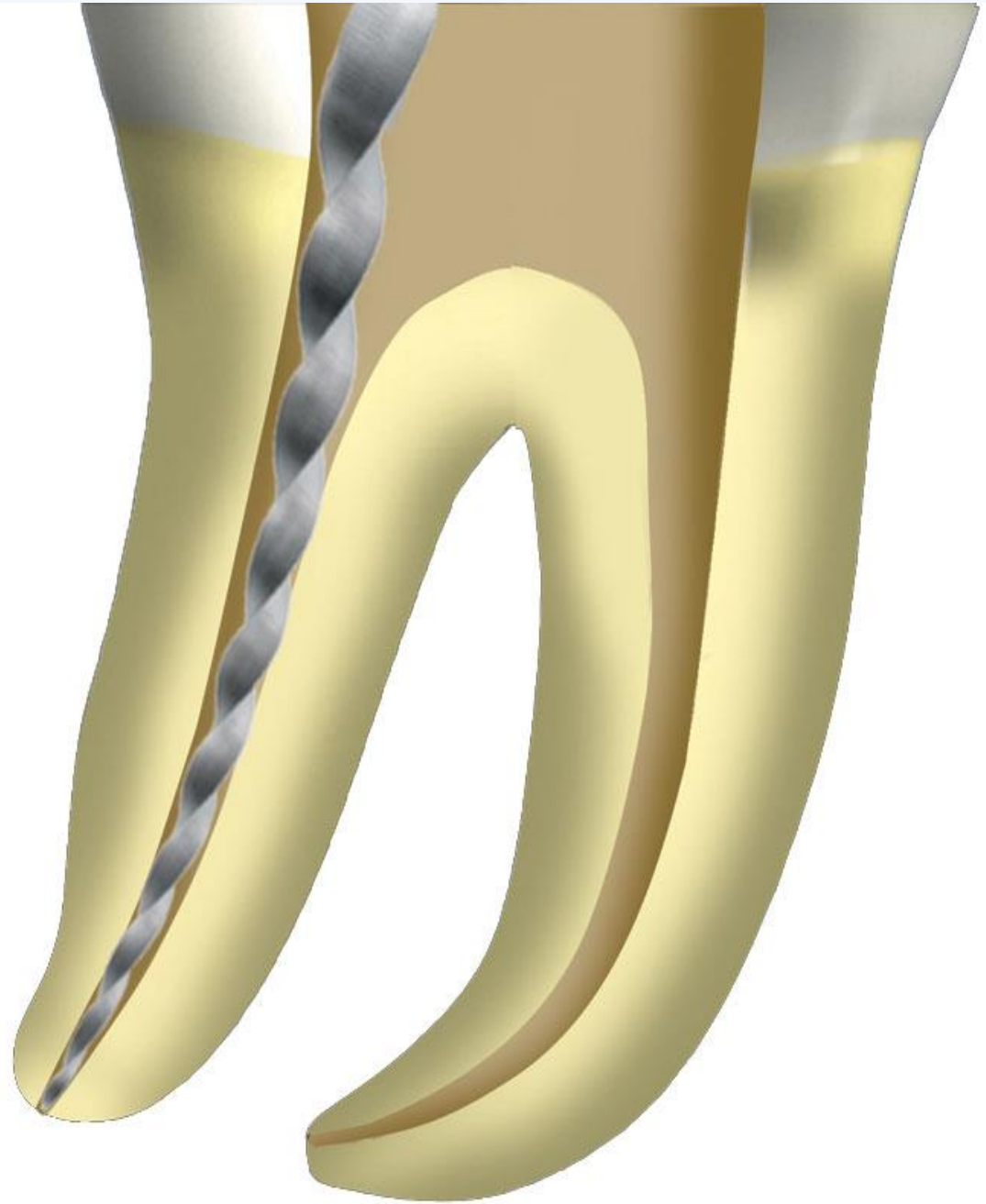
**Bypass předejnutým
C+ file
08, 10 or 15**



**Kontrola apikální
průchodnosti a určení
pracovní délky kk.
Ruční ocelový nástroj ISO
15**



Opracování kk

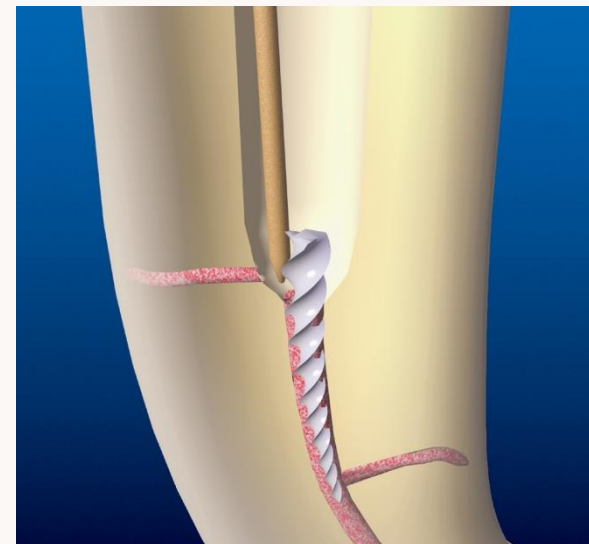
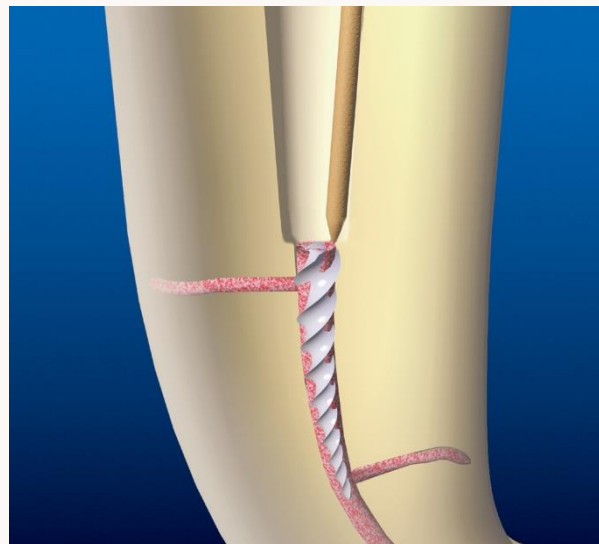
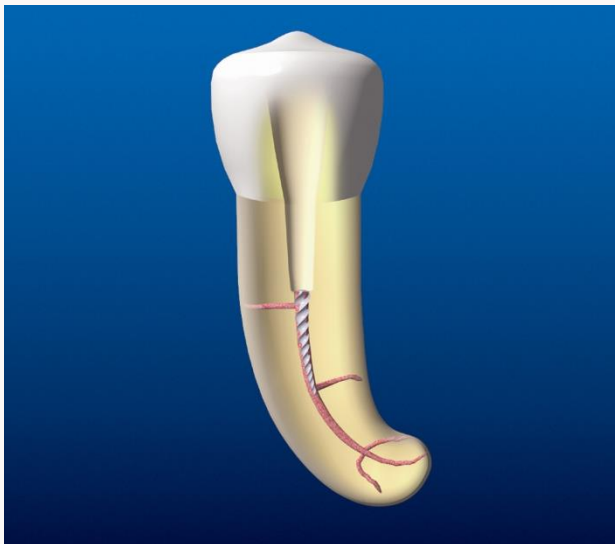



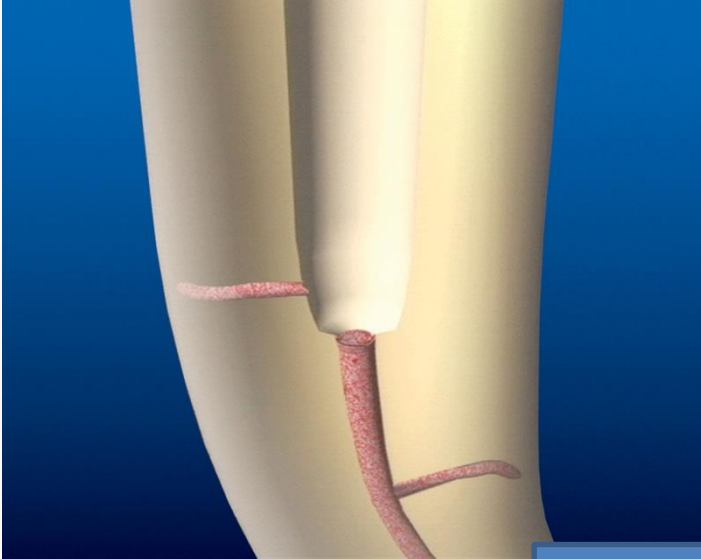
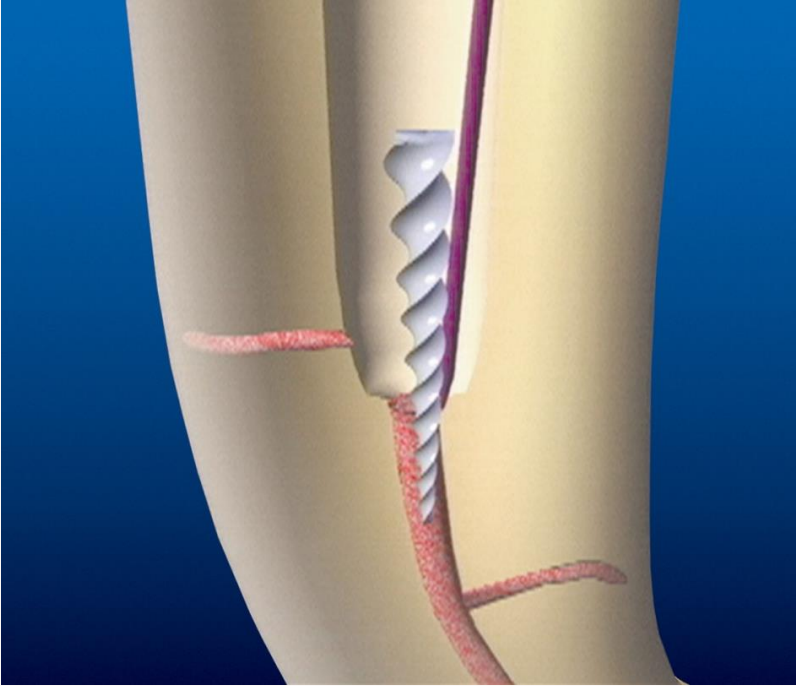
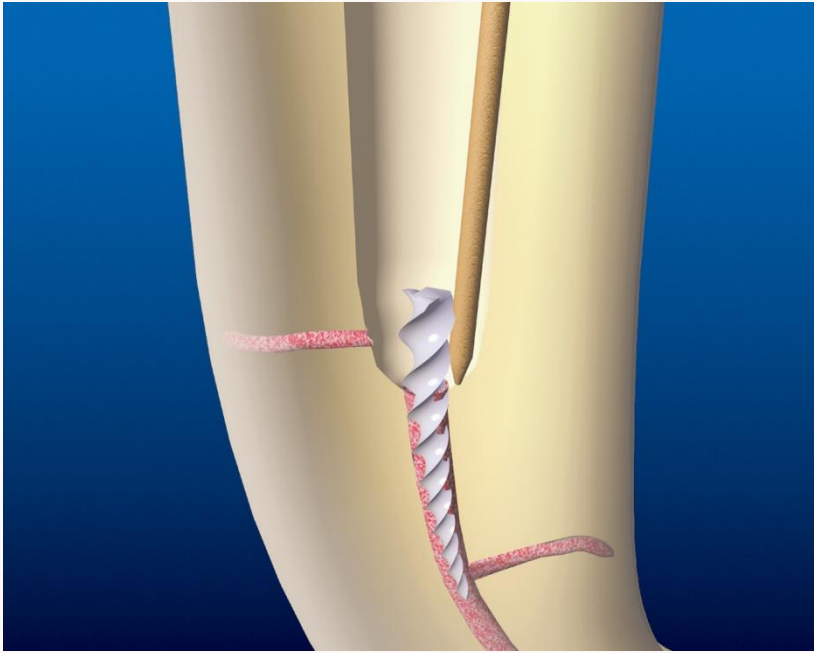
Koncovky pokryté abrazivem

Titanové nástroje

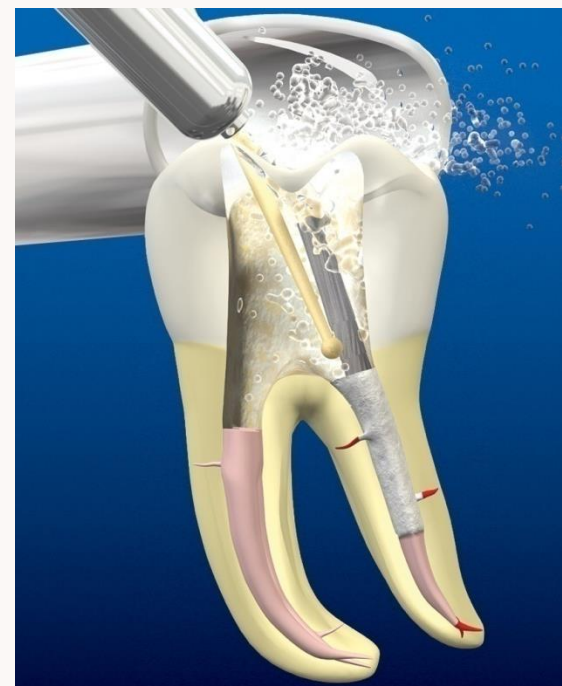
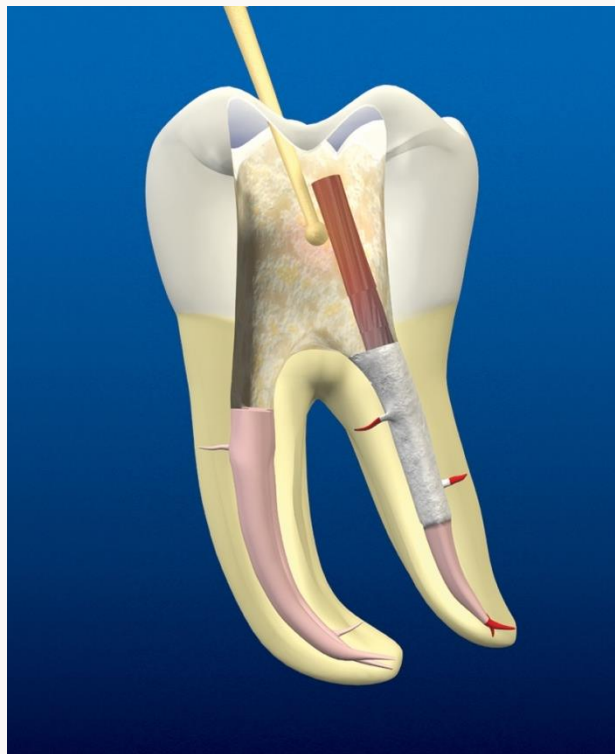
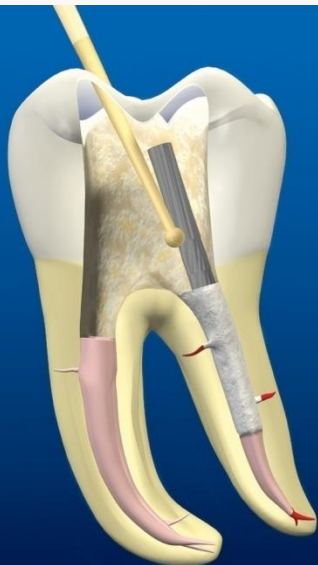


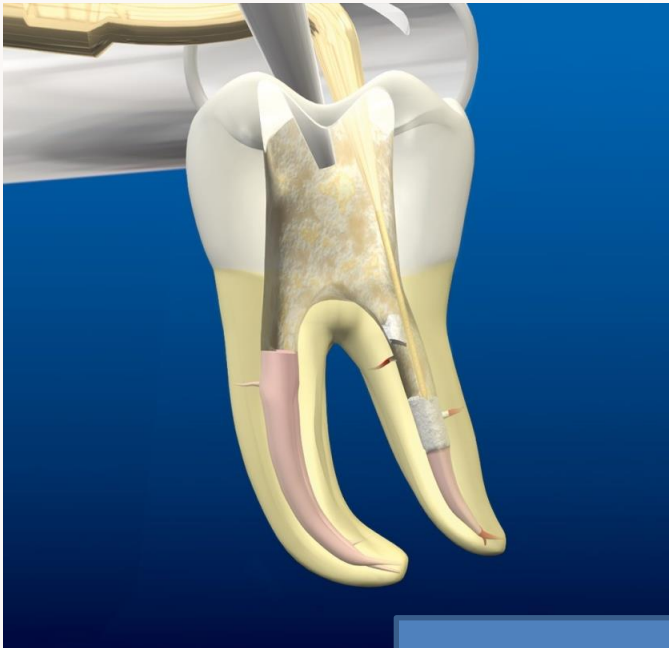
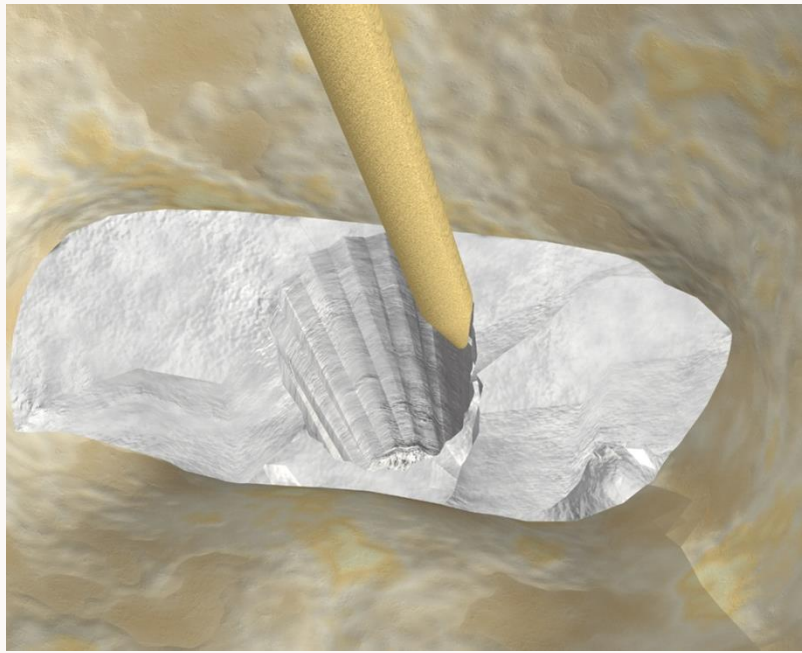
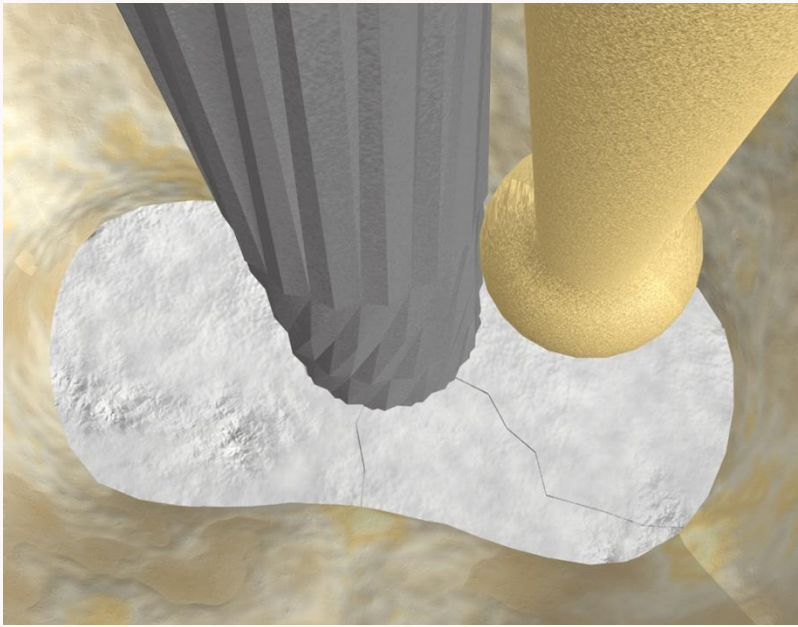
Odstranění zalomeného kořenového nástroje






Odstranění kořenového čepu

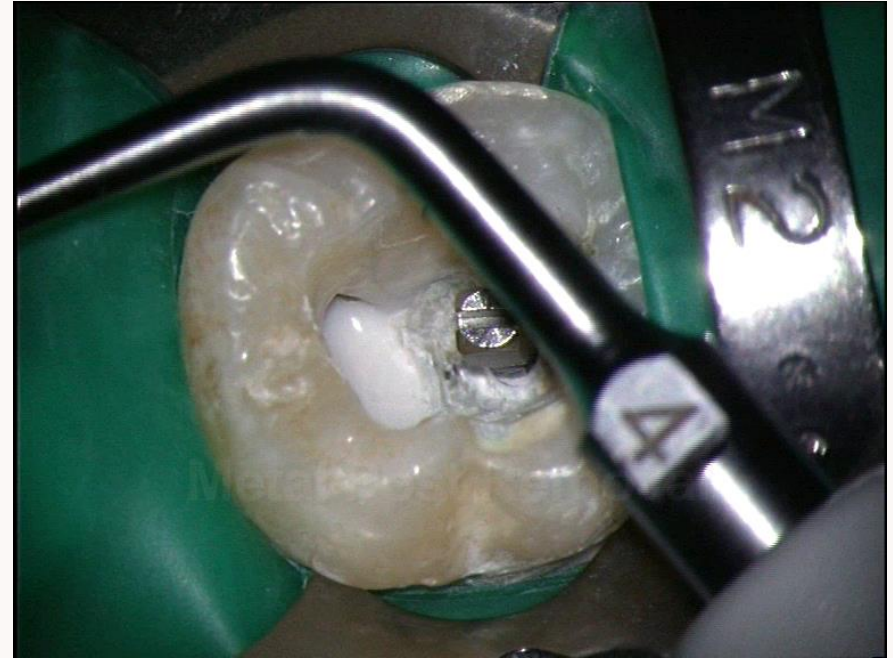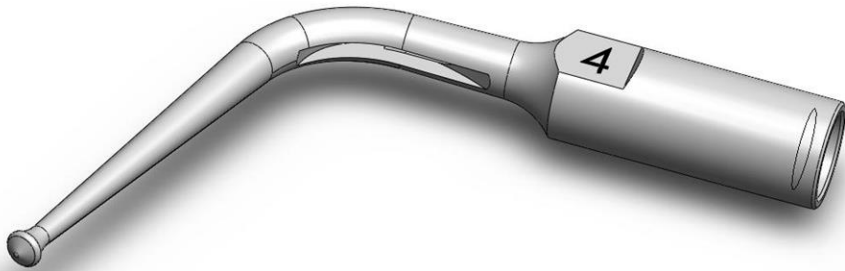




PROULTRA™



Koncovka pro odstranění kořenového čepu



- ❑ **Specifický design** → vhodná pro efektivní práci na konci i po stranách
- ❑ **Chlazení uvnitř** → prevence zahřátí