

Preparace kavit II. třídy

Kazivé dutiny, kavity, výplně na
aproximálních plochách premolárů
a molárů

Aproximální plochy

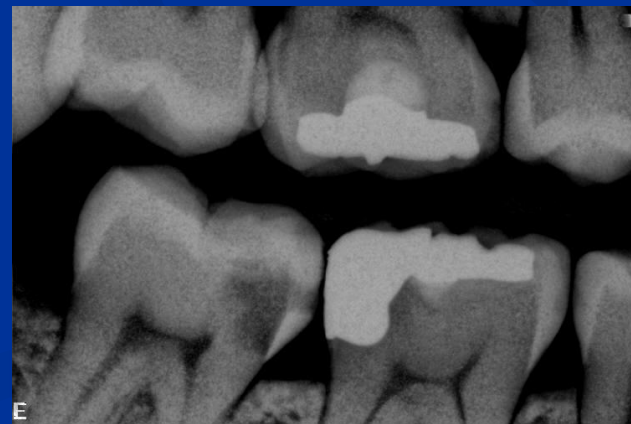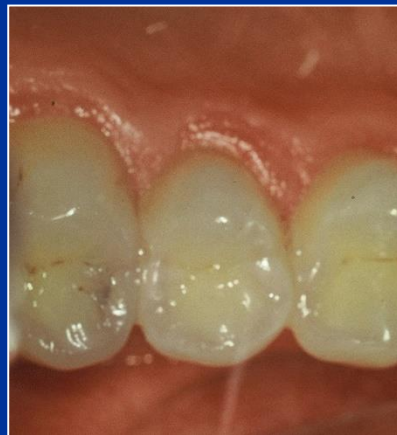- Pod bodem (plochou) kontaktu je habituálně nečistá oblast
- Mezizubní papila vyplňující aproximální prostor pod bodem kontaktu ustupuje
- Demineralizace skloviny začíná těsně pod bodem kontaktu.

Preparace kavit II. třídy

Vznik :

Na aproximální ploše pod bodem kontaktu

Méně často šířením z okluzální plochy na plochu aproximální



Příznaky

- Bez příznaků
- Zvýšená citlivost na chlad a sladké
- Ulpívání stravy
- Zjevný defekt s ostrými hranami – otevřený na žvýkací plochu
- Citlivost při nákusů - vtlačení stravy – do kazivé dutiny (otevívá – li se na žvýkací plochu)

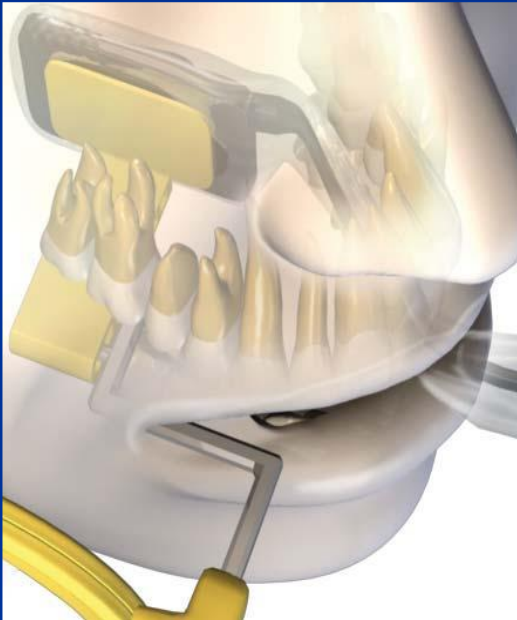
Diagnostika

- Pohled – tmavě prosvítající ložisko, křídově bílá skvrna, otevřený defekt
- Pohmat – sonda
- Prosvícení
- Rtg vyšetření a jiné zobrazovací metody

Zobrazovací metody

- RTG
- Infračervená laserová fluorescence –
Diagnodent
- DIFOTI - Diagnocam

Rtg – projekce bite wing

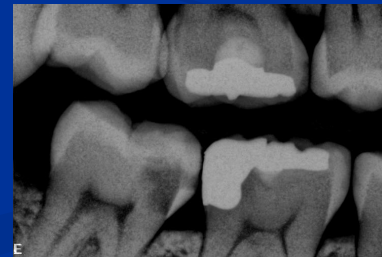
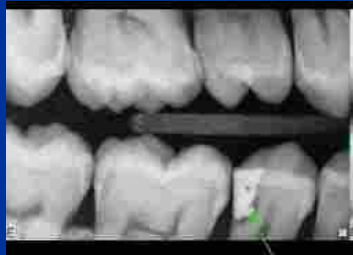
Pacient drží senzor ve speciálním držáku ve skusu

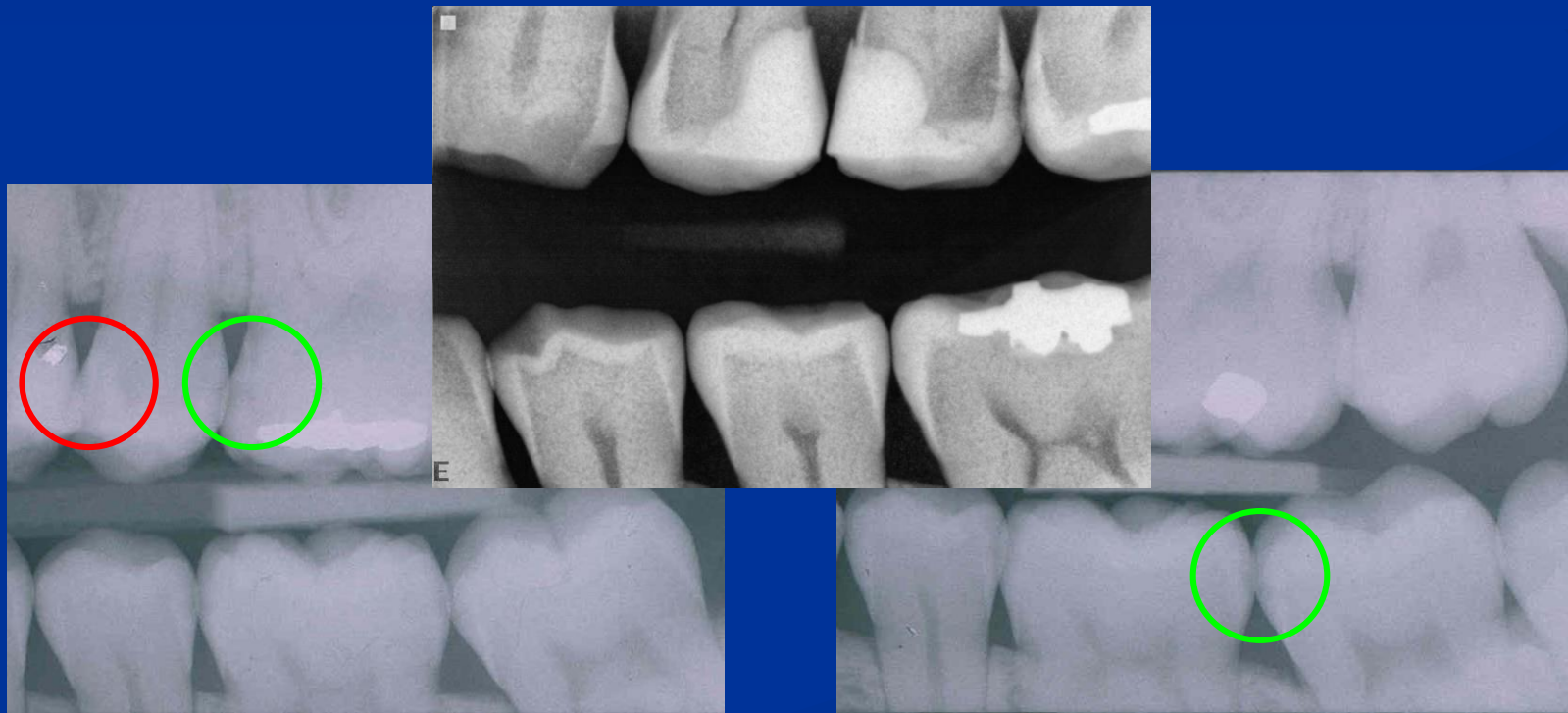Centrální paprsek jde paralelně s mezizubními septy a kolmo na dlouhou osu zubních korunek

Jsou zobrazeny korunky horních a dolních premolárů

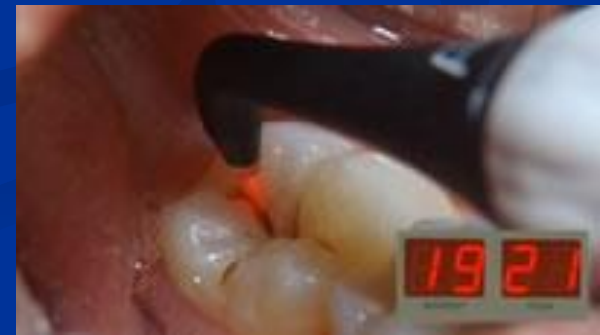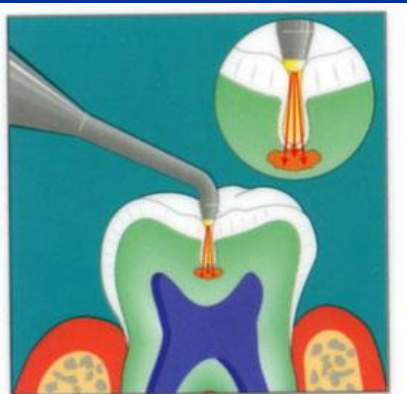
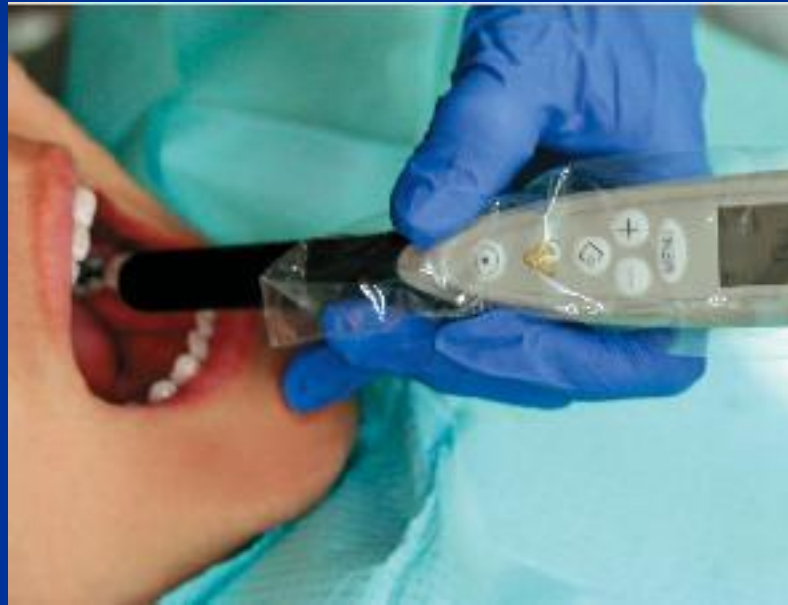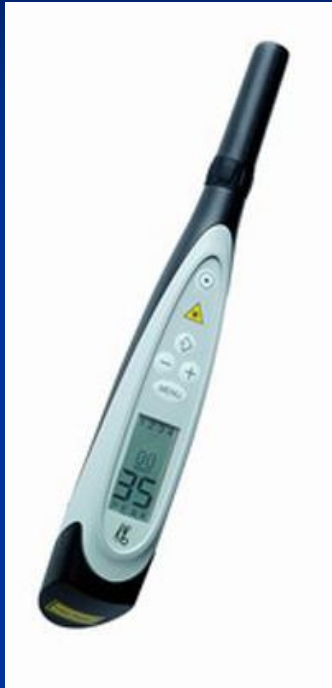Kaz je vidět jako projasnění



- D1 – projasnění do ½ tloušťky skloviny
- D2 – projasnění na hranici skloviny a dentinu
- D3 – projasnění do přilehlé poloviny dentinu
- D4 - projasnění sahající dále než do poloviny tloušťky dentinu



Infračervená laserová fluorescence

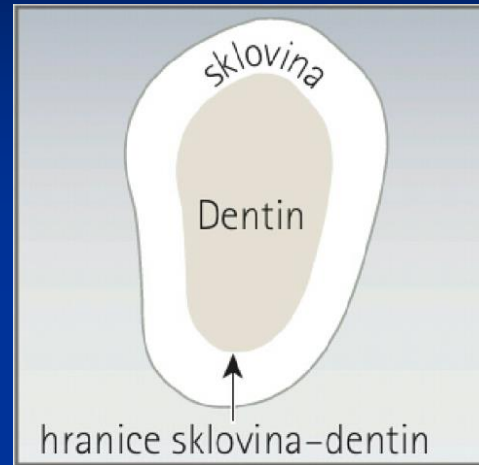
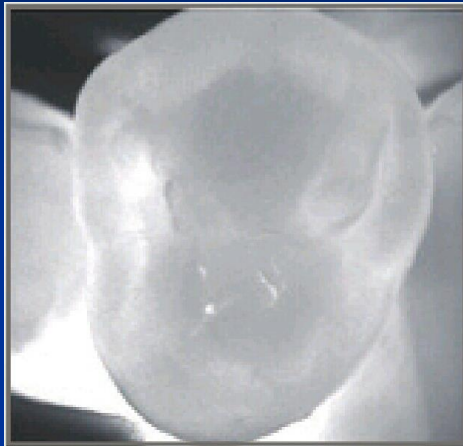

DIAGNOCam

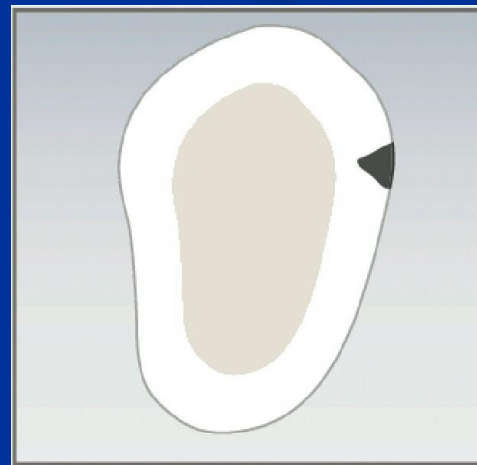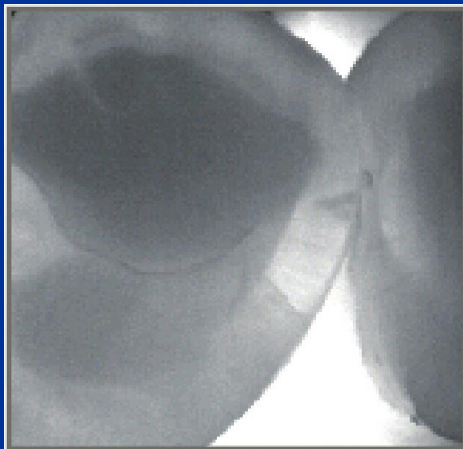


DIAGNOCam- klasifikace nálezu

- 0 – bez kazu – řešení – prevence a sledování

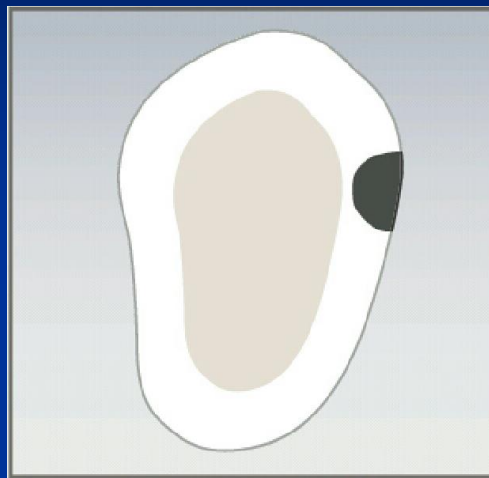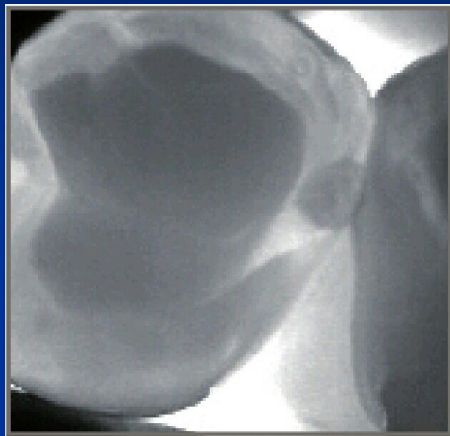


- 1- první viditelné známky kazu- prevence a sledování

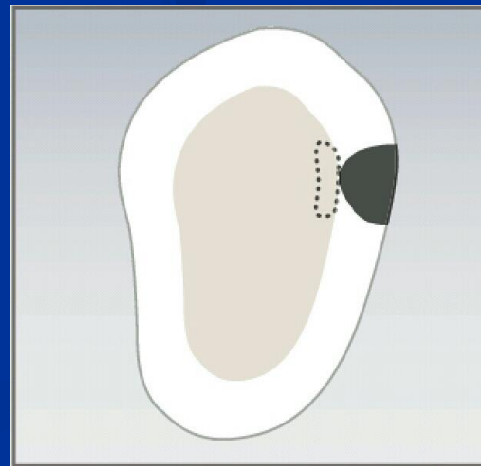
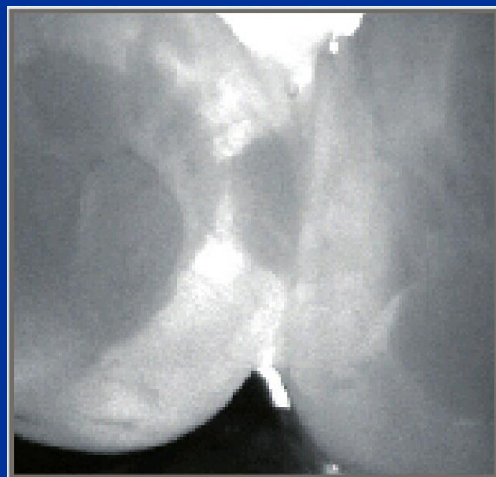


DIAGNOCam- klasifikace nálezu

- 2- kaz ve sklovině- prevence a sledování

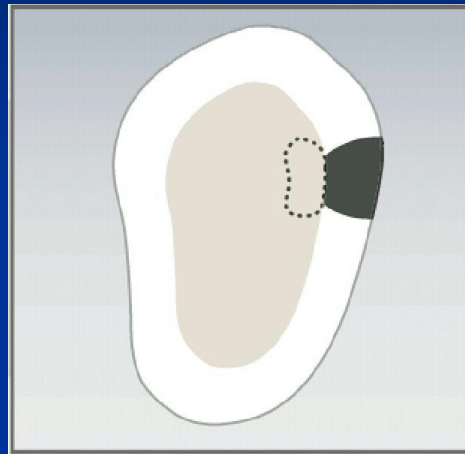
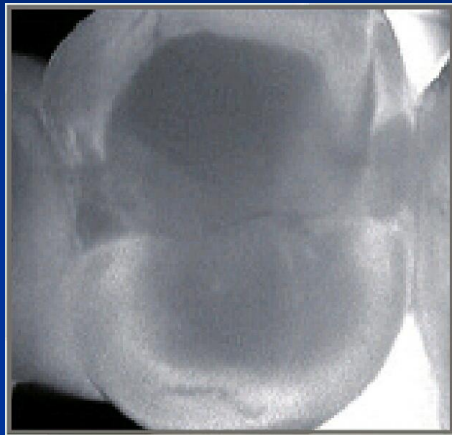


- 3 - kaz ve sklovině na hranici dentinu- prevence a sledování

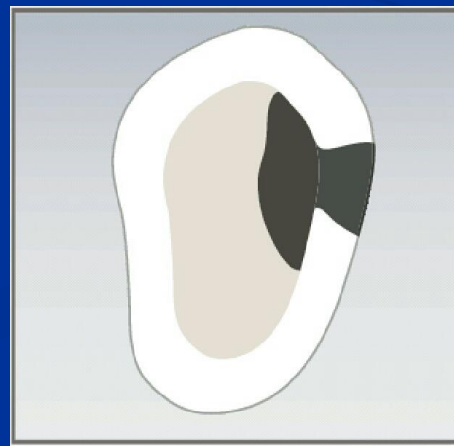
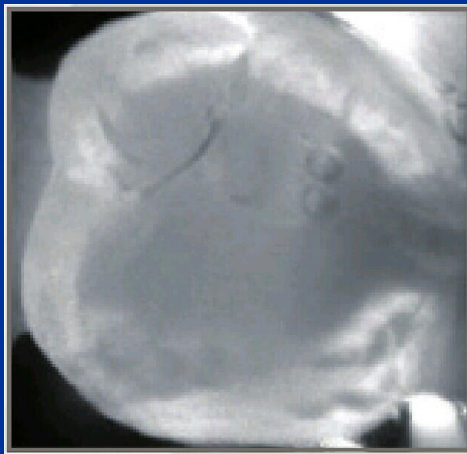


DIAGNOCam- klasifikace nálezu

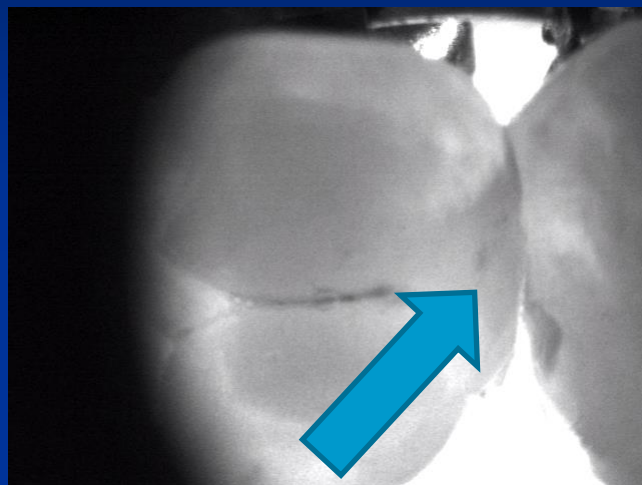
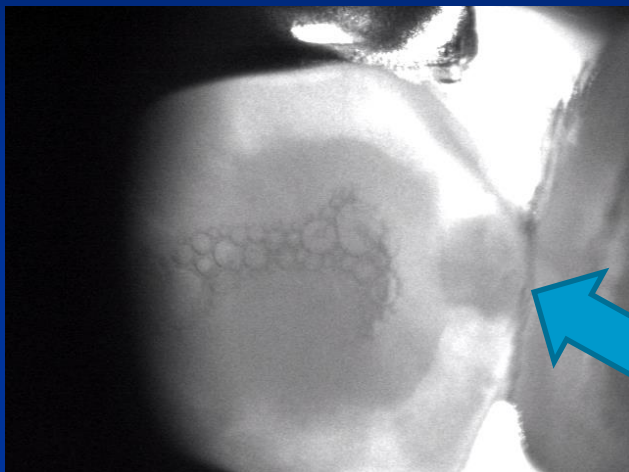
- 4 - kaz ve sklovině zasahující do dentinu – použít minimálně invazivní metodu




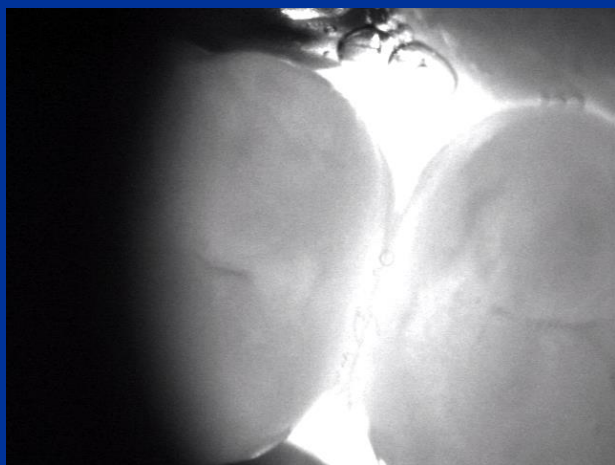
- 5 – kaz rozšířený do dentinu – použít invazivní metodu

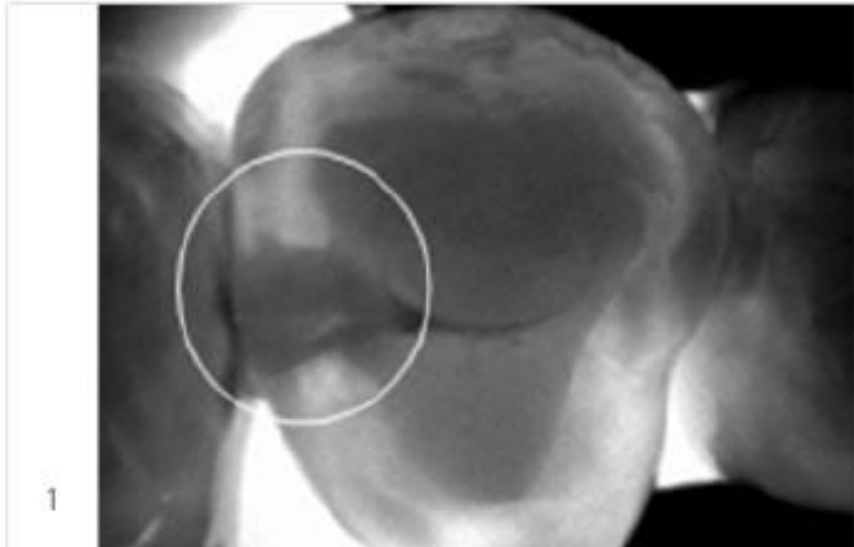

- Nález kazu

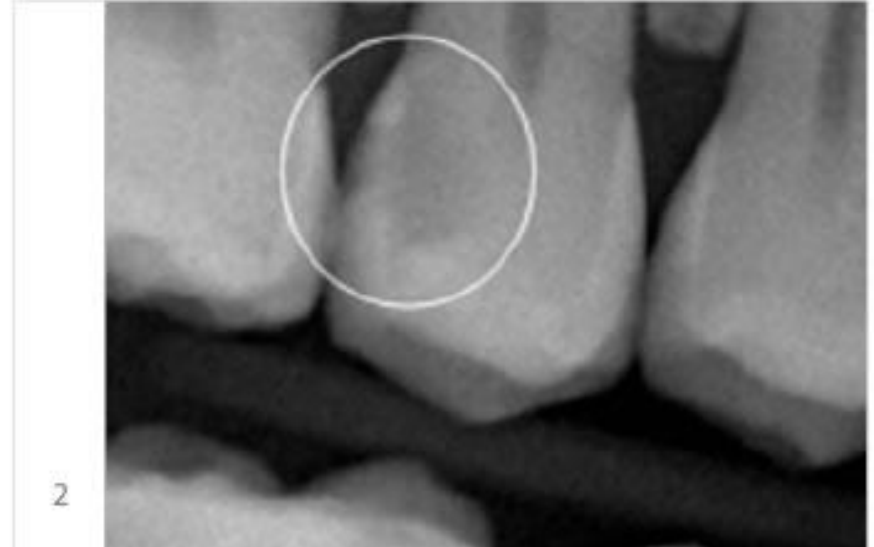

- ???

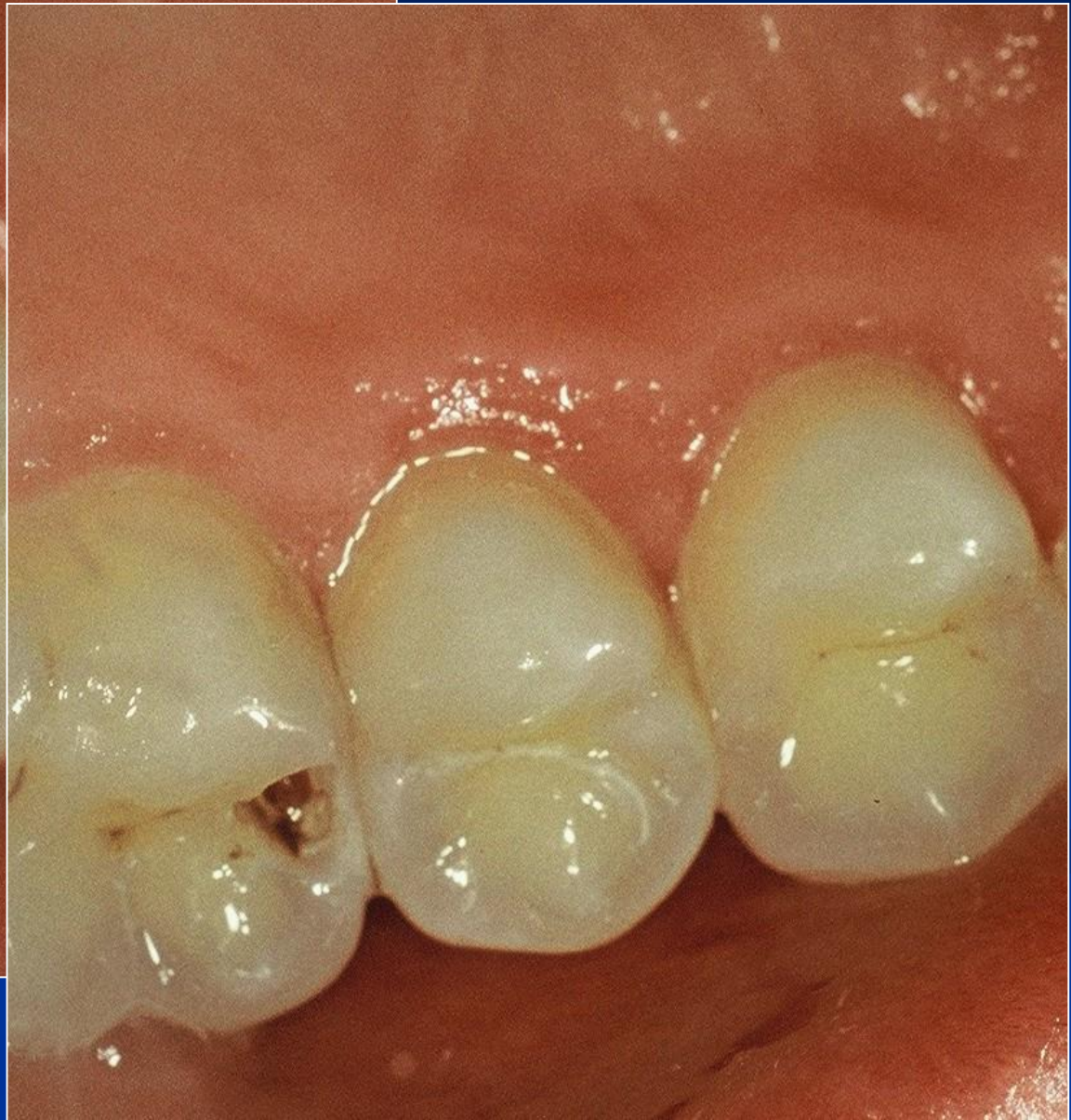
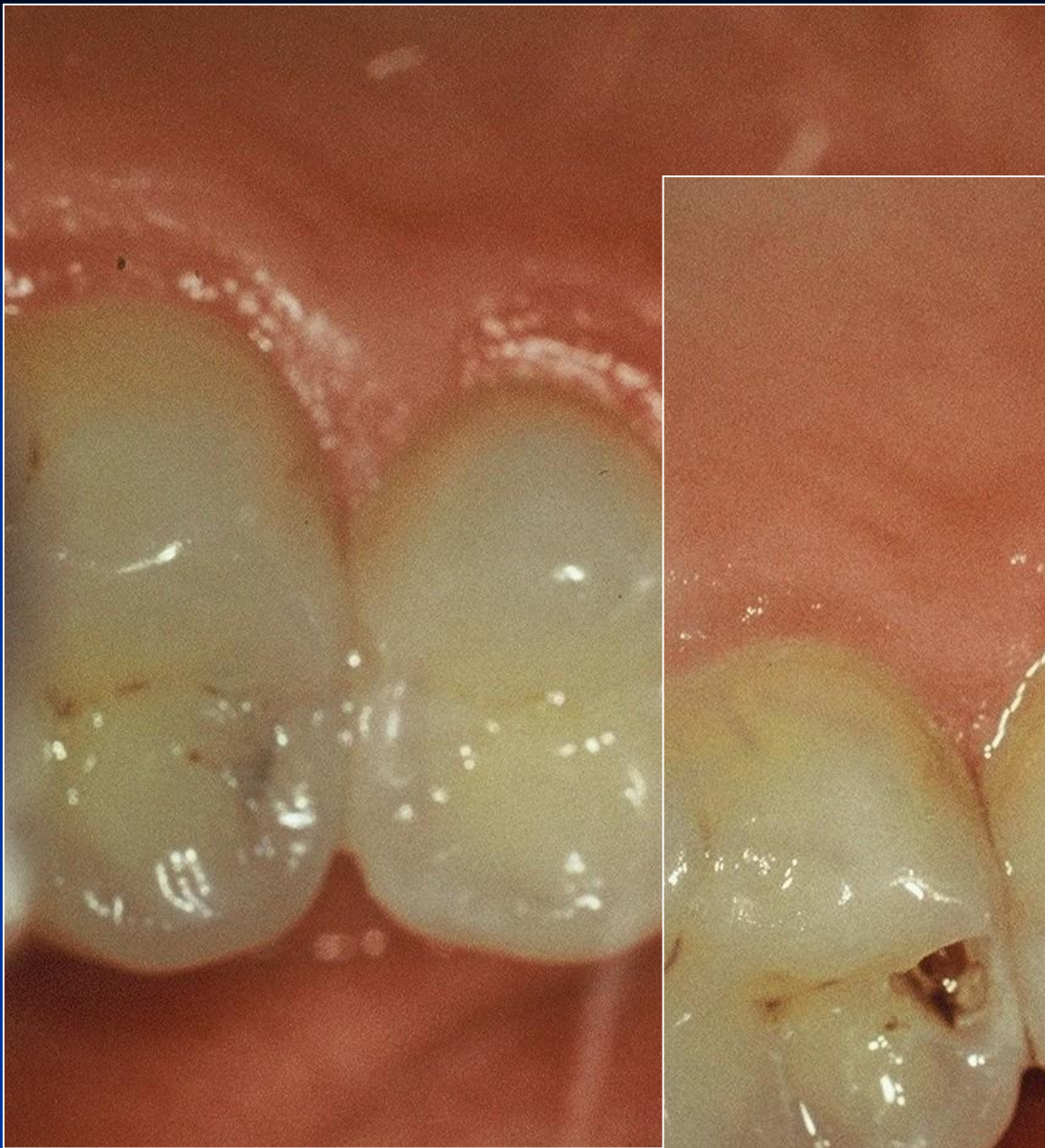


Diagnocam



Bitewing



Indikace výplňových materiálů

- **Amalgám**
- **Kompozit**
- **Skloionomerní cement za speciálních okolností**

Volba výplňového materiálu se řídí

- Velikostí defektu
- Hygienou dutiny ústní
- Schopností spolupráce pacienta
- Dalšími faktory (zatížení zubu, jeho význam pro chrup aj.)

Volba výplňového materiálu

- Amalgám: středně velké a rozsáhlé kavity
- Kompozit: Malé až středně velké kavity
- Skloinomer: Dočasné zuby, některé vybrané, atypické kavity (tunelová preparace).

Preparace - amalgám

- Konvenční preparace s respektováním Blackových zásad – kavita složená
- Slotová a autoretenční preparace pro amalgám
- Preparace rozsáhlých defektů s náhradou hrbolku - modifikace

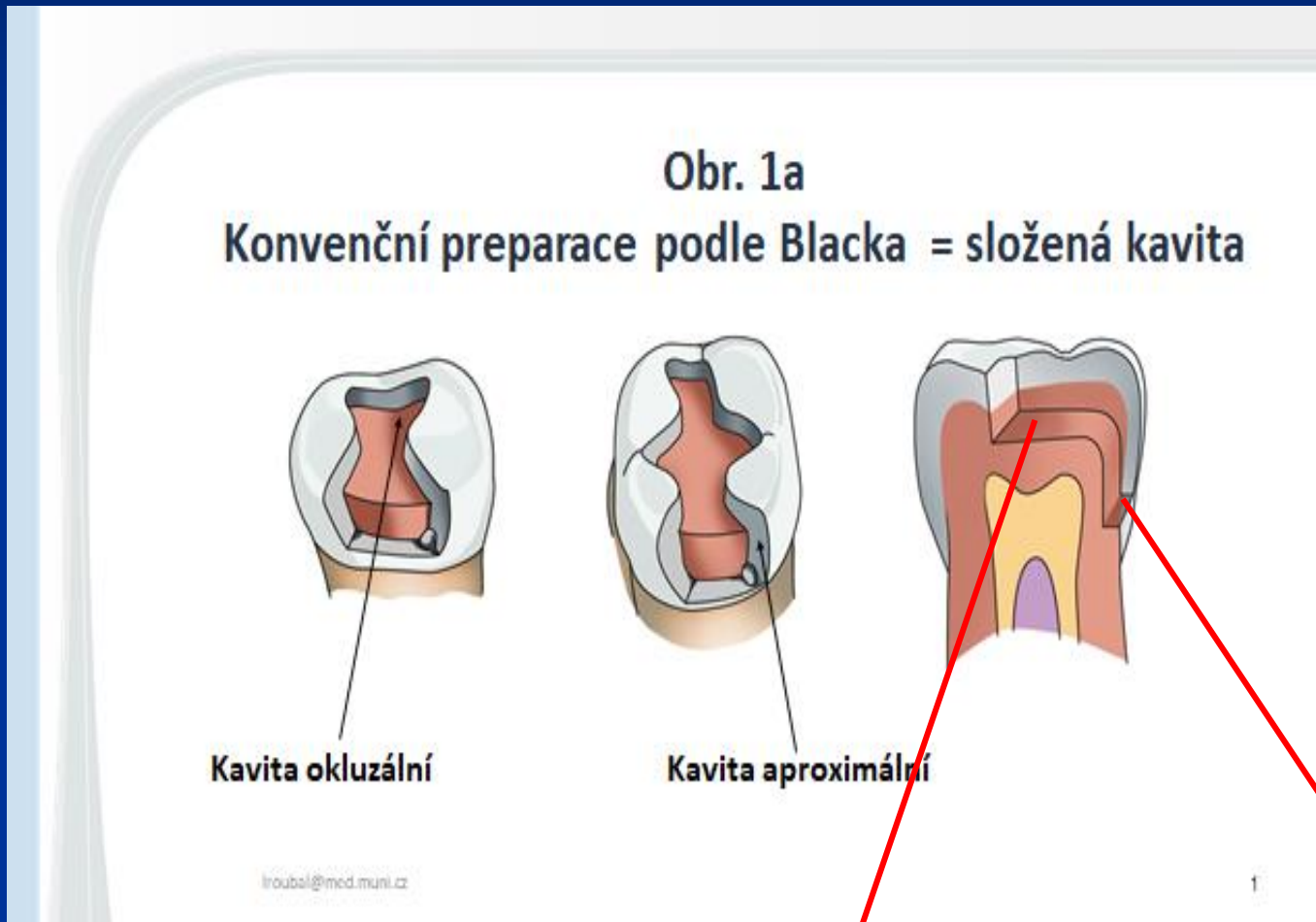
Preparace - adhezivní materiály

- Konvenční preparace – kompozit
- Adhezivní slotová preparace – kompozit
- Tunelová preparace

Konvenční preparace na amalgám

- Preparace složené kavity – kavita okluzální a kavita aproximální

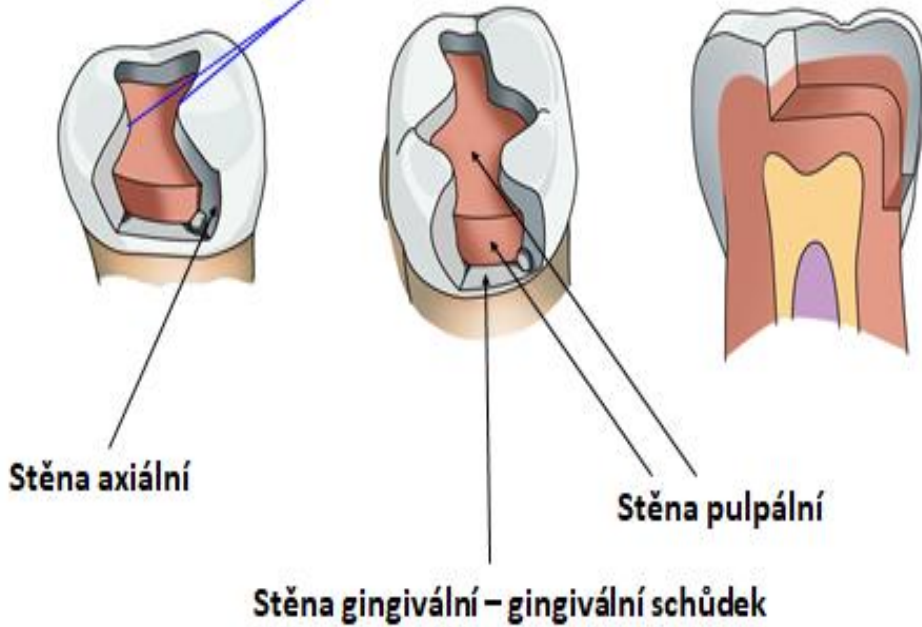
Konvenční preparace podle Blacka = složená kavita



Obr.1b

Popis kavity

Isthmus

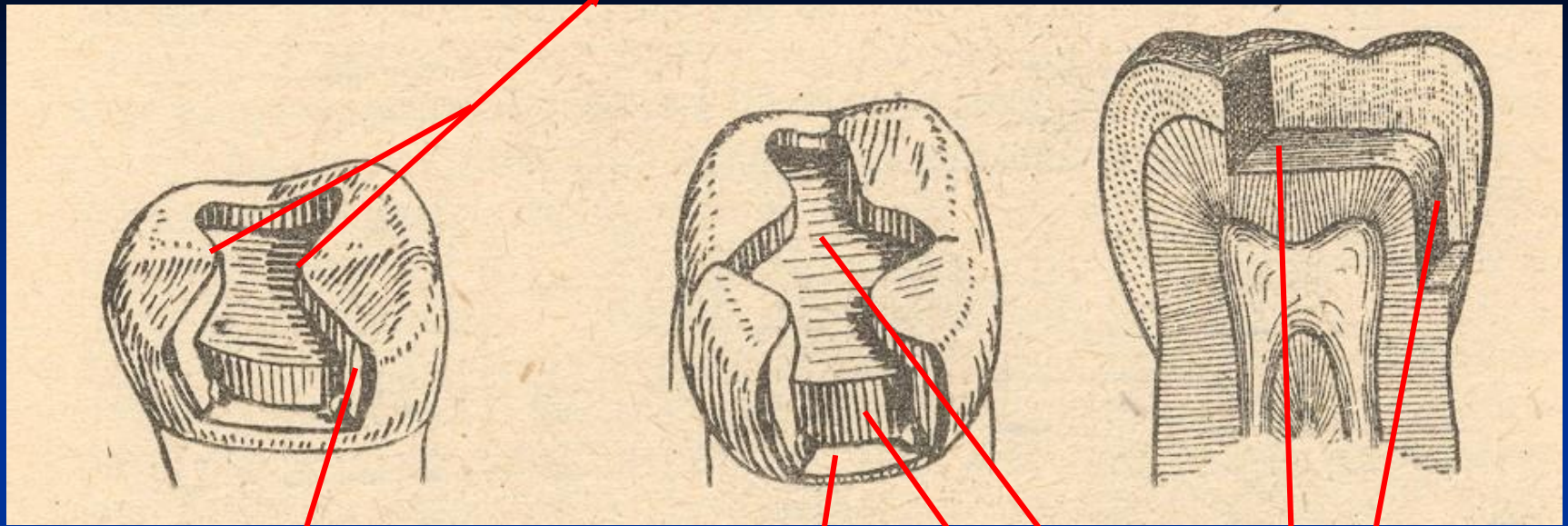


Stěna axiální

Stěna pulpální

Stěna gingivální - gingivální schůdek

Isthmus



Stěna axiální

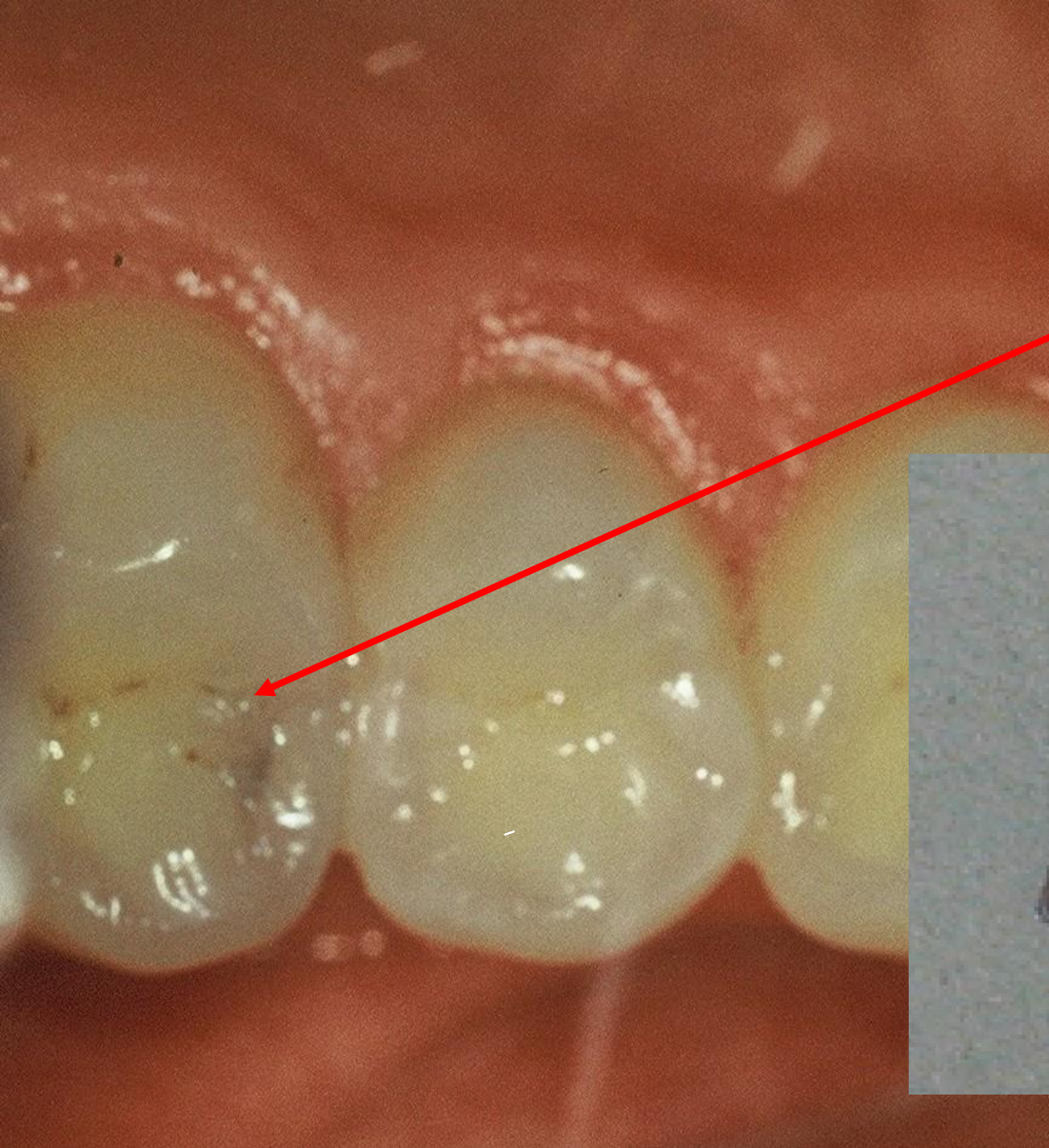
Stěna pulpální

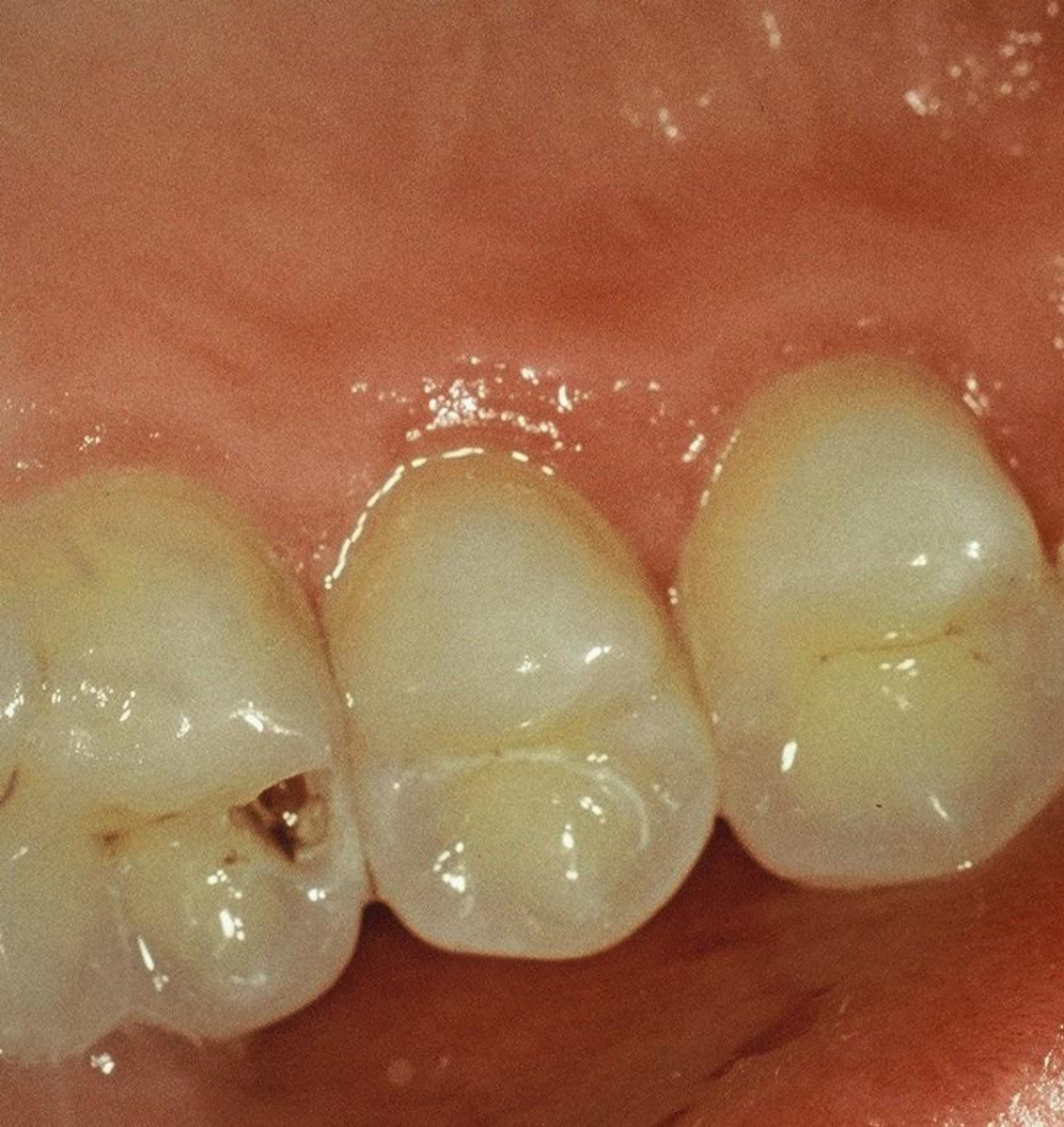Stěna gingivální –gingivální schůdek

Získání přístupu do kariézního ložiska

- 1. Probroušením sklovinného valu (ochrana sousedního zubu páskou, vylomení sklovinné lamely dlátkem)
- 2. Odstraněním podmínovaných okrajů skloviny – je –li již dutina otevřena na žvýkací plochu
- 3. Separace zubů klínkem
- 4. Odstranění vrostlé dásně, je-li třeba

Výchozí stav

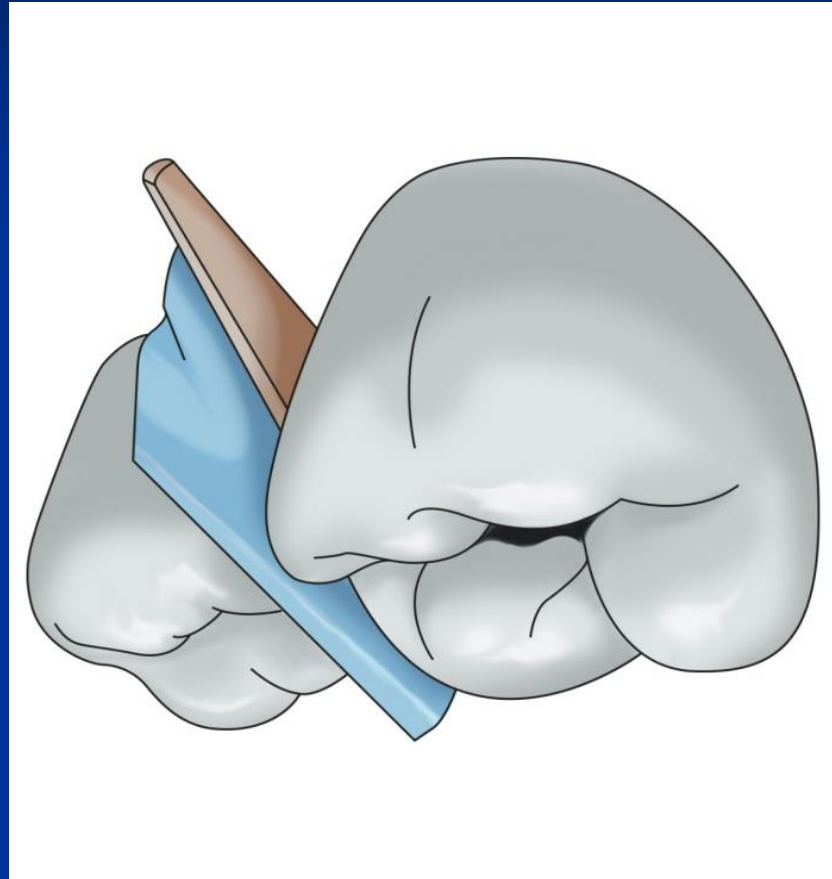


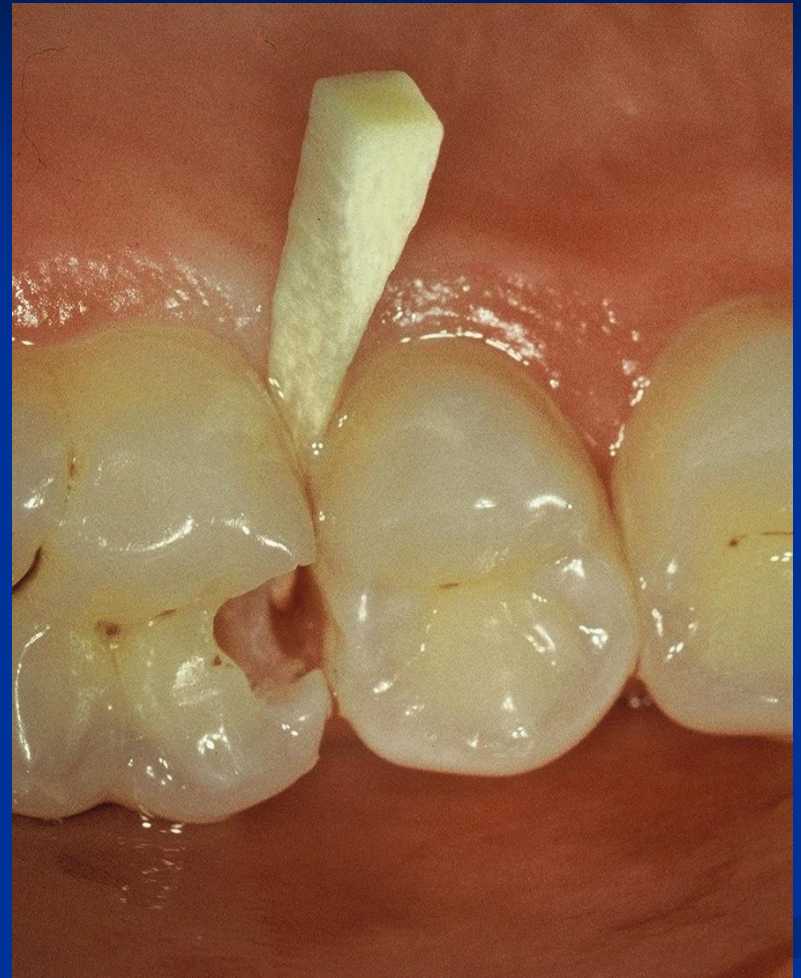
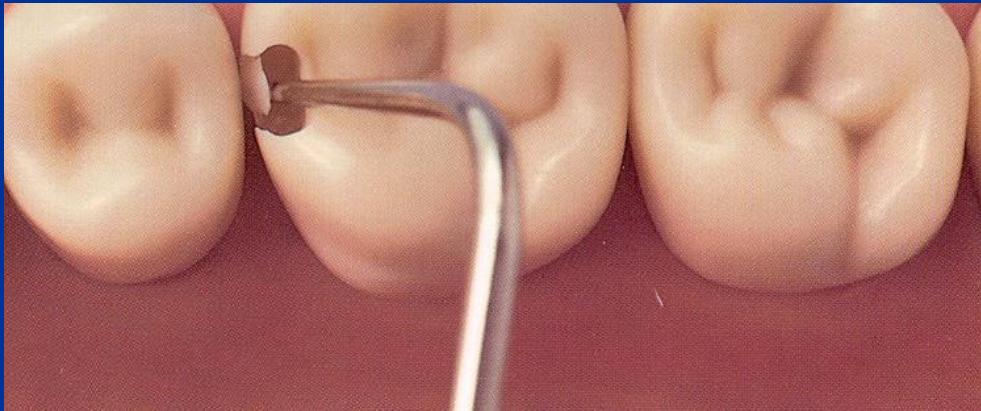
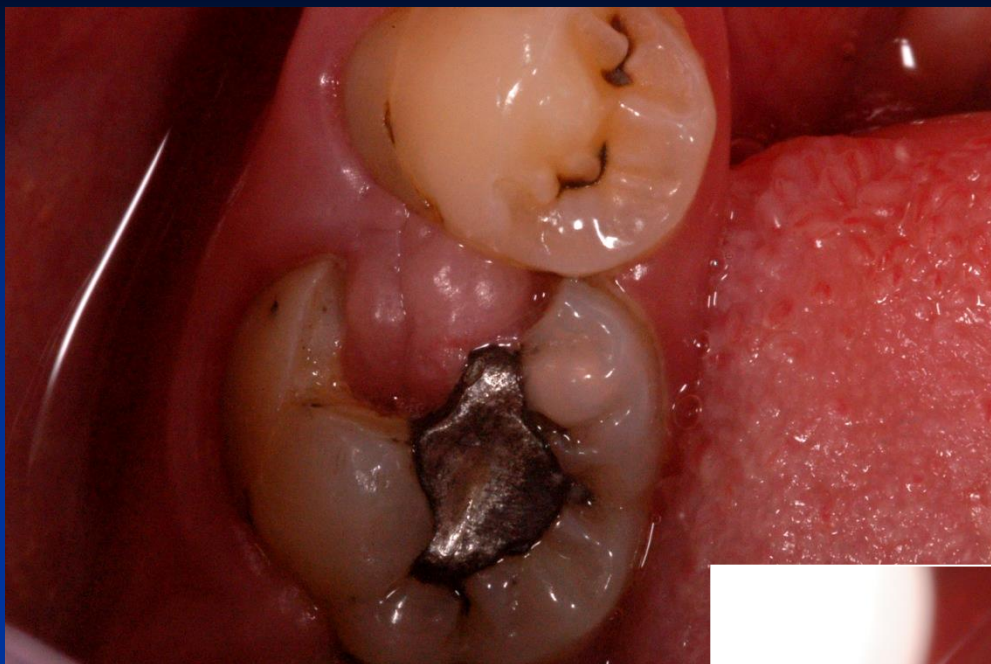
Získání přístupu do kavity

lroubal@med.muni.cz

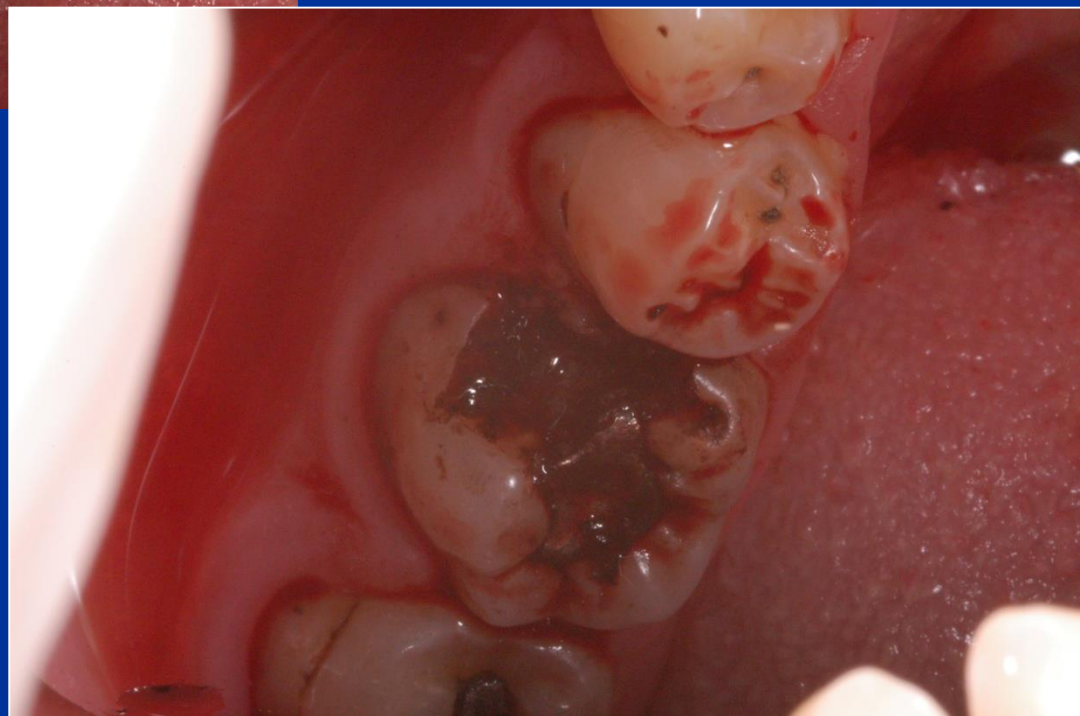

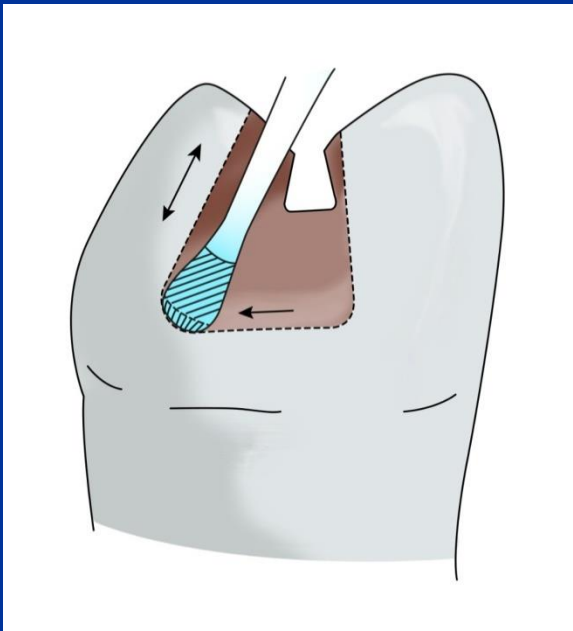

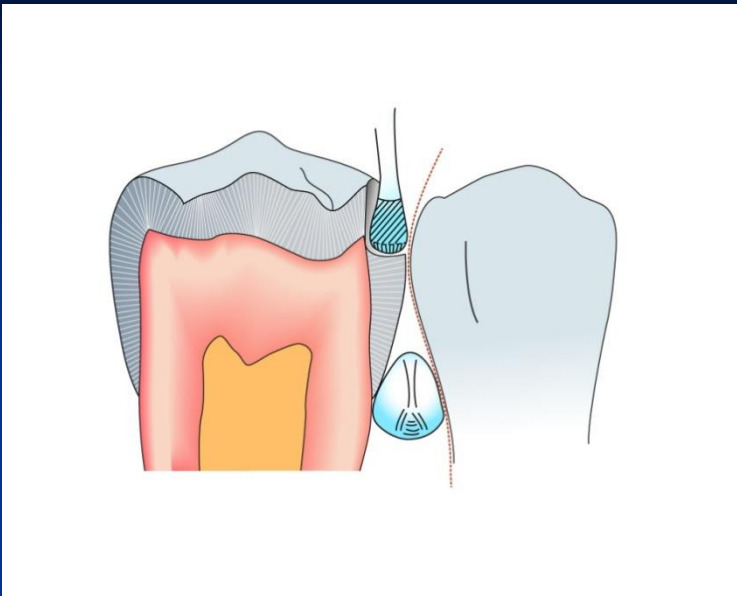




- Skalpel
- Kauter
- Laser
- Mechanické odtlačení
u menších hyperplasií





Vytvoření obrysu kavity a preventivní extenze

Aproximálně:

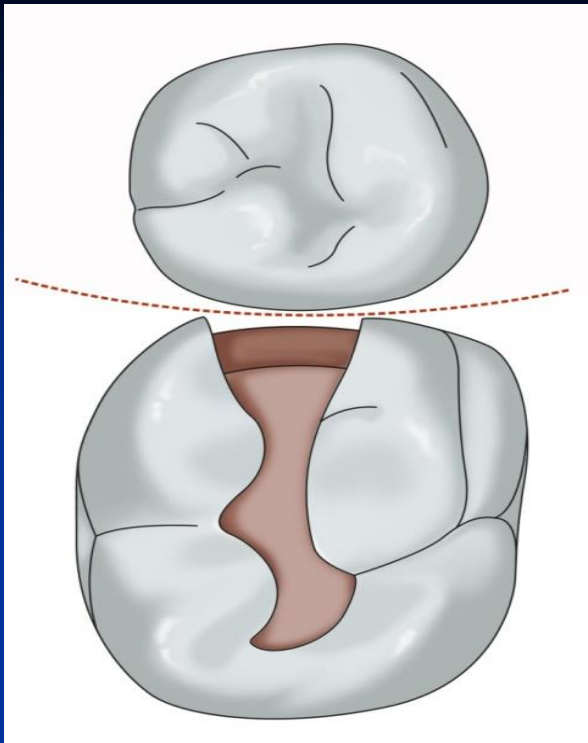
Preparace do úrovně axiálních hran.

Bod kontaktu je vždy tvořen výplní, axiální stěny

Ukládáme tak, aby výplň tvořila bod kontaktu a přesahovala jej z vestibulární i orální strany cca o 0,5 mm

Okluzálně

Pomocná kavita na žvýkací ploše – dle pravidel I. třídy Blackovy klasifikace.



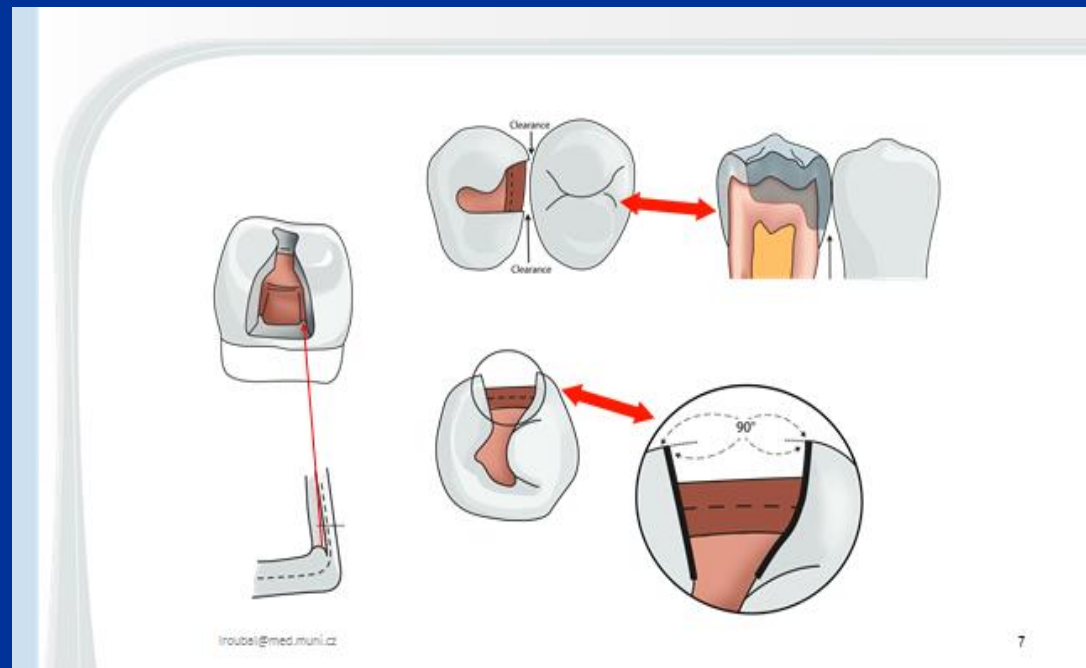
AXIÁLNÍ STĚNY

Studujeme hranice plochy (bodu) kontaktu:
Stěny kavity a tedy hranice preparace přesahují tuto plochu kontaktu ca o 0,5 mm vestibulárně a orálně.


Kontakt ošetřeného zubu se zubem sousedním je vždy tvořen výplní!

GINGIVÁLNÍ SCHŮDEK

je paralelní
s cementosklovinnou hranicí
a leží 0,5mm subgingiválně
(pod okrajem volné gingivy).




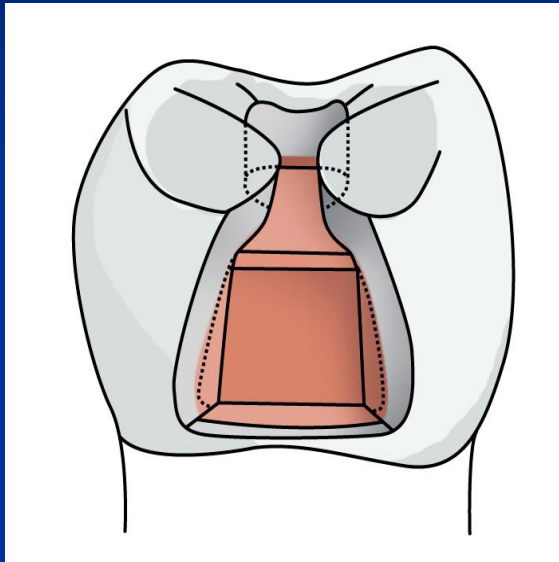
Pomůcky – pouze orientační, ne přesné



Pravidlo americké

Pravidlo Pichlerovo

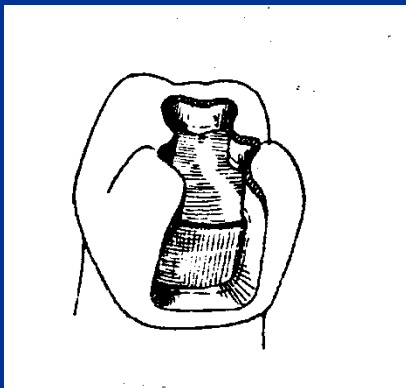
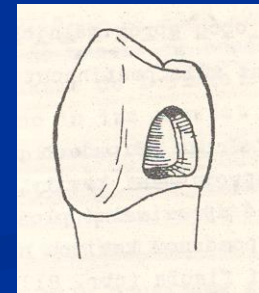
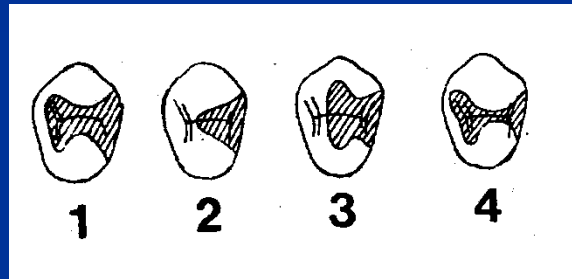
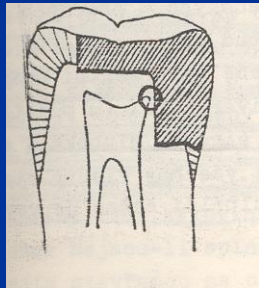
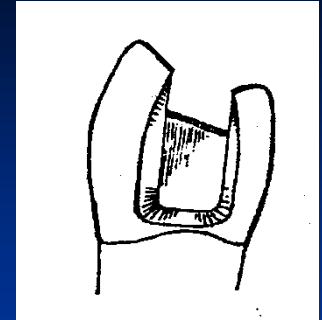
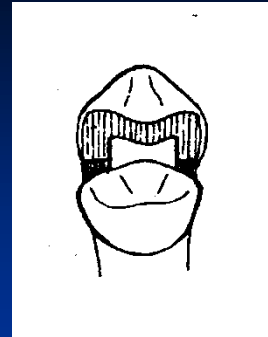
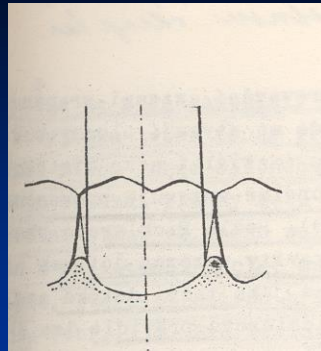
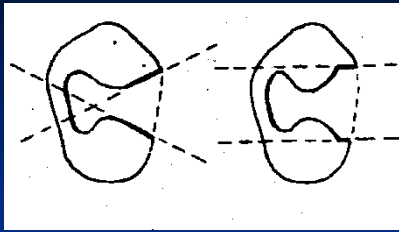




Žvýkáci plocha je preparována podle pravidel 1. třídy podle Blacka

Axiální stěny divergují dindividálně

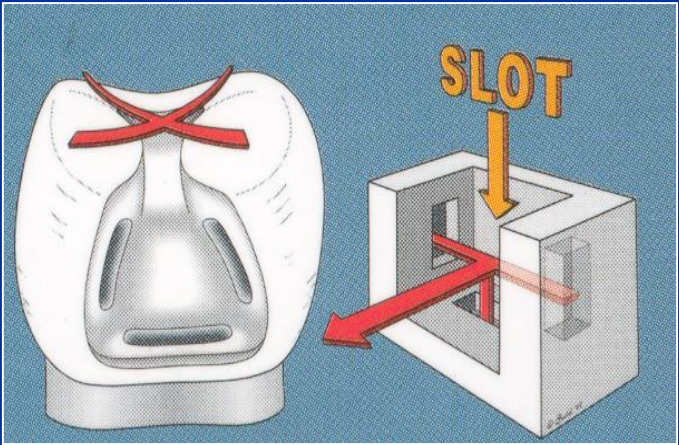
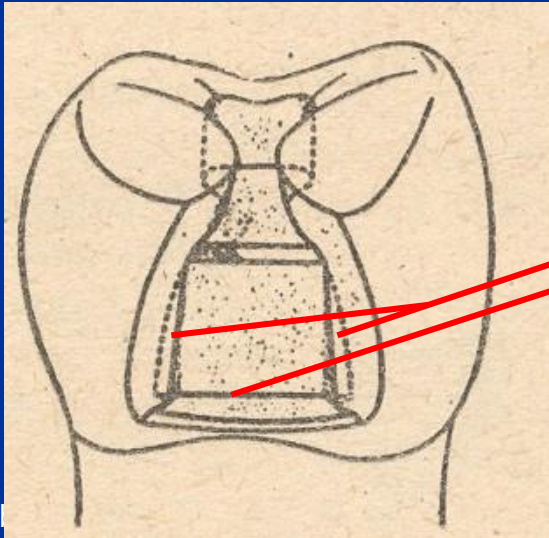
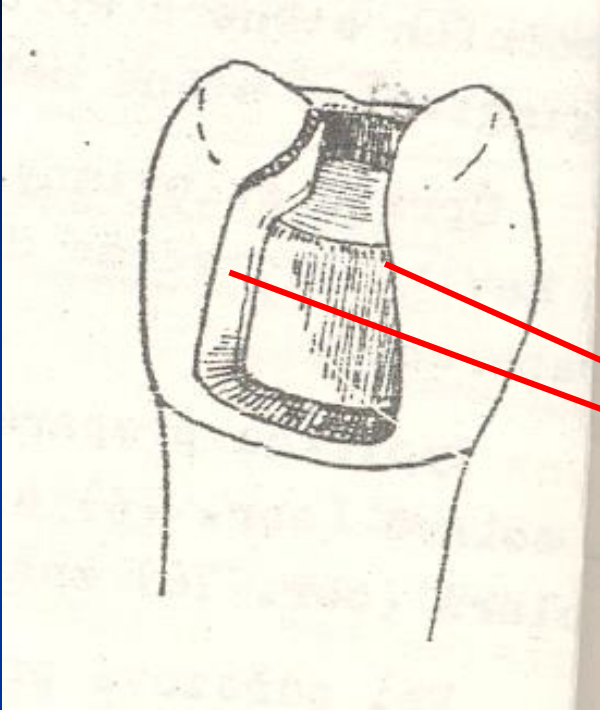
Gingivální schůdek je paralelní s cementosklovinnou hranicí

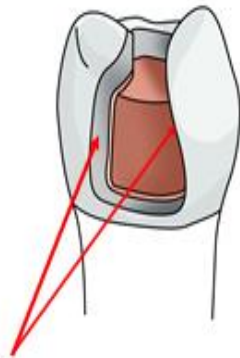


Zásada retence

- Kotvení pomocnou kavitou na žvýkací ploše – kotvení na rybinu
- Axiální stěny jsou divergentní směrem gingiválním
- Preparace rýh a zářezů

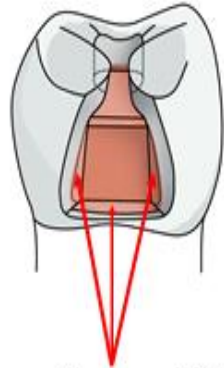
Pravidlo autoretence





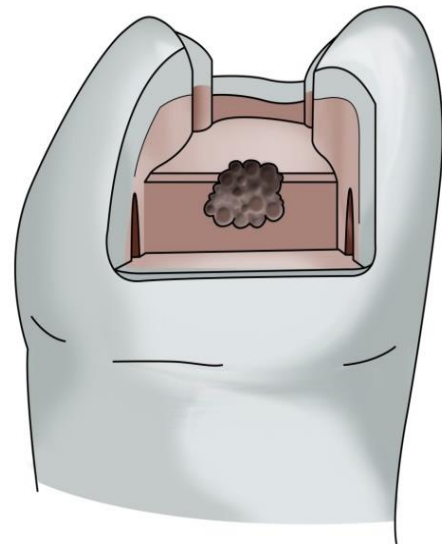
Axiální stěny
divergují gingiválně

troubal@med.muni.cz



Rýhy a zářezy vertikálně v axiálních stěnách
a horizontálně v gingiválním schůdku

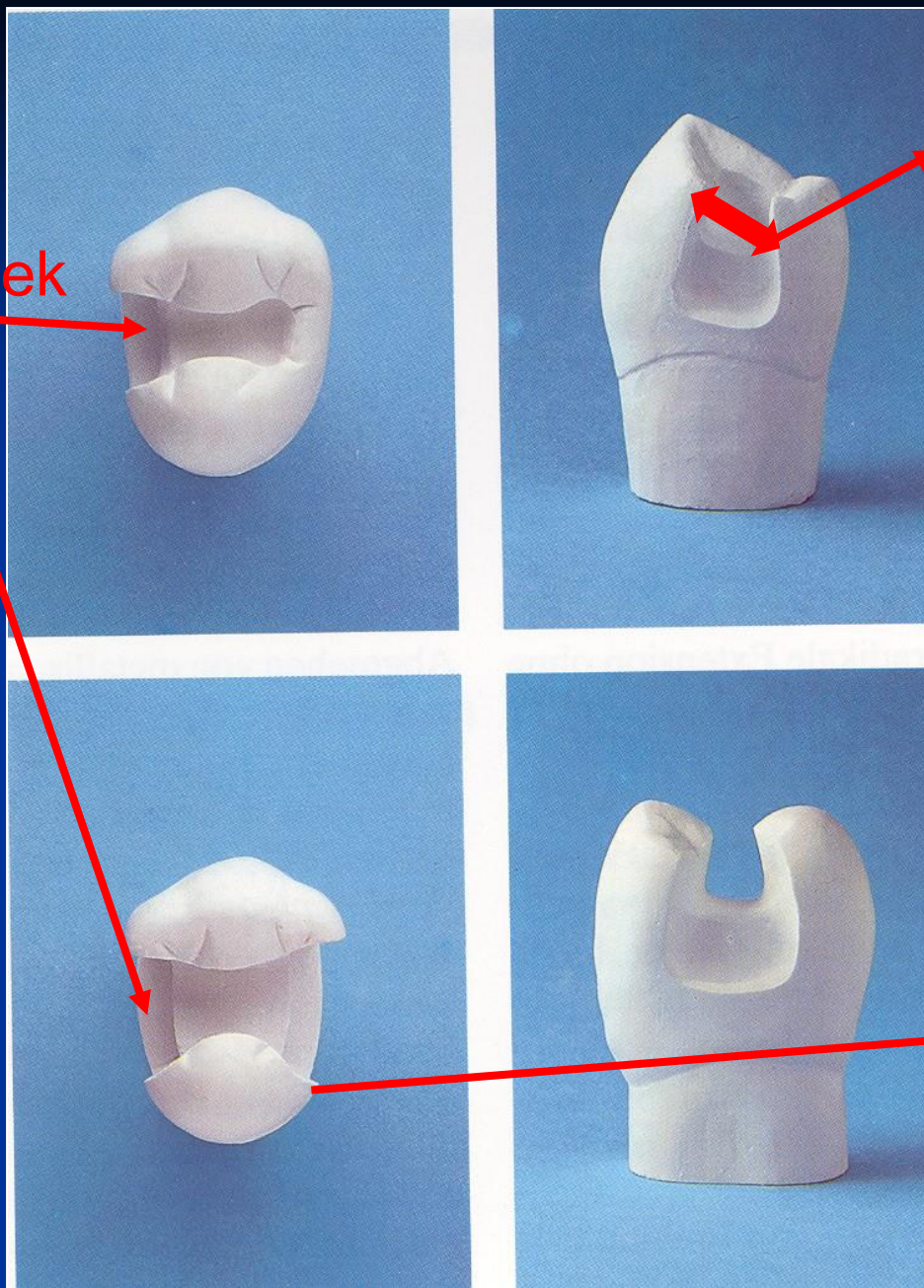
8



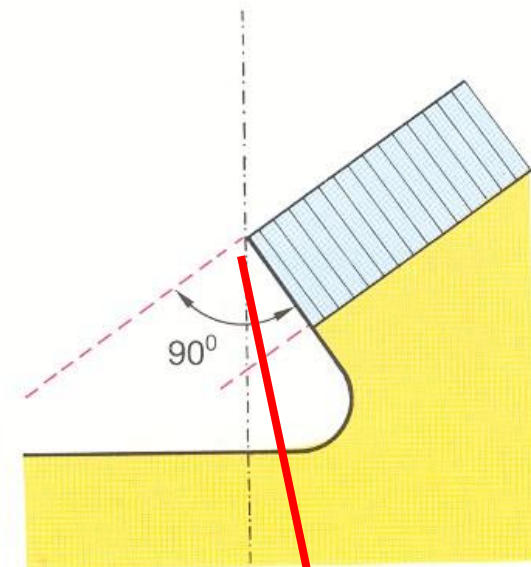
Zásada rezistence

- Sklovina musí být podložena dentinem
- Nikde nesmí být ostré přechody – zaoblený přechod mezi kavitou na žvýkací ploše a aproximální kavitou
- Dostatečná šířka isthmusu je $1/3 - 1/4$ mezihrbolkové vzdálenosti
- Gingivální a axiální stěna svírají úhel 90° , popř. 85°
- Gingivální schůdek je minimálně 1 mm široký
- Síla výplně je 2 – 4 mm (4 mm na hrbolku u rozsáhlých rekonstrukcí)

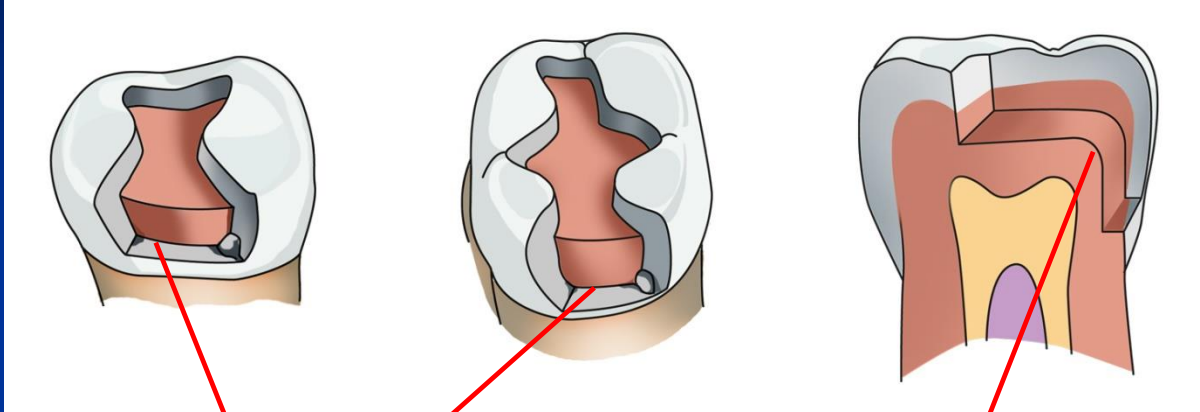
G. schůdek



Isthmus



Cavosurface angle
Úhel mezi axiální
stěnou
a tečnou k
aproximální ploše
 90°

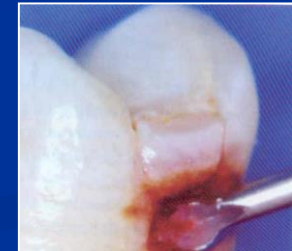


Přechod mezi pulpálními stěnami
je zaoblený

Gingivální chůdek:
Šířka minim 1 mm
S pulpální stěnou svírá úhel $90^\circ - 85^\circ$
Je paralelní s cementosklovinnou hranicí
Je uložen subgingiválně

Odstranění kariézního dentinu

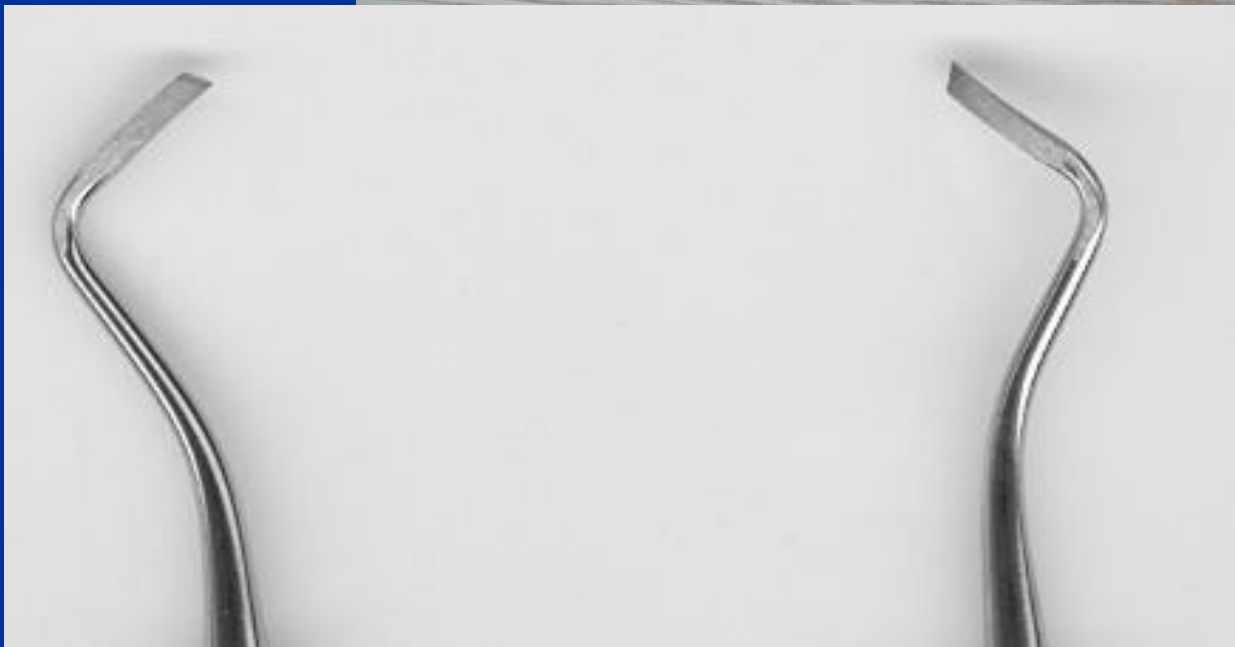
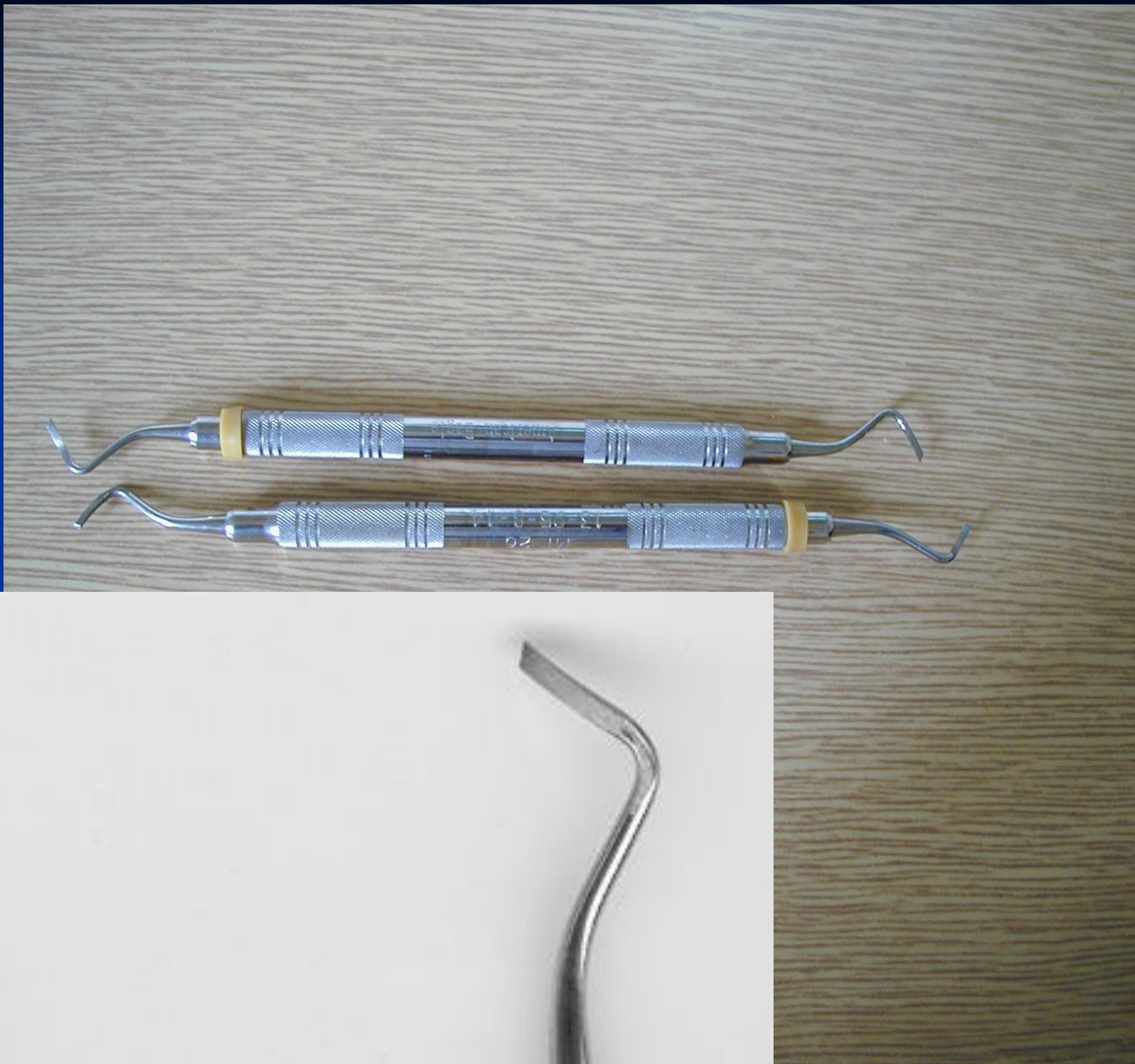
Kuličkový vrtáček – nízké otáčky

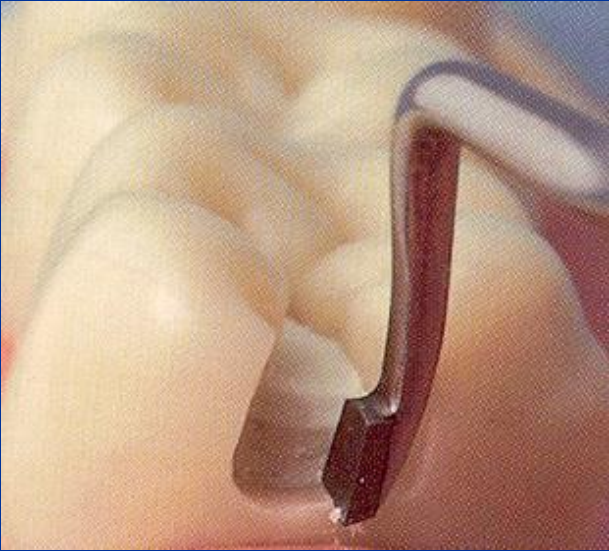
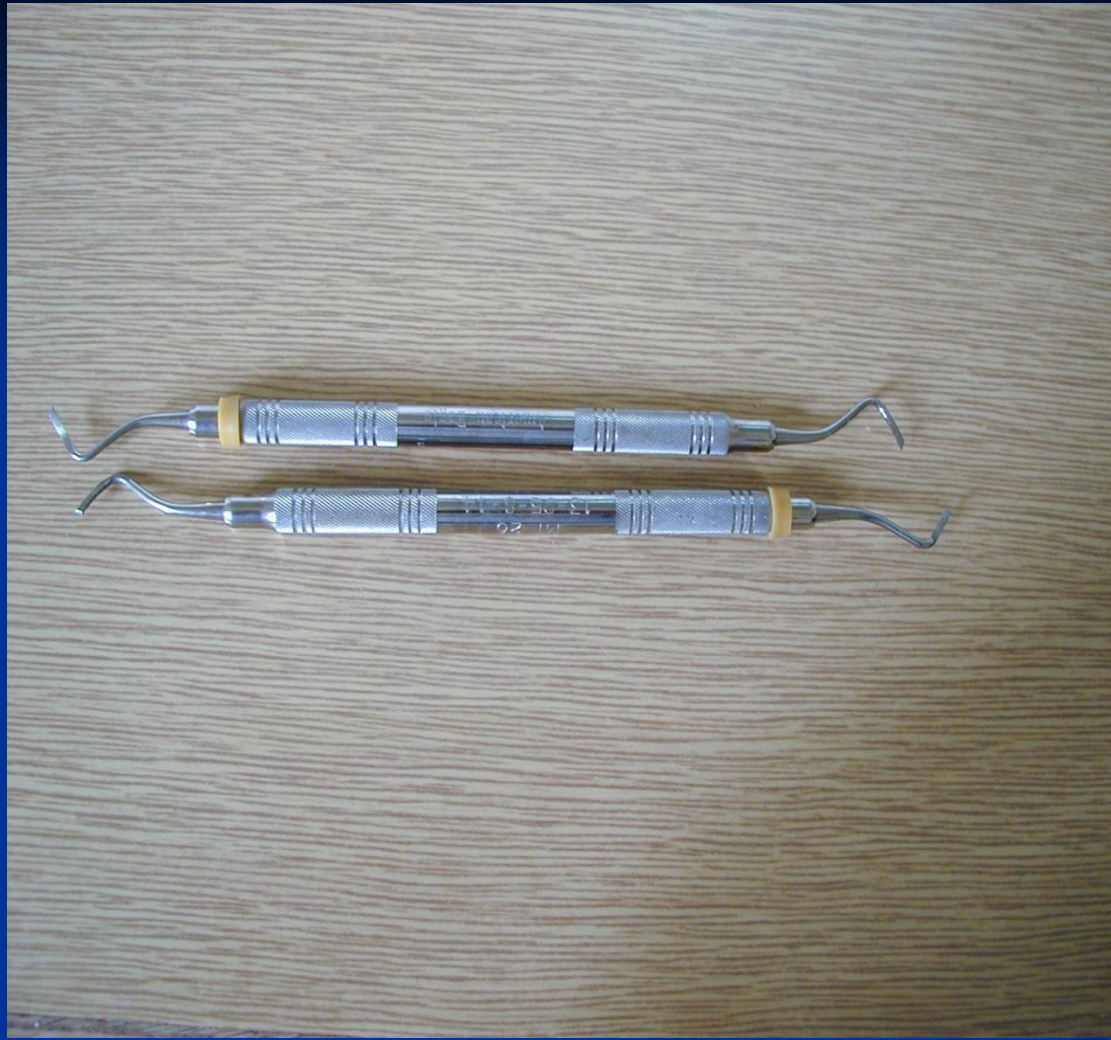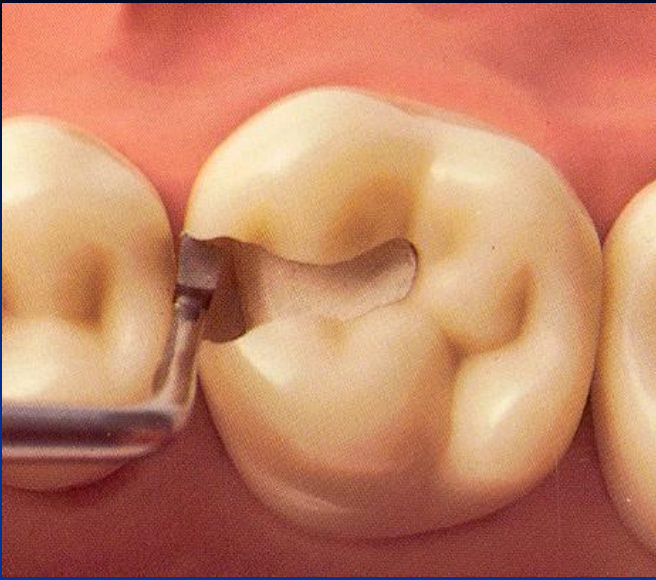


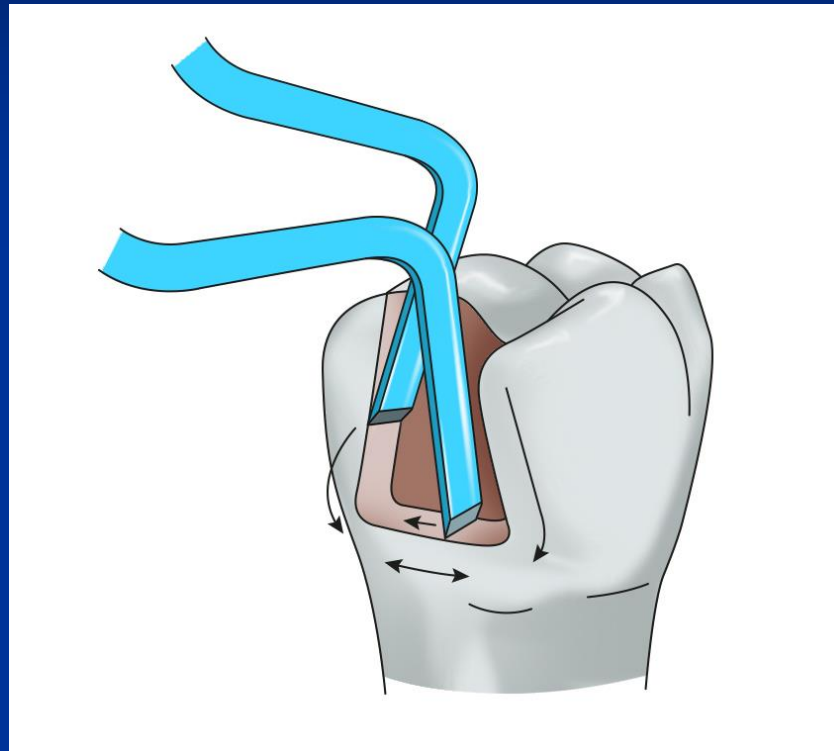
*Detektory kazu: (Caries
Detector, Kuraray, Japonsko;
Caries Marker,
VOCO, Německo)
Detektor kyseliny mléčné
(Cariosite, 3M ESPE)*

Úprava sklovinných stěn a hran

- Ohlazení rotačním nástrojem (červený dia brousek)
- Ohlazení našikmovači skloviny – dlátky na sklovinu. Jen na zevní hraně gingiválního schůdku.
- Sklovinu na amalgám nešikmíme, pozor – cavosurface angle.









Toaleta a konečná kontrola kavity

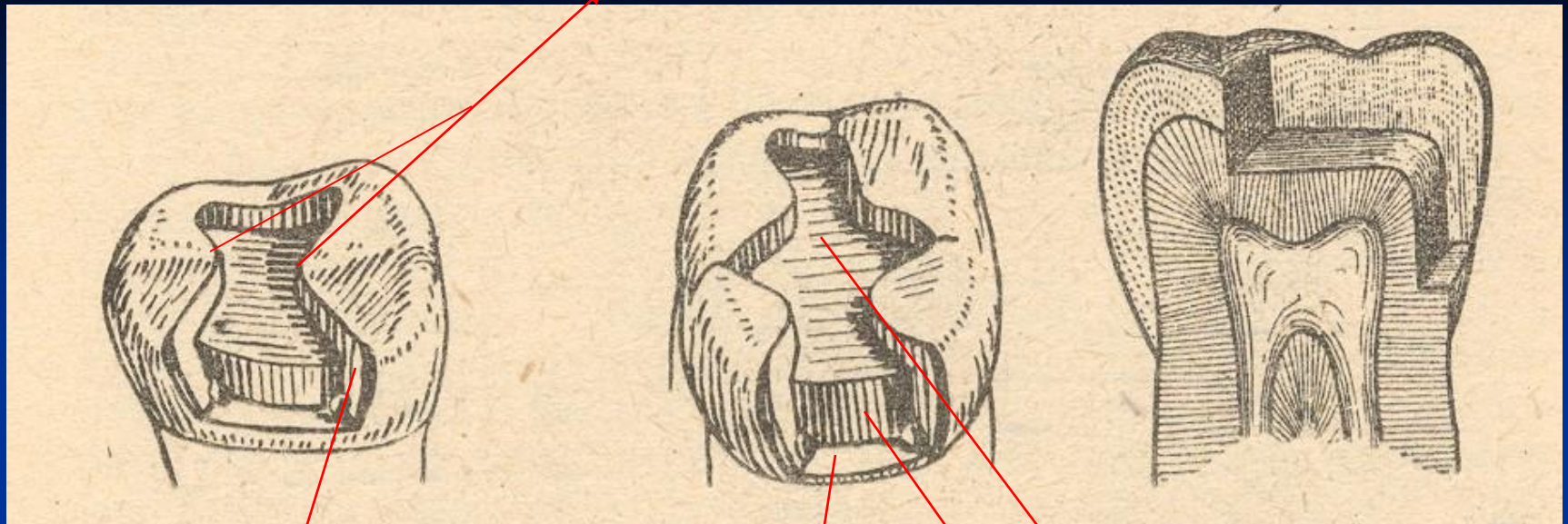
- Přehlédnout v dobrém osvětlení zrcátkem i přímým pohledem.

Kavity podle stěn

- Kavita centrální: má dno a všechny boční stěny
- Kavita obrysová: chybí jedna nebo více bočních stěn



Isthmus



Stěna axiální

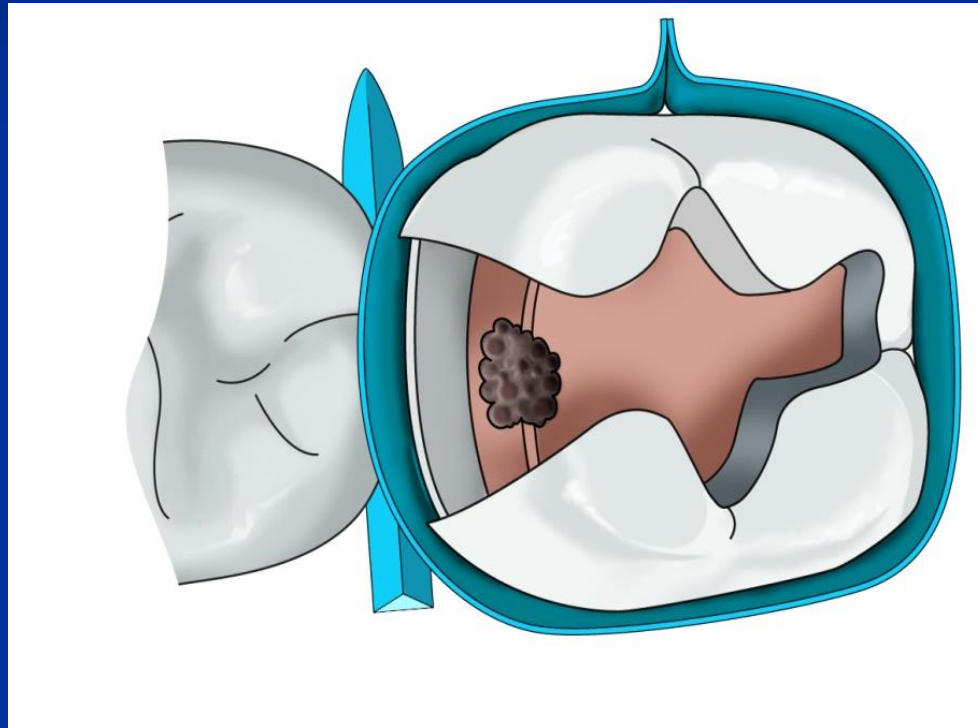
Stěna pulpální

Stěna gingivální –gingivální schůdek

Matrice

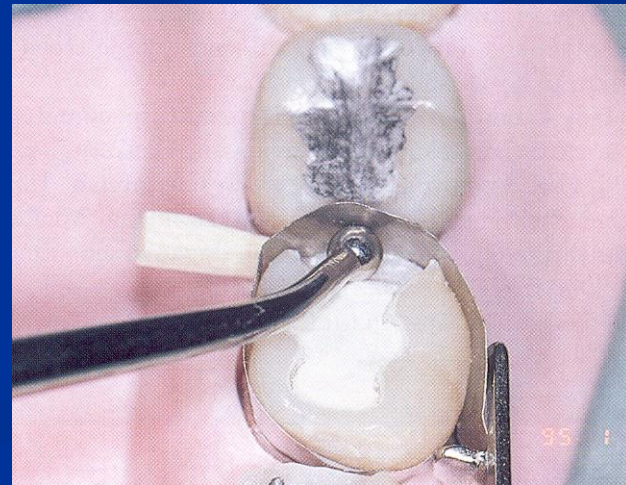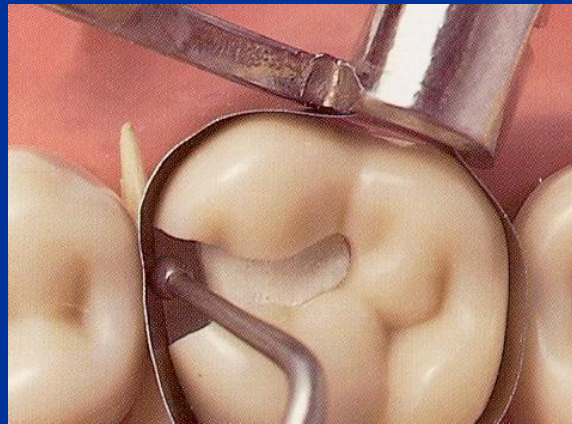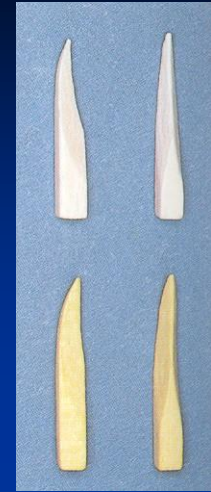- Umožňují převést kavitu obrysovou v kavitu centrální – anatomická modelace výplně – hlavně vybudování bodu kontaktu
- Umožňují kondenzaci amalgámu
- U kompozitních materiálů a skloionomerních cementů zabezpečují nerušené tuhnutí materiálu a hladký povrch výplně

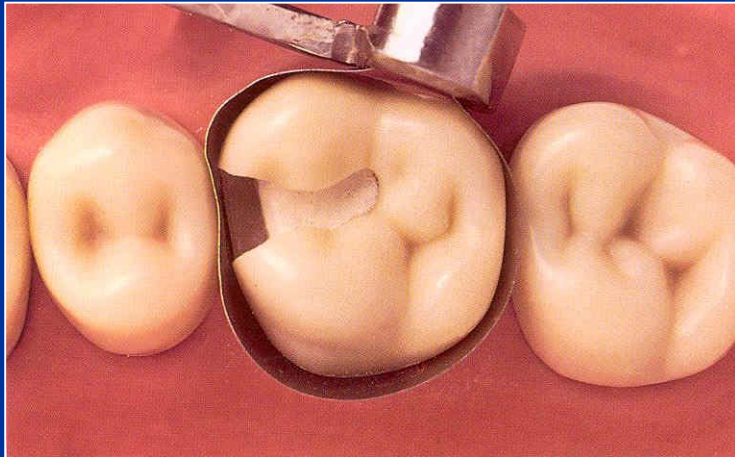
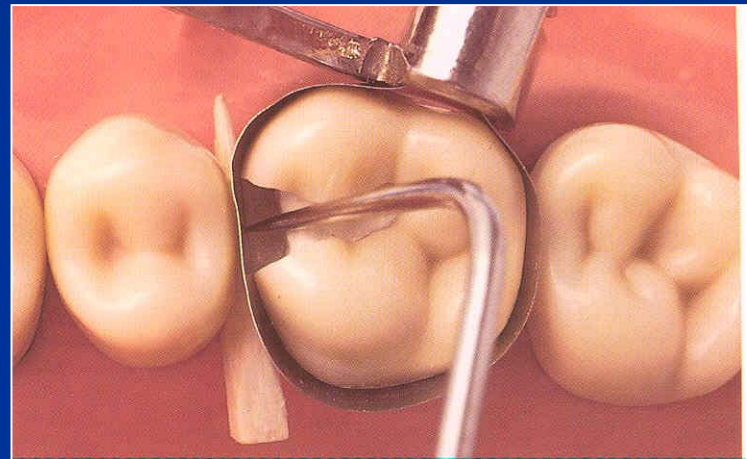

Cirkulární matrice



Matrice na amalgám

- Ivory I s napínačem Ivory 1
- Ivory 8 s napínačem Ivory
- Tofelmire aj.

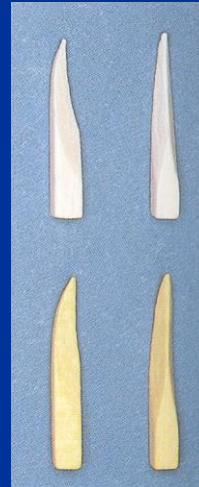



Klínek

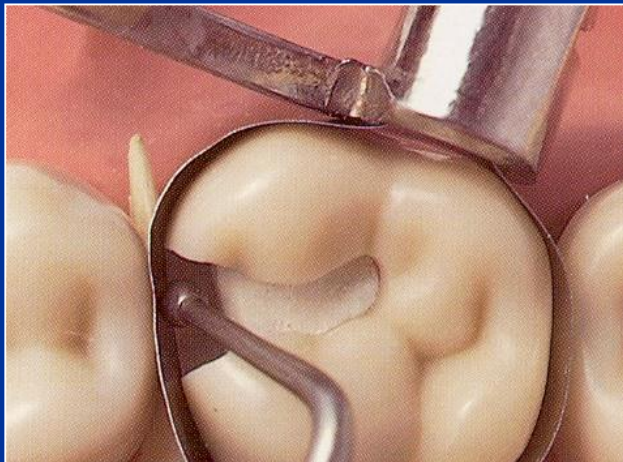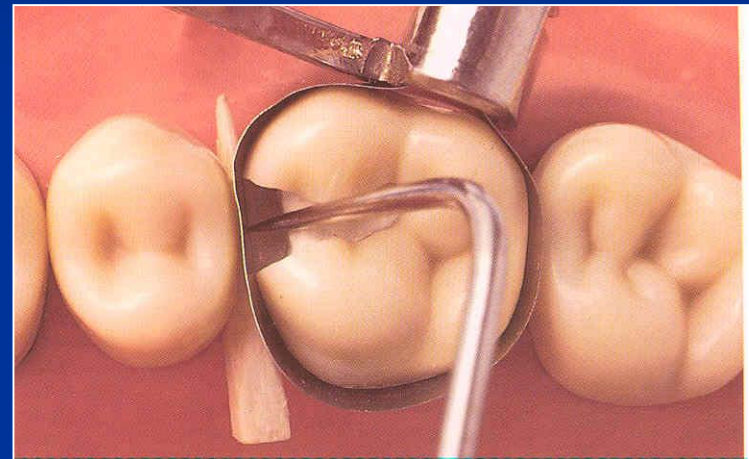
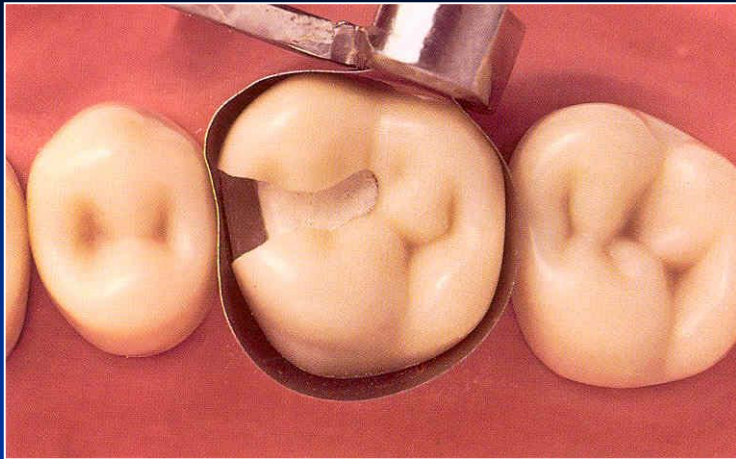
- Dřevěný anatomicky tvarovaný
- ze dřeva javoru nebo sykomory.



- utěsňuje matrici
- anemizuje dásně
- separuje zuby



Klínkování

- Utažení matrice
- Zavedení klínku
- Kontrola těsnosti
- Povolení o $\frac{1}{4}$ otáčky – vyrovnání elastické deformace zubu
- Vytvarování matrice kuličkovým cpátkem



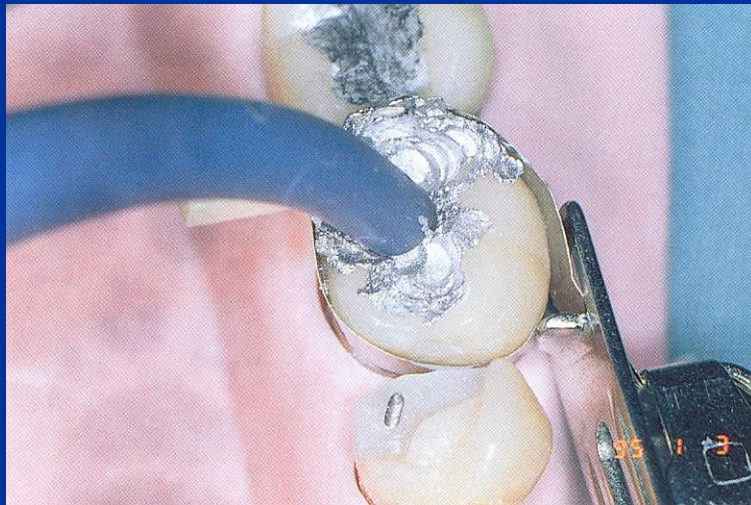
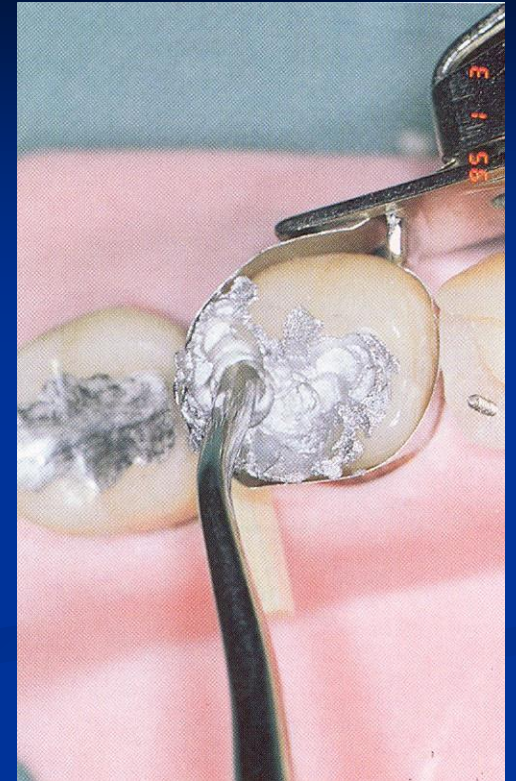


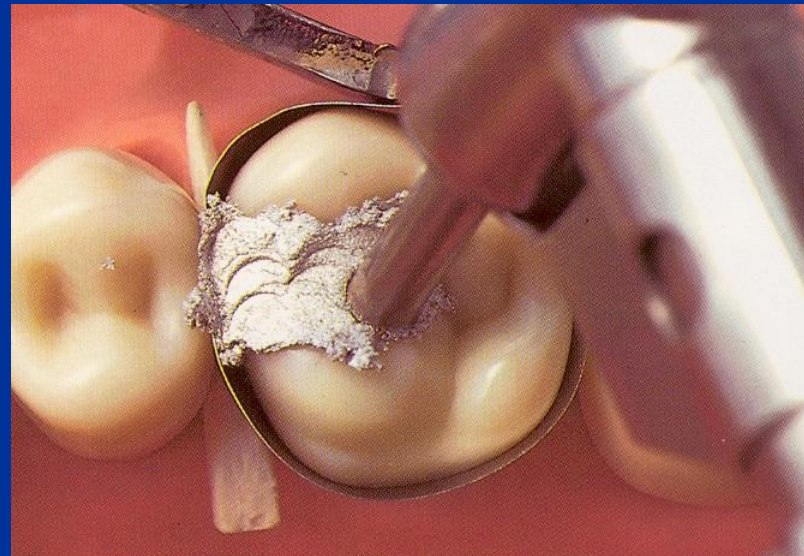
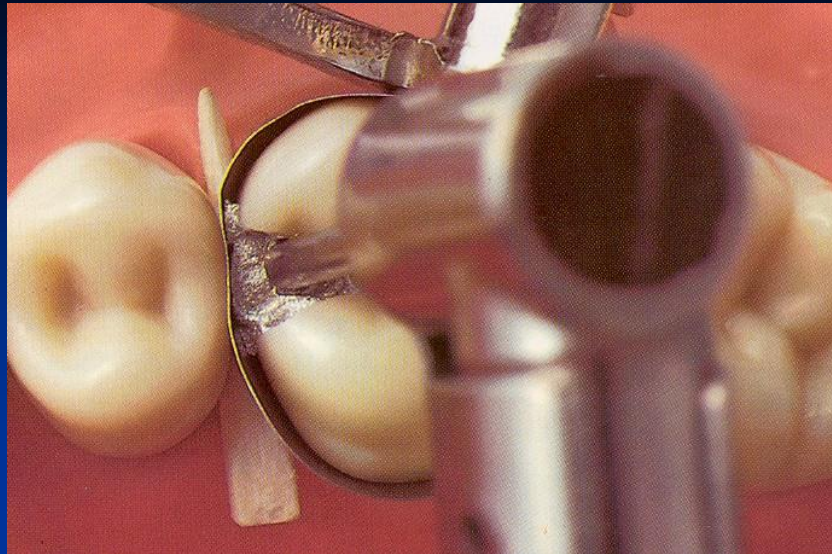
Příprava strojová!!!!

Kondenzace amalgámu

- Ruční
- Strojová

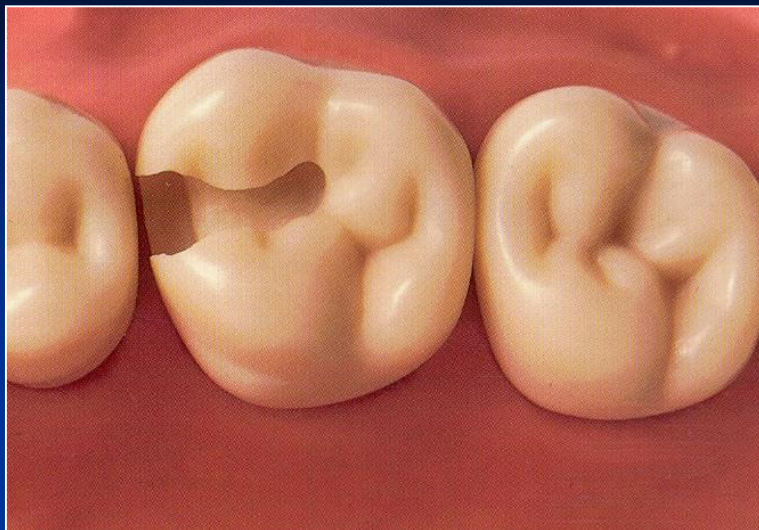
Cpátko s rovným čelem, co nejširší,
dostatečný tlak, povrch musí zrcadlit



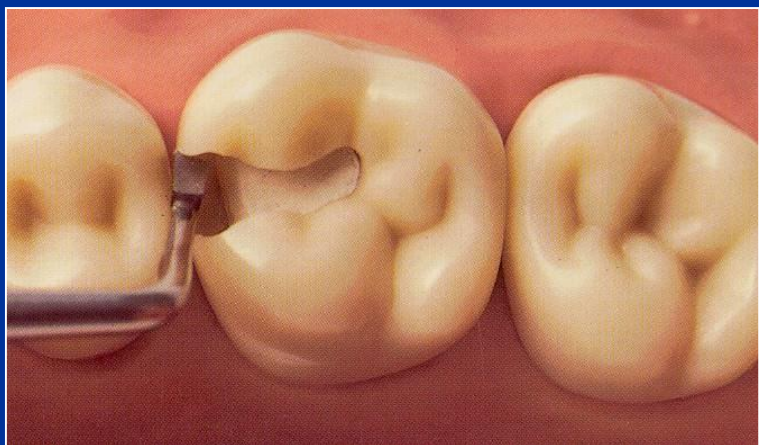


Podložka pod amalgám

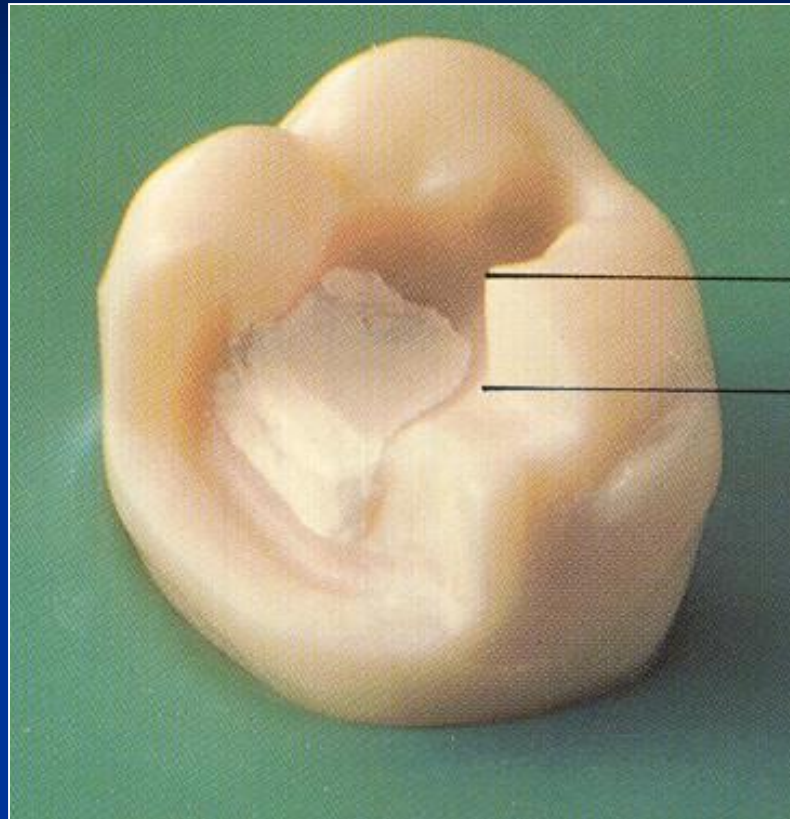
- Zinkoxidfosfátový cement
- Zinkoxidkarboxylový cement
- Skloionomerní cement
- Zinkoxideugenolový cement

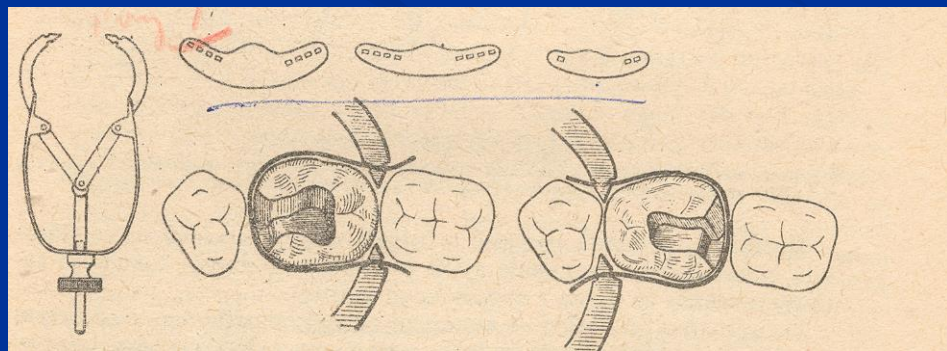
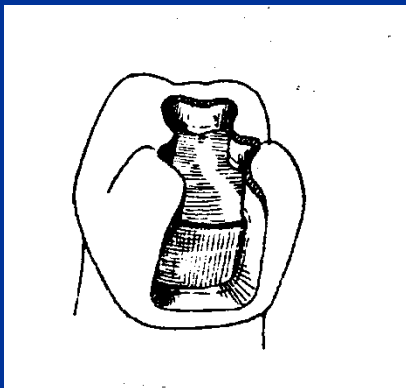
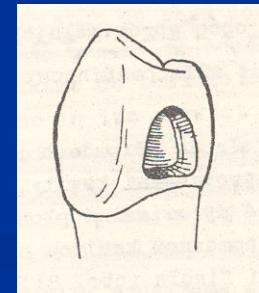
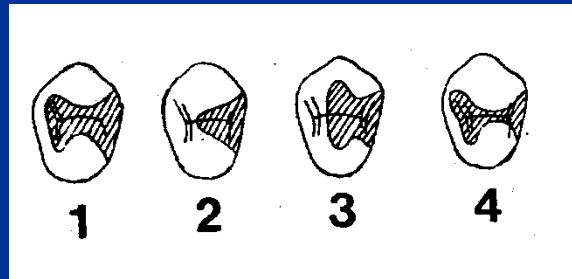
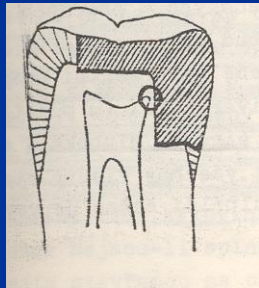
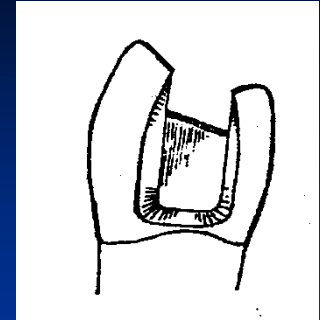
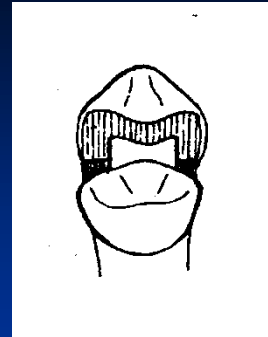
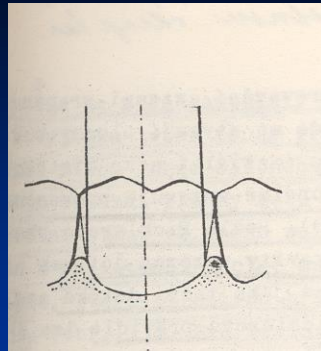
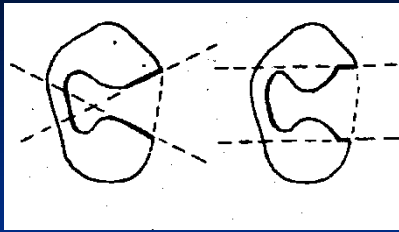


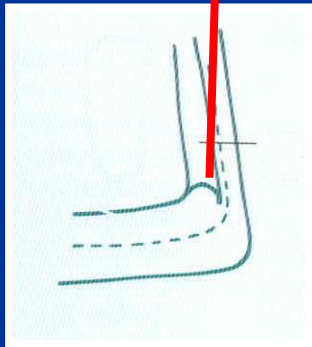
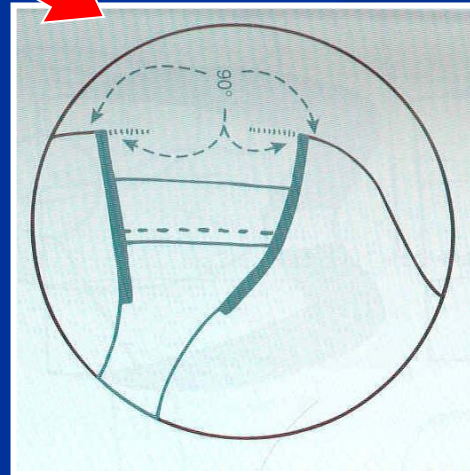
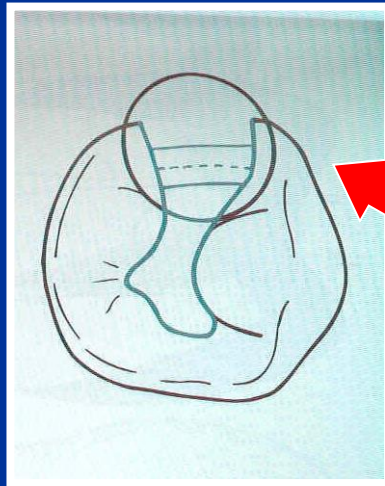
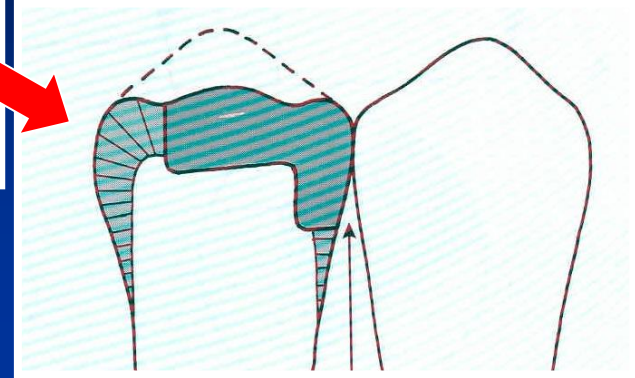
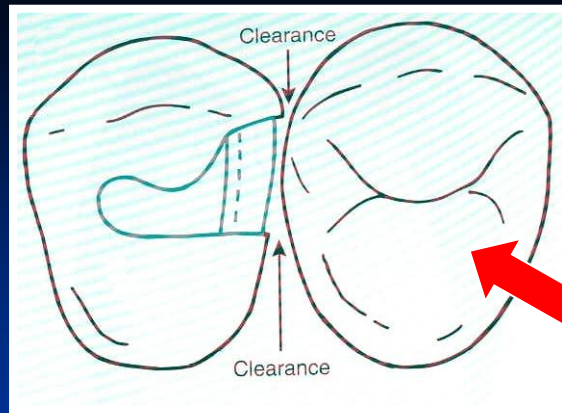
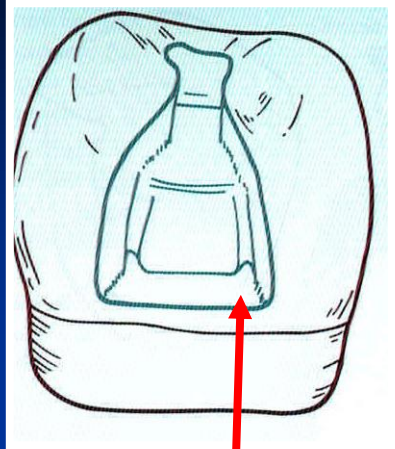
Stěny kavity důsledně očistíme
od cementu !!!



Amalgám kondenzujeme
na zcela ztuhlou podložku !!!








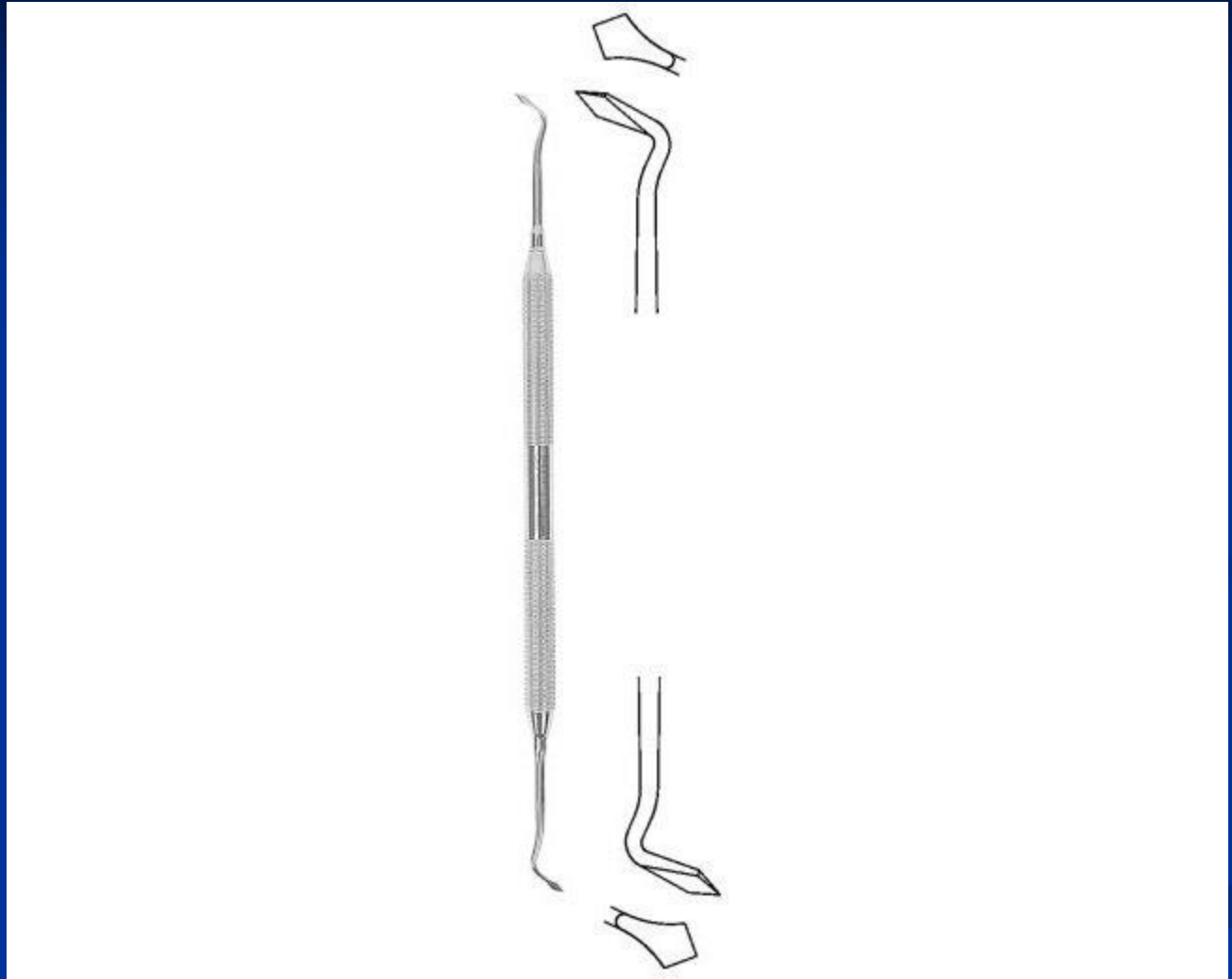
Instrumentarium ke zhotovení výplní

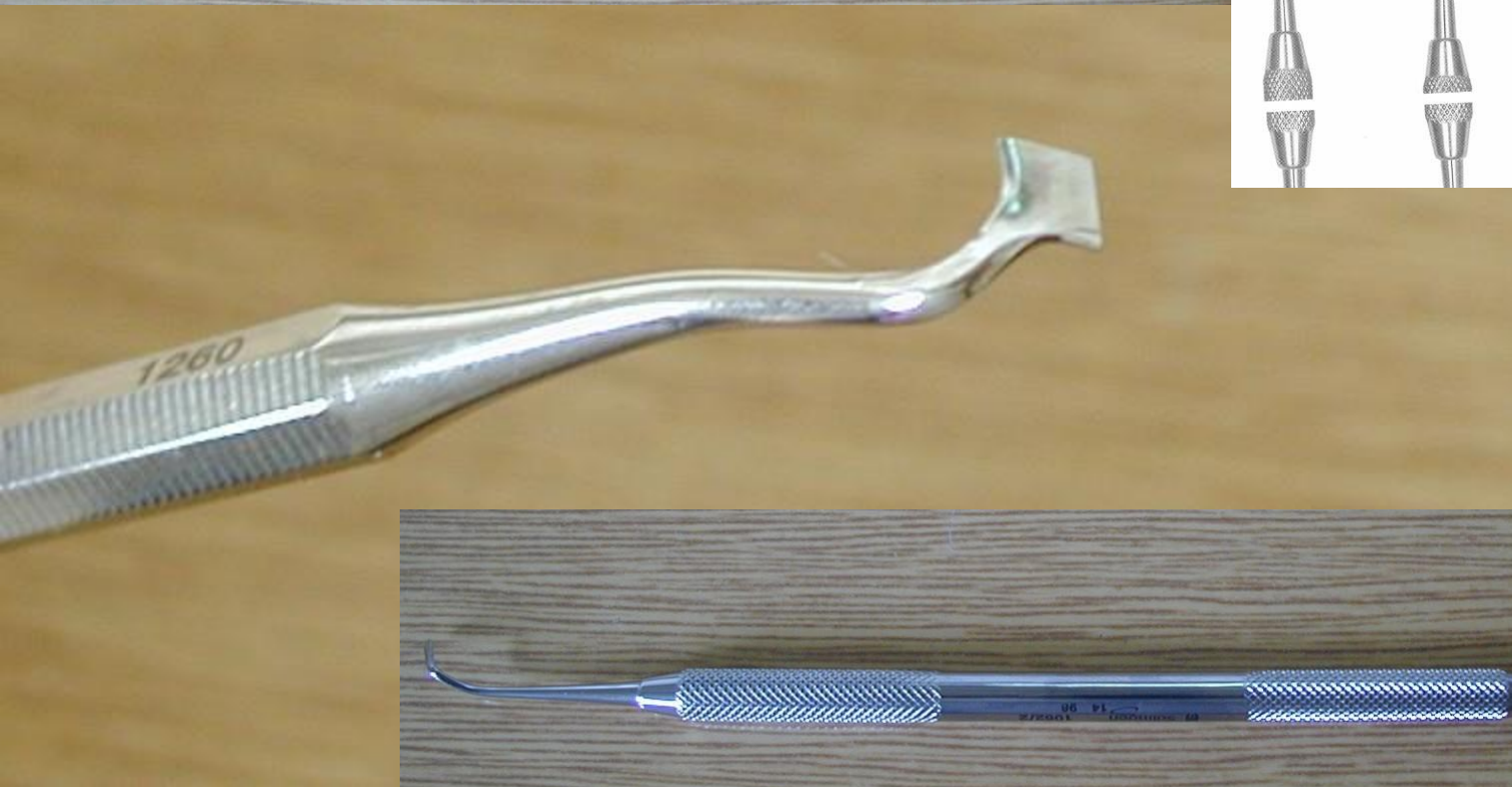
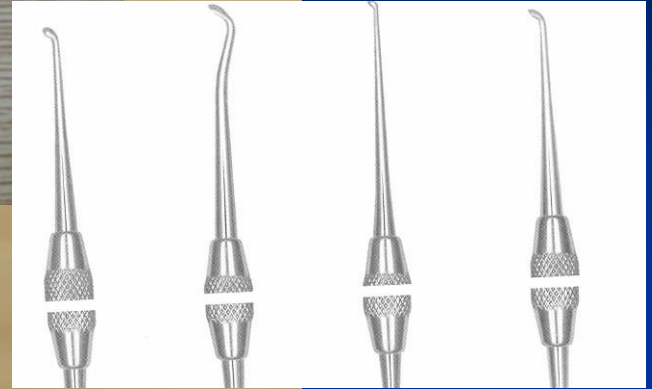
- Preparační
- Výplňové
- K leštění

Cpátko tyčinkové



Ořezávač -Frahm






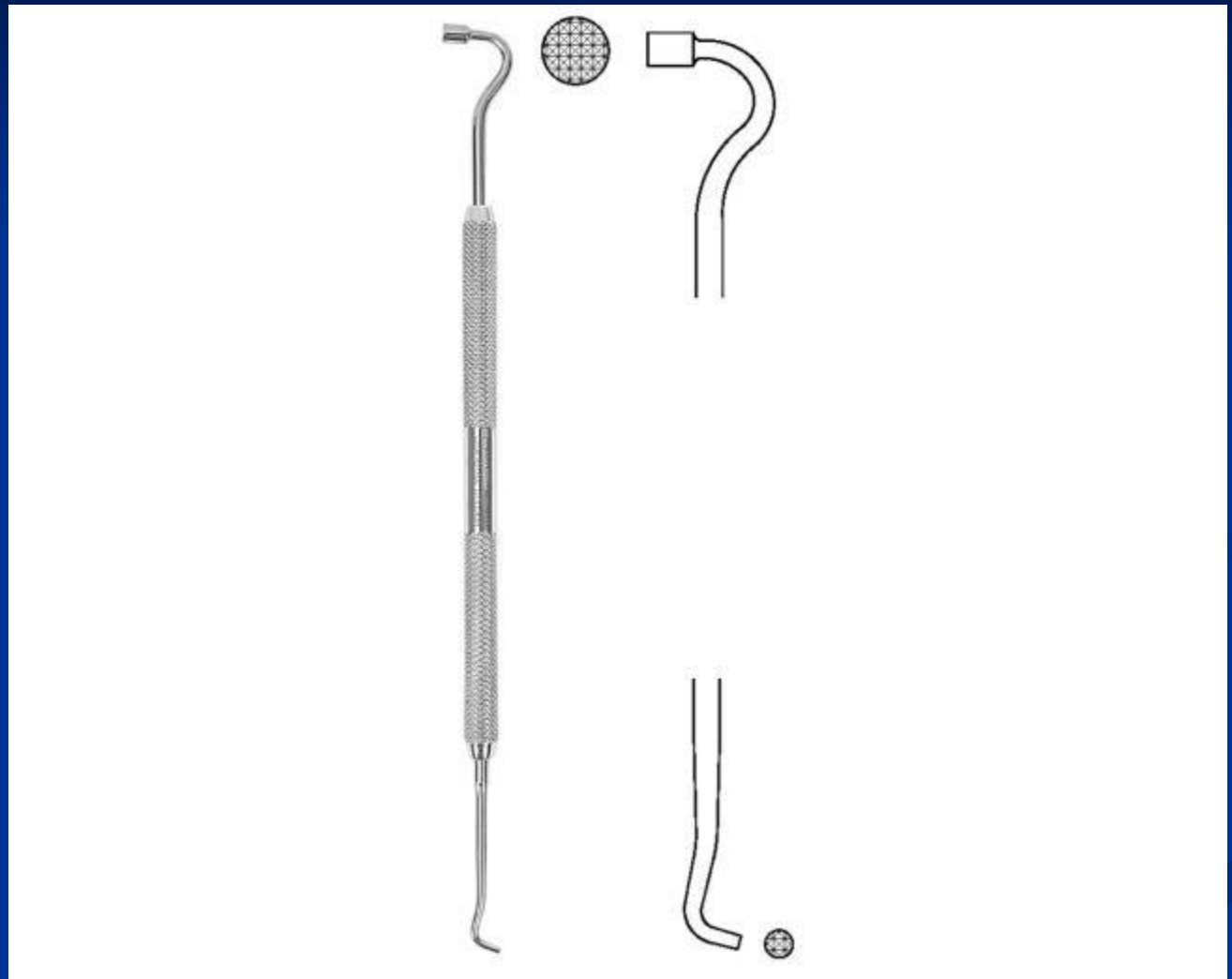
Ořezávač - Sapin

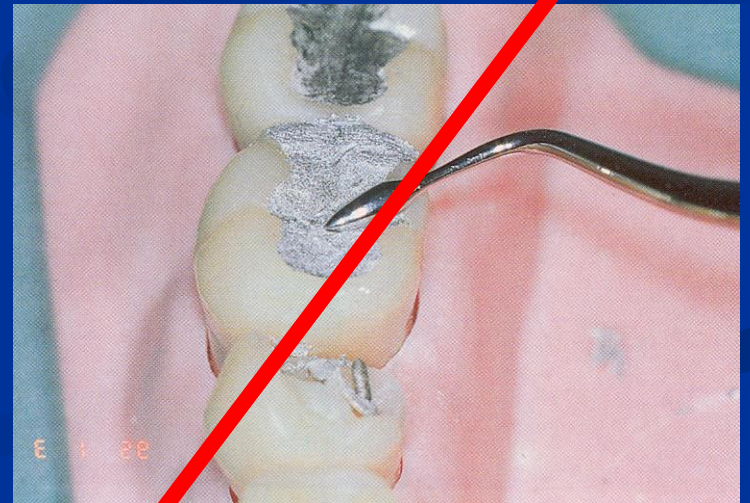
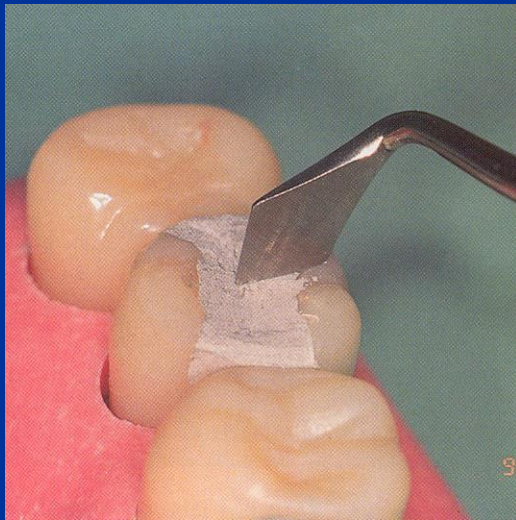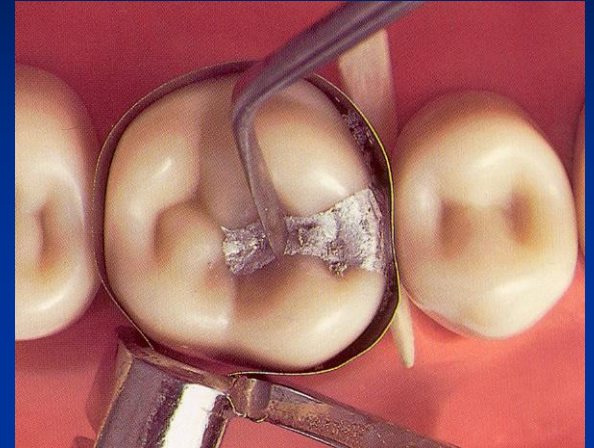
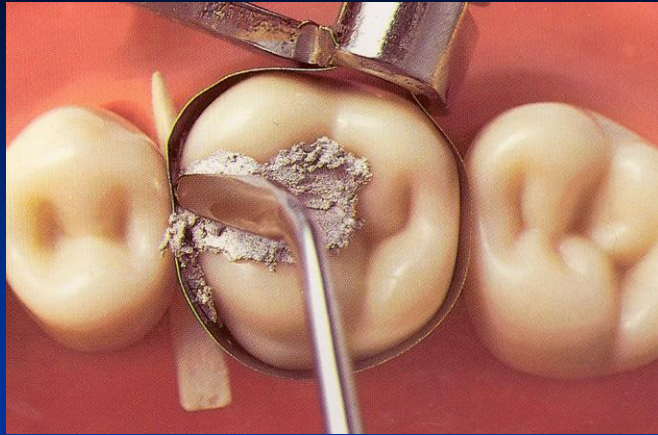


Ořezávač discoid-cleoid



Nosič amalgámu





Amalgám

Preparace musí být exaktní!!!

