

A close-up photograph of a person's mouth showing orthodontic braces. A purple dental tool is visible in the lower-left corner. The text 'ORTODONTICKÁ LÉČBA' is overlaid in the bottom center.

# ORTODONTICKÁ LÉČBA

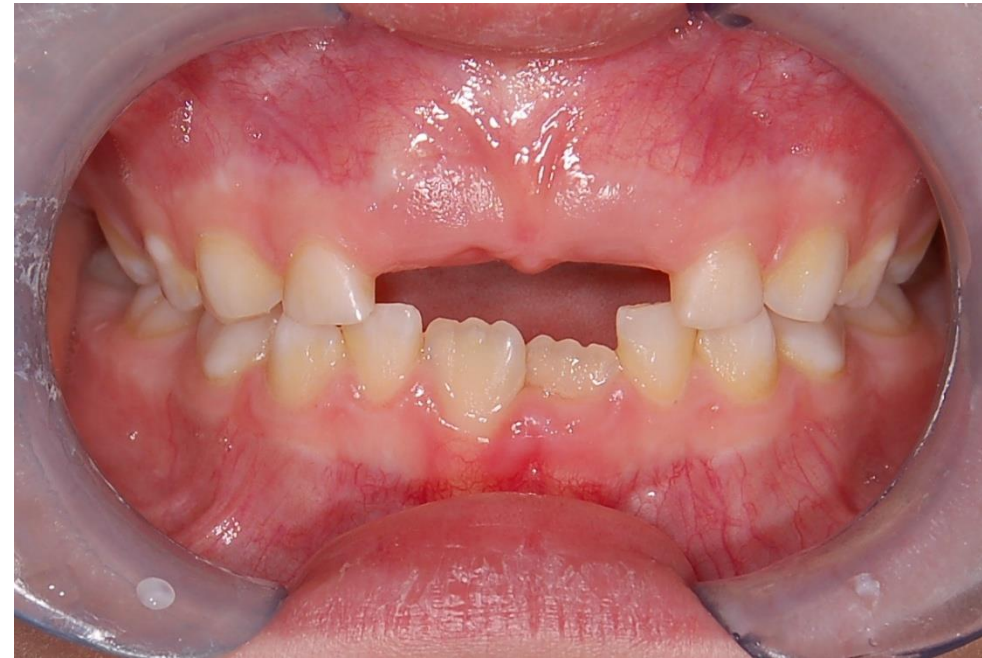MDDr. Dáša  
Hegerová

# ORTODONTICKÁ LÉČBA

- ortodontická síla využívá ke korekci vady:
  - růst čelistních kostí
  - růst alveolárních výběžků
  - aktivně ovlivňuje pohyb zubů
- pohyb zubů je závislý na:
  - síle
  - jejím směru
  - velikosti síly
  - době působení síly
  - okolních tkáních, ve kterých jsou zuby uloženy

# NAČASOVÁNÍ ORTODONTICKÉ LÉČBY

- věk pacienta
- charakter vady

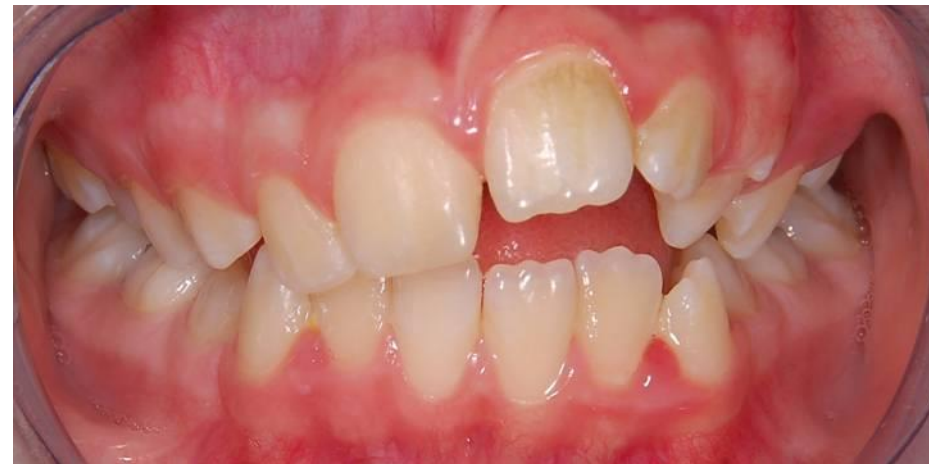
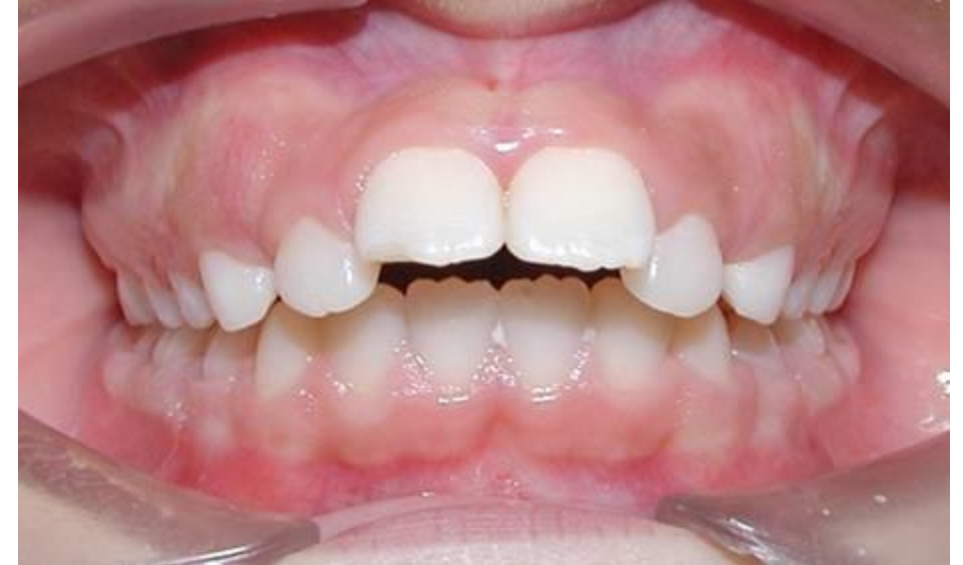
# DOČASNÝ CHRUP (3 – 5 LET)

➤ úprava anomálie umožní prořezat stálým prvním molárům ve správném postavení

❖ zlozvyky:

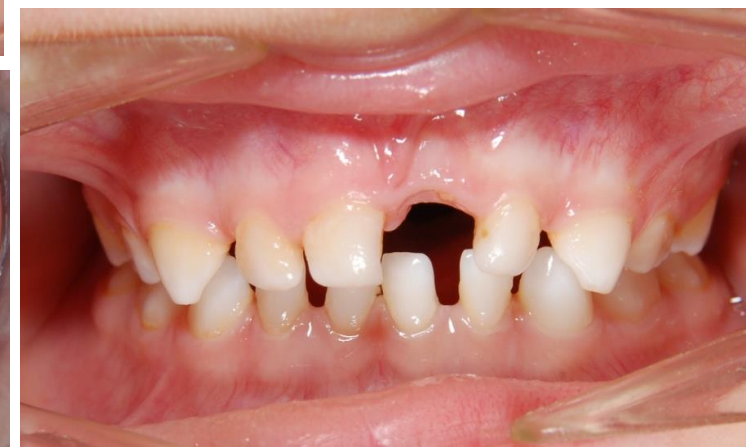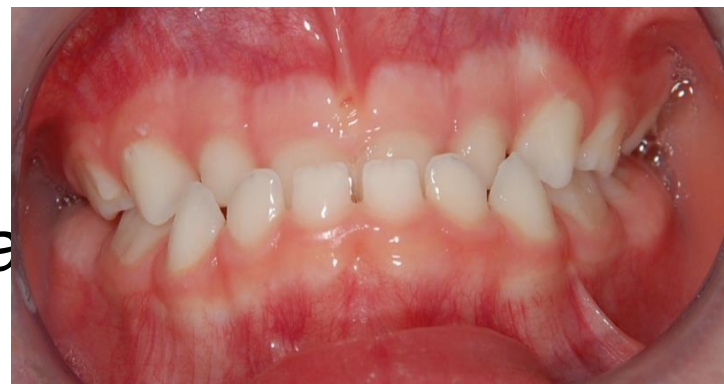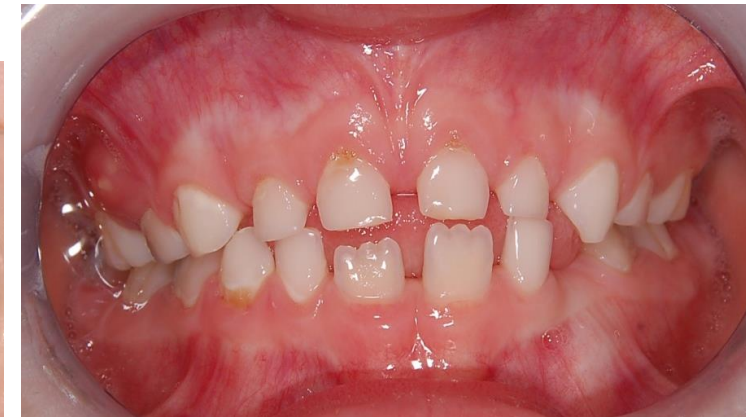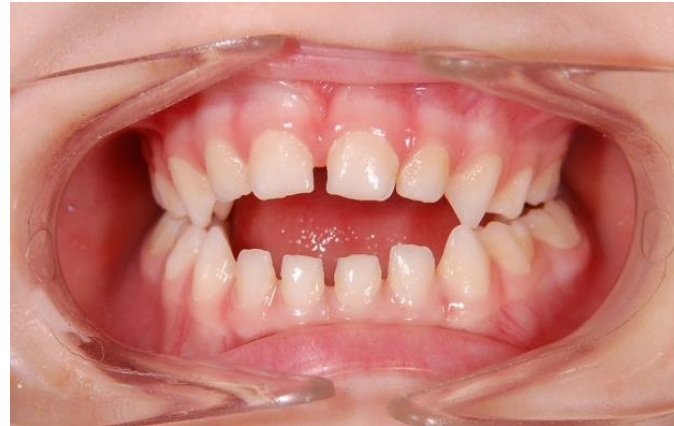- dumlání prsů a dudlíku
- protlačování jazyka
- vkládání dolního rtu
- kojenecký typ polykání



# DOČASNÝ CHRUP (3 – 5 LET)

- léčíme:

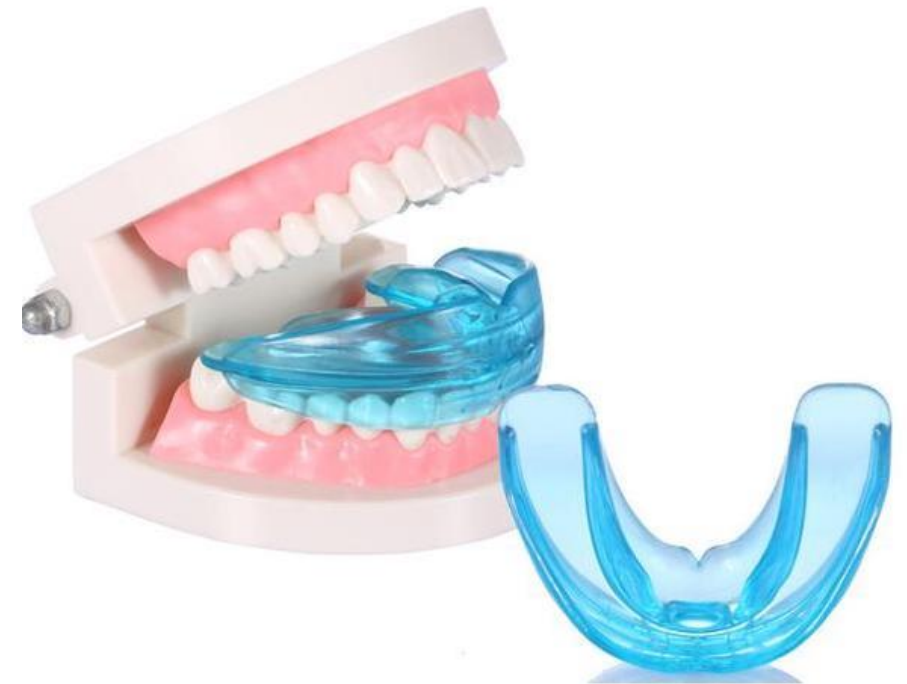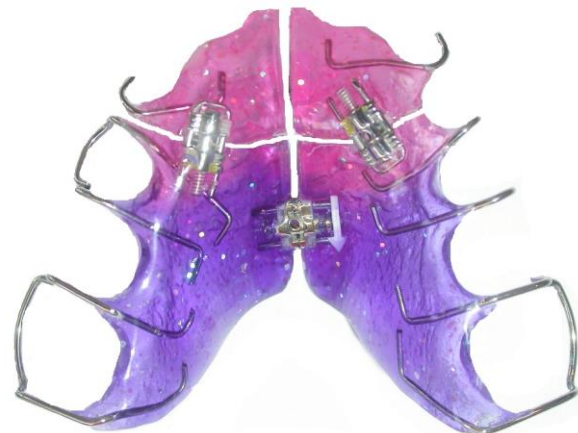- obrácený skus
- zkřížený skus
- zákus zubů
- předčasné ztráty zubů
- stavy po rozštěpu patra



# DOČASNÝ CHRUP (3 – 5 L

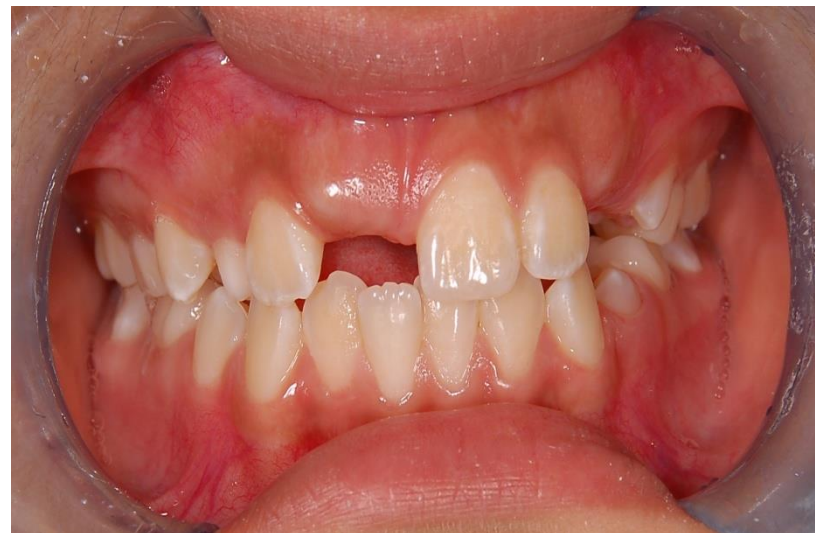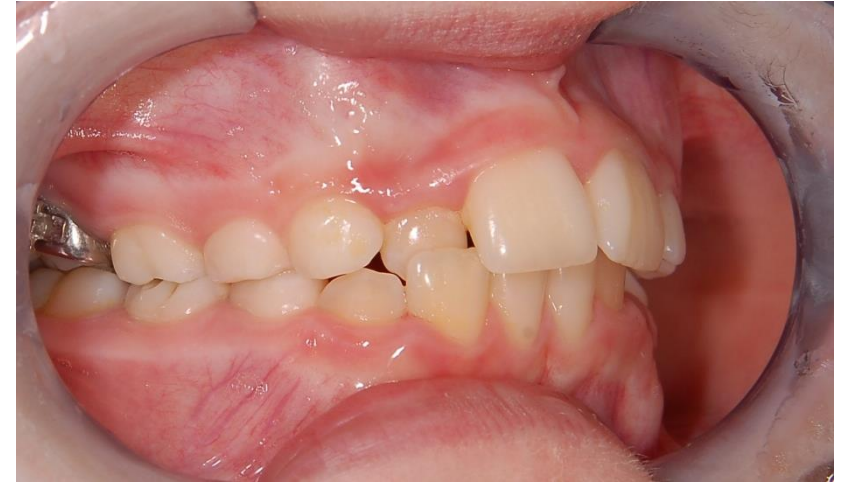- aparáty:

- vestibulární clona
- trainer
- snímací aparáty

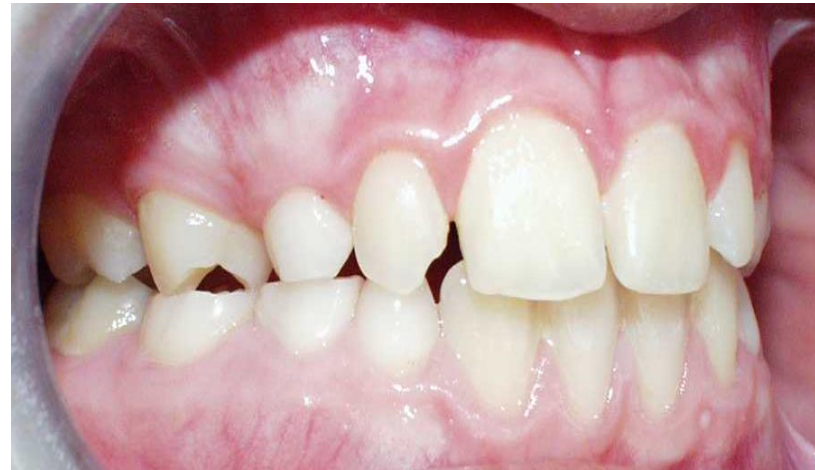
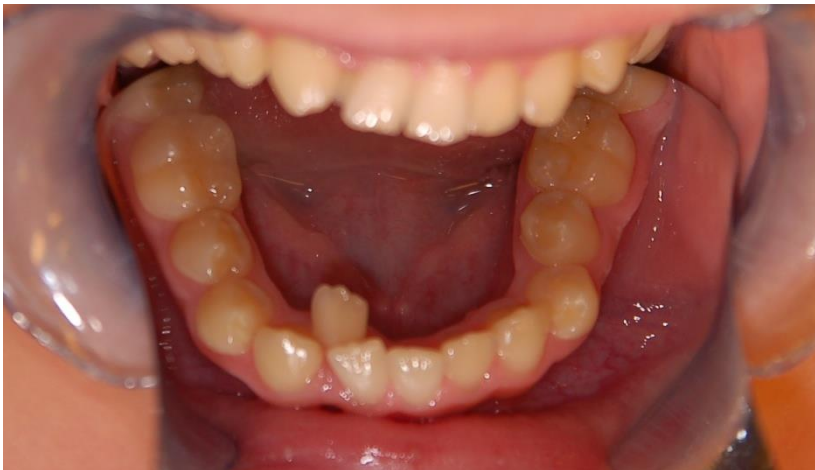
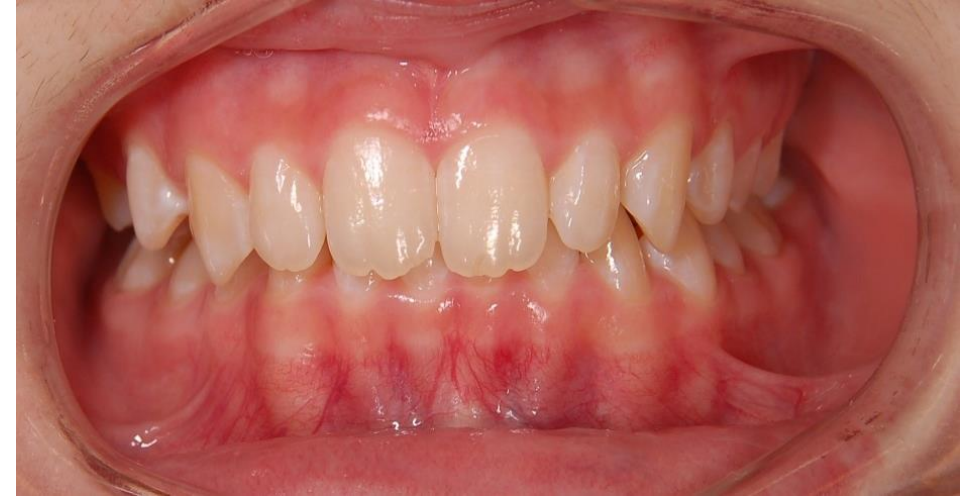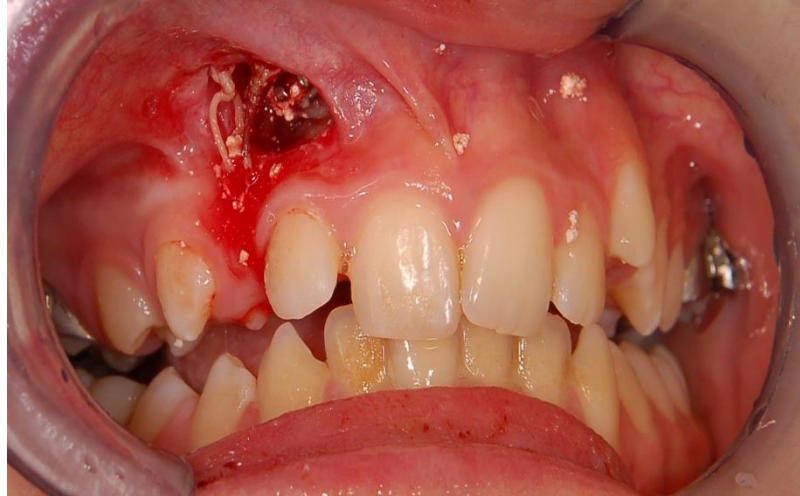# SMÍŠENÝ CHRUP (5 - 12 LET)

- podpora prořezávání stálých zubů do korektního postavení a podpora růstu čelistí do správného vzájemného vztahu
- **léčíme:**
  - velké stěsnání
  - hluboký skus
  - zákus
  - otevřený dentální skus
  - obrácený skus
  - zkřížený skus
  - retinované špičáky nebo řezáky
  - stavy po úrazu



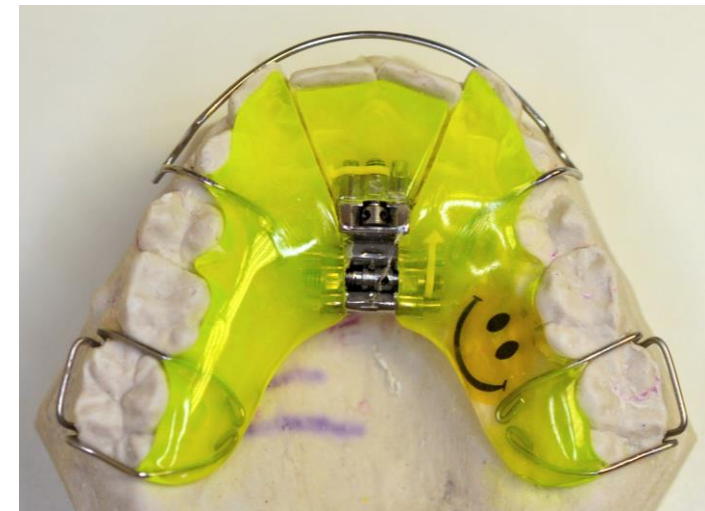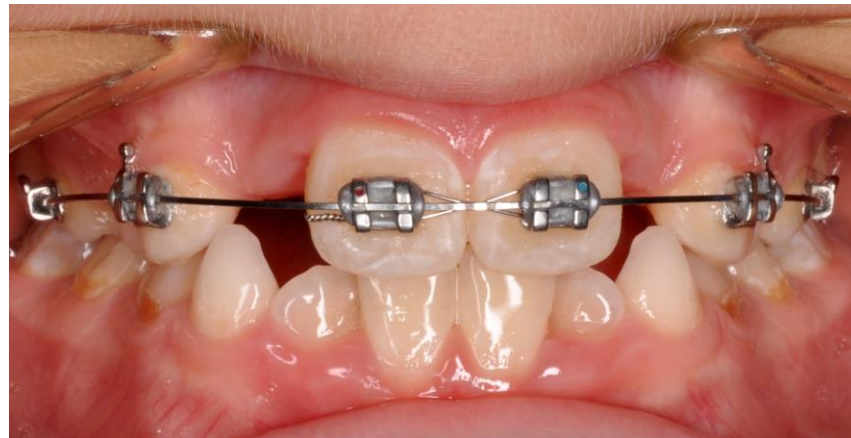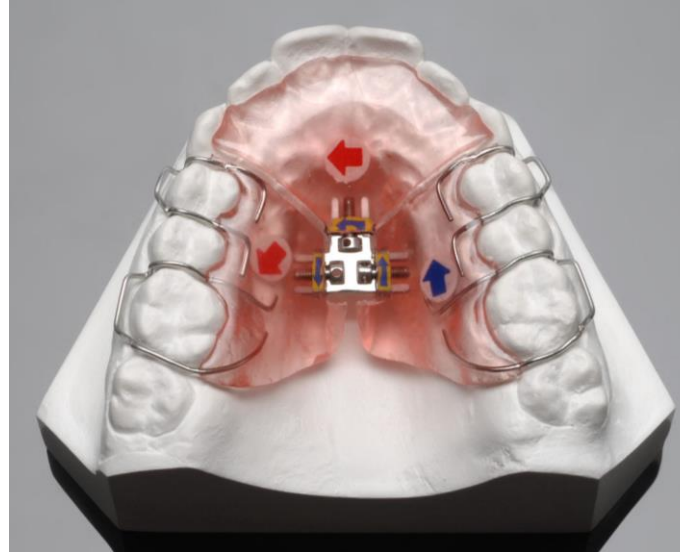# SMÍŠENÝ CHRUP (5 - 12 LET)





# SMÍŠENÝ CHRUP (5 - 12 LET)

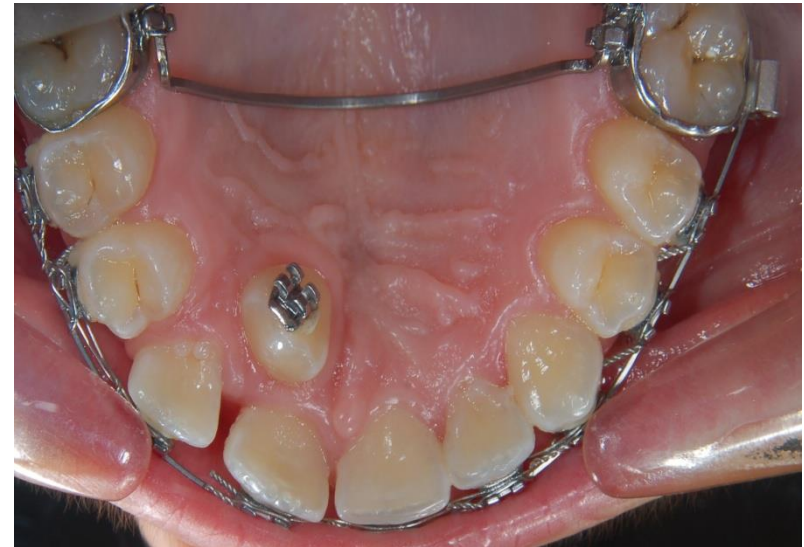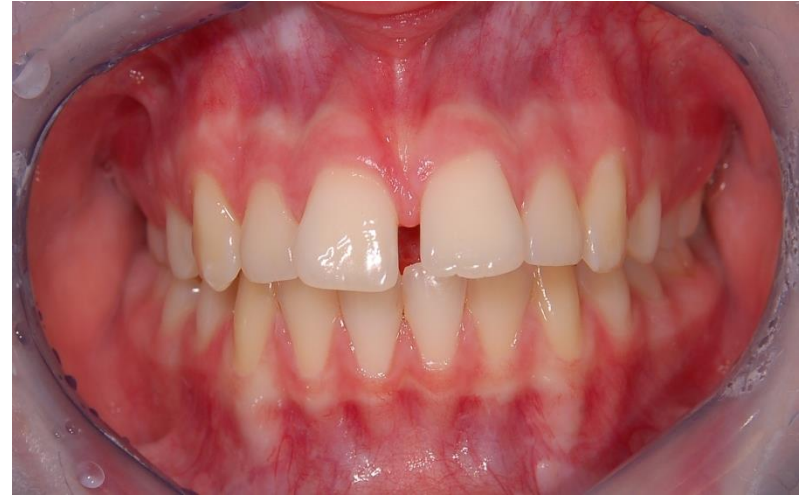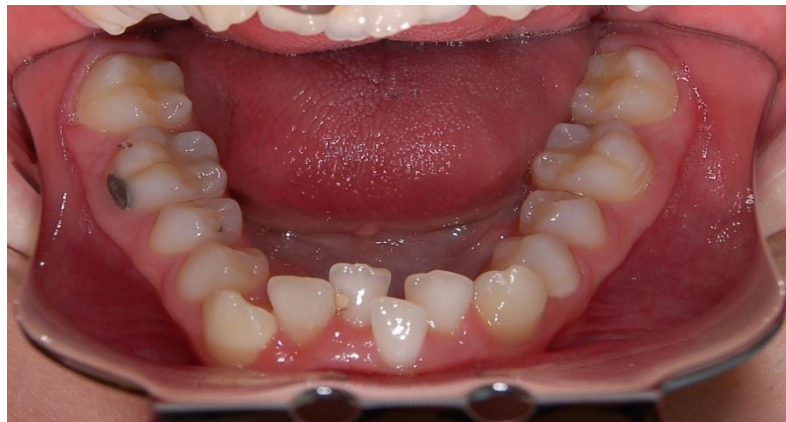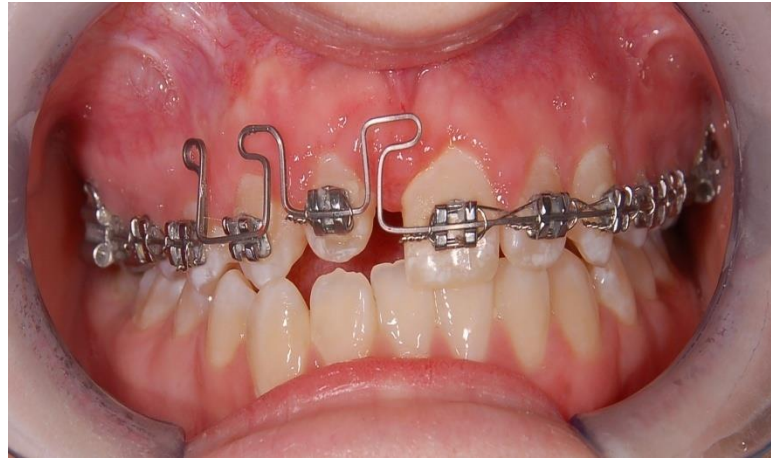- aparáty:
  - snímací aparáty
  - (fixní aparáty)



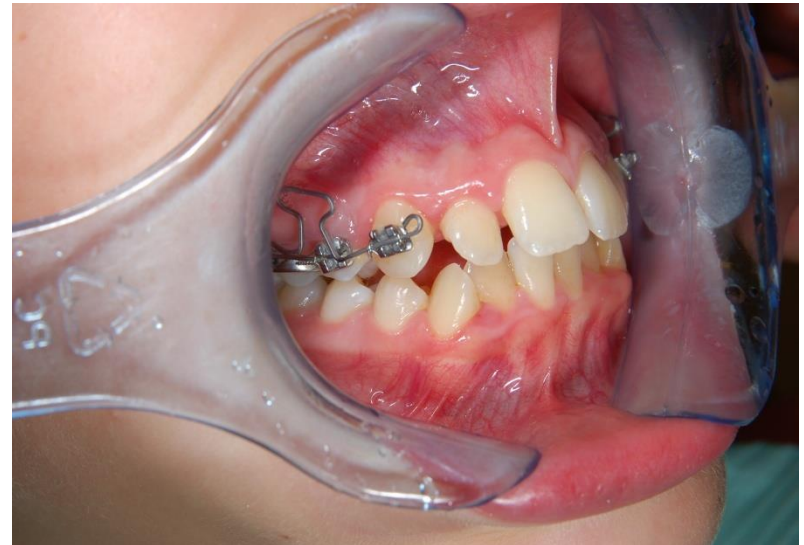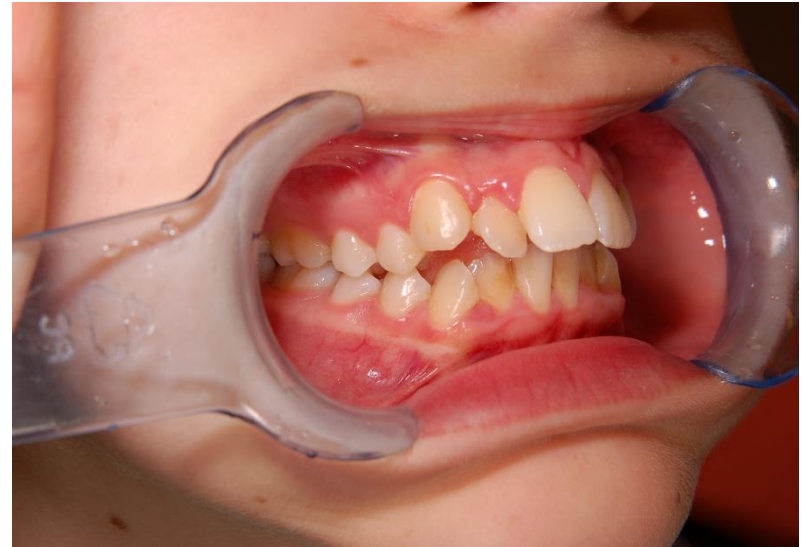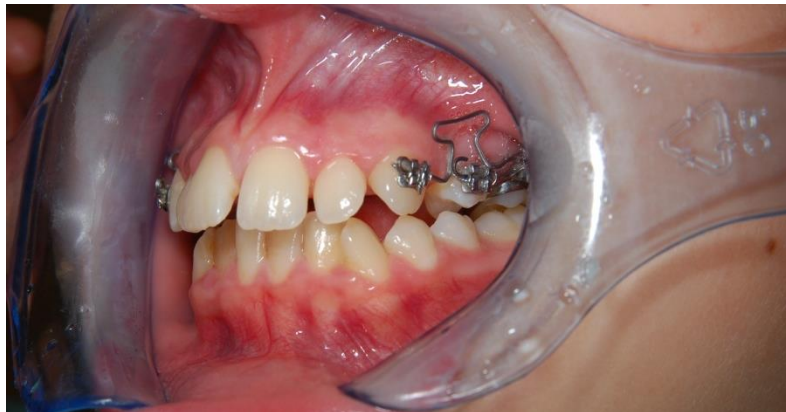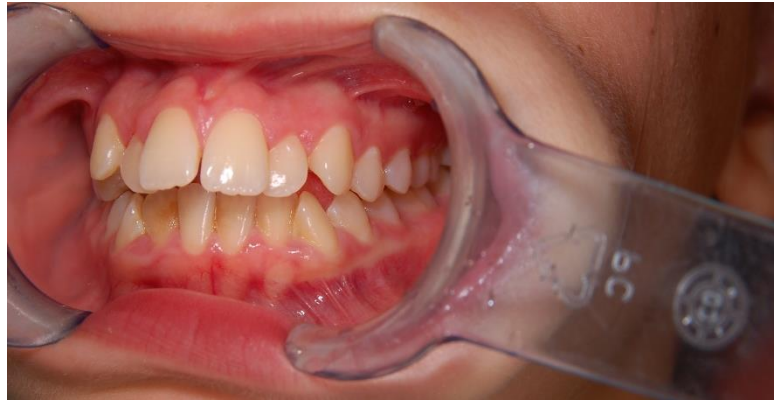# STÁLÝ CHRUP

- léčíme:
  - anomálie neřešitelné u dětí
  - dokončení léčby zahájené ve smíšených chrupu
  - anomálie postavení jednotlivých zubů
  - stěsnání
  - diastema
  - distookluze s protruzí horních řezáků s extrakcemi
  - posuny před protetickým ošetřením

# STÁLÝ CHRUP

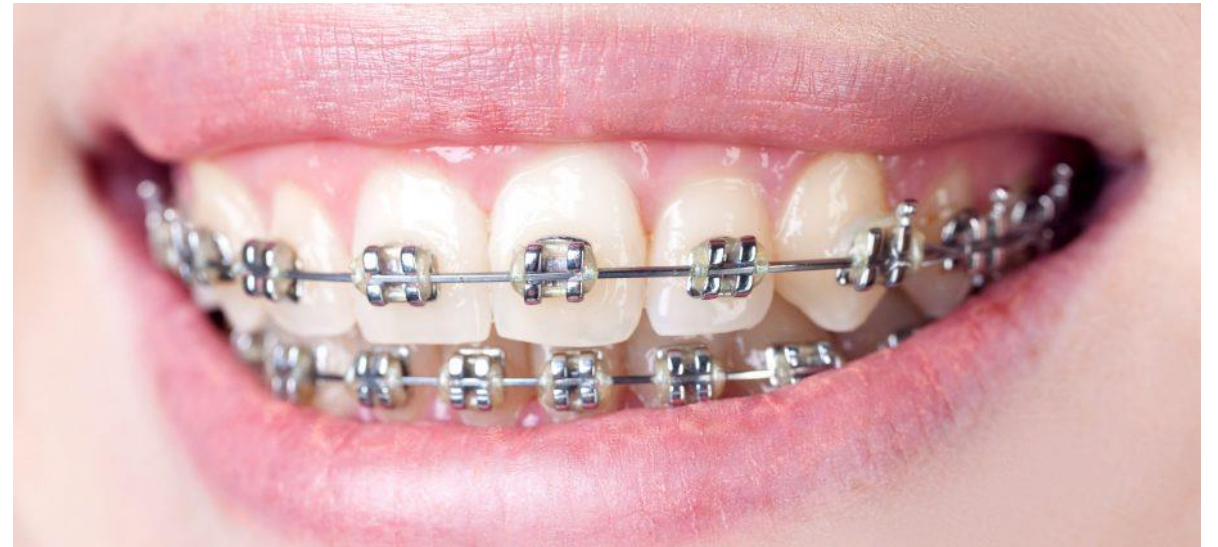
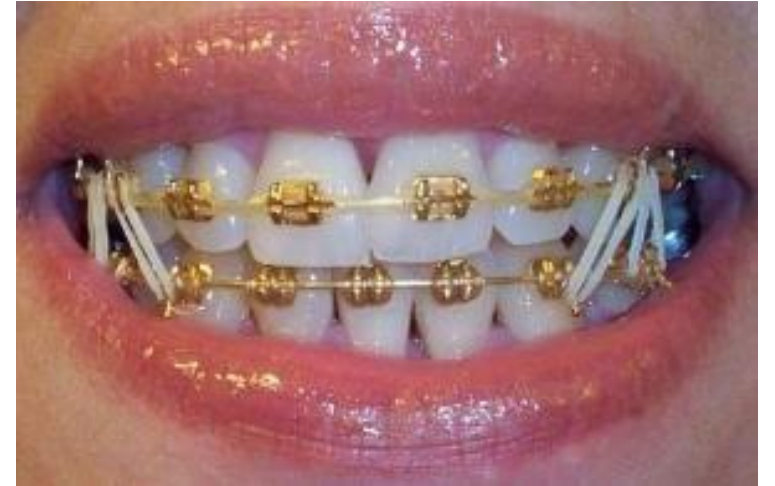
# STÁLÝ CHRUP



# STÁLÝ CHRUP

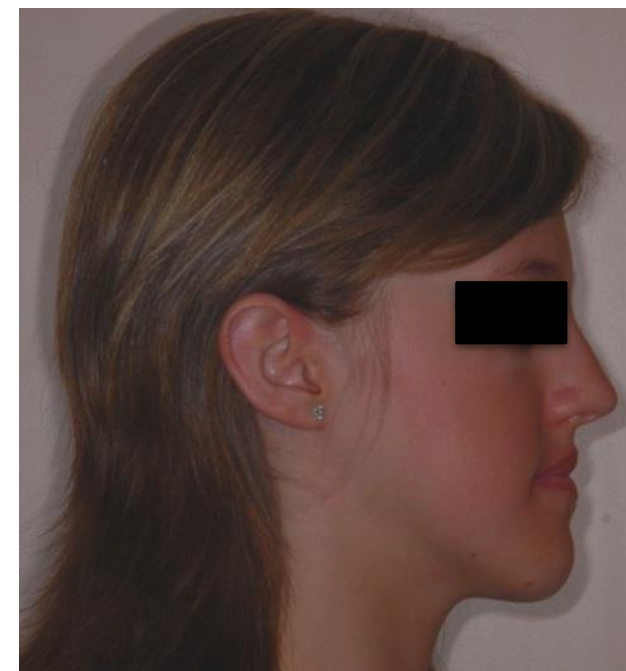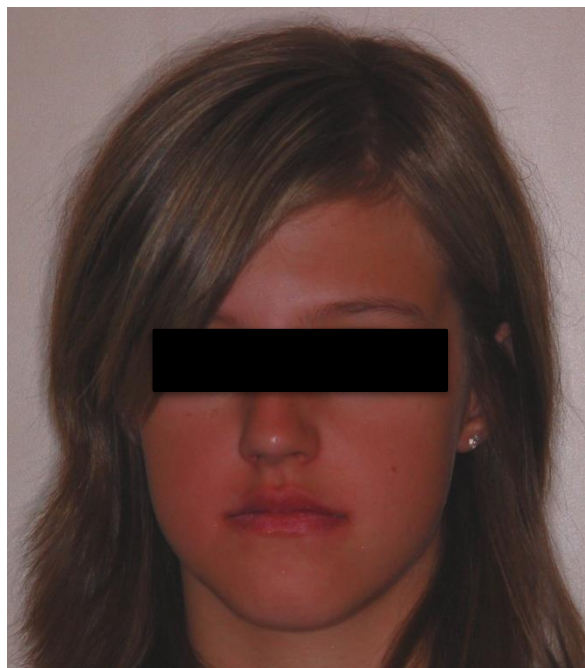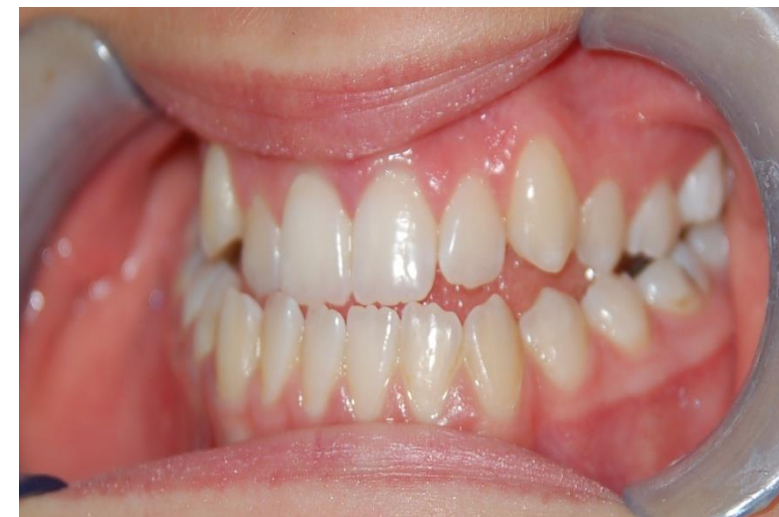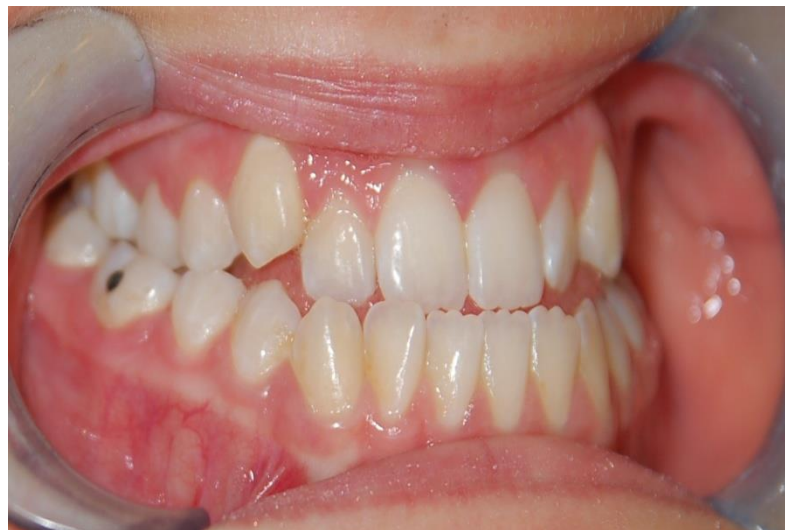- aparáty:
  - fixní aparáty
  - (snímací aparáty)



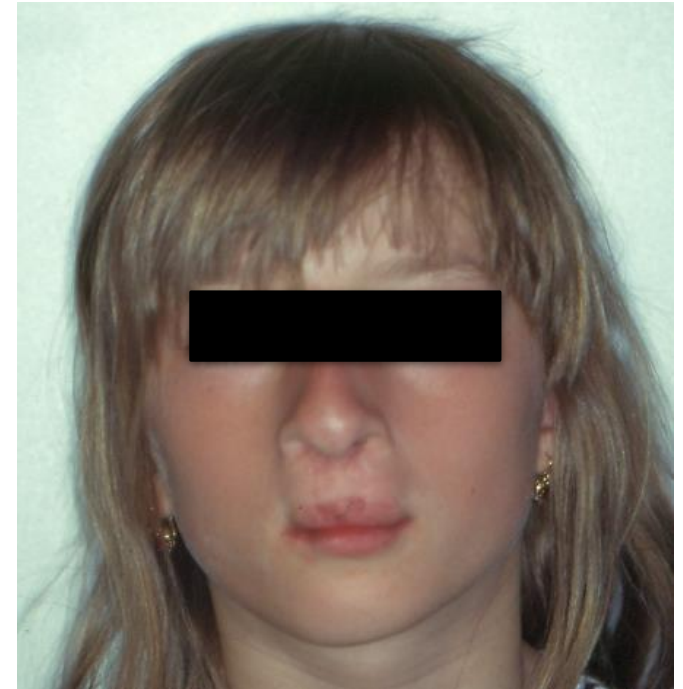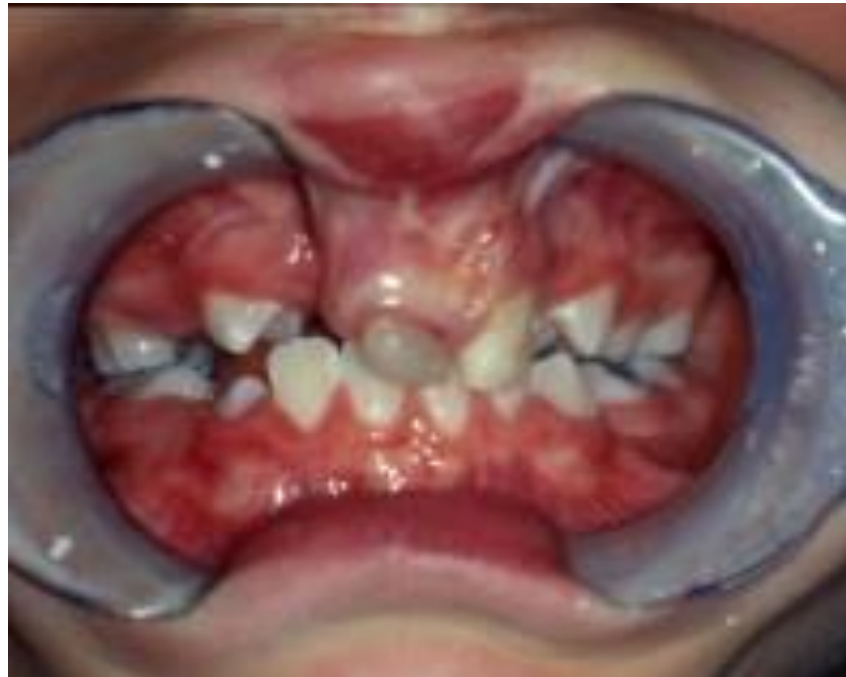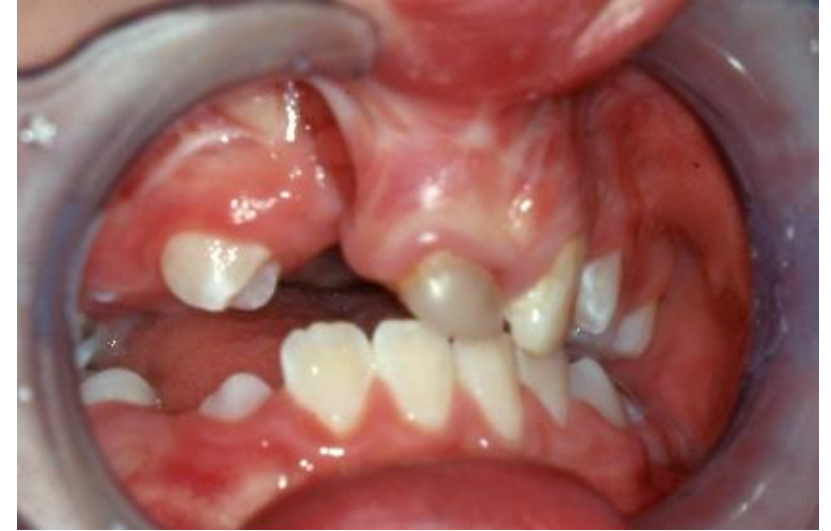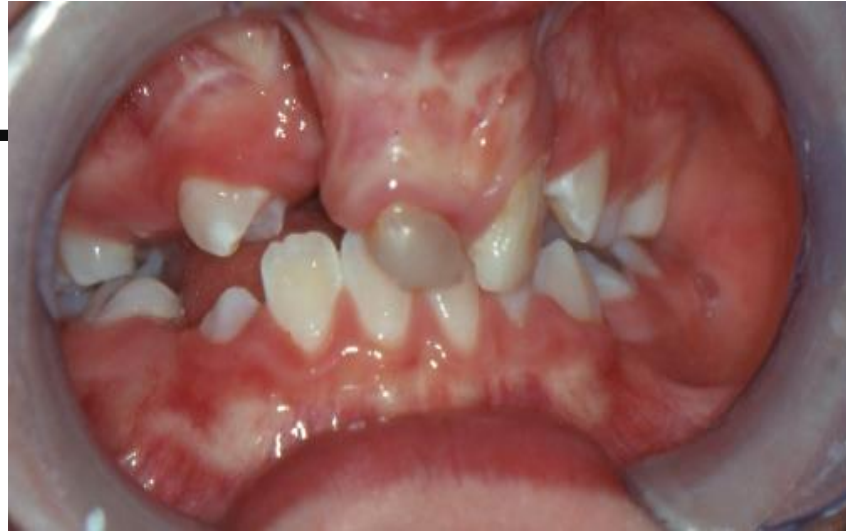# DOSPĚLÍ

- léčíme:
  - posuny před protetickým ošetřením
  - chirurgicko – ortodontická korekce
  - léčba u parodontologických pacientů

# DOSPĚLÍ

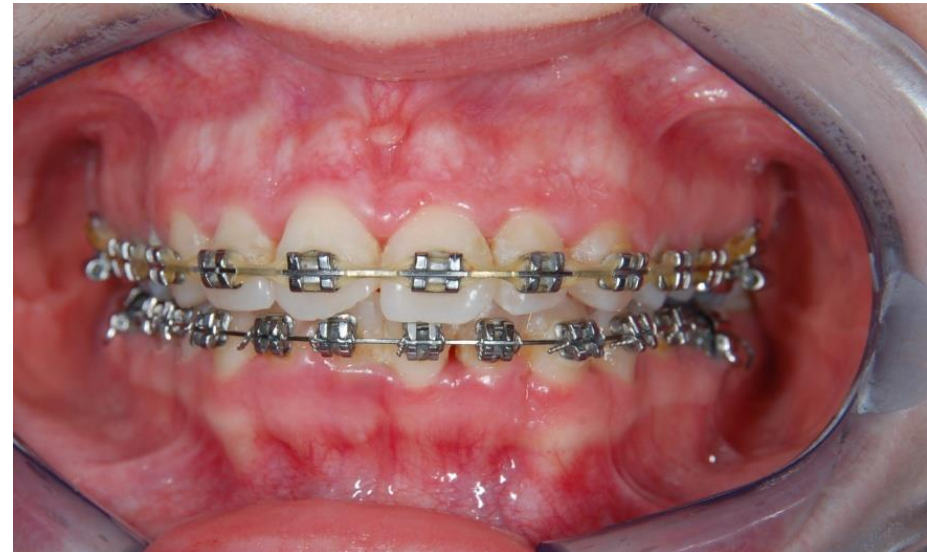

DOSPĚL





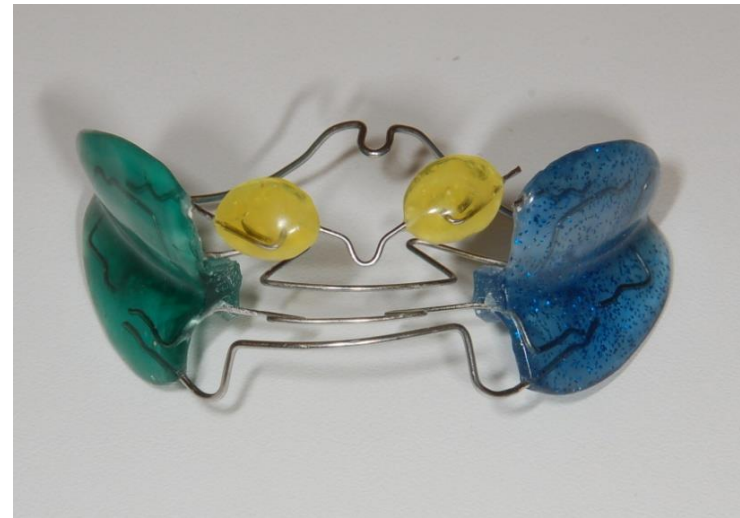
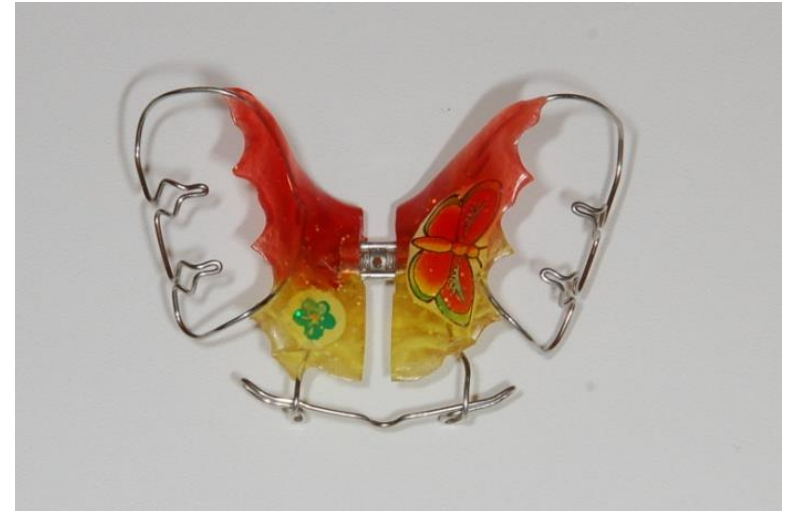# ORTODONTICKÉ APARÁTY



# SNÍMACÍ APARÁTY

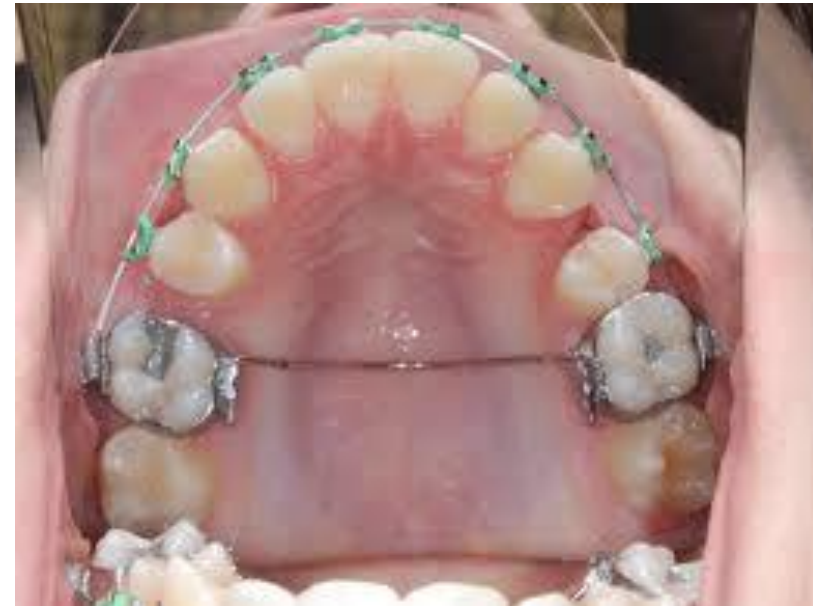- ve smíšeném a dočasném chrupu
- omezená funkce
- ve stálém chrupu jako retenční aparáty

- dělení:
  - monomaxilární
  - bimaxilární
- aktivní
- pasivní



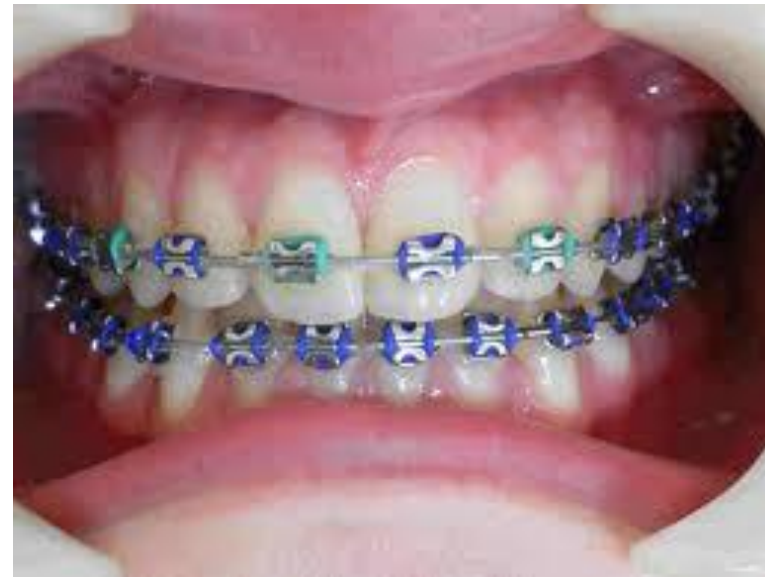# FIXNÍ APARÁTY

- pevně fixovány na zuby
- zámky – kompozitní materiál
- kroužky – cementy
- působí kontinuální silou




# FIXNÍ APARÁT

- ortodontické zámky
  - nerezavějící ocel
  - zlato
  - keramika, safír
- různé způsoby ligace



# FIXNÍ APARÁTY

- ortodontické oblouky
  - NiTi – nikel titan
  - TMA – titan molybden
  - nerezavějící ocel
- prefabrikovaný tvar
- v prutech

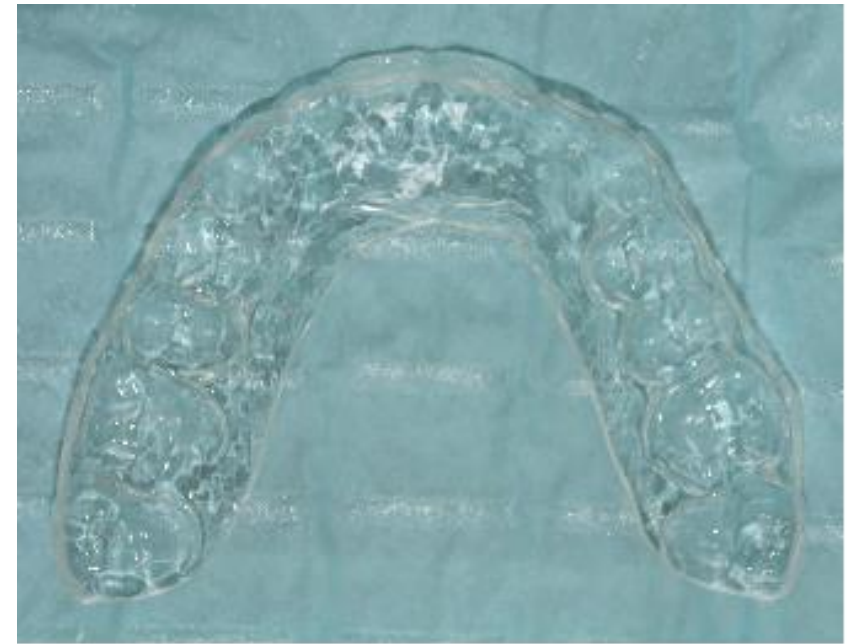
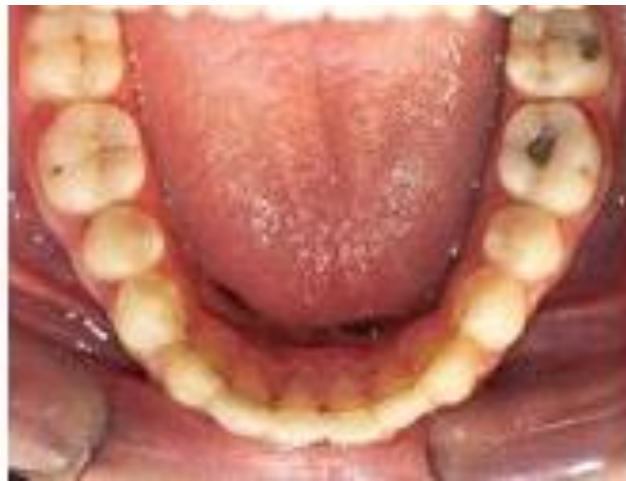
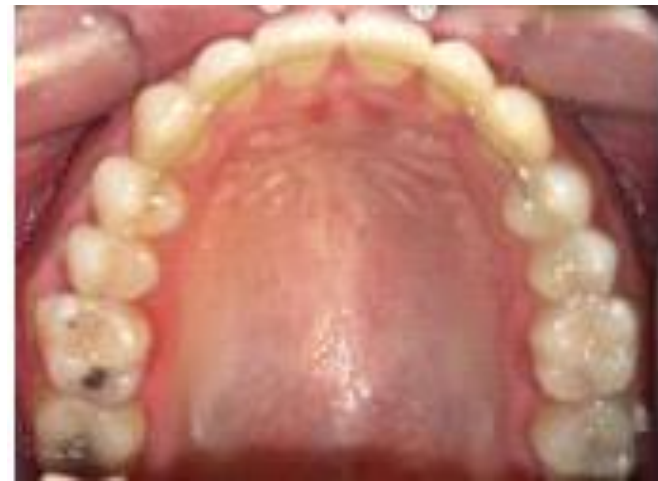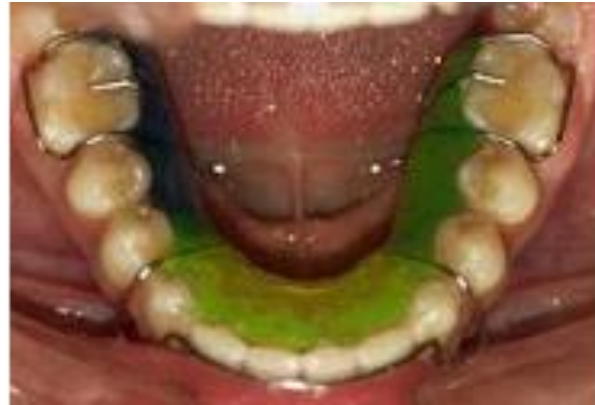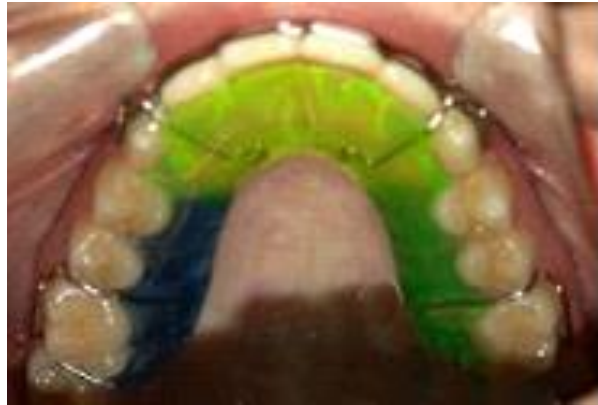# FIXNÍ APARÁTY

- sejmutí aparátů:
  - kroužky i zámky
  - speciální kleště „s polštářkem“
  - sejmutí pomocí deformace zámků
- vyčištění a vyleštění zubů
  - pomocí frézek
- fluoridace



# RETENCE





**DĚKUJI ZA  
POZORNOST**

dasa.hegerova@fnusa.c  
z