

Endodoncie

- Problematika onemocnění zubní dřeně a periodoncia.

Cíl endodoncie

- **Udržet zub s ošetřenou zubní dření nebo se zaplněným kořenovým kanálkem co nejdéle ve funkci.**

„ Endodontista přírodě jenom pomáhá“

W.D.Miller

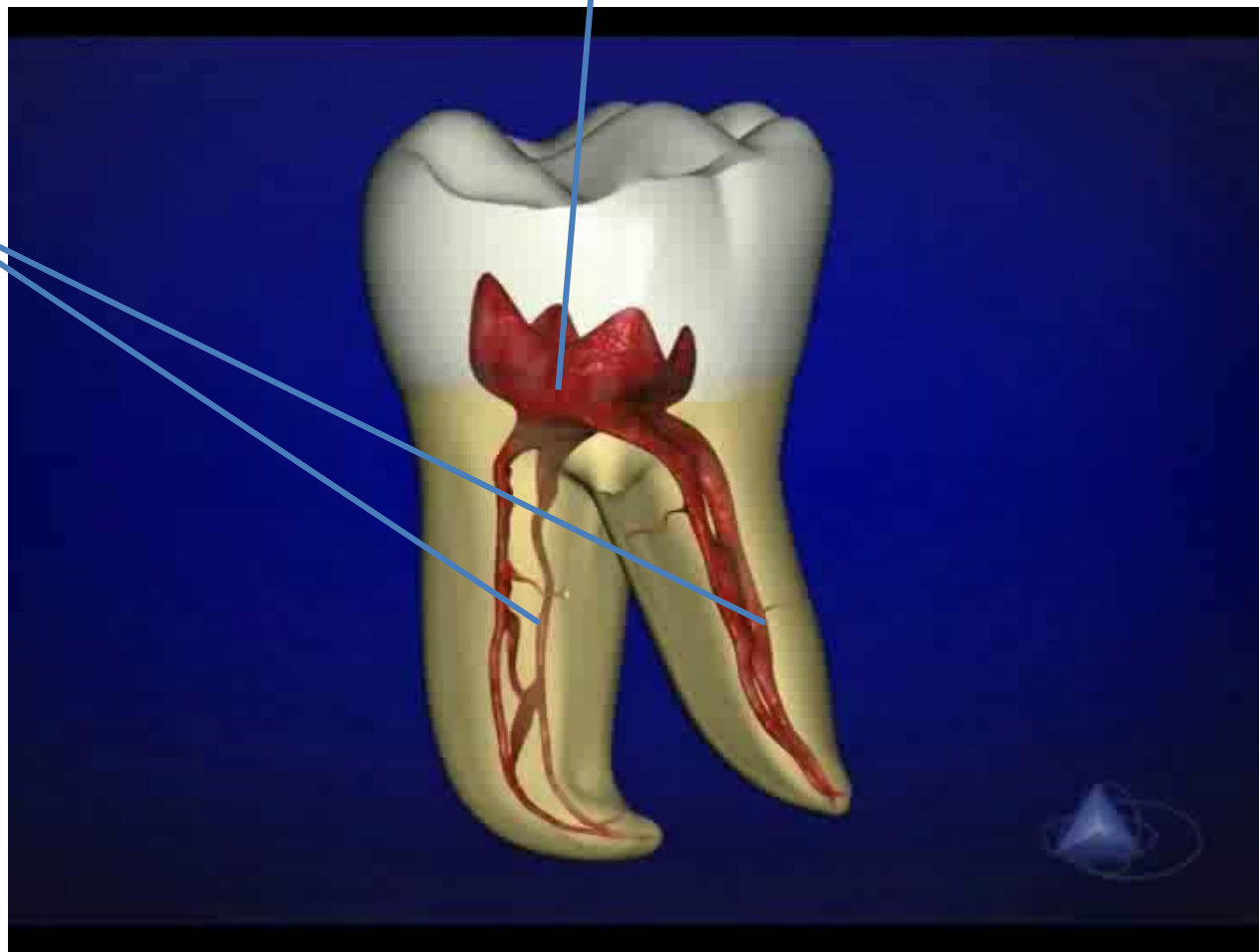
Endodontická morfologie

pojmy

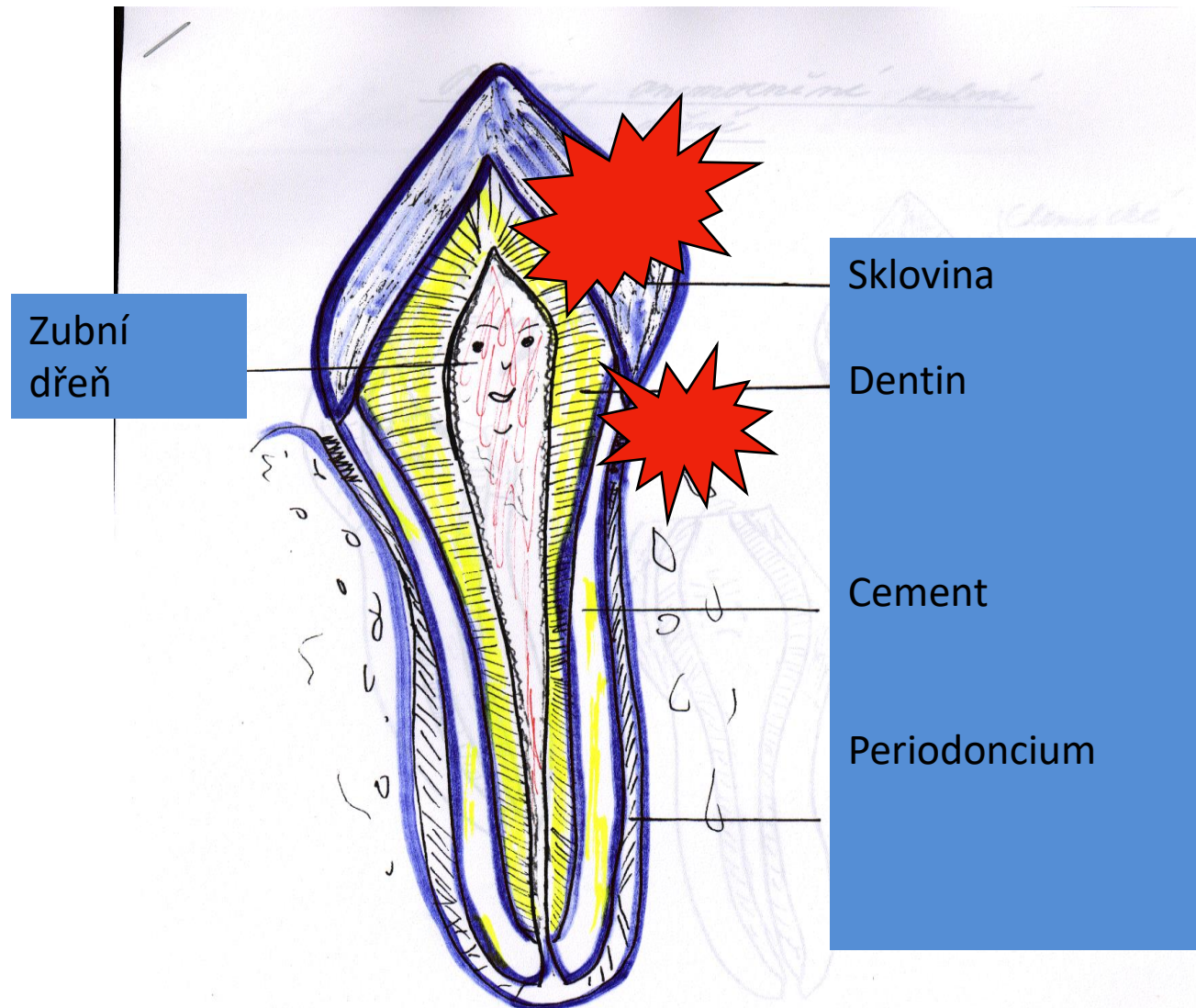
- Dřeňová dutina
- Kořenový kanálek - kořenový systém
- Foramen physiologicum apikální konstriktce
- Foramen apicale
- Periodontální štěrbina
- Makrokanálový systém (systém kořenových kanálků – kořenový systém)
- Mikrokanálový systém (dentinové tubuly)


Dřeňová dutina se zubní dření

Kořenový systém
(kořenové kanálky)



Morfologické základy endodoncie

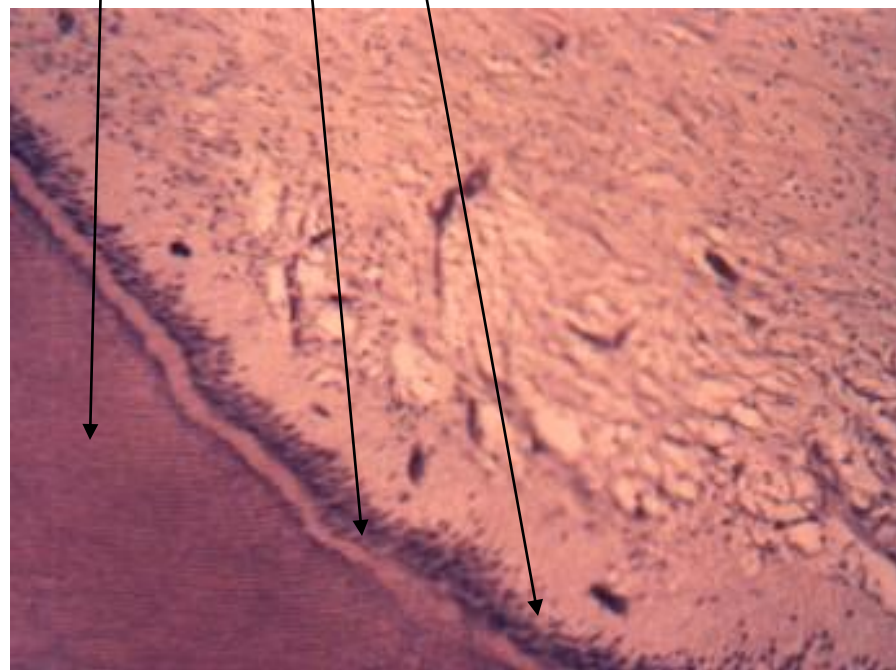




Exstirpovaná zubní dřeň

Zubní dřeň + dentin =
Morfologická a funkční jednotka:
ENDODONT
PULPODENTINÁLNÍ ORGÁN

Odontoblasty
Pre dentin
Dentin



Endodontická morfologie

pojmy

- Dřeňová dutina
- Kořenový kanálek
- Foramen physiologicum (apikální konstriktce)
- Foramen anatomicum (foramen apicale)
- Periodontální štěrbina
- Makrokanálový systém
- Mikrokanálový systém

Endodontická morfologie

základní poučky

- Kořenový kanálek není trubice, je složitějšího tvaru – kořenový systém
- Kořenový kanálek neprobíhá kořenem rovně, ale sklání se více nebo méně distálně
- Kořenový kanálek je zřídka okrouhlý, obvykle je více či méně meziodistálně oploštělý
- Každý kořenový kanálek má větvičky, které ústí do periodoncia – ramifikace. Někdy i slepé výchlípky.
- Nejvíce ramifikací je v blízkosti kořenového hrotu – apexu, jde o apikální ramifikace
- Do periodoncia vyústuje nálevkovitě – rozšiřuje se směrem do periodoncia
- Ústí hlavního kořenového kanálku neleží na hrotu kořene, ale pod ním nejčastěji distálně nebo distoorálně od hrotu
- Všechna vyústění kořenového kanálku do periodoncia jsou obklopena cementem.

Endodontická morfologie

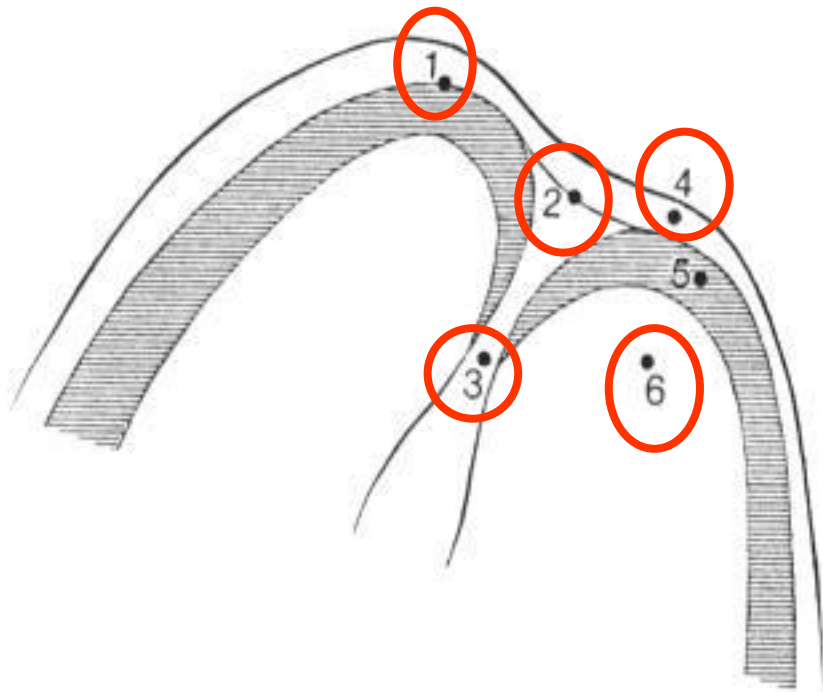
základní poučky

- Kanálek do periodoncia vyústuje nálevkovitě – rozšiřuje se směrem do periodoncia
- Ústí hlavního kořenového kanálku neleží na hrotu kořene, ale pod ním nejčastěji distálně nebo distoorálně od hrotu
- Všechna vyústění kořenového kanálku do periodoncia leží v cementu

Morfologie apikální oblasti

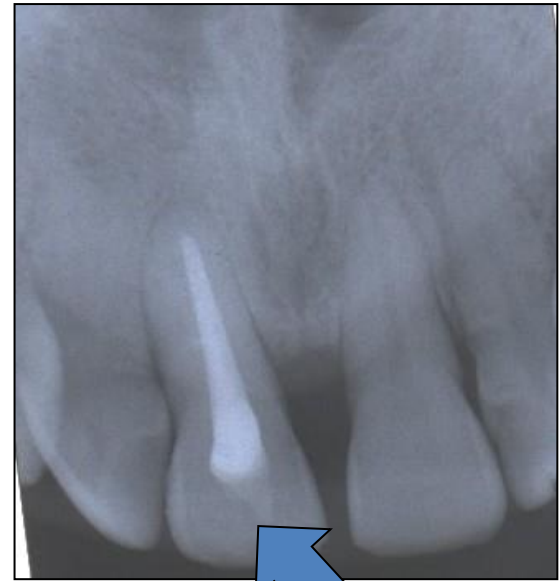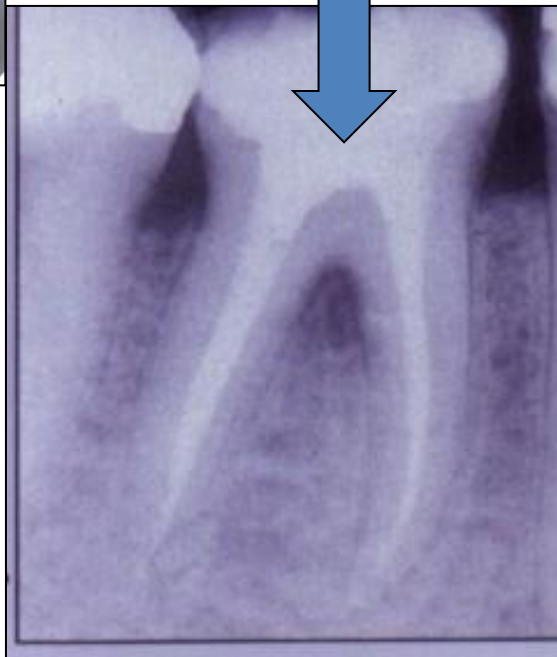
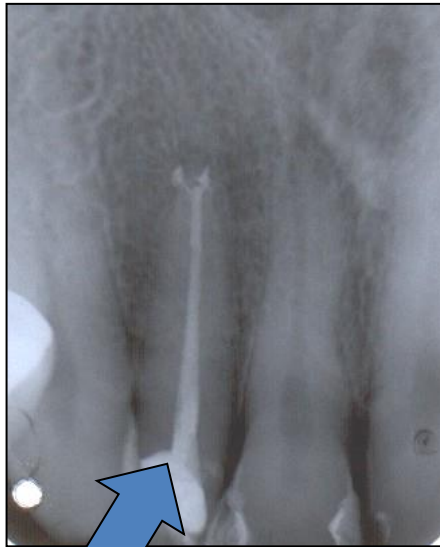
- Hrot kořene – anatoimický apex,
- Na rentgenovém snímku jej nazýváme rtg apex (vrchol kořene)
- Foramen physiologicum
- Apikální konstriktce
- Foramen apicale (foramen anatomicum)
- Cement
- Dentin
- Periodoncium (periodontální membrána)

Apikální morfologie



1. Apex
2. Rtg apex
3. Foramen physiologicum – apikální konstriktice (foramen minor)
4. Foramen anatomicum, foramen apicale (foramen major)
5. Apikální konstriktice
6. Periodoncium
7. Cement
8. Dentin

Kořenový systém na rtg snímku po zaplnění
Na obrázku vlevo nahoře apikální ramifikace



Apikální morfologie

- Vzdálenost mezi anatomickým apexem a foramen anatomicum je průměrně 0,5 – 0,75 mm
- Vzdálenost mezi foramen anatomicum a foramen physiologicum je 0,5 – 0,75 mm, mění se s věkem
- Vzdálenost mezi anatomickým apexem a f. physiologicum je 1 – 1,5 mm, podle některých autorů 2 mm.

Klinická klasifikace stavů zubní dřeně

- Dřeň bez klinických příznaků (zdravá?)
- Reverzibilní postižení zubní dřeně (vratné poškození, zubní dřeň lze léčit - úplně nebo částečně zachovat)
- Ireverzibilní postižení zubní dřeně (nevratné poškození zubní dřeně, je třeba dřeň odstranit a kořenové kanálky zaplnit)

Pulpitis, necrosis, gangraena periodontitis

Reverzibilní postižení dřeně (vratné postižení, dřeň lze úplně nebo částečně uchovat)

- zánět, který není rozvinutý v celém rozsahu zubní dřeně: částečný zánět
zubní dřeně - **pulpitis partialis**

Ireverzibilní postižení zubní dřeně (je nutné ošetření kořenového kanálku)

Zánět, který postihne celou zubní dřeň: celkový zánět
zubní dřeně - **pulpitis totalis**

Zubní dřeň může odumřít: nekróza dřeně - **necrosis pulpae**

Nekrotická dřeň se může infikovat: gangréna dřeně - **gangraena pulpae**

Zánět může postihnout i periodoncium – zánět ozubice **periodontitis apicalis**

Metody zachovávající vitalitu zubní dřeně

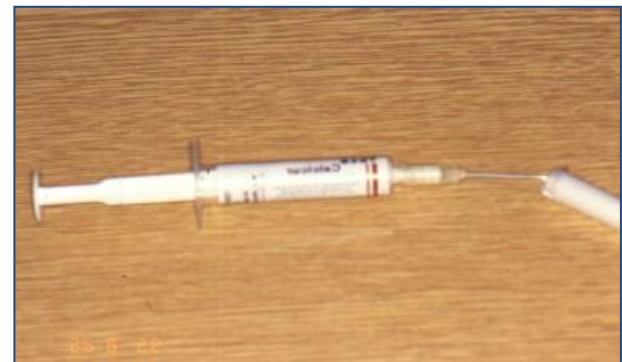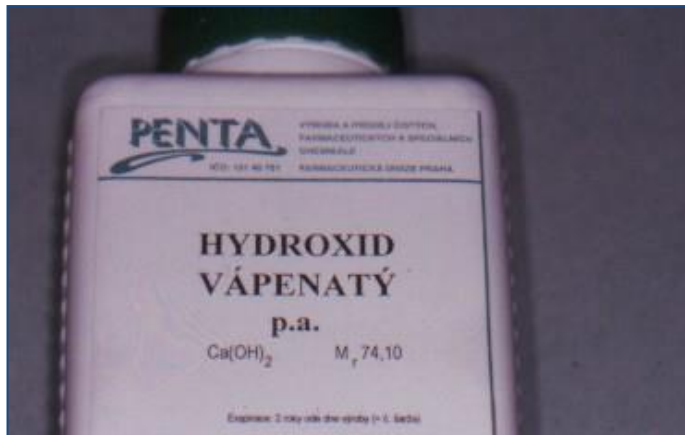
VPT (Vital pulp therapy)

Hydroxid vápenatý - efekt

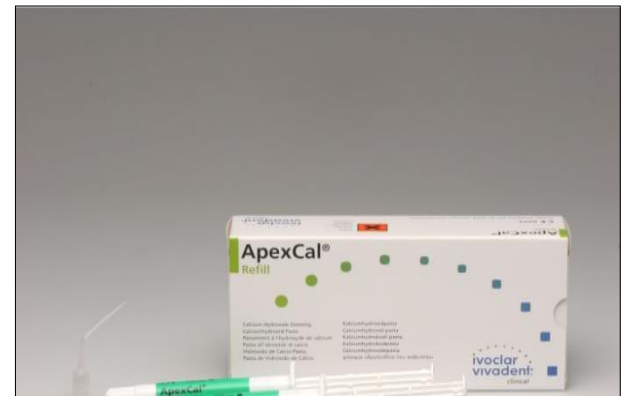Antiflogistický - protizánětlivý

Dentinogenní – podporující tvorbu dentinu

Antimikrobiální efekt

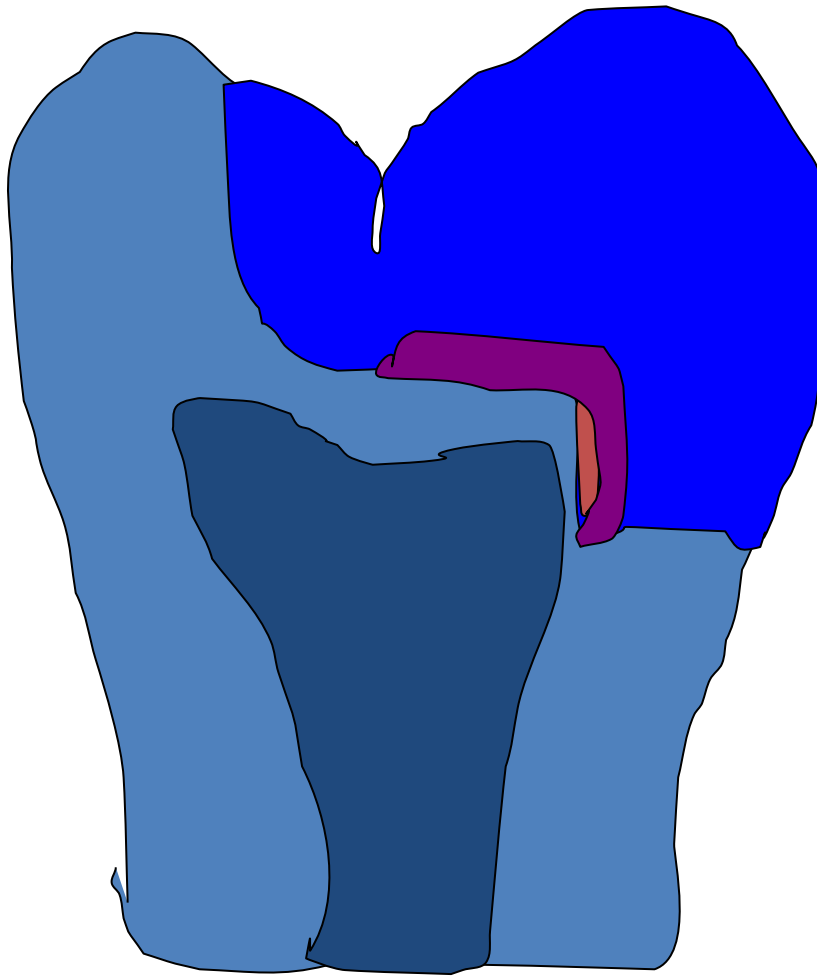


Suspenze
Cementy
Léčebná kořenová výplň



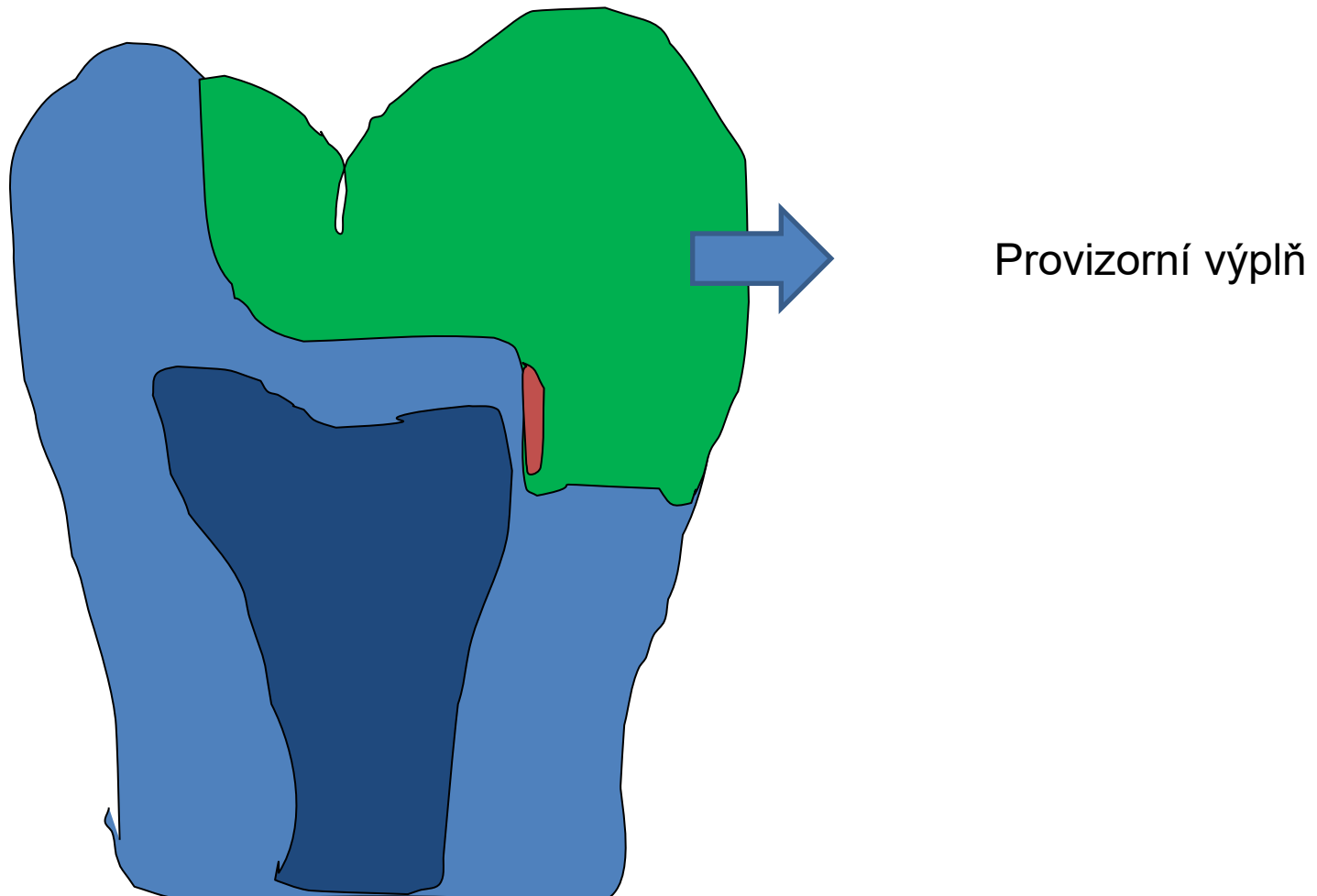
Nepřímé překrytí zubní dřeně

Kaz blízky zubní dřeni

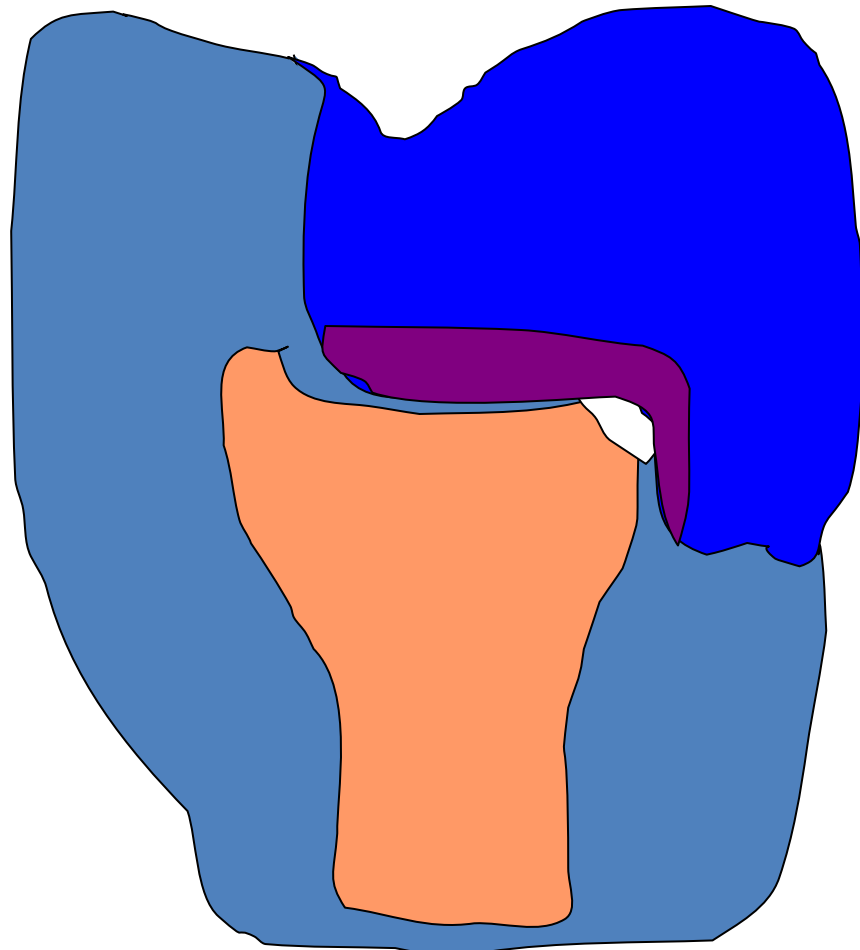


Nepřímé překrytí
cement
suspenze

Odložená (intermitentní) exkavace

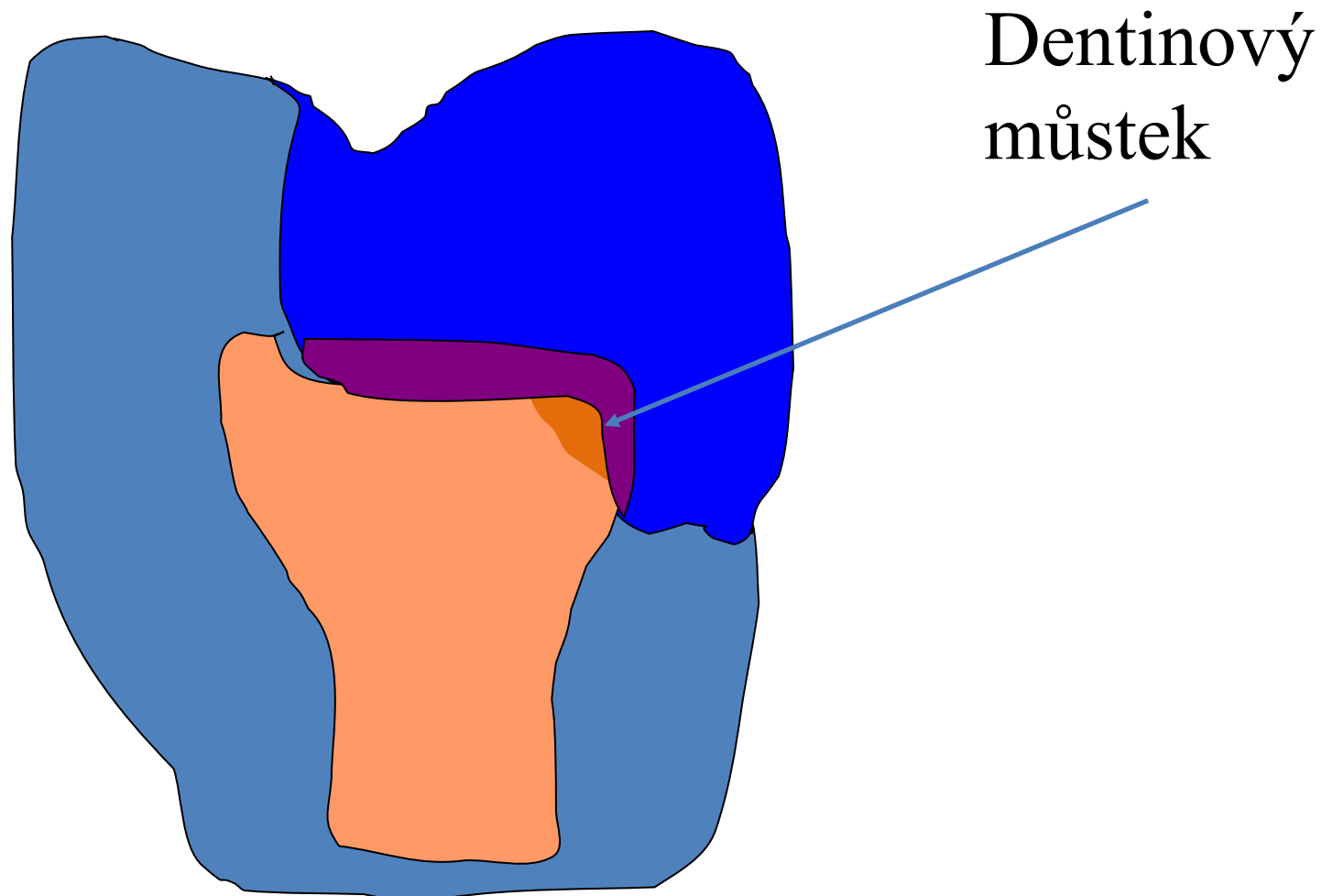


Přímé překrytí zubní dřeně

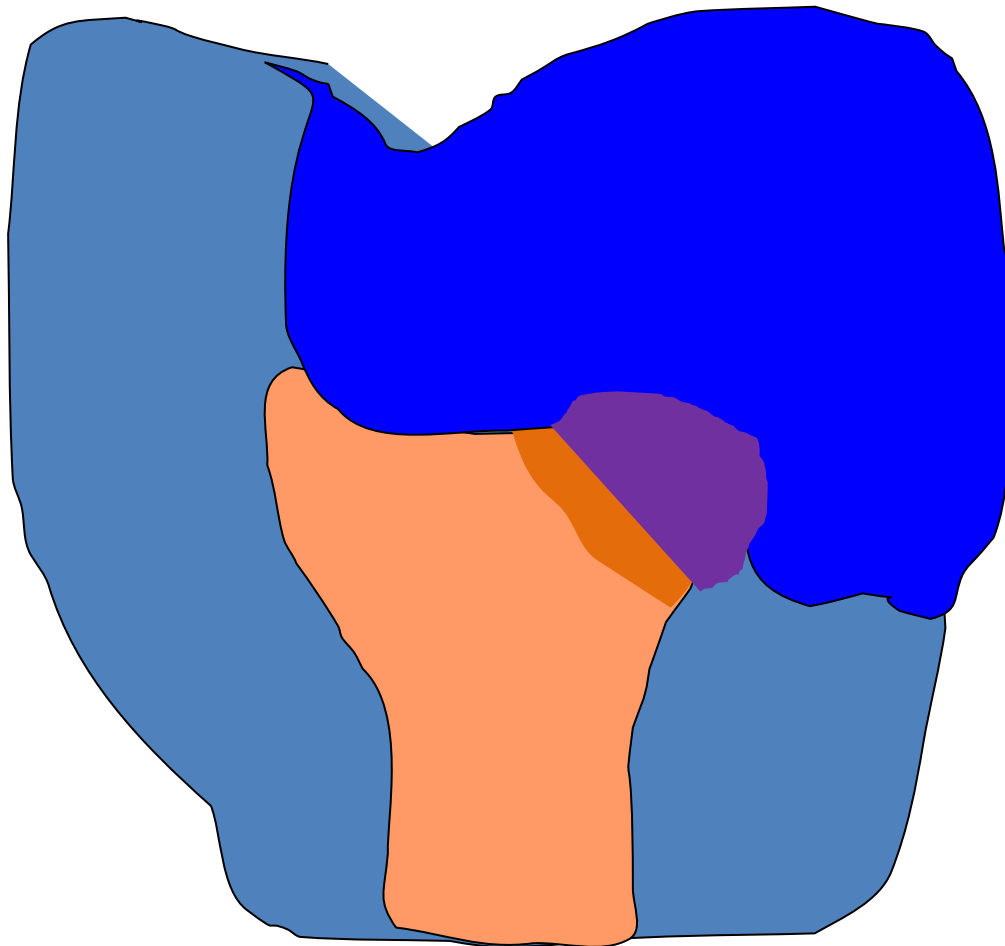


Přímé překrytí –
bodová
preforace ve
zdravém
dentinu,
okamžitě po
vzniku.

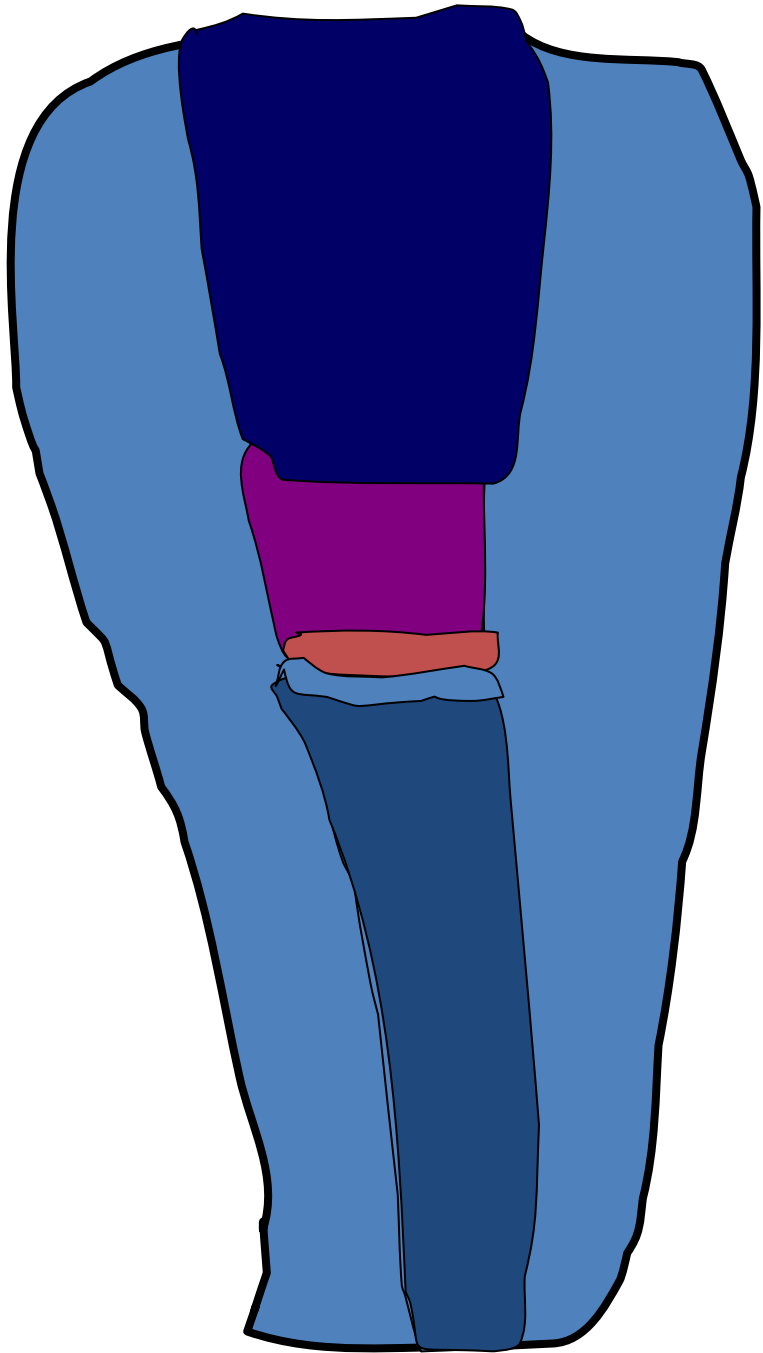
Přímé překrytí zubní dřeně



Pulpotomie



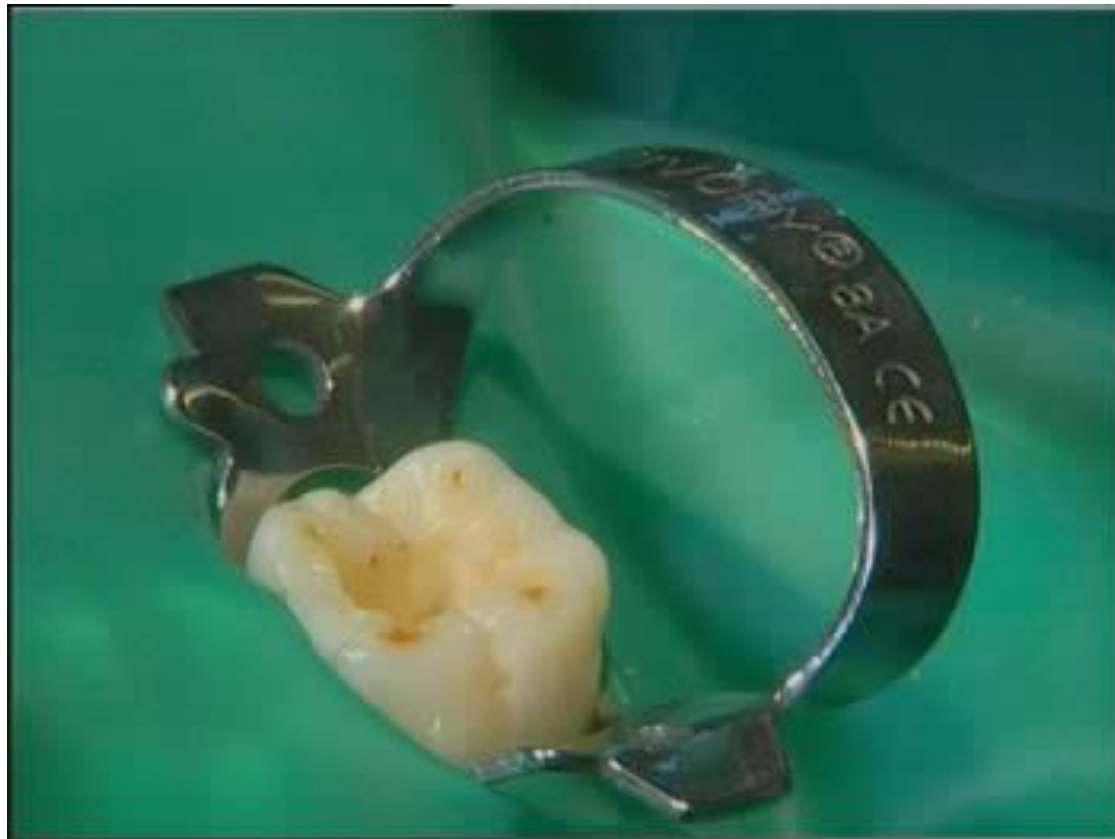Odstranění části dřeně
Překrytí hydroxidem
Vápenatým
Hojení dentinovým
Můstkem



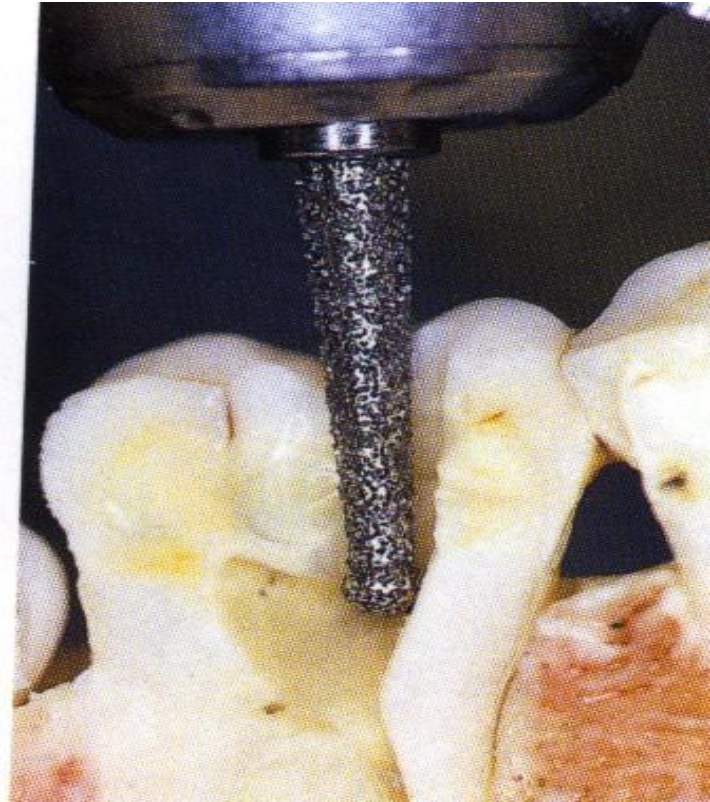
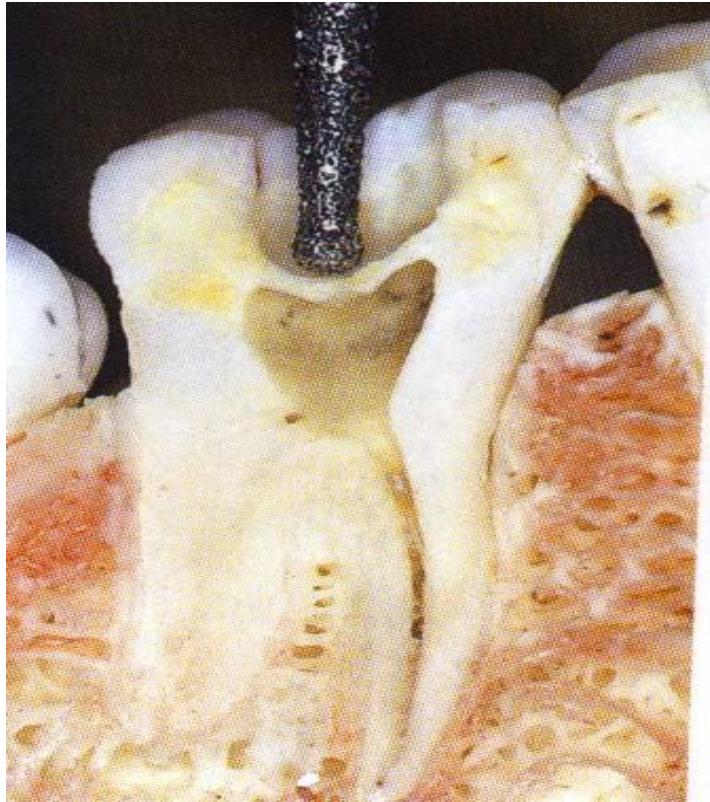
Fáze endodontického ošetření

- **Vyšetření pacienta, diagnostický (situační) snímek, rozvaha (hledisko místní, regionální, celkové)**
- **Odstranění výplní, změklého dentinu, případné provizorní dobudování korunky, aby bylo možné nasadit kofferdam - preendodoncie**
- **Suché pracovní pole**
- **Trepanace dřeňové dutiny – preparace přístupové kavity**

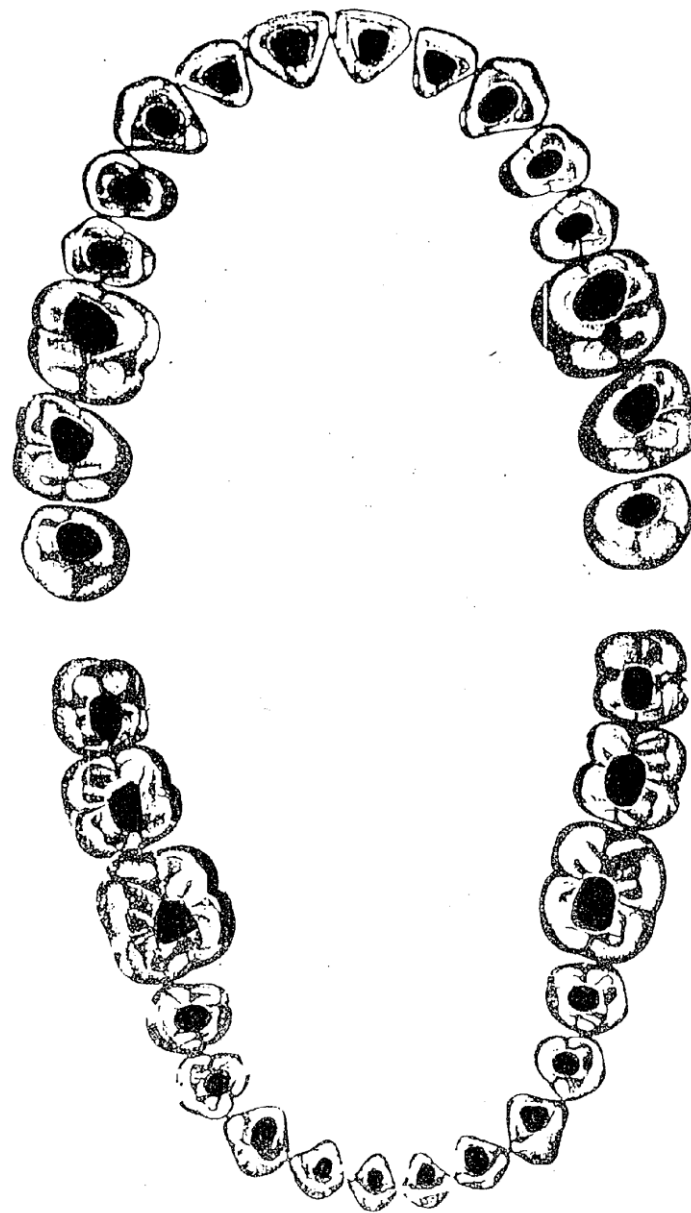
Zub izolovaný kofferdamem s
retrakční sponou před zahájením
endodontického ošetření



Trepanace dřevňové dutiny



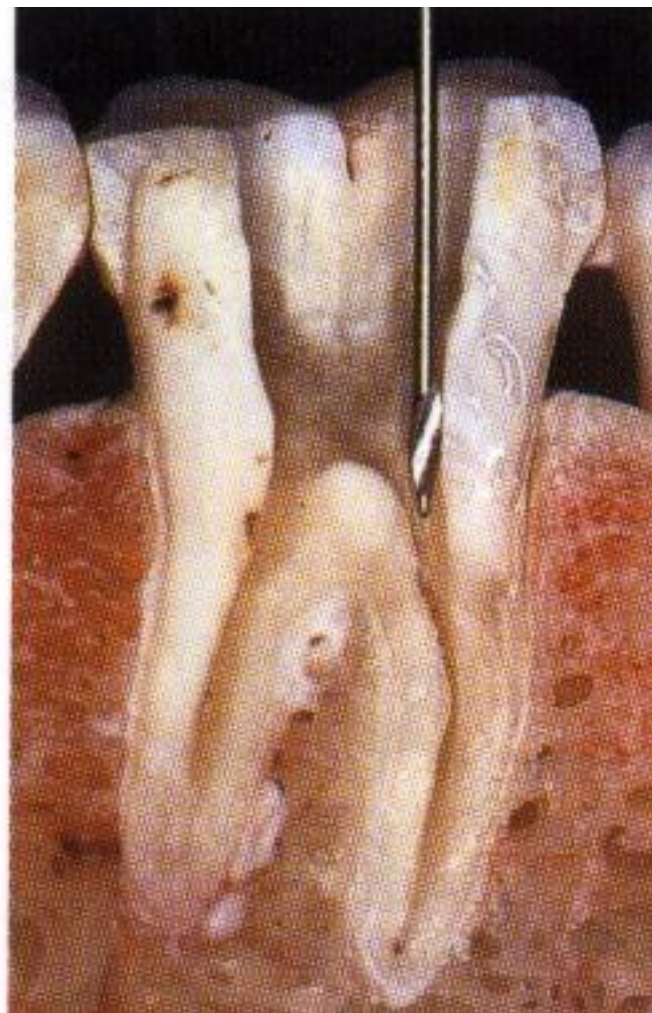
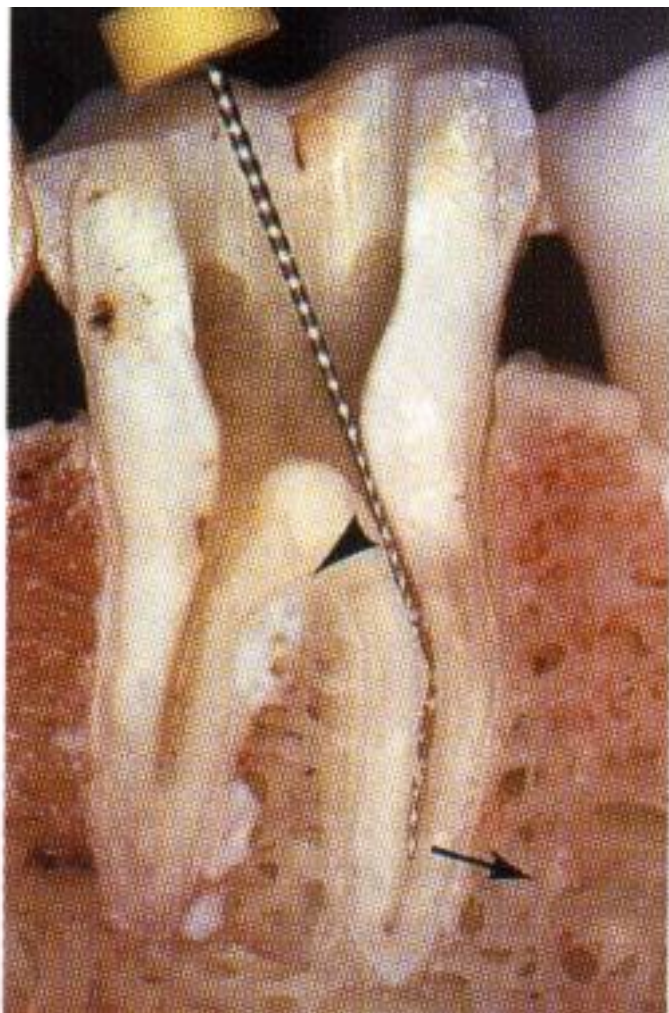
Tvary trepanačních otvorů



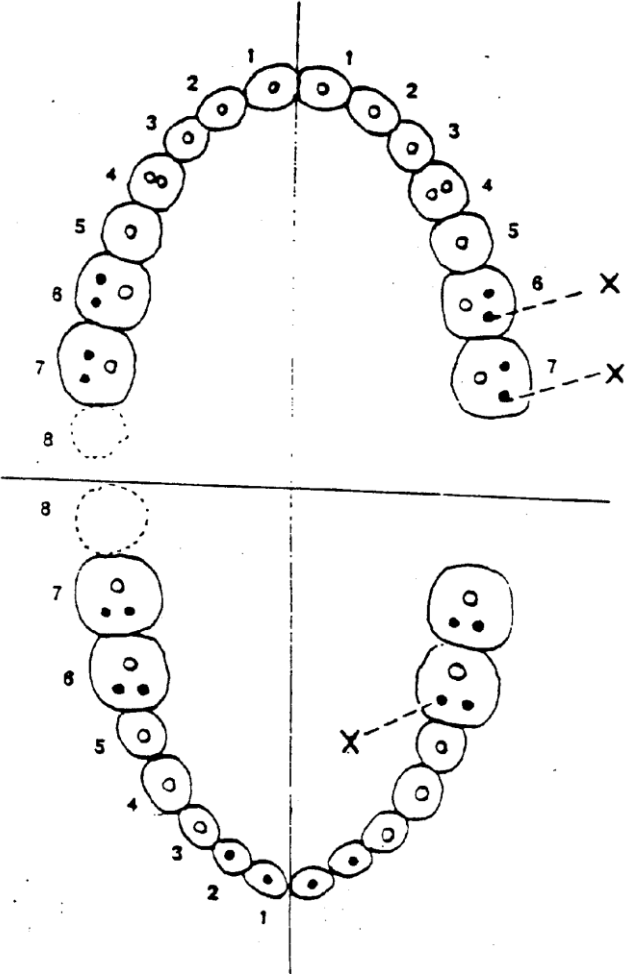
Fáze endodontického ošetření

- **Nalezení a rozšíření vchodů do kořenových kanálků**
- **Sondáž, odstranění obsahu a první rozšíření – bezpečná délka – iniciální flaring**
- **Určení pracovní délky kanálku**
- **Opracování stěn kanálku s výplachy**
- **Rekapitulace**
- **Sušení**
- **Plnění**
- **Rtg snímek**
- **Dobudování zubu do anatomického tvaru - postendodoncie**

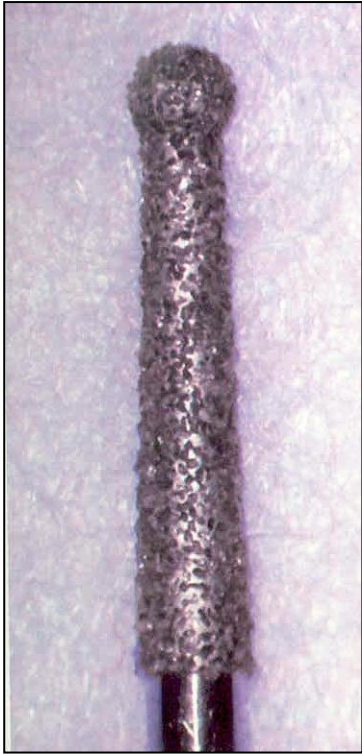
Rozšíření vchodu do kanálku



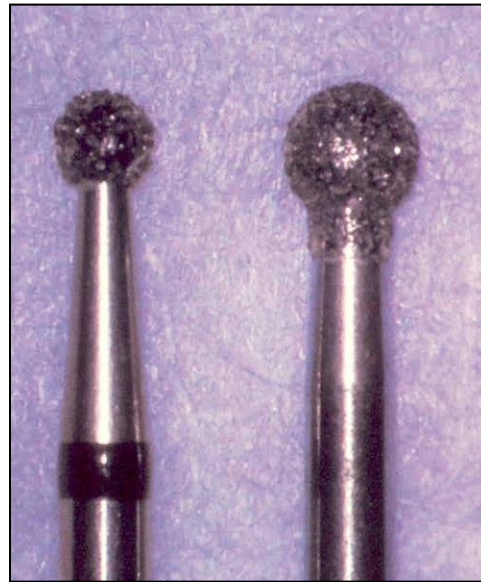Počty kořenových kanálků



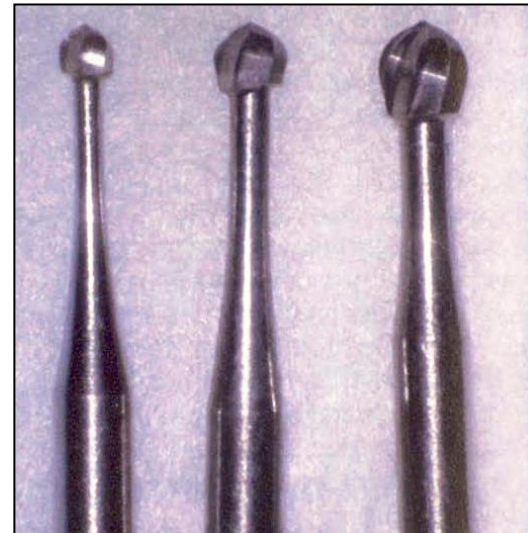Preparace přístupové kavity



Dia trepan

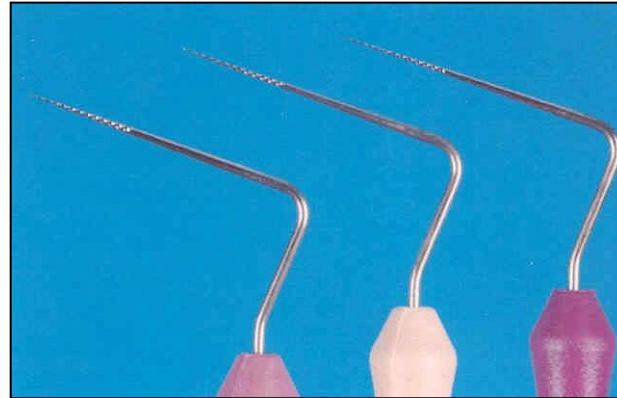



Dia kuličky

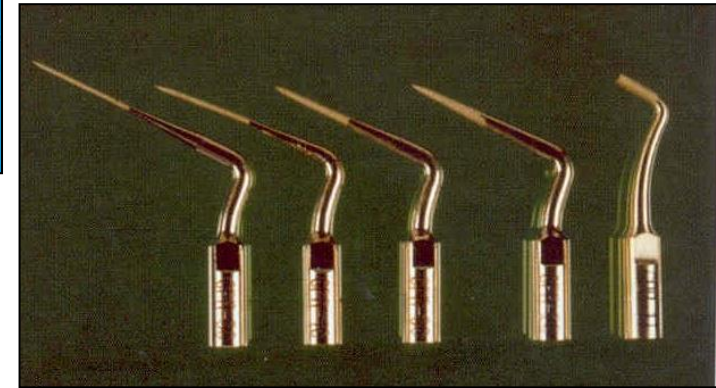


Kuličkové vrtáčky

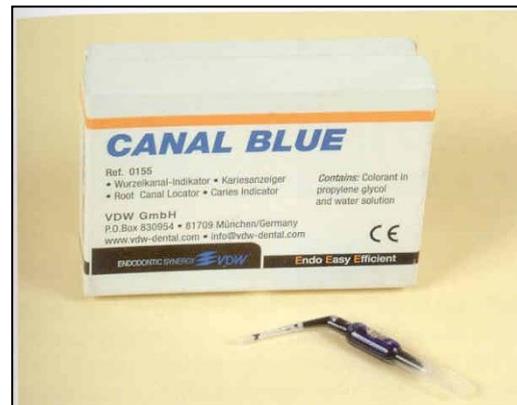Nalezení a rozšíření vstupu do kořenových kanálků



↑
← Endodontické sondy,
microopenery

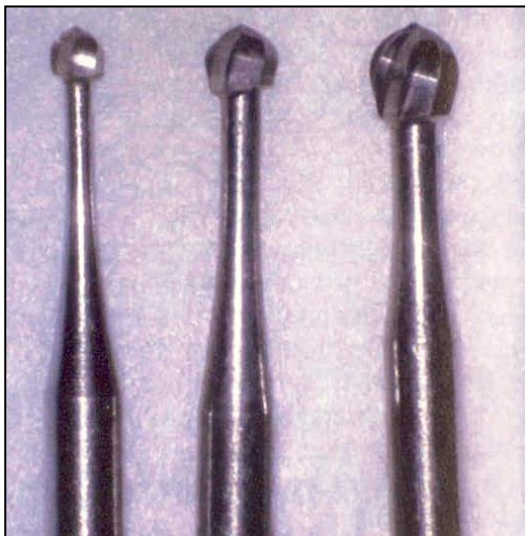

Uz špičky

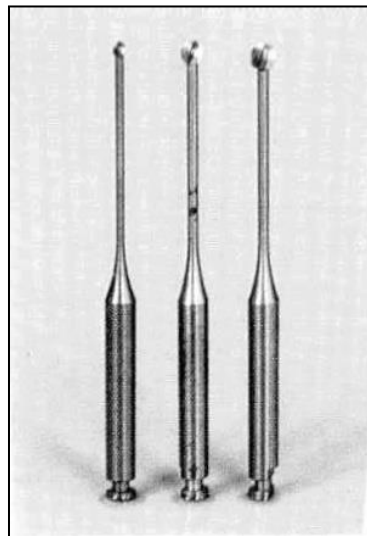


Barviva

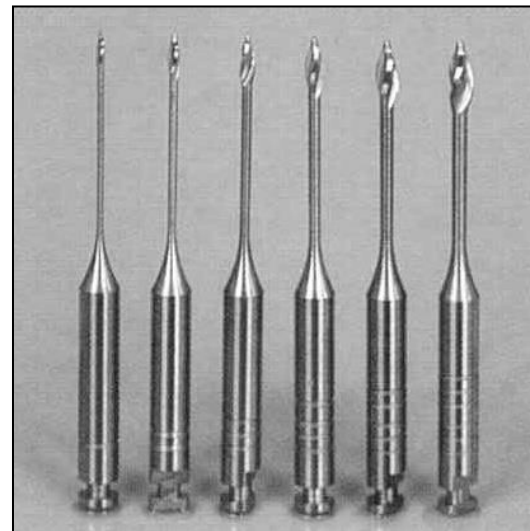
Nalezení a rozšíření vstupu do kořenových kanálků



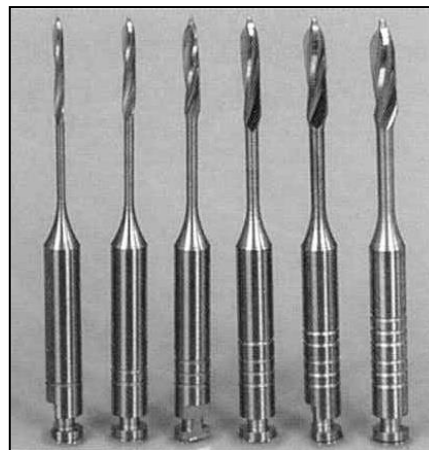
Kuličkové vrtáčky



Millerovy amputační vrtáčky



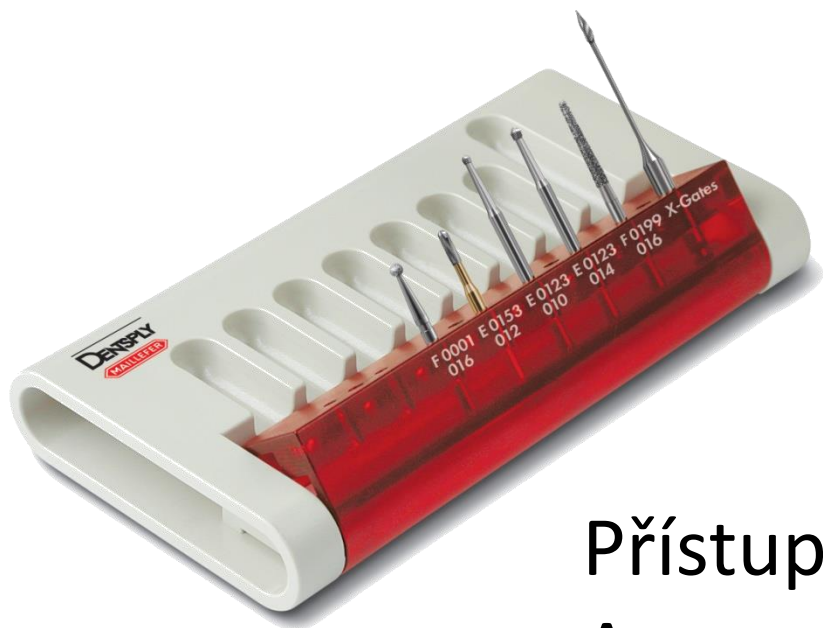Gates Gliddenovy vrtáčky



Peeso – Largo vrtáčky

Dokončení preparace přístupové kavity uz špičkou

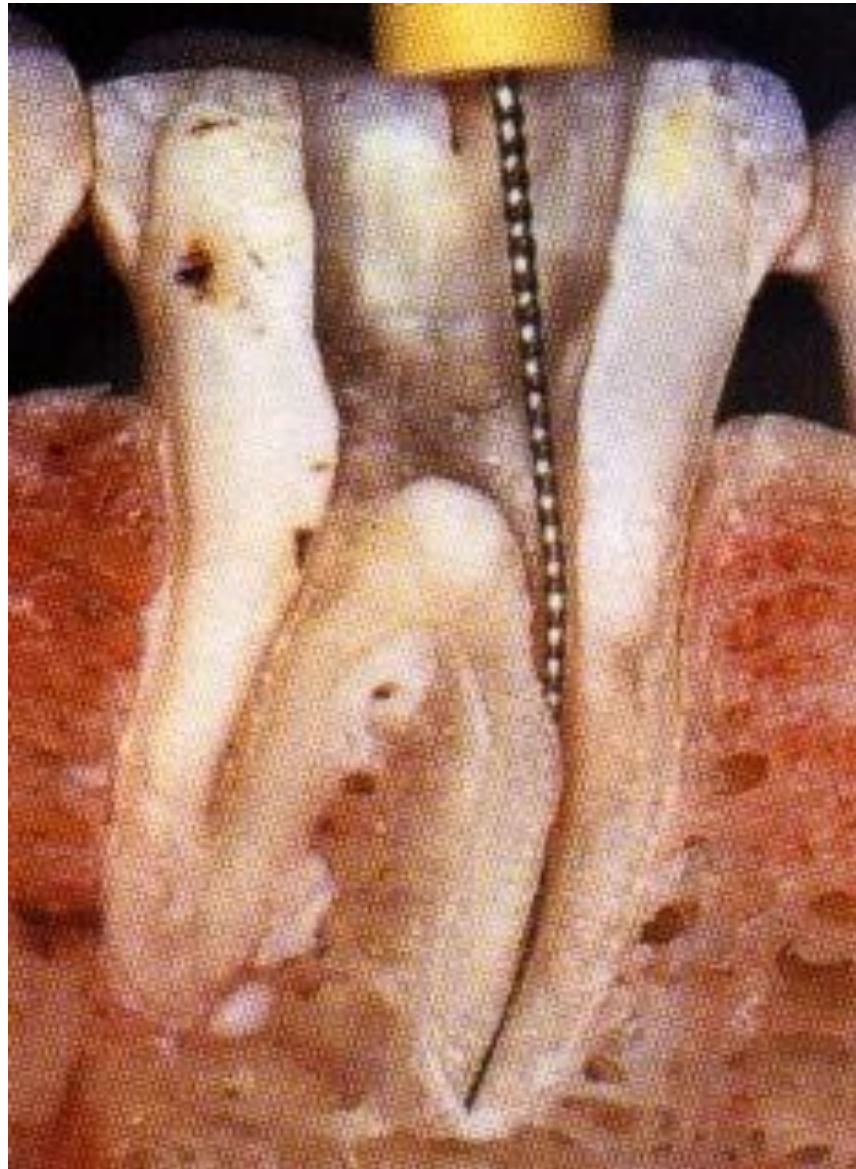





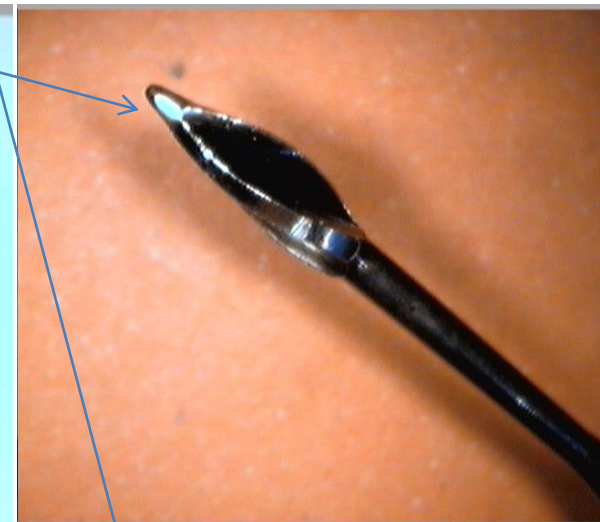
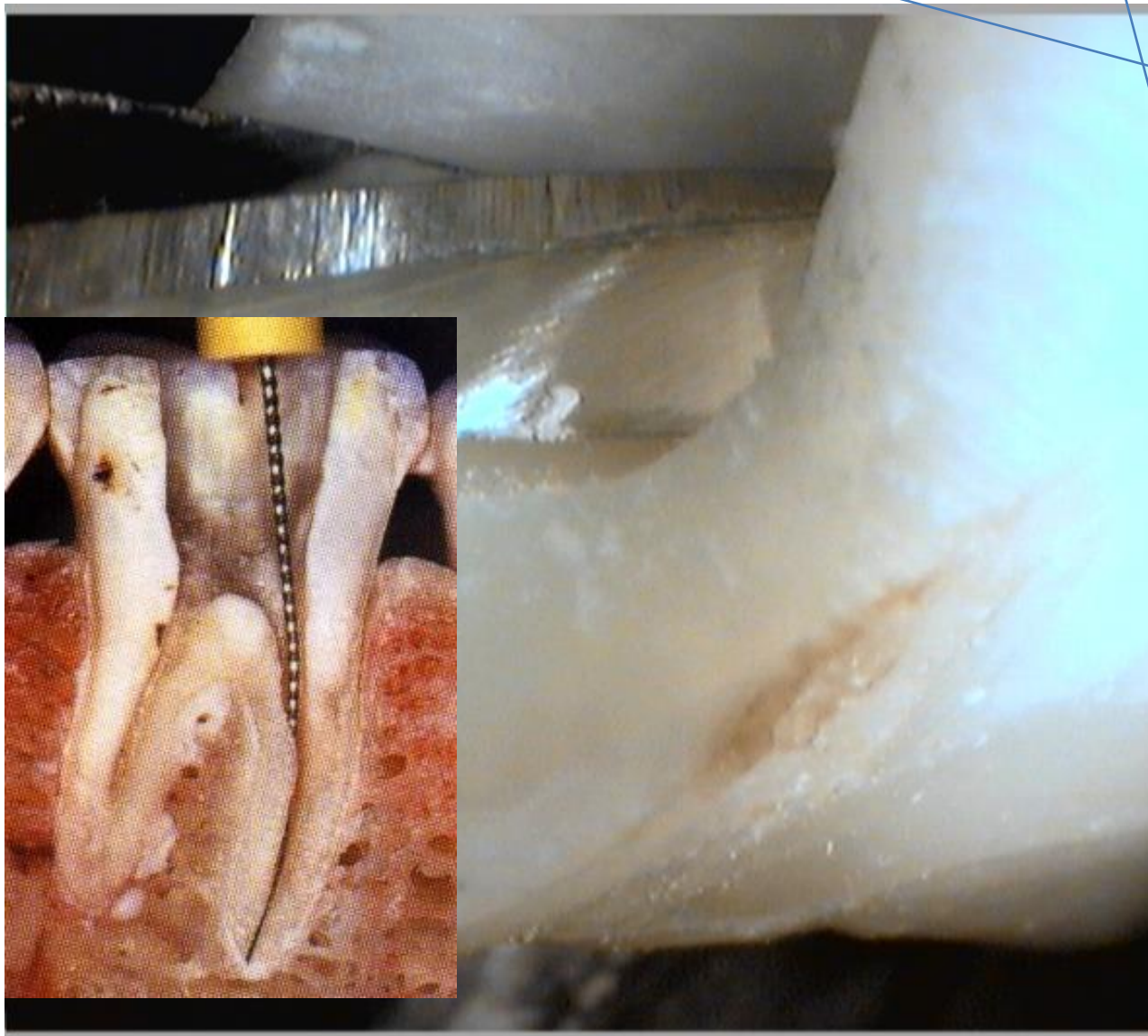
Přístupové sady Access kits



Stav po trepanaci dřevné dutiny a rozšíření vchodu do kořenového kanálku



Vchodové rozšiřovače: Gates Gliddenův vrtáček, Peeso - Largo



Rozšíření vchodu do kořenového kanálku

- Vchodové rozšiřovače
 - Gatesův
 - Peesův
 - Vchodový rozšiřovač Beutlerockův

Mají většinou plaménkový tvar,
slouží k odstranění zúžení při
odstupu kanálku

Odstranění obsahu kořenového kanálku

- Exstirpační jehla, nervová jehla, pulpeextraktor

- z měkké oceli, ostré výběžky

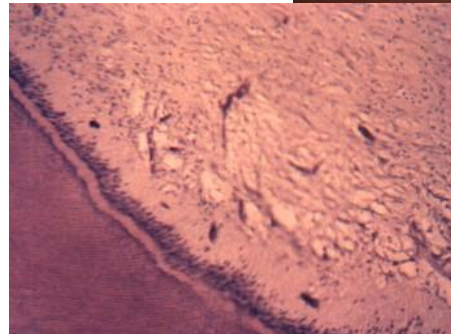
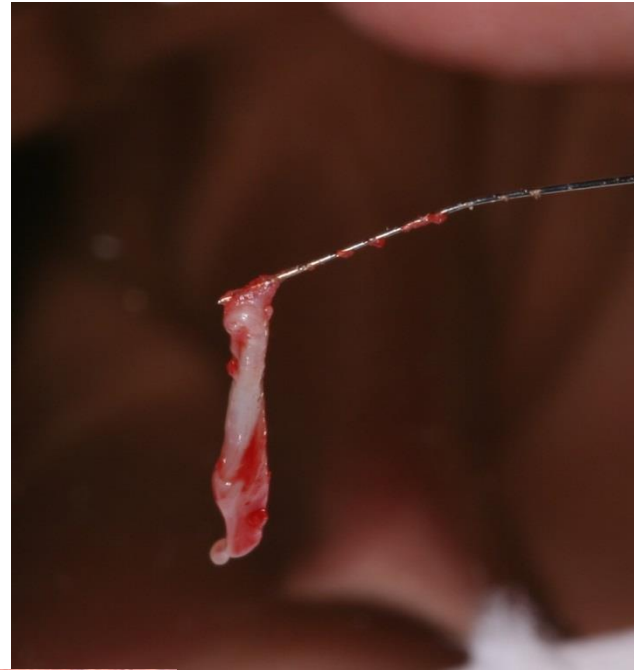
Opatrné zavedení dokud

neucítíme kontakt se stěnou, mírně povytáhneme (není odpor), rotujeme (1 ½ otáčky), potom asi ½ otáčky nazpět

Pomalu táhneme z kanálku

Na jedno použití!

Pulpektor-exstirpační jehla



Nevýhoda:
Odlámání vyběžků – přetlačení
přes apex, dráždění, zánět.

Ruční kořenové nástroje

- Pronikače
- Pilníky

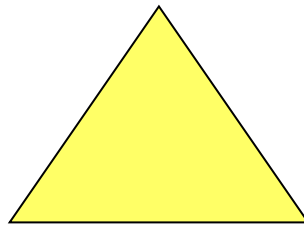
Vyrobeny z vysoce kvalitních nerezavějících ocelí

Reamer


Výstružník, pronikač.

K-reamer = Kerrův pronikač

Symbol trojúhelník.



Reamer



Pracovní část

Dřík

Stopper

Držátko




Reamer

Řezné hrany

Prostor pro odvod pilin

Při rotaci ve směru hodinových ručiček dochází k soustružení a posunu pilin ven



Opracování kořenových kanálků

Odstranění infekce

Mechanicky – instrumentace, výplach


Chemicky – výplach, dočasná kořenová výplň
(dezinfekční vložky – zastaralé)

Reamer – použití

Otáčíme a tím pronikáme do kanálku, lze i pilovat (menší efekt) a lze jím nanést materiál do kanálku (otáčením proti směru hodinových ručiček)

K file

Čtvercová symbolika
vyšší stupeň stočení



C-file, C+ file – kratší pracovní část, větší stabilita




K-file

***Zpětný pohyb nástroje
- pilování***

Je možná i rotace

*(rovné kanálky,
rozmezí rotace 45° - 90°)*




K-flexofile, flexicut, flex-R

- Vždy z trojúhelníkovitého drátu (symbolika čtverec!)


Flexibilita

K- flexofile a flex – R file: tupá špička a otupené první břity.

Použití jako K-file



K- flex



Kosočtvercový průřez,
dva břity v akci,
dobrý odvod pilin,
flexibilita, účinnost

Použité jako K-file


K-file a reamer: rozdíl



H-file

= Hedströmův pilníček,
H. protahováček

Kruhová symbolika





H- file

Pouze zpětný pohyb, nikdy rotace!!!

Riziko zalomení při malých velikostech.

S-file esovitý průřez. Připouští lehkou rotaci



S -file

- Esovité průřez, připouští se mírná rotace.

ISO norma

06 růžová

08 šedá

10 fialová

15 bílá

20 žlutá

25 červená

30 modrá

35 zelená

40 černá

45 bílá

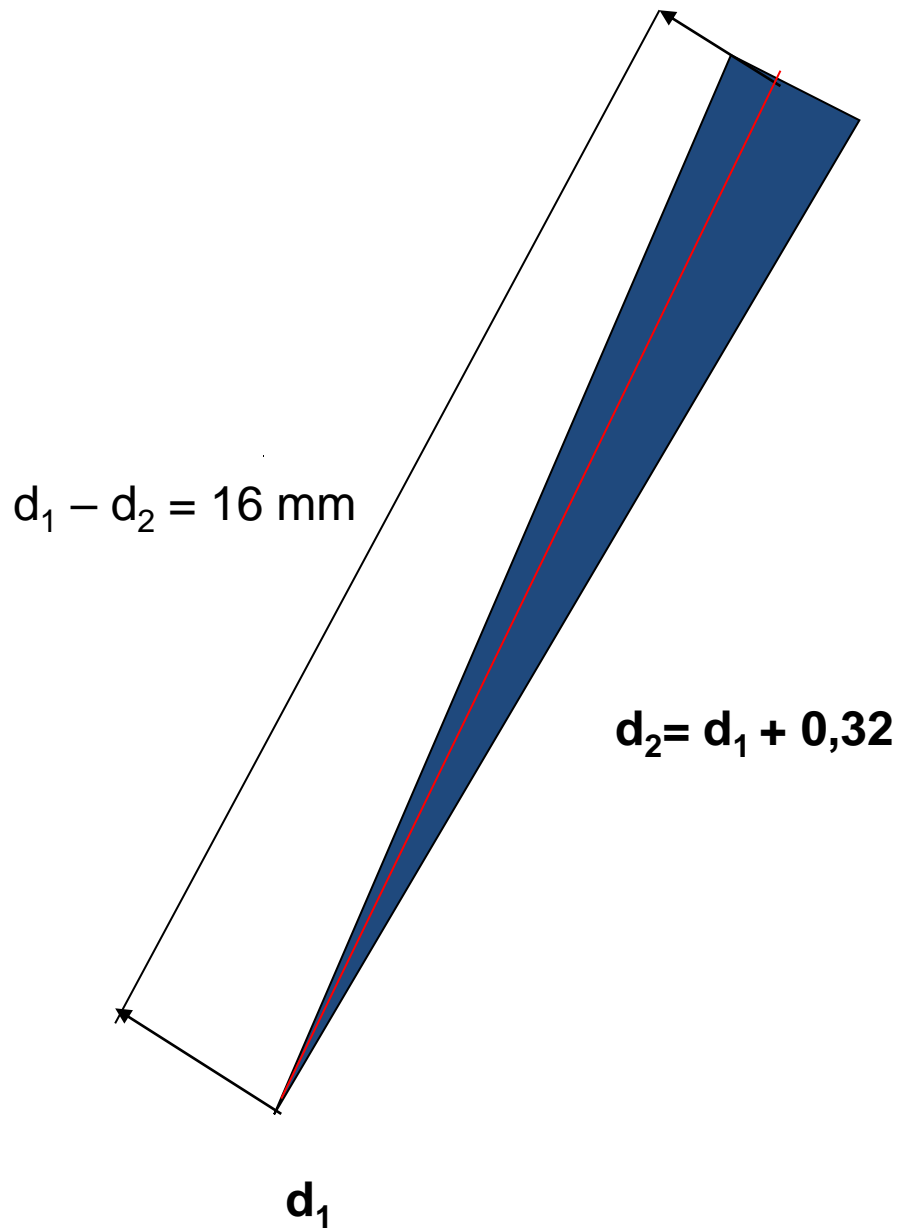
50 žlutá

55 červená

60 modrá

70 zelená

80 černá



d_2

$$d_2 = d_1 + 0,32$$

d_1

Konus 2%

0,02 mm na 1mm

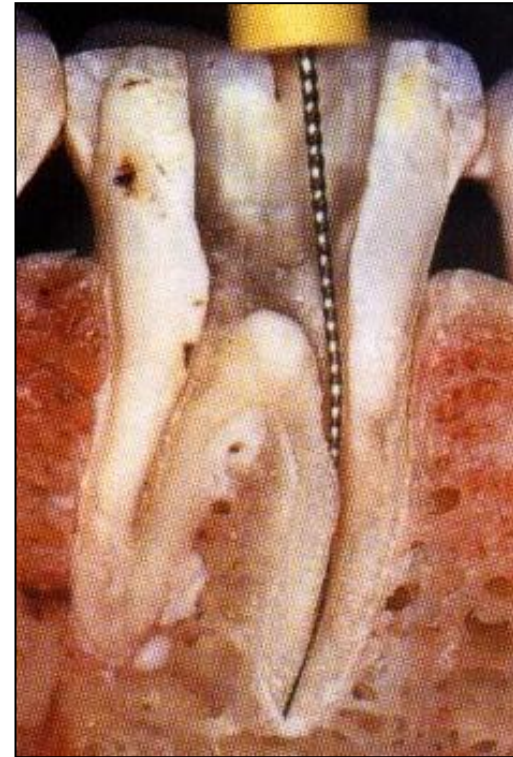
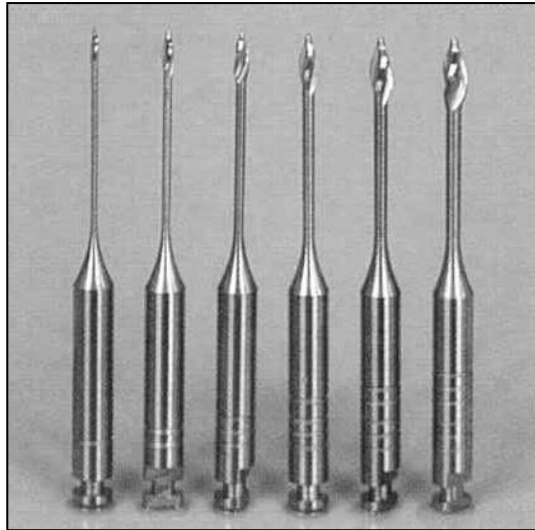
Přístup

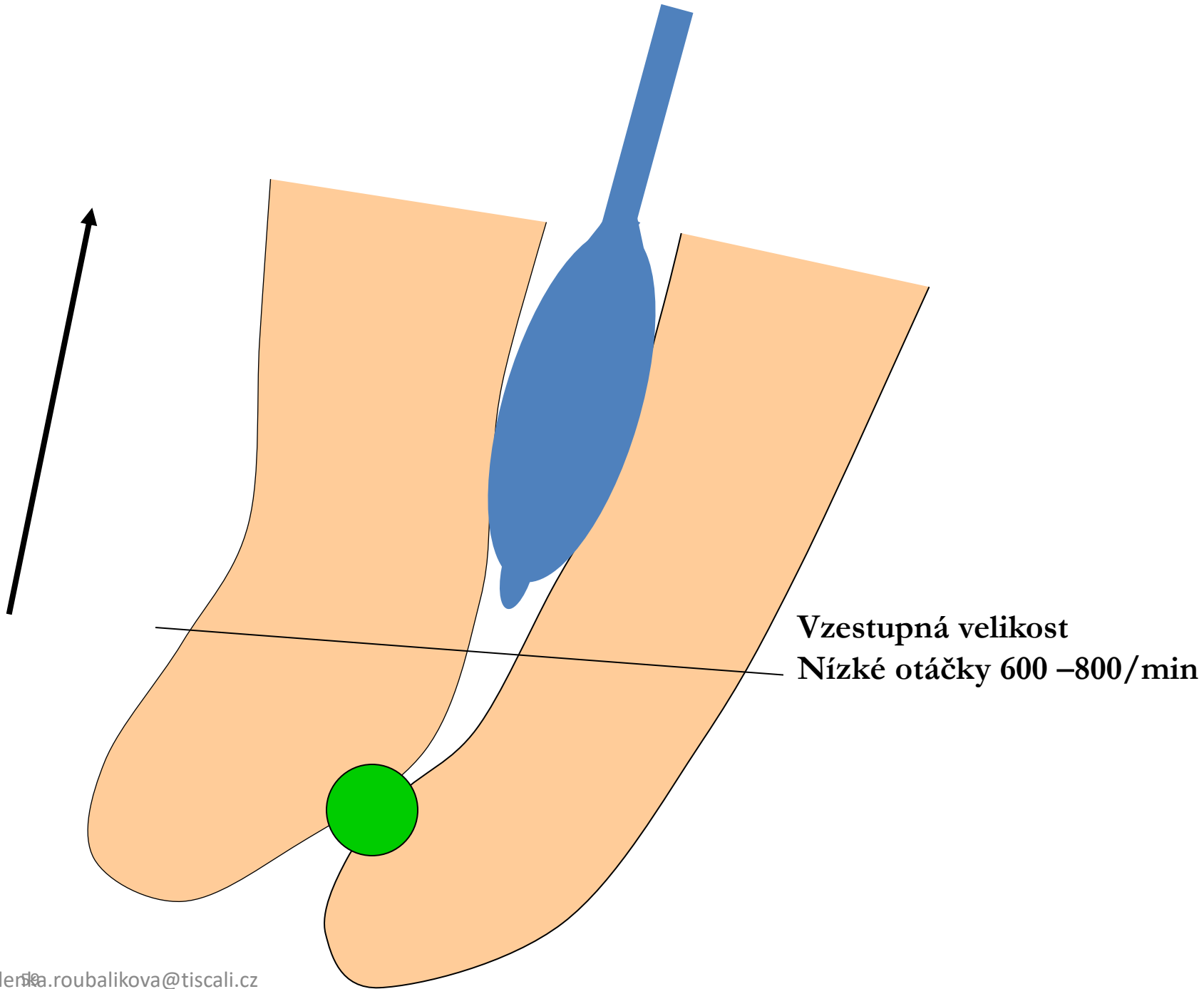
- Přístupová kavita a otevření vchodu do kk
- Sondáž a iniciální flaring
- Koronální flaring

Koronární flaring

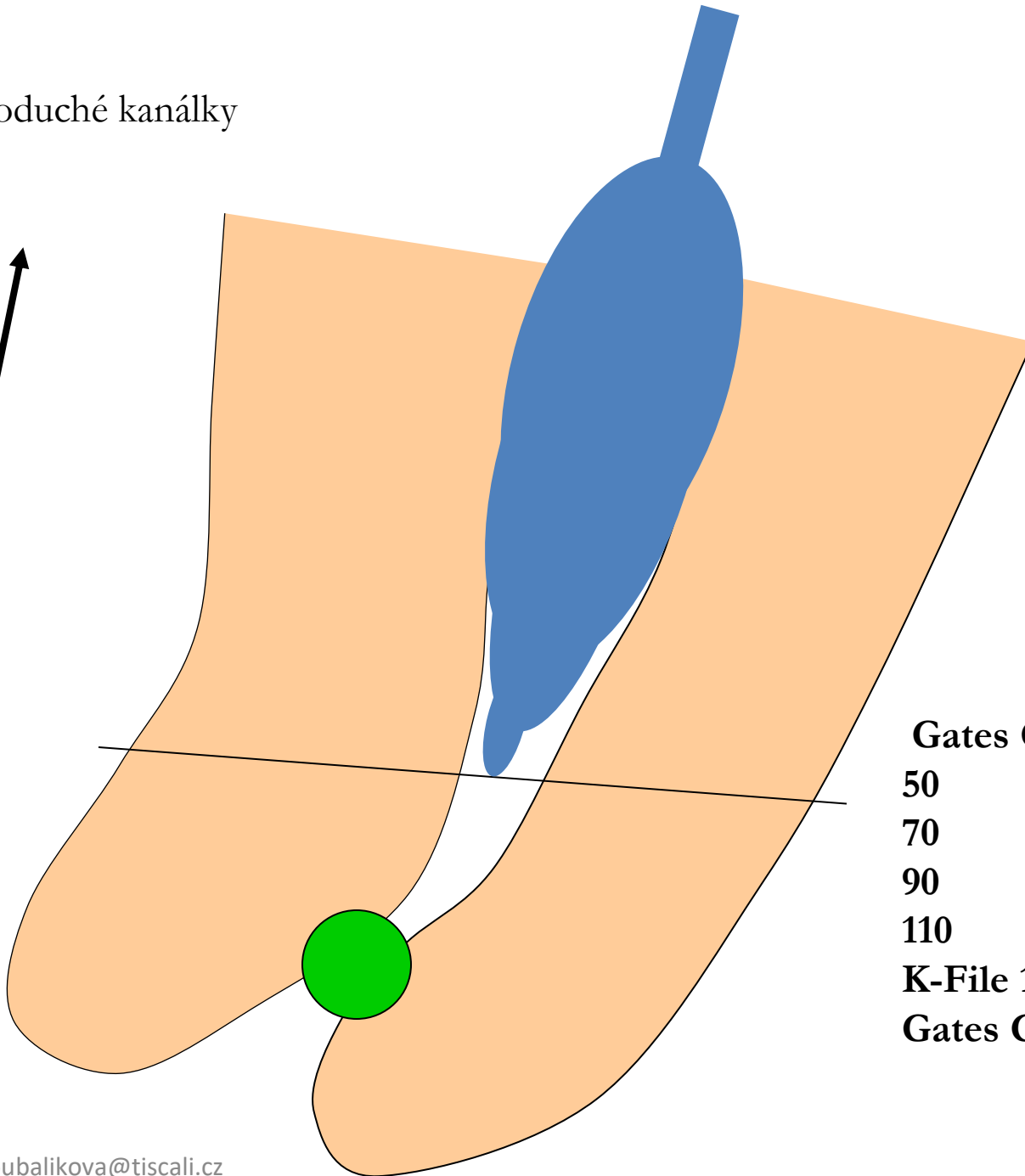

princip: rozšíření kořenového kanálku GG do 1/3-1/2

Weine 1982, Peřinka 2003





Jednoduché kanálky



Gates Glidden

50

70

90

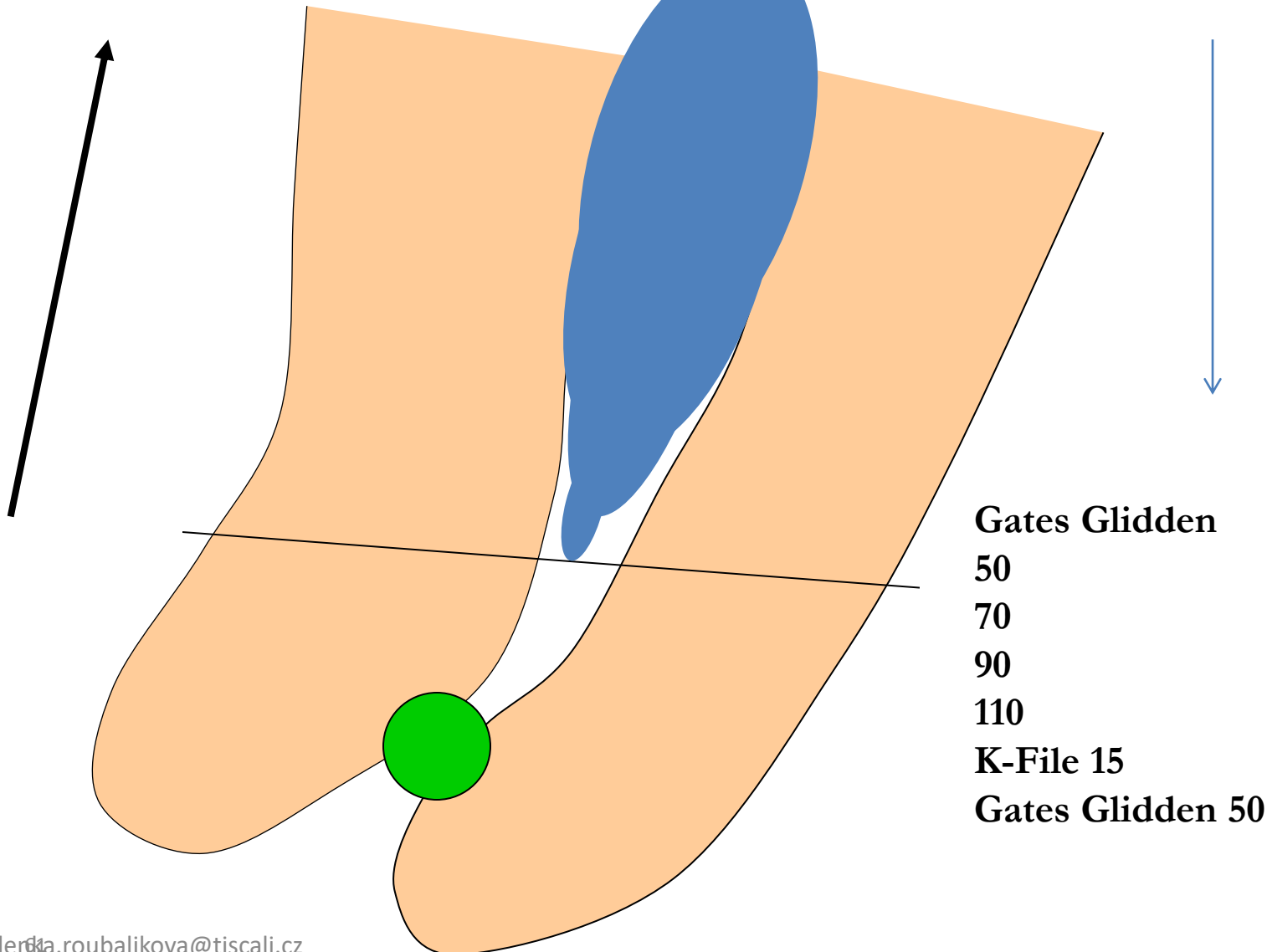
110

K-File 15

Gates Glidden 50

Úzké kanálky

Hand instrumentation till ISO 30



Gates Glidden

50

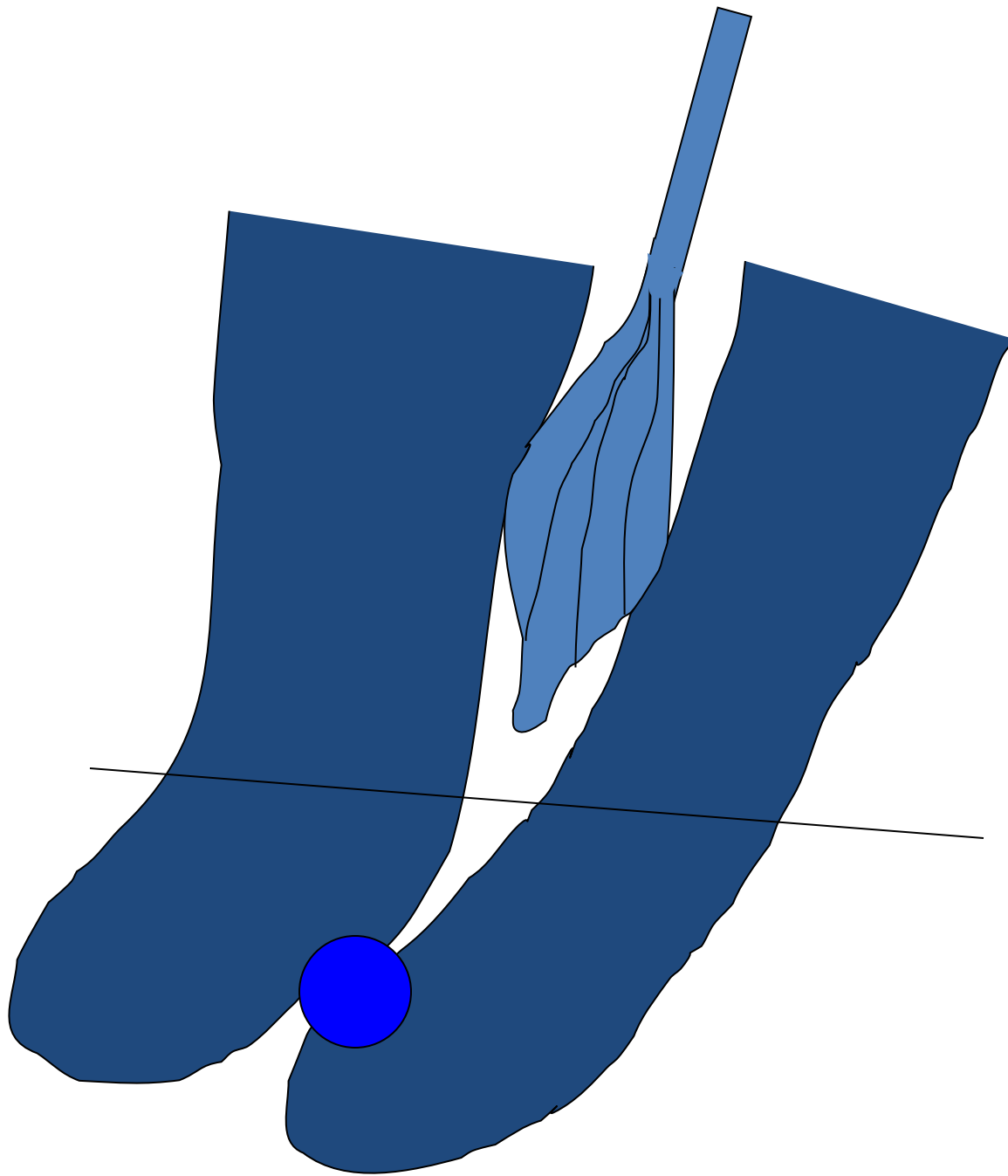
70

90

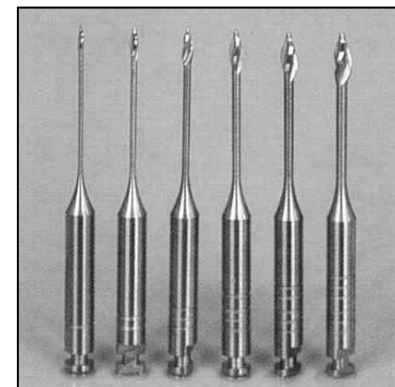
110

K-File 15

Gates Glidden 50



Koronální flaring



Preparace kořenového kanálku končí v apikální konstrikci

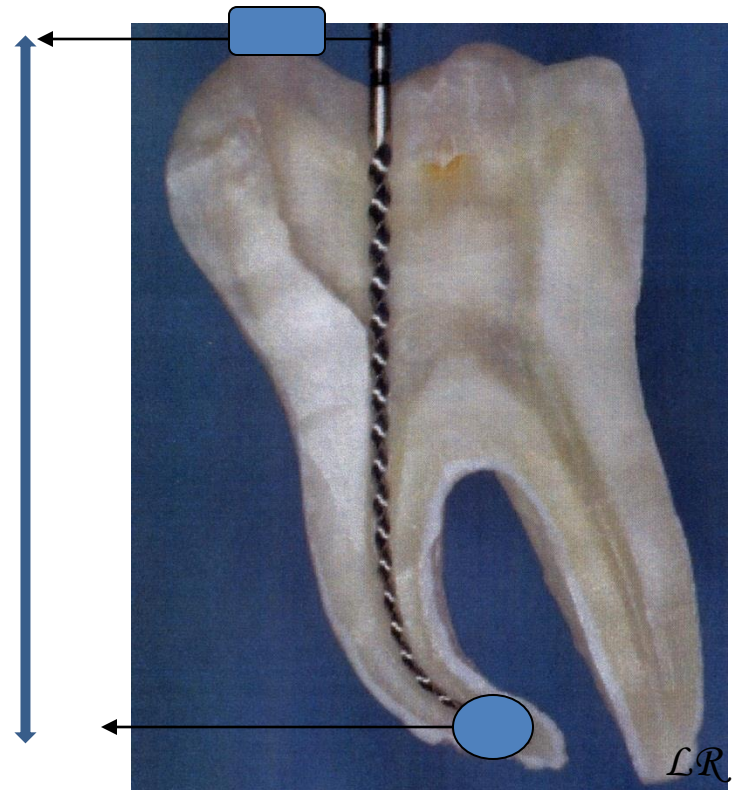
- Malá komunikace
- Menší riziko poškození periodontia
- Prevence přeplnění kořenové výplně (extruze)
- Prevence apikálního transportu infikovaného materiálu
- Možnost dobré bakteriální dekontaminace
- Možnost dobré kondenzace výplně v kořenovém kanálku.

Stanovení pracovní délky

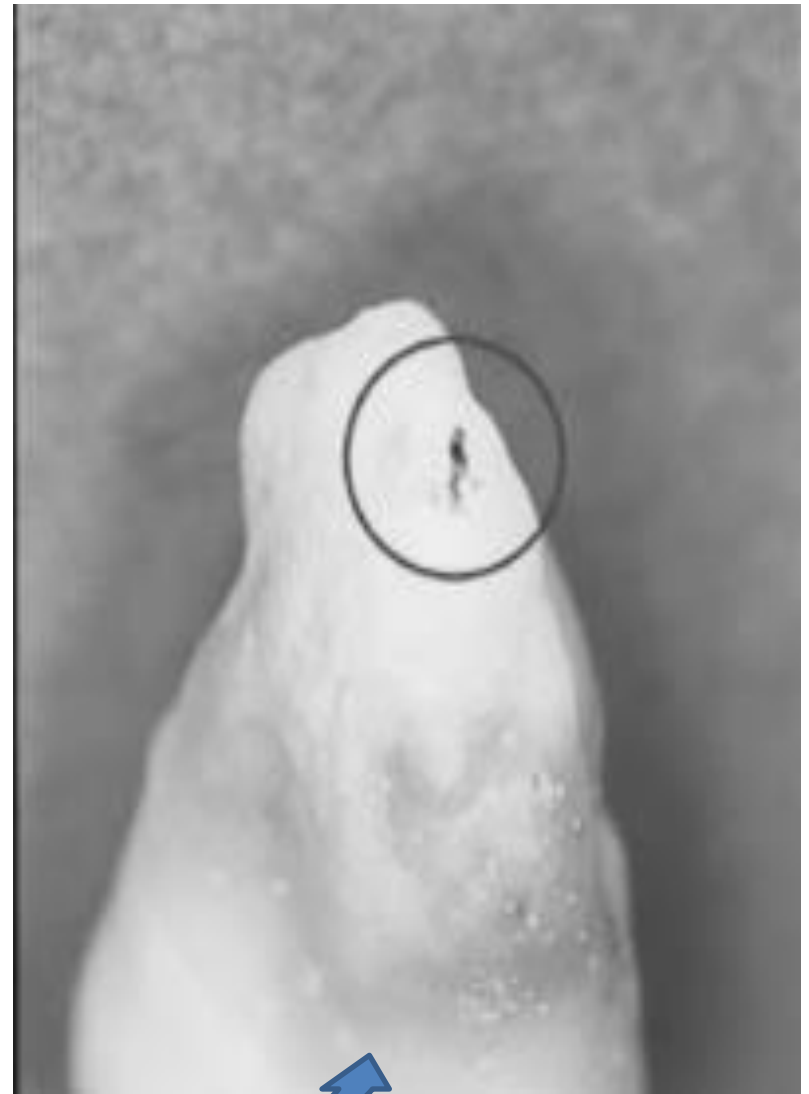
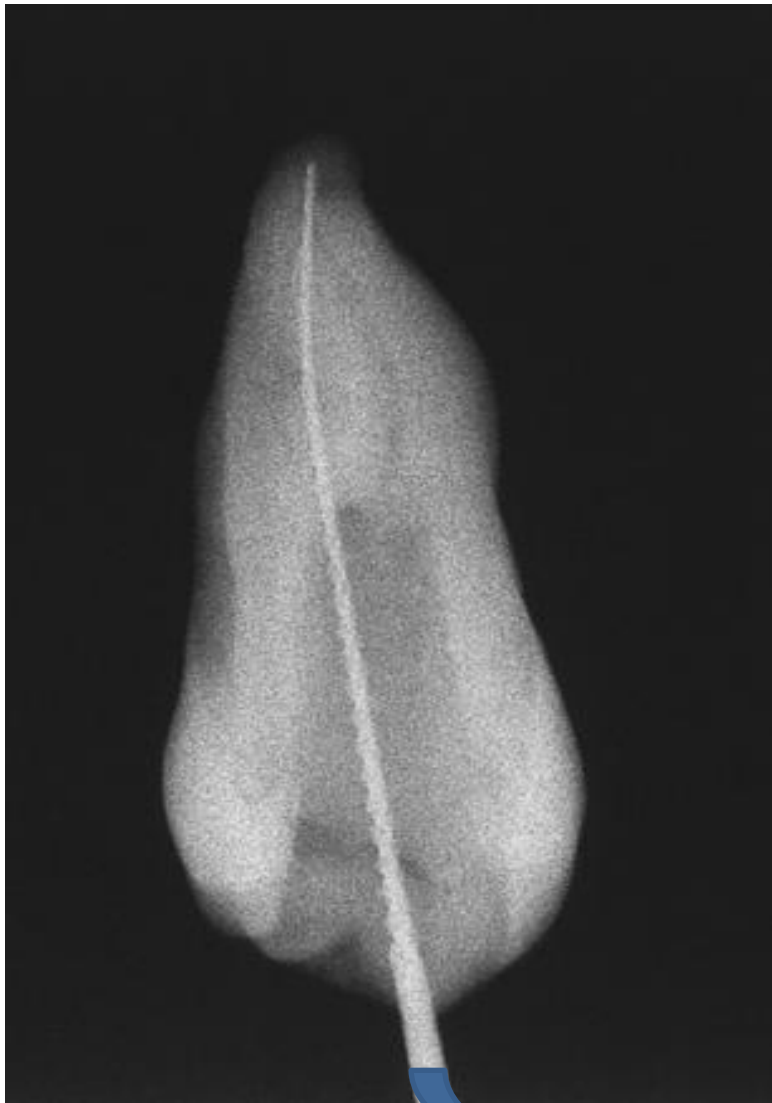- Pracovní délka je vzdálenost mezi referenčním bodem na korunce a apikální konstrikcí

Určení

- Rentgenologicky
- Apexlokátorem
- Kombinace



RTG se zavedeným nástrojem



Měřicí snímek

- Snímek zubu s nástrojem, který je zaveden na bezpečnou délku.

Bezpečná délka: zprůměrovaná hodnota odvozená z délky zubu. Oproti skutečné délce je zkrácena o 2 – 3 mm.

Normálně vyvinutý zub bez malformací, bez ztráty klinické korunky.



Postup při stanovení pracovní délky

- Nástroj ISO 15 zavedeme do kk, aby stop terčík byl na referenčním bodě.
- Odhadneme místo, kde je apikální konstrikce (1 – 1,5 mm od rtg apexu)

Je-li vzdálenost mezi hrotem nástroje a předpokládanou apikální konstrikcí větší než 2 mm – znovu

Je-li vzdálenost rovna nebo menší než 2 mm, přičte se tato vzdálenost k délce nástroje.

Měřicí snímky



Doporučené bezpečné délky zubů

- Horní čelist:

I1 20

I2 18

C22-24

P20

M 18 mkk, 20 P

Doporučené bezpečné délky zubů

- Dolní čelist

I 18

C20 -22

P18

M18

Apexlokátory

Měření odporu tkání






Apikální zoom

- Před vstupem do konstriktce
- V konstriktci
- Mimo konstriktci

Endometrie

- Endometrie



Je zjištění pracovní délky na základě měření elektrického odporu – moderní přístroje využívají vysokofrekvenční proud – měření impedance

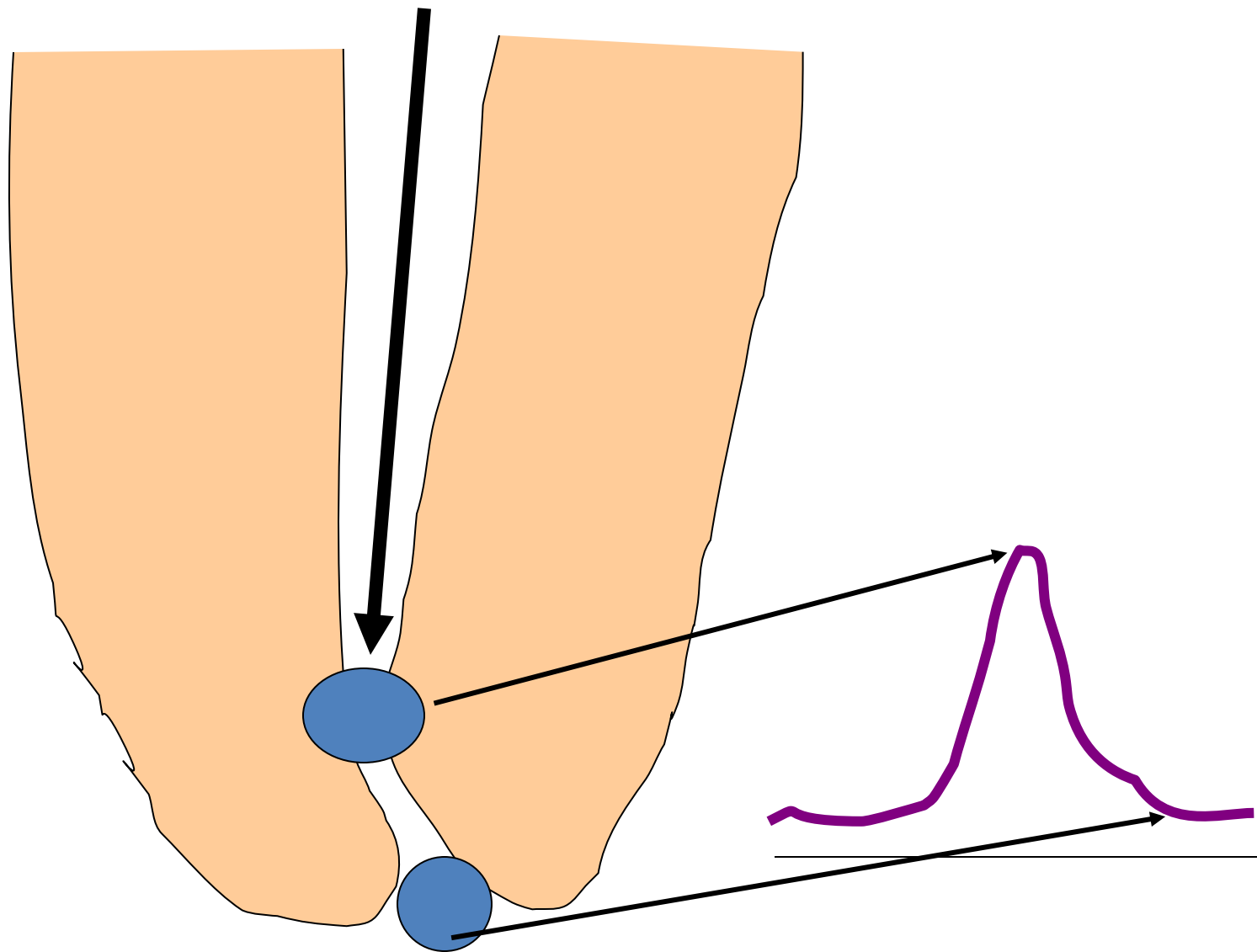
Výhody apexlokátorů

Mohou nahradit rtg snímek

Lokalizace apikální konstriktce

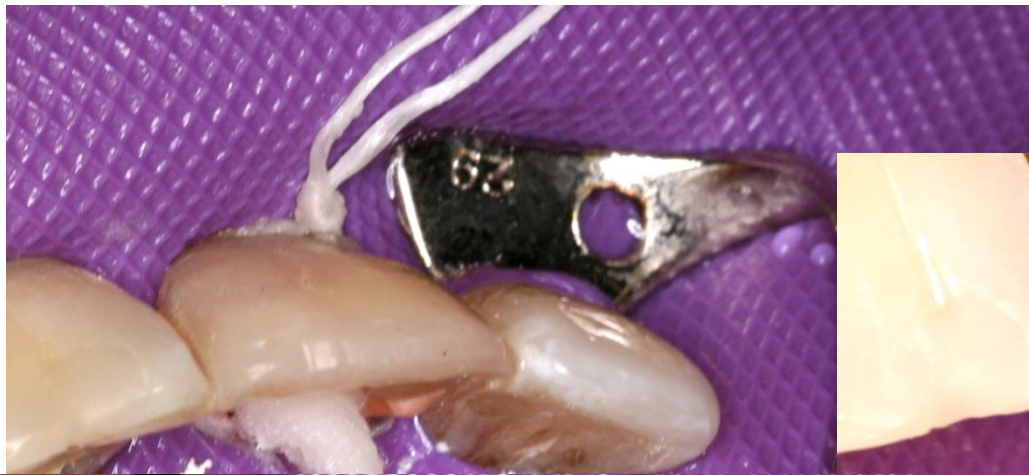Nezáleží na síle nástroje, na roztoku

Urychlení práce




Nevýhody apexlokátorů

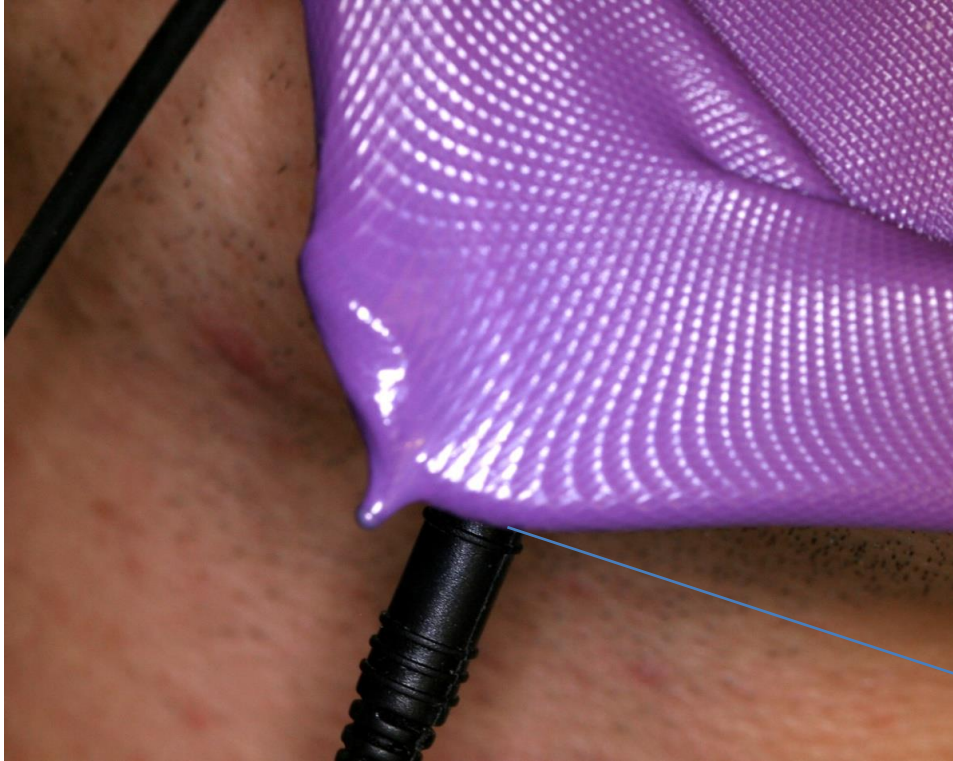- ❑ Problém při atypické konfiguraci apikální oblasti (široce zející kořenový kanálek, mohutná apozice sekundárního cementu)
- ❑ Poškození přístroje
- ❑ Vybité baterie



Klip na koř.nástroj



Klip pod kofferdamem



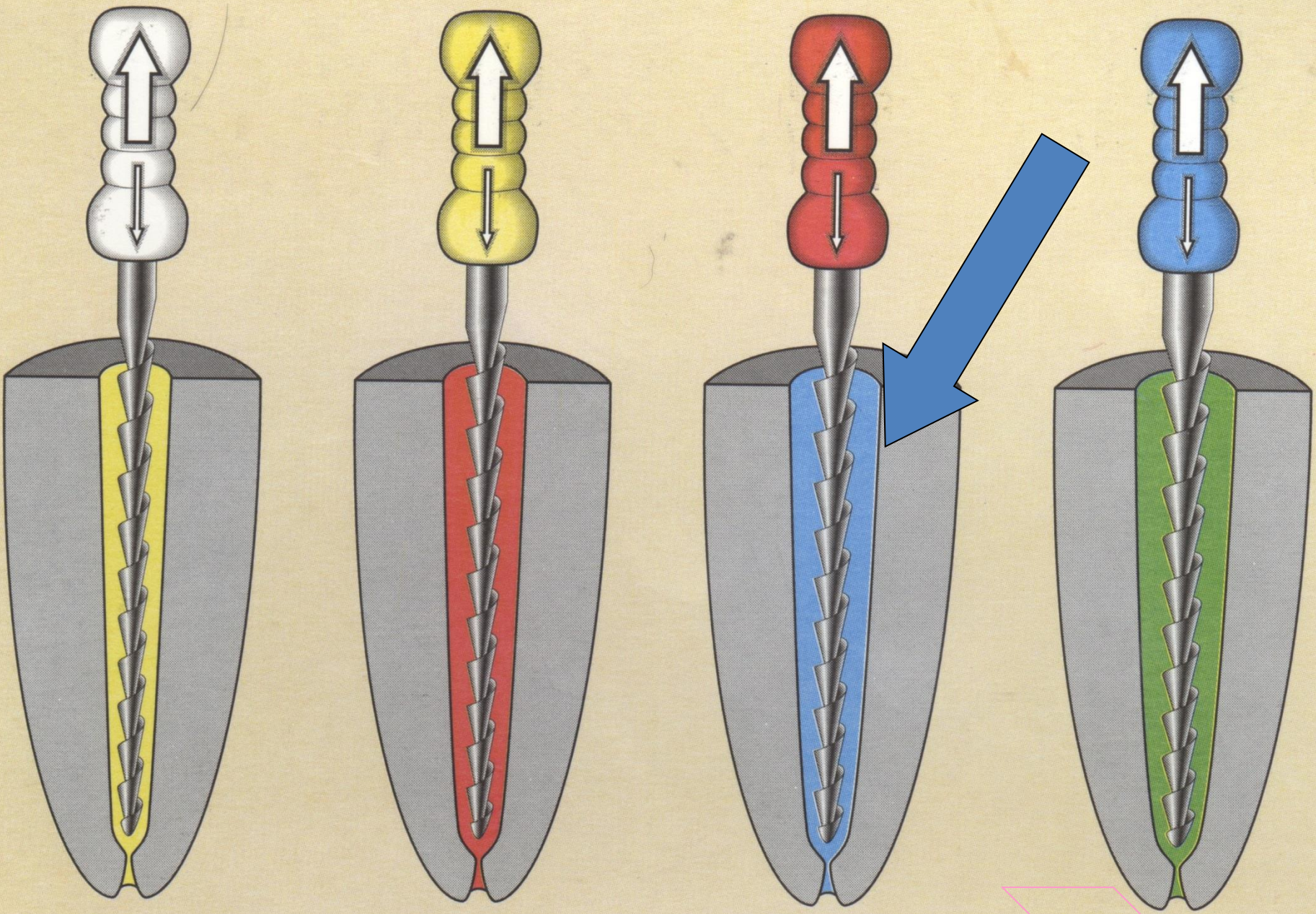
Retní elektroda pod kofferdamem

Instrumentace v kořenovém kanálku

Techniky a metody opracování

Techniky opracování

- Jemná rotace po směru a proti směru hodinových ručiček
- Rotace s následným vytažením
- Pilování od apexu ke korunce
- Technika balancované síly



Metody opracování

- Kombinovaná metoda rotačně lineární
Začínáme rotační technikou (Reamer),
Dopracování lineární obvodovou technikou

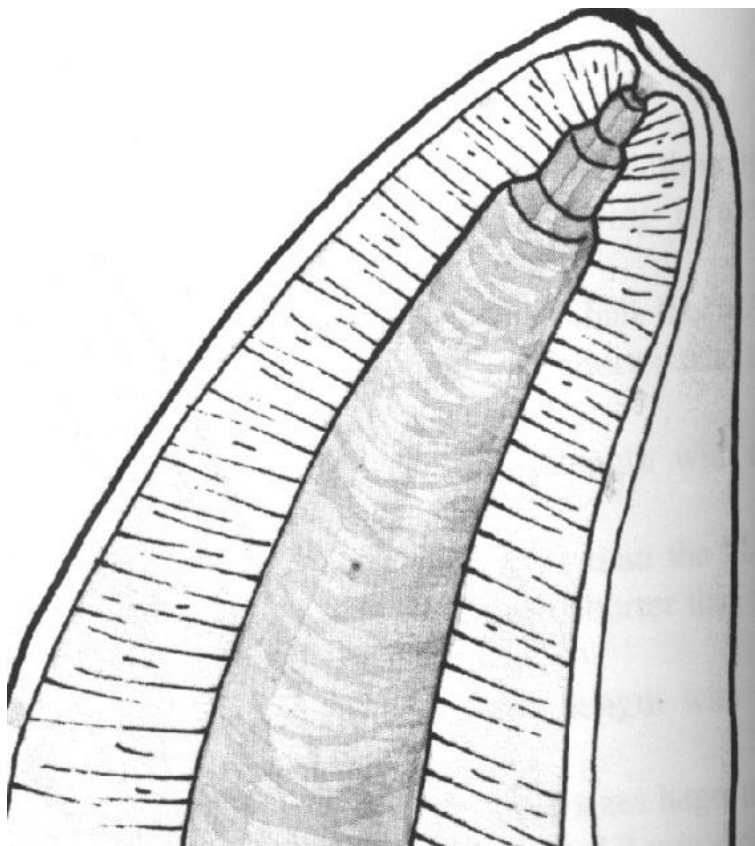
Vhodné pro rovné kanálky

Metody opracování

- Metoda step back

Postupné zvyšování průměru nástrojů za současného zkracování pracovní délky. Postupné rozšiřování od apikální konstrikce koronálně.

Step back



Výsledkem je plynulý kónus
Stěny nakonec ohlazený nástrojem
S původní pracovní délkou.

H- File nebo K flexofile.

Metoda modified double flaed

metoda dvojího kónusu s použitím balancované síly

- I. Rozšíření vstupu

Vstup do kanálku – rozšíří se ručně nebo strojově (do 1/3)

- II. Apikální preparace

Sondáž kanálku, měření, vypracování do ISO 30 – 35

balancovanou silou. Hlavní apikální nástroj (master file - MAF)

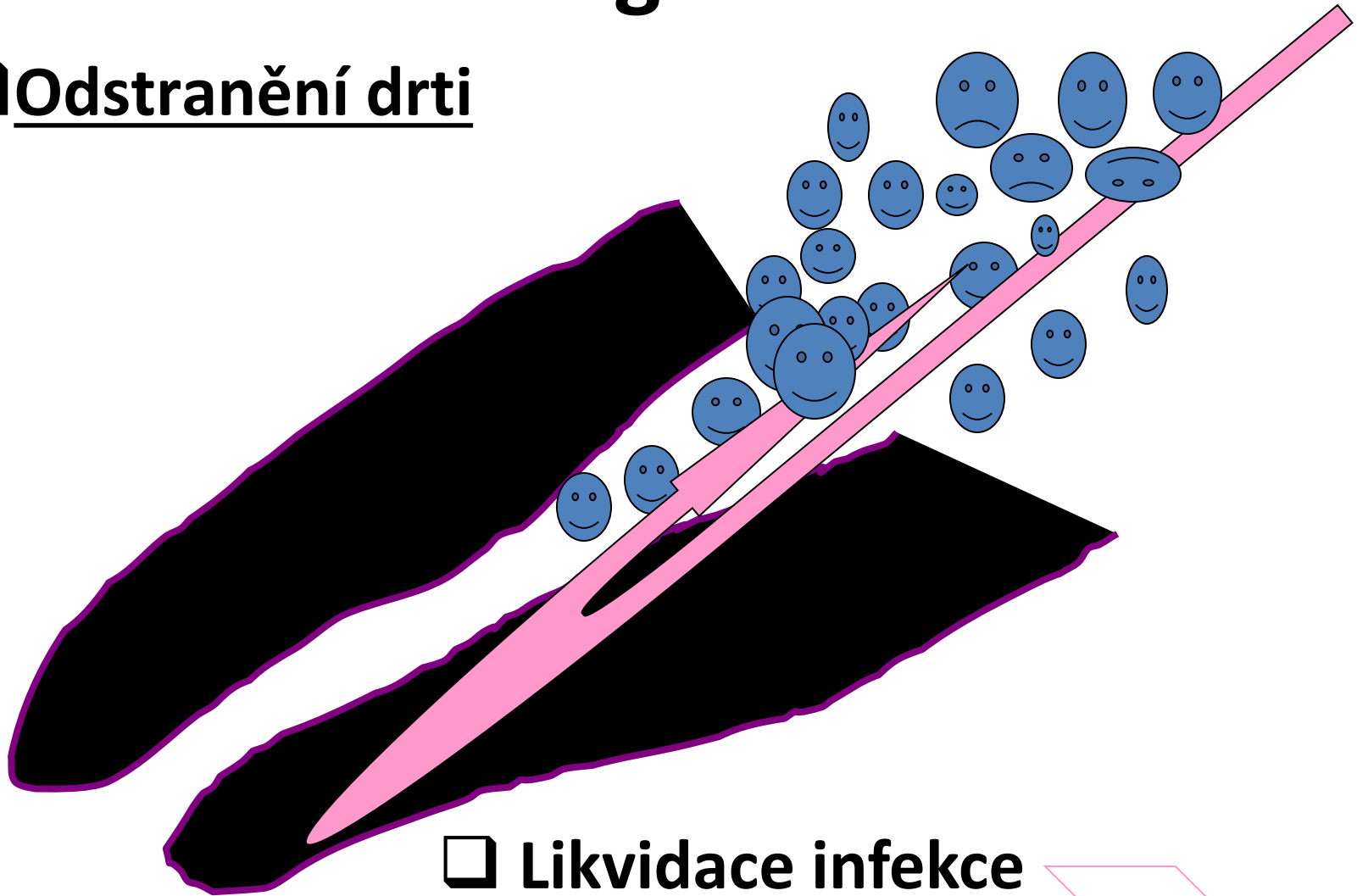
- III. Step back

- IV. Konečné opracování – ohlazení kk (MAF)

Výplachy kořenového kanálku

Irigace

Odstranění drti



Likvidace infekce




Výplachové roztoky


- **Chlornan sodný (1,5 – 6%)**
- **Chlorhexidin (0,12%, 0,2%)**
- **Fyziologický roztok**
- **EDTA – etyléndiaminotetraoctová kyselina
17%**
- **Kyselina citrónová**



Smear layer překrývá vstupy do dentinových tubulů



Stěna kořenového kanálku po rozpuštění smear layer



Irigancia

- NaOCl (chlornan sodný, hypochlorit)

2 – 6%

- Oxidace a chlorace
- Rozpouští organické zbytky

Irigancia

- Chlorhexidin

0,12% -0,2% (a 2%)

Dlouhodobá vazba na povrchy

Dobré antimikrobiální spektrum

Namá rozpouštěcí efekt

Irigancia

- EDTA

17%

Nemá antimikrobiální účinky

Rozpouští smear layer – anorganickou část

Je součástí irigačních protokolů

Je obsažena v lubrikantech

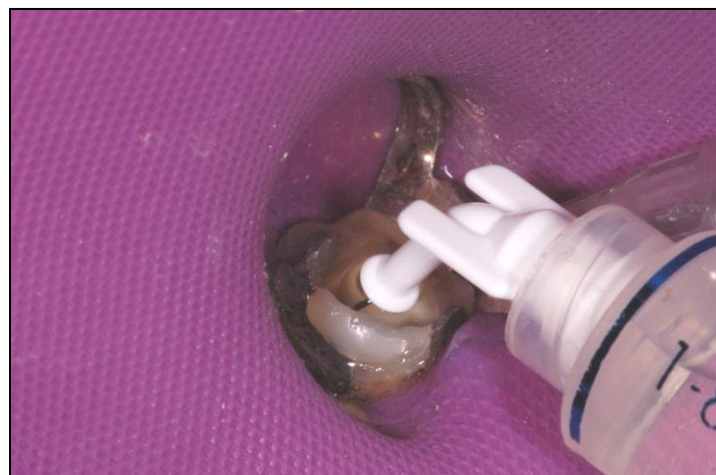Irigancia

- Fyziologický roztok

V případech maximálního šetření tkání
(chirurgické výkony, široce otevřený apex)

Stříkačka a kanyla

- Kanyla tupá, otvory po stranách nebo na konci, flexibilní špička u některých
- Roztok nesmí být aplikován pod tlakem
- Volně v kk proudí



Aktivace výplachu

- Zvýšení efektivity

Vibrace tekutiny

Zvýšení teploty

Rozklad výplachového roztoku

Ultrazvuk, slyšitelný zvuk, laser.

Plnění kořenového kanálku

- Strojové – rotační plnič



Pomalé otáčky (do 1000/min), nepoškozený,
vytahovat za chodu

- Ruční – centrální čep, kondenzační techniky


Laterální kondenzace gutaperčových čepů

Techniky s nahřátou gutaperčou

Kořenové cpátko
- spreader



Kořenové cpátko
- plugger



Rotační plnič
-lentule

Plnění kořenového kanálku

Poslední fáze endodontického ošetření

Cíl: hermetické zaplnění

kořenového kanálku a tím vytvoření podmínek pro hojivé procesy v periodonciu a dlouhodobé setrvání zubu ve funkci.

Požadavky na ideální výplň kořenového kanálku:

1. Snadná manipulace
2. Objemová stálost (žádná kontrakce)
3. Utěsnění kořenového kanálku laterálně i apikálně
4. Nedráždivost pro periapikální tkáň
5. Odolnost proti vlhku, žádná pórozita
6. Nekoroduje, neoxiduje, nerozpouští se v tkáňových tekutinách
7. Je bakteriostatická
8. Rtg kontrastní
9. Nezbarvuje zubní tkáň
10. Lze ji z kořenového kanálku snadno odstranit

Rozdělení kořenových výplní

Pevné (stříbrné čepy, dnes se nepoužívají)

Polotuhé (gutaperča)

Plastické

Stříbrné nebo gutaperčové čepy

- Nevypĺňují kořenový kanálek hermeticky
- Stříbrné čepy korodují

Gutaperča

Zaschlá šťáva stromu *Isonandra percha* (gutta)

Krystalická struktura

Křehká

Gutaperča

- Trans izomer polyizoprénu z 60% krystalická.
- Za pokojové teploty beta fáze
 - solidní, pružná a tažná, časem křehne
- Zahřátím na 42 – 49 ° alfa fáze
 - plastická, lepivá, není pružná ani tažná
- Zahřátím na 53 – 59° gamma fáze
 - Amorfní

Proces ochlazení

Velmi pomalu (0,5°C/min) – zůstává v alfa fázi

Rychlejší ochlazení - beta fáze

Gutaperča v endodoncii -složení

- Gutaperča (19 -22%)
- Oxid zinečnatý (59 -79%)
- Sírany kovů (1 – 7%)
- Vosky a pryskyřice (1-4%)

Resilon (Pentron)

- **Termoplastický syntetický polymer**
- **Čepy nebo materiál pro injekční aplikaci**

Složení:

Polyesterové polymery

Bioaktivní sklo

Rtg kontrastní plnivo (oxichlorid vizmutu a síran barnatý)

Sealery

- Plastické materiály, vyplňují prostor mezi gutaperčovými čepy a gutaperčou a stěnou kořenového kanálku.

Zinkoxid eugenolové

Pryskyřičné

Skloionomerní

S hydroxidem vápenatým

Silikonové

Zinc - Oxid Eugenol

Prášek:

Oxid zinečnatý

Tekutina:

Eugenol

Kyselá pryskyřice

Dobrá adhezivita, lehká cytotoxicita, resorbují se.

Nejsou kompatibilní s adhezivními materiály

Kalcium hydroxidové sealery

Baze (pasta)

Hydroxid vápenatý

Oxid zinečnatý

Vehikula

Katalyzátor (pasta)

Stearát zinečnatý

Oxid titaničitý

Síran barnatý

Jiné komponenty

Kalcium hydroxidové sealery

Catalyst (paste)

Zinc stearat

Titanium dioxide

Baryum sulphate

or

Eugenol,. Eukalypt

Other components...

Kalcium hydroxidové sealery

- Podporují hojení pariapikálních tkání
- Antimikrobiální efekt
- Snadná manipulace
- Resorbují se (jsou – li přeplněny)

Pryskyřice

- Rezorcin formaldehydová polykondenzační pryskyřice
- Epoxidové pryskyřice
- Polyketony
- Metakryláty

Epoxidové pryskyřice

➤ Baze (prášek, pasta)

Oxid vizmutitý

Oxid titaničitý

Hexametylentetramin

➤ Katalyzátor (tekutina, pasta)

Bisfenolglycidyléter

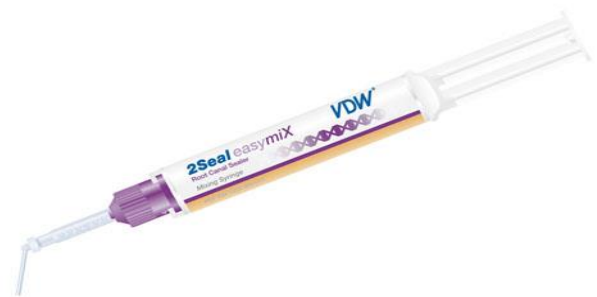Epoxidové pryskyřice - výhody

- Dostatečně dlouhý manipulační čas
- Hydrofilní – dostatečná penetrace
- Dobrá adhezivita
- Objemová stálost
- Nerozpustné
- Antimikrobiální efekt na počátku tuhnutí

Epoxidové pryskyřice - nevýhody

- Obtížné odstranění
- Zbarvení zubu
- Počáteční toxicita?

AH 26, AH Plus, 2 Seal



Polyketony

➤ Baze

Oxid zinečnatý

Fosforečnan vizmutitý

Hexametylentetramin

Tekutina

Bisfenolglycidyléter a jiné komponenty

Polyketony

Výhody

Dobrá adheze

Nekontrahují

Nerozpustné

Nevýhody

Vysoká lepivost

Obtížné odstranění

Produkty: Diaket, Diaket A (3M ESPE)

Metakrylátové pryskyřice

Endo ReZ (Ultradent) – UDMA

Pro injekční aplikaci

Epiphany (Pentron)

Bis- GMA, etoxy bif- GMA, hydrofilní bifunkční metakryláty

Hydroxid váleňatý, síran barnatý, baryové sklo, silika



Skloinomerní sealery

- Baze (prášek)

Hlinitokřemičité sklo

- Tekutina

Kyselina polyakrylová

Kyselina polymaleinová

Kyselina vinná

Sklionomerní cementy – výhody a nevýhody

Výhody:

Tuhnutí ve vlhkém prostředí, chemická vazba k zubním tkáním, nezbarvují zub.

Nevýhody:

Krátká manipulační doba, obtížné odstranění, pórozita

Produkty

Ketac Endo (3M ESPE), Endion (VOCO)

Sealery na bázi polyvinylsiloxanu

Polyvinylsiloxan (ev. ve směsi s práškovou gutaperčou)

Biokompatibilita

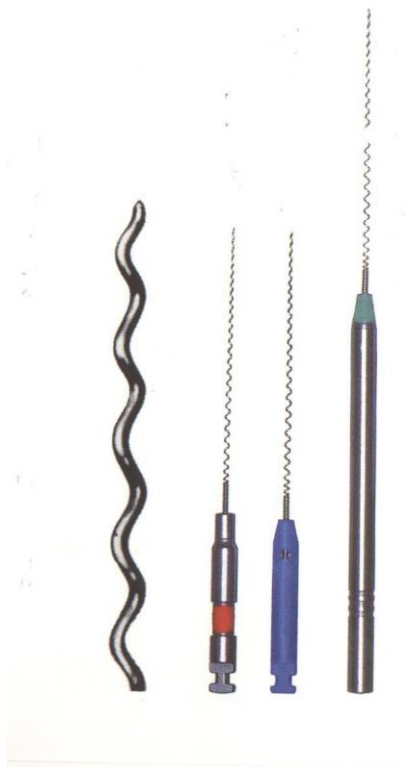Hydrofilie

Adhezivita?

Nástroje k plnění kořenového kanmálku

- Rotační plnič (spirálový plnič) - lentule
- Kořenová cpátka – kompaktory
- Kompaktory jako nosiče gutaperči
- Další nástroje a přístroje


Rotační plnič -Lentulo



- Dopravuje namíchanou hmotu dopředu
- 1,5 – 2 mm před čelem
- Nejčastěji pro nanesení $\text{Ca}(\text{OH})_2$

Kompaktory

Kořenové cpátko
- spreader




Hladký povrch, špička

Zasunutí do kořenového
kanálku vertikálně

*Laterální kondenzace
gutaperčových čepů*

Kompaktory

Kořenové cpátko
- plugger



Hladký povrch, rovné čelo

Zasunutí do kořenového
kanálku vertikálně

*Vertikální kondenzace
kondenzace teplé gutaperči*

Techniky plnění kořenového kanálku

STUDENÉ TECHNIKY

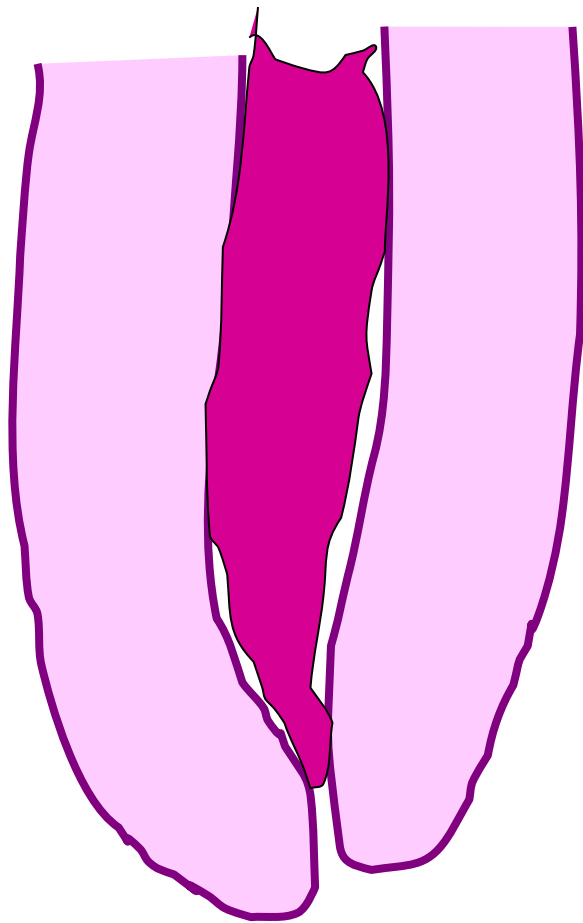
- Pouze plastická výplň
- Plastická výplň s centrálním čepem – technika centrálního čepu
- Technika laterální kondenzace gutaperčových čepů – za studena

TEPLÉ TECHNIKY

Technika laterální kondenzace gutaperčových čepů – za tepla

- Termafilová technika
- Technika vertikální kondenzace gutaperči
- Technika injekčního plnění rozehřátou gutaperčou
- Technika kombinovaná

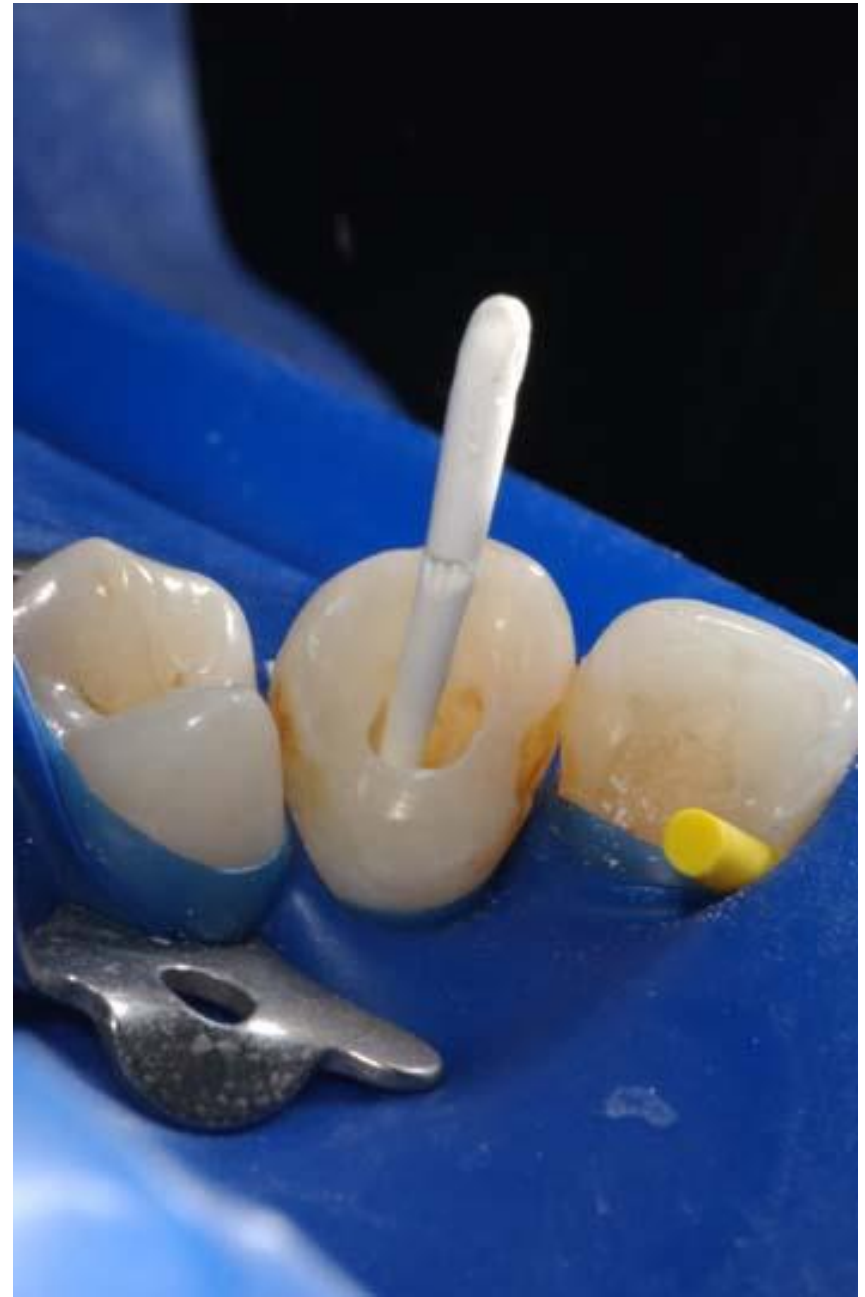
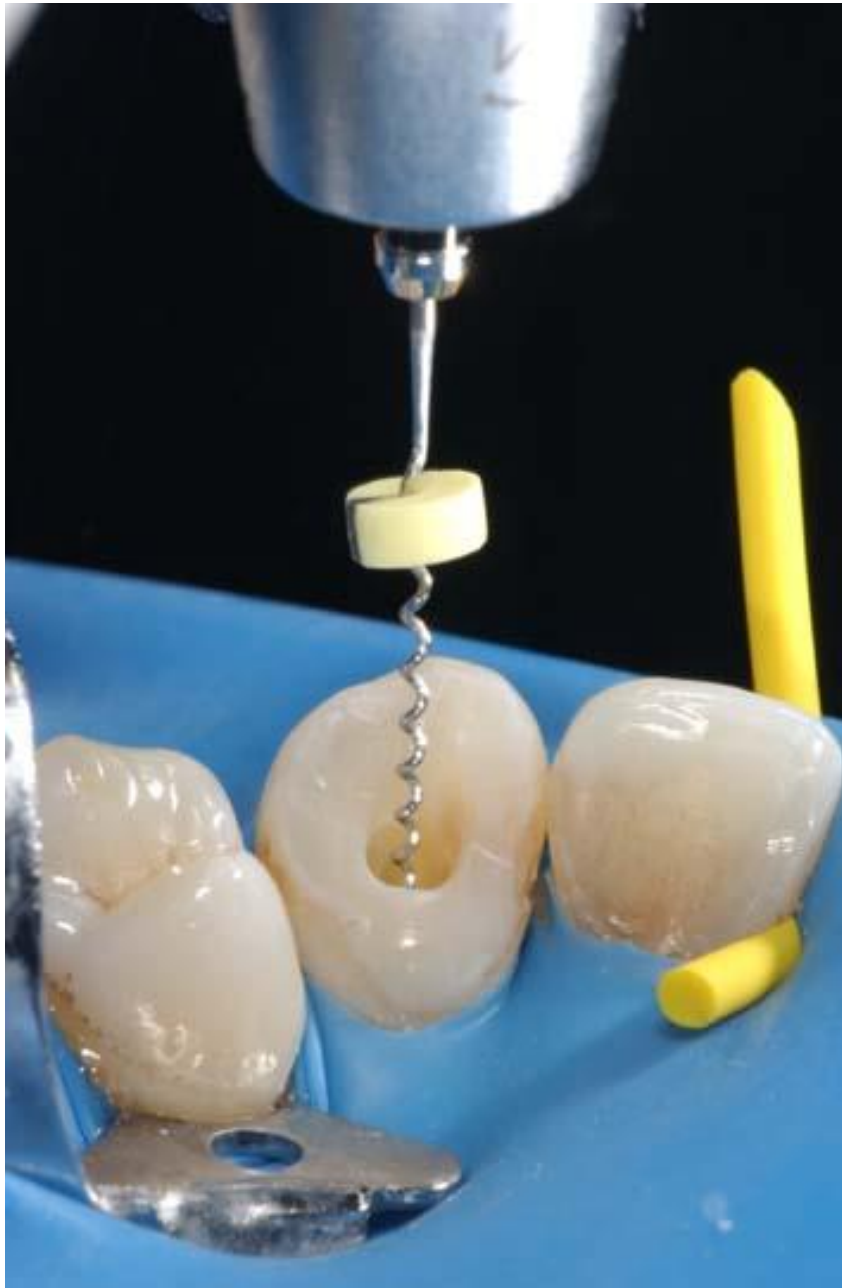Plnění pastou



**Kontrakce, netěsnost,
obtížné odstranění, rtg
kontrast ??**

Metoda centrálního čepu

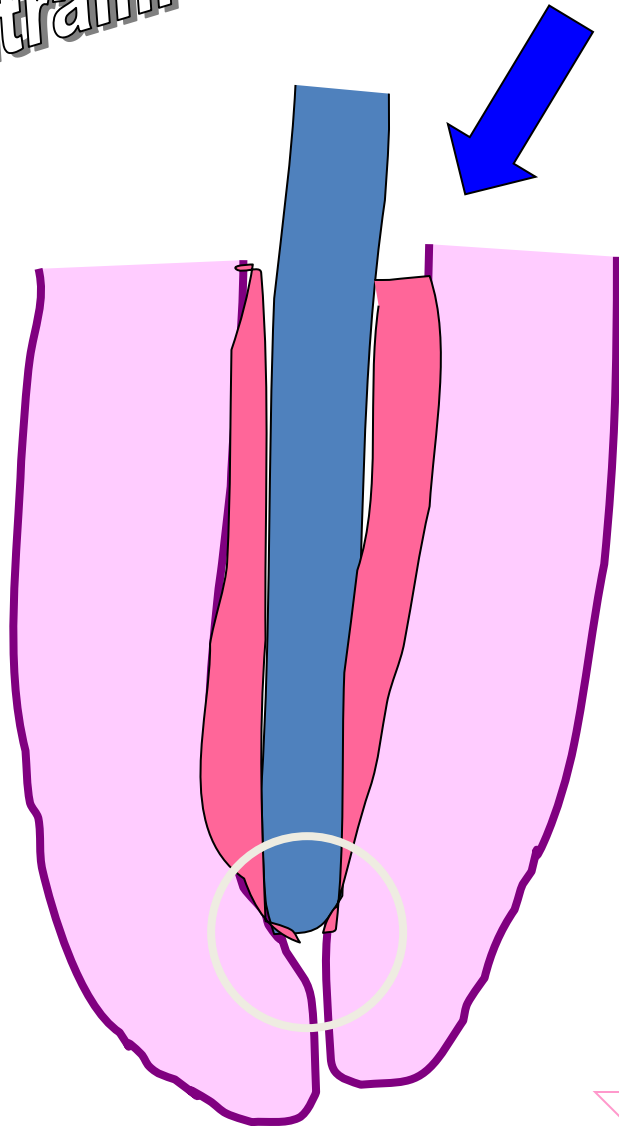
- **Důkladná příprava kořenového kanálku**
- **Výběr čepu - ověřit definitivní rozšíření**
- **Vyzkoušení, zkrácení a desinfekce čepu**
- **Příprava a nanesení výplně**
- **Zavedení čepu**
- **Utěsnění a provizorní výplň**
- **Rtg snímek**



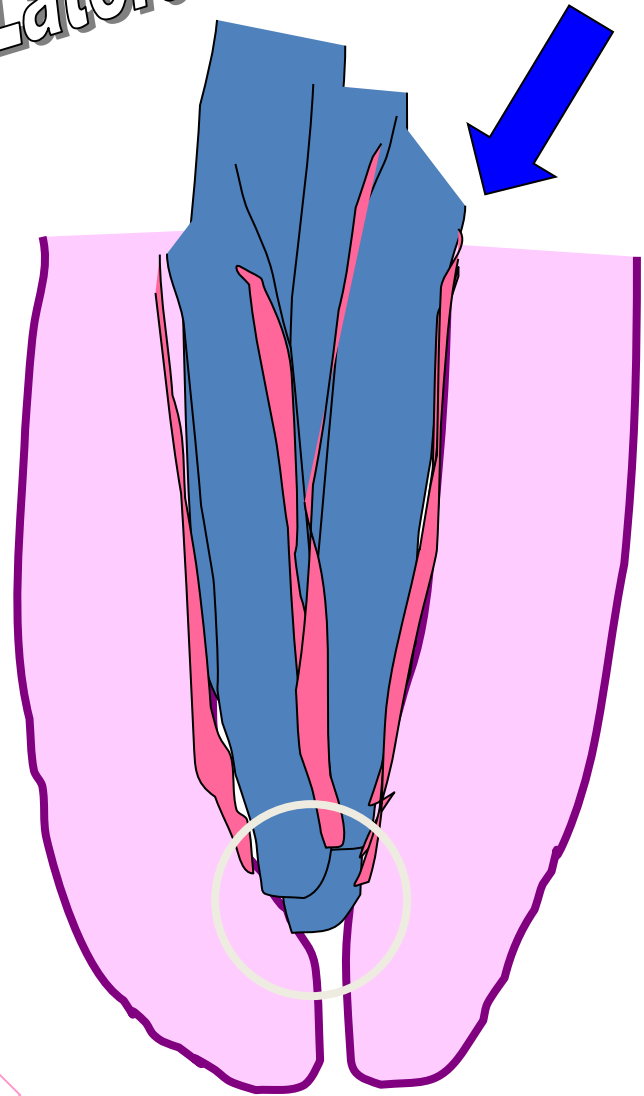
Laterální kondenzace

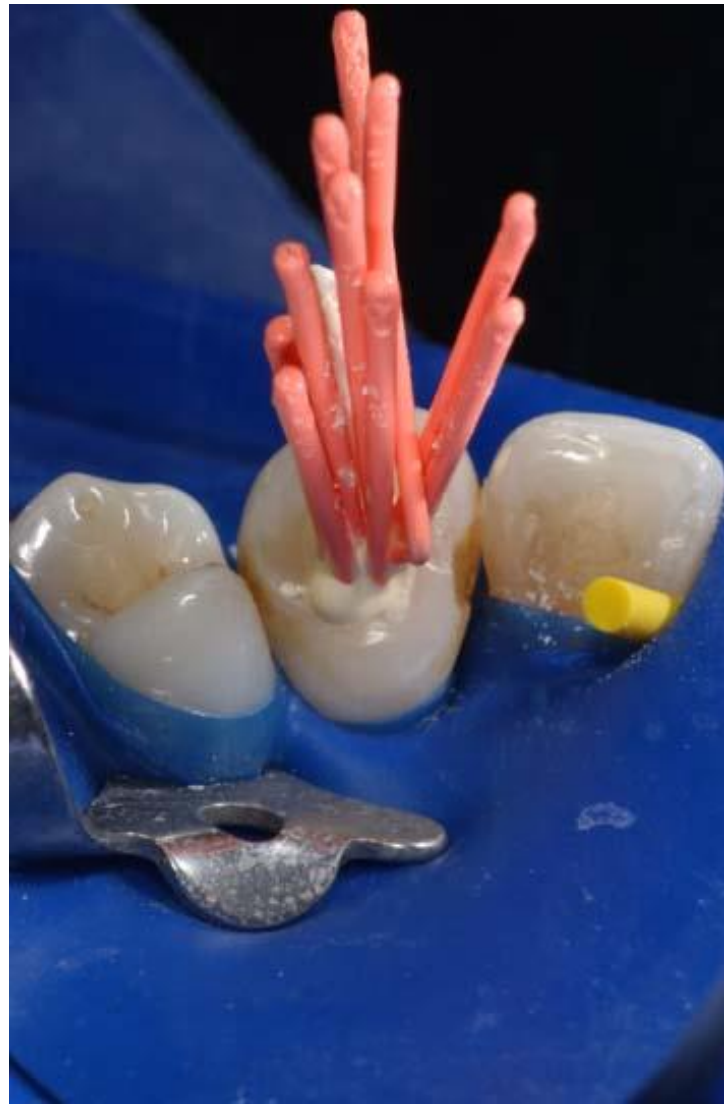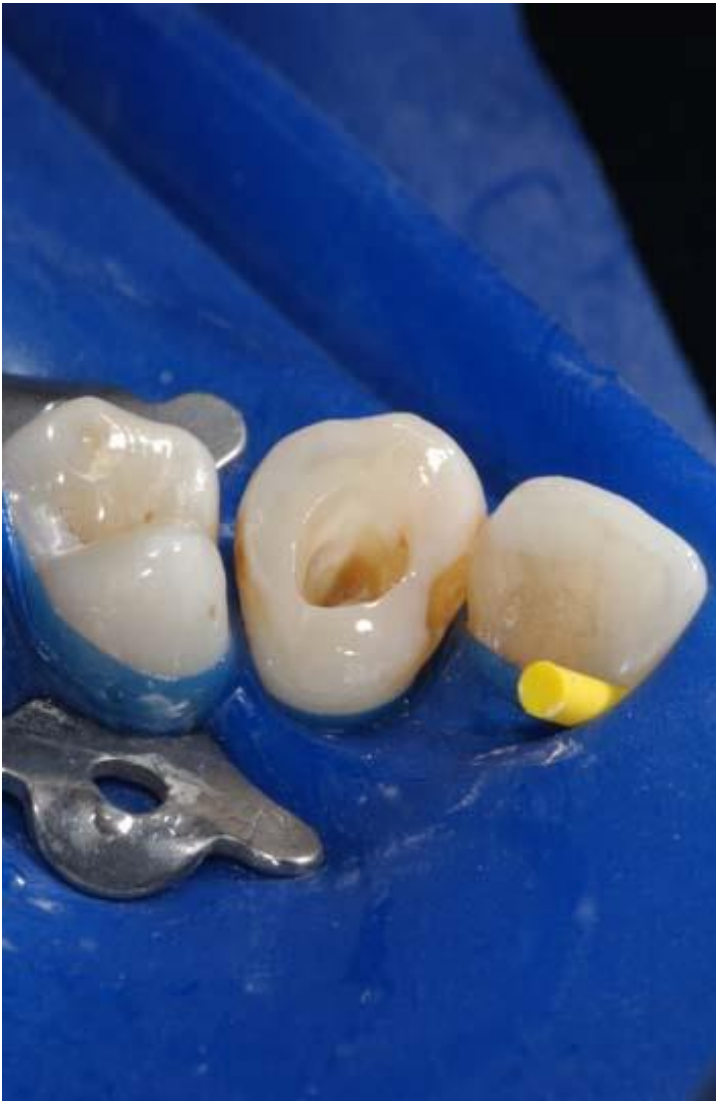- **Důkladná příprava kořenového kanálku**
- **Volba a vyzkoušení centrálního čepu**
- **Desinfekce čepu**
- **Vedlejší čepy**
- **Příprava spreaderu**
- **Příprava sealeru**
- **Plnění**
- **Rtg, zkrácení čepů a dokončení kondenzace, výplně**

Centrální čep



Laterální kondenzace

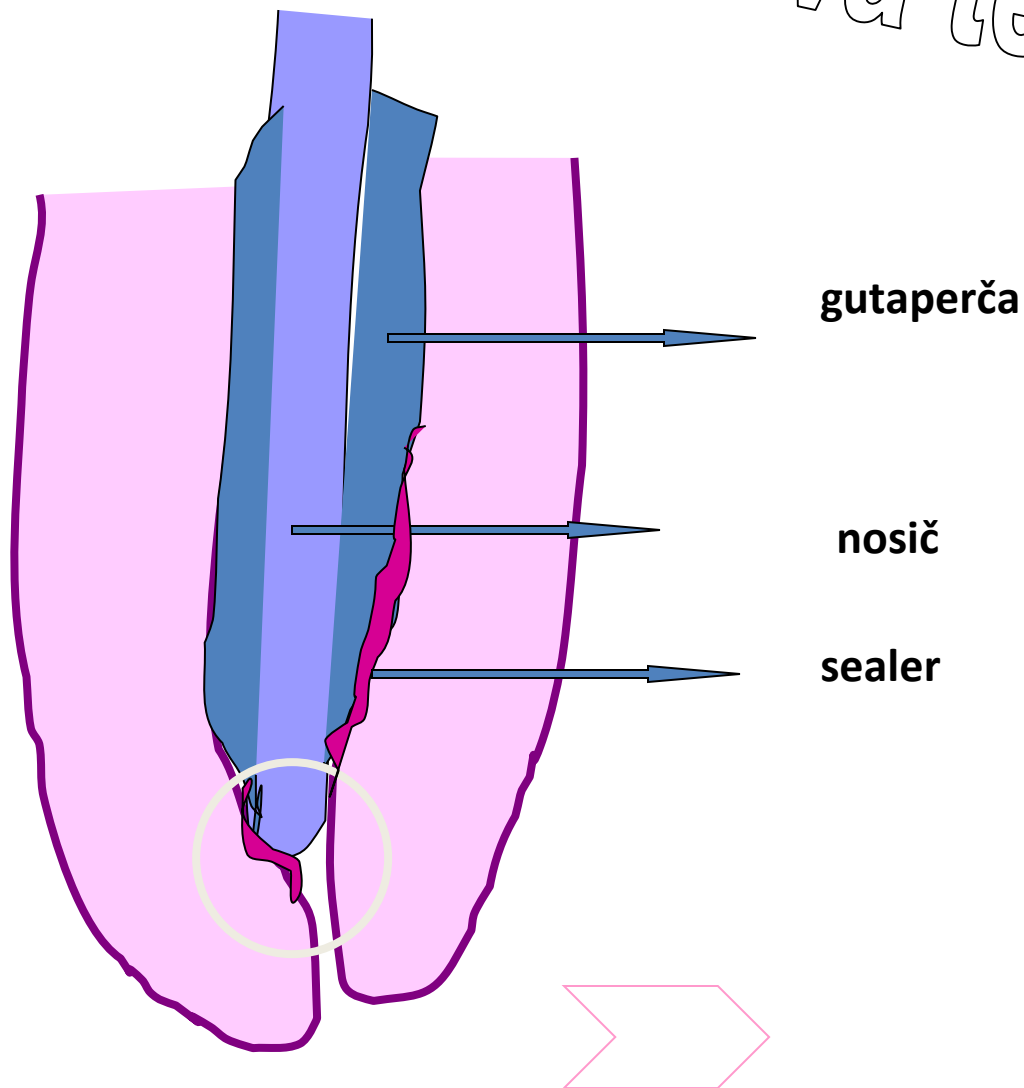





Termofilová technika

- **Kontrolovaný ohřev**
- **Plastový nosič**
- **Kvalitní uzávěr kanálku**
- **Vždy sealer**

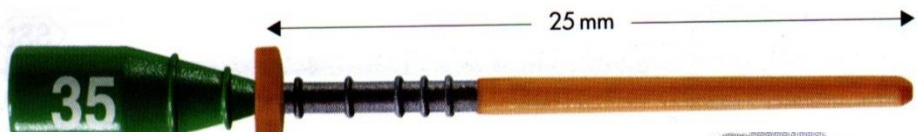

Termafilová technika



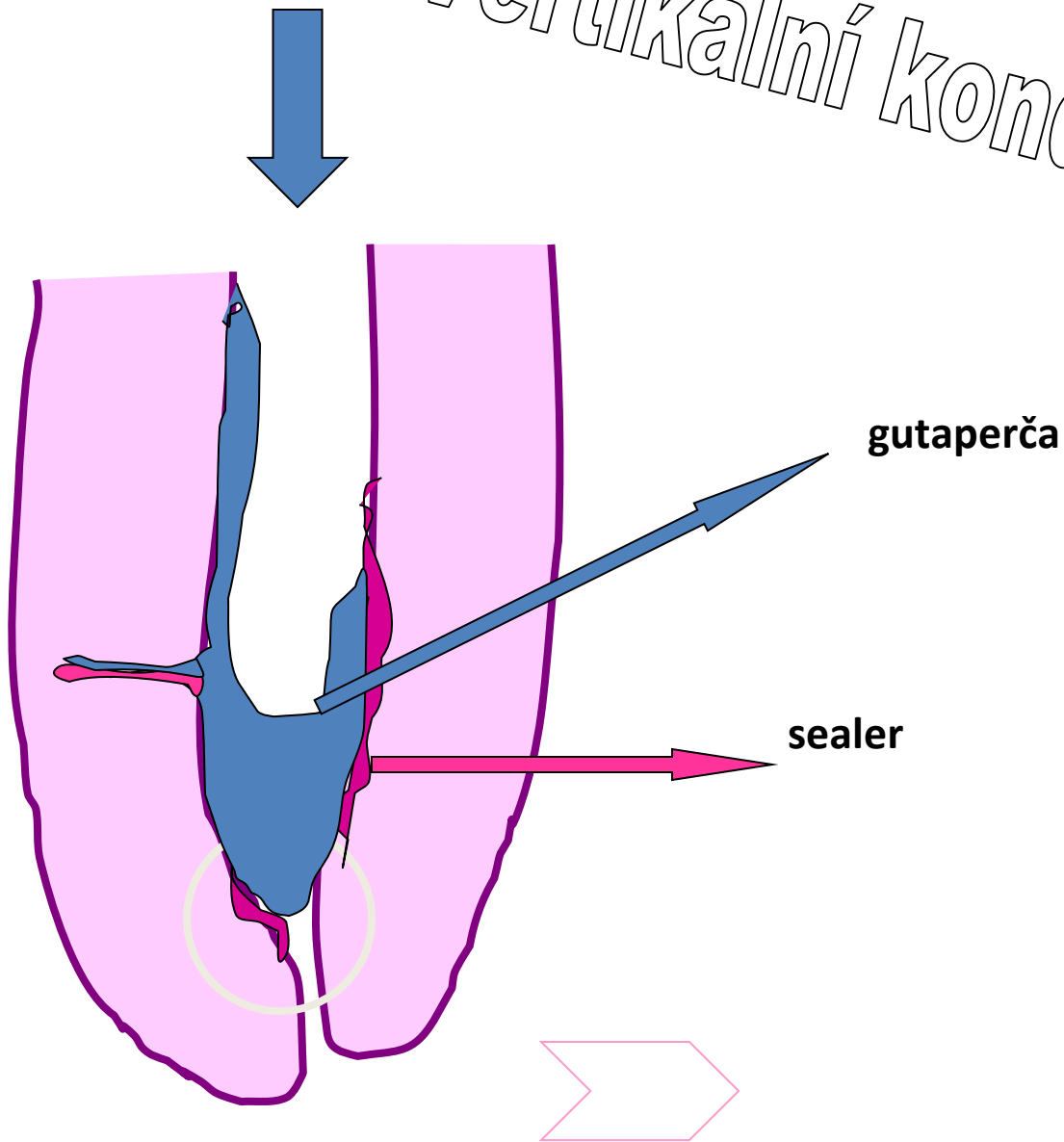


MAILLEFER – THERMAFIL®

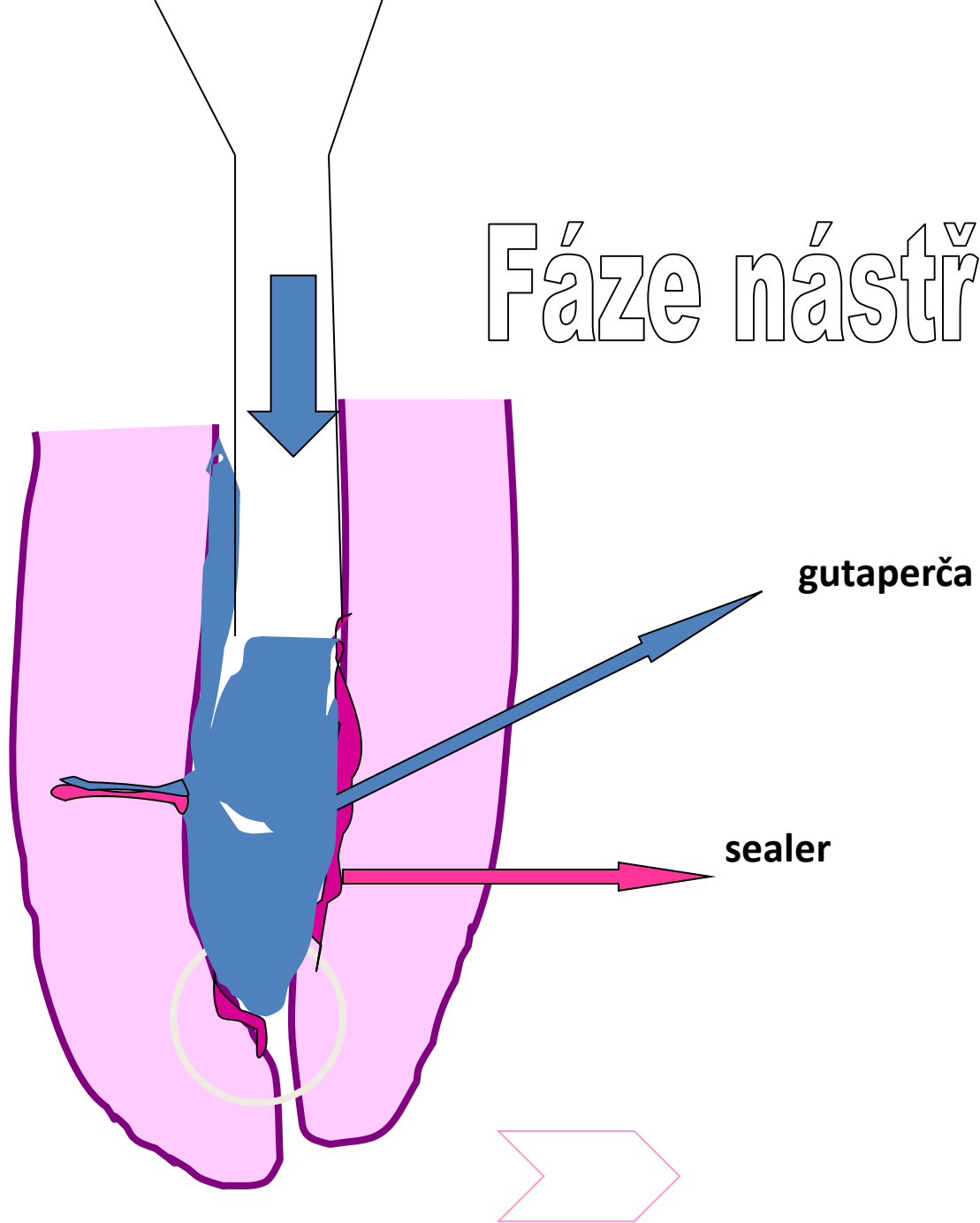




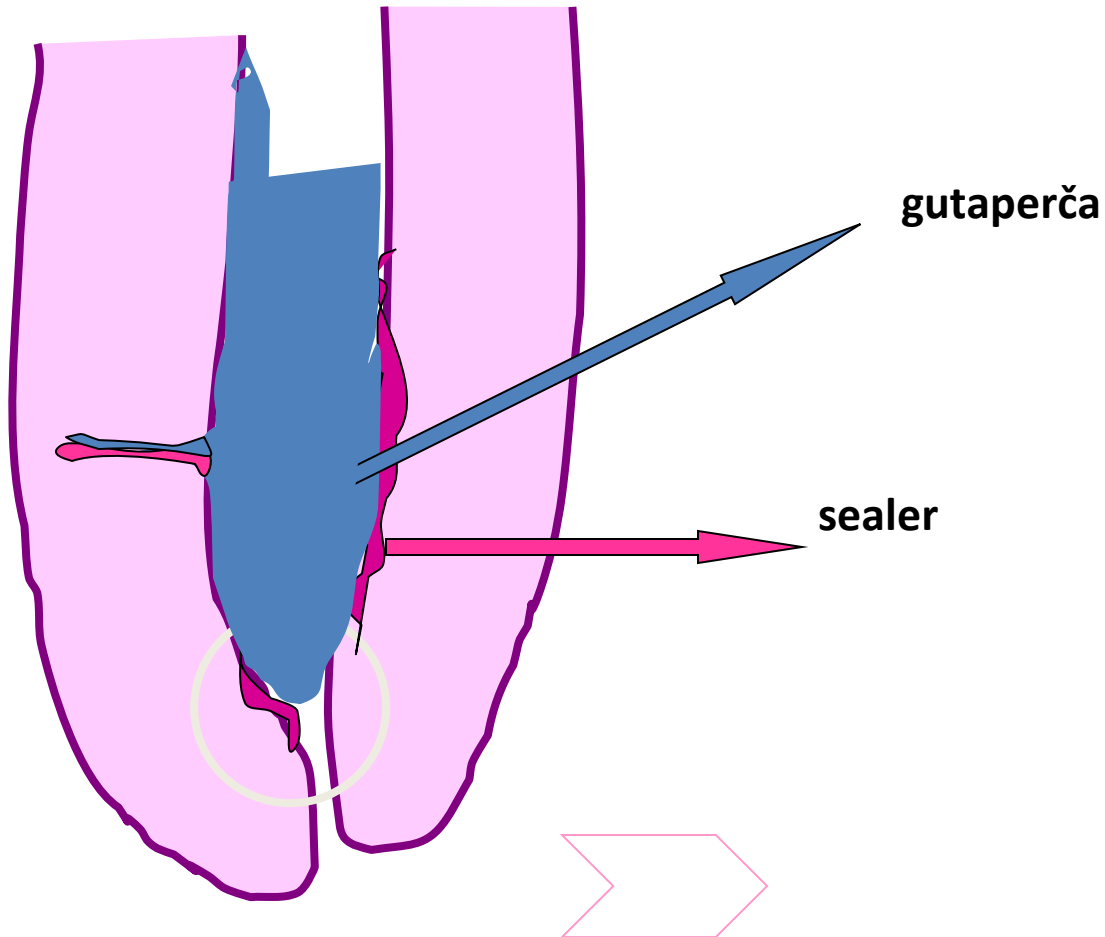
Vertikální kondenzace



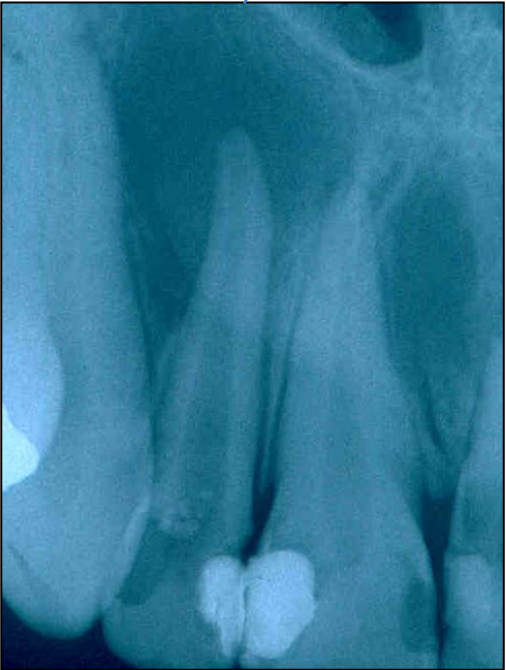Fáze nástřiku



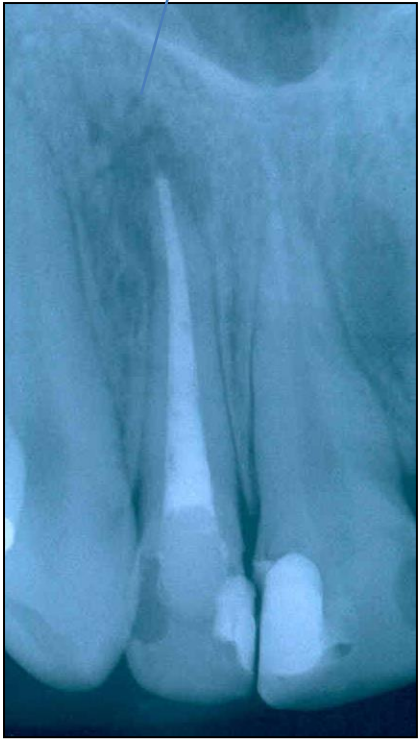Fáze kondenzace



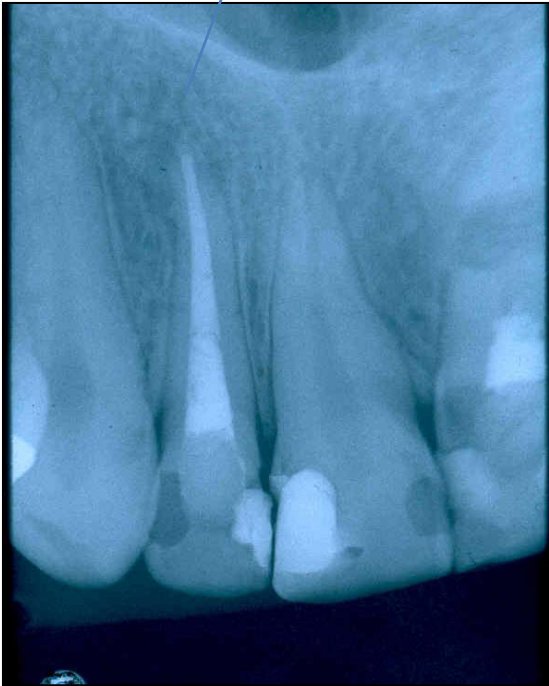Zub 12 před endodontickým ošetřením



Zub 12 po zaplnění kořenového kanálku



Zub 12 při kontrole

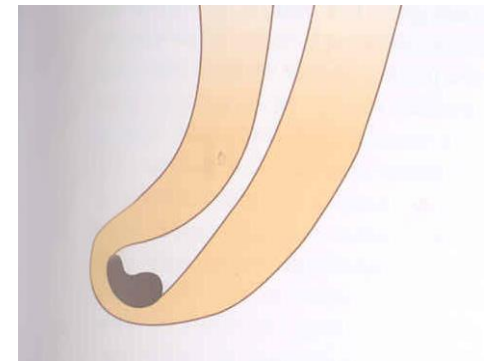
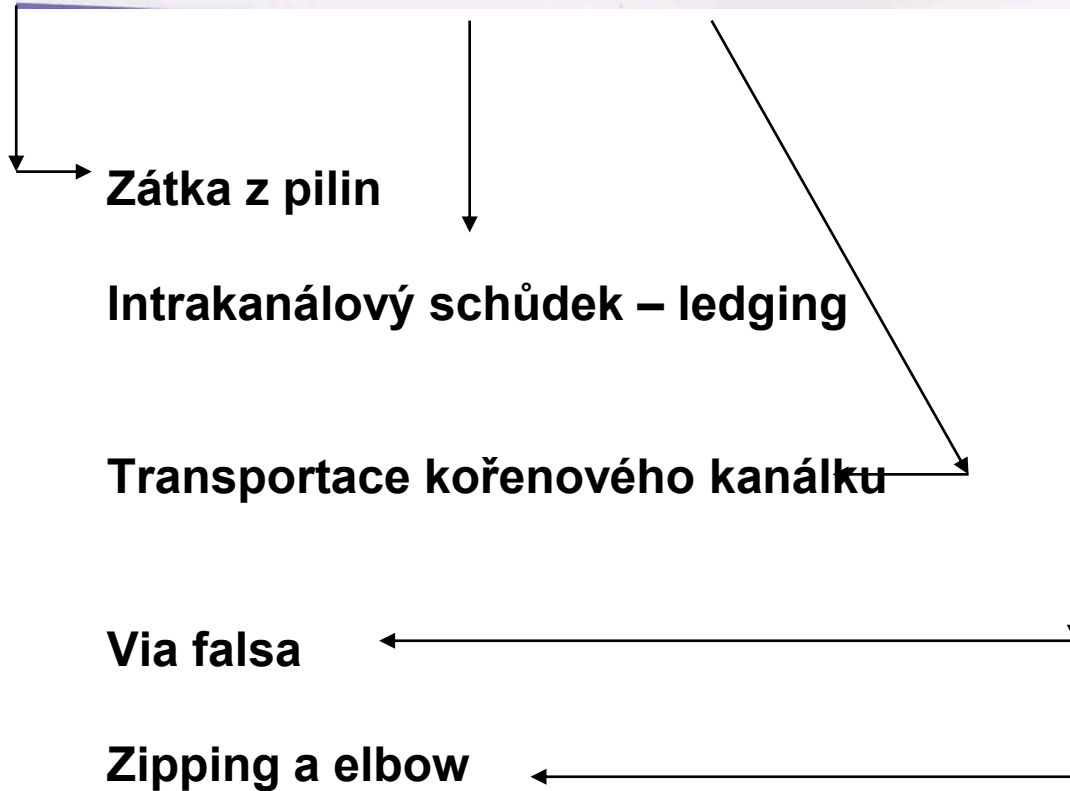
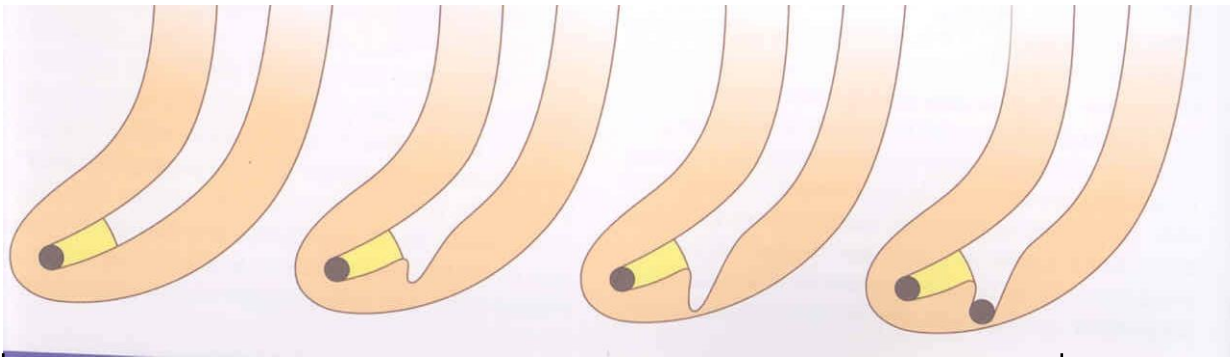


Komplikace endodontického ošetření

Místní

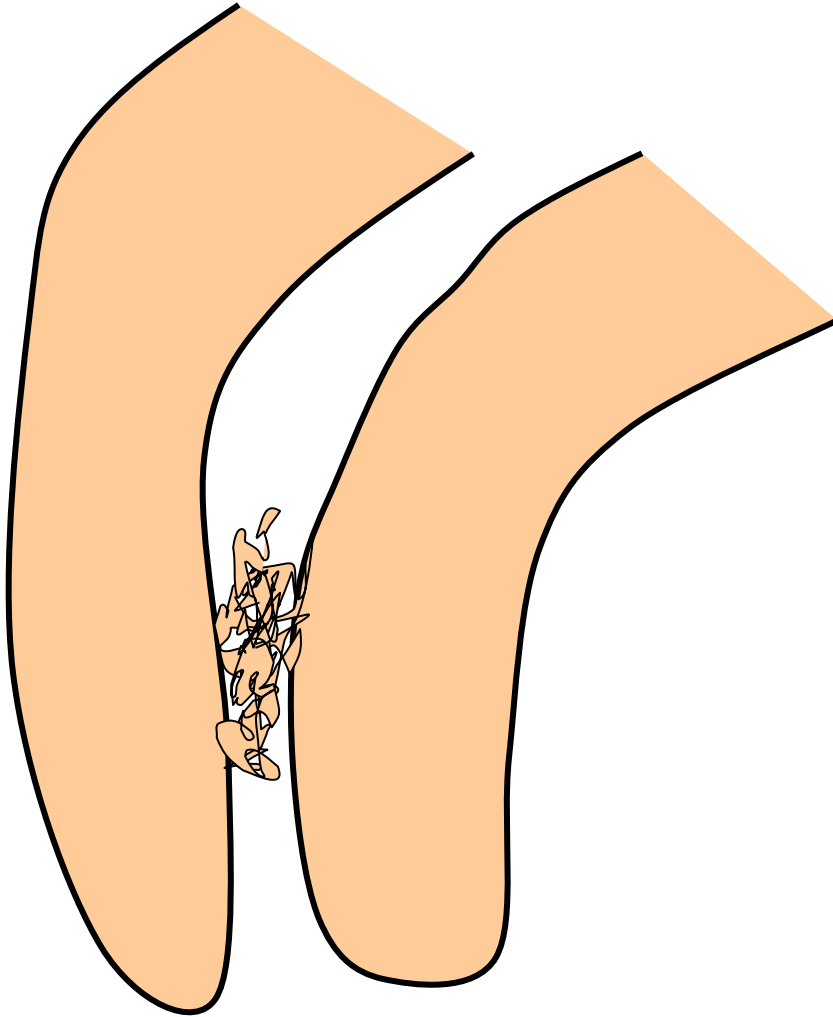
Regionální

Celkové



Místní komplikace

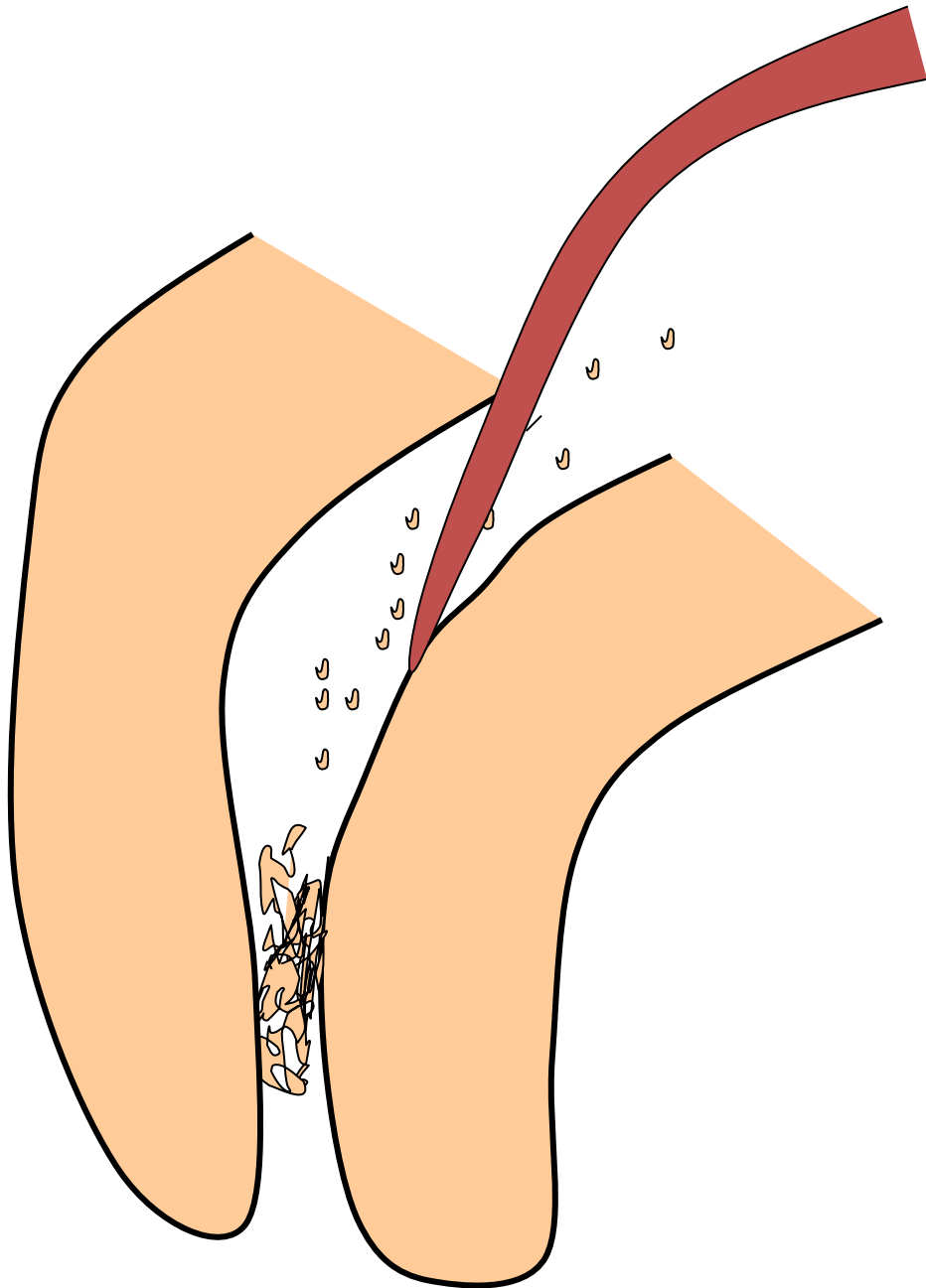
Zátka



Příčiny

**Nedostatečný výplach
a rekapitulace**

Ztráta pracovní délky




Řešení

**Opakovaná
opatrná
instrumentace
tenkým nástrojem**

*Výplach odstraní
minimum !*

Intrakanálový schůdek Ledging



Příčiny

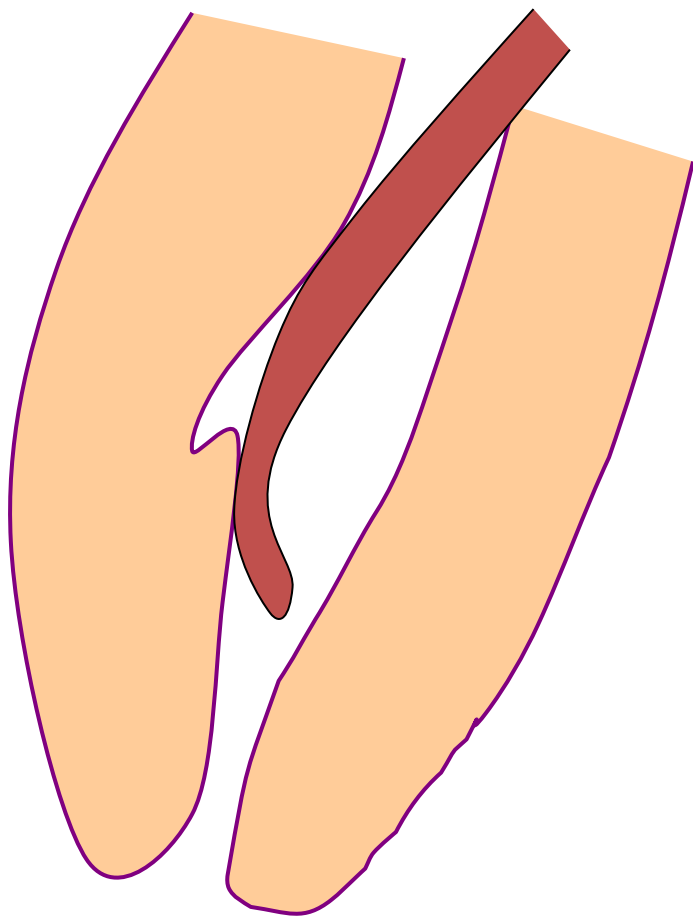
**Není předejmut ocelový nástroj
při ruční preparaci**

Není kontrolována pracovní délka

=

CHYBÍ REKAPITULACE!!!!

Nástroj ztrácí pracovní délku!!!!



Řešení

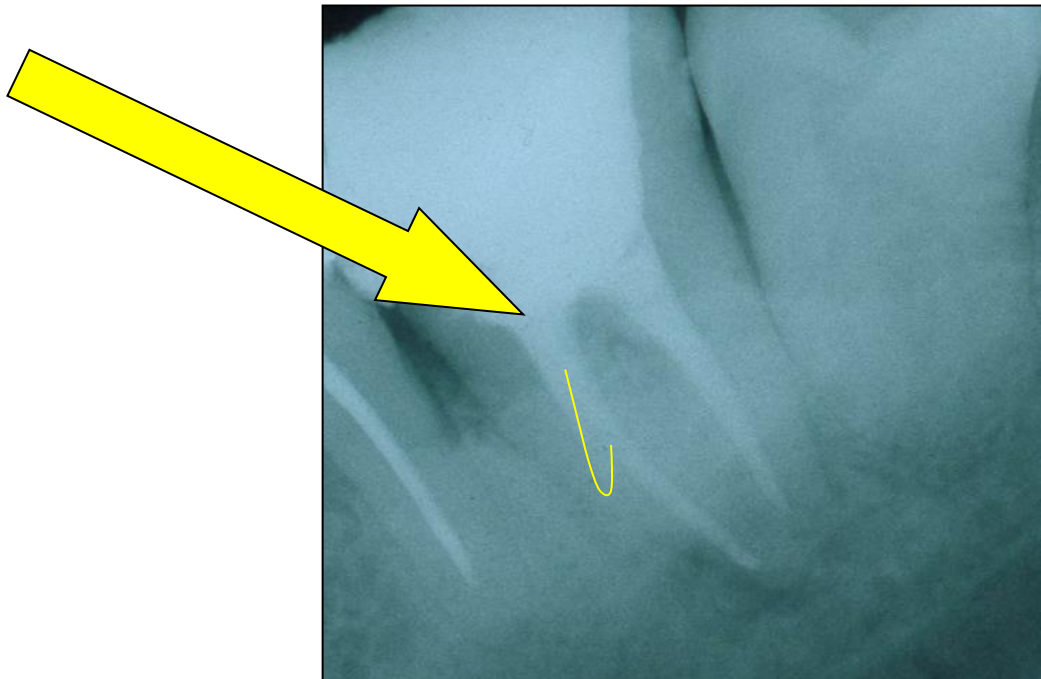
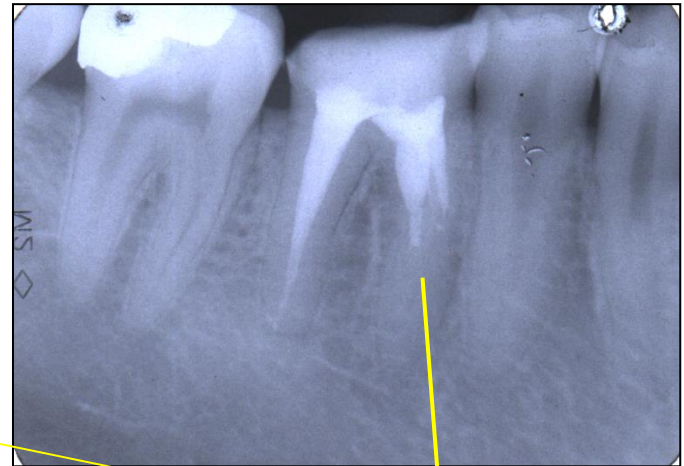
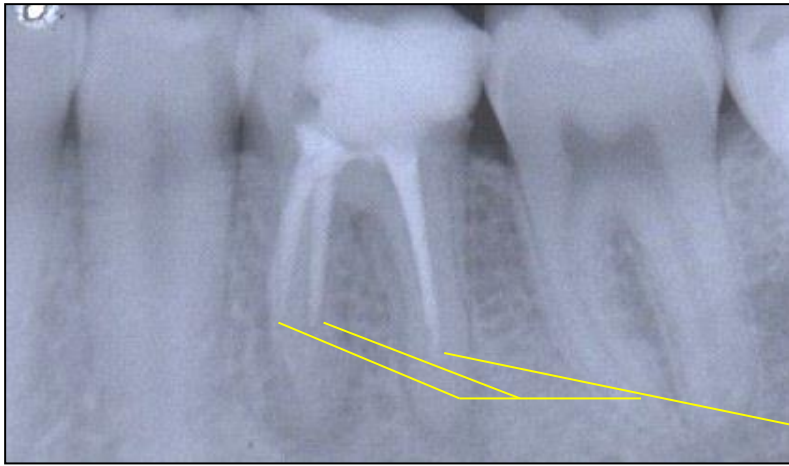
Nástroj předechnout!

Jemně neúplně rotovat a sunout bez tlaku, až to jde.

Zakončit jemnými pilovitými pohyby

Vždy vlhko a lubrikans.

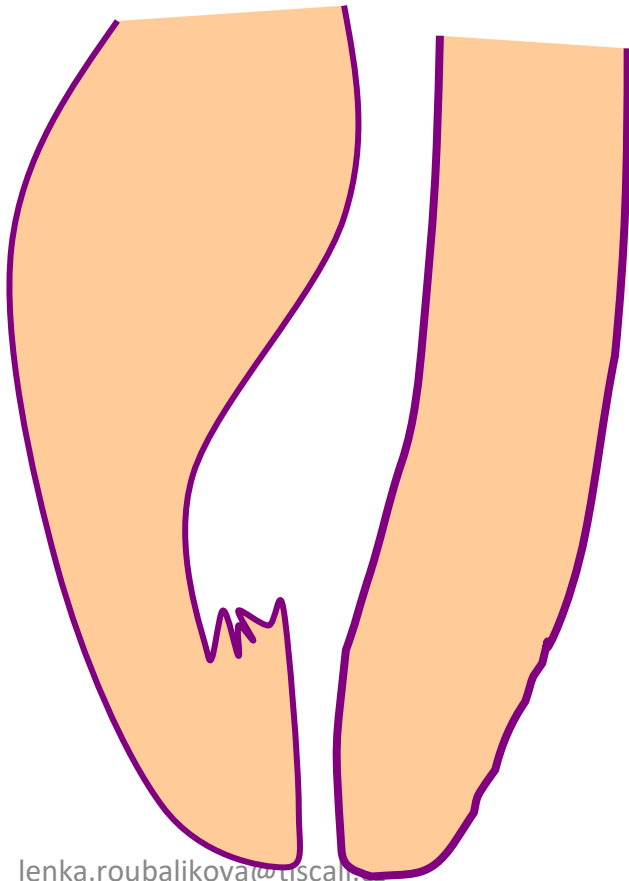
TRPĚLIVOST !!!!!
NiTi ne!!!!



Ledging

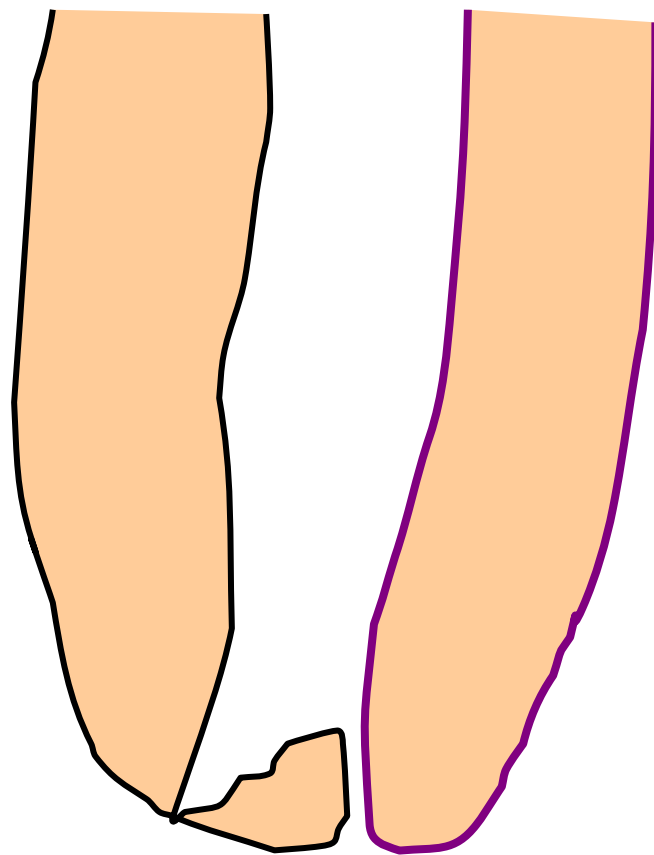
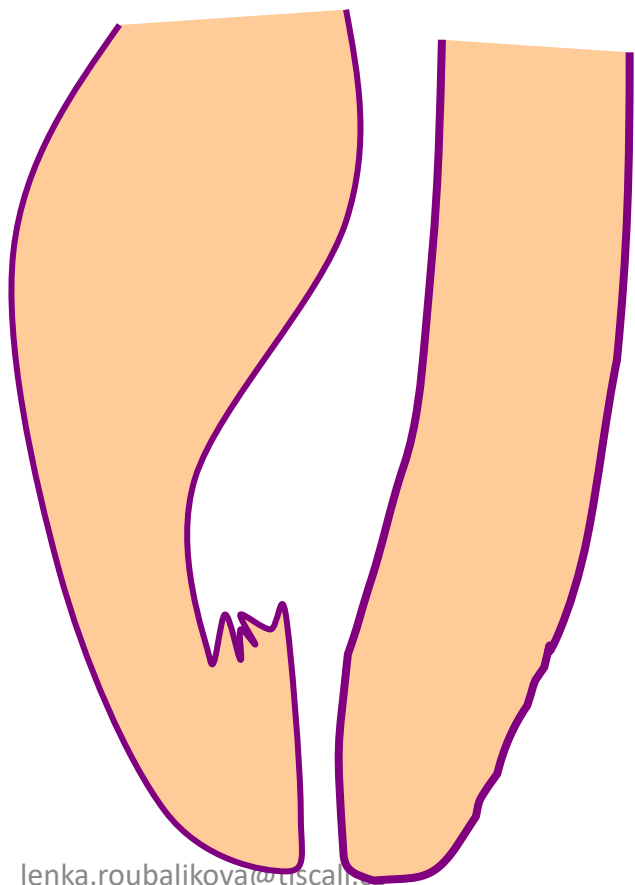
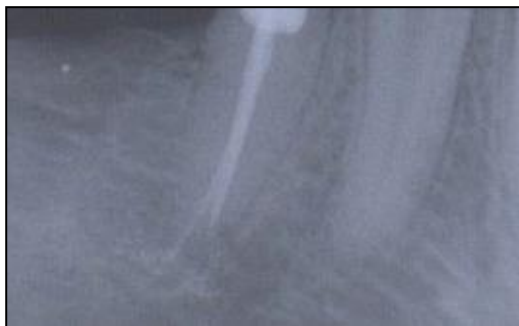Komplikace uvnitř kanálků

Zippering a Elbow



Nedostatečně předehtnutý nástroj

Rotace nástroje v zahnutých kanálcích



Stripping

Příčiny

Špatná orientace v anatomii – chybí dg. snímek
Nástroje nejsou předechnuty
Rotační opracování NiTi s vysokým kónusem

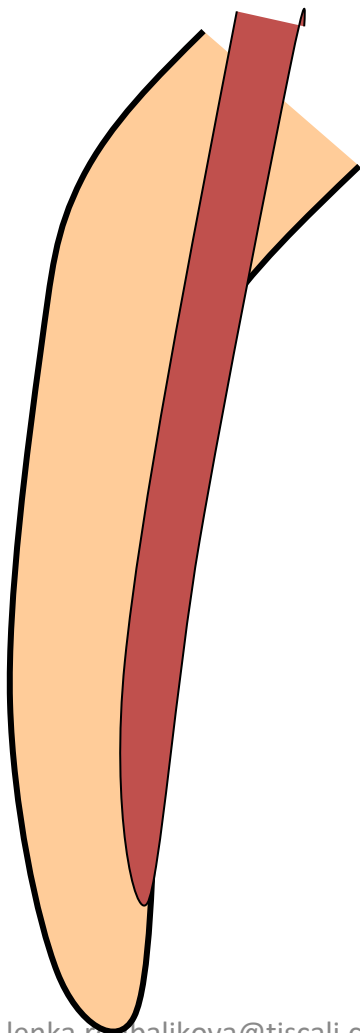
Riziková místa

*Zahnutý kořen – dolní moláry,
meziálně*

Premoláry, hlavně horní

Dolní řezáky

Oblast isthmu



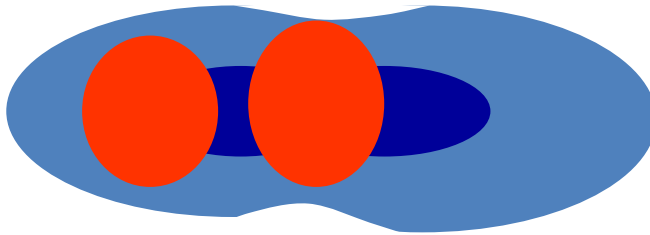
Stripping

Důkladný přehled!

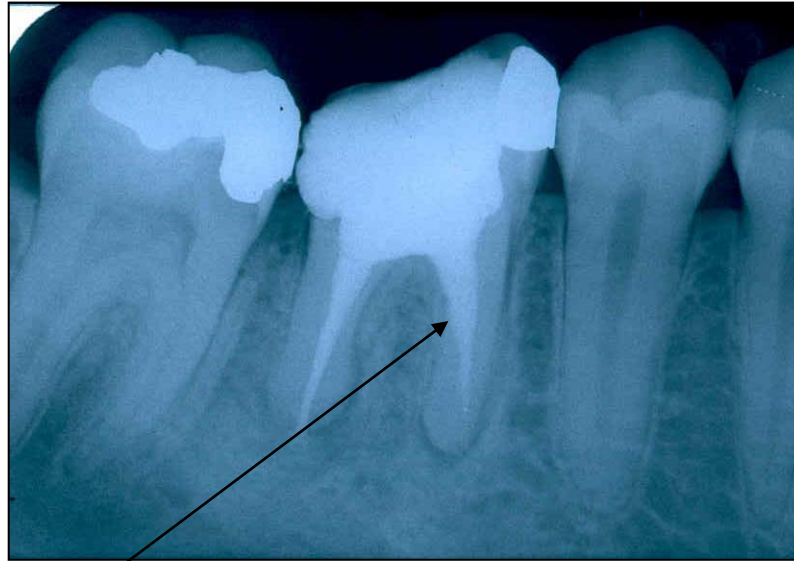
Šetřit oblast isthmu!

Ruční preparace!

Menší kónus NiTi !



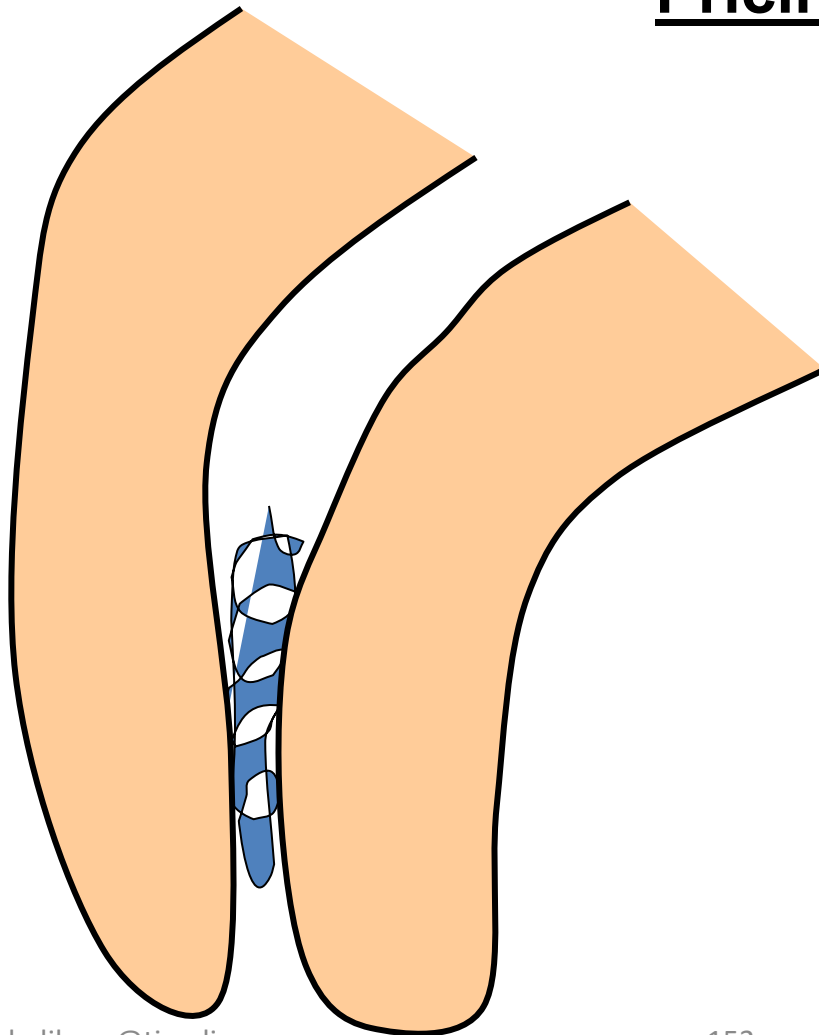
Stripping



Nástroj předechnout, popř.otupit z jedné strany !!!

Zalomení kořenového nástroje

Příčiny



**Nedostatečný
koronální flaring**

**Opotřebovaný
kořenový nástroj**

**Použití hrubé
síly**

**Nesprávný
pohyb nástroje v
kanálku**

Řešení

Rozšíření kanálku k nástroji (není bez rizika)

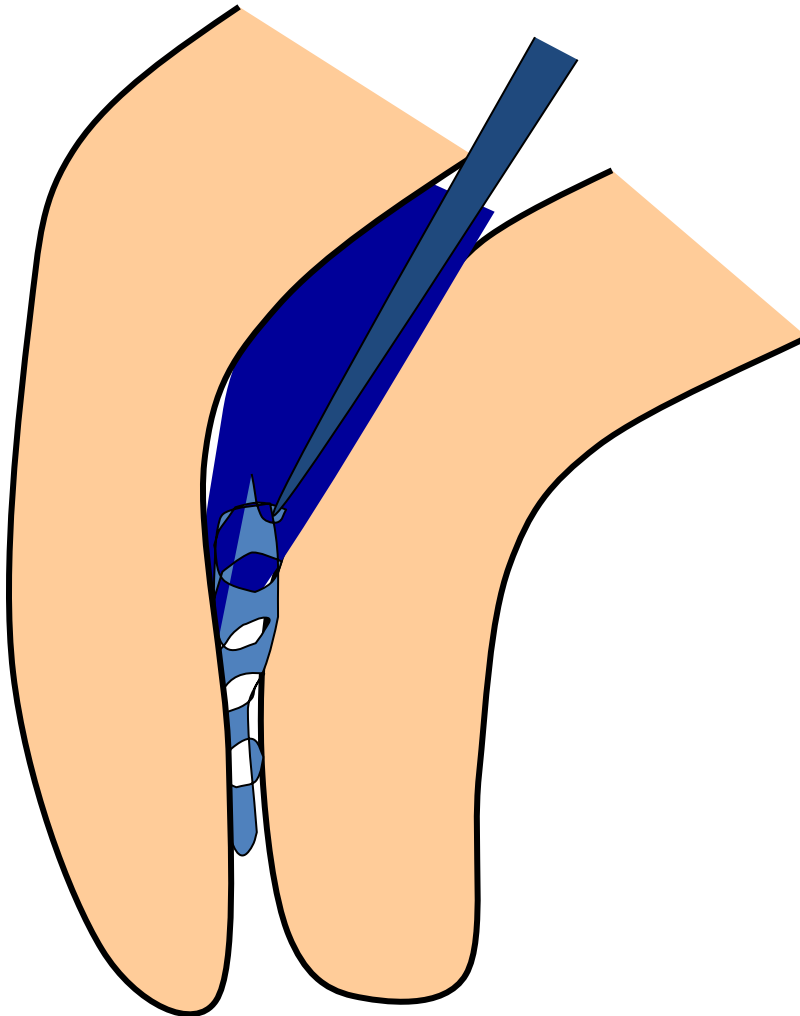
Ultrazvukové špičky

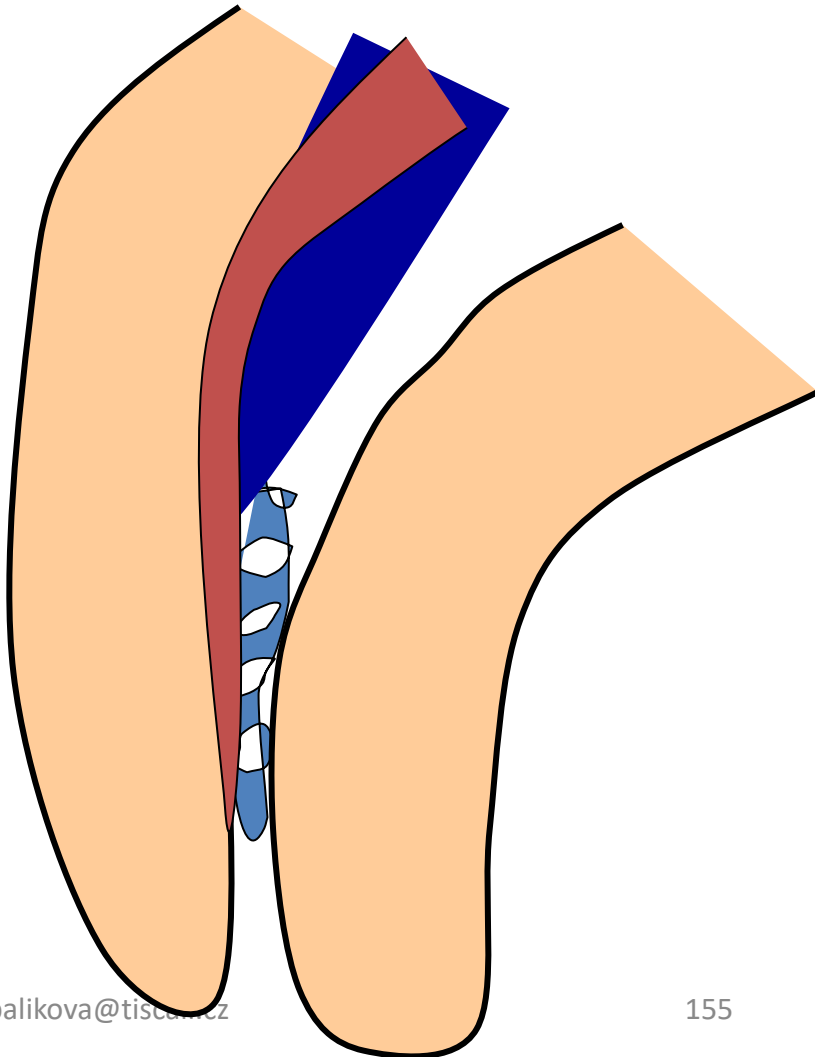
Rotující kořenový nástroj – nejvyšší opatrnost

Bypass nástroje

Ponechání

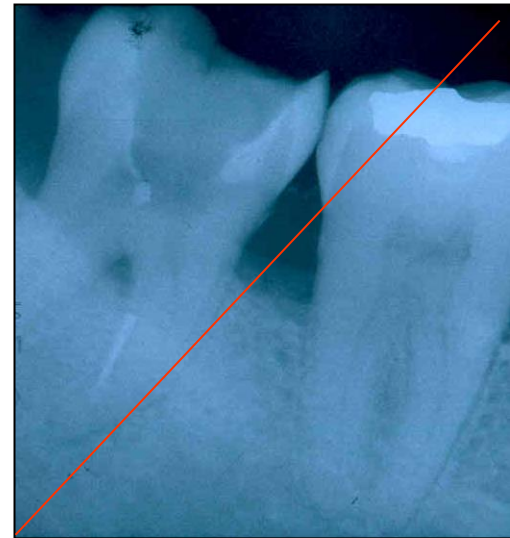
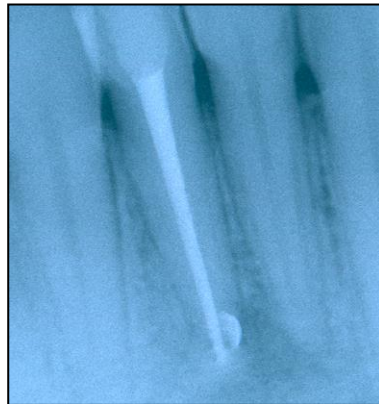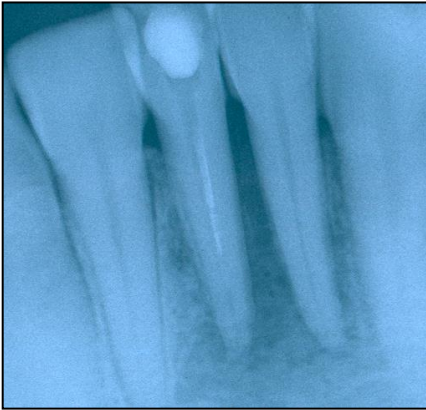
Chirurgický výkon





Bypass

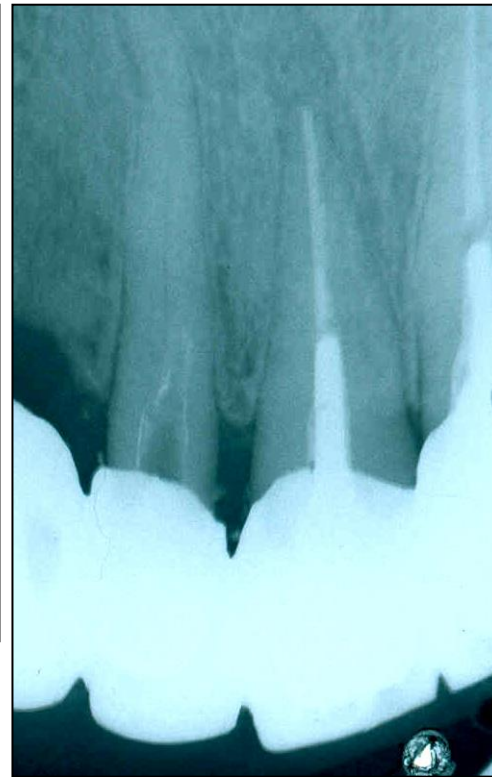
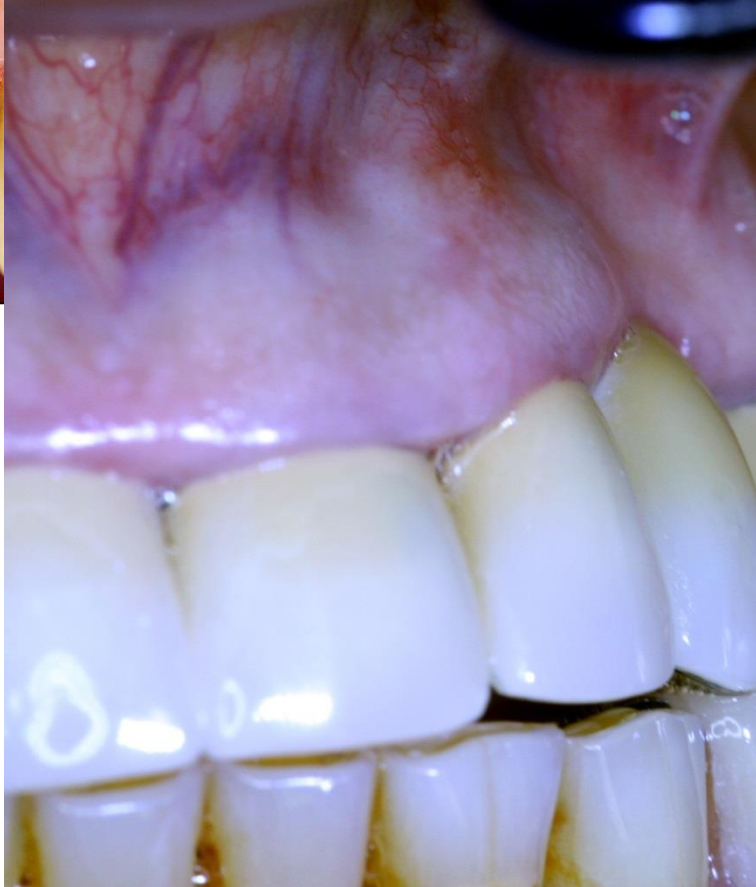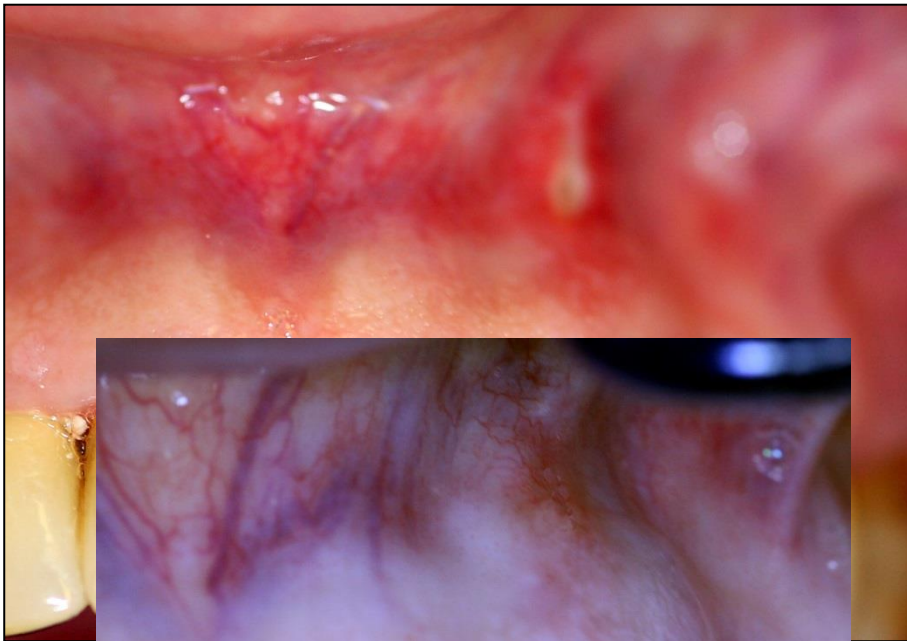
Zalomený nástroj

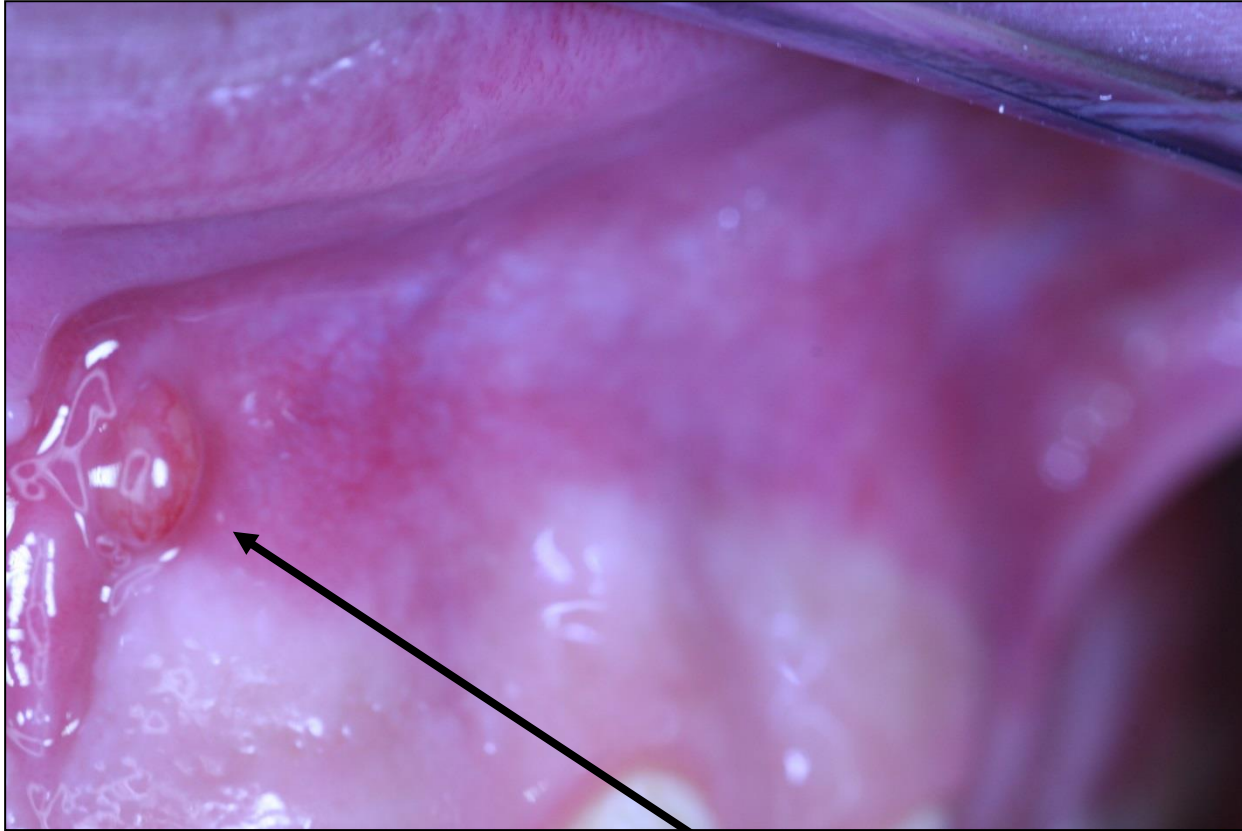


Via falsa

- Perforace spodiny a v koronální třetině
- Perforace v průběhu kanálku
- Perforace apikálně.

Regionální komplikace





Píštěl

Celkové komplikace

Celkové komplikace

- Subperiostální absces, submukózní absces
- Kolemčelistní zánět
- Polknutí nástroje
- Vdechnutí nástroje

Celkové komplikace

Subperiostální absces, submukózní absces

Incize, uvolnění exsudace kořenovým kanálkem,

Antibiotika při celkové alteraci,

Analgetika

Celkové komplikace

Kolemčelistní zánět

Chirurgie – incize, drenáž, antibiotika

Celkové komplikace

Polknutí nástroje

Poučení pacienta

Rtg

Zbytková strava

Sledování průběhu

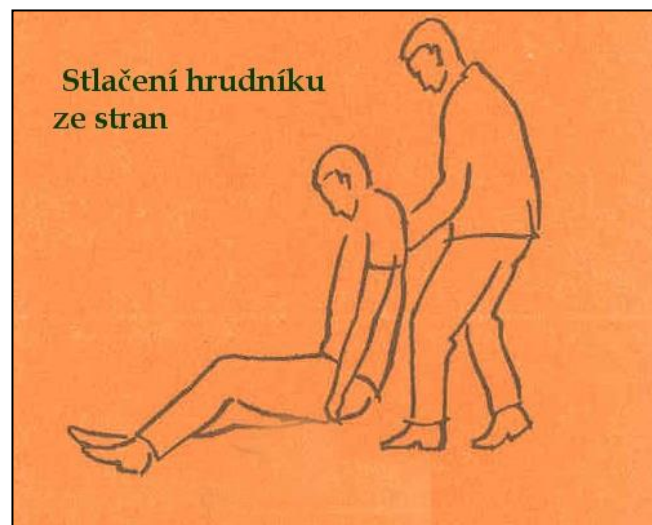
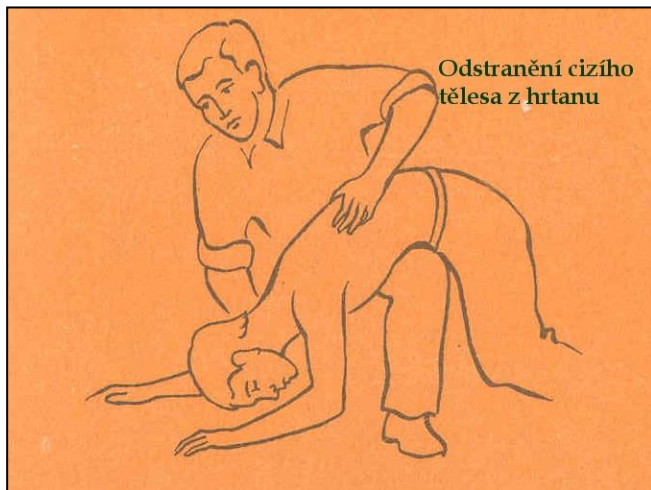Celkové komplikace

Vdechnutí nástroje

Pokusit se o vybavení – stlačení hrudníku!

Rtg v doprovodu zubního lékaře

Specializované ošetření



Celkové komplikace

Pozor!!!!

Nemusí být reflexní kašel ani náznak dávení!!!!

Vždy hledat nástroj, nenajde –li se

***Vždy předpokládat vdechnutí nebo
polknutí!!!!***

Ztracený nástroj vždy najít!