

# Onemocnění ucha - ošetřovatelství

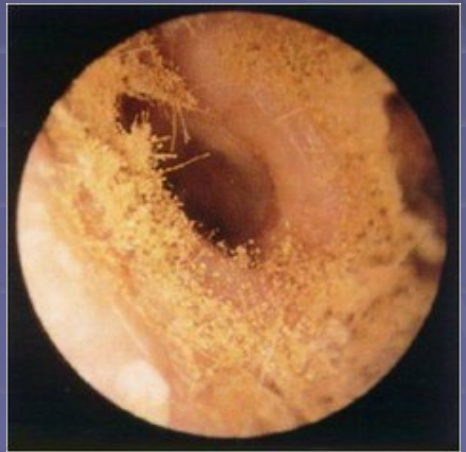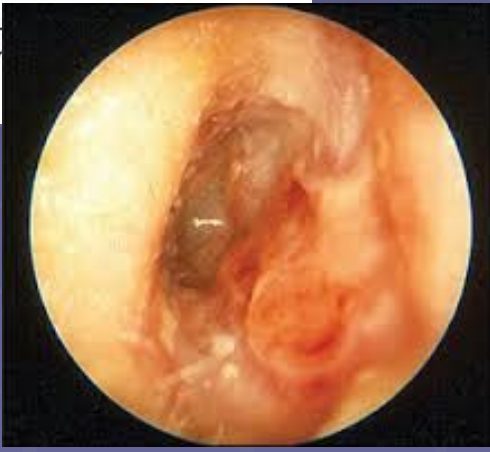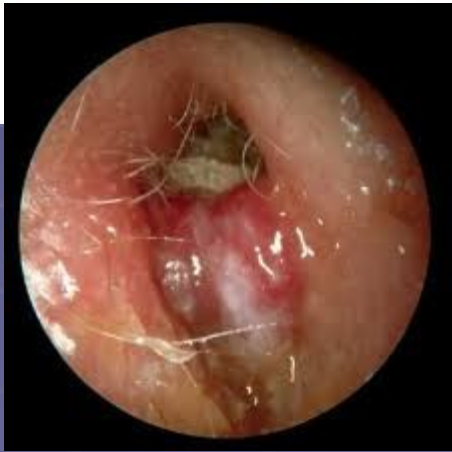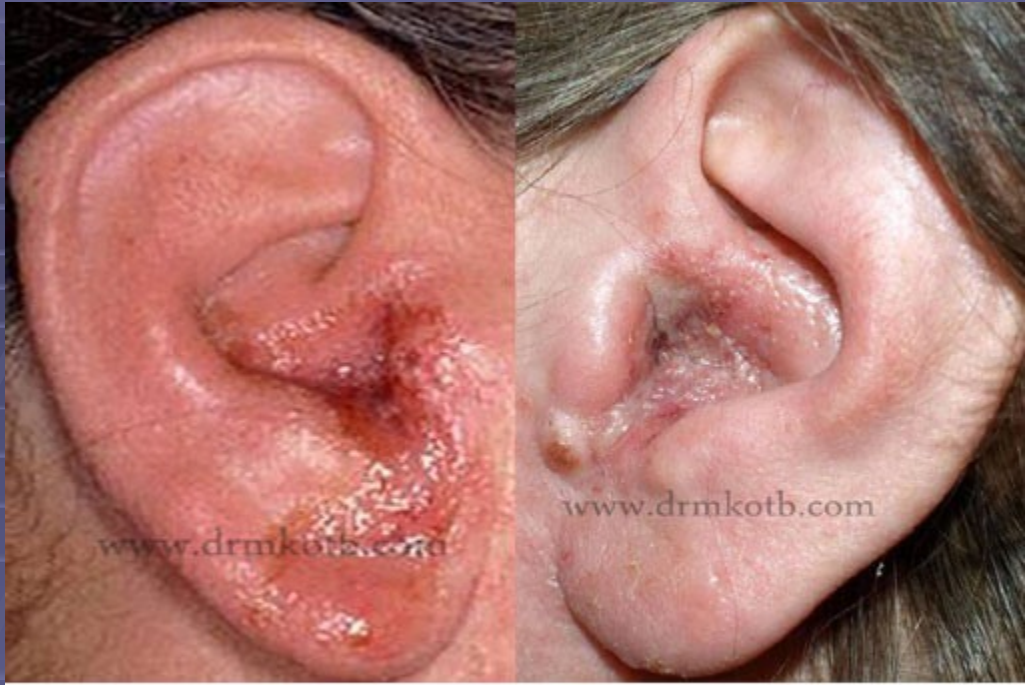MUDr. Pavla Urbánková

# Základní rozdělení

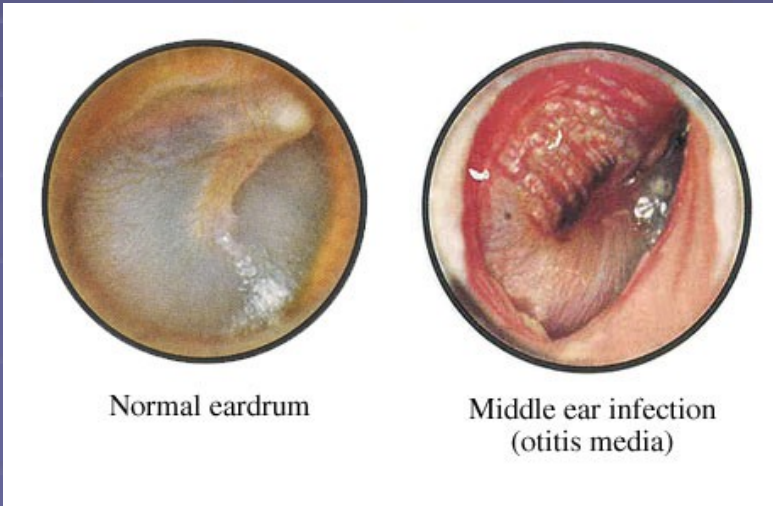
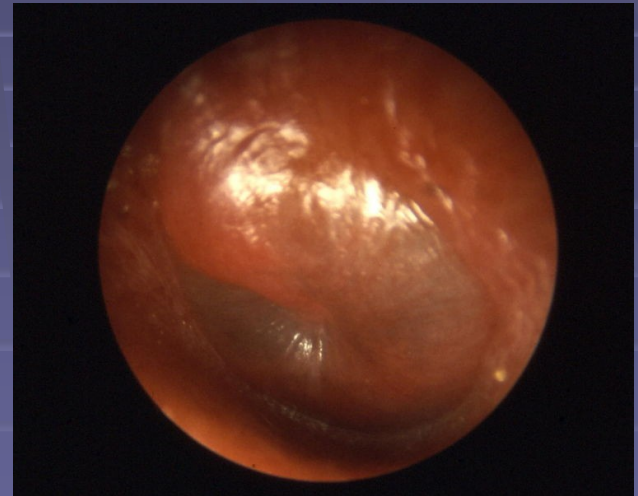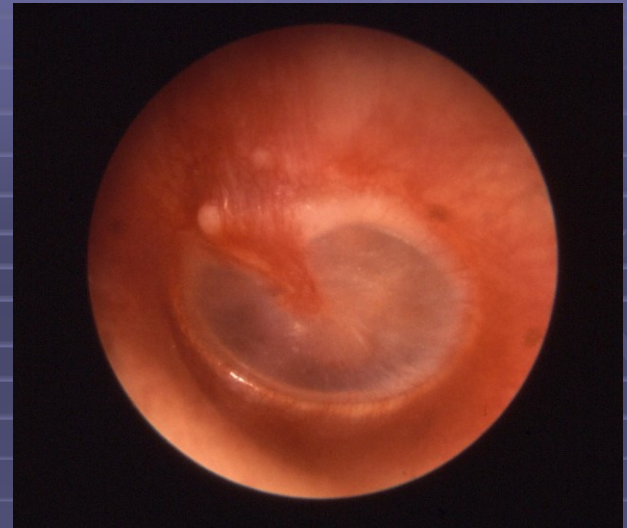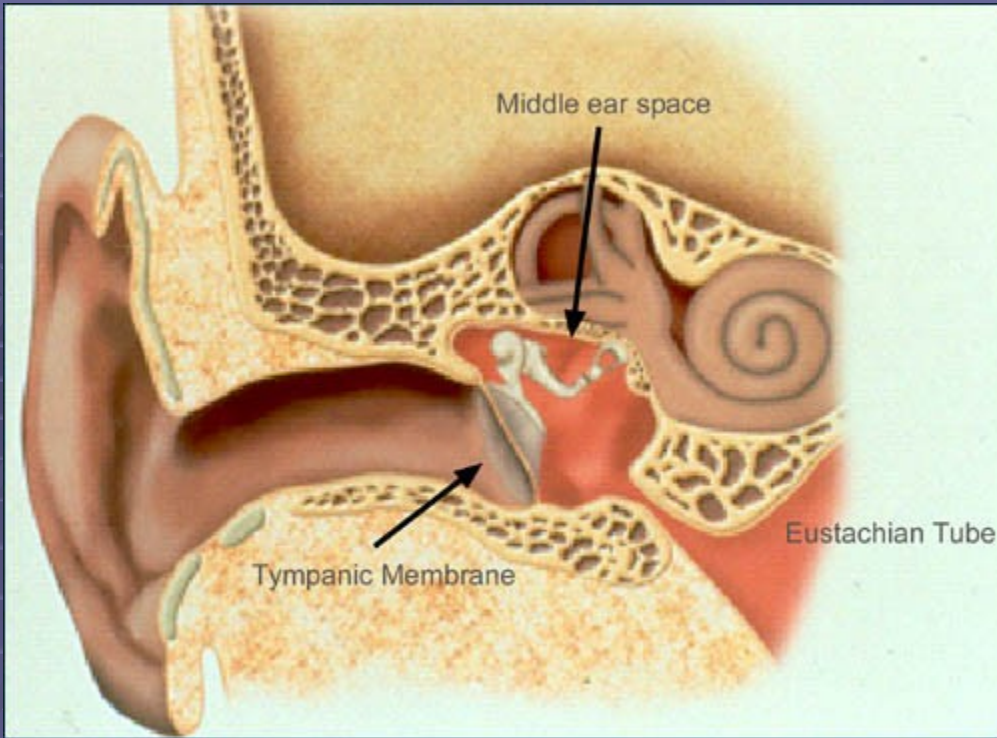
- Vrozené vady – mohou být součástí komplexních vad v rámci syndromů
- Záněty (akutní, chronické, ohraničené, difuzní, specifické, sekundární)
- Úrazy (často součástí kraniocerebrálního poranění, provázeny krvácením či likvoreou)
- Tumory
- Degenerativní a toxická poškození (hlukové a tlakové trauma, toxické noxy, medikace, věková degenerace vláskových buněk)

# Zánětlivá onemocnění

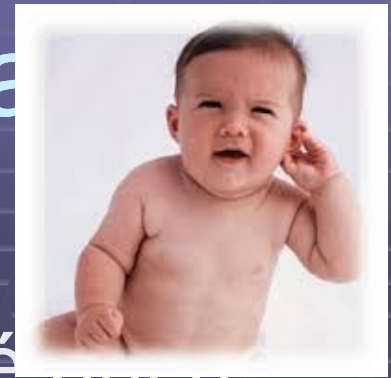- Zánět zevního zvukovodu
- Zánět středního ucha
- Zánět vnitřního ucha
- Komplikace zánětlivých procesů – meningitida, mozkový absces, poruchy rovnováhy, ztráta sluchu, hluboké krční infekce, sepse







# Otitis media acuta



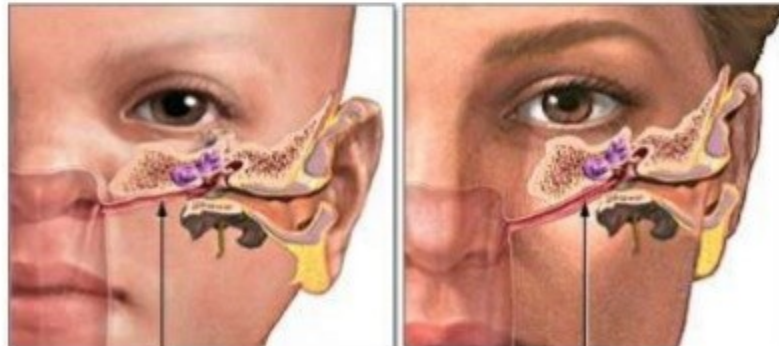
- Nejčastěji u dětí, není výjimečné ani u dospělých
- Klinické příznaky – bolest, horečka, zhoršení sluchu, výtok z ucha, infekt HCD
- Varovné příznaky – nevolnost, zvracení, závratě, hluchota, paréza lícního nervu, intezivní cephalea, neurologické příznaky

## OTITIS MEDIA AGUDA FISIOPATOLOGÍA

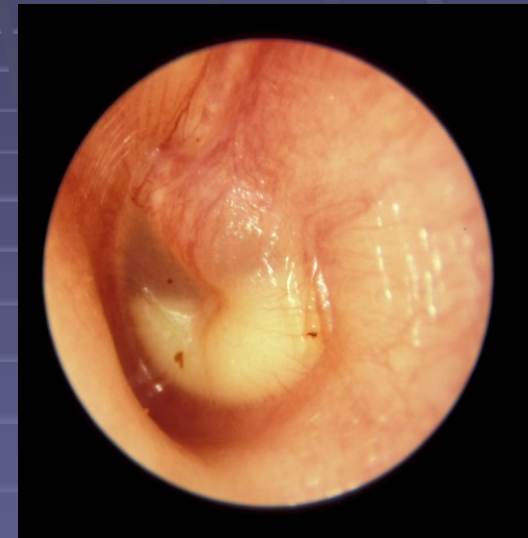
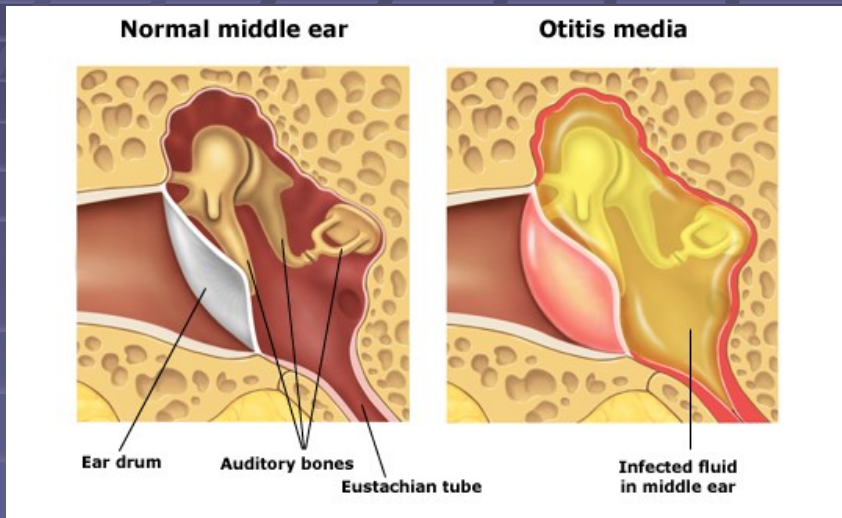
- ☞ Trompa de Eustaquio y sus funciones: VENTILACIÓN, PROTECCIÓN, ACLARAMIENTO.

LA PRINCIPAL VIA DE ENTRADA ES POR LA TE.

- ☞ La mayoría de las OMA son precedidas por infecciones virales.
- ☞ Aparición subsecuente de la infección bacteriana.
- ☞ Niños tienen TE más corta, recta y con menor compliancia.



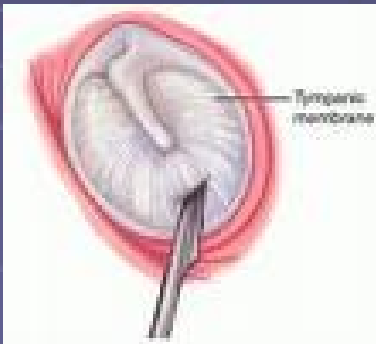# Otitis media





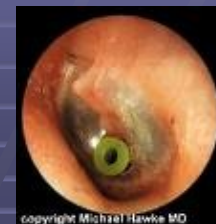# Terapie

- Paracentéza při příznacích retence ve středoušní dutině



- ATB celkově při dosažení hnisavého obsahu
- Terapie infekce HCD – obnovení funkce Eustachovy tuby
- Analgetika, antiflogistika, režimová opatření

# Ošetřování pacientů s onemocněním ucha a rovnovážného ústrojí




- Nekomplikované onemocnění ambulantně – edukace
- Hrozící či rozvinuté komplikace – vždy za hospitalizace
- Nitroušní chirurgie – vysoce specializované náročné výkony

# Ošetřování pacientů s onemocněním ucha a rovnovážného ústrojí

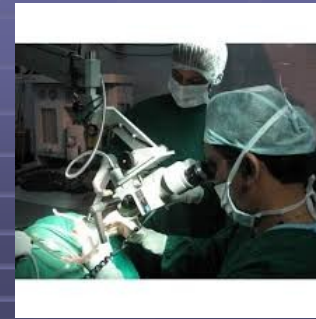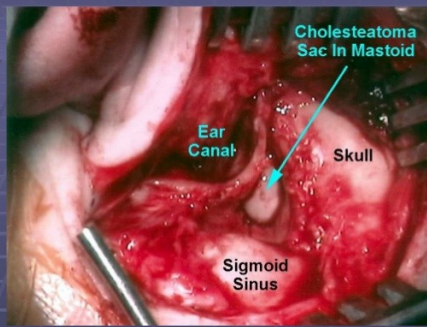
- Sledování specifických příznaků – vestibulární syndrom, funkce lícního nervu, charakter výtoku, známky zánětu, známky infekčních komplikací
- Nutnost dodržování režimu – klid na lůžku, vyvarovat se prudkých pohybů hlavy, zabránit vniknutí vody a nečistot do postiženého ucha, opatrná vertikalizace s doprovodem

# Poruchy rovnováhy a vertigo



- Včasné informování lékaře při změnách klinického stavu- umožní časné odhalení komplikací
- U pacientů s prudkou vestibulární symptomatologií – vyvarovat se vertikalizace, sledování vitálních funkcí sledovat bilanci tekutin, parenterální hydratace, medikace dle ordinace, prevence aspirace
- U pacientů s poruchou sluchu nutno respektovat komunikační potíže





- Obecné chirurgické zásady péče o operační ránu – supersterilní třmínková chirurgie
- Sledovat bolest – může být varovným příznakem, oblast ucha je velmi dobře senzitivně zásobená
- prevence TEN, rehabilitace, pravidelné kontroly sluchu
- Edukace pacienta lékařem i sestrou – často nutno opakovaně a trpělivě

