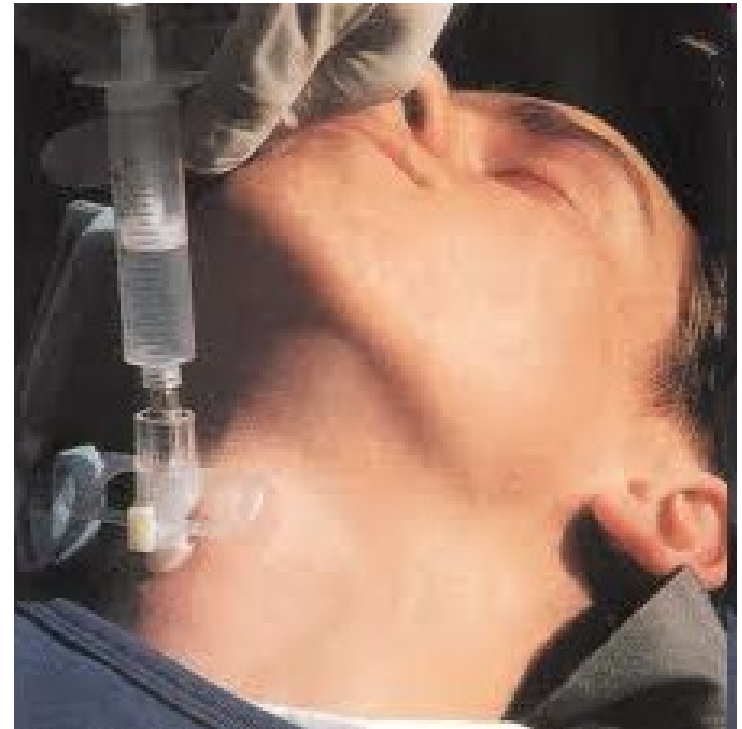
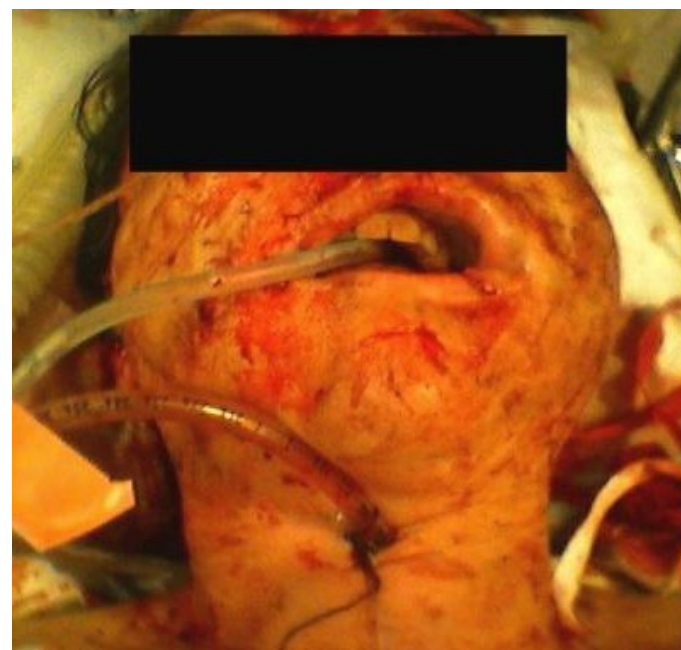
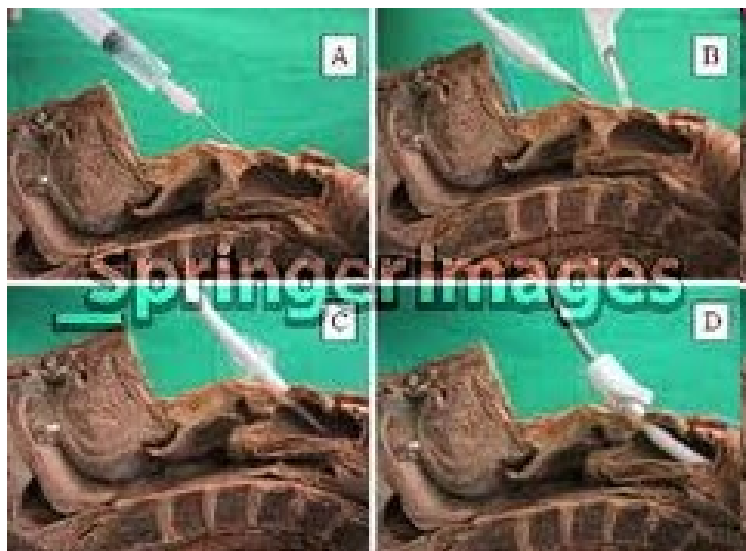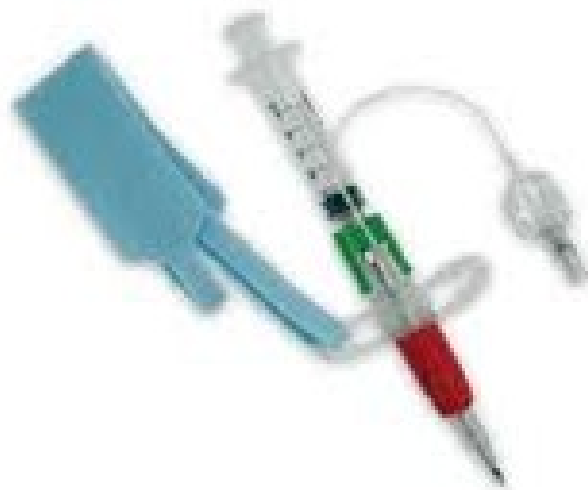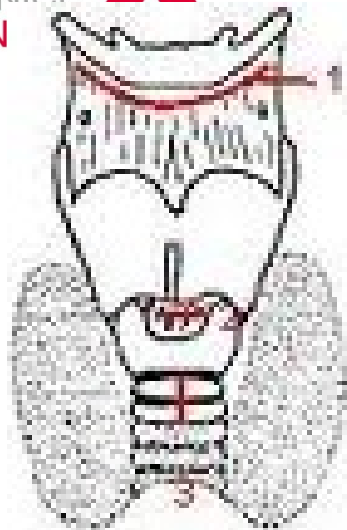




Koniotomie/ koniopunkce

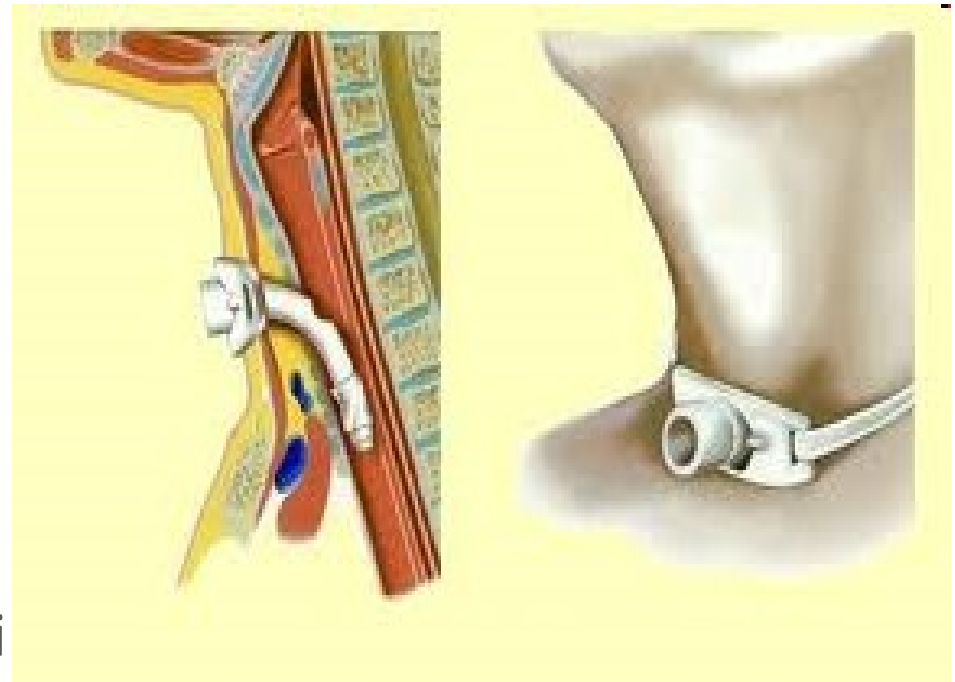
- Urgentní zajištění dýchacích cest v terénu
- Punkce / incise přes ligamentum conicum
- v co nejkratší době musí být konvertována na operační tracheostomii
- Riziko krvácení, poranění hrtanu či jiných struktur krku
- Obtížné bez pomůcek
- Timing provedení a indikace





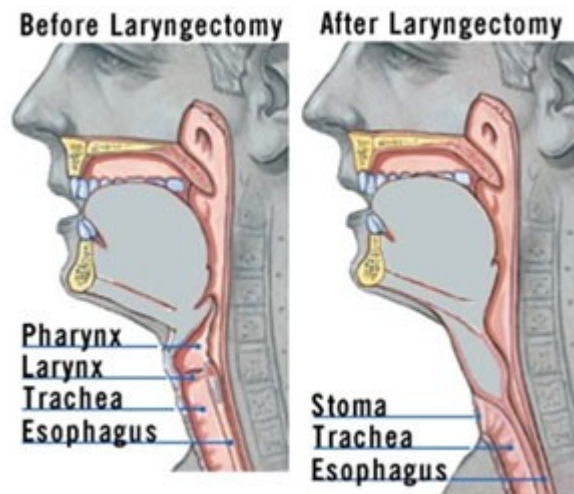
Tracheostomie/tomie

- Indikace klasické (obstrukce hrtanu a dýchacích cest nádorem , zánětem, trauma, edém..)
- Indikace resuscitační/ anesteziologické (pacienti s perspektivou déletrvající UPV, zhoršenou toiletou dýchacích cest a rizikem aspiračního syndromu)
- Terminální tracheostomie – stav po totální laryngectomii

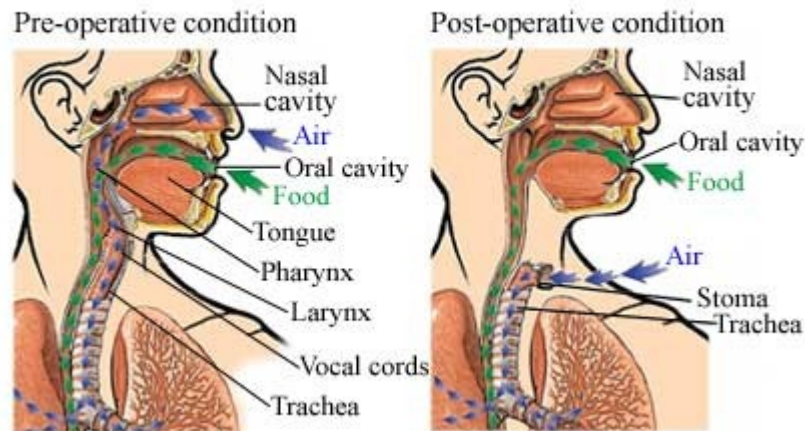


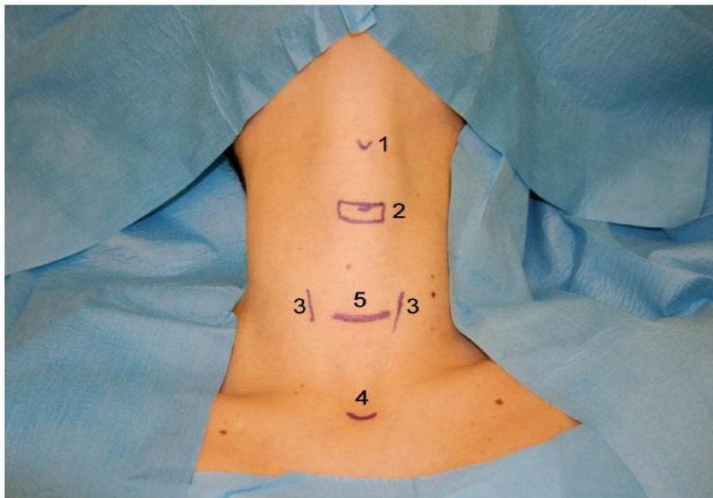
Totální laryngectomie

- Znamená trvalé oddělení cest dýchacích a polykacích
- Dýchací cesty končí vyšitím tracheostomie terminální v jugulu

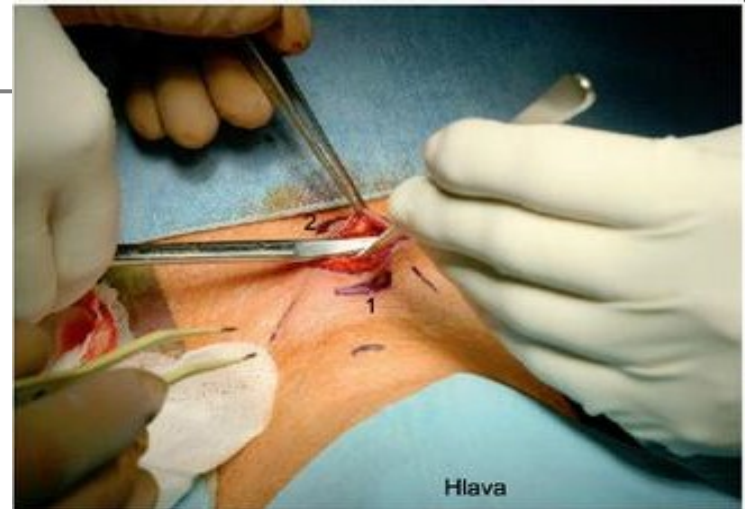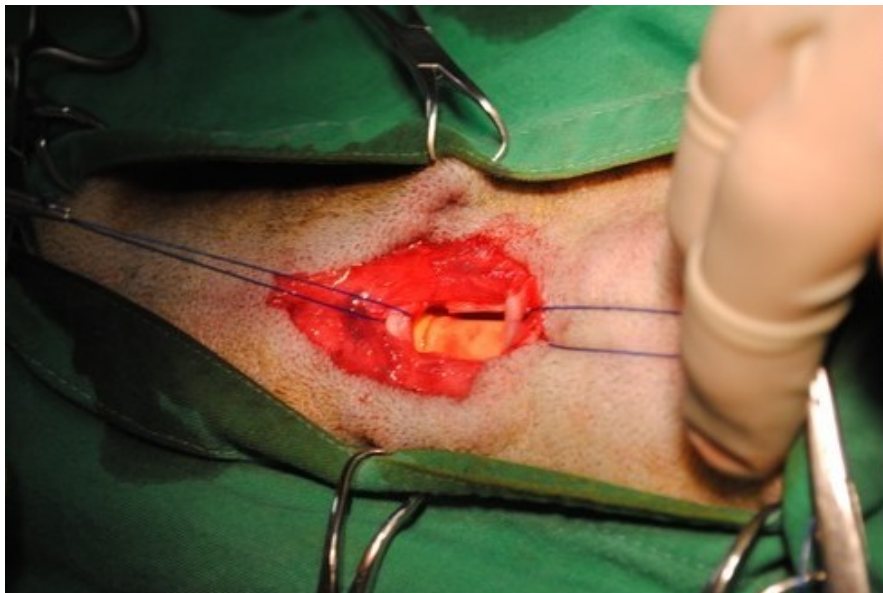


Surgical removal of the larynx

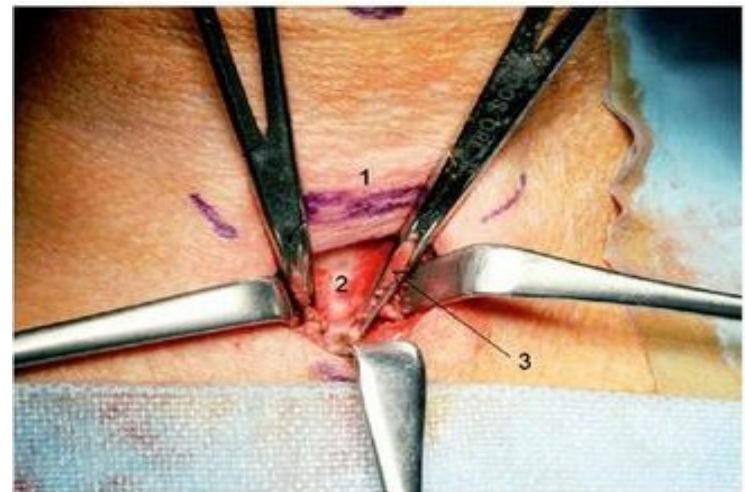



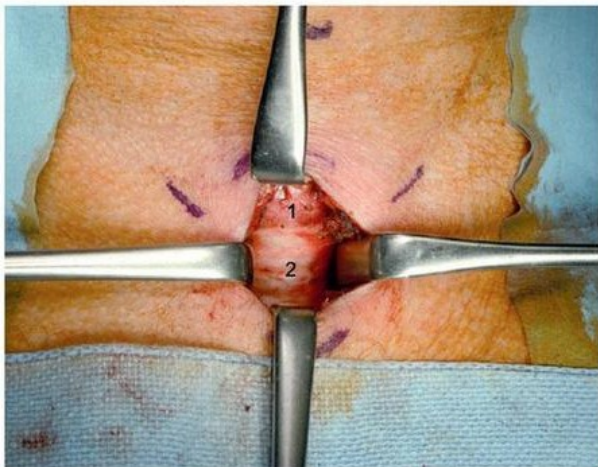
■ Obr. 1 – Orientační struktury na krku při tracheostomii, 1 – prominence štítné chrupavky, 2 – prstencová chrupavka, 3 – mediální okraje m. sternocleidomastoideus, 4 – jugulární jamka, 5 – místo incize



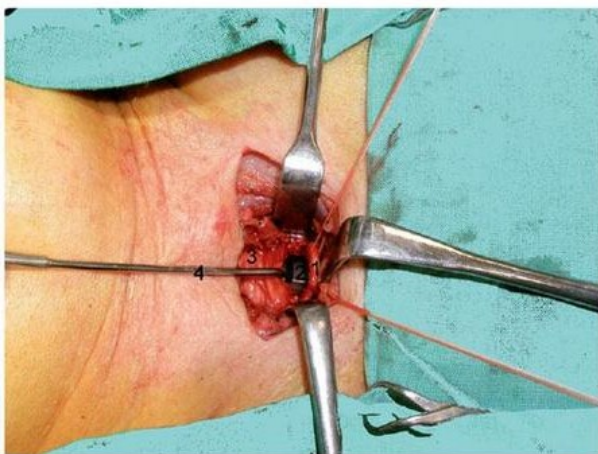■ Obr. 2 – Incize a preparace podkoží, 1 – prstencová chrupavka, 2 – jugulární jamka



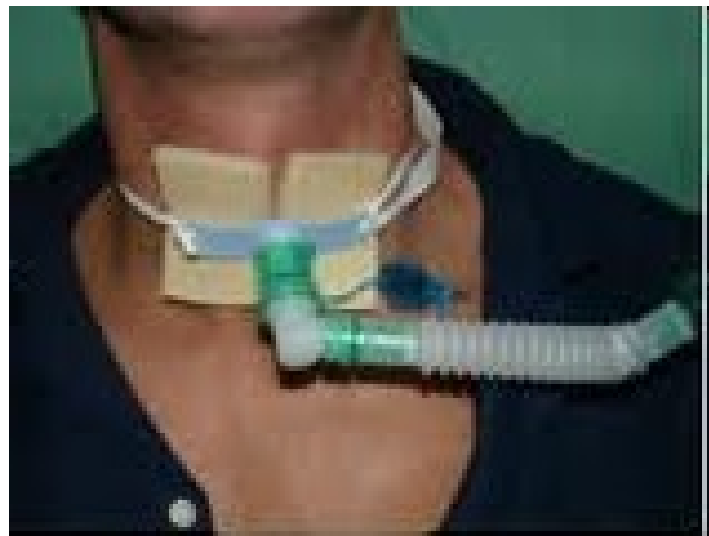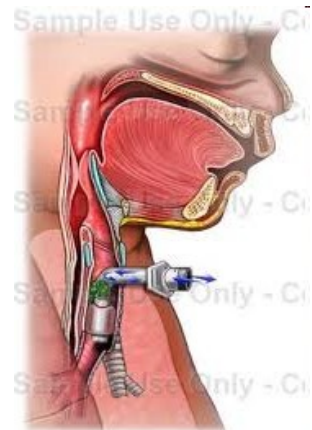
■ Obr. 3 – Přerušení isthmus štítné žlázy, 1 – projekce prstencové chrupavky, 2 – trachea, 3 – přerušný isthmus štítné žlázy

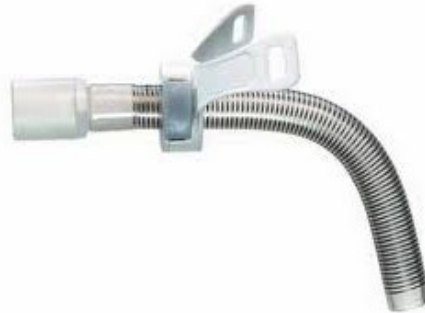
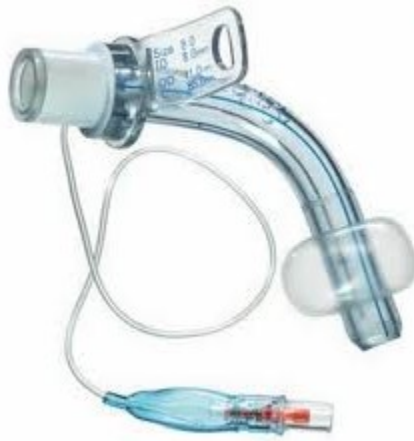
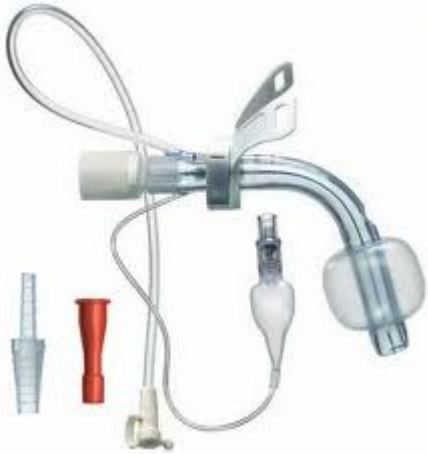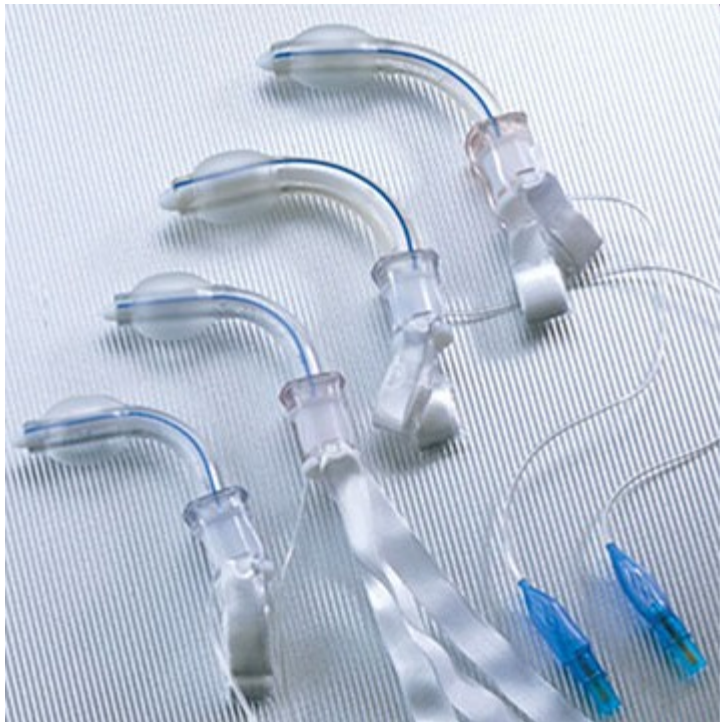
■ Obr. 4 – Stav před incizí průdušnice, 1 – prstencová chrupavka, 2 – 1., 2. a 3. tracheální prstenec



■ Obr. 5 – Björkuv lalok, 1 – 3. tracheální prstenec, 2 – tracheální rourka, 3 – chrupavka prstencová, 4 – tracheální háček



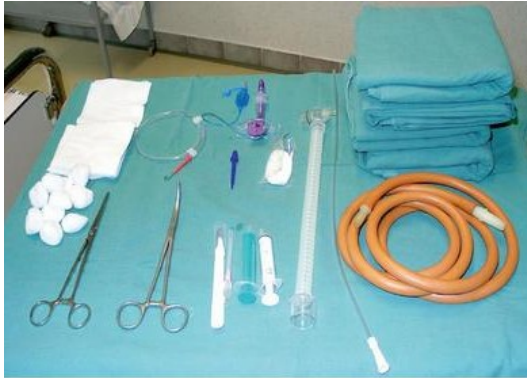




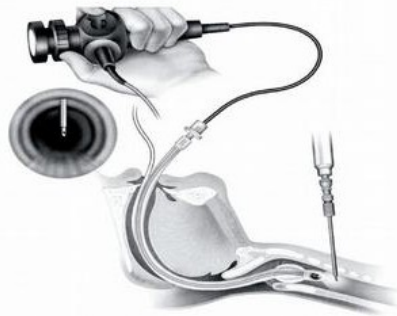
Punkční dilatační tracheostomie

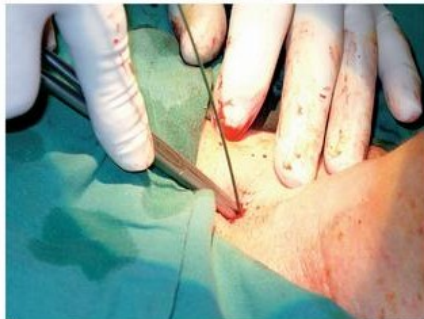- Anesteziologický výkon na lůžku
- Nutno vždy správně indikovat
- Nejedná se o výkon urgentního zajištění dýchacích cest, pacient musí již mít dýchací cesty zajištěny intubací
- Endoskopická kontrola
- Zatížen komplikacemi (poranění průdušnice, krvácení, obtížná výměna kanyly, dislokace kanyly..)



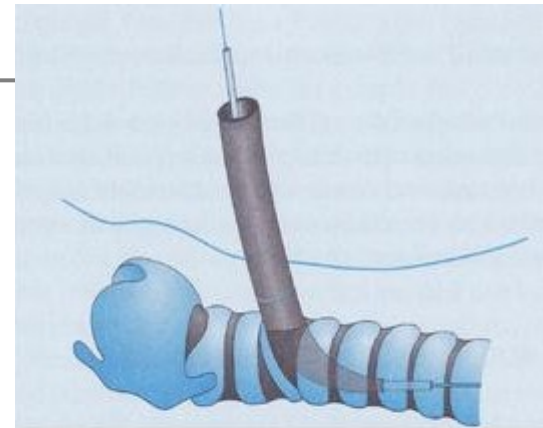
■ Obr. 6 – Set k punkční dilatační tracheostomii podle Grigge



■ Obr. 7 – Endoskopická kontrola u punkční dilatační tracheostomie



■ Obr. 8 – Dilatace tracheostomického kanálu při PDT



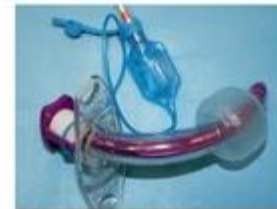■ Obr. 9 – Schéma metody podle Griggha



■ Obr. 10 – Schéma metody podle Grigge



■ Obr. 11 – Dvojplošňová kovová tracheostomická kanyla se zavazňákem



■ Obr. 12 – Plastová kanyla s řetězcí manžetou