Základy radiologie

Klinika dětské radiologie
J.Skotáková
FN Brno
LF MU Brno

Historie

1895 – W.C.Röntgen objevil nový typ záření- paprsky X pojmenované Röntgenovy paprsky

V současnosti je v rozvinutých zemích 1 radiol.přístroj na 1500 –

10 000 obyvatel

1 radiolog na 10-30 00 obyvatel

1 radiologický asistent na 2-5 000 obyvatel

V rozvojových zemích je 1 radiologický přístroj na 50 000 –

1 000 000 obyvate1

1 radiolog na 100 000 – 2 000 000 obyvatel

1 radiologický asistent na 50 000- 200 000 obyvatel

Würzburg -univerzita

Wilhelm Conrad Röntgen
(1845-1923)

Snímek ruky Berthy Röntgenové, 22.12.1895

Dávná historie



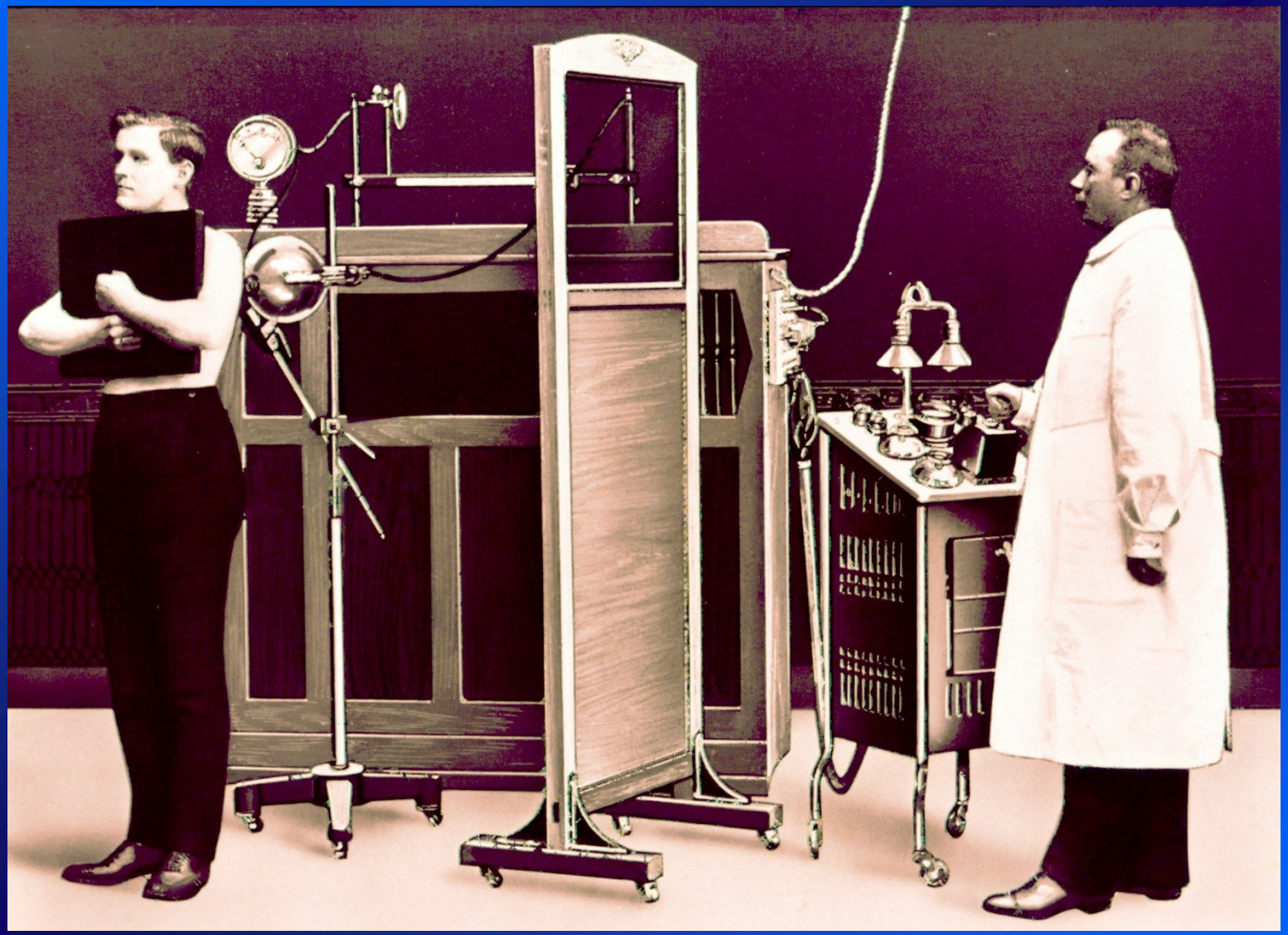

15% pacientů jsou děti

- Dítě není zmenšený dospělý
- Jiné proporce velikosti jednotlivých částí těla
- Jiné typy poranění
- Jiné typy onemocnění

Radiologie je základní klinický lékařský obor , jehož základním prvkem je zobrazovací diagnostická činnost.

Diagnostické postupy získává využitím různých energií

- ionizující záření (rentgenové záření)
- neionizující záření – mechanická energie (UZ)
  energie magnetických polí (MR)

Rentgenové záření je elekromagnetické vlnění o velmi krátké vlnové délce. Prochází hmotou , v níž se částečně absorbuje.

Každý člověk je po celý život vystaven ionizujícímu záření:

- umělý zdroj – 17% (rentgenka - lékařské ozáření)
- přírodní zdroj - 83%

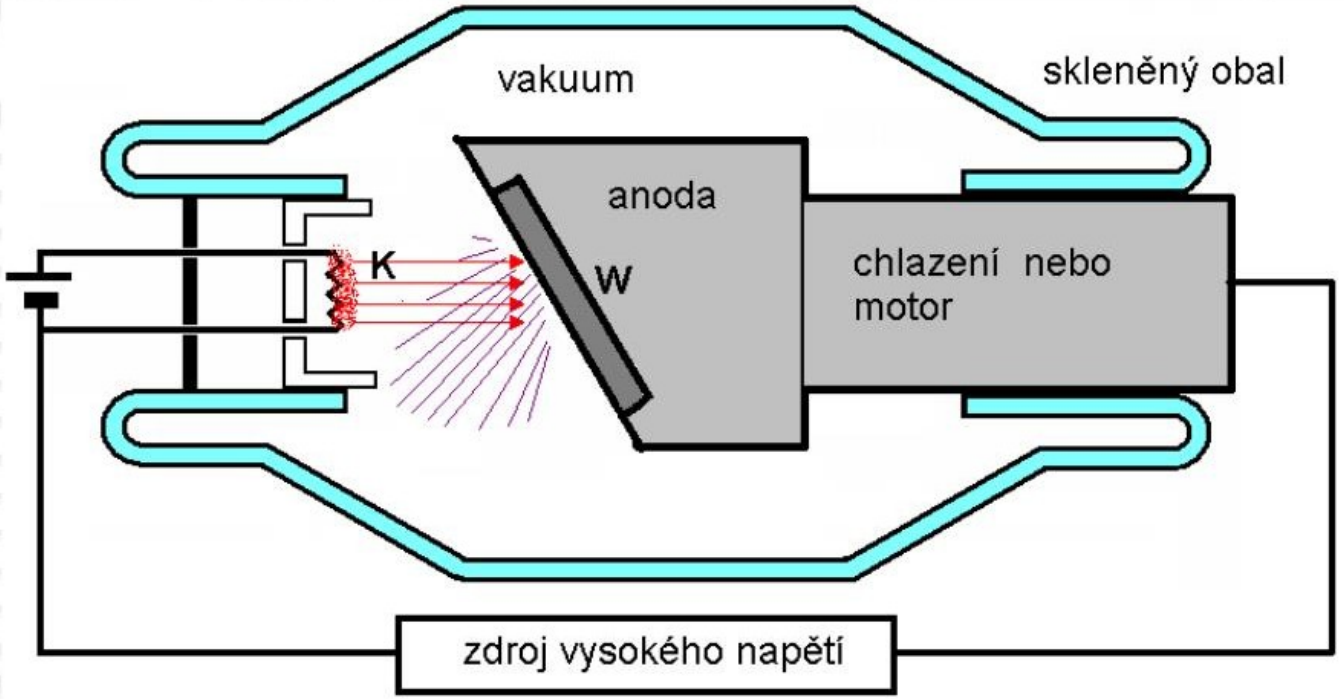

Schématický řez rentgenkou. K - žhavené vlákno katody, W -wolframová destička.

Biologické účinky rentgenového záření

Záření absorbované v organismu má negativní účinky, které jsou podmíněné excitací a ionizací atomů hmoty.
Na záření jsou nejcitlivější dělící se buňky.

Deterministické – účinky prahové, po překročení prahové dávky vzrůstá míra poškození s velikostí dávky v daném organismu (akutní nemoc z ozáření , poškození kůže , oční čočky…).
Stochastické – bezprahové, s rostoucí dávkou roste pravděpodobnost jejich výskytu. Účinky pozdní .Nejzávažnější - vznik zhoubných nádorů , genetické změny.

Dětská tkáň citlivější k účinkům záření (menší zralost tkáně, větší obsah vody , větší rozsah hemopoetické tkáně).
Děti častěji nemocné – častější RTG vyšetření.

Cílem ochrany před ionizujícím zářením je zabránit vzniku deterministických účinků a stochastické účinky omezit na přijatelnou úroveň.

V souhlase s praxí ve světě je uznáváno , že žádný pacient by neměl být vystaven ionizačnímu záření bez „odůvodněné klinické indikace“.

Věstník
Ministerstva zdravotnictní
České republiky
vydáno: LISTOPAD 2003

„Indikační kritéria pro zobrazovací metody „

Upravený český překlad dokumentu schváleného v r. 2000
Evropskou Komisí
a experty reprezentujícími evropskou radiologii a nukleární medicínu

Vydává Ministerstvo zdravotnictví ČR
ve spolupráci
se státním úřadem pro jadernou bezpečnost, Radiologickou společností ČLS JEP a Českou společností nukleární medicíny ČLS JEP.

Dokument je určen:

- k použití všemi zdravotnickými pracovníky oprávněnými k odeslání pacientů na vyšetření zobrazovacími metodami
- nemocničním lékařům i lékařům primární péče

Cílem je zajistit , aby všechna vyšetření byla dobře odůvodněna a optimalizována, a tím se získalo maximum informace s minimem ozáření.

Průměrné efektivní dávky při některých vyšetřeních

Vyšetření (zdroj)	Efektivní dávka
Přírodní pozadí	průměrně 2,2 mSv/rok (v ČR 3,5 mSv/rok)
RTG končetin a kloubů (mimo kyčel)	méně než **0,01 mSv** (kyčel 0,3 mSv)
RTG hrudníku	0,02 mSv
RTG lebky	0,07 mSv
RTG páteře hrudní , bederní	0,7 mSv , 1,3 mSv
RTG břicha	1 mSv
RTG kyčelí , pánve	0,3 mSv 0,7 mSv
IVU	**2,5** mSv
Vyš. žaludku , střeva - skiaskopie	**3-7** mSv
CT hlavy , hrudníku **,CT břicha**	**2,3** mSv , 8 mSv , **10 mSv**
Scintigrafie skeletu	4 mSv

Indikace a kontraindikace

Nejčastěji vyšetřované oblasti pomocí prostých snímků jsou skelet, hrudník, břicho.

RTG snímky v diagnostických algoritmech ve většině případů **první používanou zobrazovací metodou.**

Relativní kontraindikací všech vyš. metod využívající ionizační záření - **těhotenství** zejména 1. trimestr – pouze neodkladná vyšetření.

K vyžádání vyšetření zobrazovacími metodami (radiologickým vyšetřením) se používá **žádanka.**
Žádanky mají být vyplněny přesně a čitelně , aby se předešlo jakémukoliv omylu. Jasně uvést důvody k vyšetření a dostatek klinických údajů , aby mohl být klinický problém vyřešen radiologickým vyšetřením (specialistou v zobrazovacích metodách).

KONTROLOVANÉ
PÁSMO

Dozimetry: filmový a prstenový

ochranné pomůcky

Gonádové krytí pro pacienty

The Prince

55
160.0
4.0
25.0
P

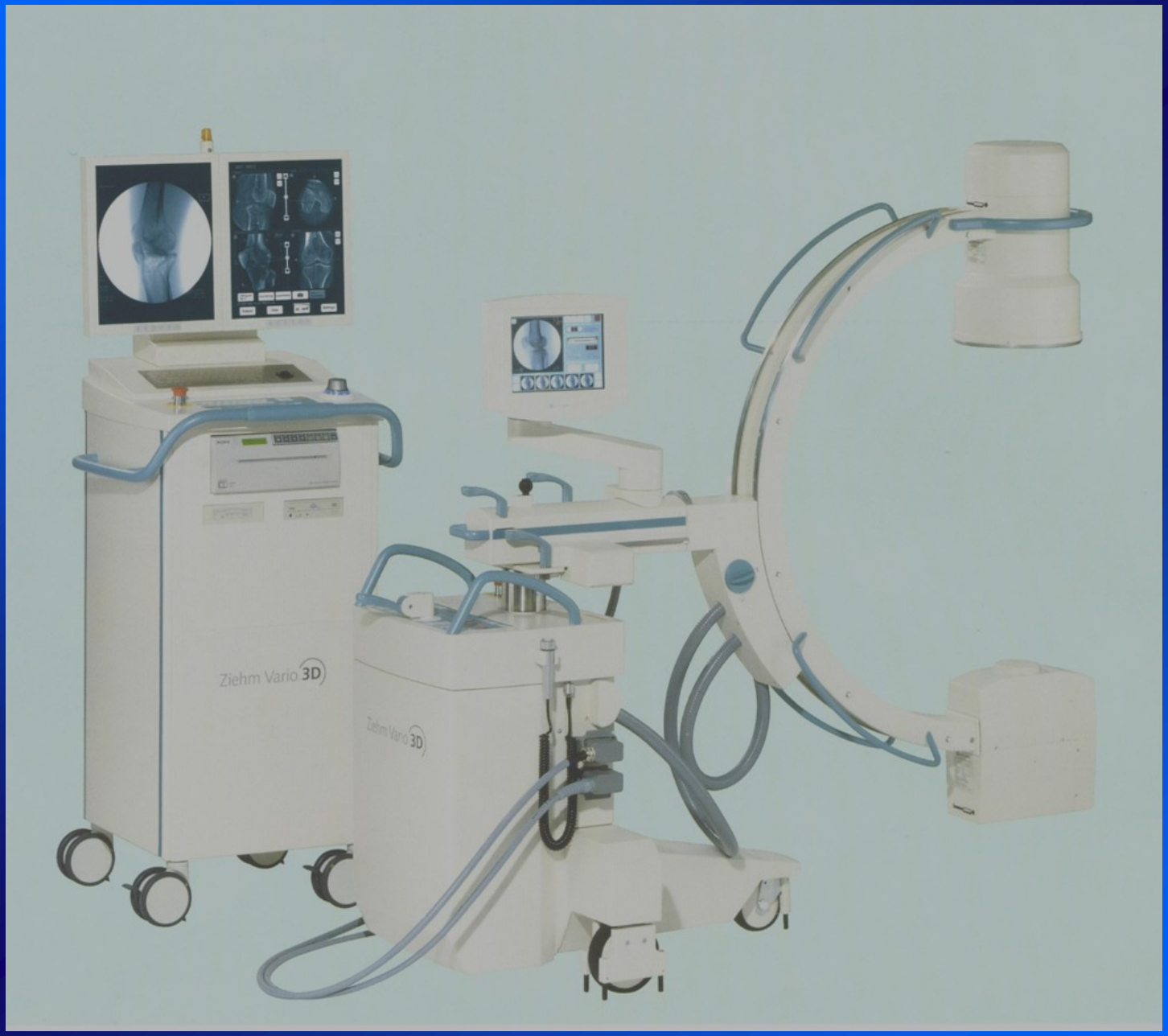
Ziehm Vario 3D
Ziehm Vario 3D

- Skiagrafie
- Skiaskopie
- AG
- CT
- UZ
- MR

Skiagrafie

- 70% snímky úrazů pro traumatologii

(pouze 6-8% snímků lebky je přínosných)

- snímky plic (záněty, tumory …)

L

Subperiostální fraktura

Epifyseolysa S-H II.

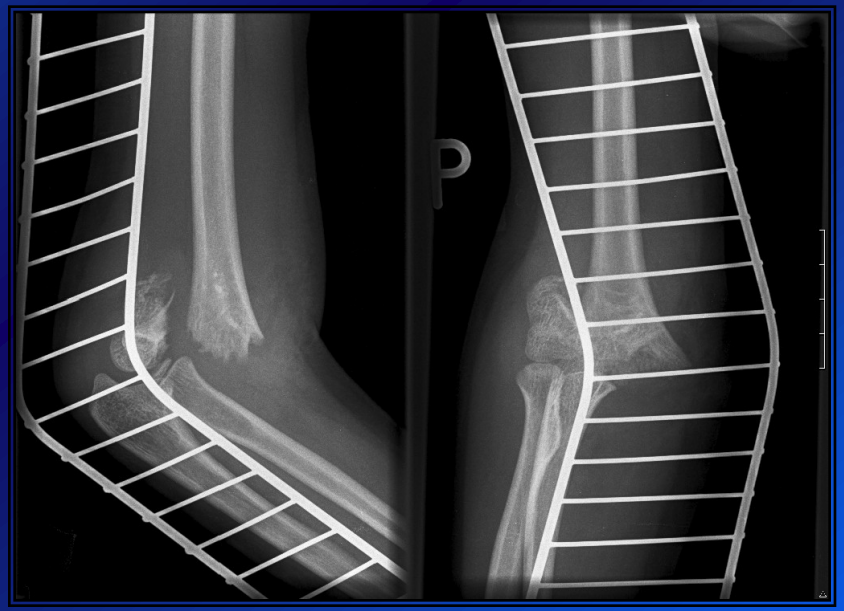

Suprakondylická fraktura humeru

osteosarkom

Fyziologické obrazy

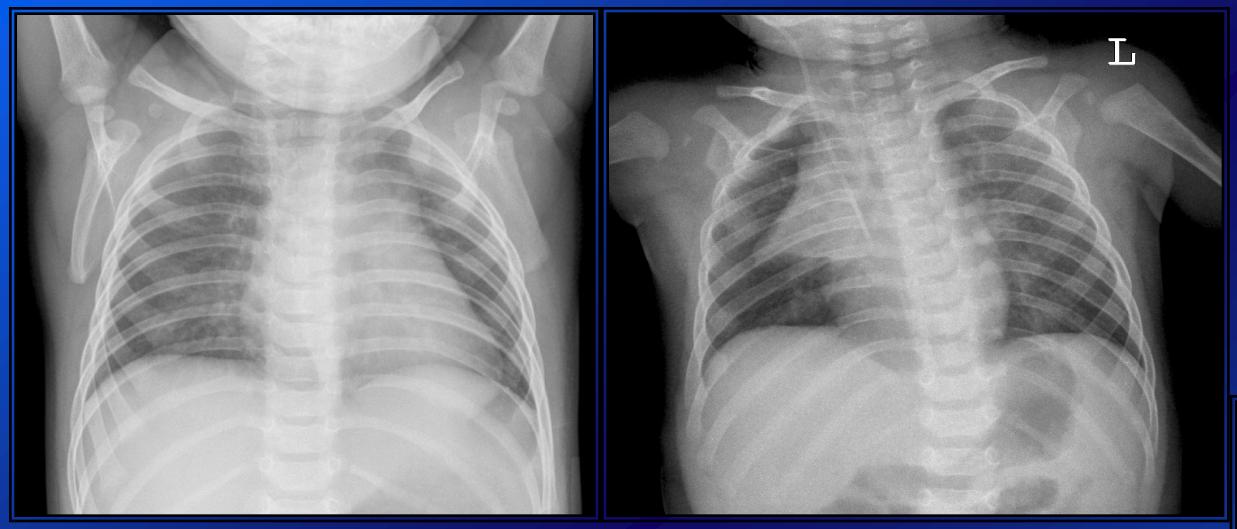

Dítě 11 let

kojenec - hrudník v inspiračním postavení , horizontální průběh žeber , širší stín mediastina (fyziologická hyperplázie thymu do 3 let), „napřímená „ levá kontura srdce.

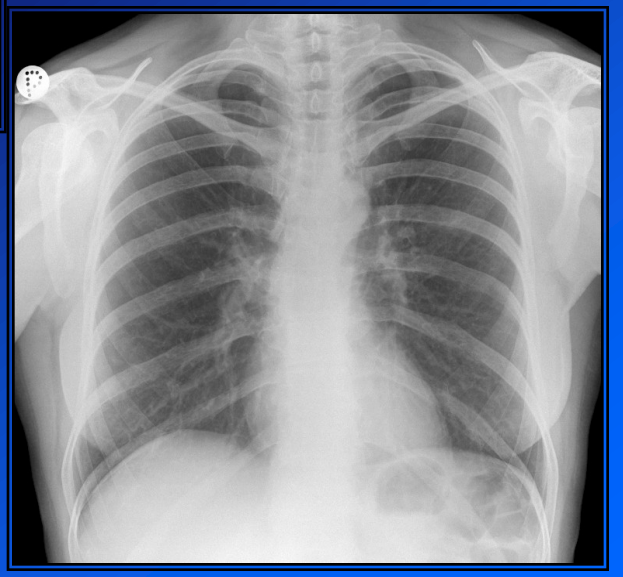

dospělý

Prostý RTG snímek břicha – problémy GIT

- akutní bolest břicha – podezření na obstrukci (ileus). RTG vleže a vstoje (vleže **při horizontálním průběhu paprsku** - hladinky , volný plyn pod bránicí) – např.invaginace
- novorozenci – vrozené obstrukce GIT – atrezie

  - poruchy vyprazdňování mekonia
- průkaz kalcifikací ??? (žlučníkové konkrementy , chron. pankreatitida…)
- spolknuté cizí těleso
- poranění břicha – traumatické změny skeletu
- zácpa ??? – význam v diff.dg. (Hirschprungova choroba)

zácpa

Uroradiologie

Prostý RTG snímek břicha – posouzení kontur m. psoas – patol. v retroperitoneu - krvácení , zánět

- RTG kontrastní konkrementy
- před IVU
- kalcifikace – nefrokalcinoza , TBC

Cizí těleso v moč. měchýři – drátky kovové

Kontrastní látky obecně:

- jsou to exogenní substance, které slouží k lepšímu zobrazení anatomických struktur a orgánů
- po vpravení do organismu uměle mění absorpci různých tkání a zlepšují tak výsledný obraz vyšetření / rtg, CT, MR, UZ…/
- podání k.l. zvyšuje tkáňový kontrast, charakterizuje některé normál. struktury a patolog. léze, vizualizuje cévní řečiště atd.

ROZDĚLENÍ KONTRASTNÍCH LÁTEK:

- podle různých hledisek

Podle typu vyšetření

Podle způsobu podání

Podle složení

PODLE TYPU VYŠETŘENÍ:

I. K.l. pro rtg. vyš.

pozitivní

negativní

orgánově specifické – lymfografie,
cholangiografie

II. K.l. pro UZ vyš.

III. K.l. pro MR vyš.

Nežádoucí účinky

Akutní reakce na JKL:

- chemotoxická reakce
- vedlejší reakce
- psychicky podmíněná reakce

- náhle vzniklé reakce,které se liší intenzitou příznaků a jejich subjektivním vnímáním
- pravděpodobnost výskytu a velikosti reakce závisí na množství a typu KL, její koncentraci a teplotě / studená má větší riziko vzniku reakce/
- prevencí je použití co nejmenšího množství k.l., dostatečná hydratace pac. před a po vyšetření

Skiaskopie

- Vyšetřování GIT - vyšetření jícnu, žaludku, tenkého střeva, tlustého střeva

Skiaskopická stěna

PRONTOBARIO COLON. This barium was specifically designed for the radiological study of the colon by barium enema, and particularly for use with the double contrast technique.
It composed of:

ACB barium
Barium sulphate pure and micronised; size of all particles is homogeneous around one micron of diameter.

Sorbitol - sodium citrate - vegetable gum
These additives allow the suspension to have an optimal viscosity at various concentrations and are instrumental in giving the suspension the following additional features:
— maximum adhesion to the walls
— stability of the suspension
— fluidity at high concentration

Dimethylpolysiloxane (antifoam)
Eliminates the formation of small air bubbles that can create false images.

Ba SO_4

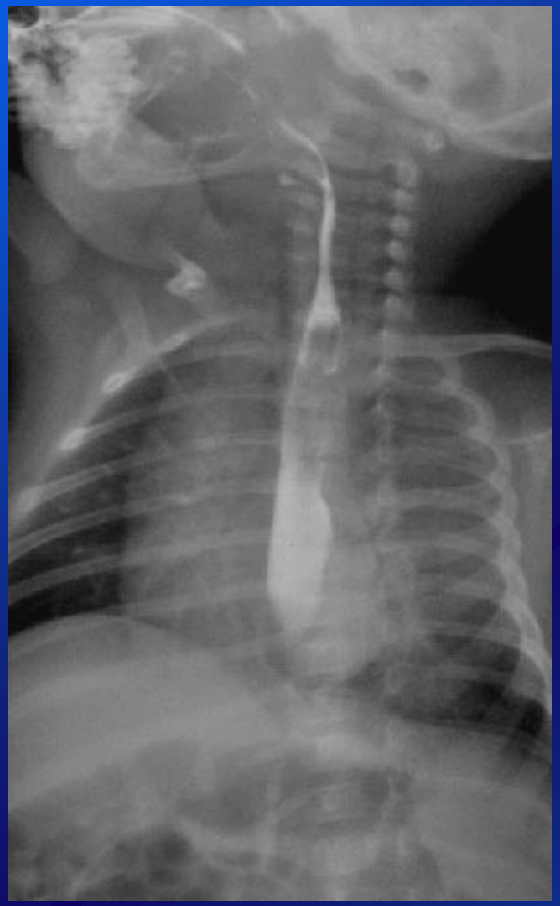

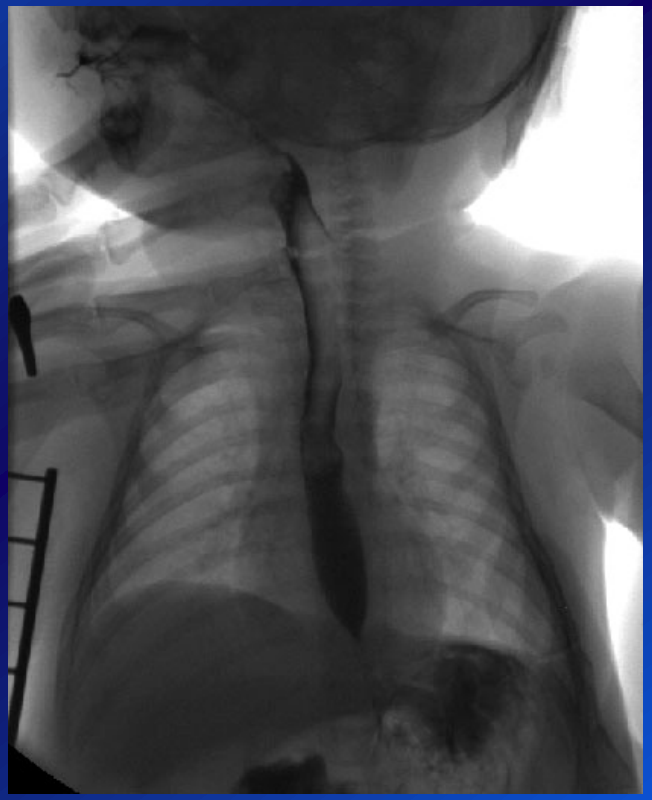

Pasáž jícnem

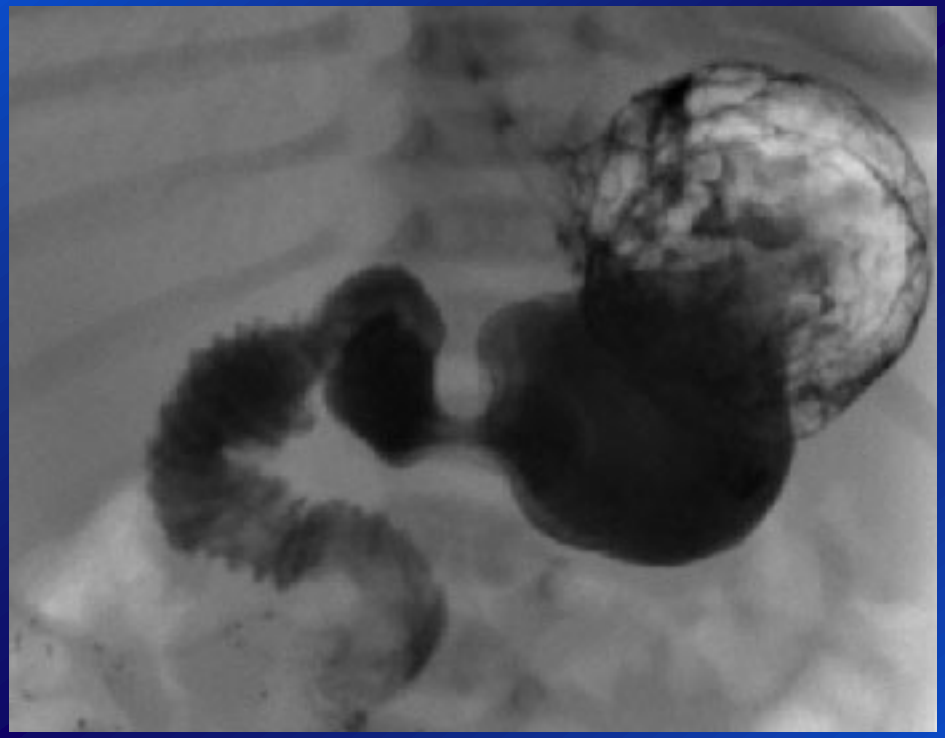

Pasáž GIT

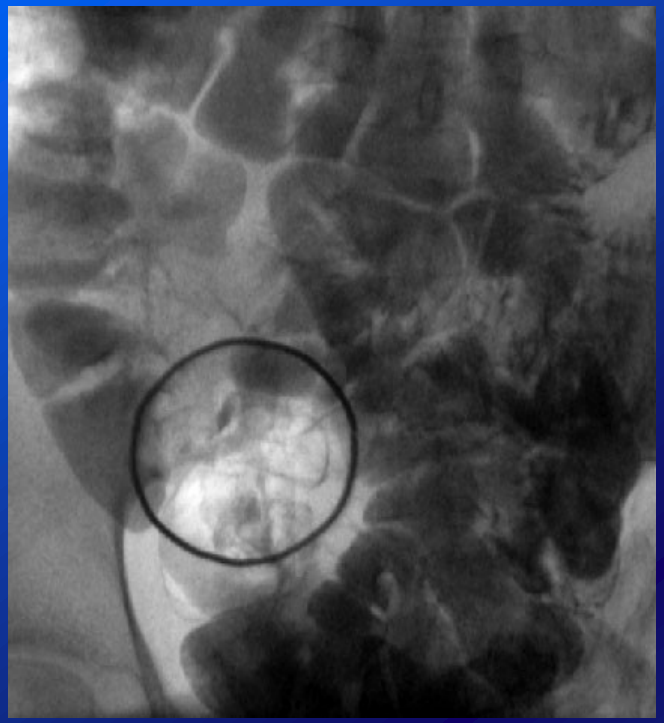

Enteroklýza

Irrigografie

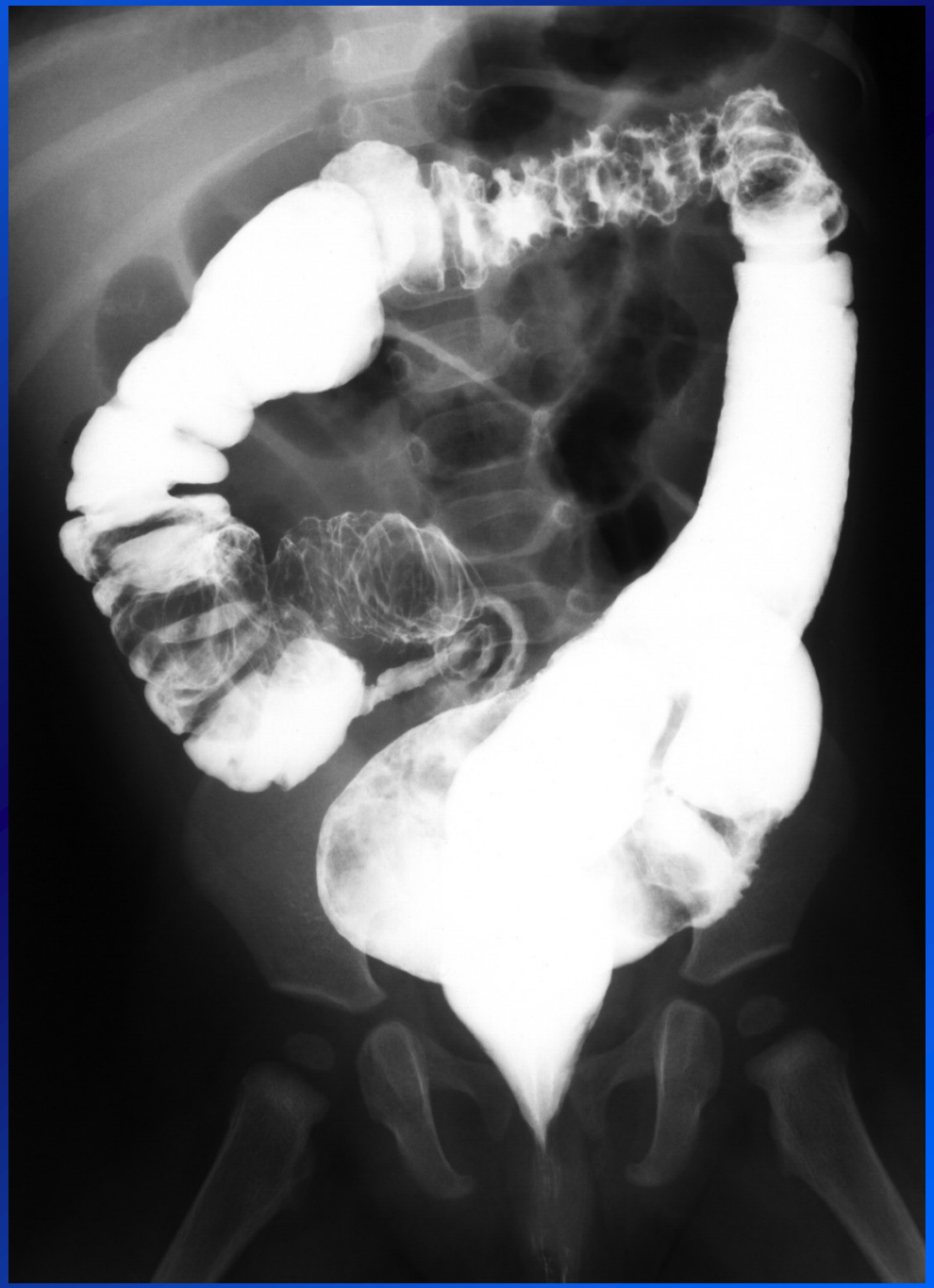

Vyšetření ledvin

- IVU= Intravenózní urografie, vyšetření kalichopánvičkového systému a močového měchýře, vylučovací schopnost ledvin
- MCUG= mikční cystouretrografie
- Nástřik nefrostomie

IVU –
ureterohydronefróza oboustranně, megauretery

MCUG

Nástřik nefrostomie vpravo

DSA/AG vyšetření

Angiografické pracoviště

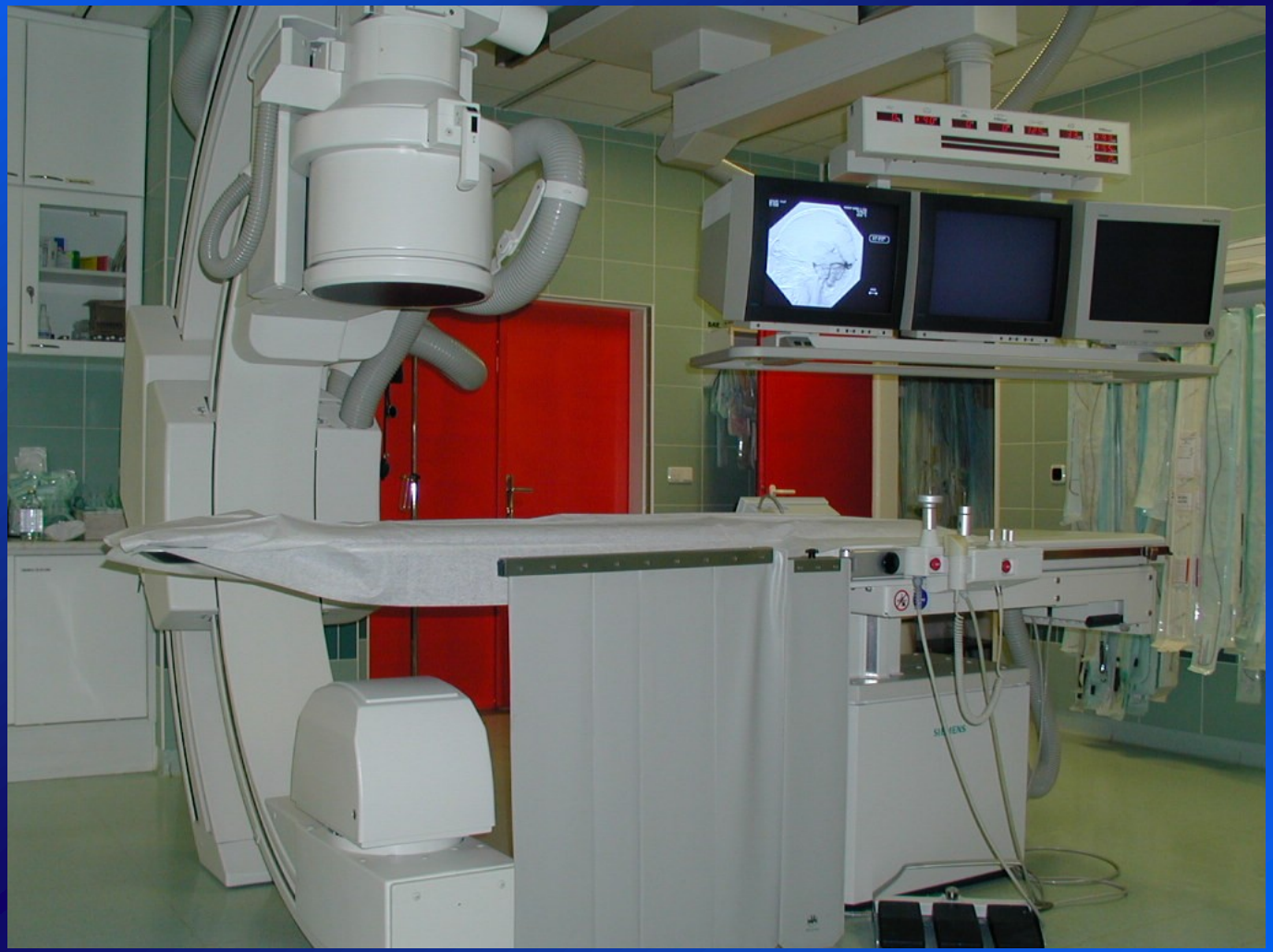

SIEMENS

SIEMENS

Základní informace

Je nutné vědět, co se od vyšetření očekává.

- Základní informace o pacientovi: alergie na k.l., koagulopatie, zda užívá antikoagulancia a jaké má ledvinné funkce.
- Vhodnější jsou nízkoosmolární k.l.
- Nutná dobrá hydratace, prevence nefropatie způsobena k.l.

- Seldingerova metoda: punkce žíly/tepny v třísle
- Zavaděč (sheat), vodič, cévka (kaketr)
- Komprese třísla (8 hod po výkonu)

- Pro diagnostiku dnes - CTA a MRA

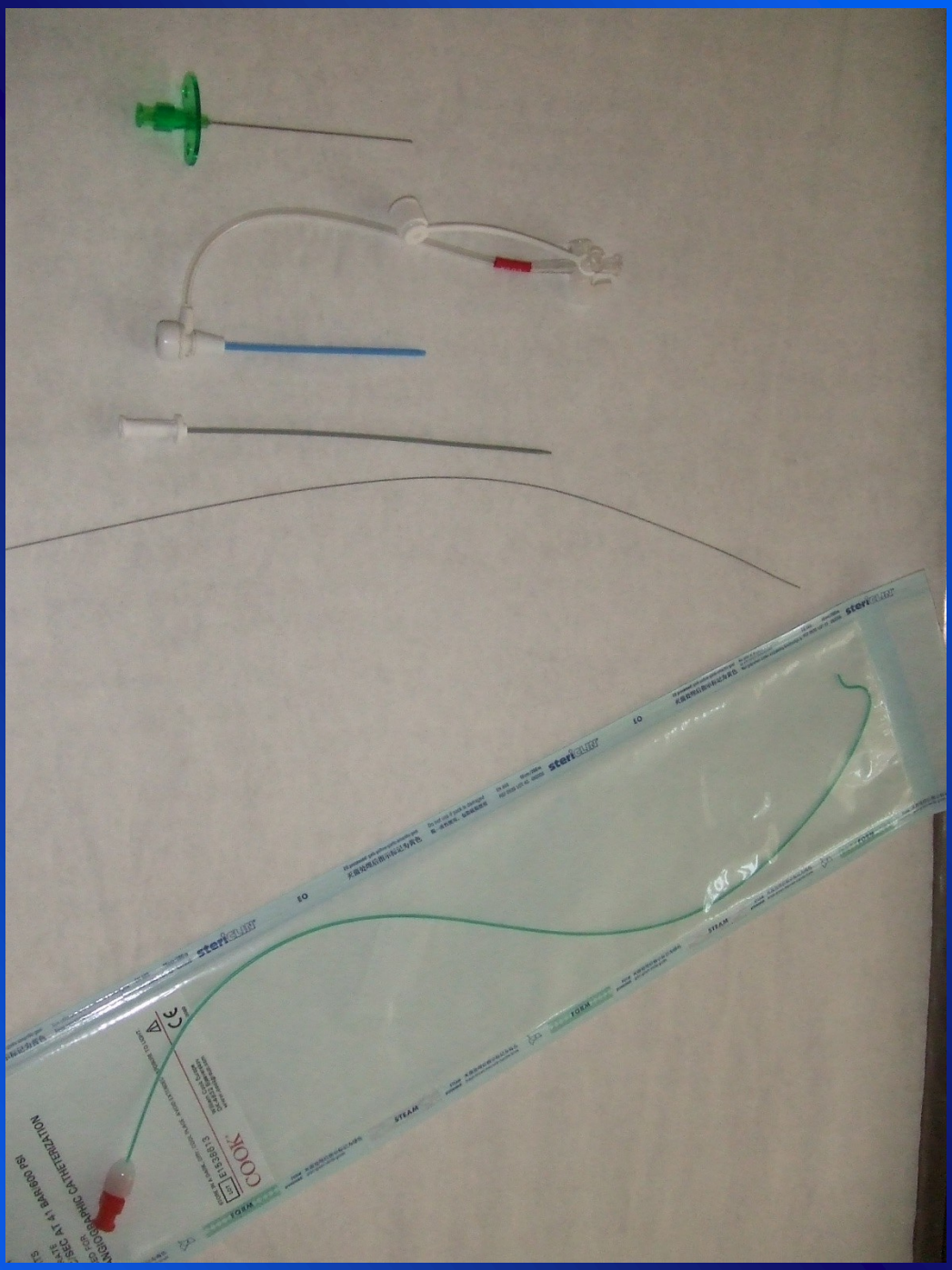
sterilium
EO
STEAM
TOEM
COOK
E1538673
AT 41 BAR 600 PSI
CATHETERIZATION

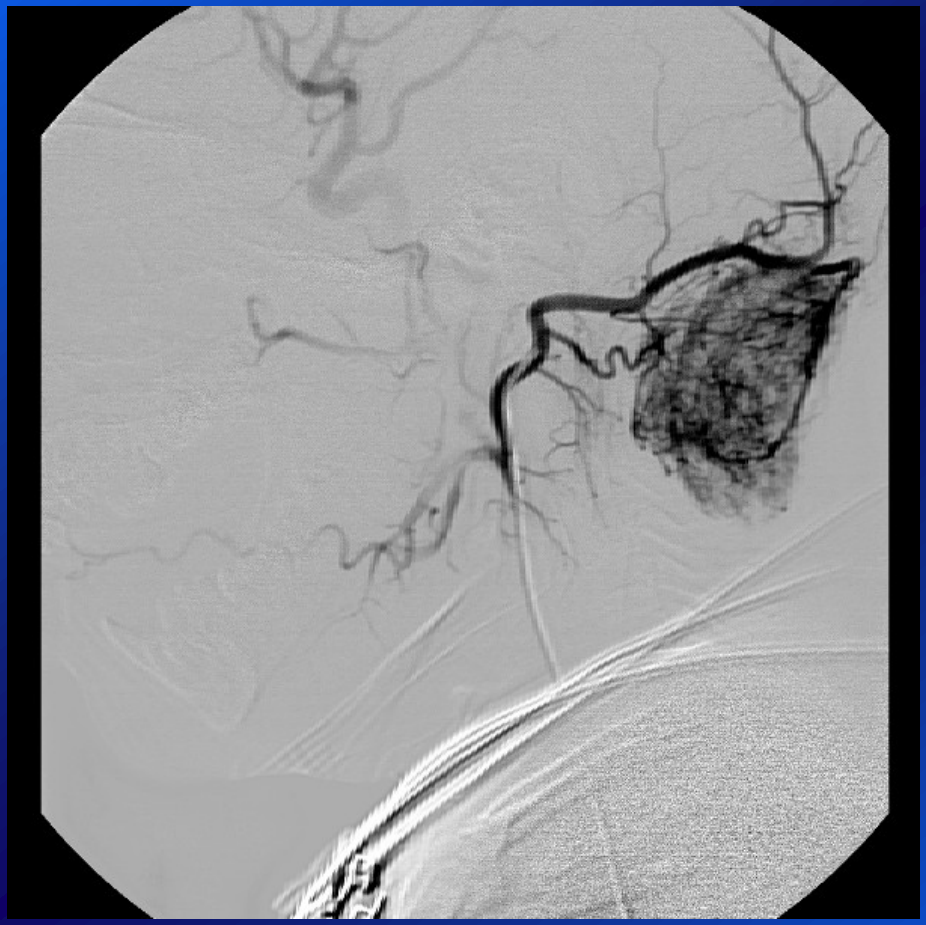

Arteriovenozní malformace

CT VYŠETŘENÍ

Největším objevem po objevu rentgenky byl objev výpočetní tomografie. Její teorii vypracoval a v roce 1963 publikoval A. Cormack. Výpočetní tomografii, jako takovou, zkonstruoval v roce 1973 Angličan G. Hounsfield. Metoda se bleskurychle rozšířila. A. Cormack a G. Hounsfield dostali v roce 1979 Nobelovu cenu za fyziku.

Typy CT přístrojů

Konvenční

Spirální

CT s více řadami detektorů – multislice – MS/MD CT

CT přístroj pracuje jako **denzitometrický** tomograf – zobrazuje jednotlivé roviny/ řezy/ lidského těla / tomografie/, na základě měření **denzity** jednotlivých tkání této vrstvy.Tomeo - řecky řezat.

Ke zhotovení obrazu je potřeba velký objem dat, které jsou zpracovány počítačem, který následně rekonstruuje obraz.

Sběr dat je zabezpečen systémem detektorů, které snímají záření vycházející z rentgenky, která obíhá okolo pacienta v místě zobrazované vrstvy.

Během let vzniklo několik generací CT přístrojů - vždy zkrácena doba skenování.

- zvýšen počet detektorů
- snížena doba rotace rentgenky

MS/MD CT vyšetření

Kratší čas vyšetření

Větší množství dat

Vyšší rozlišení

Rekonstrukce

Dávka rentgenového záření

CT vyšetření mozku 2,3 mSv

- Odpovídá efektivní dávce 115 prostých zadopředních snímků hrudníku(0,02 mSv)
- Dávce z přírodního pozadí za 1 rok

Efektivní dávka vyjadřuje relativní riziko vzniku malignity

Multidetektorový CT přístroj (MD CT)

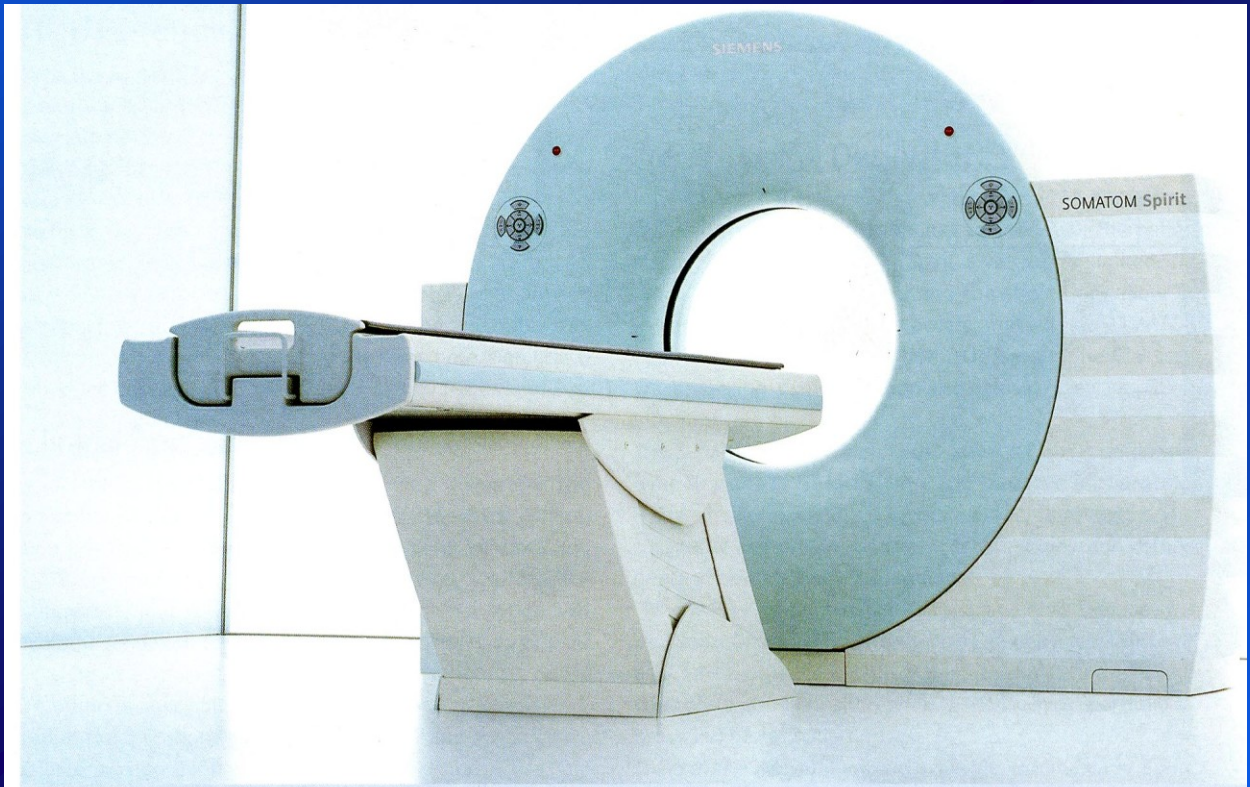

The SOMATOM Spirit is Siemens' new dual-slice system for the ambitious entry into the fascinating world of multislice CT.

- Vyšetření nativní (mozek, plíce,skelet)
- Podání KL i.v.
- Podání KL per os, i.v.

Pacient má být lačný, ne dehydratovaný!
Používají se stejné KL jako pro AG/ IVU

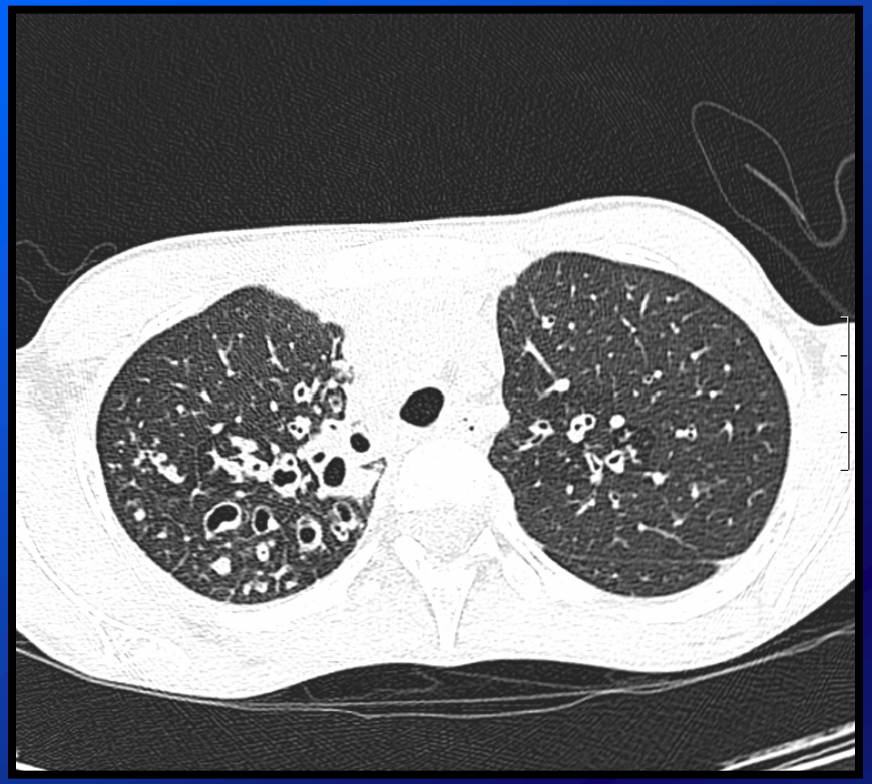

HRCT Cystická fibroza
– cylindrické bronchiektazie

Plicní cysta
- hladinka tekutiny

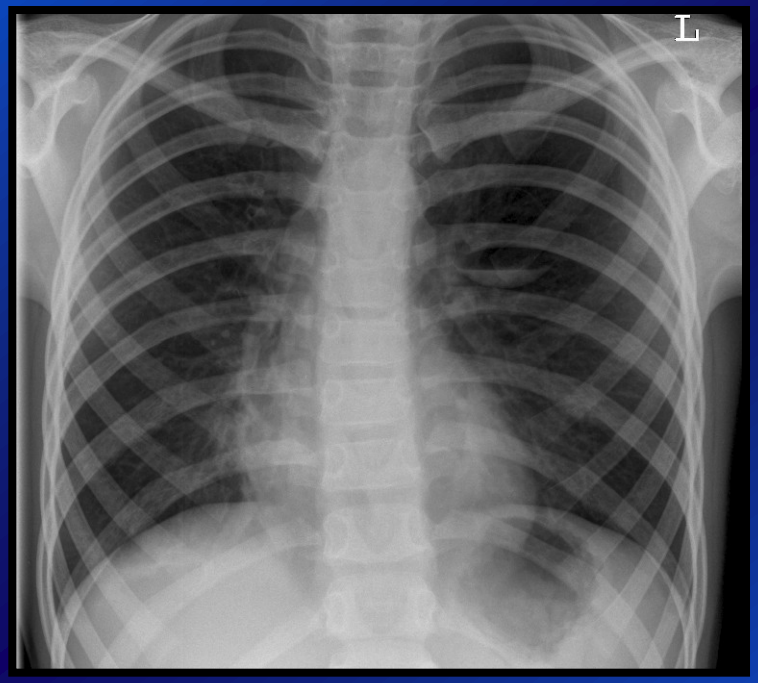

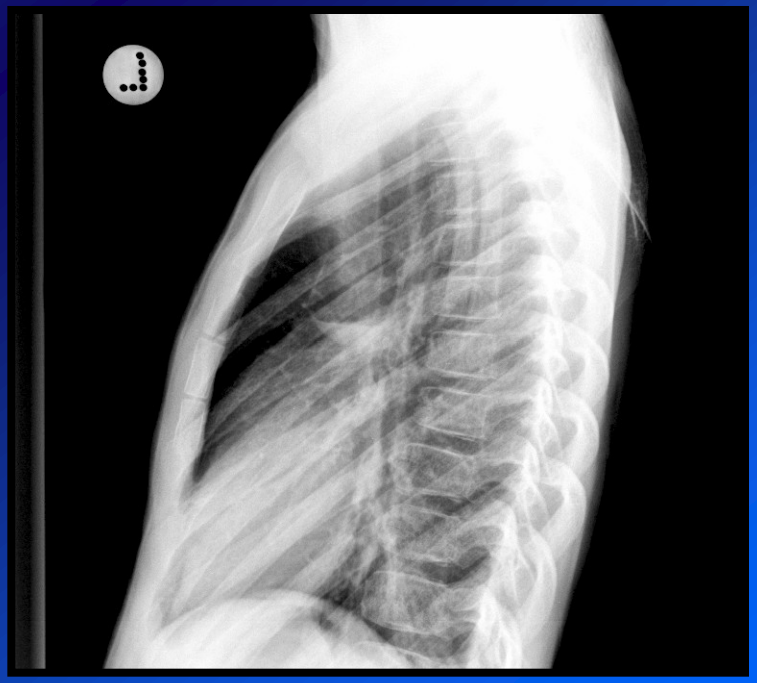

CT, UZ – Wilmsův tumor l.ledviny

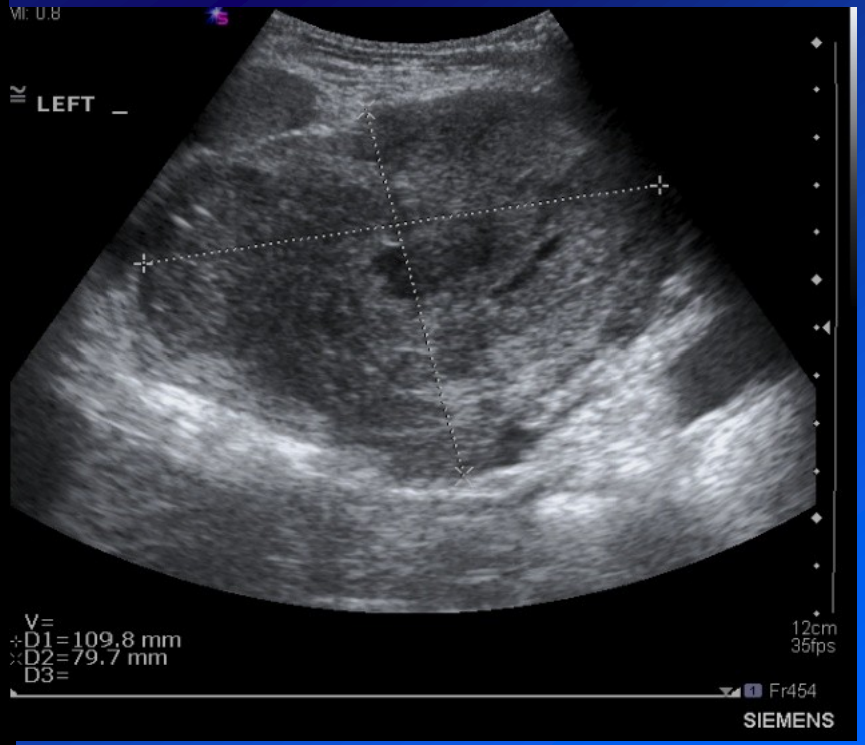

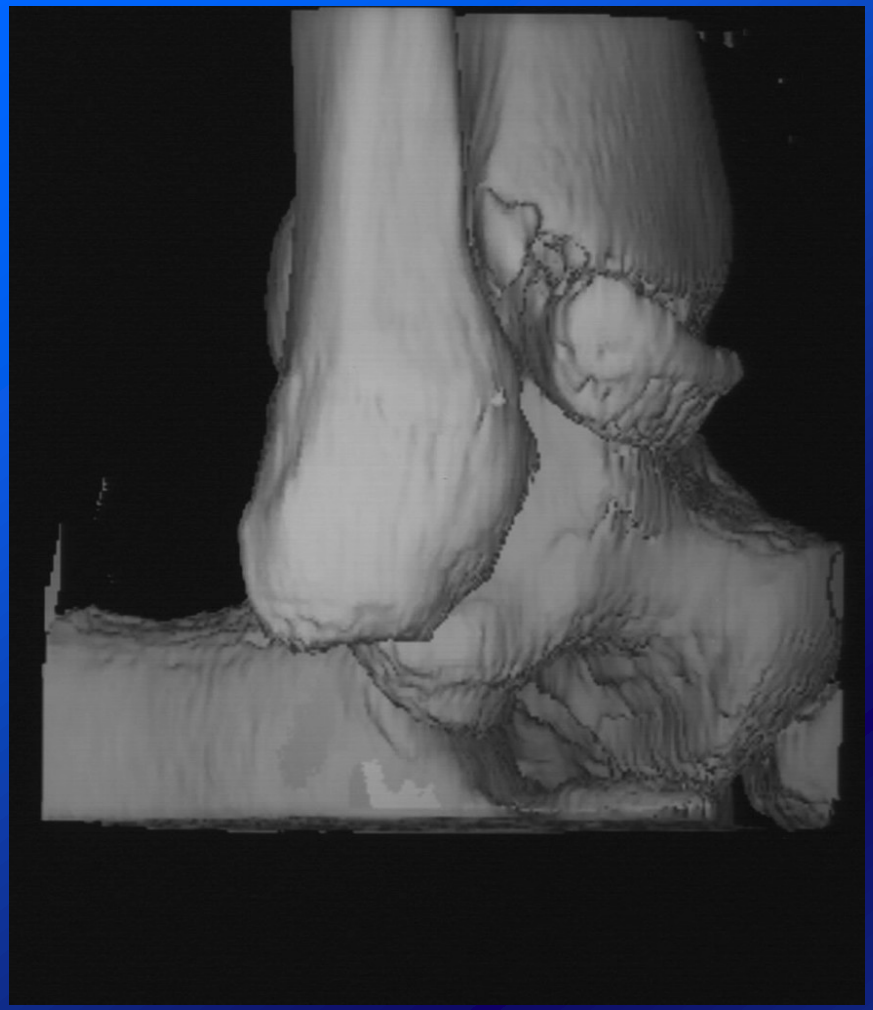

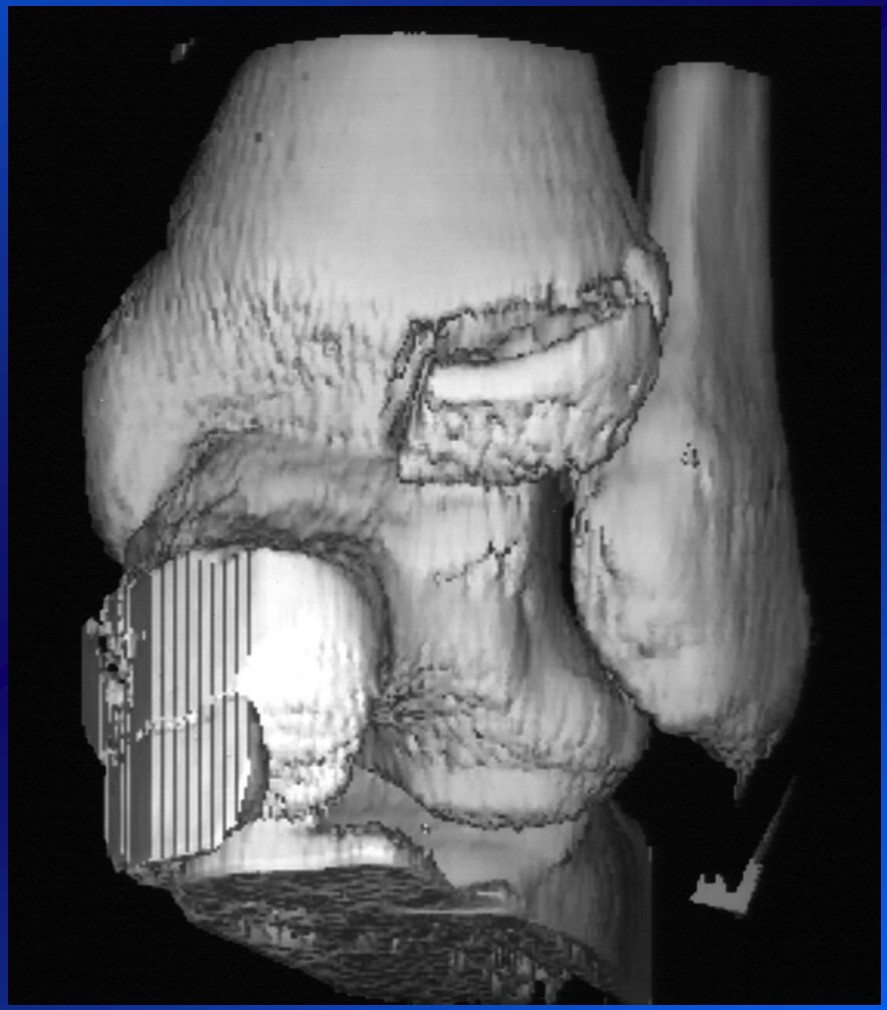

Epifyzeolýza tibie

Indikace

Vzhledem k poměrně velké zátěži zářením, je CT indikováno většinou až jako **doplňující** vyšetření, které by mělo pomoci při nejasném nálezu na ultrazvukovém vyšetření nebo klasickém RTG snímku. CT je velmi vhodné pro detailní posouzení kostí i plicní struktury, kde ultrazvuk nelze použít.

V **akutních** (neodkladných) indikacích používáme CT především pro zobrazování hlavy - **mozku** při cévních mozkových příhodách a úrazech hlavy, neboť velmi dobře zobrazí **nitrolební krvácení**.
Spolehlivě zobrazí i **úrazové** změny orgánů hrudníku, břicha, pánve i zlomeniny kostí.
Další důležitou akutní indikací CT vyšetření je podezření na choroby **aorty** (srdečnice), jako je výduť nebo dissekce (odtržení výstelky) aorty.

Nativní vyšetření (tj. vyšetření bez použití kontrastní látky).
Je v indikovaných případech možno provést kdykoli, relativní kontraindikací je těhotenství (lze provést jen v případě ohrožení života).

Ultrazvukové vyšetření

Zobrazovací metoda je založena na vlastnostech šíření zvuku v rozličných prostředích a především na odrazu zvuku na rozhraních.

1880 bratři Jacques Curie a Pierre Curie demonstrovali princip piezoelektrického jevu. Jeho praktickou aplikací byl sonar, který byl vyvinut v průběhu I.světové války francouzským fyzikem Paulem Langevinem (žákem Pierre Curie).Paul Langevin vyvinul ultrazvukový detektor pro ponorky. Zájem v oblasti piezoelektrického jevu vedly k medicínskému využití diagnostického ultrazvuku.

Ultrazvukové vyšetření

Preferujeme před jinými vyšetřovacími metodami: bez radiační zátěže!, dostupné a rychlé vyšetření.

Sonografie (ultrazvuk, echo)

7-11 MHz, vel. povrchu sondy 3,5 x 1 cm

- UZ mozku
- UZ krku
- UZ břicha a retroperitonea
- UZ měkkých tkání
- Dopplerovské vyšetření

- Prenatální vyšetřování
- Postnatální vyšetřování

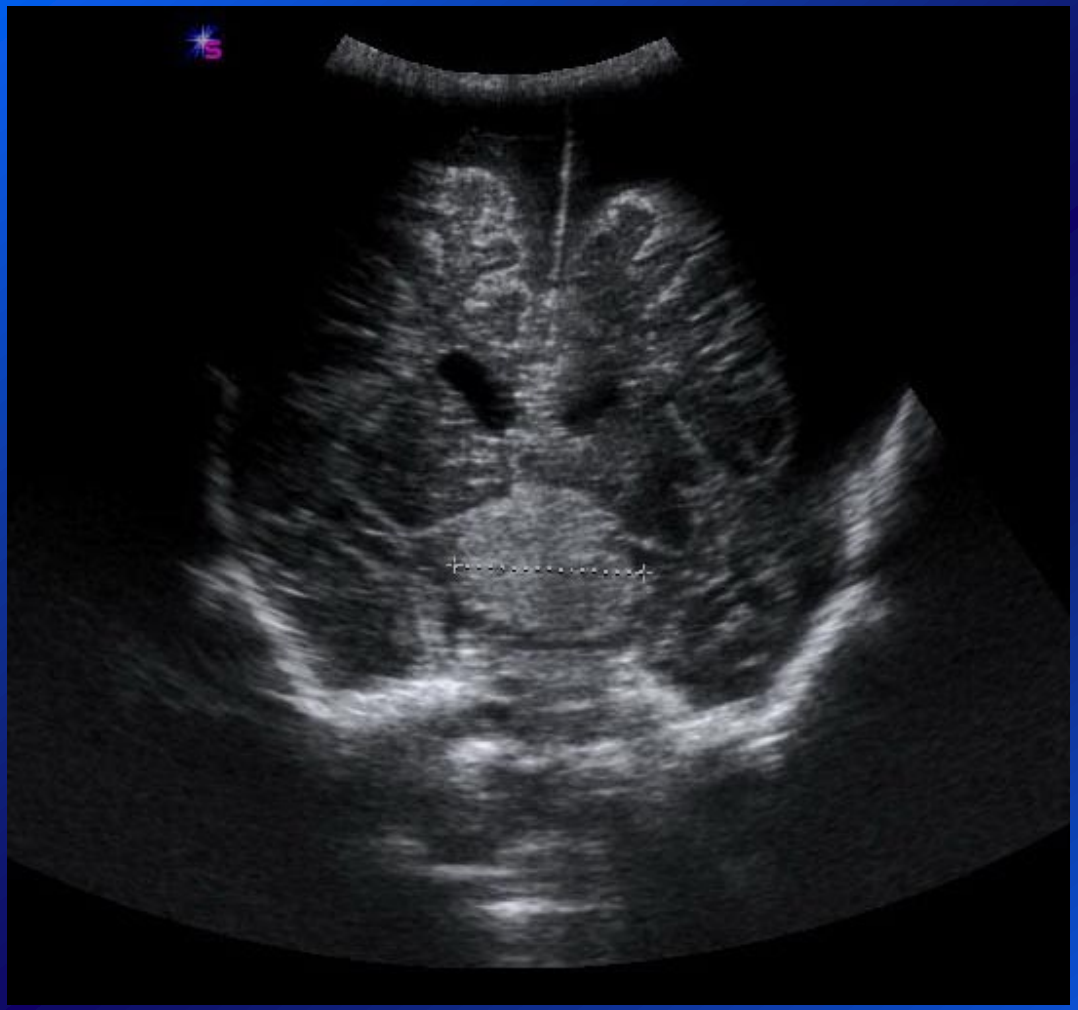

Vyšetření mozku

Intramuskulární hematom v MSCM

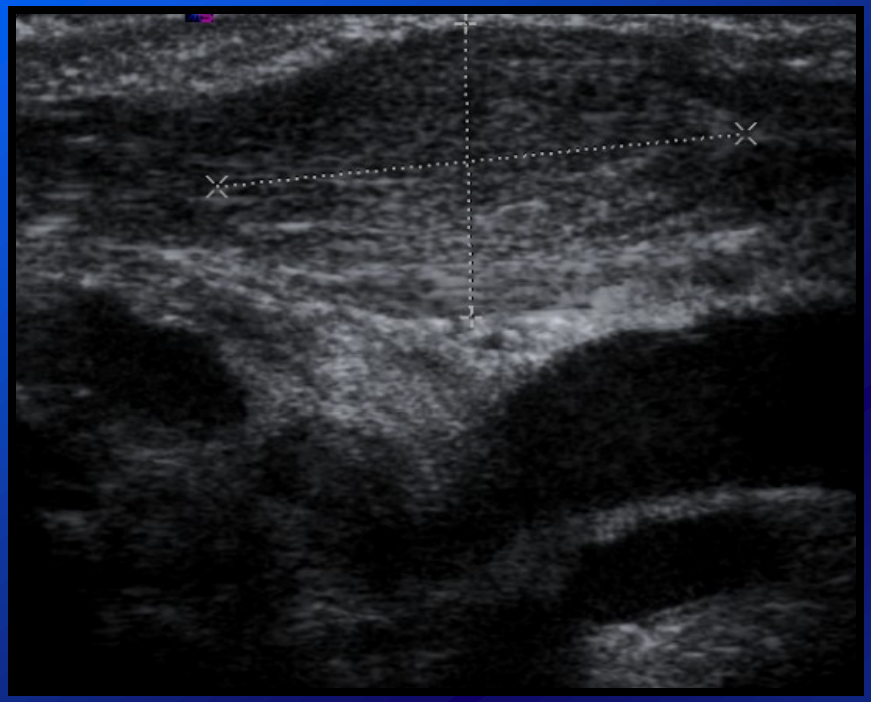

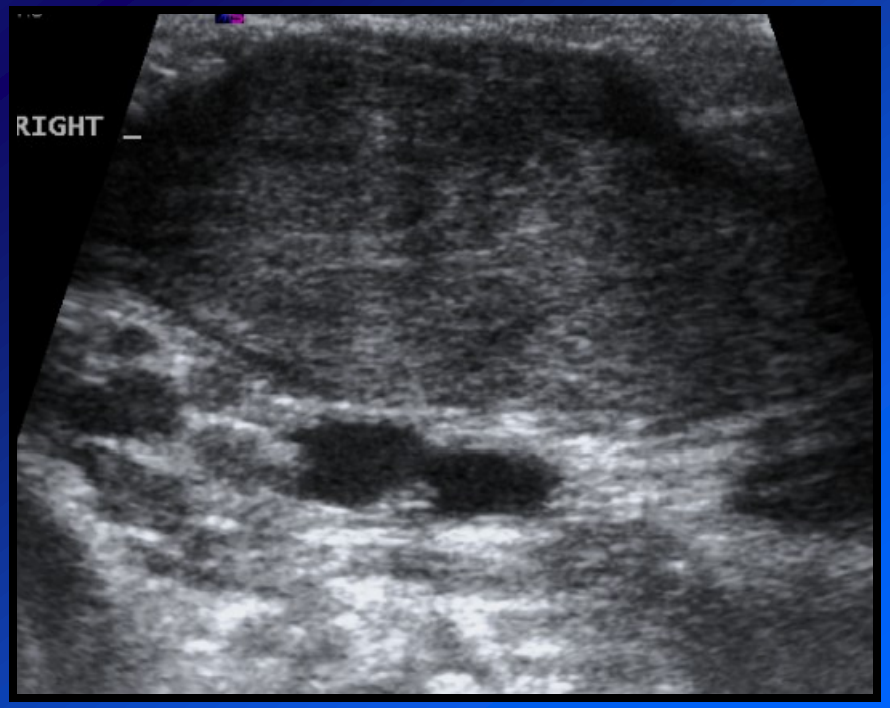

Sagitální zobrazení novor.ledviny

→

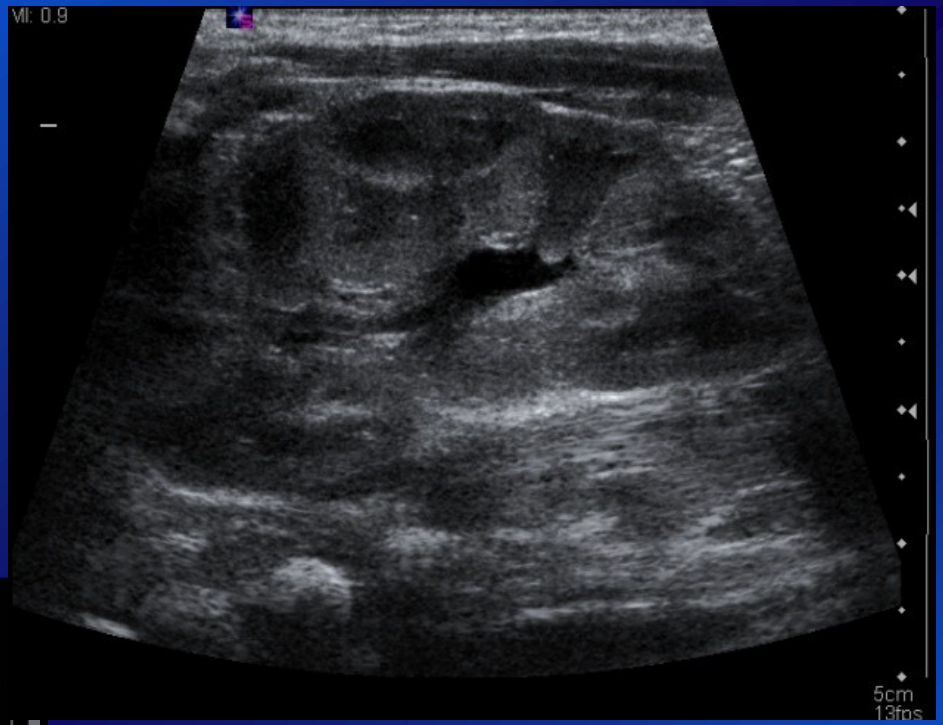

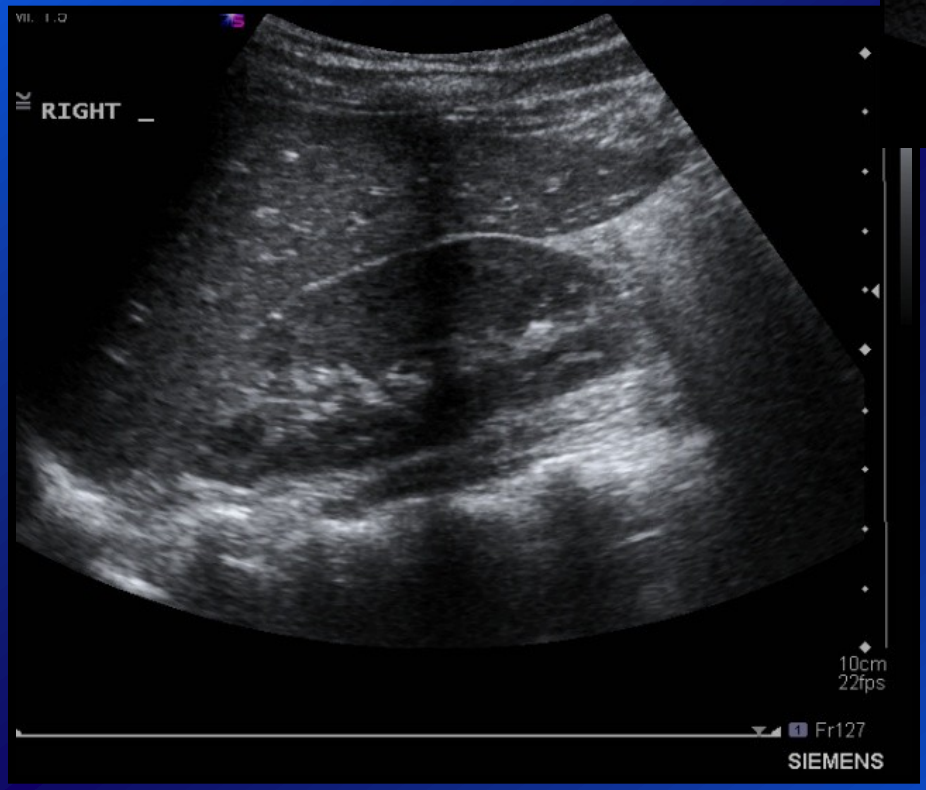

Větší dítě

←

invaginace

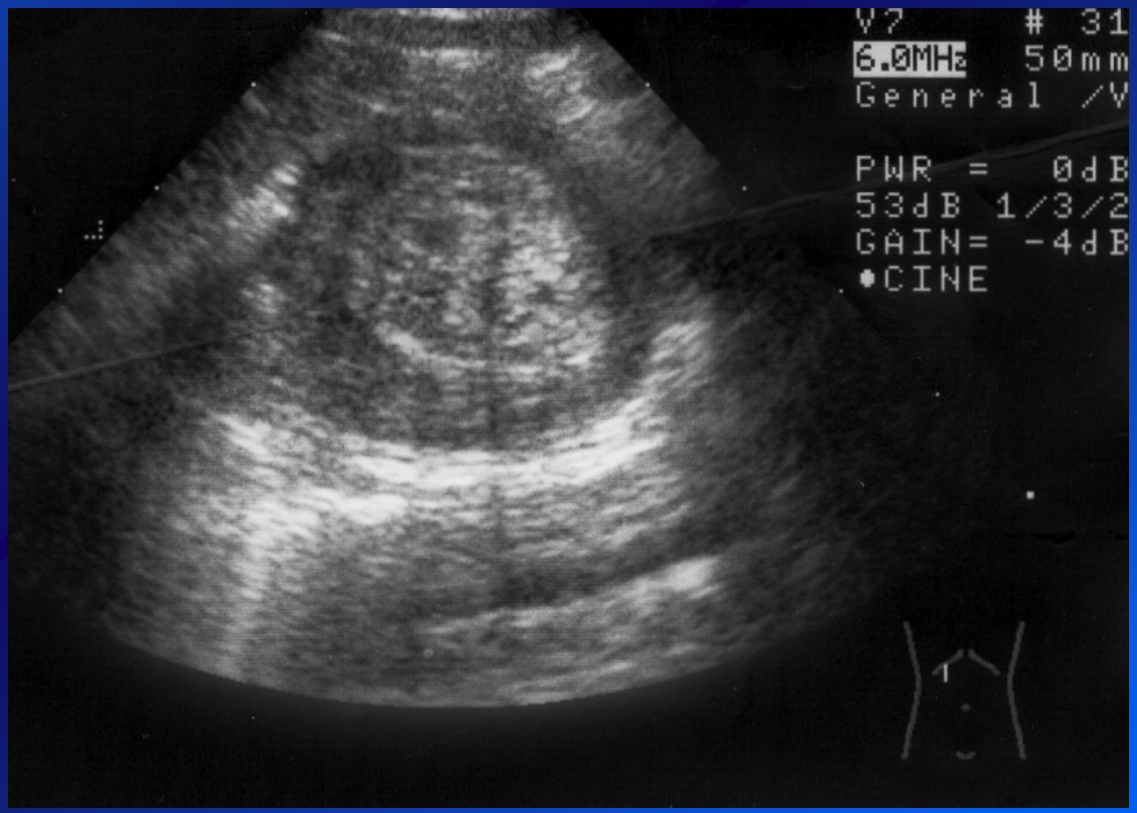

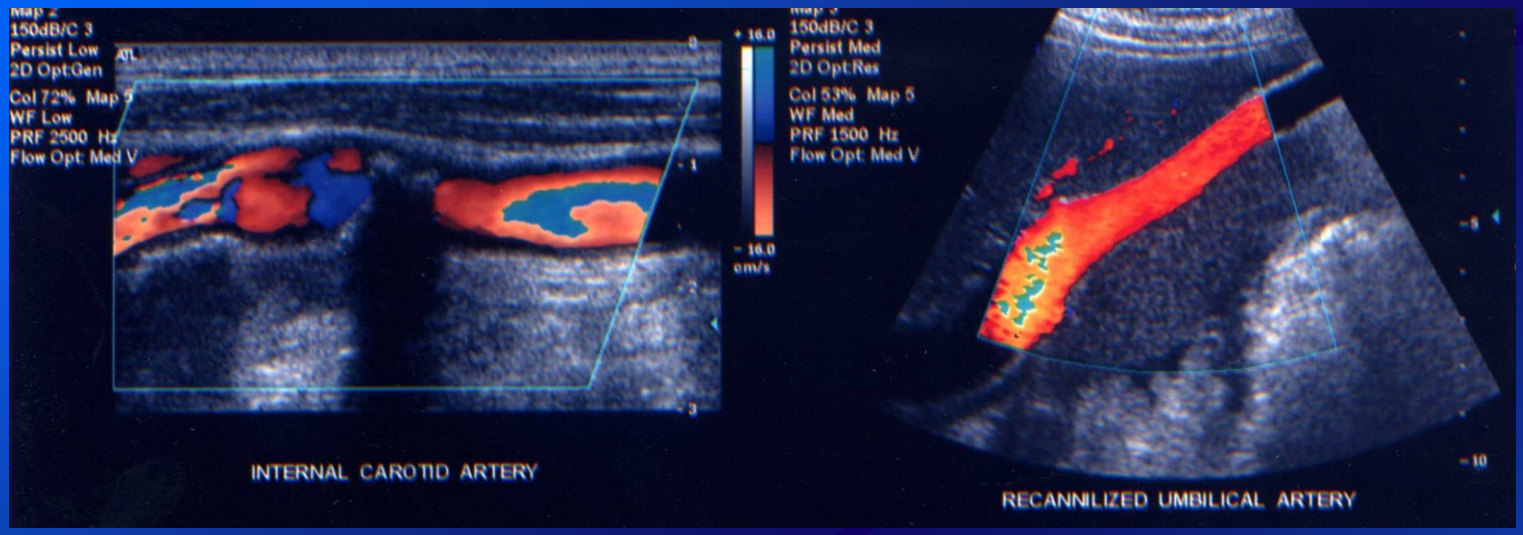
150dB/C 3
Persist Low
2D Opt:Gen
Col 72% Map 5
WF Low
PRF 2500 Hz
Flow Opt: Med V
+ 16.0
- 16.0
cm/s
150dB/C 3
Persist Med
2D Opt:Res
Col 53% Map 5
WF Med
PRF 1500 Hz
Flow Opt: Med V
INTERNAL CAROTID ARTERY
RECANNILIZED UMBILICAL ARTERY

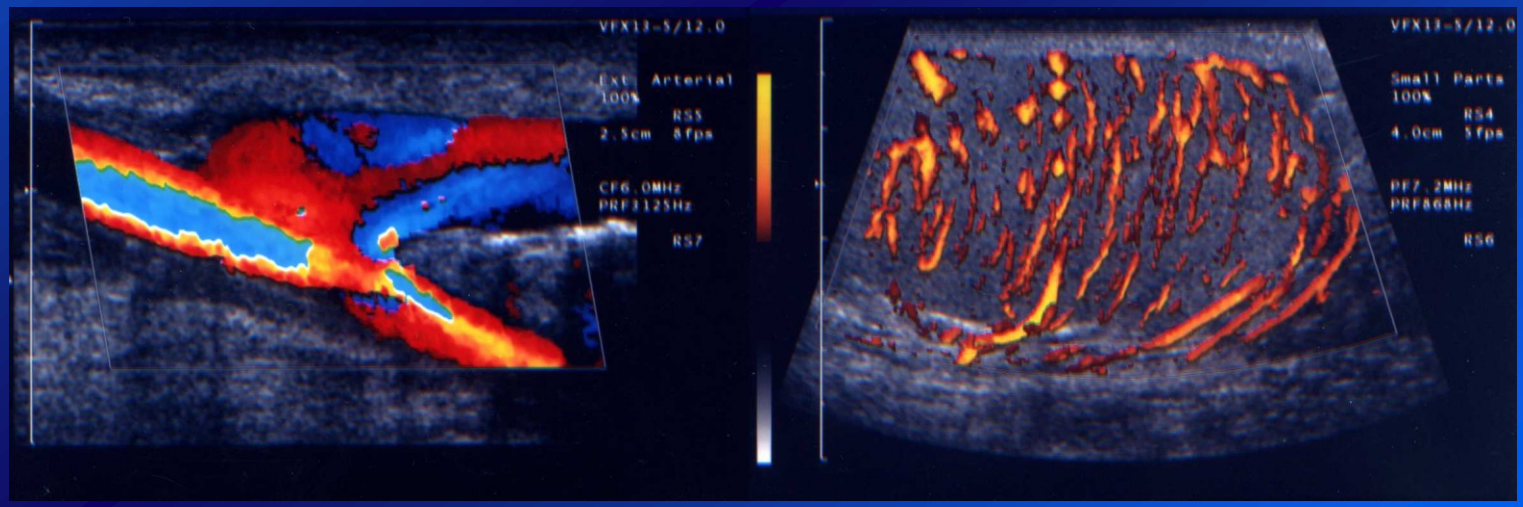
VFX13-5/12.0
Ext Arterial
100%
RS5
2.5cm 8fps
CF6.0MHz
PRF3125Hz
RS7
VFX13-5/12.0
Small Parts
100%
RS4
4.0cm 5fps
PF7.2MHz
PRF868Hz
RS6

KL PRO ULTRAZVUKOVÁ VYŠETŘENÍ:

- používají se k zesílení UZ odrazů z různých vyšetřovaných struktur hlavně v dopplerovské ultrasonografii
- identifikace hluboko ležících cév
- identifikace tumorozních cév
- visualizace stenóz arteriál. segmentů - př. renál. arterie
- zvyšují schopnost detekce infarktu nebo ischemické oblasti
- aplikují se i.v.
- KL zvyšuje echogenitu vyšetřovaného orgánu - tzn. zvyšuje schopnost odrážet UZ energii

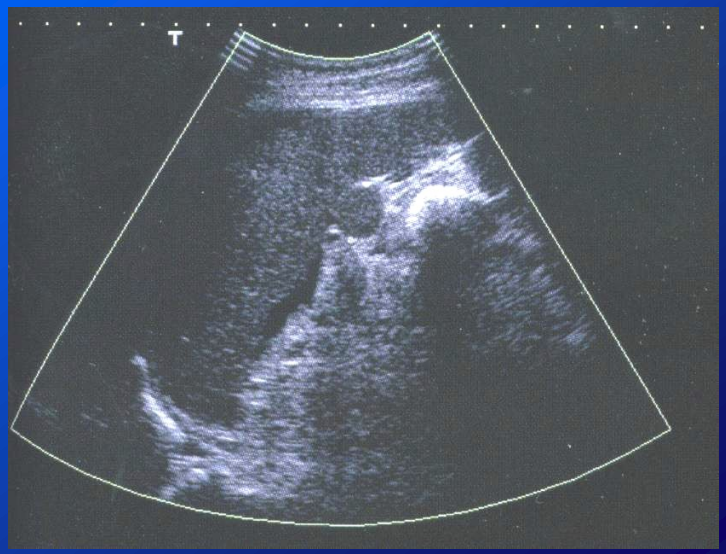

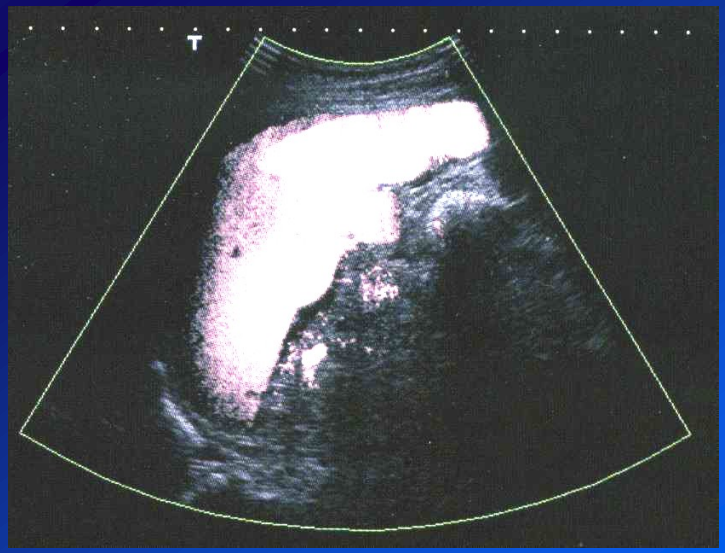

MR vyšetření (NMR, MRI)

MAGNETICKÁ REZONANCE – objevena roku 1946, v roce 1973 poprvé použita k zobrazení anatomických struktur myši. Od roku 1980 jsou už továrně vyráběna zařízení sloužící k zobrazování orgánů živého člověka.

Princip MR je odlišný od ostatních zobrazovacích metod. Využívá specifických fyzikálních vlastností jader atomů vodíku. Vodíková jádra, vystavená silnému magnetickému poli, jsou zdrojem radiofrekvenčního vlnění. Toto vlnění je zachycováno systémem přijímajících cívek.

MRI- „low field“ 0,2- 0,5 Tesla

MRI- „high field“ 1-7T

Head QD coil
Joint coil
Flexible QD body coil
(Large・Medium) (Small*)
Knee QD coil *

cívky

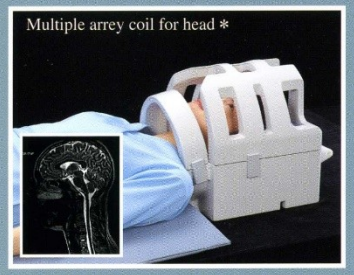
Multiple arrey coil for head *

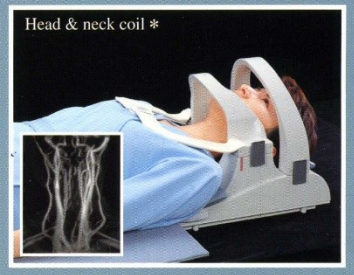
Head & neck coil *

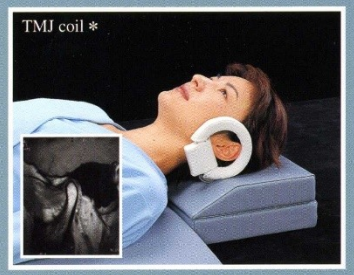
TMJ coil *

Large joint coil *

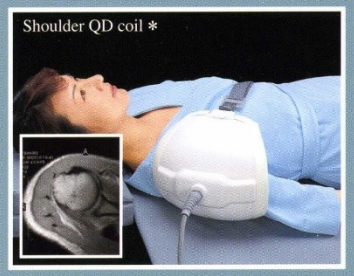
Shoulder QD coil *

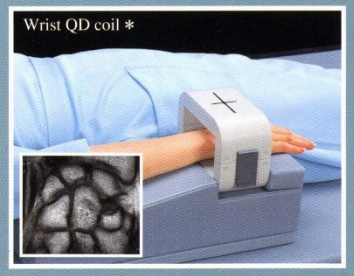
Wrist QD coil *

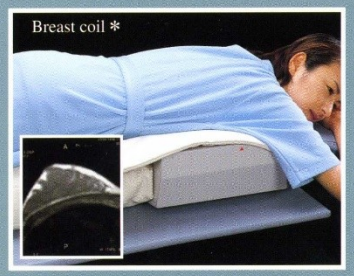
Breast coil *

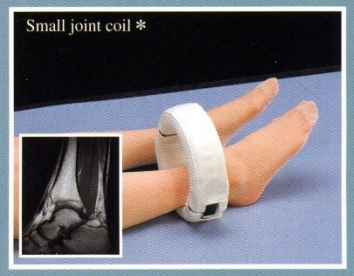
Small joint coil *

Absolutní KI	Relativní KI	Bezpečné	Není KI
kardiostimulátor	Stenty /cévní výstuže Žilní filtry (do 6 týdnů po implantaci)	Po 6 týdnech	Písemné potvrzení výrobce o kompatibilitě a písemným potvrzením operatéra
Elektrody po jeho deplantaci	Kloubní náhrady, OS materiál Do 6 týdnů po operaci	Po 6 týdnech	Nitroděložní tělíska
Aneuryzmat.cévky		Náhrady srdečních chlopní	Stenty, žilní filtry,kovový embolmateriál, pokud lze písemně doložit jeho kompatibilitu
Elektronické implantáty (kochleární,inzulin. pumpa)		Neaneuryzmatické chir.cévní svorky (hemostat.klipy po6 týdnech po implantaci	
Kovová cizí tělesa (intrakran., intraorbitálně)		Svorky na žlučových cestách 6 a více týdnů po operaci	

Pacient při vyšetření v CA se zajištěnými dýchacími cestami / CA u dětí do 5 let/

K.L. PRO MAGNETICKOU REZONANCI:

- podávají se i.v., jsou ve vodě rozpustné, vylučovány ledvinami.
- stejně jako jodové KL nepřestupují normální HEB. Naopak pokud je HEB porušená - př. mozkové tu, cévní léze- Gd-DTPA prochází do intersticiál. prostoru - vysoká koncentrace je pak v tkáních s krátkým T1 časem - takže diferencuje tumor, edém, normál. mozkový parenchym

Paramagnetické k.l.

- obsahující př. gadolinium,chrom,nikl,mangan
- zkrácení T1 a T2- relaxačního času

Superparamagnetické k.l.

- užíván oxid železa
- efekt - T2 - relaxačního času

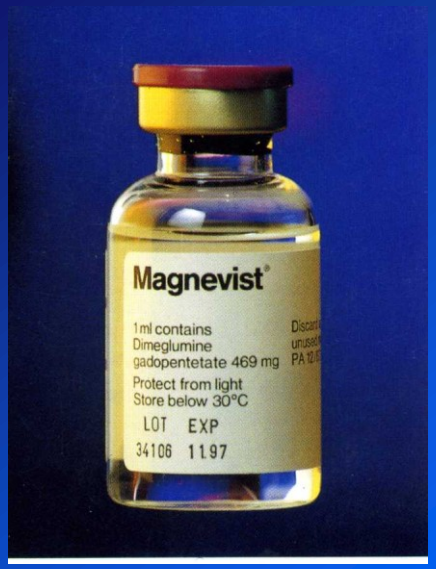

T1 SE mozku

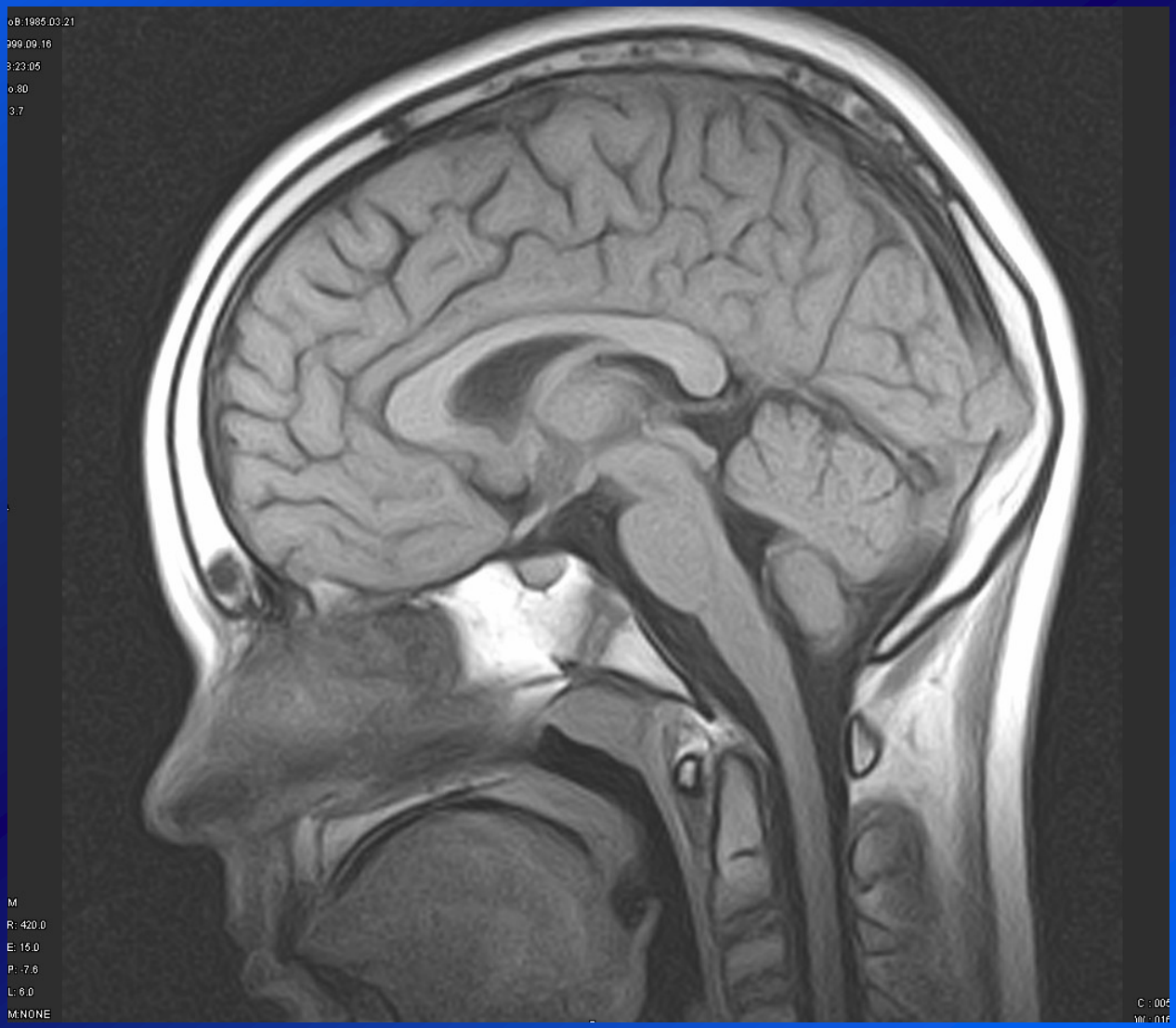

T1 a T2 vyšetření páteře

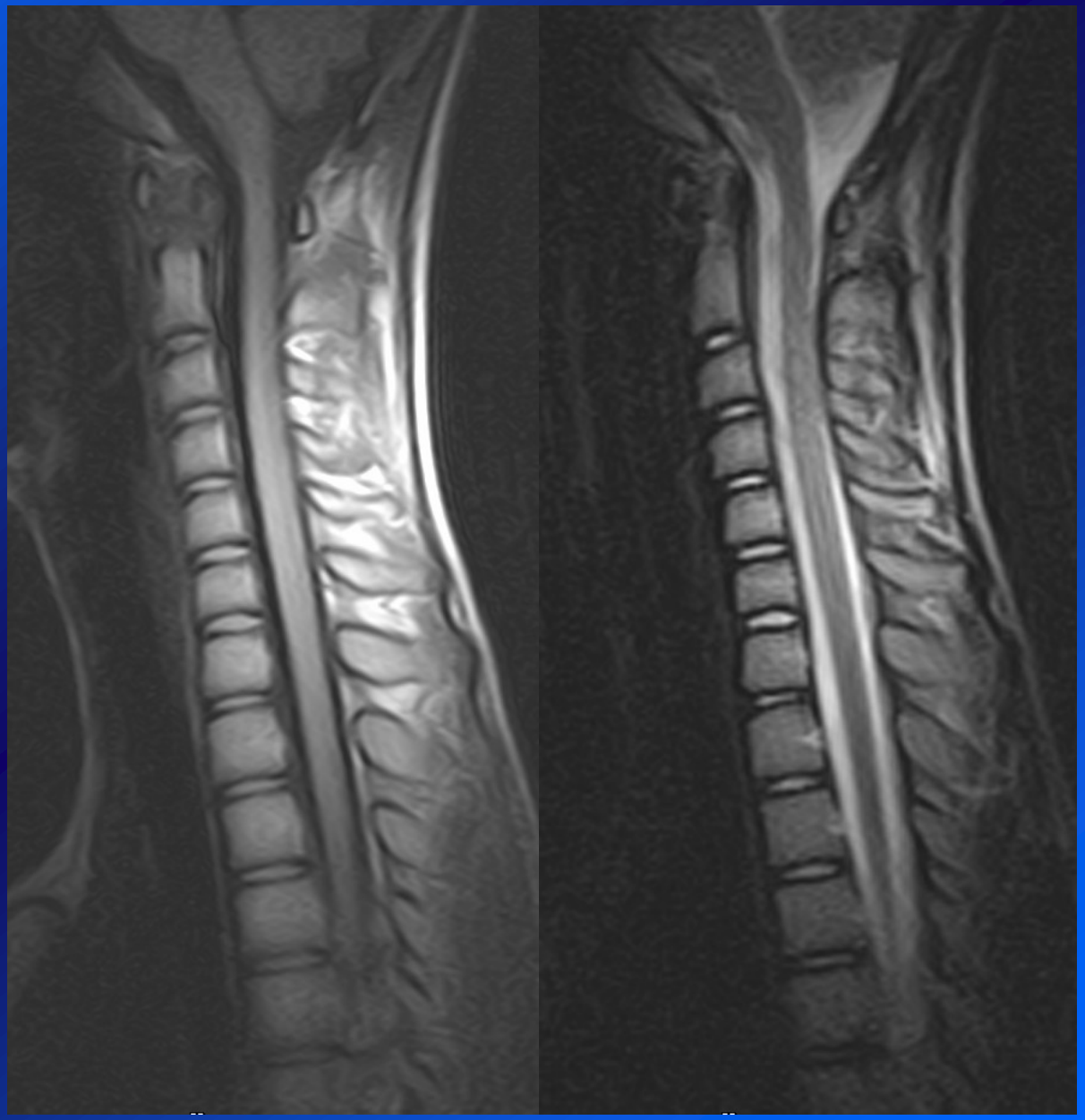

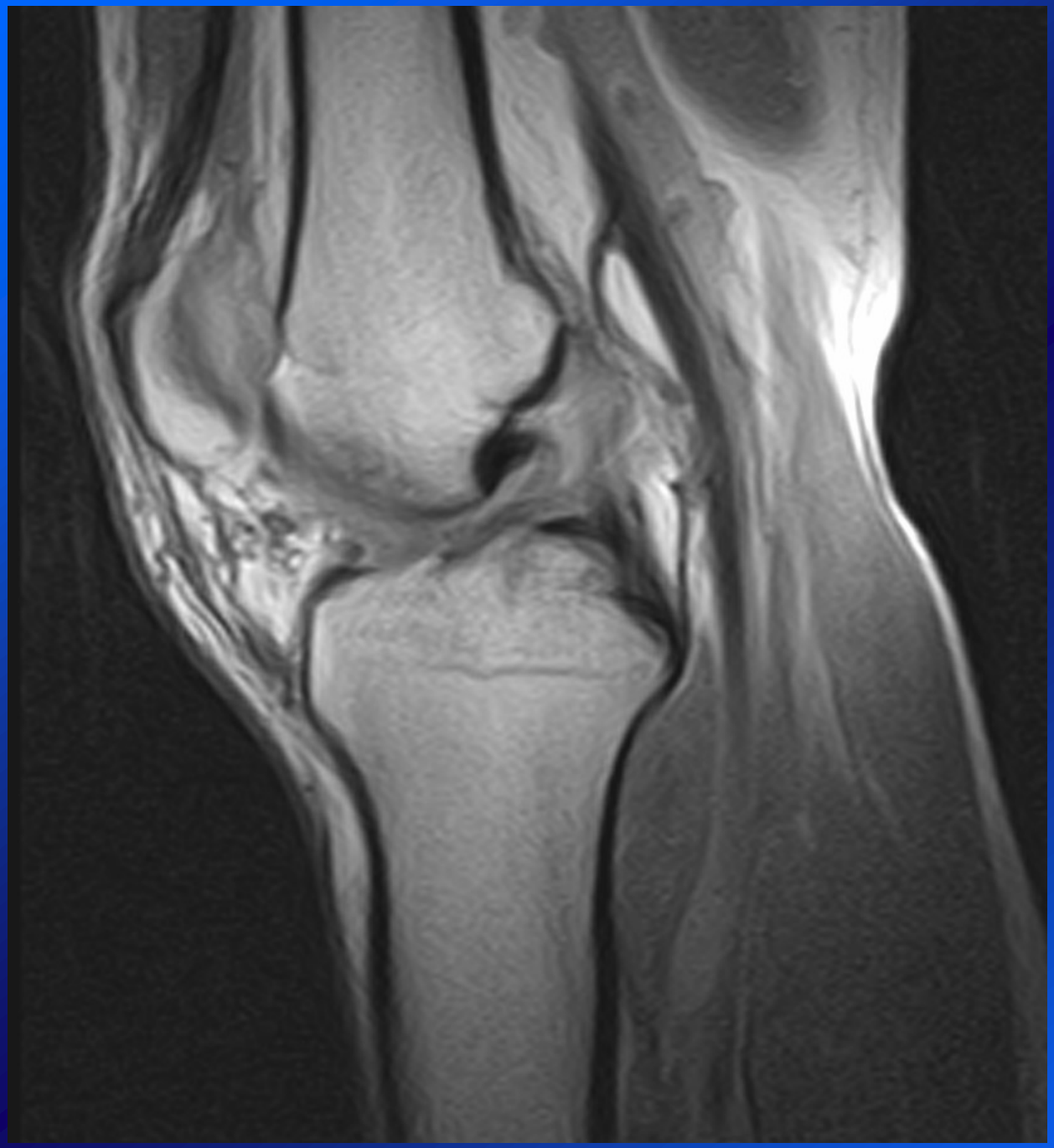

T1 SE
vyšetření
kolen.kloubu

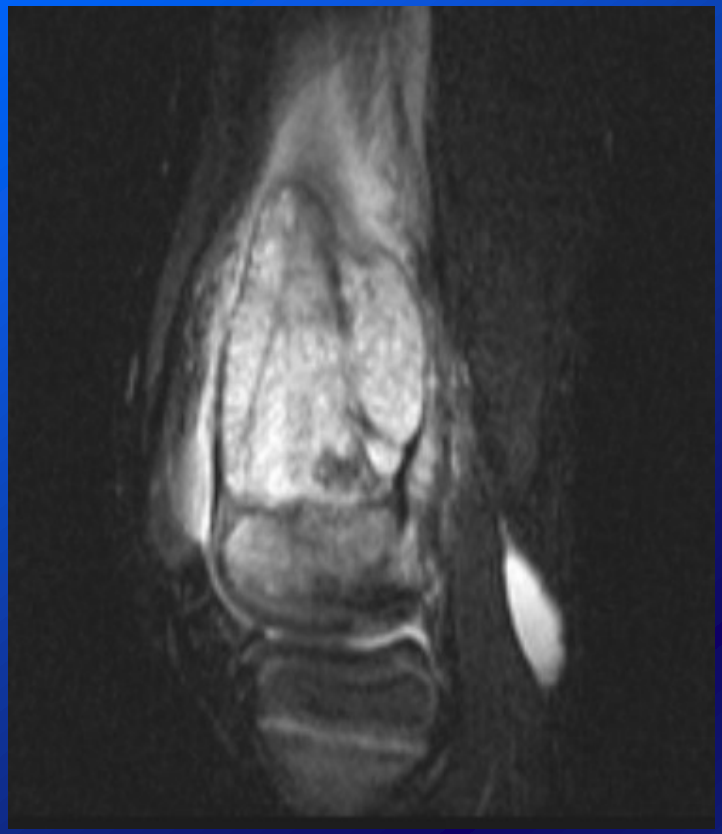

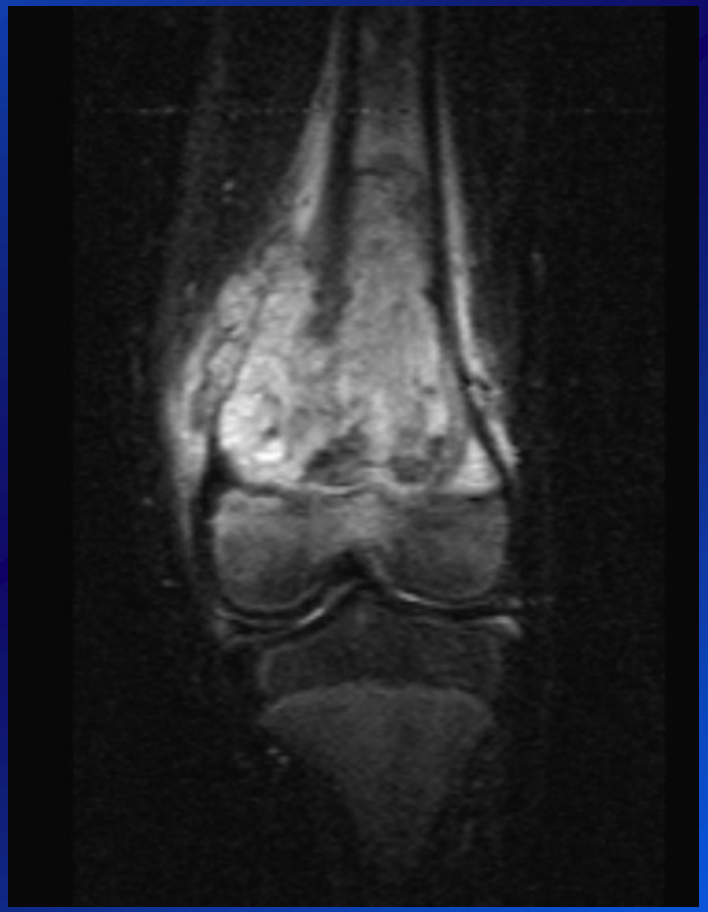

STIR

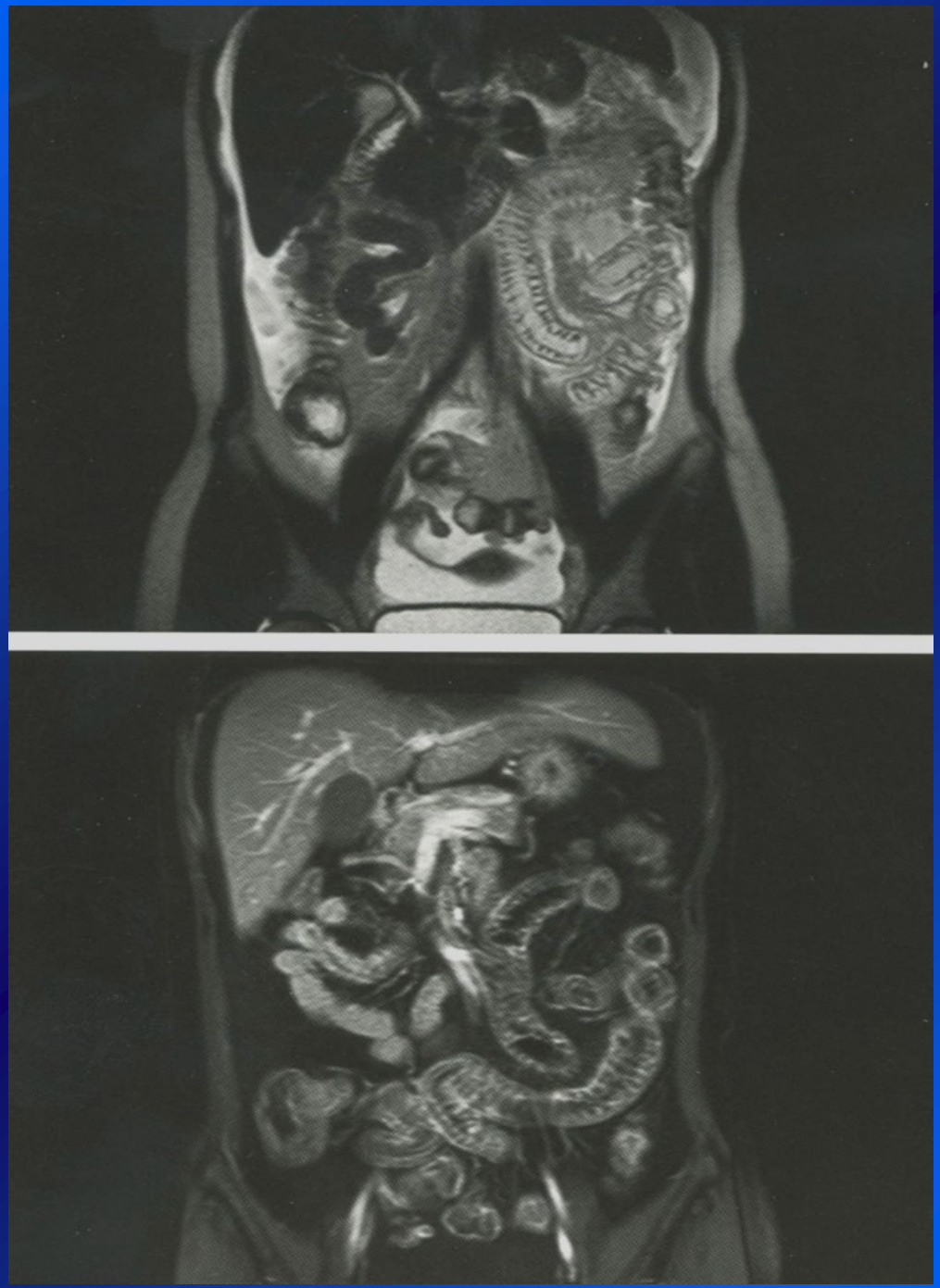

Zobrazovací a archivační systém

- **Analogový systém – filmy**
- **Nepřímá digitalizace**
- **Přímá digitalizace**

PACS je technologie umožňující správu, ukládání (archivaci) a zobrazení obrazové dokumentace (tj. snímků z rentgenových metod, magnetické rezonance, apod.). Jako standard a univerzální formát komprimovaných obrazových dat se používá DICOM (Digital Imaging and Communications in Medicine). PACS sestává ze čtyř komponent: jednak obrazová dokumentace, pak zabezpečená síť, cílové stanice (počítače, terminály) a úložiště dat.

Děkuji za pozornost.