

# **Cévní mozkové příhody – ischemie, intracerebrální hemoragie, subarachnoidální krvácení**

Edita Pešáková

# CMP - úvod

- CMP dle WHO – „akutní neurologická dysfunkce vaskulárního původu se subjektivními a objektivními příznaky, které odpovídají postižené části mozku“.
- CMP patří v ČR mezi tři nejčastější příčiny úmrtí a v rámci Evropy patříme mezi země s nejvyšší morbiditou a mortalitou z této příčiny;
- Úmrtnost v populaci do 65 let je u nás ve srovnání se zeměmi EU dvojnásobná, každý 3. přežívající má závažný neurologický deficit,
- v ČR postihne CMP až 25.000 lidí ročně.

# CMP – typický důsledek 3 stavů

1. Trombóza intrakraniálních cév, která vede k okluzi krevního toku
2. Embolie trombem, který vznikl mimo oblast mozku (v srdci, aortě nebo karotidě)
3. Krvácení z intrakraniální tepny nebo žíly, vzniklé jako důsledek hypertenze, ruptury aneurysmatu, arteriovenózní malformace, traumatu, krvácivých stavů aj.

# CMP – co způsobí?

- Po přerušení průtoku krve arteriemi → autoregulační mechanismy se snaží udržovat cirkulaci krve v mozku až do doby, kdy by kolaterální oběh začal dodávat krev do postižené oblasti
- Pokud se kompenzační mechanismy vyčerpají nebo je tok krve do mozku omezen po dobu delší než několik minut, vede nedostatek kyslíku k infarktu mozkové tkáně → mozkové buňky odumírají

# CMP – dělení I

- CMP – IKTUS, STROKE - je akutní stav charakterizovaný ložiskovým nebo povšechným poškozením funkcí mozku v důsledku poruchy mozkového krevního oběhu.
- Rozdělení podle mechanismusvého vzniku:
  1. Ischemické CMP – 80 % - nejčastěji způsobeno postupným trombotickým uzávěrem nebo náhlým trombembolickým uzávěrem do přívodné tepny.
  2. Hemoragické CMP – 20 % - vyvoláno rupturou některé z mozkových tepen. Z toho:
    - Intracerebrální hemoragie - 15 %
    - Subarachnoidální krvácení - 5%

# CMP – dělení II

Rozdělení podle *časového průběhu* a stupně závažnosti:

- **TRANZITORNÍ ISCHEMICKÝ NEUROLOGICKÝ DEFICIT (TIA)** → epizoda ložiskových příznaků v důsledku nedostatečného zásobení mozku krví, mizí do 24 hod. bez následků.
- **REVERZIBILNÍ ISCHEMICKÝ NEUROLOGICKÝ DEFICIT (RIND)** → je obdobou TIA, trvá déle než 24 hod. a odeznívá do 1 týdne, bez následků.
- **PROGREDUJÍCÍ CMP (SE – STROKE IN EVOLUTION)** → jde o postupně narůstající ložiskovou mozkovou hypoxii s progresí klinických příznaků.
- **IREVERZIBILNÍ CMP (CS – COMPLETED STROKE)** → dokončená příhoda představuje ložiskovou hypoxii mozku s trvalým funkčním deficitem.

Pozn. TIA a RIND jsou významnými varovnými příznaky hrozícího iktu!!!

# CMP – Rizikové faktory

- Onemocnění srdce (arytmie, ICHS, IM, kardiomyopatie s dilatací, onem. chlopní)
- Kouření
- Diabetes mellitus
- Familiární výskyt hyperlipidemie
- Rodinná anamnéza CMP
- Anamnéza tranzitorní ischemické ataky
- Hypertenze
- Nadměrné pití alkoholu
- Obezita a sedavý způsob života
- Stres
- Užívání hormonální antikoncepce

# CMP - příznaky

- Náhle vzniklý neurologický deficit
- Nejméně 1 hlavní a 2 vedlejší příznaky

Hlavní příznaky	Vedlejší příznaky
Porucha řeči	Náhlá kvantitativní nebo kvalitativní porucha vědomí
Pokles ústního koutku	Porucha senze (hypestesie, parestesie)
Oslabení končetin	Dysartrie
	Výpadek zorného pole, náhlá monokulární ztráta vizu
	Prudká atypická bolest hlavy a šíje, ztuhlost šíje
	vertigo



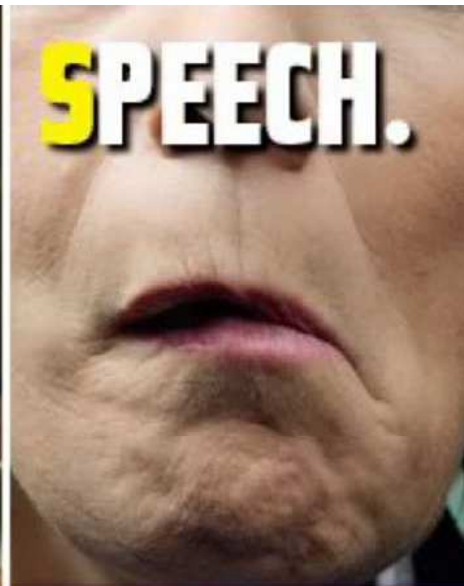# CMP – FAST



Has their face fallen on one side?  
Can they smile?



Can they raise both arms and keep them there?



Is their speech slurred?



Time to call **999** if you see any single one of these signs.

# Ischemická CMP

- Vzniká jako důsledek poruchy prokrvení určité oblasti nebo celého mozku s jeho následnou hypoxií.
- Příčiny: **lokální** – zodpovědné za ložiskovou symptomatologii; např. ateroskleróza, trombóza, embolie.
  - 2/3 ischemických CMP –způsobeny trombotickým postižením nasedajícím na dysfunkční či jinak poškozený endotel
  - 1/3 ischemických CMP –způsobena embolií
- **celkové** – vedoucí k difuz. hypoxickému postižení mozku; hypoxická, stagnační, anemická nebo reologická příčina.

# Příčiny vzniku ischemické CMP

- Ateroskleróza s postižením krčních či intrakraniálních tepen
- Embolizace (kardiální či jiný centrální zdroj)
- Paradoxní embolizace (otevřené foramen ovale)
- Mikroangiopatie perforujících arteriol
- Disekce krční tepny
- Trombofilní stavy
- Trombóza mozkového žilního splavu
- Vaskulitidy a angiopatie
- Vasospasmy při subarachnoidálním krvácení
- Útlak cévních struktur při nitrolební expanzi
- Infekce
- Genetická onemocnění

# Ischemická CMP – klinický obraz I

- **Trombotické** ( postupné nasedání na dysfunkční epitel) CMP mají postupný, pozvolný nástup, zatímco **embolické** (nejčastěji zdroj v srdci) mají nástup náhlý z pocitu plného zdraví.
- Klinické příznaky CMP se liší podle toho, která arterie byla poškozena a následně podle toho, která část mozku jí byla zásobována!

# Ischemická CMP – klinický obraz II

## – Klinický obraz:

- pocit slabosti v jednostranných končetinách, porucha rovnováhy, porucha citlivosti
- porucha řeči (fatické poruchy), nemožnost se bezproblémově napít či najíst, povadlý koutek
- zmatenost, anizokorie, v závažném případě bezvědomí
- synkopa
- bolest hlavy
- vertigo, zvracení

# Hemoragická CMP

- Mozkové hemoragie netraumatického původu jsou až v 80 % způsobeny postižením cévní stěny chronickou arteriální hypertenzí. 20 % tvoří hemoragie jiného původu (arteriovenózní malformace, arteriální aneurysmata, koagulopatie aj).
- Krvácení utlačuje mozkovou tkáň a způsobuje výrazné zvětšení objemu příslušné oblasti. Ložisko je lemováno masivním edémem → ↑nitrolebního tlaku → vznik hemi nebo kradruparezy často provázené ztrátou vědomí.

# Hemoragická CMP

- Intracerebrální krvácení - krvácení do mozkové tkáně, bývá ve starším věku u letitých nesprávně léčených hypertoniků
- Subarachnoidální krvácení - krvácení do likvorových cest mezi arachnoideu a piu mater, všechny věkové skupiny, nejč. vysokotlaké aneurysma na a. communicans anterior

# Hemoragická CMP – klinický obraz

- Náhlá, šlehavá, krutá bolest hlavy, často jednostranná
- Nausea, zvracení
- Světloplachost, opozice šíje – tzv. meningeální příznaky
- Rychlý rozvoj poruchy vědomí až po rychle progredující vývoj komatu
- Ložiskové příznaky nelze vždy spolehlivě přesně diagnostikovat
- Extracerebrálně je charakteristická systémová hypertenzní reakce, kdy je zejména systolický tlak nad 200 mmHg



# CMP – Diferenciální diagnostika

- Neurologické ložiskové příznaky po epi záchvatu nebo migréně
- Mozkový nádor nebo metastázy v mozku s výraznými výpadovými jevy
- Poúrazové komplikace – epidurální krvácení, akutní subdurální hematom, kontuze mozku
- Hypoglykémie

# CMP – příznaky dle poškození cévy I

- **Arteria cerebri media** → afázie, dysfázie, dysreflexie, dysgrafie, výpadky zrakového pole, hemiparéza dominující na postižené straně obličeje a HK
- **Arteria carotis interna** → cefalea, slabost, paralýza, necitlivost, poruchy senzitivity, zrakové poruchy, poruchy vědomí, šelest nad karotidou, afázie, dysfagie, pokles víčka
- **Arteria cerebri anterior** → zmatenost, slabost, poruchy čítí na postižené straně, paralýza protilehlé končetiny, inkontinence, porucha koordinace, porucha motoriky, změny chování

# CMP – příznaky dle poškození cévy II

- **Arteria vertebralis et basilaris** → poruchy čítí okolo úst, závrat', slabost na postižené straně, barvoslepost, dvojité vidění, porucha prostorového vidění, porucha koordinace, dysfagie, amnézie, ataxie
- **Arteria cerebri posterior** → výpadky zrakového pole, poruchy smyslového vnímání, dyslexie, kóma, slepota

# CMP – přednemocniční péče I

- Zajistit základní životní funkce – dýchání, zajištění volných DC, dostatečný perfúzní (střední) a systolický tlak
- Zahájit korekci závažných zdravotních komplikací majících vliv na průběh CMP – glykémie, poruchy rytmu, hypertenze! Prudké snížení TK může ložisko paradoxně rozšířit!
- Vyšetření zaměřené na příznaky CMP –NIHSS (National Institute of Health Stroke Scale) – testuje se úroveň vědomí, slovní odpověď, úroveň motoriky, řeč.
- Zjistit čas, kdy byl pacient naposledy „v pořádku“
- Zajisti žilní přístup, lépe kanyla s větším průsvitem

# CMP – přednemocniční péče II

- Zjistit všechny informace od příbuzných – léky Warfarin, operace, přidružená onemocnění - vředová choroba, jícnové varixy, porucha hemokoagulace, opakované CMP atd.
- Zajistit kontakt na příbuzné (afatičtí pacienti)
- Zajistit transport pacienta na jednotku specializující se na léčbu CMP
- Léčba má být zahájena co nejdříve a transport musí být pohotový  
→terapeutické okno!!!

# CMP – ischemická - nemocniční péče

- Zajištění vitální funkcí
- Získání všech dostupných info o pac. od RZP, rodiny, svědků...
- Laboratorní vyšetření, sledovat glykemii!!
- Neurologické vyšetření
- Zobrazovací metody – CT, MRI...
- Tělesná teplota –nepřesahovat 38°C –zhoršuje výsledný stav
- Max. **do 4,5 hodin** od vzniku CMP lze provést intravenózní trombolýza – tPaActilyse
- Max. **do 6 hodin** od vzniku CMP lze provést lokální trombolýzu do místa uzavřené tepny v rámci angiografického vyšetření
- Max. **do 8 hodin** od vzniku CPM lze provést intraarteriální mechanickou rekanalizaci

# Sekundární prevence Ischemické CMP

- Antiagregační terapie -je považována za základní léčbu sekundární prevence (Anopyrin, Plavix)
  - Antikoagulační terapie, na rozdíl od terapie antiagregační, je léčbou přísně individuální s přísně stanovenými indikacemi, nejč. Warfarin
- Pozn. Antikoagulační terapie je, podobně jako léčba antiagregační, obvykle terapií celoživotní.
- Chirurgické a endovaskulární intervence

# CMP – hemoragická – nemocniční péče I

- co nejrychlejší hospitalizaci nemocných na specializovaných odděleních typu iktové jednotky nebo iktového centra!
- urgentní diagnostiku k přesnému stanovení příčiny, lokalizace a rozsahu hematomu
- přísně individuální léčbu podle výsledků zobrazovacích metod a povahy krvácení
- úzkou návaznost na neurochirurgii a intervenční neuroradiologii
- redukce TK – MAP u normotoniku max. 105 mmHg, u hypertoniků max. 130 mmHg; systolický tlak by se měl optimálně pohybovat v rozmezí 140–160 mmHg
- potlačení progresu krvácení



## **CMP – hemoragická – nemocniční péče II**

- U indikovaných pac. včasné neurochirur. odstranění hematomu
- Antiedematózní terapie
- Endovaskulární techniky (coiling, remodelace, angioplastika, stenting), které slouží k endovaskulárnímu ošetření aneurysmat a cévních malformací. V mnoha případech nahrazují dnes chirurgická řešení!
- Radiační léčba je vhodná tam, kde zdroj krvácení nelze odstranit operačním ani endovaskulárním výkonem nebo jsou tyto postupy zatíženy vysokým rizikem. Jde především o hluboko uložené arteriovenózní malformace. Obvykle se v těchto případech používá Leksellův gama nůž. Efekt radiace s průkazem uzavření malformace lze však očekávat až s odstupem několika let.

# CMP – cíl léčby

- Záchrana života, v případě poruchy životních funkcí zajištění kvalifikované KPR
- Minimalizace bezprostředního poškození mozku
- Minimalizace subjektivních potíží nemocného
- Léčba eventuálních vzniklých komplikací

# CMP – úkoly sestry při příjmu pacienta

- Sledování životních funkcí –TK, P, SpO<sub>2</sub>, EKG
- Sestra si všímá a zaznamenává kvalitu vědomí pomocí GCS, sleduje reakci a velikost zornic!
- Zajištění minimálně jedné periferní žilní linky - upřednostni nepostiženou končetinu!
- PMK, NGS
- Podhlavník lůžka zdvihnout o 30st., hlavu a krk ponechat v neutrální poloze, která podpoří návrat žilní krve z oblasti hlavy!
- Pacient by měl být v naprostém klidu –pozor na hrazdu u lůžka, pacient nesmí pomáhat s úpravou polohy -↑ICP

# CMP – edém mozku

- Během 24 –72 hodin je riziko rozvinutí edému mozku, který je hlavní příčinou smrti po CMP. Nejčastěji postihuje pacienty ve vyšším věku nebo osoby s postižením větší části mozku!
- Při edému mozku dochází ke zvýšenému nitrolebnímu tlaku s těmito příznaky
  - snižující se úroveň vědomí
  - neklid a podrážděnost
  - zvracení
  - hypertenze
  - změna dýchání
  - anizokorie

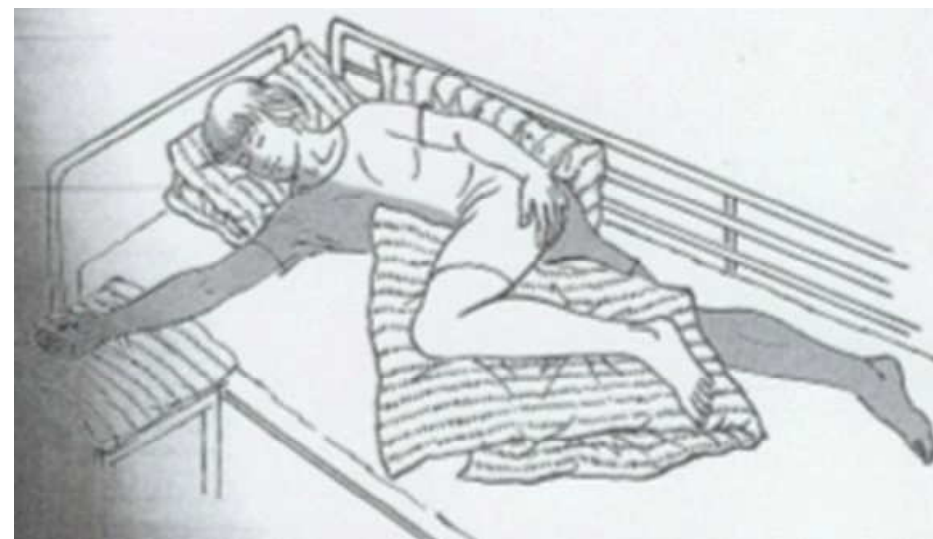
# CMP – komplexní intenzivní péče

- podpora kardiovaskulárního aparátu k zajištění stabilizace oběhových funkcí, zajištění
- adekvátní respirace, oxygenace a mozkové perfuze jako prevence rozvoje mozkové hypoxie,
- korekci hyperglykémie (nad 8 mmol/l) a hypertermie (nad 37,5 °C)
- zabránit rozvoji stresového vředu a dysmikrobie
- optimální nutriční podporu
- prevence infekčních komplikací!!!
- Léčba a prevence epizáchvatů
- Intenzivní rehabilitace, reedukace řeči a psychoterapie

# Polohování pacienta s hemiparézou – poloha na postiženém boku

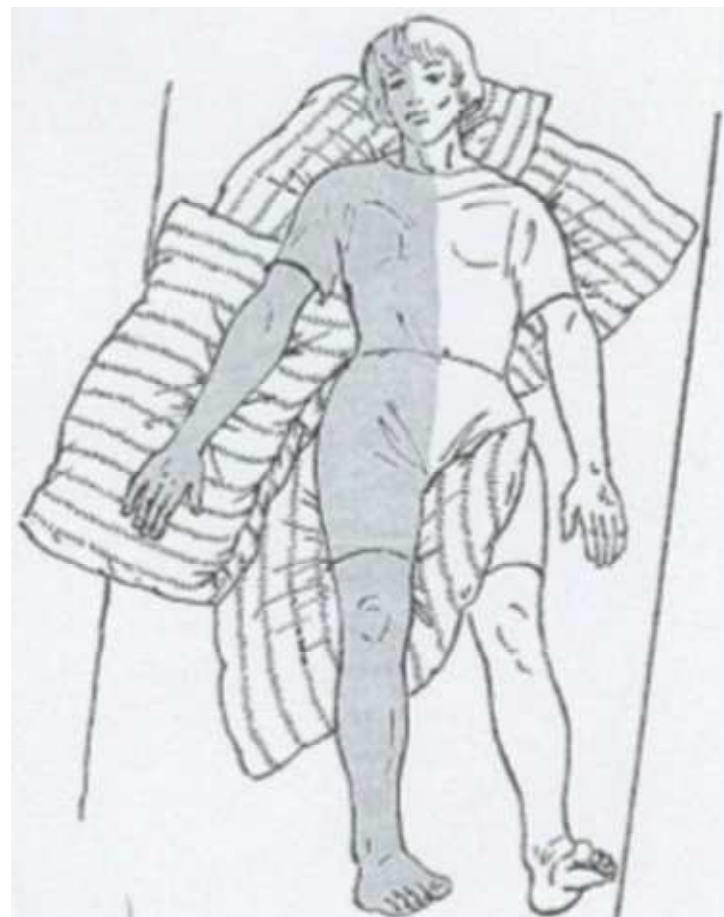- je nejvýhodnější polohou pro nemocného z důvodu povzbuzování vnímání ochrnuté části těla

- dbáme na to, aby nemocný neležel na paretickém ramenním kloubu, aby měl podložené předloktí, koleno, kotník, záda a pohodlně uloženou hlavu



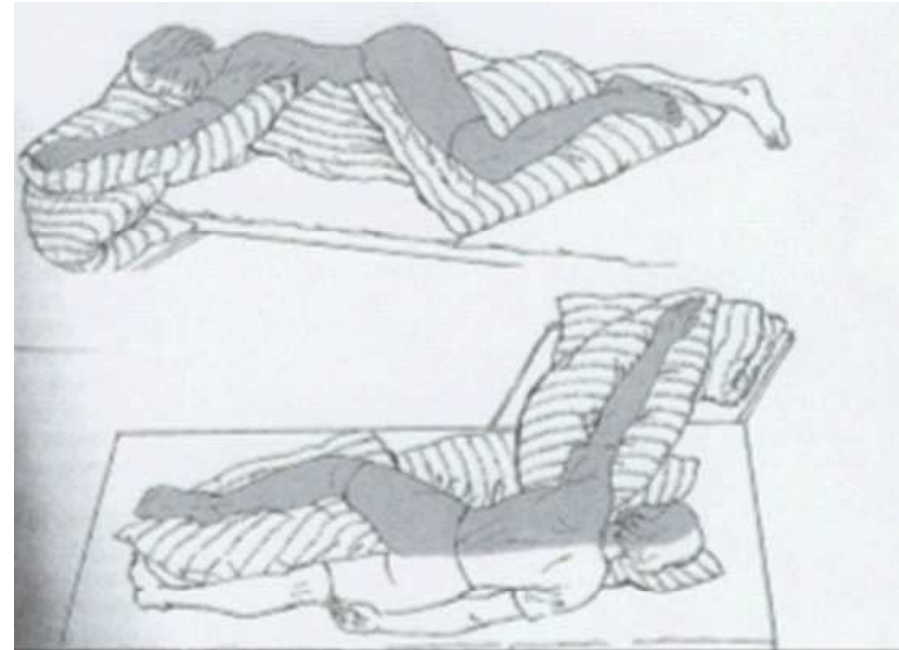
# Polohování pacienta s hemiparézou – poloha na zádech

- není příliš vhodnou polohou z důvodu vyššího rizika vzniku dekubitů a spasticity
- hlava a ramena leží na polštáři. Paretická horní končetina je podložena, v mírném upažení s extendovanými prsty ruky. Dolní paretická končetina a bok jsou též podloženy v extenzi



# Polohování pacienta s hemiparézou – poloha na nepostižené straně těla

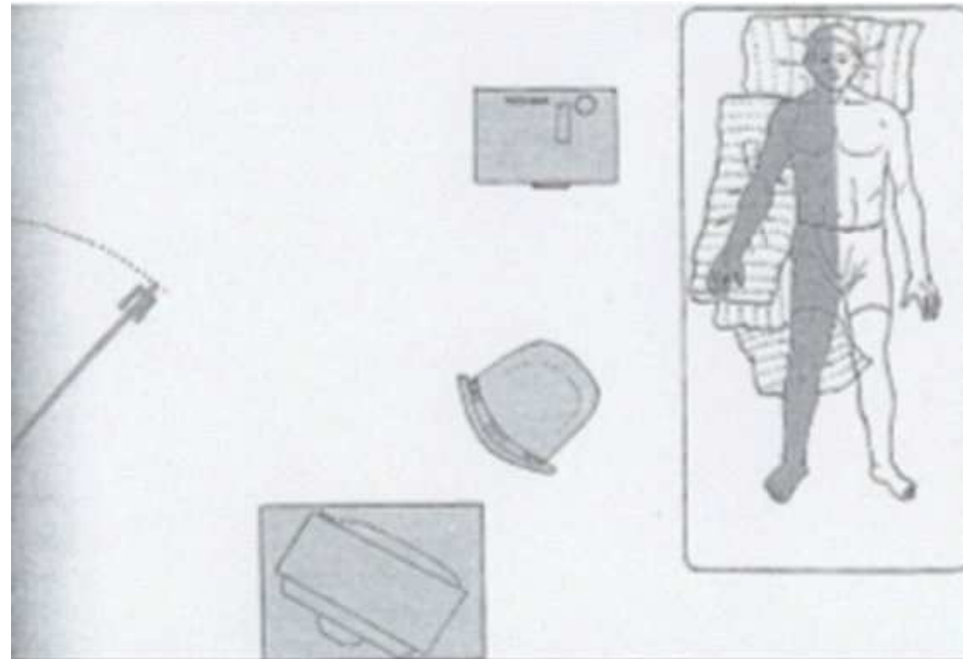
- paretická horní končetina je uložena na polštáři v předpažení s extendovanými prsty. Paretická DK je v mírné semiflexi (mírně pokrčená) na polštáři
- hlavu stabilizujeme na malém polštářku, aby byla krční páteř v ose těla.





# Polohování pacienta s hemiparézou- uspořádání pokoje

- uspořádání předmětů - v maximální míře na straně hemipareticky postižené.
- nemocný je tak nucen k otáčení hlavy, navazování zrakového kontaktu na poškozenou stranu těla
- sestra provádí též všechny úkony z postižené strany. Pacienta pobízíme k aktivní spolupráci!



# DĚKUJI ZA POZORNOST!

