

Preventivní ZL

MDDr. Denisa Kavříková

M  asistent

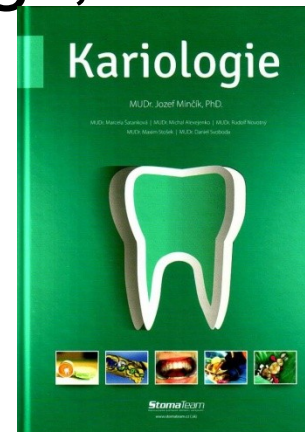

FNUSA- oddělení konzervační ZL

Prof. MUDr. Martina Kukletová, CSc.

Dětské zubní lékařství

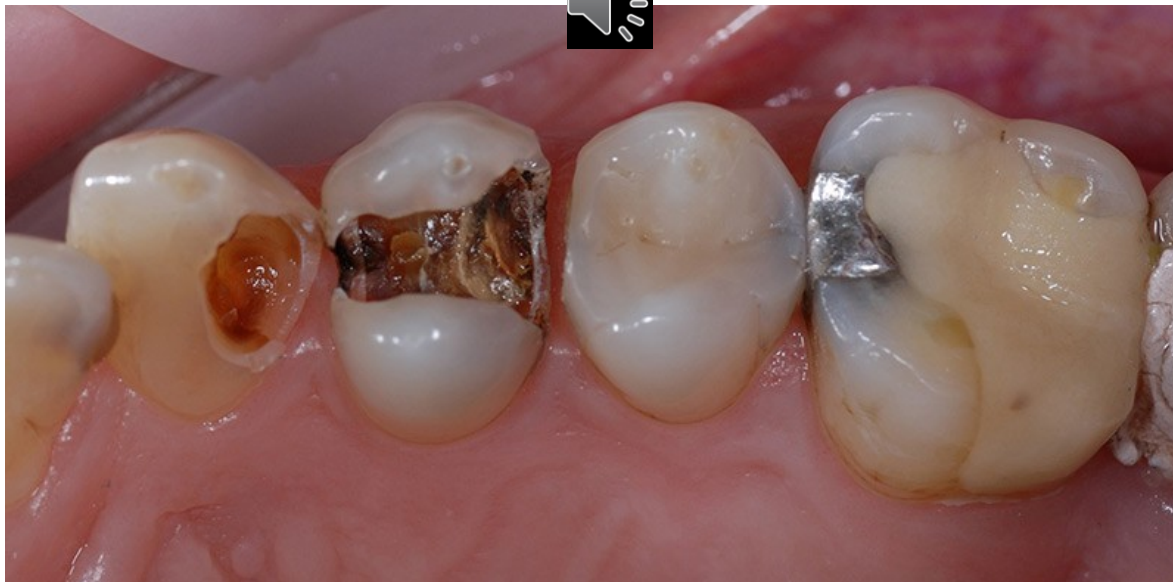Doporučená literatura

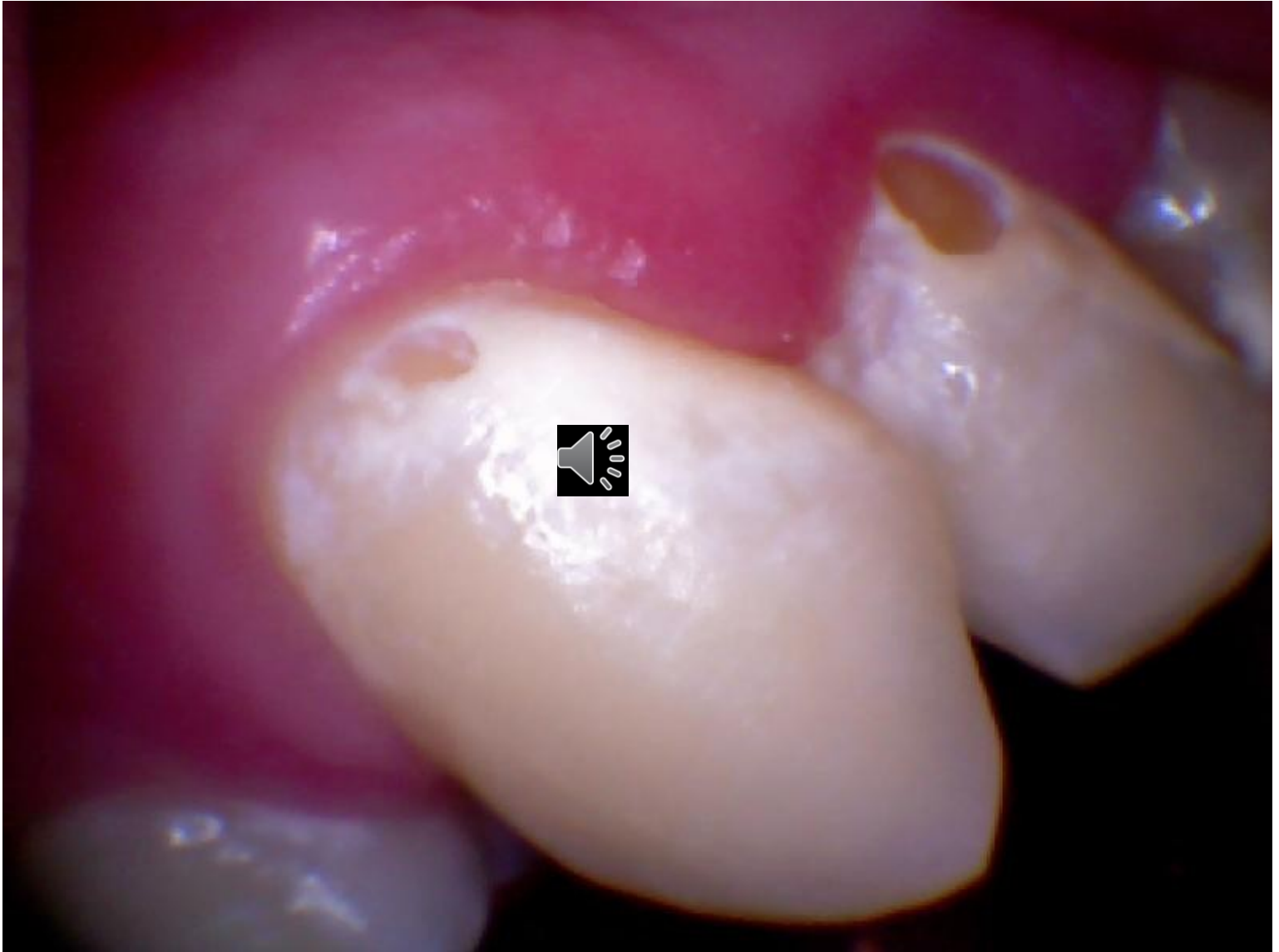

- 1) Konzervační zubní lékařství
STEJSKALOVÁ
- 2) Záchovná stomatologie a
parodontologie HELWIG
- 3) Kariologie MINČÍK
- 4) Prevence ve Stomatologii, KILIAN a
kol.

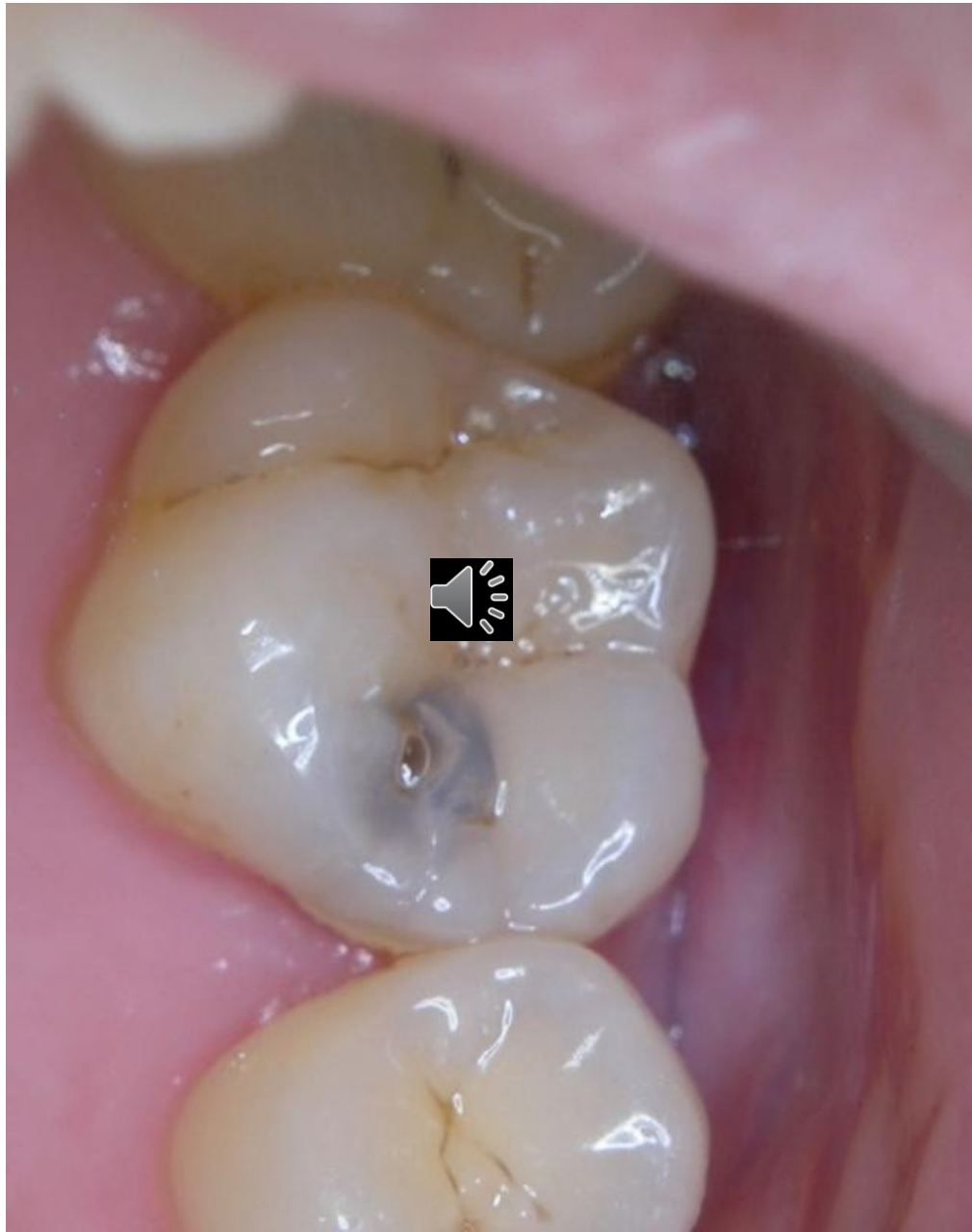


Co to je ZUBNÍ KAZ


- Zubní kaz je lokalizovaný patologický proces mikrobiálního původu postihující tvrdé zubní tkáně







Rozdělení kazů

- dle času - akutní
 - chronický
 - zastavený
- dle šíření- penetrující
 - podminující 
- dle rozsahu - car. superficialis
 - car. media
 - car. pulpae proxima
 - car. ad pulpam penetrans
- dle topografického hlediska - korunky
 - kořene
 - kombinované

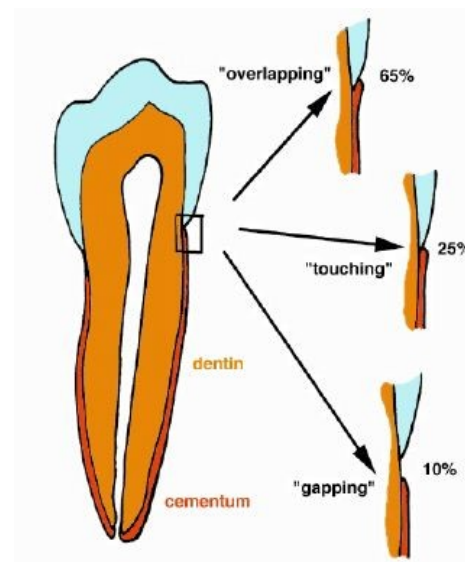
➤ dle postižených TZT

- kaz skloviny
- kaz dentinu
- kaz cementu
- kombinované formy

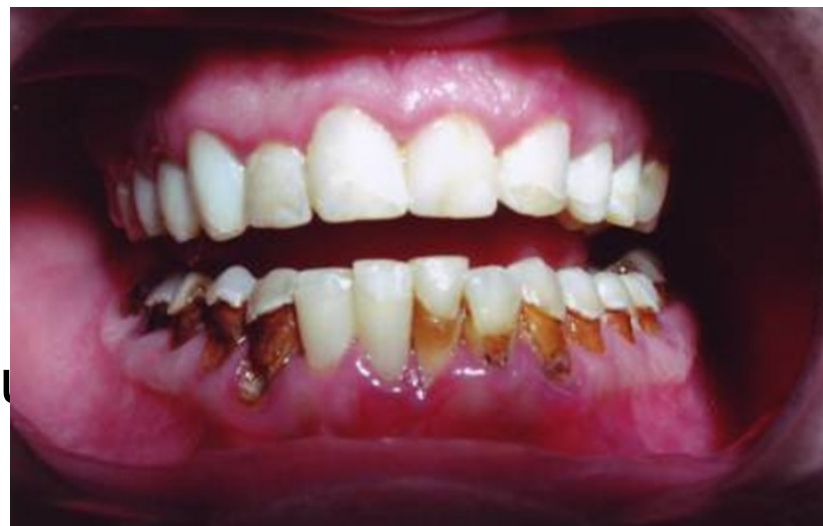➤ zvláštní formy kazu

- kaz po ozáření
- profesionální kaz

Pozor na zvýšený výskyt gastroesofageálního refluxu a pacientů s bulímií



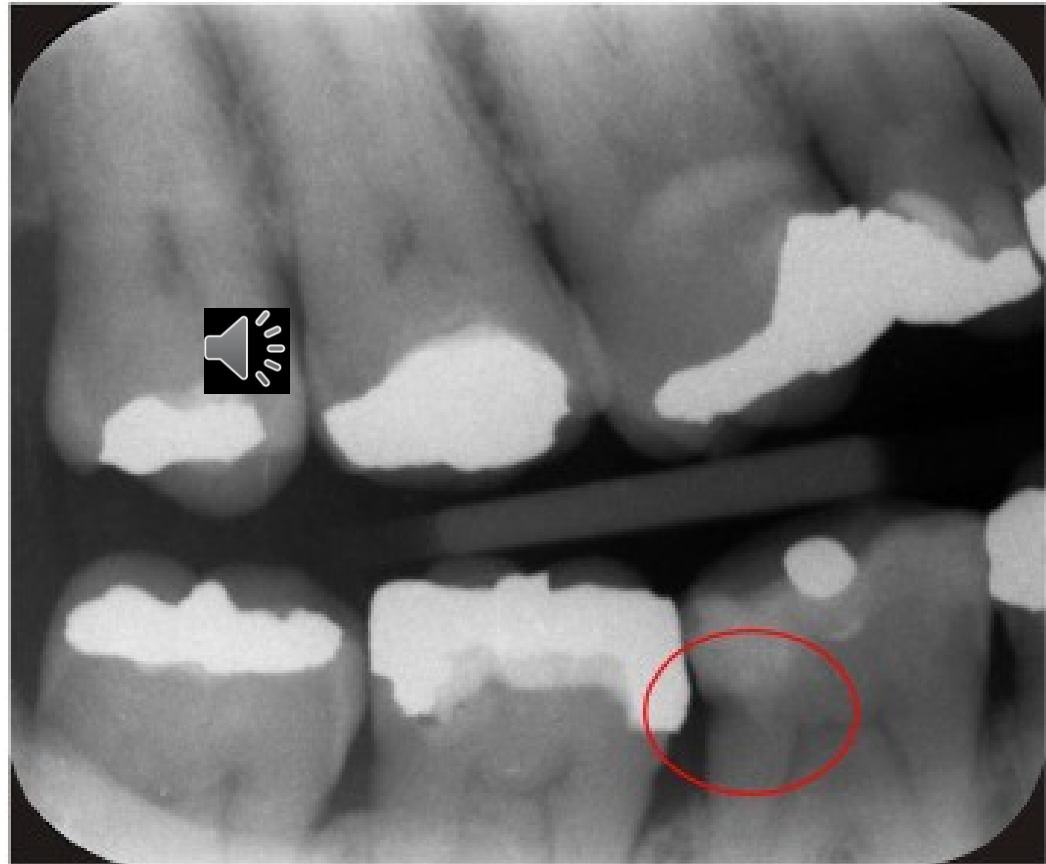
<http://www.uky.edu/~brmacp/oralhist/module7/lab/imgshtml/image16.htm>



<http://www.drsood.com/gallery.html>

z klinického pohledu

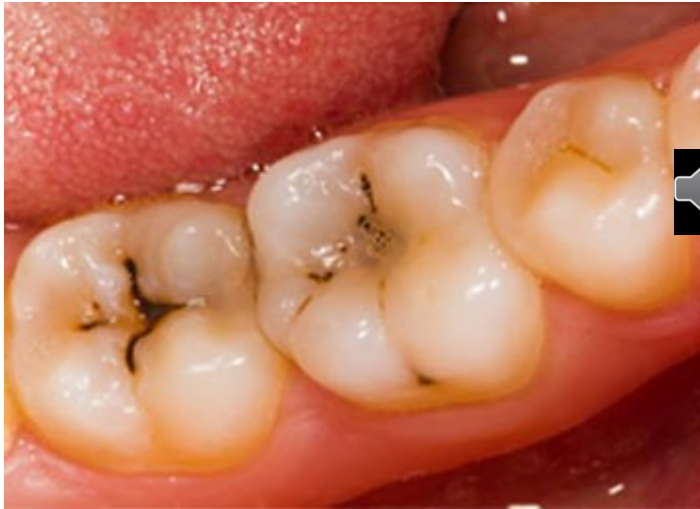- primární
- sekundární
- recidivující



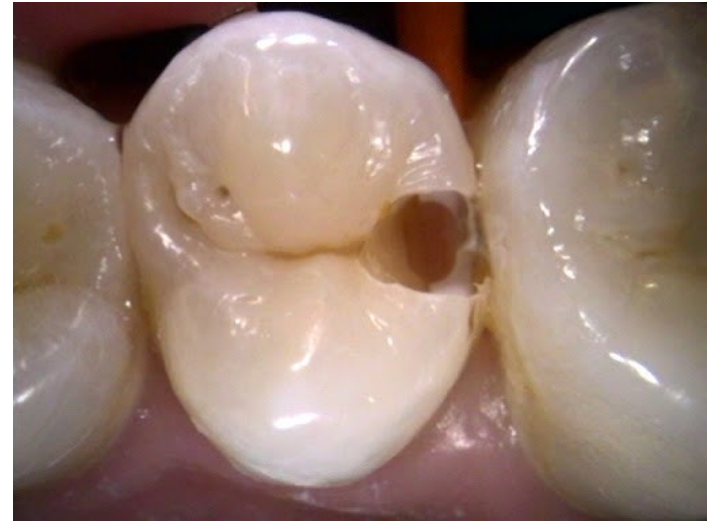1. Nedeljkovic I, Teughels W, De Munck J, Van Meerbeek B, Van Landuyt KL. Is secondary caries with composites a material-based problem? *Dental Materials*. 2015;31(11):e247-e277. doi:10.1016/j.dental.2015.09.001

Ošetření kazivých lézí dle Blacka

- I. Třída- kazy na okluzních plochách molárů a premolárů



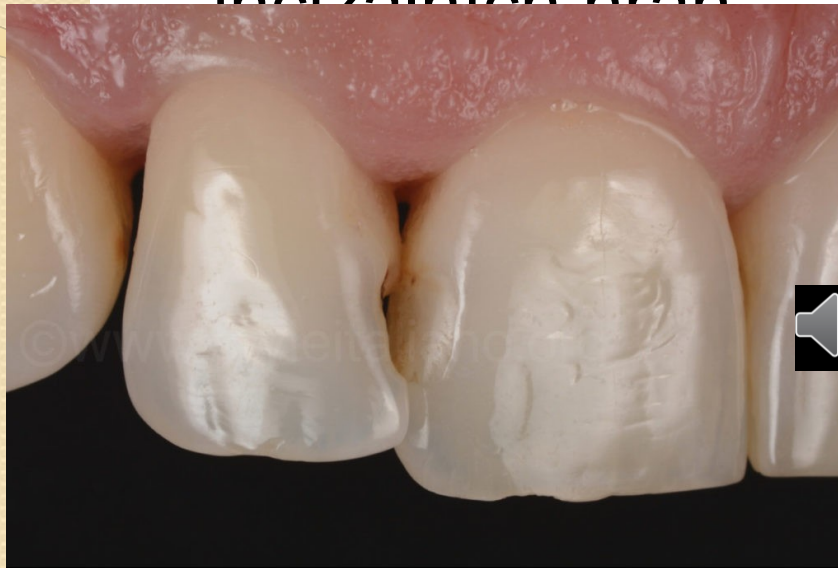<http://winningsmileto.com/dental-caries>



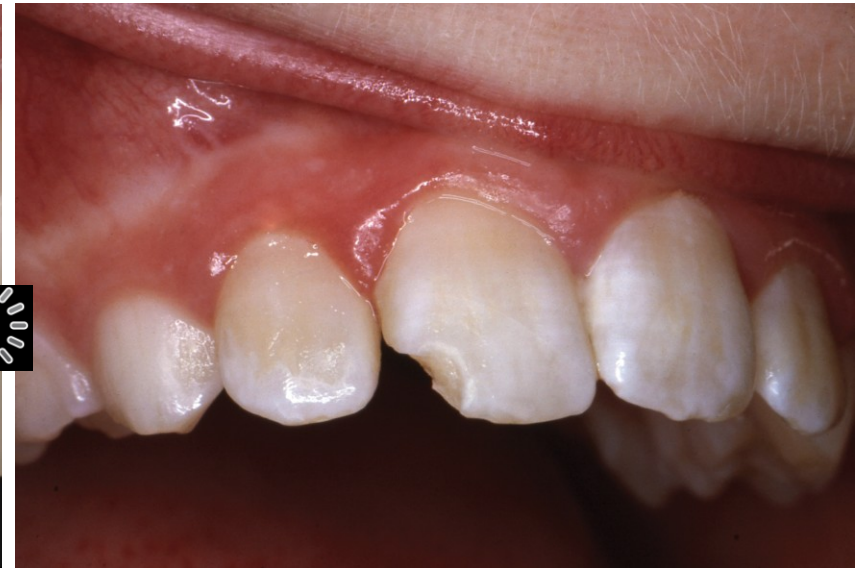<http://www.dentu.cz/cs/galerie.html>

- II. Třída- kavity na aproximálních plochách molárů a premolárů

- III. Třída- kavity na aproximálních plochách řezáků a špičáků bez zasažení incizálních hran



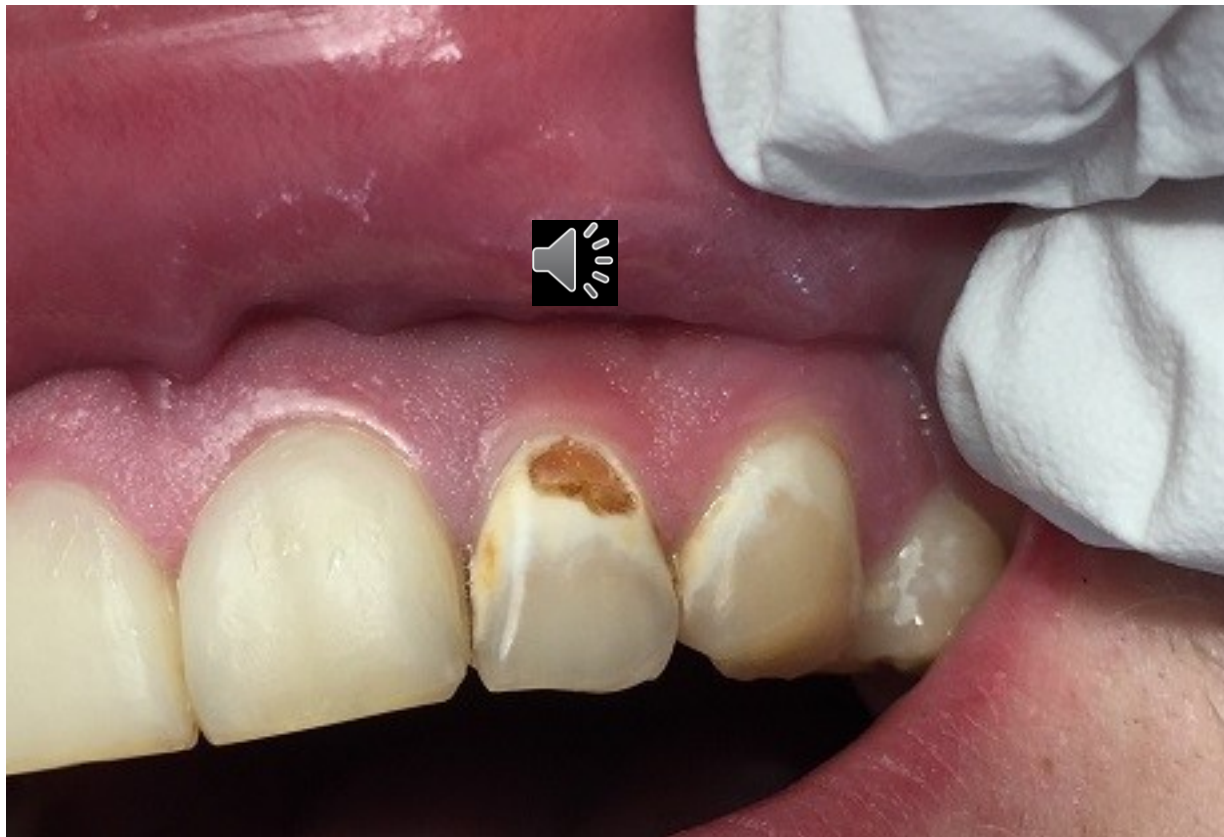<https://www.styleitaliano.org/upper-lateral-incisor/>



<https://www.aegisdentalnetwork.com/id/2016/08/32-year-follow-up-of-a-class-iv-central-incisor-restoration>

- IV. Třída- kavity na aproximálních plochách špičáků a řezáků se zasažením incizální

V. Třída- kavity v gingivální třetině -labiálních, bukálních nebo linguálních ploch zubů




Historie zubního kazu

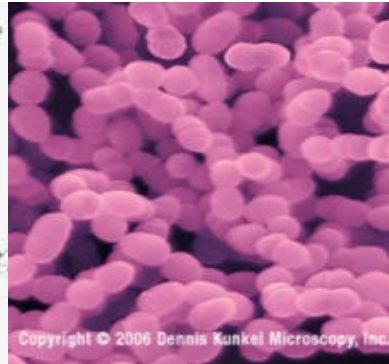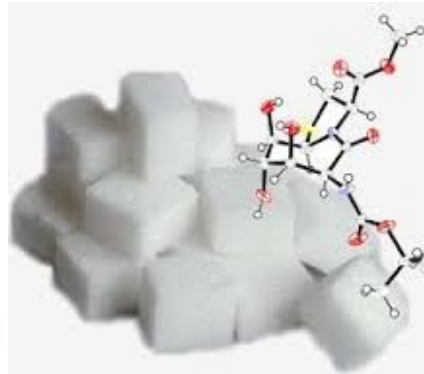
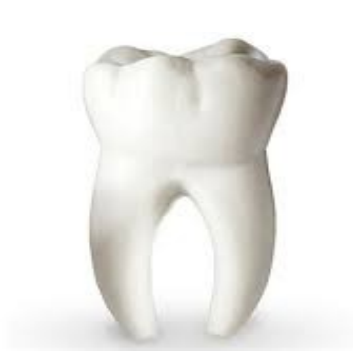- preandrtálské období ZK rarita
- nárůst v době bronzové, železné i ve starořeckém Řecku i Římě
- ve středověku výskyt cca 25%
- 19. století explozivní rozšíření změnou stravování - výskyt 50-100%
- v 70. letech minulého století redukce ZK v zemích, kde zavedli fluoridaci
- nová tendence - kořenový kaz




Teorie vzniku kazu

Millerova chemicko parazitární teorie 1889

- dnes nejuznávanější teorie vzniku kazu
- bakterie (koky, tyčinky, vlákná) v DÚ metabolizují sacharidy za tvorby selin => demineralizace TZT a rozpadu organických substancí




- připisoval kariogenní vlastnosti kokům, tyčinkám, vláknům
- metabolismem sacharidů ze stravy těmito organismy vznikají **kyseliny**, které působí odvápnění TZT
- do odvápněných míst pronikají proteolytické mikroorganismy a  působí rozpad organických substancí
- domníval se, že predisponující faktorem je i **habituálně nečisté místo**
- připouštěl i celkové příčiny jako těhotenství, dědičnost, choroby ovlivňující sekreci slin a pH slin

Endogenně pulpogenní fosfatázová teorie CZERNYI 1932

- Kaz začíná uvnitř zubu demineralizací dentinu účinkem fosfatázy
- Fosfatáza vznikající v dření demineralizuje dentin
- Demineralizace pokračuje i do skloviny, která se začne rozpadávat →
- Poruchy v nervových vláknech → porucha v rovnováze F^- a Mg^{2+} hromadí se fosfatázy a proteázy, které podporují vznik zk

Proteolytická teorie 1921

- Millerova teorie říká, že kaz začíná rozrušením anorganických součástí skloviny za účasti acidofilních mikroorganismů
- tato teorie předpokládá  nejdříve narušení organických součástí skloviny proteolytickými bakteriemi
- předpokládá , že kaz může vzniknout v **neutrálním** , eventuálně **mírně zásaditém prostředí**

Sulfatázová teorie (exogenní) Pincus 1944

- tkáně jsou poškozeny kys. sírovou při enzymatickém odbourávání kys. chondroitinsírové

Proteolyticko- chelatová teorie Martin a Schatz

- proteolytické bakterie rozkládají organické substráty skloviny, přičemž vznikající chelátory, které za **alkalického** či **neutrálního** pH mají schopnost uvolňovat Ca^{2+} a vytvářet s ním komplexy tím se narušuje i anorganická část skloviny

Parazitární teorie - Baumgartner, Fleishmann

- průnik mikroorganismů neporušenou sklovinou, poté sekundární účinek kyseliny na sk~~lovinu~~vinu

2) fyzikálně- chemické teorie

Korozní teorie Rheinwald 1948

- kaz je elektrolytický pochod ve smyslu koroze
- Ionty Ca^{2+} jsou odebrány sklovině a vzniká koroze- bakterie nehrají žádnou roli

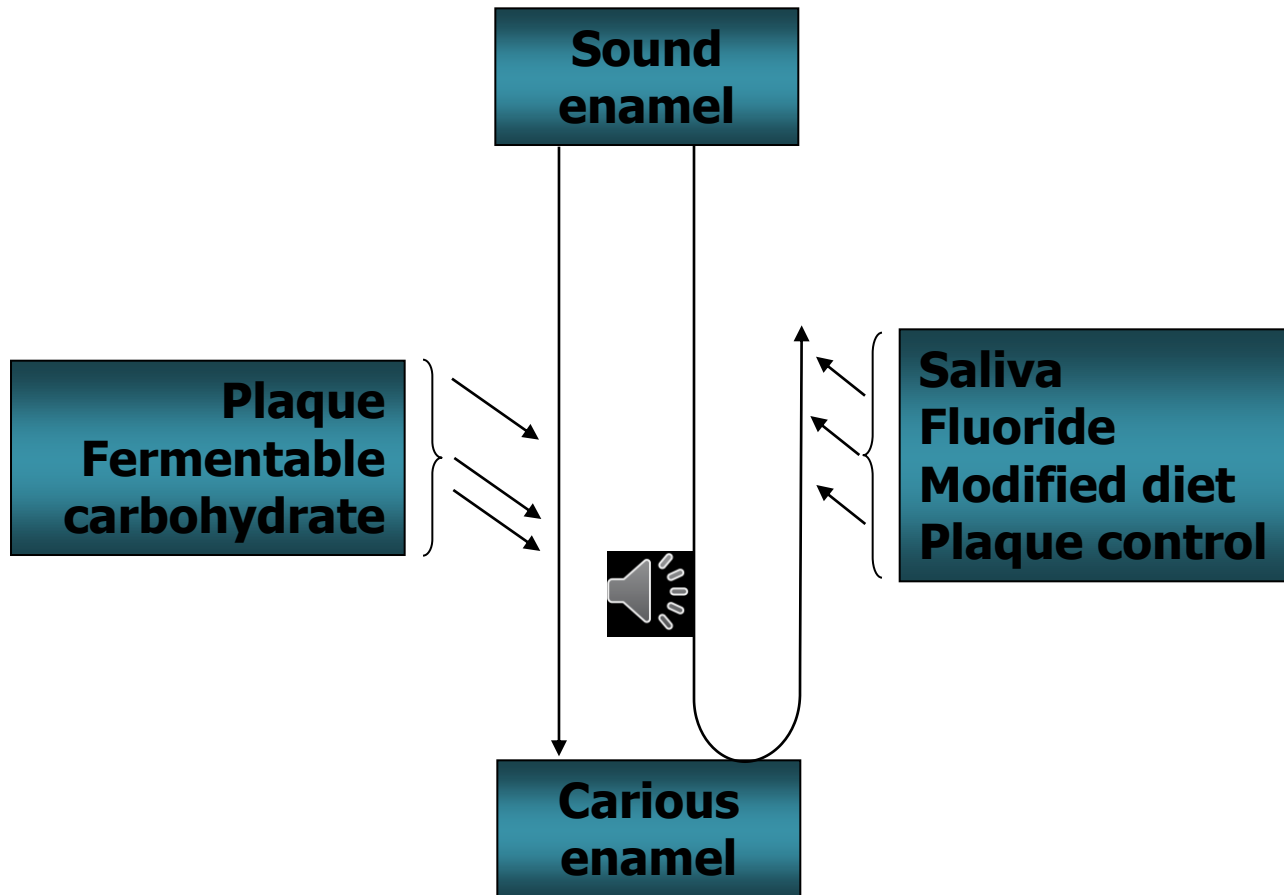
3) Ostatní teorie

Kolagenní- porucha kolagenního komplexu TZT

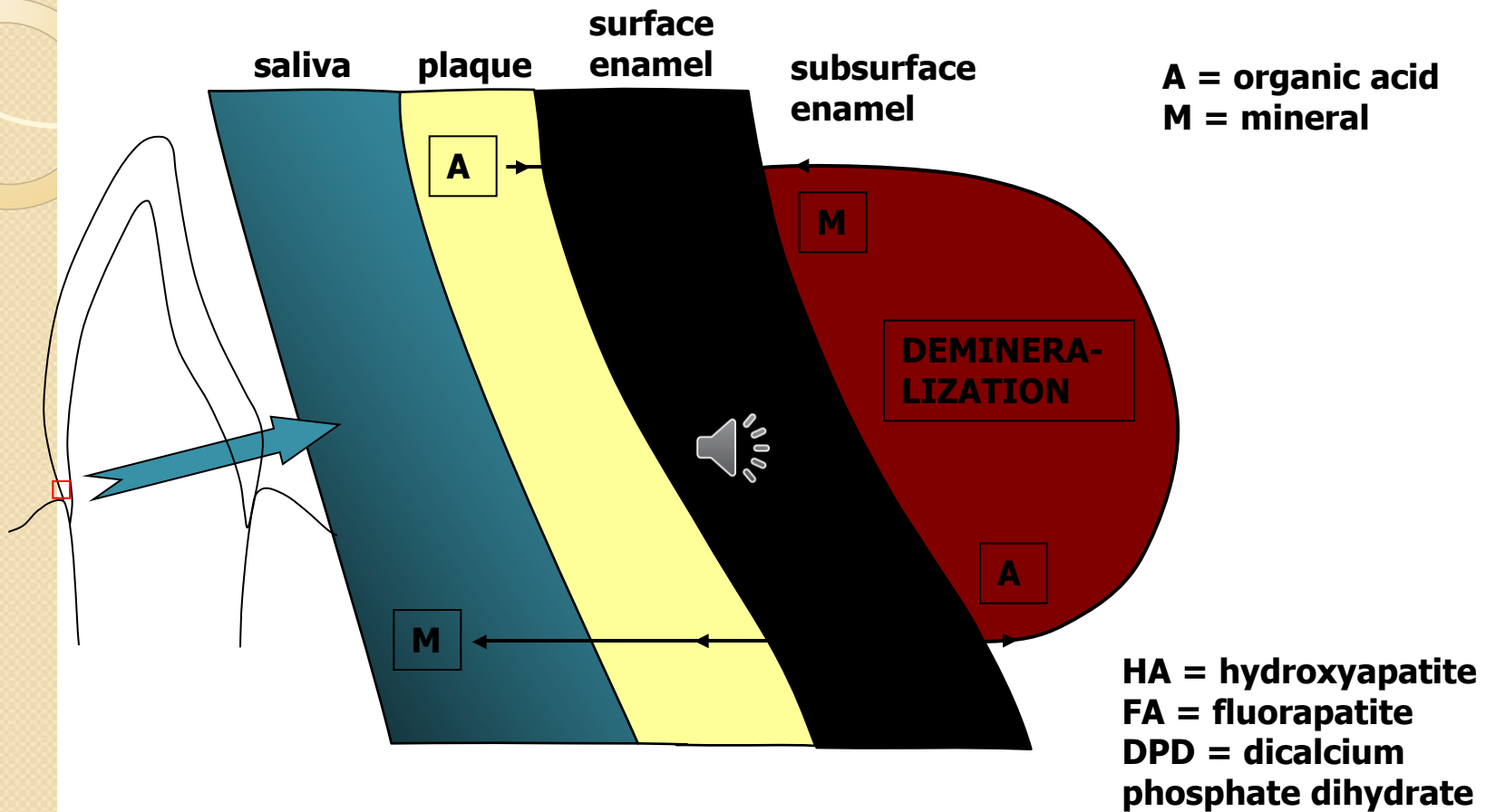
Vitální Nesselova- odnímání Ca^{2+} z TZT při celkové karenci Ca^{2+}

Egyediho teorie- glykogen

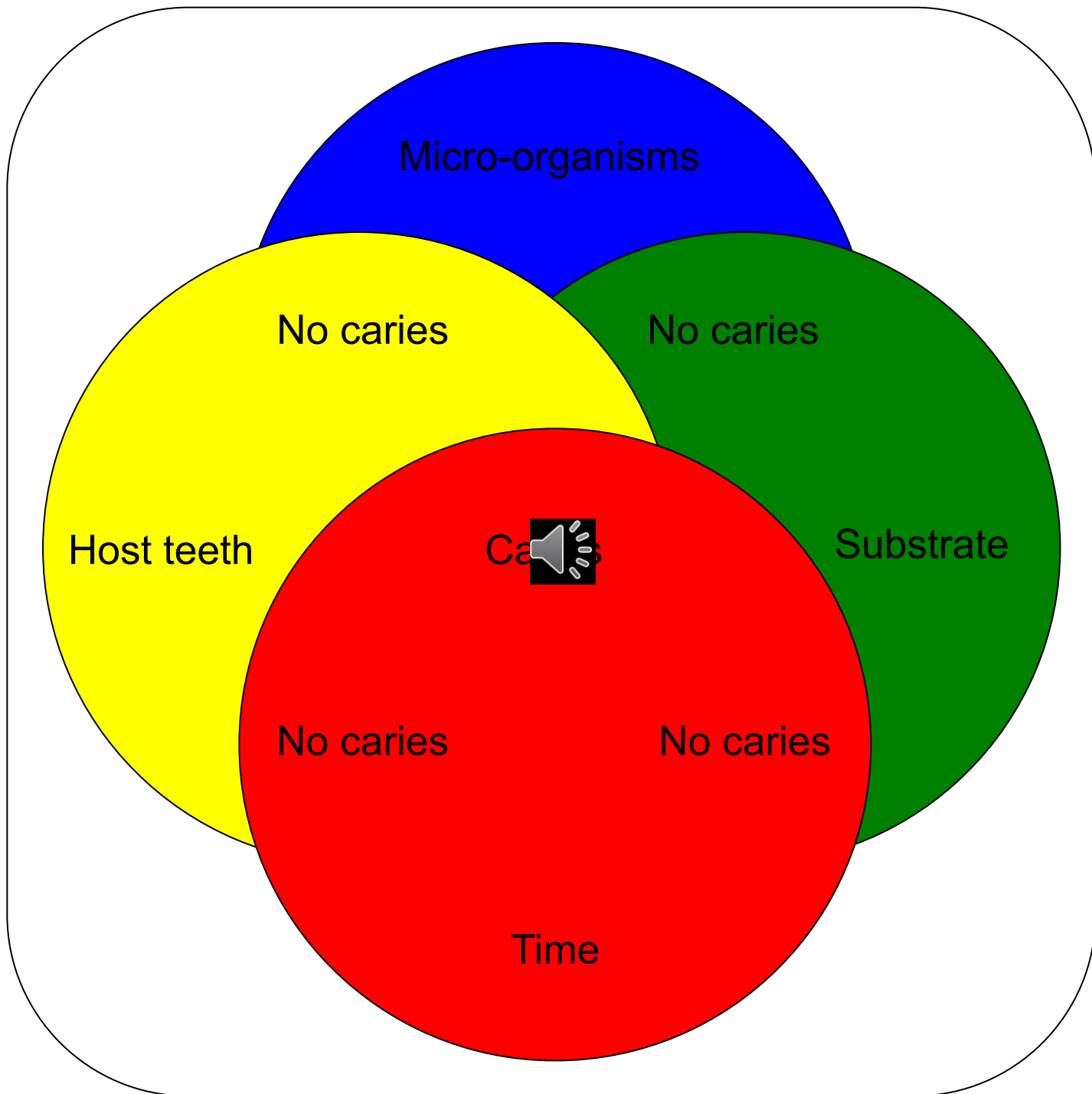
Šarpenjakova teorie



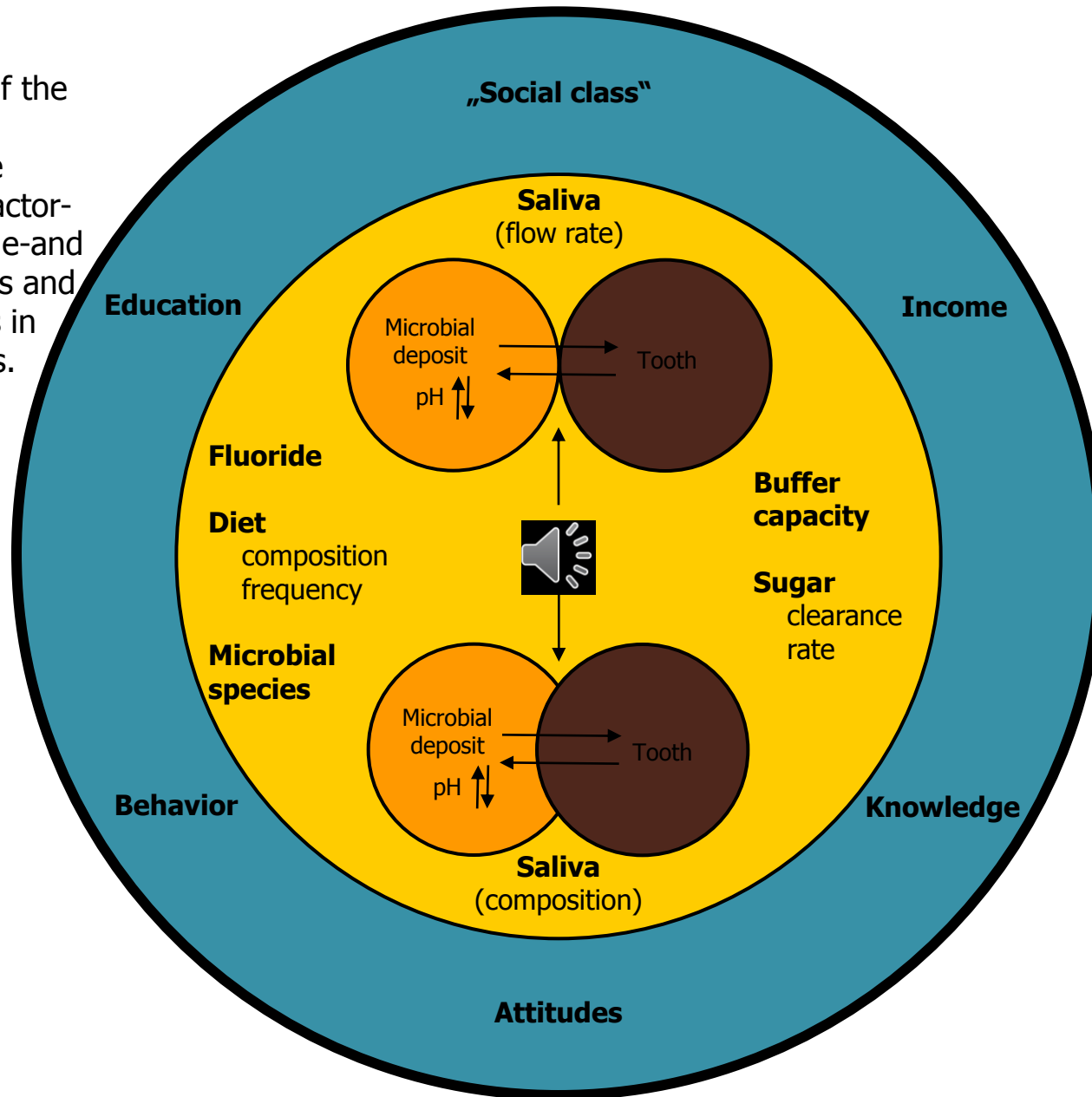
A diagrammatic representation of caries as an alternating process of destruction and repair. Sound enamel will become carious in time if plaque bacteria are given the substrate they need to produce acid. However, saliva is a remineralizing fluid and the arrows can be turned around towards sound enamel by use of fluoride, by modifying, and by attempting to remove plaque.




Model for subsurface demineralization according to Moreno&Zahradnik




A schematic illustration of the relationship between the etiological factor-dental plaque-and determinants and confounders in dental caries.








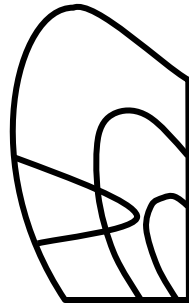
Sound on bitewing





Radiolucency in enamel and outer half of dentine



Radiolucency confined to enamel



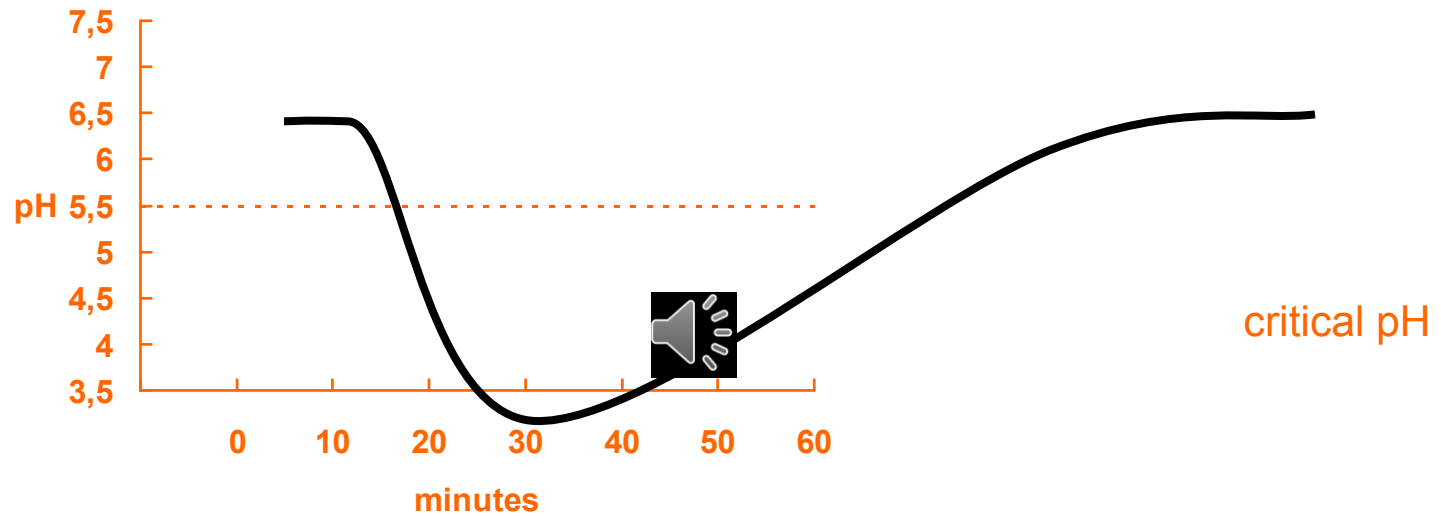
Radiolucency in enamel and reaching to inner half of dentine



Radiolucency in enamel up to enamel-dentine junction


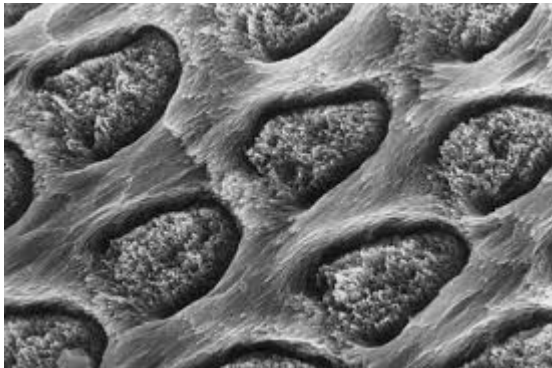
Diagrammatic representations of caries on bitewing radiographs.

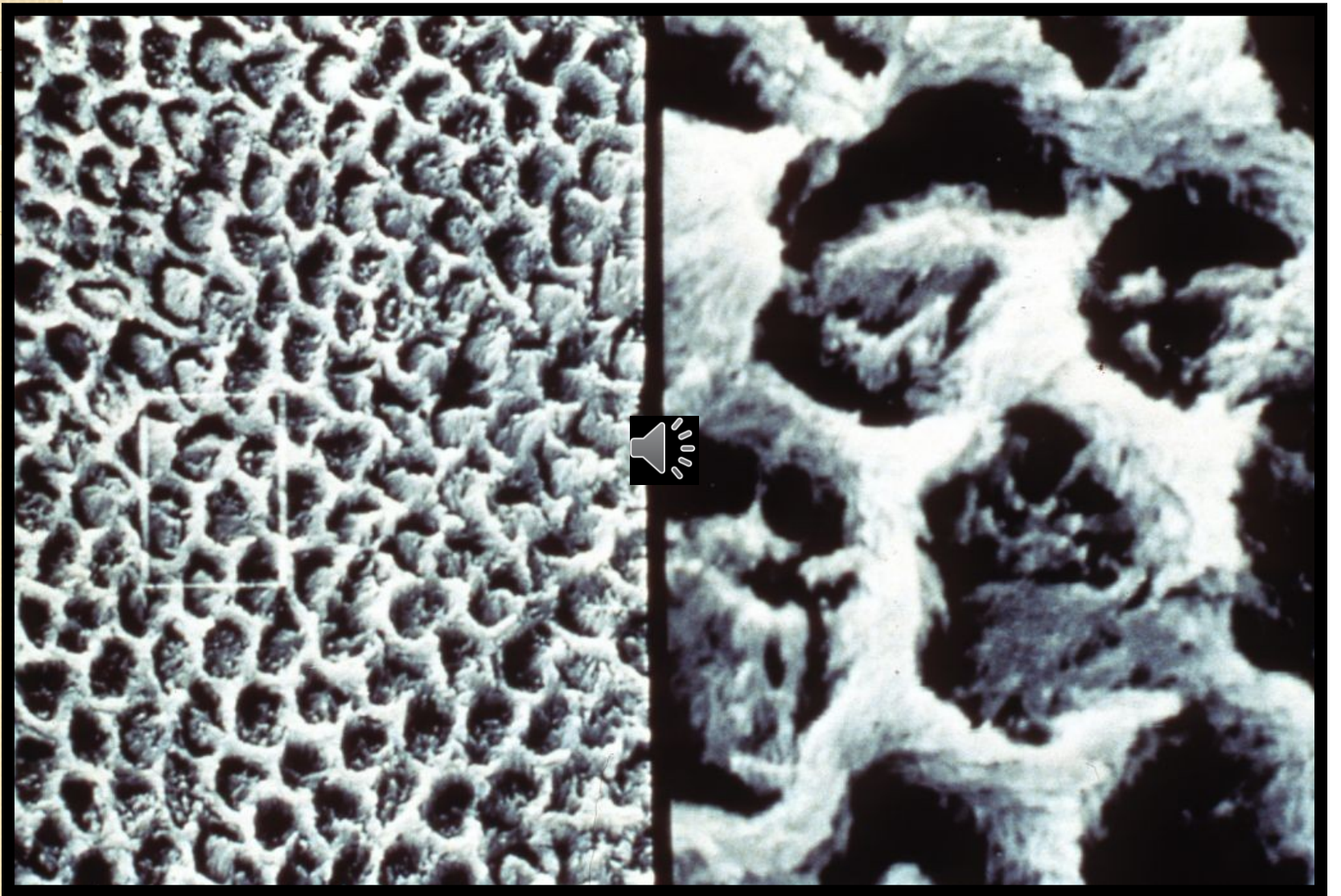
Stefaneova křivka



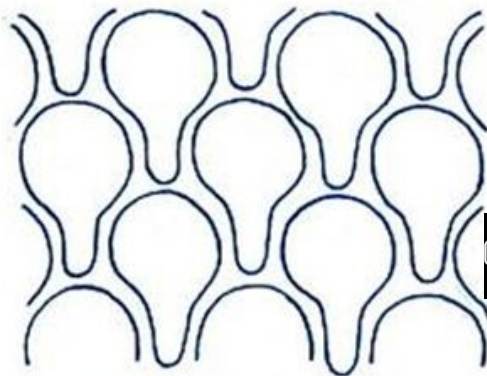
Stavba a složení skloviny

- Složení: 95-98% anorg. látek- krystaly hydroxyapatitu a 2-5% organických látek a vody
- Prizmata, interprizmatická substance
- Retziusovy linie, Hunter-Schregerovy pruhy





u člověka hranoly mají komplikovaný tvar a jeví se jako podélně seříznuté nebo vykrajované válce, jejichž profily na příčných řezech připomínají **klíčovou díрку** nebo **podkovu**

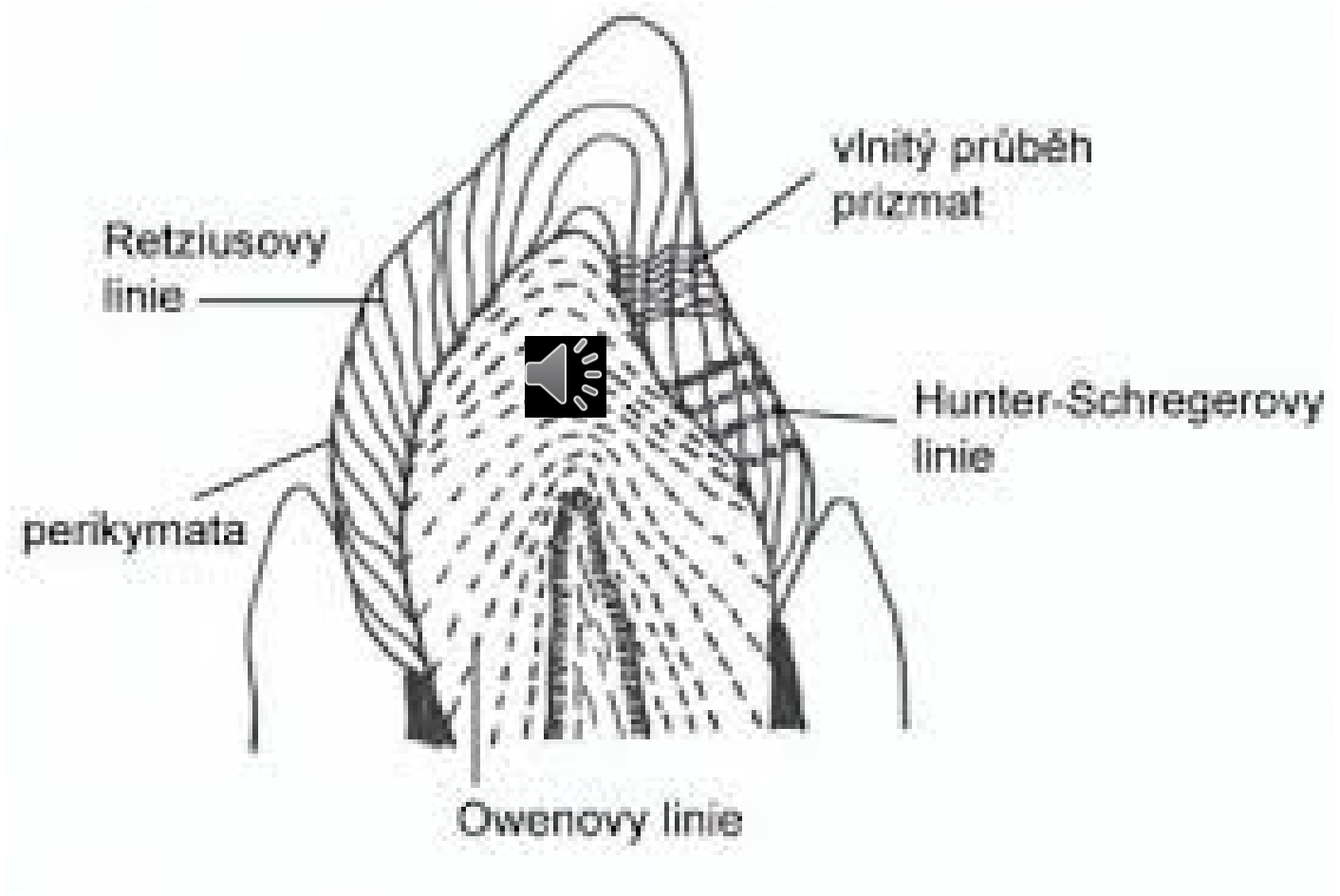


Tvar klíčové dírky

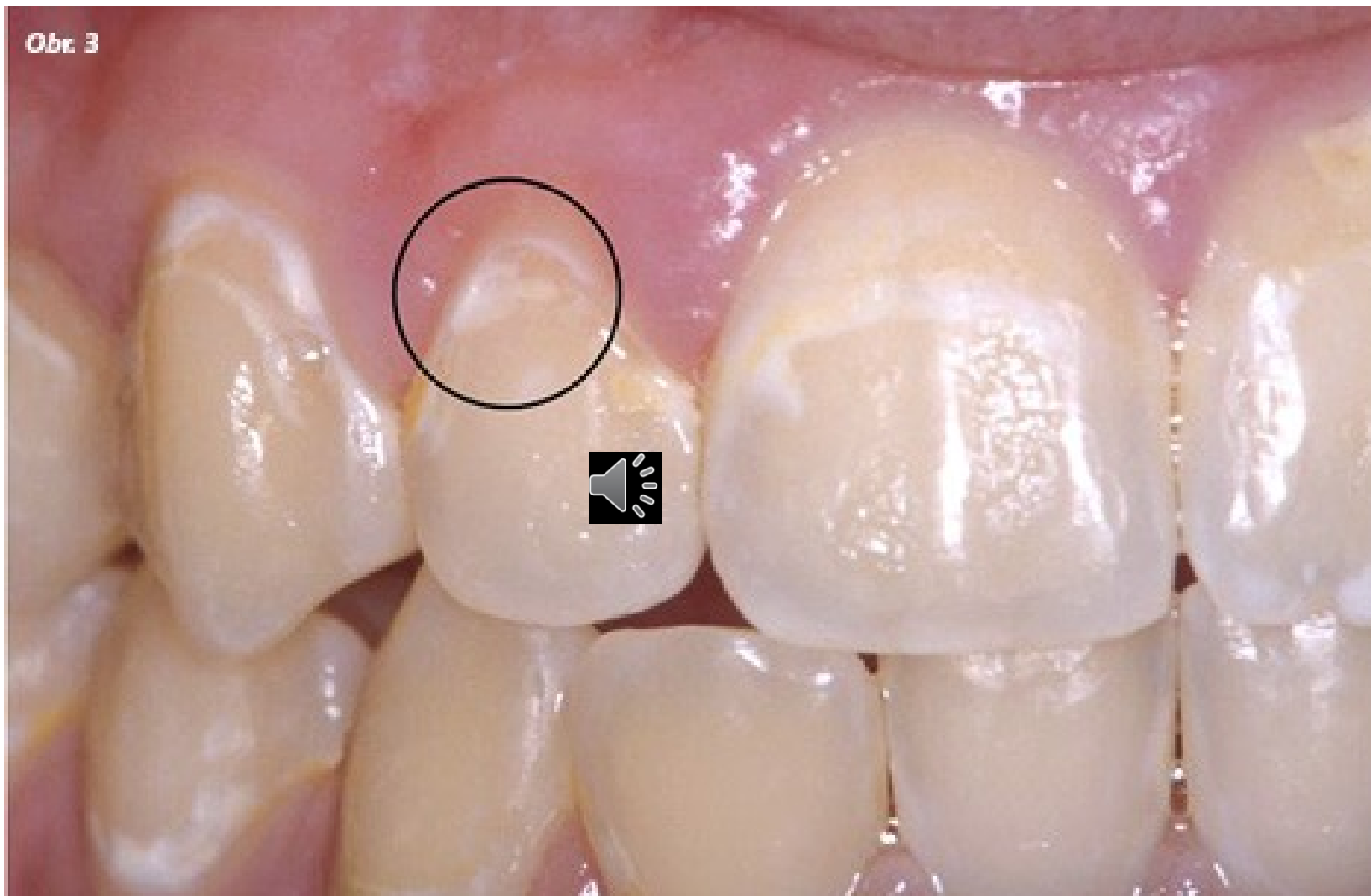


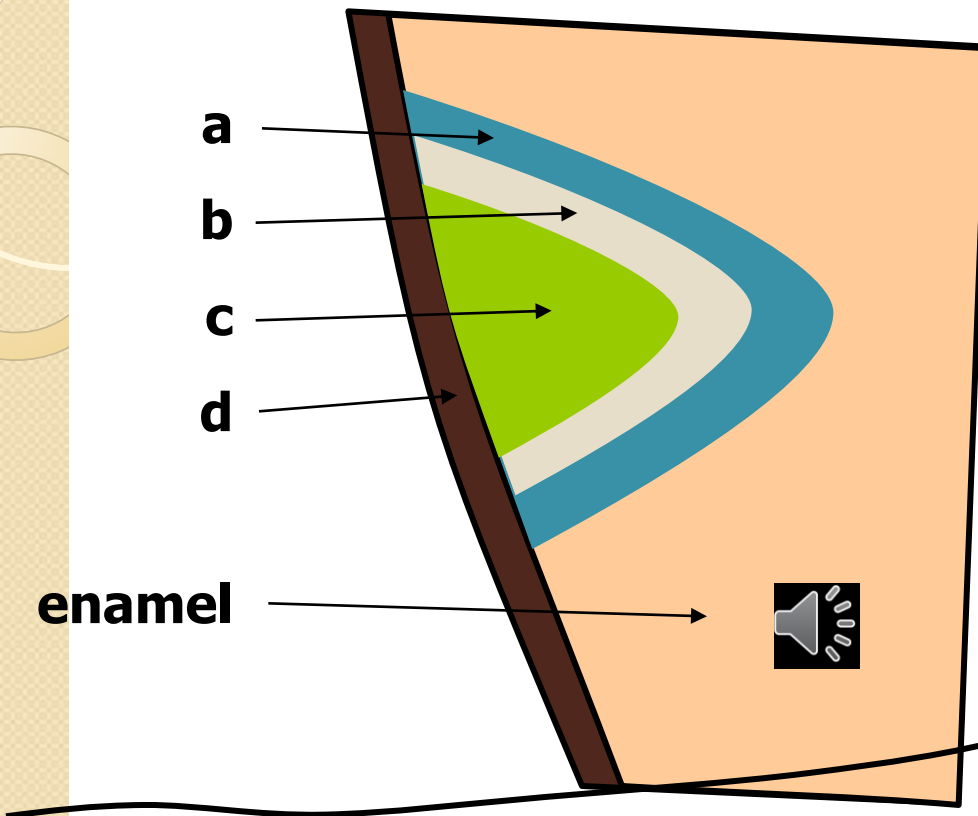
Podkovovitý tvar

konkavity a konvexity sousedních prizmat zapadají přesně do sebe
průměrná tloušťka prizmat činí 2–5 μm



Обр 3

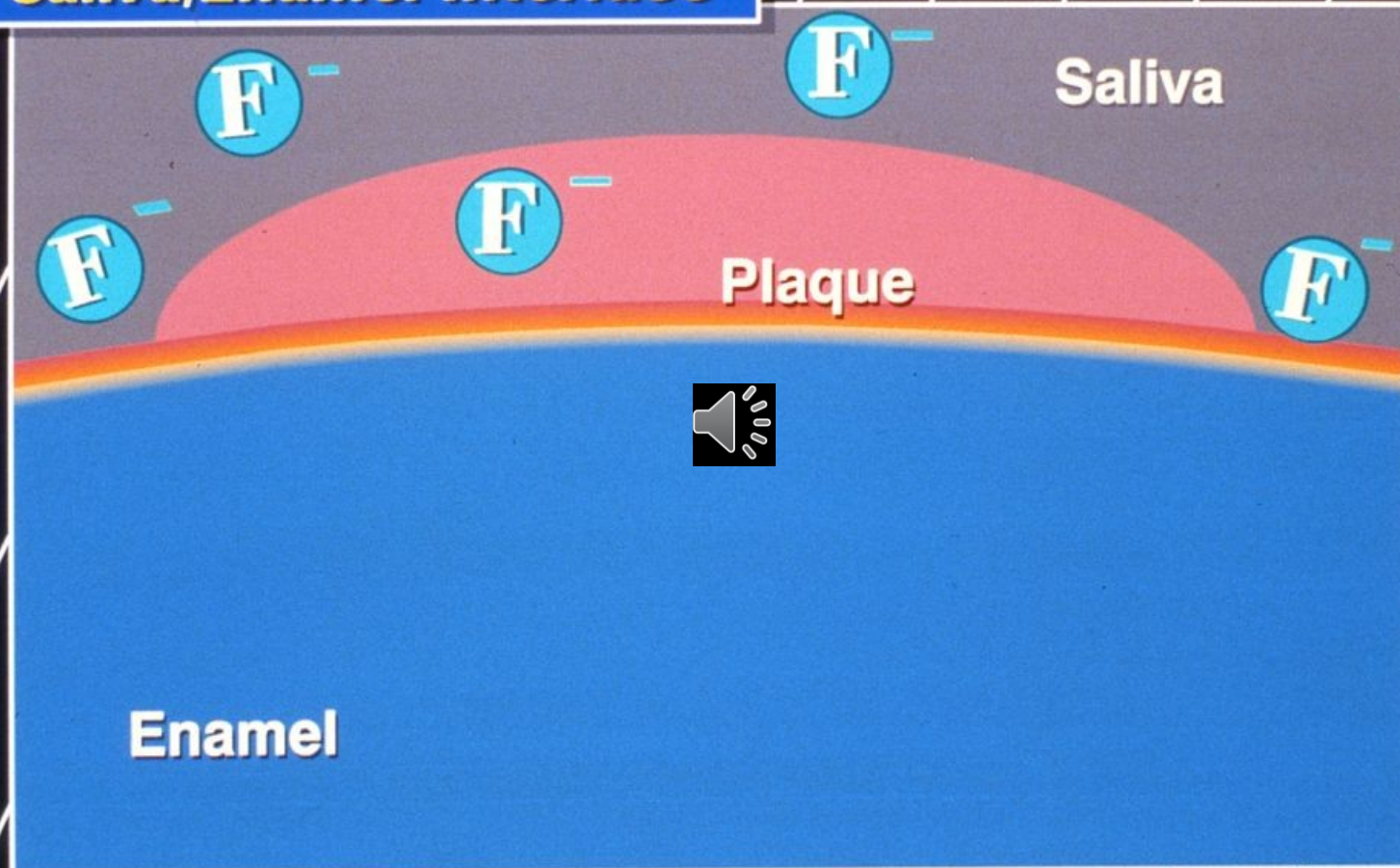




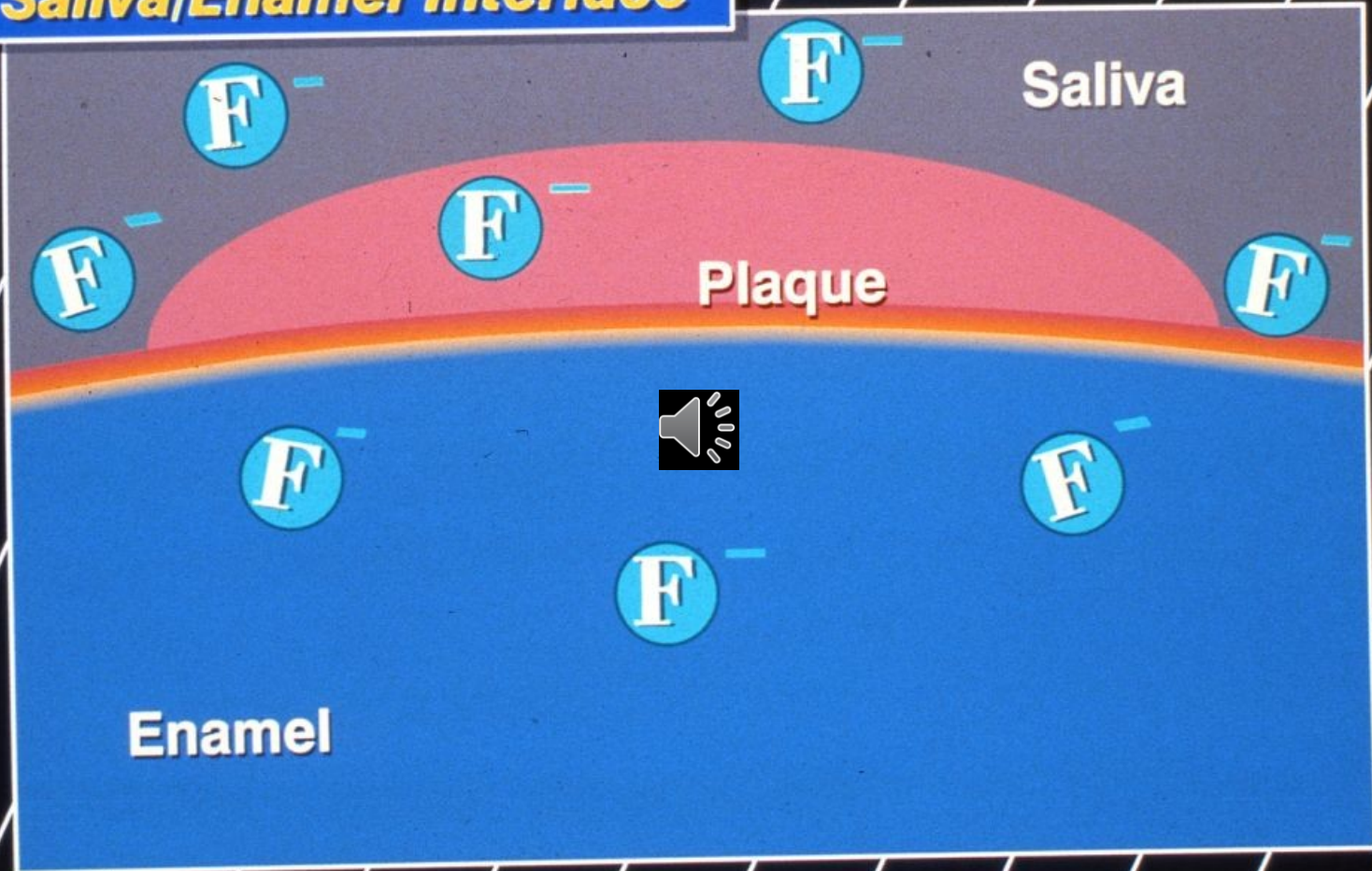
Diagrammatic representation of the early smooth-surface carious lesion, showing the four zones: the intact surface layer (**d**), the body of the lesion (**c**), the dark zone (**b**) and the translucent zone (**a**).

1. Surface layer - intact superficial layer 20-100µm as the caries is progressing - this intact layer is lost
2. The body of the lesion - mineral content is reduced by 24%, bacteria are present
3. The dark zone - dark appearance - tiny demineralization, spaces or pores
The mineral content - reduced by 4%
4. The translucent zone - the earliest change in enamel at the front of the advancing lesion
Structureless-mineral content reduced by 1,2%

Saliva/Enamel Interface



Saliva/Enamel Interface



Fluoride Enamel Gradient

Pre-eruptive
Maturation

500 ppm F

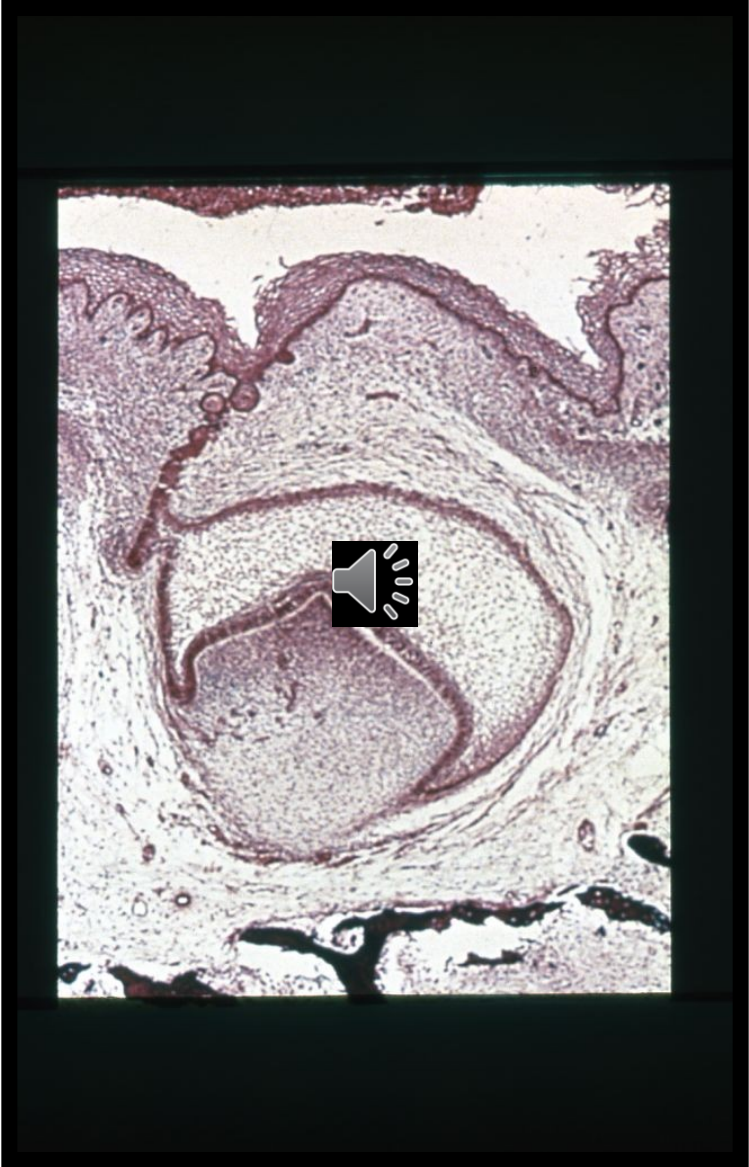

Enamel

100 ppm F

Tissue
Fluid

Dentin





Fluoride Enamel Gradient

Pre-eruptive
Maturation

Post-eruptive
Maturation

500 ppm F

900 ppm F

Enamel

100 ppm F

100 ppm F

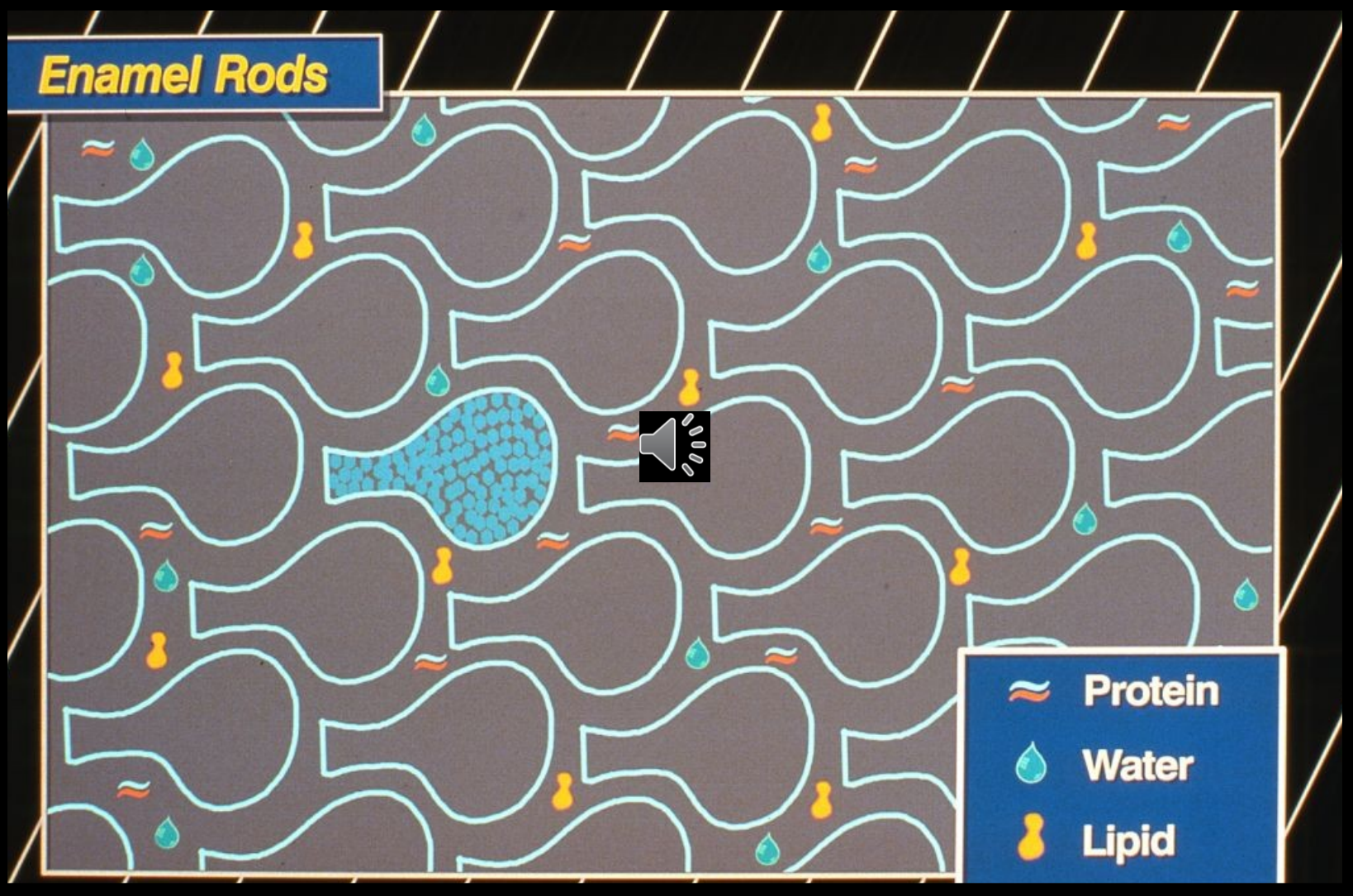





Tissue
Fluid

Dentin

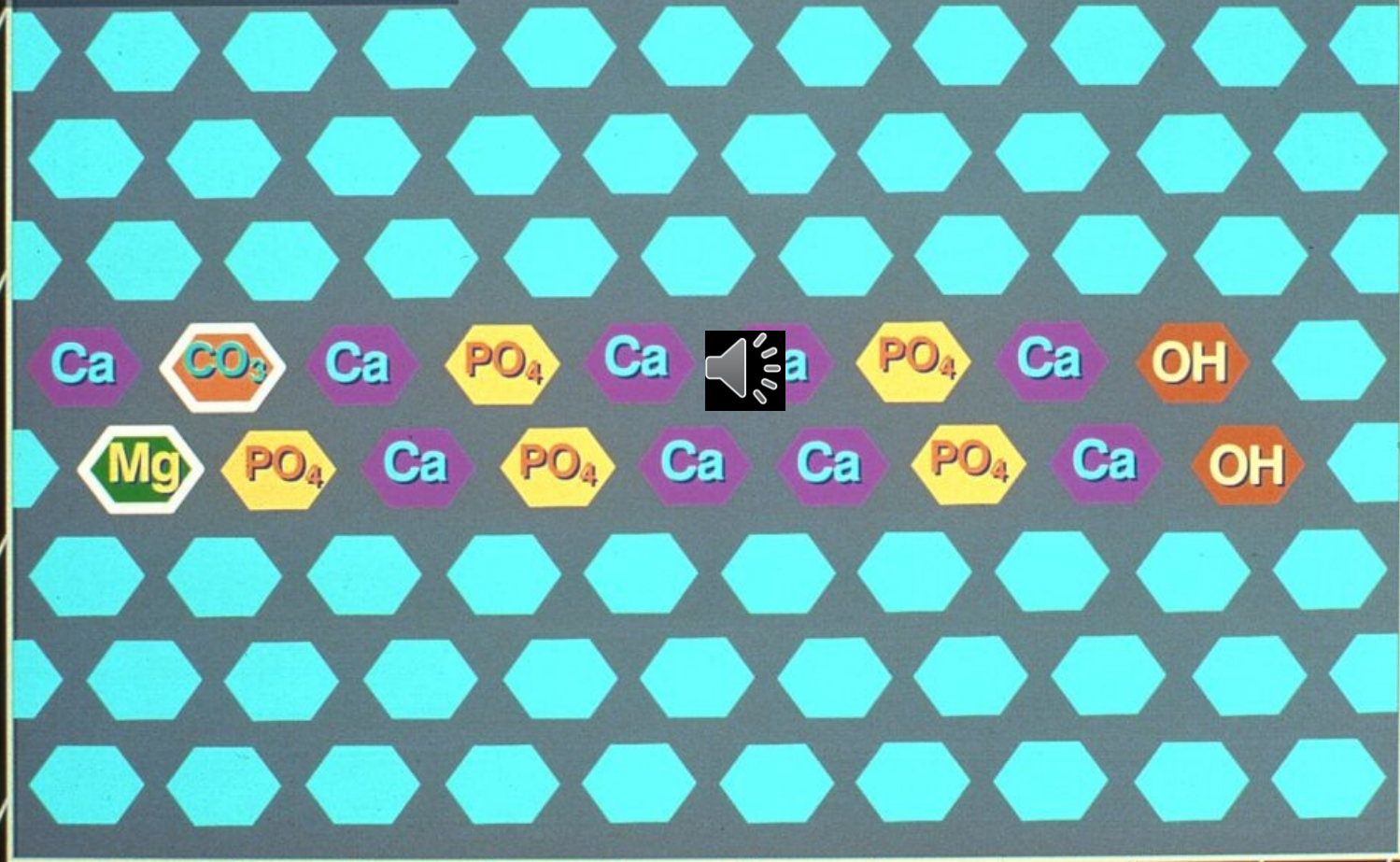
Saliva

Enamel Rods

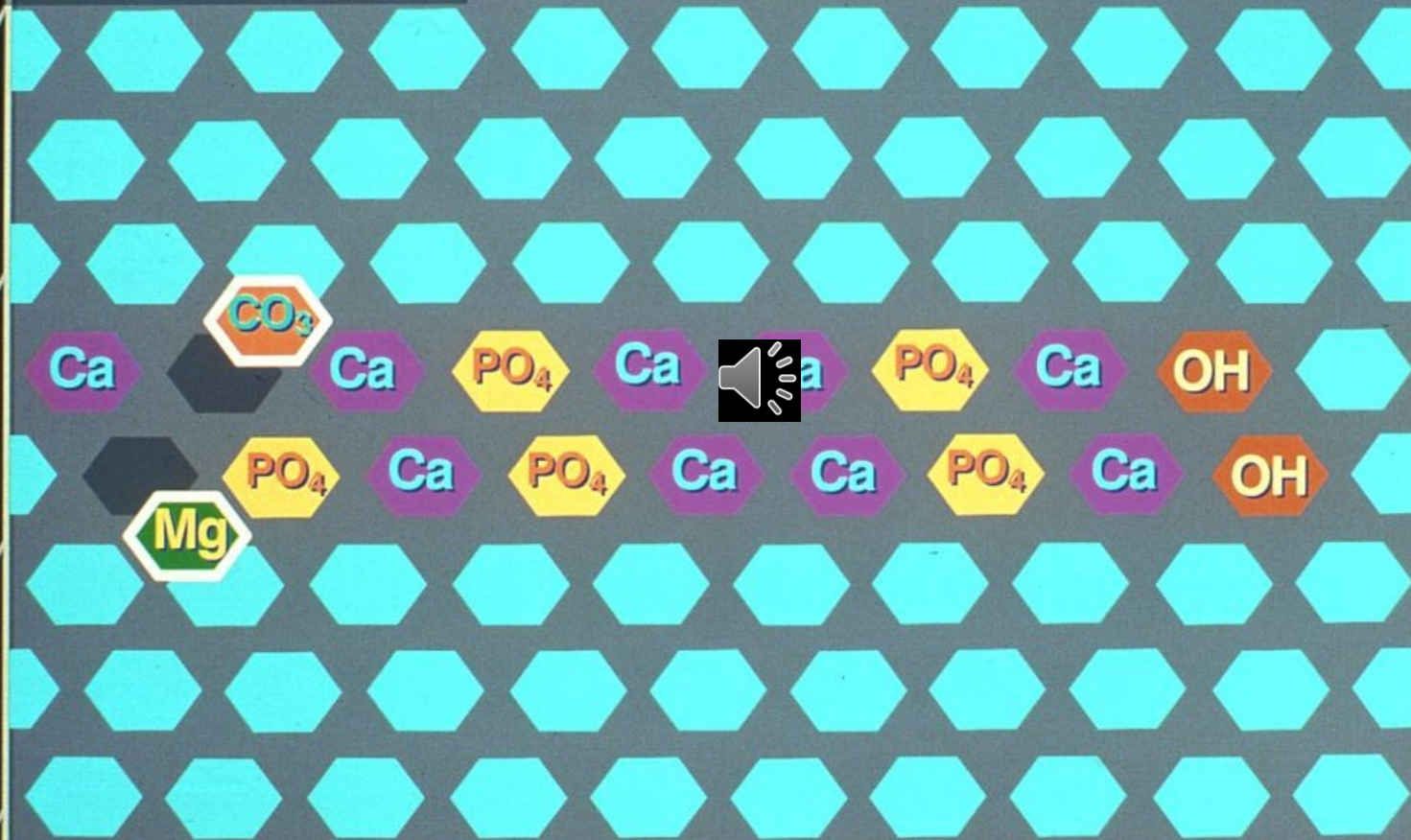


-  Protein
-  Water
-  Lipid


Human Enamel



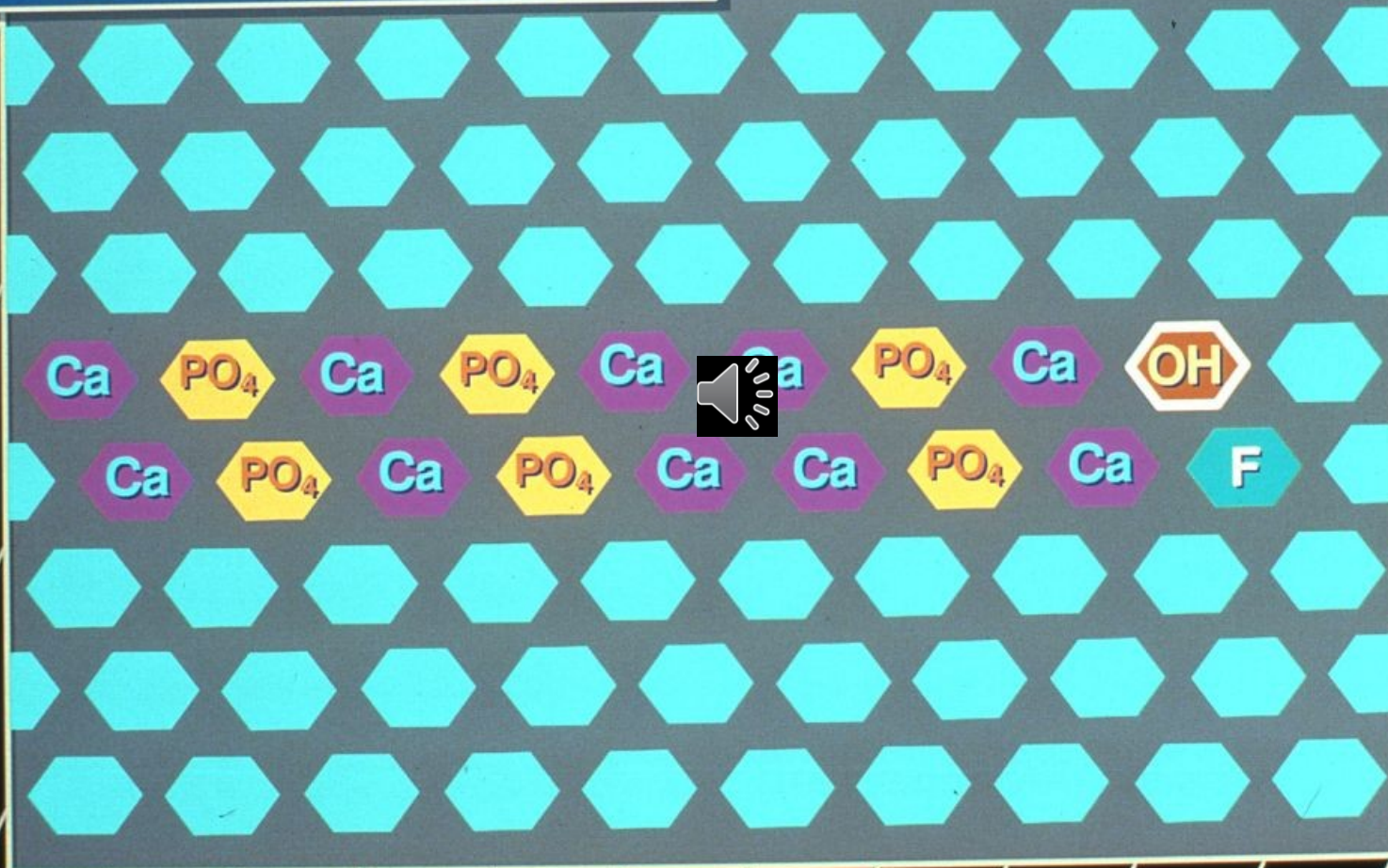
Human Enamel



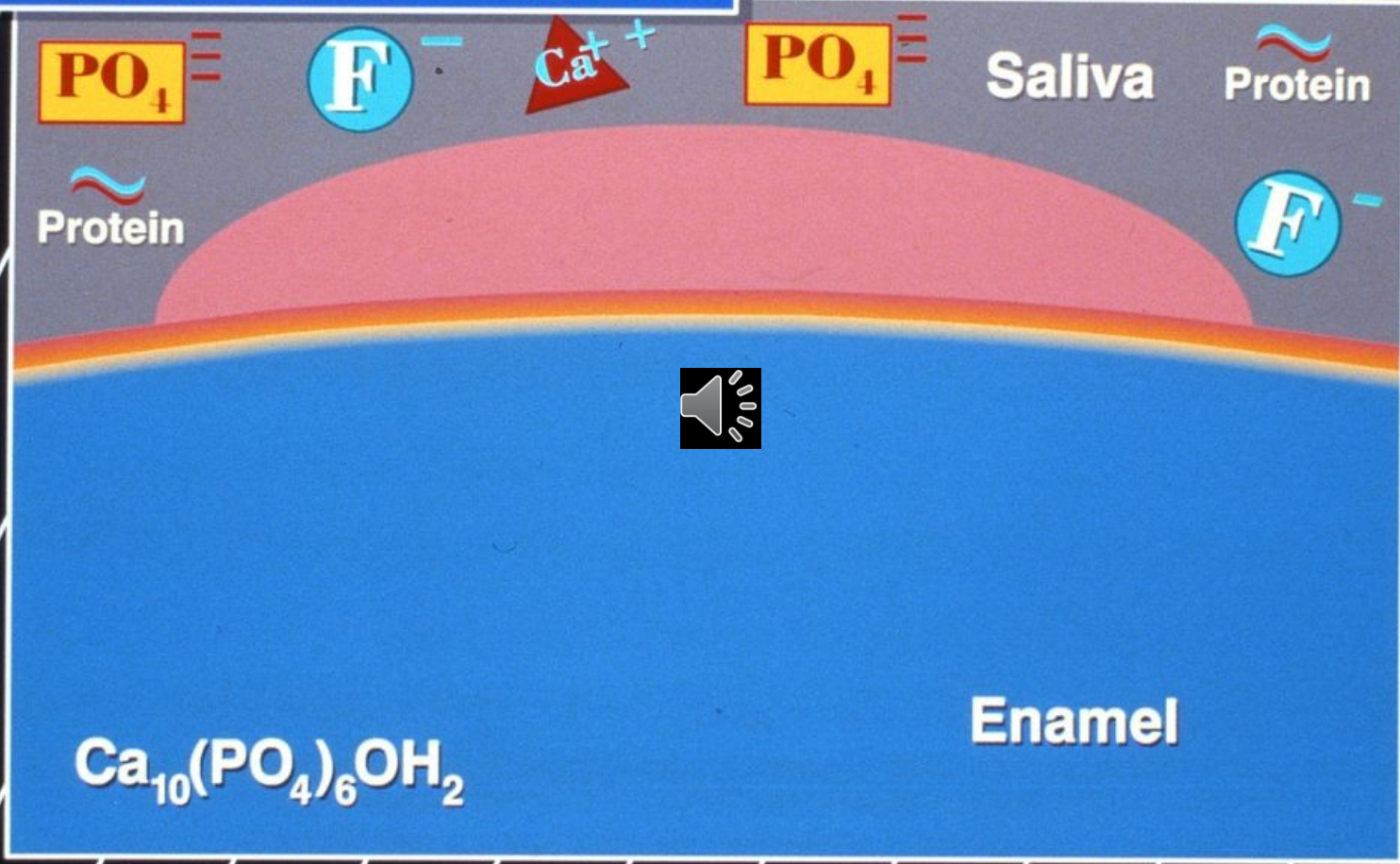
Hydroxyapatite



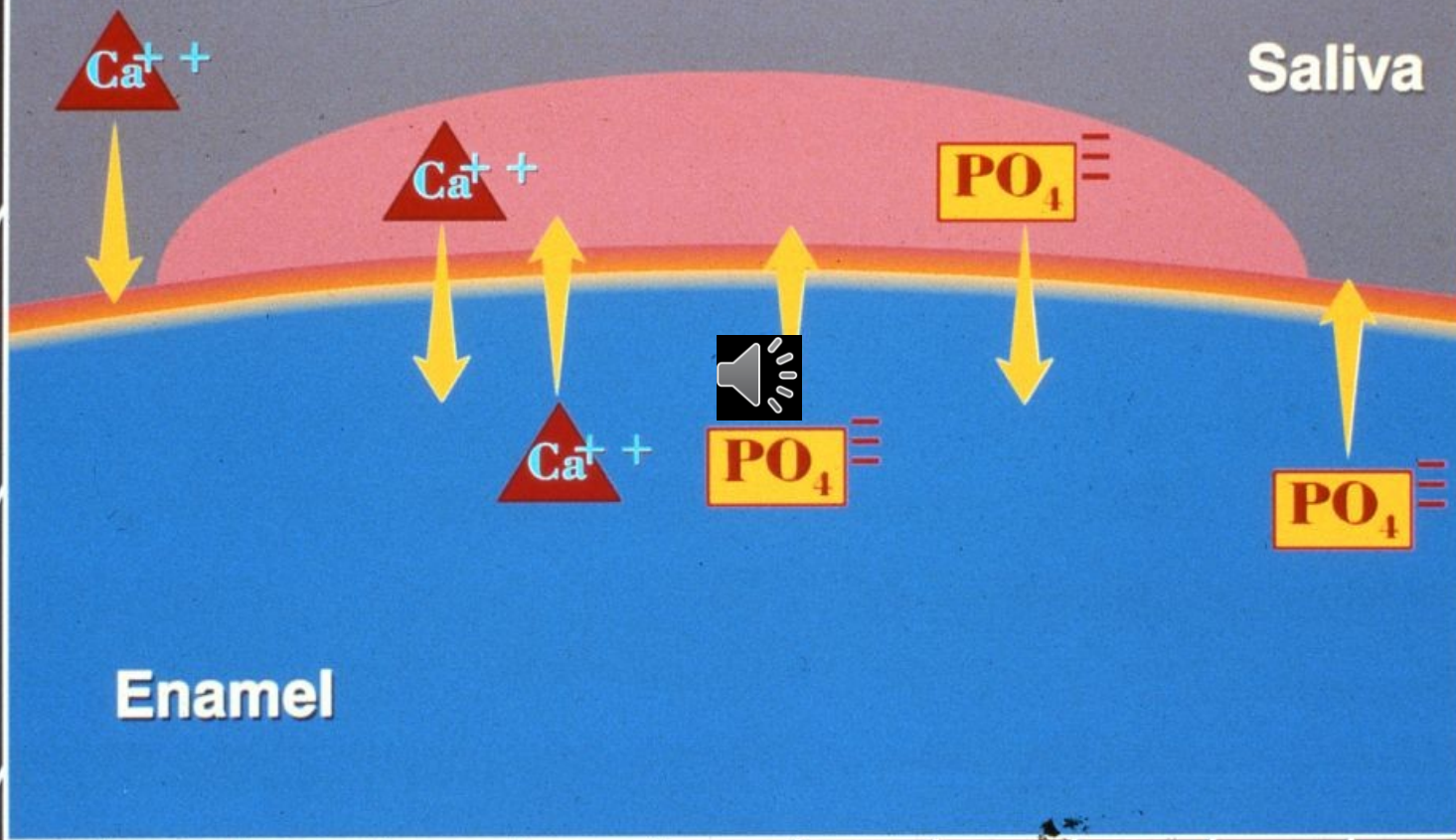
Fluoridated Hydroxyapatite



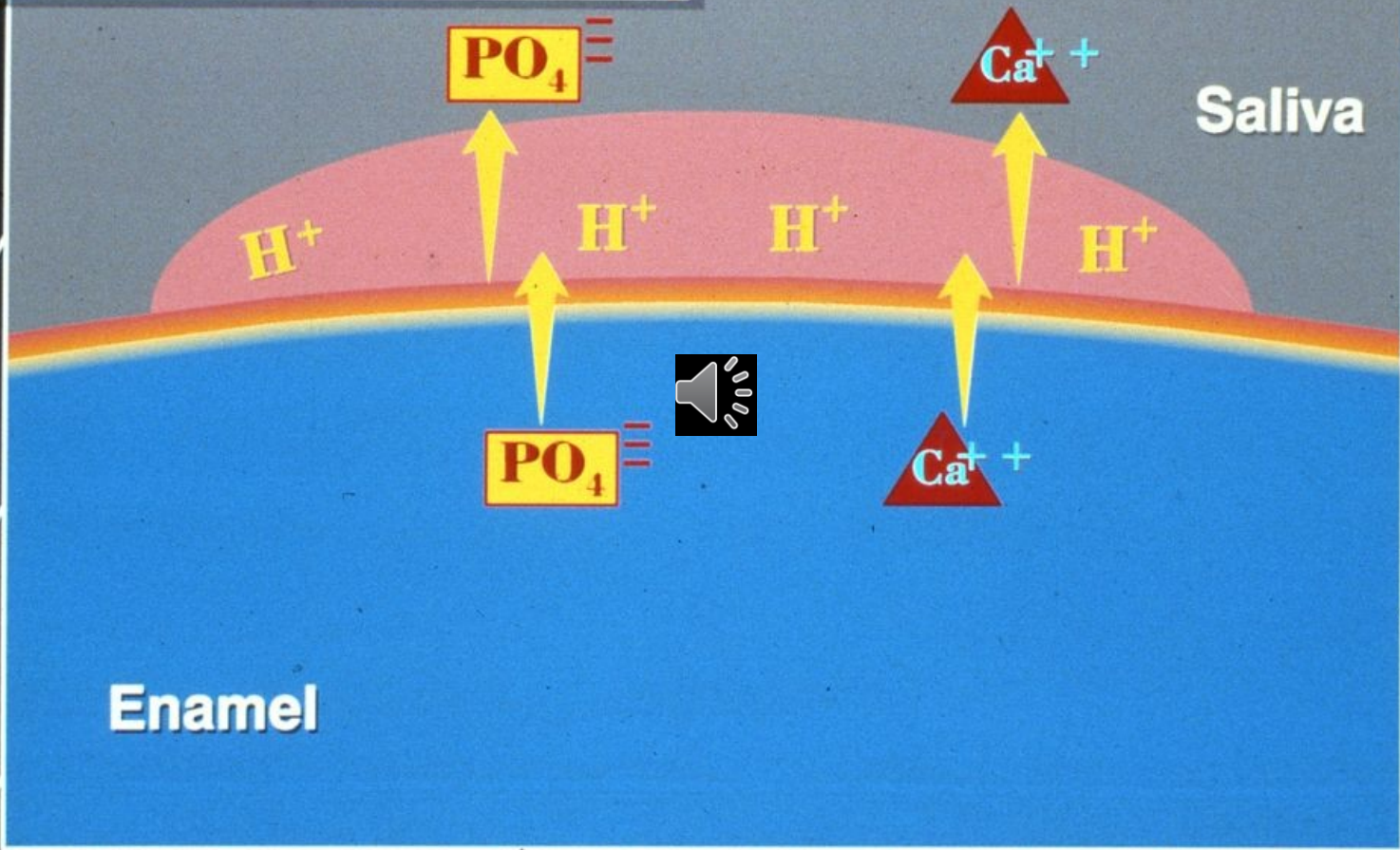
Saliva/Enamel Interface



Equilibrium



Disturbed Equilibrium

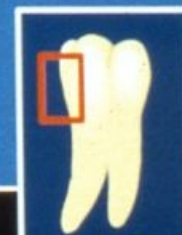

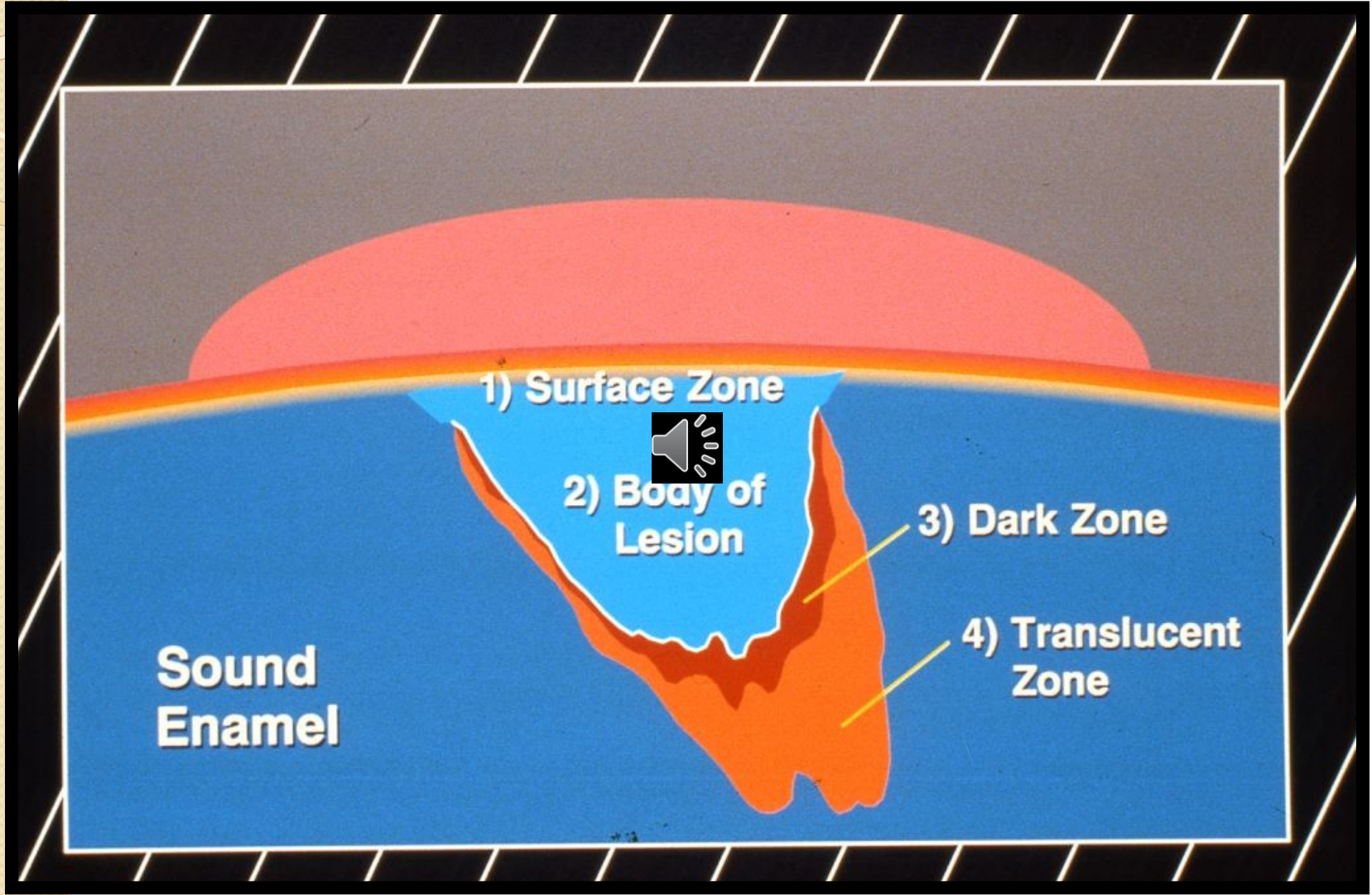
Demineralization

Acids diffuse in

Minerals out

Sound Enamel





Plaque as a Fluoride Reservoir

Saliva



Enamel

Acidic Plaque

Saliva



Enamel



Enamel

Before

Untreated Enamel

After

Treated Enamel -
2% NaF solution




Lesion of Enamel Caries

Water

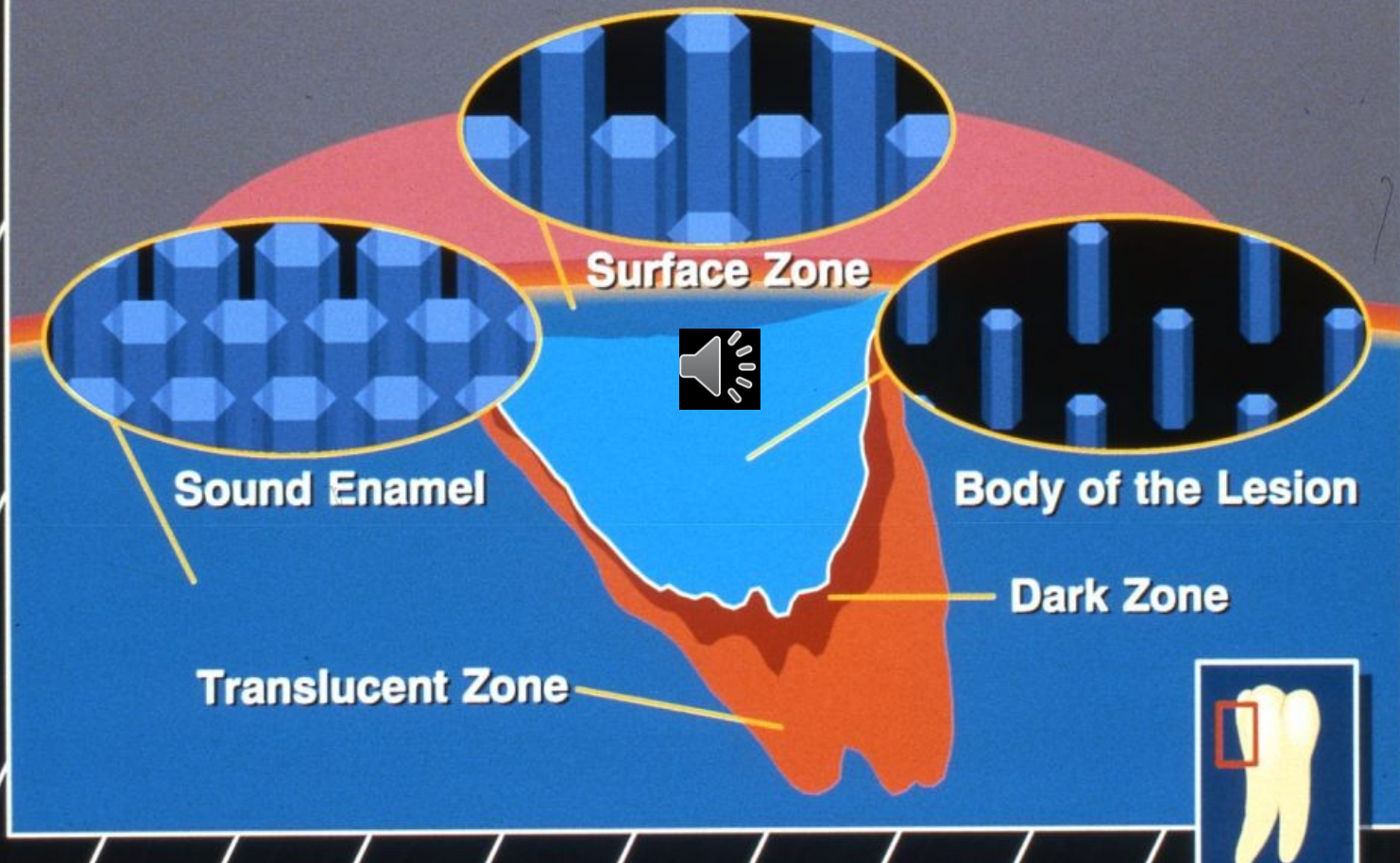


Lesion of Enamel Caries

Quinoline



Demineralization



Demineralization

Remineralization



Surface Zone



Surface Zone

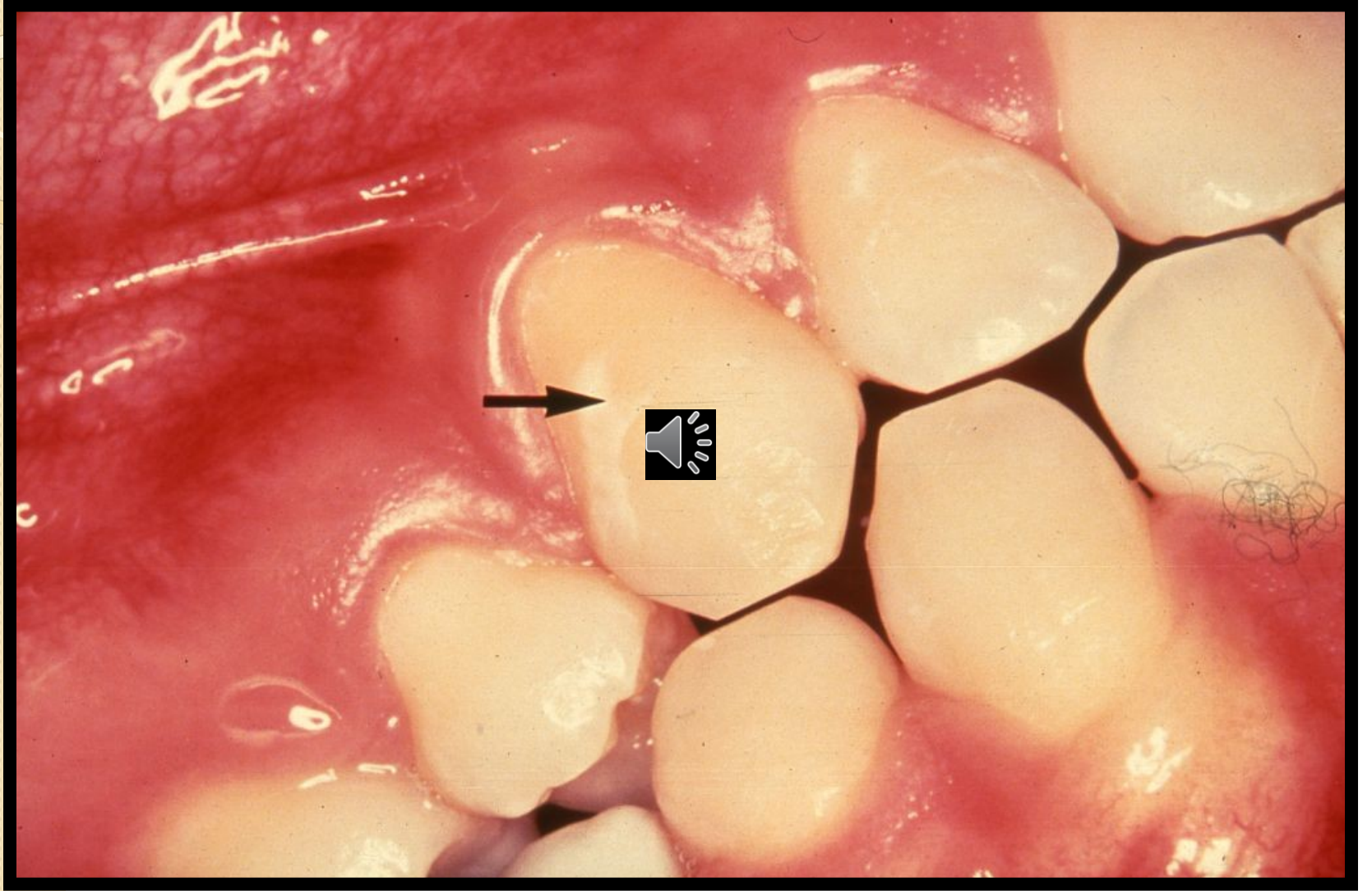


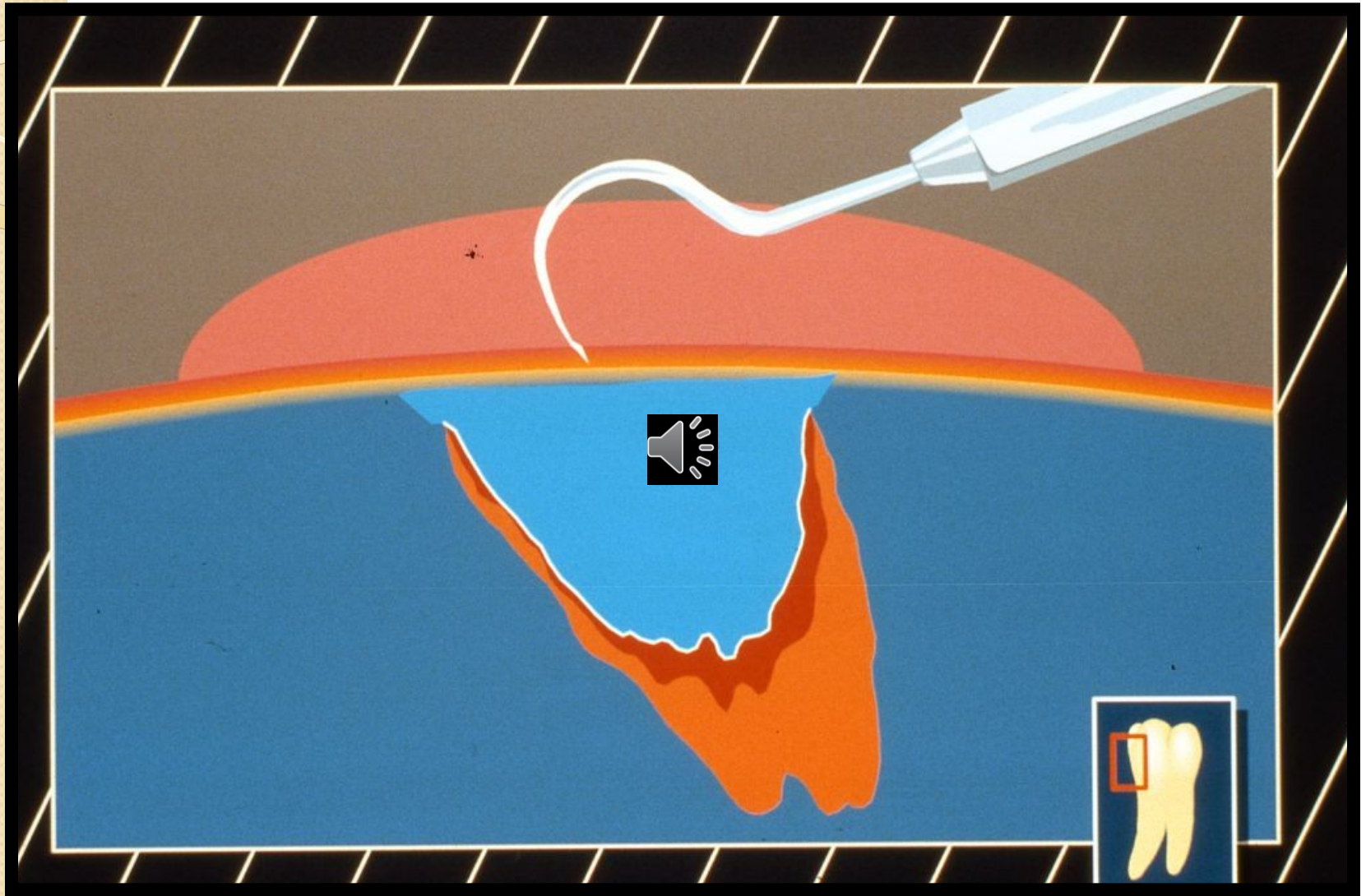
Body of Lesion



Body of Lesion












**Inhibits
Demineralization**

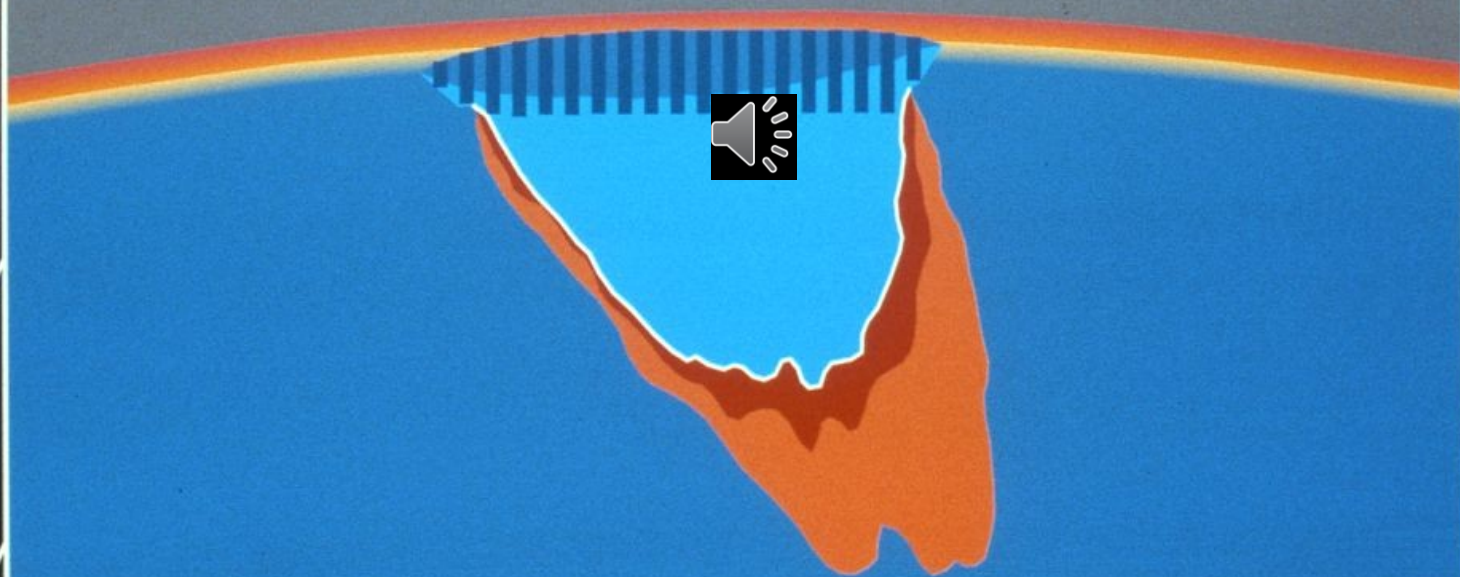


**Enhances
Remineralization**

**Low Fluoride Concentration
High Frequency**

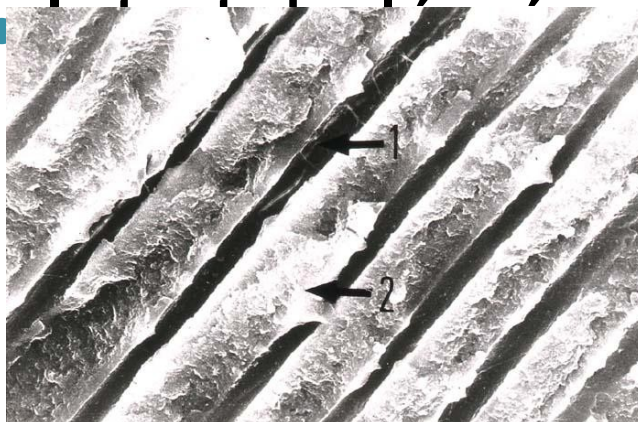


**High Fluoride Concentration
Low Frequency**



Stavba a struktura dentinu

- Složení: 30% organických látek (kolagen, mukopolysacharidy) a vody, 70% anorganický materiál
- Dentinové tubuly, Tomesova vlákna
- Predentin, Primární, sekundární, terciární



intra dentinální tubulární dentin


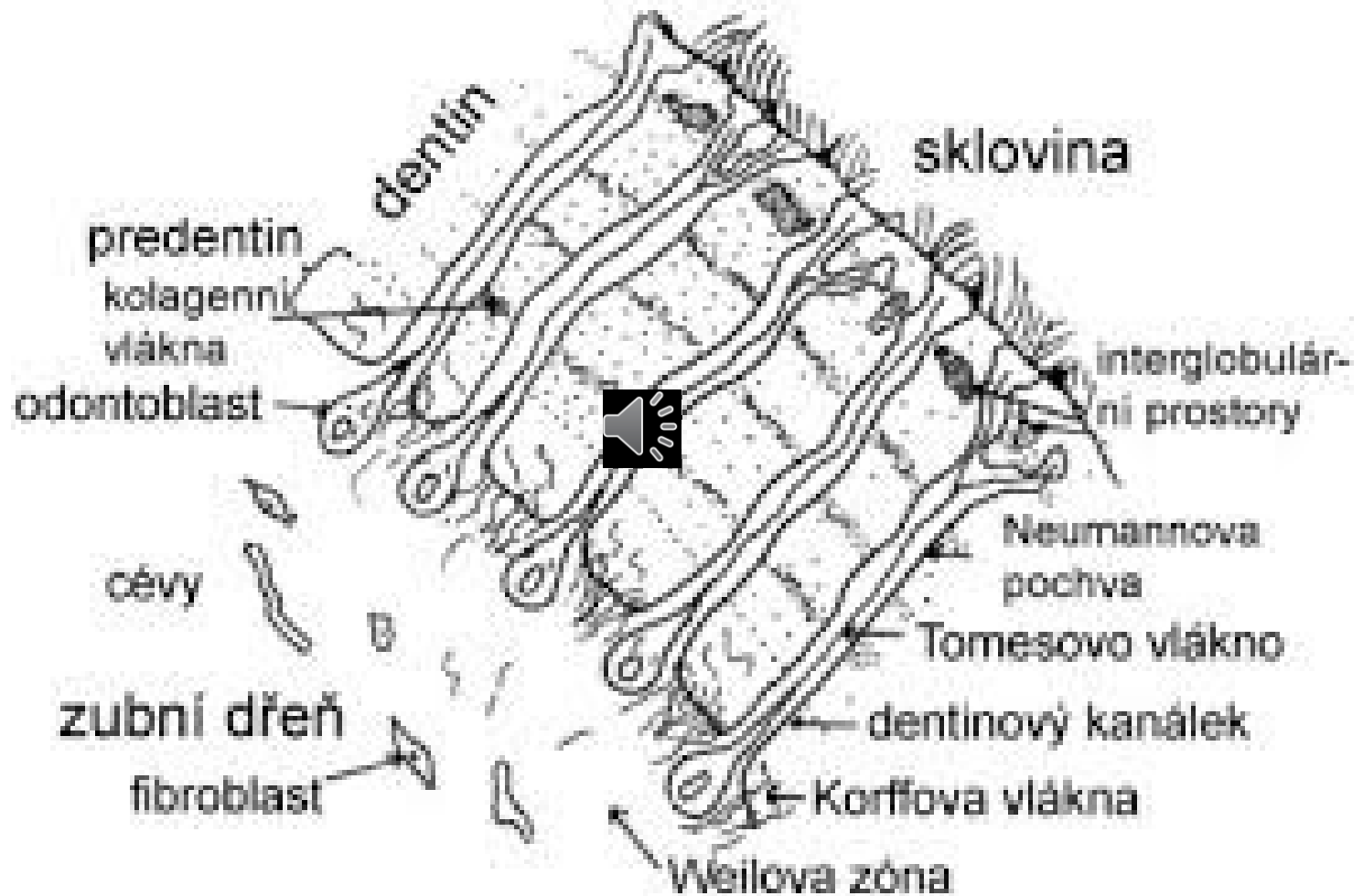



Figure 1. SEM micrograph showing dentinal tubules and total area measured under in bovine dentin.



Kaz dentinu

- odlišné chemické i morfologické složení od skloviny
- dentin je a) méně mineralizovaný,
b) obsahuje dentinové tubuly
 - rychlý postup  azu
- jako obraná reakce dochází k obliteraci tubulů
- pokročilý kaz dentinu charakterizují 3 pochody: 1) demineralizace dentinu kyselinami
2) proteolýza organické matrix
3) bakteriální invaze

Kaz dentinu

Kónická léze

Báze-směrem k povrchu zubu

Hrot-směrem k zubní dřeni

7 zon



Zona 1 –tvorba terciárního dentinu

Zona 2 – zóna normálního dentinu-v zubní dřeni-změny v odontoblastech(degenerace)

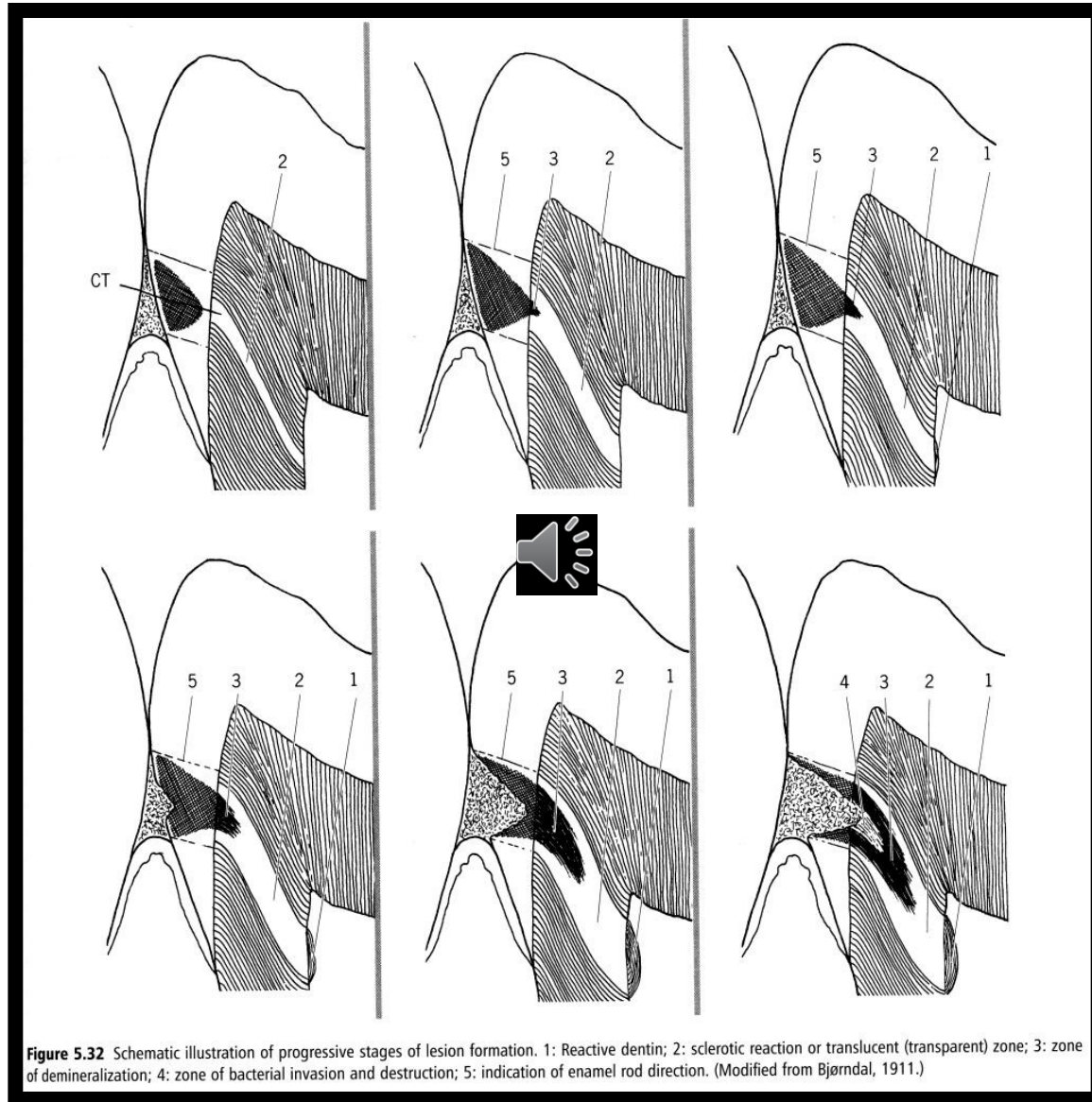
Zona 3 – zóna sklerotického dentinu (translucentní dentin)

Zona 4 – mrtvé trakty

Zona 5 – zóna demineralizace

Zona 6 – zóna bakteriální invaze

Zona 7 – zóna destrukce



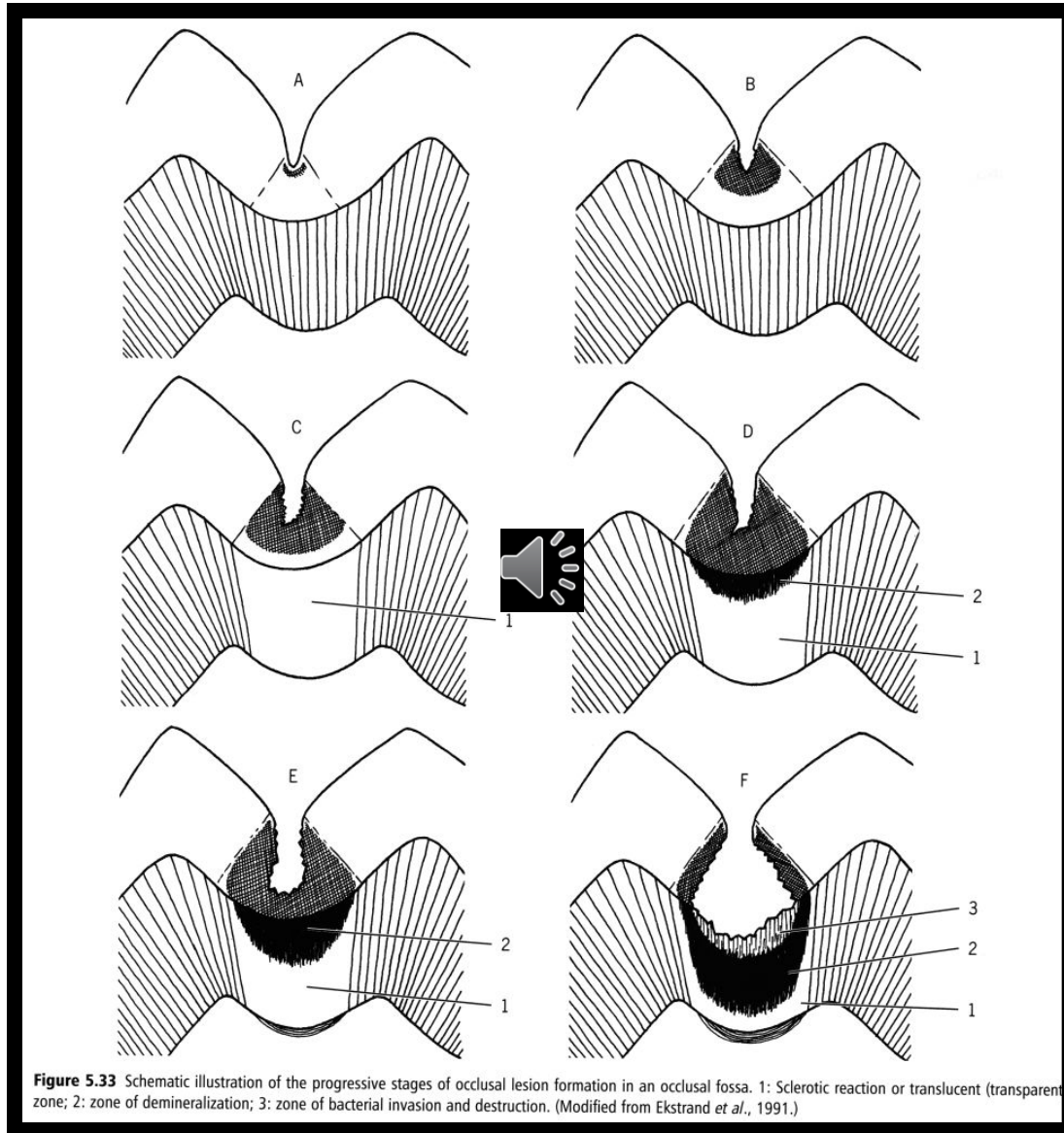
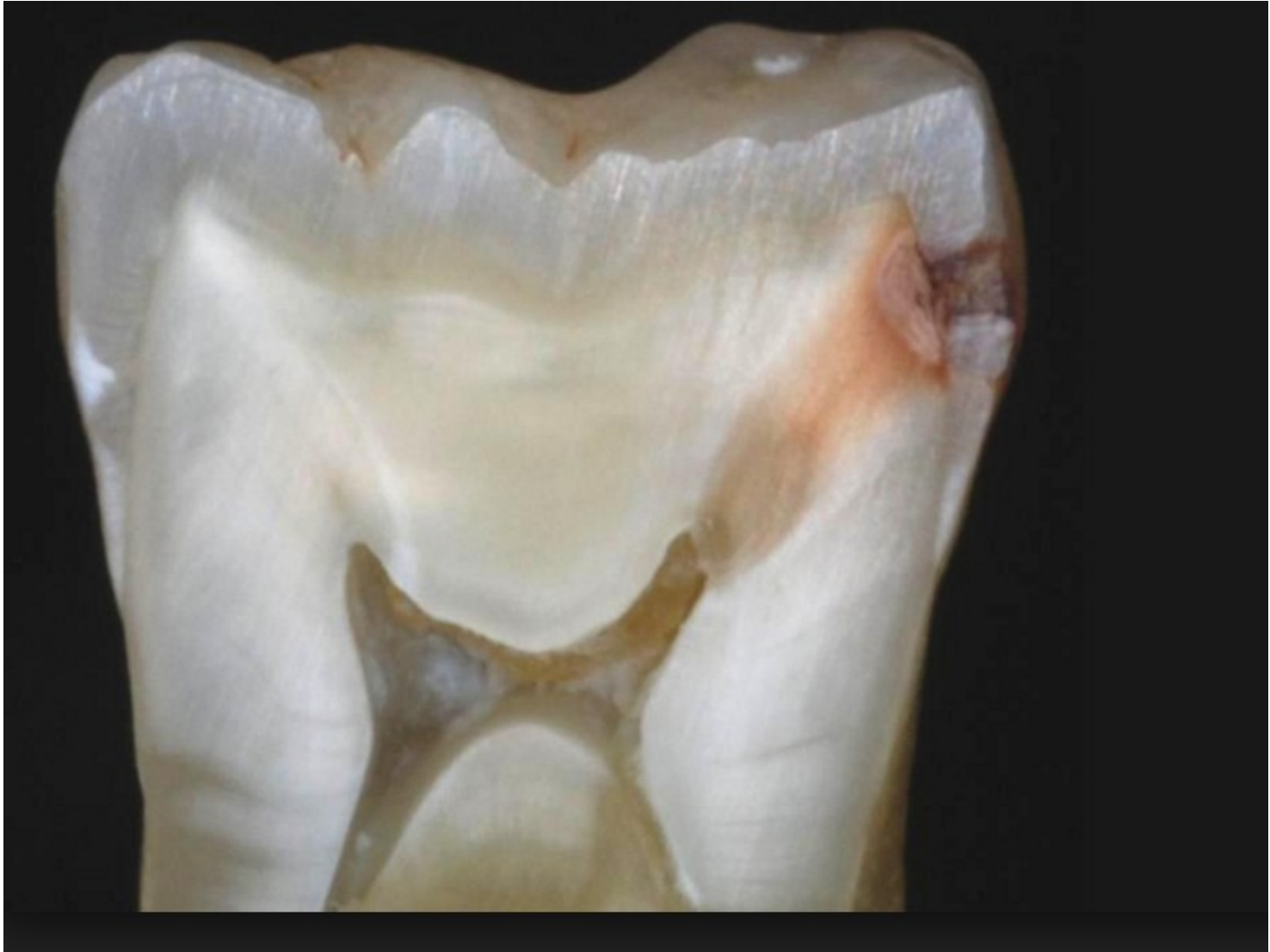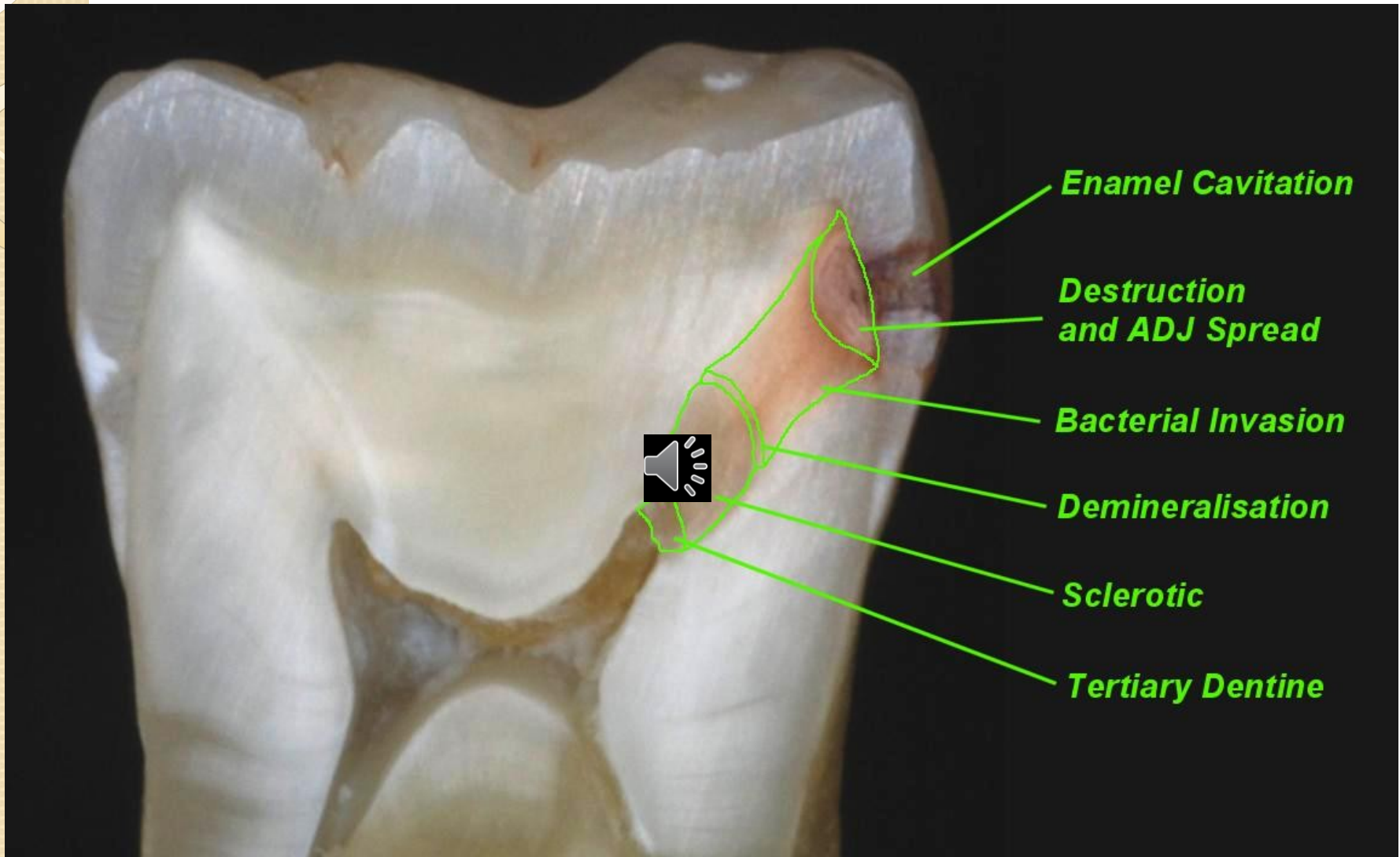
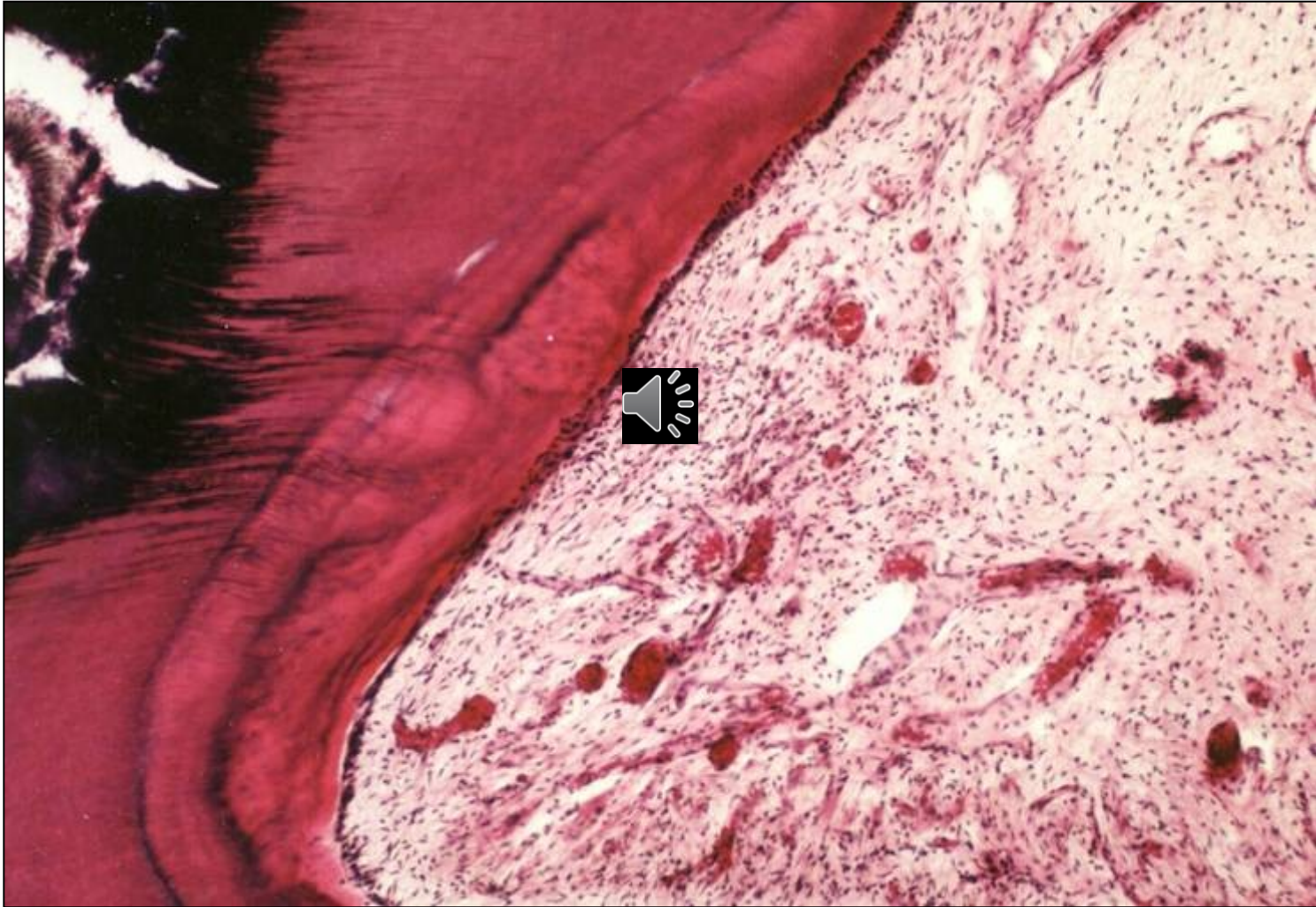


Figure 5.33 Schematic illustration of the progressive stages of occlusal lesion formation in an occlusal fossa. 1: Sclerotic reaction or translucent (transparent) zone; 2: zone of demineralization; 3: zone of bacterial invasion and destruction. (Modified from Ekstrand *et al.*, 1991.)





Finding




Light microscopy –dental pulp

Finding



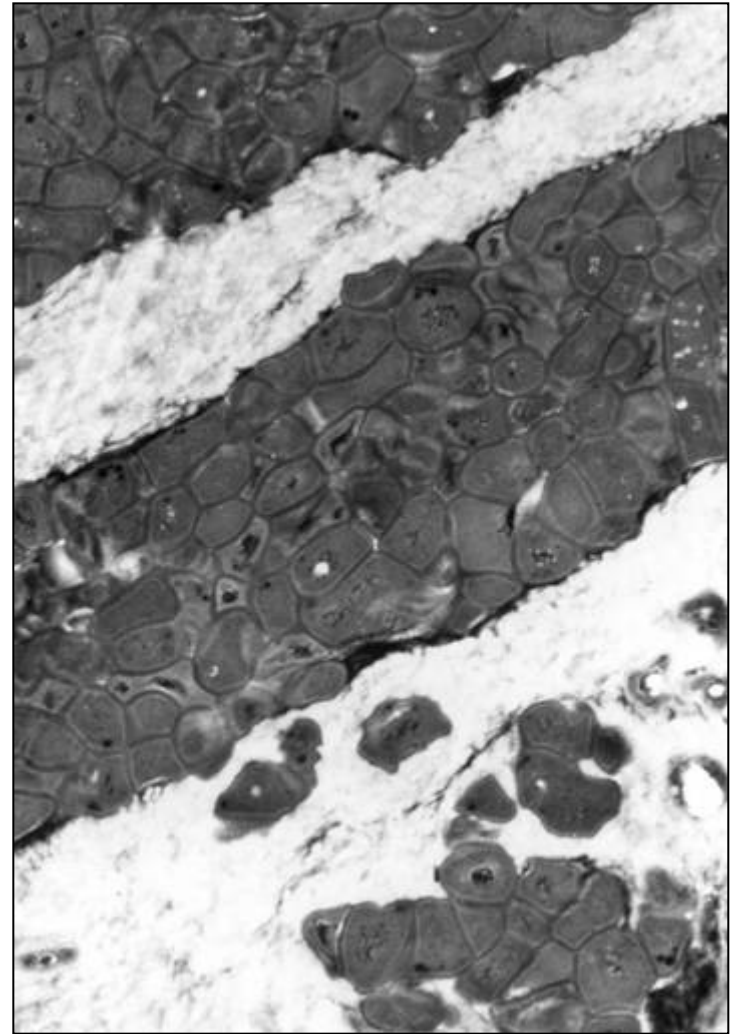
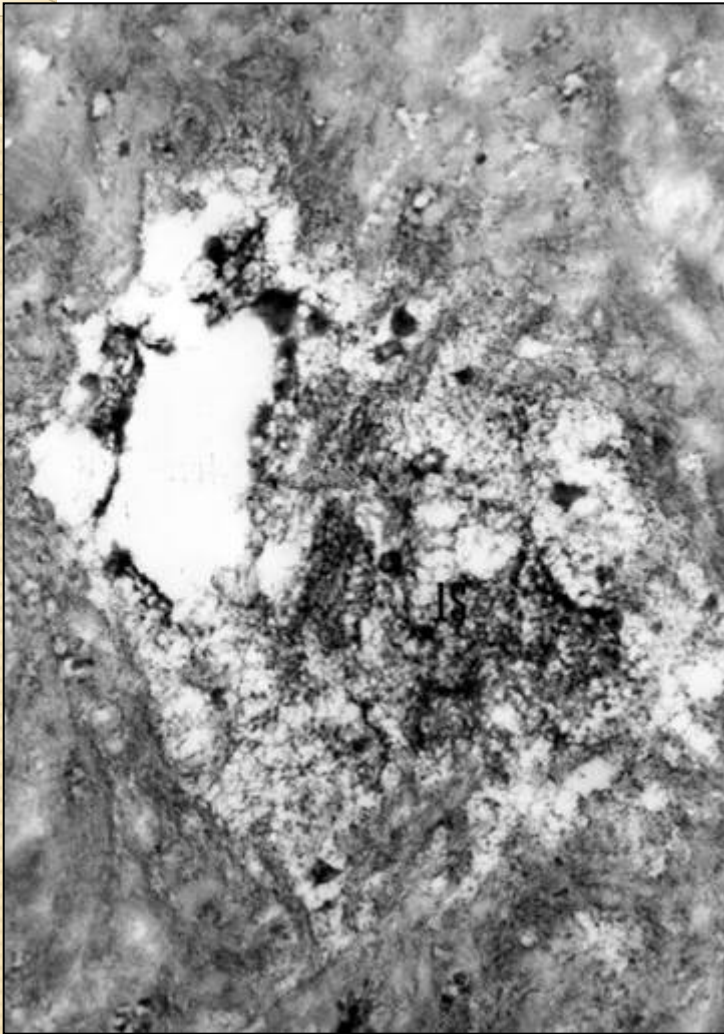
Dental pulp – penetration of microbes

Finding



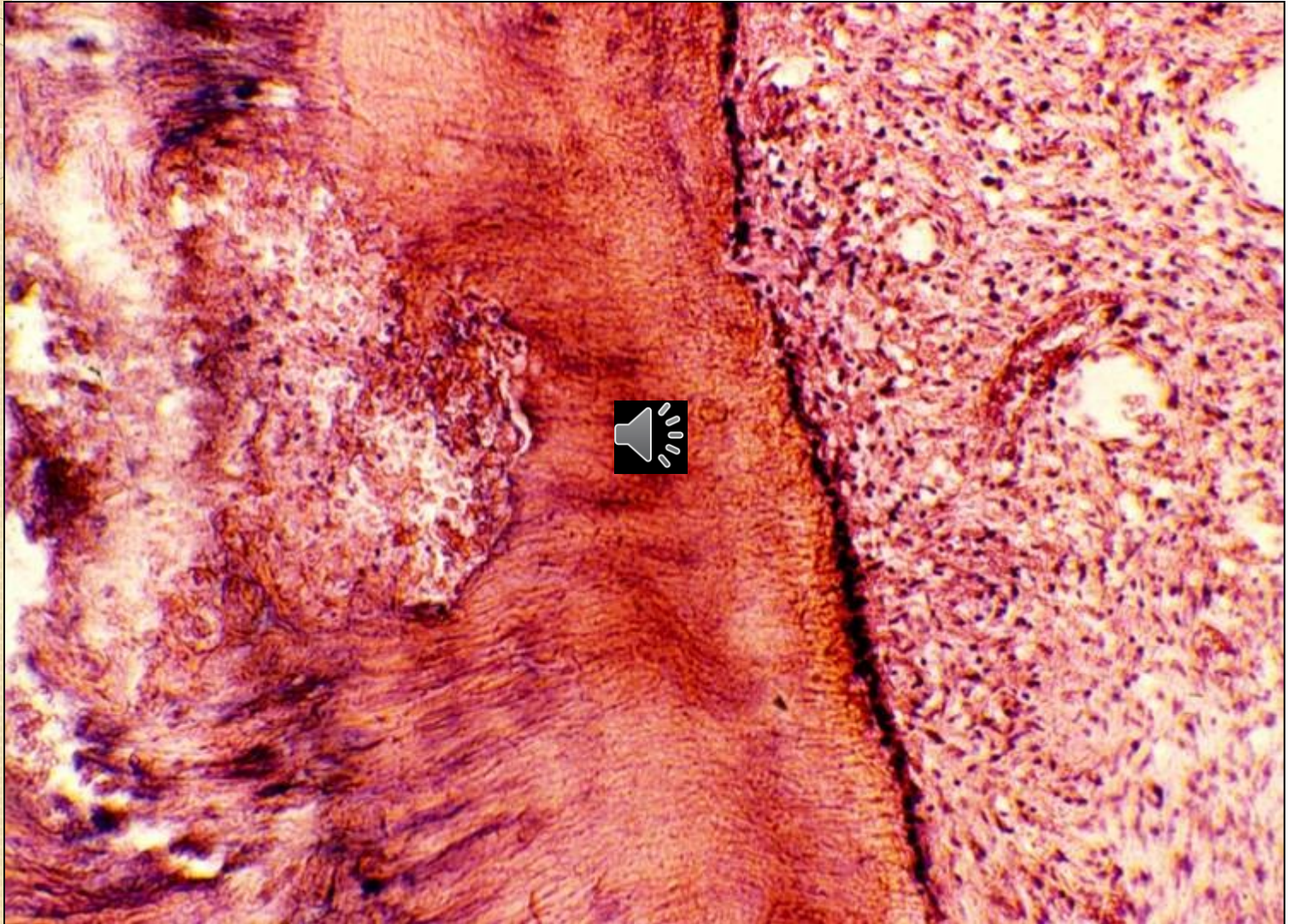
Brown-Bren staining

Finding



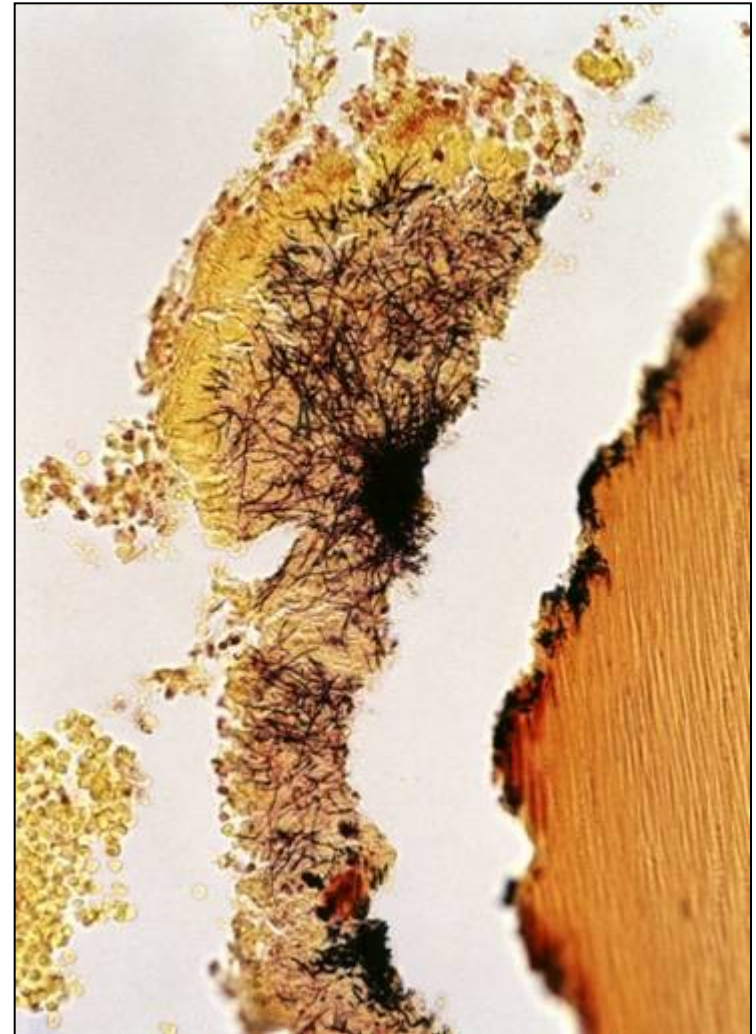
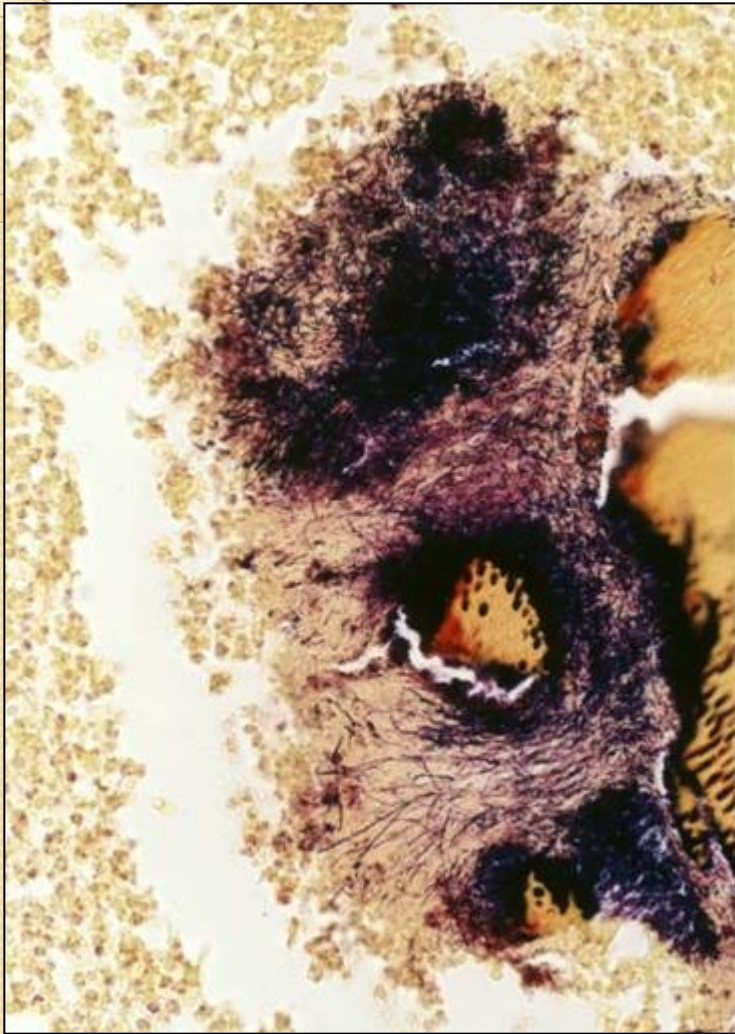
TEM- penetration of microbs , defense, obturation of tubules

Finding




pulpitis

Finding




Exposed dental pulp – actinomycosis

Finding



microbes in dentine tubules


Iatrogenní poškození ve stomatologii

- Iatrogenní poškození je nechtěné poškození pacienta způsobené při poskytování zdravotní péče, zpravidla v souvislosti s postupem non lege artis 
- Nutno odlišit iatrogenní poškození pacienta od komplikací vzniklých po ošetření


Příčiny iatrogenního poškození

- chybný chirurgický zákrok, přístup či nevhodné chování (nedodržení sterility)
- chybné předepsání léku, nezkontrolováním obsahu aplikovaného léku/látky
- spěch, stres
- chybná diagnóza
- burn-out syndrom

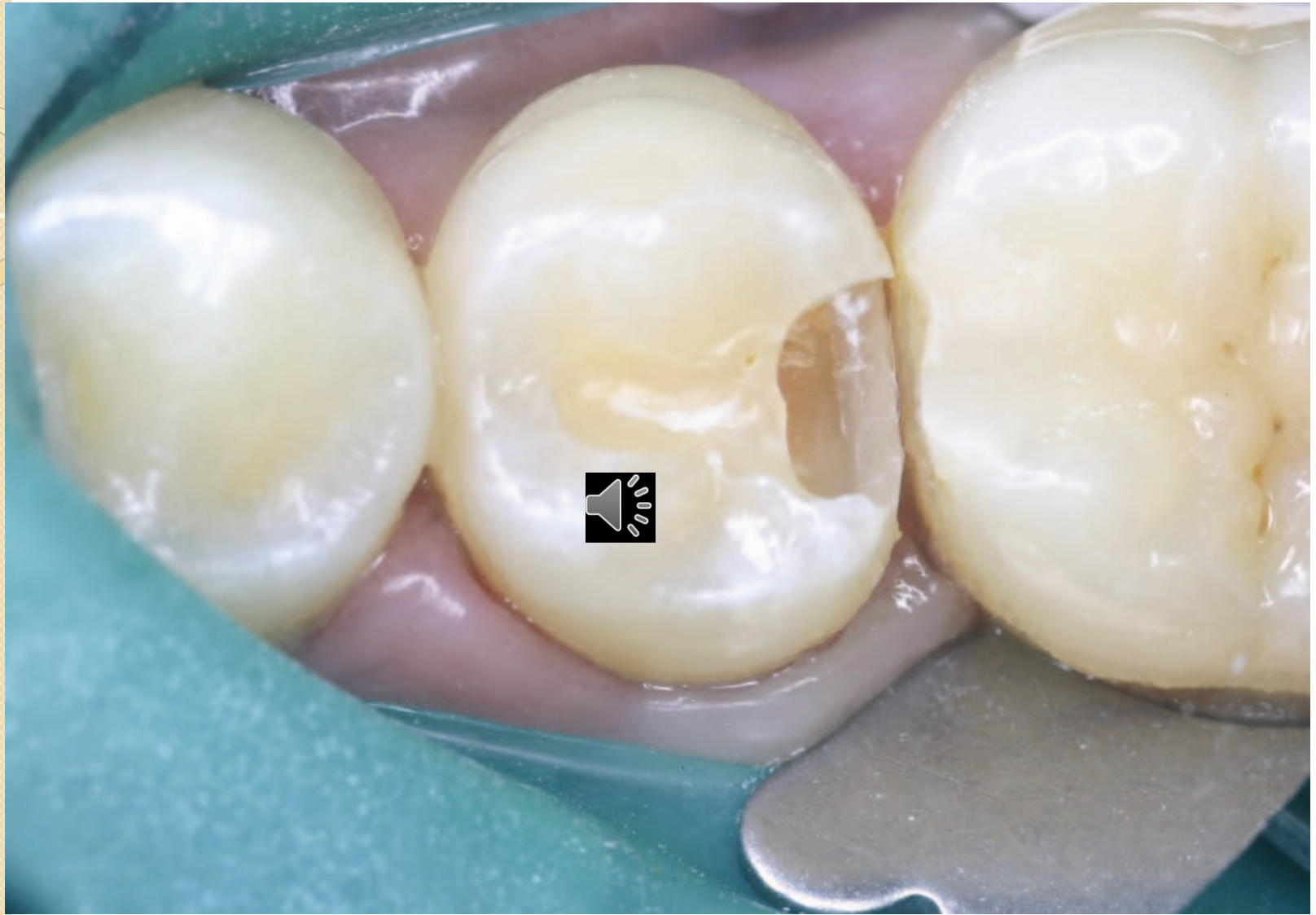

- Mezi iatrogenní poškození patří:
 - povrtání sousedního zubu při preparaci
 - extrakce jiného zubu
 - poranění tváře, jazyka vrtáčkem
 - otok po přetlačení NaOCl do periodontální štěrbiny, sinus maxillaris u endodontického ošetření 
 - emfyzém po výplachu KK peroxidem
 - poleptání chemikáliemi při endodontickém ošetření
 - přetětí kořene sousedního zubu při chirurgické extrakci

Jak poškození pacienta předejít

- snaha vyvarovat se zbrklé práci ve stresu
- odebrání dokonalé anamnézy pacienta 
- dodržovat bezpečnost práce
- dobře indikovaná terapie
- před aplikací jakéhokoliv přípravku pacientovi si překontrolovat stříkačku, balení...
- chránit sousední zuby

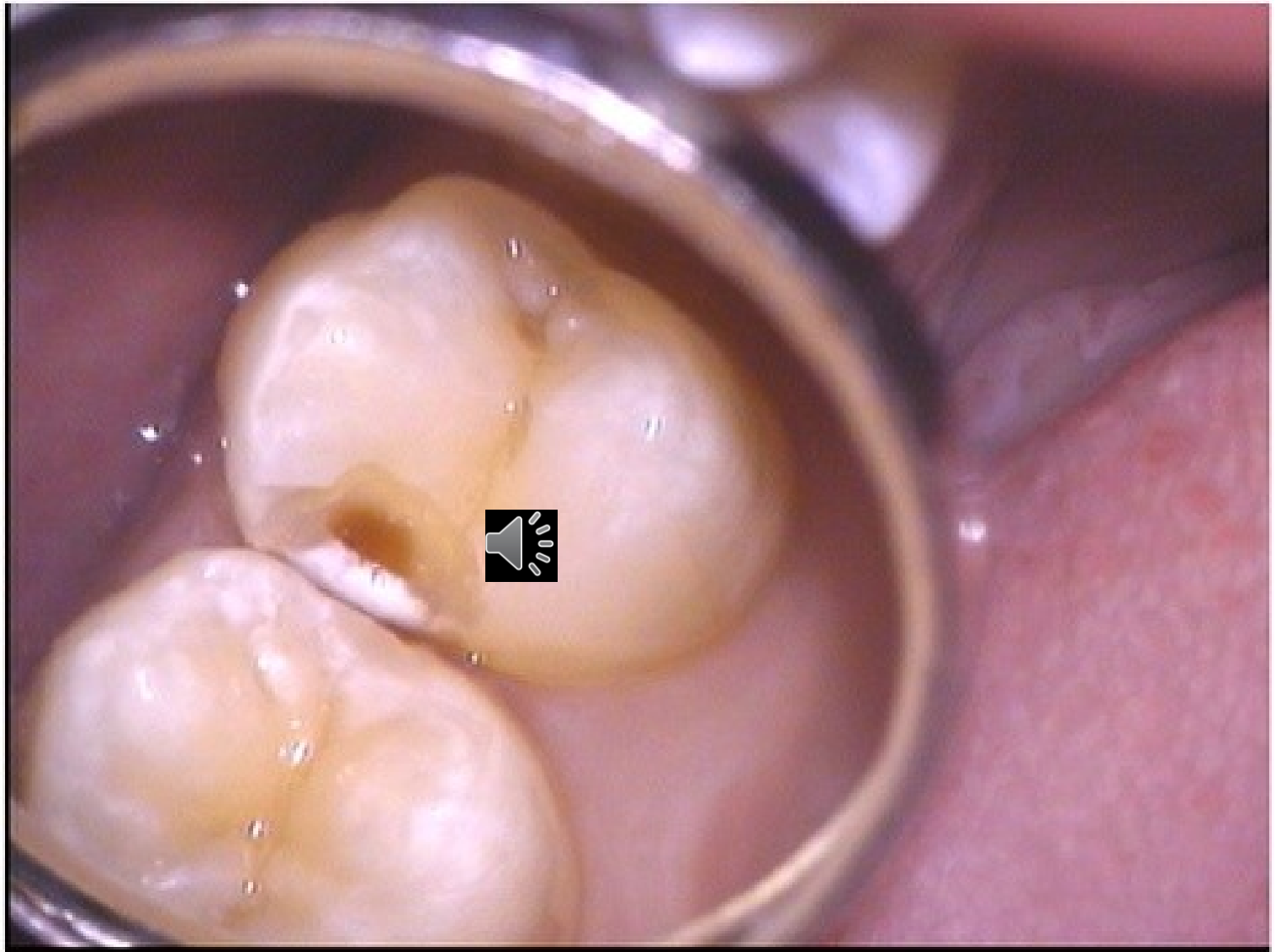



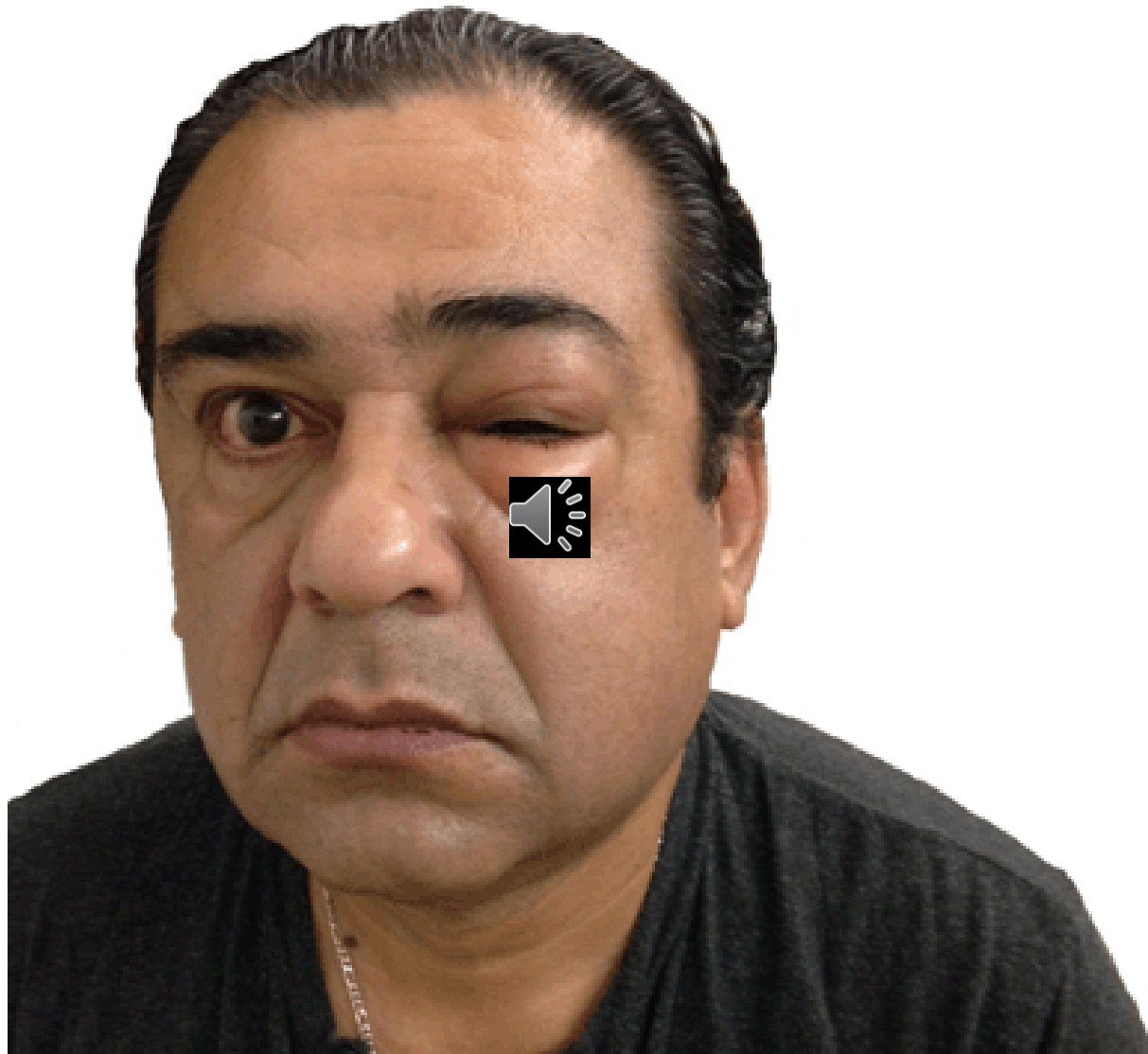
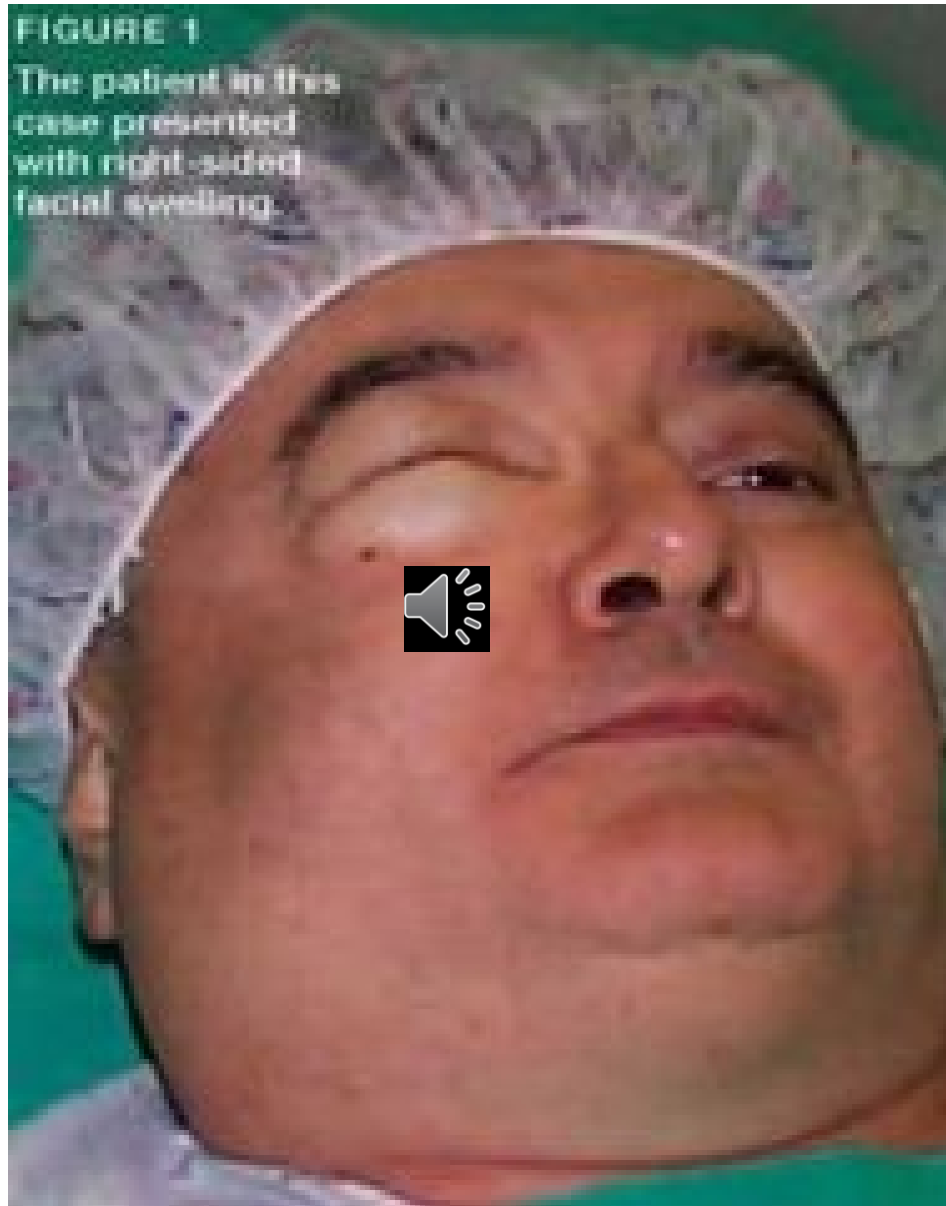

FIGURE 1

The patient in this case presented with right-sided facial swelling.



Děkuji za pozornost



denisakavrikova@gmail.com