

MUNI

# NEUROLOGICKÁ PROPEDEUTIKA - část II. (poruchy vědomí, syndrom nitrolební hypertenze a vyšetření páteře)

Neurologie – Všeobecné lékařství

**Jan Kočica, doc. Adamová**

Neurologická klinika FN Brno



NEUROLOGICKÁ  
KLINIKA  
LF MU a FN BRNO

Z této online verze prezentace byly odstraněny obrázky na které autoři nemají právo nebo nejsou volně přístupné.

# PORUCHY VĚDOMÍ

**VĚDOMÍ** = stav, kdy si jedinec **plně uvědomuje** sebe sama a své okolí, je schopen **jednat** podle své vůle a **adekvátně reagovat** na zevní i vnitřní podněty. (Synonymum: bdělý stav).

## VĚDOMÍ

### VIGILITA (bdělost)

Schopnost **adekvátně reagovat** na podněty zevního prostředí.

### LUCIDITA (uvědomění)

Schopnost **uvědomovat si v bdělém stavu** vlastní existenci a správně interpretovat vjemy z okolí. Vigilita je tedy podmínkou lucidity („Není lucidity bez vigility“).

# PORUCHY VĚDOMÍ – DEFINICE A ROZDĚLENÍ

**VĚDOMÍ** = stav, kdy si jedinec **plně uvědomuje** sebe sama a své okolí, je schopen **jednat** podle své vůle a **adekvátně reagovat** na zevní i vnitřní podněty. (Synonymum: bdělý stav).

## PORUCHY VĚDOMÍ

### VIGILITA (bdělost) – KVANTITATIVNÍ PORUCHY VĚDOMÍ

Neschopnost adekvátně reagovat na podněty zevního prostředí.

SOMNOLENCE

SOPOR

KÓMA

**i** K udržení vědomí je třeba správné činnosti **retikulární formace (RF) mozkového kmene** (tzv. ascendentní retikulární aktivační systém, ARAS) ve **spojení s diencefalickými strukturami** (thalamus, hypothalamus) a **mozkovou kůrou** (temporo-parieto-okcipitální pomezí a pak zejména frontální mediální kortex).

# PORUCHY VĚDOMÍ

**i** Někteří autoři dělí poruchy vědomí ještě z časového hlediska na dlouhodobé (níže) a krátkodobé, kam řadí synkopu nebo epileptický záchvat.

**VĚDOMÍ** = stav, kdy si jedinec **plně uvědomuje** sebe sama a své okolí, je schopen **jednat** podle své vůle a **adekvátně reagovat** na zevní i vnitřní podněty. (Synonymum: bdělý stav).

## PORUCHY VĚDOMÍ

### VIGILITA (bdělost) – KVANTITATIVNÍ PORUCHY VĚDOMÍ

#### SOMNOLENCE

Není spontánní udržení vigility, zvýšená **spavost**, je však **probudný oslovením nebo dotekem**, reaguje s latencí nebo zpomaleně, nepřesně. Pomine-li impulz k udržení vigility, **pacient usíná**. Somnolenci vyvolá např. spánková deprivace.

#### SOPOR

Není spontánní udržení vigility, pacient není probudný oslovením, ale **jen silnou stimulací** (obvykle algický/nociceptivní podnět). Obvykle odpovídá jednoslovně nebo vydává nesrozumitelné zvuky.

#### KÓMA

Pacient **nereaguje na podněty vůbec** (hluboké kóma) nebo reaguje nespecificky/omezeně/nedokonale na silnou algickou stimulaci.

# PORUCHY VĚDOMÍ - DEFINICE A ROZDĚLENÍ

## PORUCHY VĚDOMÍ

### LUCIDITA (uvědomění) – KVALITATIVNÍ PORUCHA VĚDOMÍ

Schopnost uvědomovat si v bdělém stavu vlastní existenci a správně interpretovat vjemy z okolí. Vigilita je tedy podmínkou lucidity („Není lucidity bez vigility“).

## DELIRIUM

Nespecifická odpověď na různá somatická postižení (např. metabolické či infekční) nebo intoxikaci. Organická duševní porucha.

- **Náhlý začátek** (max. v řádu dní) a **kolísavý průběh** (často s poruchou cyklu spánek-bdění).
- Dominuje **porucha pozornosti a vnímání** (dezorientace časem, místem a osobou) a akutní **kognitivní dysfunkce** (obvykle všech domén – tj. paměti, pozornosti, koncentraci, exekutivě (plánování, organizace, pracovní paměť), řeči, prostorové orientace).
- Často doprovází **psychiatrické projevy** (neklid, agitovanost, halucinace, bludy a agresivita).
- Může doprovázet **motorický neklid** (např. třes), pocení i tachykardie.

**Delirium** je některými autory rozdělováno na hyperaktivní (dominuje zvýšené psychomotorické tempo), hypoaktivní a smíšené (kdy se stav střídá).

# PORUCHY VĚDOMÍ - VYŠETŘENÍ

1) Jaká je **tíže a charakter poruchy vědomí?**

2) Jaká je přepokládaná **lokalizace postižení?**

3) Jaká je **příčina postižení?**

# PORUCHY VĚDOMÍ - VYŠETŘENÍ

## 1) Jaká je tíže a charakter poruchy vědomí?

- Vyšetření obvykle na urgentním příjmu s málo anamnestickými daty (předání ZZS, příbuzní, svědkové).
- Nejčastěji využíváme **Glasgow Coma Scale (GCS)** – jednoduchá reprodukovatelná a rychlá metoda ke zhodnocení úrovně vědomí (kvantitativní porucha vědomí, vigility).

**Points:**

	1	2	3	4	5	6
<b>Best motor response</b>	No motor response	Extends to pain (decerebrate)	Flexes to pain (decorticate)	Withdraw from pain	Localize to pain	Obeys commands
<b>Best verbal response</b>	No verbal response	Incomprehensible sounds	Inappropriate words	Confused	Oriented	
<b>Eye opening</b>	No opening	Pain	Verbal Command	Spontaneous	Remember, even a toaster has a GCS of 3!	



## GLASGOWSKÁ STUPNICE (GLASGOW COMA SCALE)

### Otevření očí

1b	neotvívá
2b	na bolest
3b	na oslovení
4b	spontánně

### Nejlepší hlasový projev

1b	žádný
2b	nesrozumitelné zvuky
3b	jednotlivá slova
4b	nedekvální slovní projev
5b	adekvální slovní projev

### Nejlepší motorická odpověď

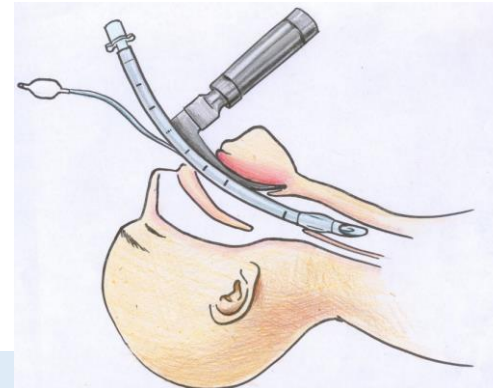
1b	žádná
2b	na algický podnět nespecifická extenze
3b	na algický podnět nespecifická flexe
4b	na algický podnět úniková reakce
5b	na algický podnět cílená obranná reakce
6b	na výzvu adekvální motorická reakce

# PORUCHY VĚDOMÍ - VYŠETŘENÍ

## 1) Jaká je tíže a charakter poruchy vědomí?

- Vyšetření obvykle na urgentním příjmu s málo anamnestickými daty (předání ZZS, příbuzní, svědkové).
- Nejčastěji využíváme **Glasgow Coma Scale (GCS)** – jednoduchá reprodukovatelná a rychlá metoda ke zhodnocení úrovně vědomí (kvantitativní porucha vědomí, vigility).

CGS	Kóma
8 a méně	Těžké
9 - 12	Střední
13 a více	Lehké



- Pokračujeme s **hodnocením lucidity:**

**Obvykle hodnotíme orientaci osobou, místem a časem.**

*„Jak se jmenujete? Co je dnes za den? Jaký máme rok? Kde se nacházíme? V jakém městě? Zkuste mi popsat, co mám na sobě? Ukážete na sestřičku – Víte, co je její práce, kdo to je?“*

- Odpovídá-li pacient přiléhavě a správně, teprve pak lze odebrat validně anamnézu a nynější onemocnění.

**Normální nález:**

**Objektivní vyšetření:**

Pacient při vědomí/vigilní, orientován, spolupracující, ...

Lucidní, spolupracující, ...

**Patologický nález:**

**Objektivní vyšetření:**

Hluboký sopor, GCS 9 (E2V3M4), ...

**i** V některých nálezech se setkáváme se zápisem: *Pacient lucidní, orientován, ...* jedná se o tautonyma. Lucidní pacient bude vždy orientován.

# PORUCHY VĚDOMÍ - VYŠETŘENÍ

## 2) Jaká je přepokládaná **lokalizace postižení**? (VYŠETŘENÍ PACIENTA V BEZVĚDOMÍ)

- Zhodnocení a **zajištění vitální funkcí** (respirace, krevní tlak, srdeční činnost)
- Obvykle paralelně jsou nabírány krevní odběry (vč. acidobazické rovnováhy nebo toxikologie)
- **ASPEKCE**
  - Celkový stav hybnosti? Držení těla, vzájemné postavení? Spontánní pohyby? Reakce na vnější podněty? Asymetrie pohybu končetin? Mimovolní pohyby?

## SOMATICKÉ VYŠETŘENÍ

- Obvykle provádí paralelně lékař urgentního příjmu.
- Známky traumatu, krvácení, vyšetření srdce, břicha, ...

## NEUROLOGICKÉ VYŠETŘENÍ

- Zhodnocení hloubky poruchy vědomí.
- Vybavení kmenových reflexů.
- Vybavení očních příznaků.
- Test svalového tonu a vyšetření ložiskových příznaků.
- Charakter dýchání.

# PORUCHY VĚDOMÍ - VYŠETŘENÍ

## 2) Jaká je přepokládaná lokalizace postižení? (VYŠETŘENÍ PACIENTA V BEZVĚDOMÍ)

### POSTAVENÍ OČNÍCH BULBŮ

- Sledujeme **symetričnost postavení bulbů** – asymetrické postavení může být při periferní lézi okohybné inervace (HNN III, IV, VI.)
- Sledujeme **konjugovanou deviaci očních bulbů** (s event. i deviací hlavy) – obvykle deviace hlavy a bulbů k hemisferálnímu ložisku či může být v rámci kmenové léze.
- Sledujeme spontánní **symetrické mimovolní pohyby očních bulbů** – např. bloudové pohyby bulbů, jejich přítomnost poukazuje na zachovanou integritu mozkového kmene a tedy lepší prognózu

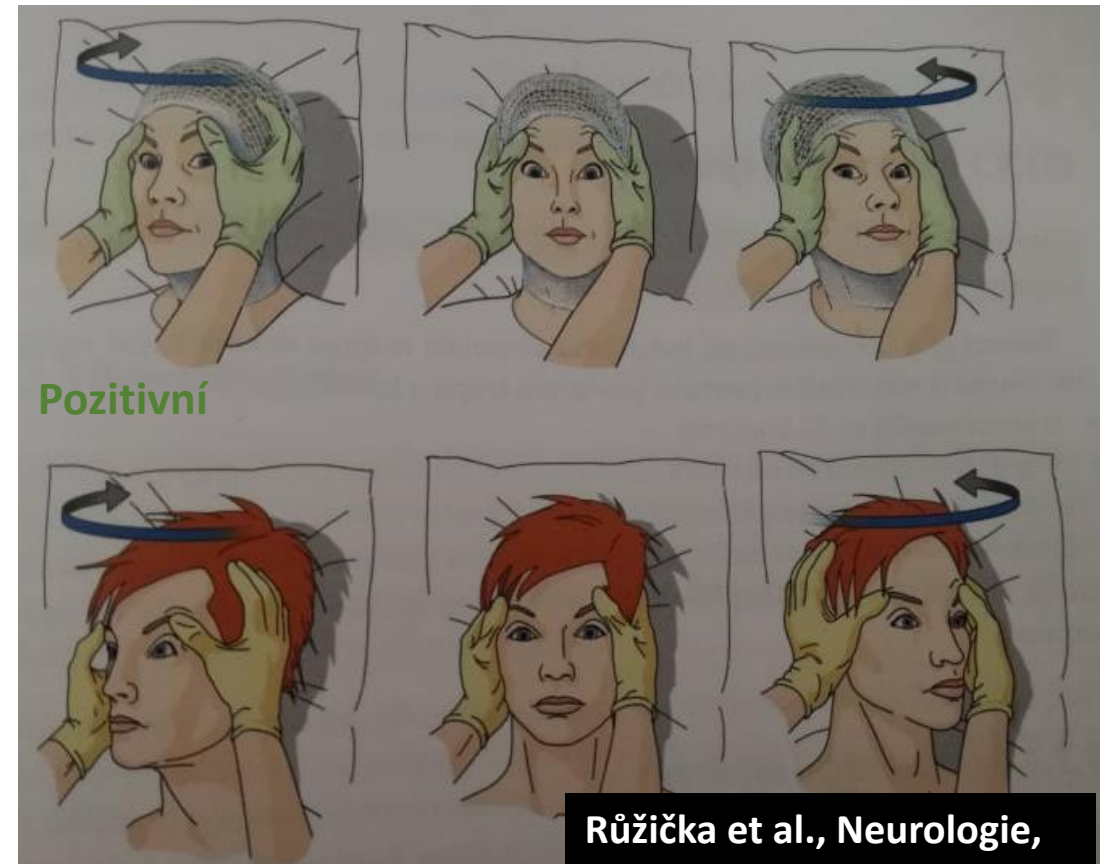
# PORUCHY VĚDOMÍ - VYŠETŘENÍ

## 2) Jaká je přepokládaná lokalizace postižení? (VYŠETŘENÍ PACIENTA V BEZVĚDOMÍ)

### POHYBY OČNÍCH BULBŮ

- Sledujeme spontánní **symetrické mimovolní pohyby očních bulbů** – např. bloudové pohyby bulbů, jejich přítomnost poukazuje na zachovanou integritu mozkového kmene a tedy lepší prognózu
- **OKULOCEFALICKÝ REFLEX (horizontální a vertikální)**
- Pozitivní reflex se projeví konjugovaným stočením obou očních bulbů opačným směrem, než hlava.
- Vybavení dokládá, že je zachována integrita vestibulárních a okohybných jader a fasciculus longitudinalis medialis (FLM) v mozkovém kmeni (horní část mesencefala = vertikální, pons Varoli = horizontální).

**i** Při plném vědomí je inhibován z frontálního laloku, je tedy vybavitelný pouze u pacientů s poruchou vědomí (nebo u těžkého postižení frontálního laloku). Při vybavování reflexu je také nutné vědět o integritě krční páteře. Baby-doll reflex.



Pozitivní

Negativní = nevybavný

Růžička et al., Neurologie,  
Praha 2019, Triton; ISBN  
978-80-7553-681-5

# PORUCHY VĚDOMÍ - VYŠETŘENÍ











## 2) Jaká je přepokládaná lokalizace postižení?

### POHYBY OČNÍCH BULBŮ

- **OKULOCEFALICKÝ REFLEX** (horizontální a vertikální)
- **OKOLUKALORICKÝ REFLEX** (vestibulookulární)
- Aplikujeme 10 ml vody do zvukovodu, přičemž reflex je vybaven deviací bulbů ke straně aplikace.
- Obecně vede teplá voda (pokojová teplota) k deviaci bulbů/bulbu na opačnou stranu a studená na stranu aplikace.
- Pokud je pohyb pouze jednoho bulbu, pak stále platí, že je postižení kmene.

# PORUCHY VĚDOMÍ - VYŠETŘENÍ

## 2) Jaká je přepokládaná lokalizace postižení? (VYŠETŘENÍ PACIENTA V BEZVĚDOMÍ)

	Right	Left
<p><b>Oculomotor Nerve Compression</b> Dilated, nonreactive (fixed) pupil due to either cerebral edema or uncal herniation at the ipsilateral side of the dilated pupil.</p> <p>CAVE: asymetrická mydriáza s vyhaslou fotoreakcí! (temporální konus)</p>		
<p><b>Bilateral Diencephalic Damage</b> Small, reactive pupils indicative of bilateral, sympathetic pathway injury at the thalamus and hypothalamus. This can be present in metabolic coma.</p> <p>Miotické zornice mohou být i při intoxikaci (i užívání) opiáty.</p>		
<p><b>Horner's Syndrome</b> Small, reactive pupil (miosis) at the affected side with lid ptosis. Patient will also exhibit anhidrosis on the forehead on the same side. It can be caused by trauma to the neck, carotid artery dissection, or a lesion at the lateral medulla or ventrolateral cervical spinal cord.</p>		
<p><b>Pontine Damage</b> Small, nonreactive pupils. This can be due to pontine damage due to ischemia or hemorrhage. Bilateral pinpoint pupils could also be representative of opiate overdose.</p>		
<p><b>Bilateral Dilated Unreactive Pupils</b> Pupils are dilated and fixed secondary to severe anoxia and indicative of severe brain injury and imminent death.</p>		

### STAV OČNÍCH ŠTĚRBIN

- Je třeba rozlišit, zda se jedná o ptózu víčka nebo parézu lícního nervu. (sledujeme vrásky, koutek, lagofthalmus)

### ZORNICOVÉ REAKCE

- Hodnotíme symetrii, velikost (miózu/mydriázu), tvar, symetričnost (anizokorii) a fotoreakci.

Symetrie zornic	Velikost zornic	Reakce na osvit	Etiologie
symetrické	tečkovité	0	pontinní léze; opioidy
	malé	+	metabolické encefalopatie
	střední	0	mezencefalická léze
+		metabolické encefalopatie	
asymetrické	dilatovaná	0	paréza n. III
	zúžená	+	Hornerův syndrom



# PORUCHY VĚDOMÍ - VYŠETŘENÍ

## 2) Jaká je přepokládaná lokalizace postižení? (VYŠETŘENÍ PACIENTA V BEZVĚDOMÍ)

### KMENOVÉ REFLEXY

Odpovídají určitým etážím mozkového kmene (kde mají centrum)

**CILIOSPINÁLNÍ REFLEX** (Kortiko-subkortikální)

Bolestivý podnět (silný stisk kůže v nadklíčkové oblasti) vede k rozšíření ipsilaterální/stejnostranné zornice.

**NAZOPALPEBRÁLNÍ REFLEX** (Diencefalo-mesencefalická junkce)

Poklep kladívkem mezi ocnice (na úroveň obočí, glabella) vede k bilaterálnímu mrknutí (syn. frontoorbikulární). Při opakovaném vybavování vyhasíná reflexně!

**OKULOCEFALICKÝ VERTIKÁLNÍ** (Diencefalo-mesencefalická junkce)

**FOTOREAKCE PUPILY** (střední část mesencefala)

Přímá (vede ke stejnostranné mióze), nepřímá (i kontralaterální)

**KORNEÁLNÍ REFLEX** (pons Varoli, n. V, n. VII, n. III)

Dotek štětičkou na okraji rohovky vede k mrknutí (přímý ke stejné straně a nepřímý i druhé strany). Jeho porucha naznačuje vážný stav.

# PORUCHY VĚDOMÍ - VYŠETŘENÍ

## 2) Jaká je přepokládaná lokalizace postižení? (VYŠETŘENÍ PACIENTA V BEZVĚDOMÍ)

### KMENOVÉ REFLEXY

Odpovídají určitým etážím mozkového kmene (kde mají centrum)

**MASETEROVÝ REFLEX** (pons Varoli, střední)

Poklep kladívka přes prst nebo špátli na střed brady při pootevřených ústech vede ke stahu žvýkacích svalů. V komatu je častá hyperreflexie.

**OKULOCEFALICKÝ HORIZONTALNÍ** (dolní pons Varoli, n. VI)

**OKULOKARDIÁLNÍ** (dolní pons – prodloužená mícha, n. V)

Tlakem prstů na bulby při zavřených očích vyvoláváme snížení srdeční frekvence (minimálně o 15'/min v prvních 20 sekundách).

Provádíme jen u pacientů na monitoru, je-li to možné, protože reflexem můžeme u pacientů vyvolat až srdeční zástavu!

**DÁVIVÝ A KAŠLACÍ REFLEX** (prodloužená mícha)

Kašel při zavádění OTI, nebo při manipulaci s ní.



# PORUCHY VĚDOMÍ - VYŠETŘENÍ

## 2) Jaká je přepokládaná lokalizace postižení? (VYŠETŘENÍ PACIENTA V BEZVĚDOMÍ)

### SYNDROMY PORUCH VĚDOMÍ (MOTORICKÉ PROJEVY A TONUS)

#### SYNDROM DEKORTIKACE

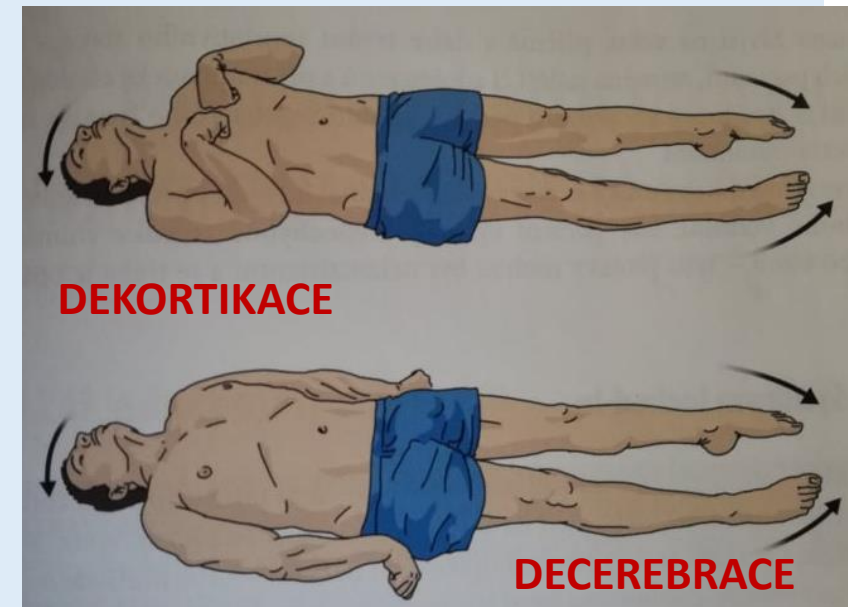
- Porušení na úrovni thalamu a obou mozkových hemisfér. Kmenové funkce jsou zachovány.
- Bezvědomí + dekortikační rigidita (reakce na nociceptivní podnět)
  - **Flexe HKK v loktech i zápěstí**
  - Extenze DKK v kolenou a nártach
  - (Mióza, FR +, Cheyne-Stokesovo dýchání, nebo apnoické pauzy)

#### SYNDROM DECEREBRACE

- Obvyklé důsledkem rozsáhlého postižení kmene (zejména herniace)
- Bezvědomí + decerebrační rigidita
  - **Extenze HKK v loktech, flexe s pronací v zápěstí**
  - Extenze DKK v kolenou a nártach
  - (Bulby v divergenci, FR -, hyperventilace)

**SMÍŠENÁ DECEREBRAČNÍ RIGIDITA** – Extenze HKK a atonie DKK (léze pons Varoli)

**ATONIE** – léze bulbární



# PORUCHY VĚDOMÍ - VYŠETŘENÍ

## 2) Jaká je přepokládaná lokalizace postižení? (VYŠETŘENÍ PACIENTA V BEZVĚDOMÍ)

### PORUCH DÝCHÁNÍ (MOTORICKÉ PROJEVY)

#### CHEYNEOVO-STOKESOVO DÝCHÁNÍ

- Kolísání hloubky dýchání s apnoickými pauzami (po sinusoidě)
- Je typické pro kortikosubkortikální léze a diencefalické léze.
- Podobný vzorec lze sledovat i ve spánku nebo počínající transtentoriální herniace!

#### CENTRÁLNÍ NEUROGENNÍ HYPERVENTILACE

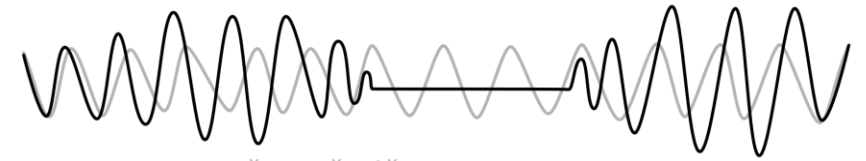
- Je typické pro mesencefalické a pontinní léze.
- Doprovází také sepsi, respirační selhání, hemodynamický šok či psychiatrické choroby.

#### APNEUSTICKÉ DÝCHÁNÍ

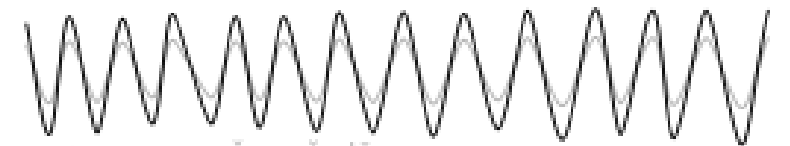
- Prolongované insiprační křeče s následnou apnoickou pauzou
- Je typické pro pontinní léze.

#### ATAKTICKÉ (NEPRAVIDELNÉ) DÝCHÁNÍ

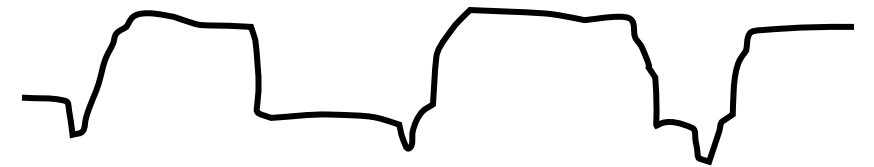- Pro léze pod pons Varoli, nepravidelná DF i DV



norma - vyznačena šedě



norma - vyznačena šedě



norma - vyznačena šedě

**Objektivní vyšetření:**

Hluboký sopor, GCS 9 (E2V3M4), spontánně a pravidelně ventilující (DF 18/min, SpO2 95% bez O2) s TF 80/min, na algický podnět reaguje necílenou obrannou reakcí, oční štěrbinu sym., bulby ve středním postavení, zornice izokorické (4/4), nesleduje, okulocefalický reflex vybavují, bulby při něm dotahují všemi směry, korneální reflex přítomen, ...

Nebo?

**Objektivní vyš.:**

Sopor, GCS 9 (E2V3M4), dých.spont. (DF 18, SpO2 95%), TF 80, oční štěr.sym., bulby střed, zor.(4/4), nesleduje, okulocef. +/+, okulomot.ori.intakt., korneál. rr. +, ...

# PORUCHY VĚDOMÍ - VYŠETŘENÍ

## 3) Jaká je příčina postižení?

- Stanovení diagnózy závisí na **anamnéze, objektivním vyšetření a paraklinickém vyšetření** (např. zobrazení mozku).
- Měli bychom si uvědomit, zda se jedná spíše o:
  - **Difúzní postižení – encefalopatii** (např. metabolické, postanoxické postižení, hypoglykémické kóma, urémické kóma apod.) a je tedy generalizované postižení mozku (kmene i hemisfér) včetně systému ARAS.
  - **Supratentoriální lézi** (lokalizovanou, ložiskovou symptomatiku) – tedy **lézi nad tentorium cerebelli** (mezencefala), které je obvykle doprovázeno i zvýšením nitrolebního tlaku (např. otokem) a případná porucha vědomí je dána útlakem kmene (např. transtentoriální herniací).
  - **Infratentoriální lézí** (lokalizovanou, ložiskovou symptomatikou) – **lézí kmene** (např. CMP v zadní mozkové cirkulaci, expanzivní proces v mostomozečkovém koutu, atp.)

# PORUCHY VĚDOMÍ

**VEGETATIVNÍ STAV** (apalický syndrom, Coma vigile, stav areaktivní bdělosti)

= porucha vědomí se **zachovanou vigilitou, ale bez známek lucidity** (pacient spontánně nebo po stimulaci otvírá oči, jenže si neuvědomuje sebe, nevnímá okolí, nereaguje na výzvy)

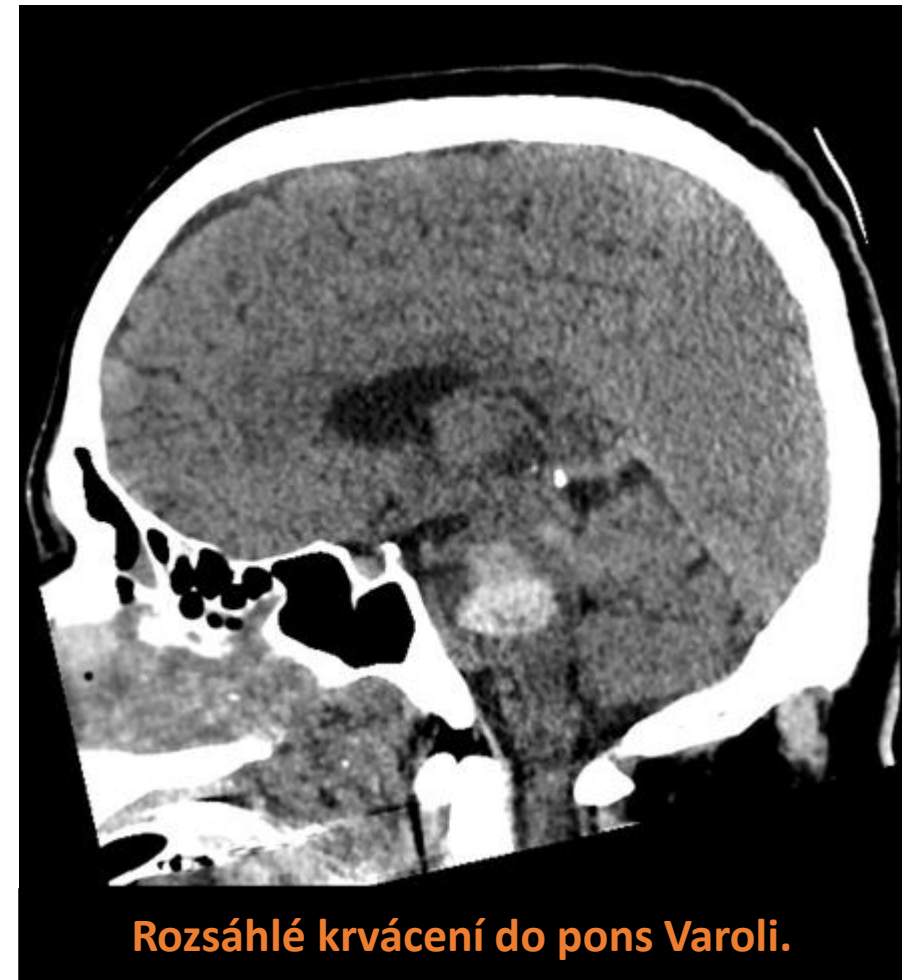
- Obvykle při rozsáhlém kortikosubkortikálním postižení mozku (často po hypoxii po KPR, rozsáhlém traumatu mozku), přičemž **struktury diencefala a mozkového kmene jsou zachovány**.
- Spontánně dýchá, často bloudivé pohyby bulbů, které nefixují, kmenové reflexy jsou výbavné, chybí vyšší kortikální funkce, nicméně KP komp., může být zvýšená perspirace či jiné poruchy autonomního systému. Někdy mohou být nevázané projevy emocí (např. vokalizace, pohyby končetinami).
- **TRANZIENTNÍ VEGETATIVNÍ STAV** = do 4 týdnů od inzultu
- **PERZISTENTNÍ VEGETATIVNÍ STAV** = déle než 4 týdny od inzultu
- **PERMANENTNÍ VEGETATIVNÍ STAV** = déle než 3 měsíce u netraumatického a rok u trauma.

# PORUCHY VĚDOMÍ

## LOCKED-IN SYNDROM

= vznikne při rozsáhlém a **oboustranném postižení ventrální části pons Varoli** (zde vede tr. corticospinalis (tj. volní motorika) a tr. corticonuclearis (tj. volní motorika kaudálně umístěných jader hlavových nervů).

- **Vznikne:** Kvadruplegie + oboustranná plegie hlavových nervů V-XII a mutismus. Toto vše při neporušeném vědomí (resp. teoreticky při plné luciditě pacienta).
- **Zachováno:** částečná vertikální pohyblivost bulbů (tj. n. trochlearis) a pohyb víček (n. III), tedy schopnost mrkat. Někdy bývá zachována i senzorka (taktilní a algické cití), na kterou obvykle při stimulaci pacient reaguje decerebrační rigiditou.




**Rozsáhlé krvácení do pons Varoli.**



# Smrt mozku (areflexie nad C1)



- **Klinické vyšetření** - GCS 3, nevýbavné kmenové reflexy, absence motorické reakce na algický podnět (v inervační oblasti hlavových nervů), absence reakce na odsávání, trvalá zástava spontánního dýchání prokázaná apnoickým testem (provádí anesteziolog) – průkaz nepřítomnosti spontánního dechového úsilí po odpojení od ventilátoru.
- **Potvrzení nevratnosti smrti mozku** – angiografie mozkových tepen nebo mozková perfuzní scintigrafie event. BAEP.
- **Musí být vyloučeno, že na bezvědomí se nepodílí:** intoxikace, léky, metabolický či endokrinní rozvrat, podchlazení

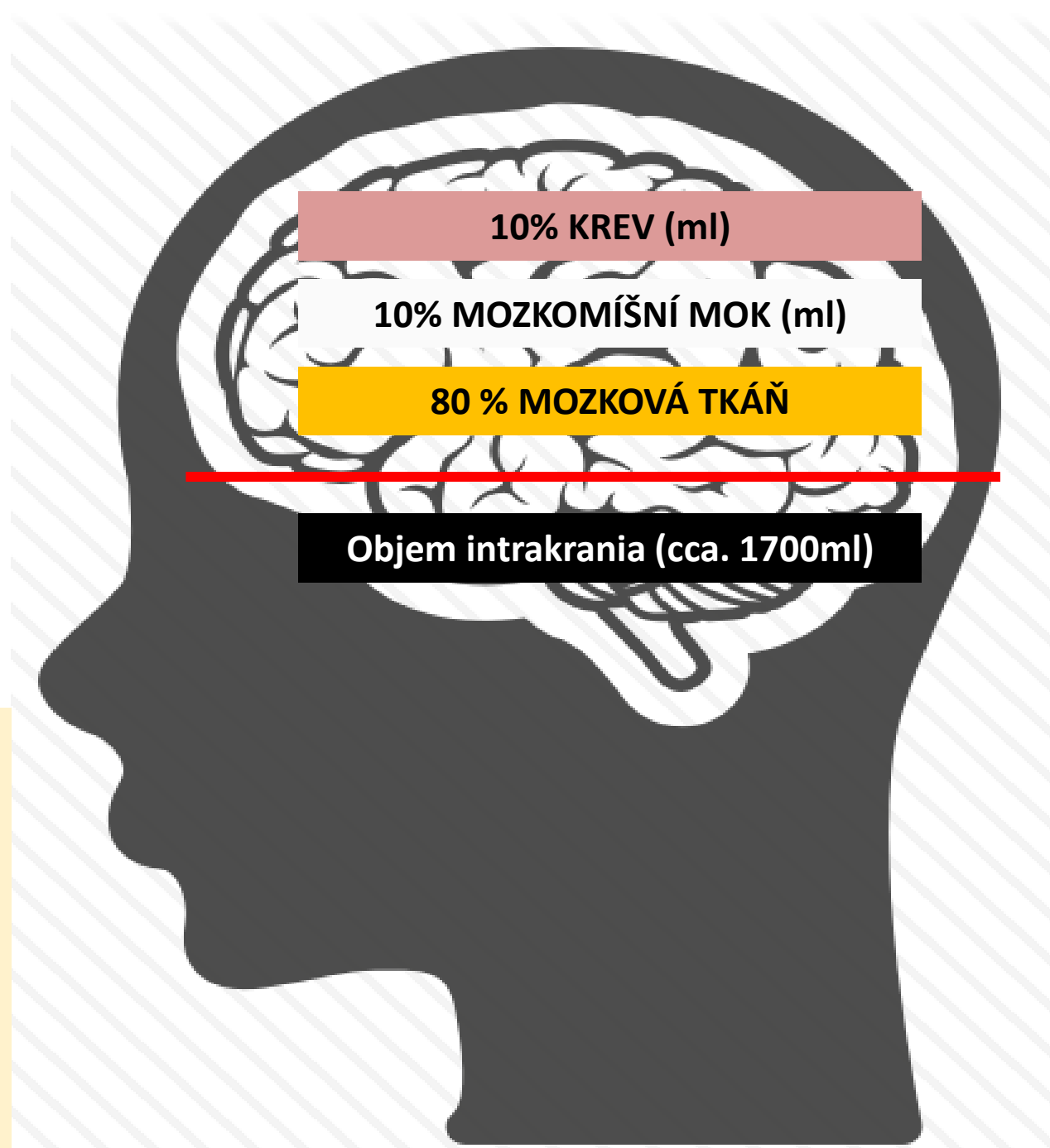- **kmenové reflexy** – nevýbavné
- **motorická reakce na algickou stimulaci v inervační oblast n. V. bilaterálně** – nevýbavná
- **kašlací reflex** (stimulace hlubokým tracheobronchiálním odsáváním) – nevýbavný. Opožděná tonická odpověď charakteru Lazarova příznaku nevylučuje smrt mozku
- **vestibulookulární kalorický reflex** (ověřit průchodnost zevních zvukovodů, 20-30st. anteflexe hlavy, instilace 30 ml ledové vody, sledování absence pohybu bulbů k testované straně po dobu 1 min, druhostranný test za 5 min) – nevýbavný 
- **okulokardiální reflex** – testuje úroveň bulbární – komprese bulbu 15-20 sec, výbavný při poklesu TF o více než 10/ min
- **atropinový test**
  - atropin působí vagolyticky
  - v případě mozkové smrti nezpůsobí i.v. podání 1amp atropinu tachykardii
  - test není běžnou součástí protokolu diagnózy smrti mozku

# ZÁKLADNÍ PRAVIDLA

- Struktury nacházející se v **tvrdé kostěné** (od srůstů švů) schránce lebky se musí nacházet v co **nejideálnější rovnováze!**
- Zvýšení (ale i snížení) vede zpravidla ke změnám ve zbývajících dvou složkách (které mohou jen omezeně reagovat) a **vzrůstá** (klesá) tzv. **intrakraniální tlak** (ICP – intracranial pressure).

**i** **Monroova-Kellieho doktrína** - Lebeční dutina má fixní objem vyplněný třemi kompartmenty – mozkovou tkání, mozkomíšním mokem a krví, které jsou prakticky **nestlačitelné** (vzhledem k vysokému podílu vody v mozkové tkáni).

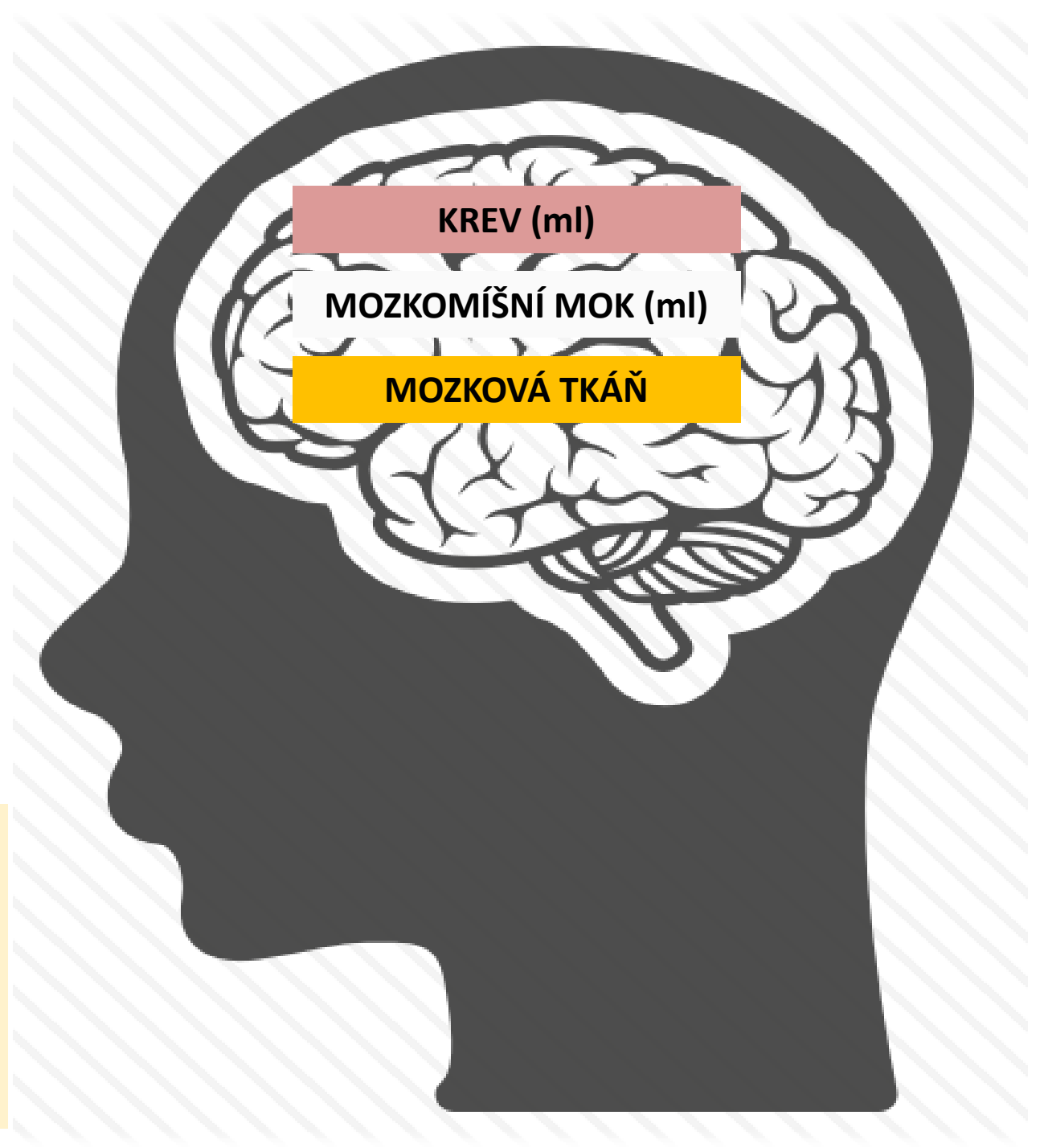
Dospělý člověk má **střední hodnotu ICP 15 mmHg** ( $\pm 10$ ) (zejména dle věku). O hypertenzi pak hovoříme při zvýšení nad 15mmHg ( $> 200\text{mmH}_2\text{O}$  vleže;  $>400\text{mmH}_2\text{O}$ )



# ZÁKLADNÍ PRAVIDLA

- Při zvýšení nitrolebního tlaku každá ze tří složek využívá „nouzových východů“ a dochází tak k **život ohrožujícím stavům!**
- Při vyčerpání kompenzačních mechanismu narůstá tlak **exponenciálně!**
- Nejpružněji reaguje mozkomíšní mok (vyrovnává běžné kolísání tlaku a chrání mozek před nárazy)

**i** A přestože mozek se podílí na celkové tělesné hmotnosti asi 2 %, představuje jeho prokrvení až 15 % minutového srdečního výdeje a 20 % spotřeby kyslíku. Průtok je obtížněji regulovatelný – můžeme tak u dětí sledovat **pulzaci velké fontanely** (zejména při zvýšení nitrohruďního tlaku (např. kašel), splavy nemají chlopně)



# MOZKOMÍŠNÍ MOK

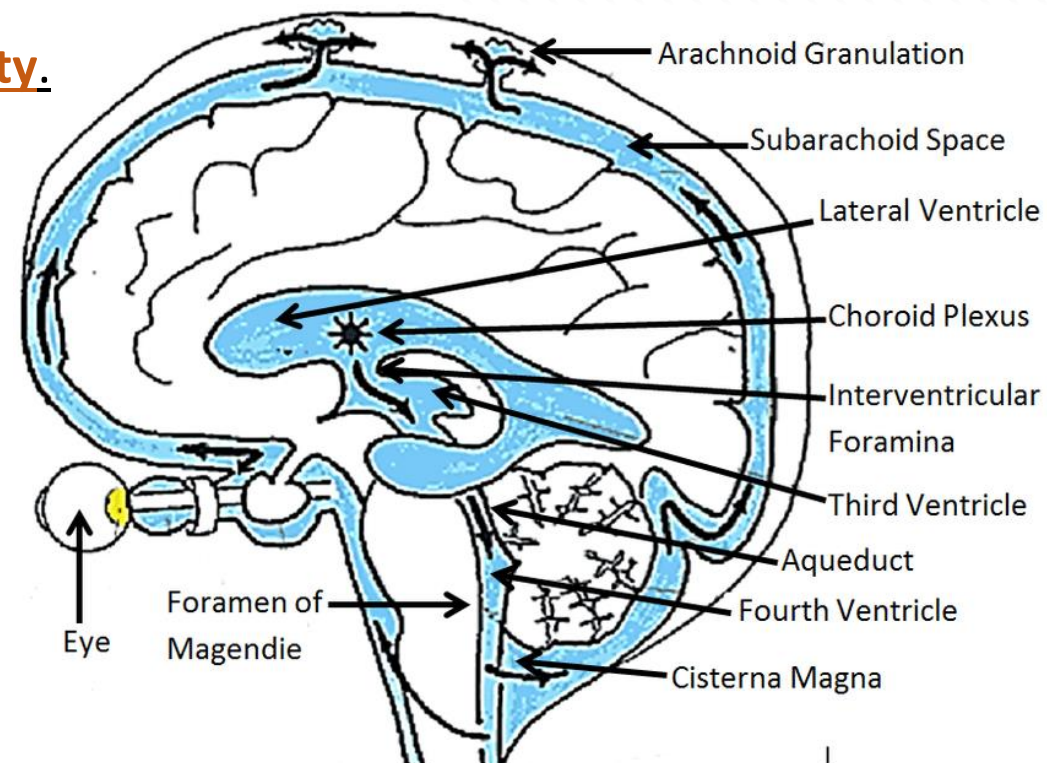
= Likvor; obíhá v soustavě navzájem propojených dutin uvnitř mozku (tzv. **komorový systém**) a přesouvá se do subarachnoidálního prostoru (na povrch mozku a míchy) odkud se (převážně) **vstřebává do krve**.

- **Pružný prvek** nadlehčující mozek. (funkce mechanická a podpůrná)
- **Chrání mozek** před nárazy. (funkce ochranná)
- Hraje roli při vývoji mozku, **transportu metabolitů a imunity**. (funkce metabolická)

**i** Průměrný objem likvoru je **150 ml** (a za 24H se vymění až 4x) - 1/5 v komorách, 4/5 pak subarachnoidálně. Obvykle je normální tlak 200 – 400 mmH<sub>2</sub>O (16-24 mmHg) u sedícího pacienta. U ležícího 100-200 mmH<sub>2</sub>O (8-15 mmHg).

Při běžné lumbální punkci se odebírá 5 x 20 kapek (1 ml tekutiny odpovídá zhruba 24 kapkám tekutiny).

10% KREV (ml)  
10% MOZKOMÍŠNÍ MOK (ml)  
80 % MOZKOVÁ TKÁŇ



# MOZKOMÍŠNÍ MOK

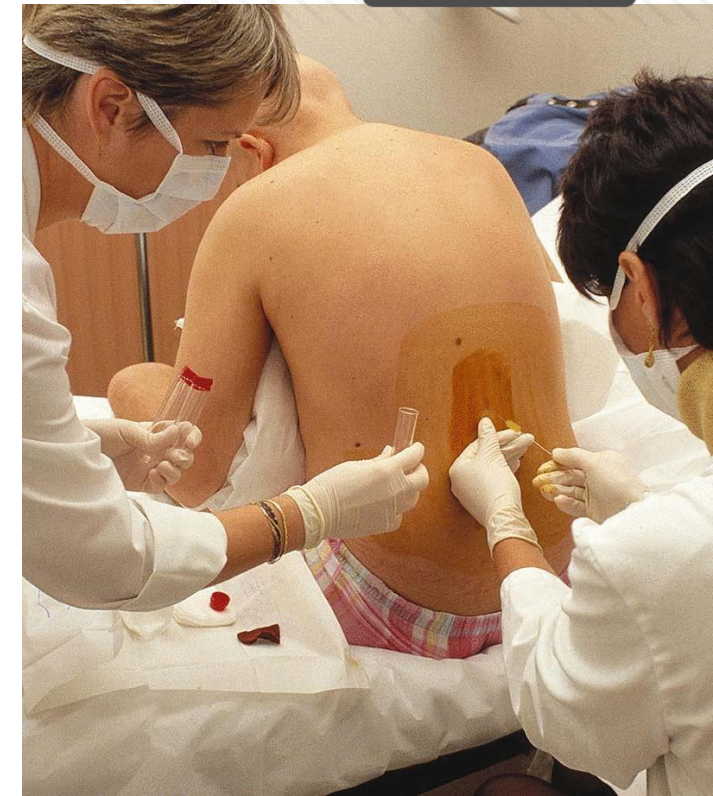
- Mozkomíšní mok získáváme (mimo jiné) tzv. **lumbální punkcí**.
  - Punkce u dospělých pod úrovní obratle L2, u novorozenců a malých dětí až L4/5.
  - Na boku vleže nebo vsedě.

Likvor je pak **čirá a bezbarvá tekutina**. Změny v barvě, počtu bílkovin, zánětlivých buněk, tlaku a rozpadových produktů krve či její vlastní přítomnosti pomáhá při diagnostice.



**i** Při běžné lumbální punkci se odebírá asi 5 x 1-2 ml = odběr mozkomíšního moku je tak jedna z nejčastějších příčin tzv. **nitrolební hypotenze** (vede ke snížení intrakraniálního tlaku). Mimo bolesti a zvracení (viz dále) se však vyznačuje **zlepšením příznaků vleže!** Proto také pacienty po lumbální punkci necháváme krátce ležet (nejprve na břicho i pro prevenci tzv. mozkomíšního leaku).

10% KREV (ml)  
10% MOZKOMÍŠNÍ MOK (ml)  
80% MOZKOVÁ TKÁŇ



# EDÉM MOZKU

= otok mozku představuje **nespecifickou patologickou reakci na různé typy postižení** (záněty, nádory, ischemii, resp. hypoxii, metabolické či toxické postižení mozku), v rámci které **dochází ke zvýšení obsahu vody** (a tedy i objemu) **v mozkové tkáni**.

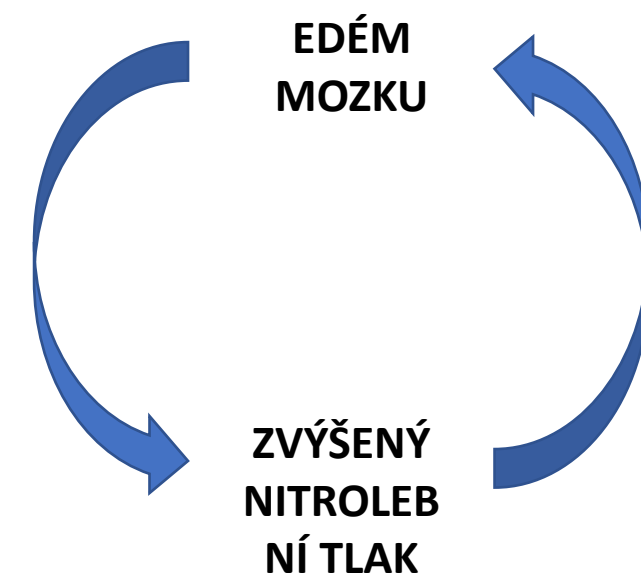
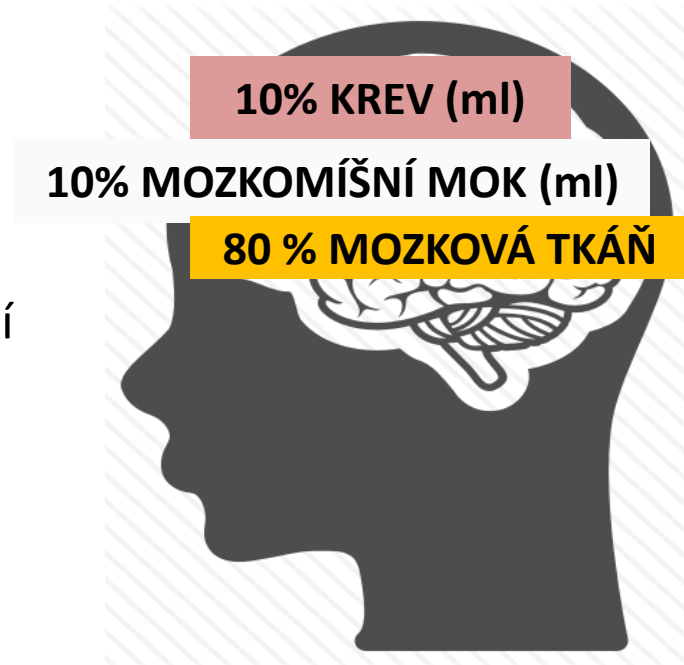
K otoku obecně dochází dvěma základními způsoby:

1. Za běžné situace je regulováno prostřednictvím tzv. **hematoencefalické bariéry (krev-likvor)**, která reguluje vstup řady látek včetně vody do mozkové tkáně. Při jejím **narušení** (např. v blízkosti mozkových nádorů nebo zánětlivých ložisek) dochází ke **zvýšenému prostupu vody** do mezibuněčných prostor.

**i** V některé literatuře je edém označován jako **vazogenní**.

2. **Vlastním poškozením buněk** (např. při ischemiích, některých intoxikacích či metabolických změnách), v rámci kterého dochází ke **zvýšenému vstupu vody přímo do buněk** v mozkové tkáni.

**i** V některé literatuře je edém označován jako **cytotoxický**.



# SYNDROM NITROLEBNÍ HYPERTENZE

- Vzniká při **zvýšeném tlaku** v nitrolebním prostoru.
- K syndromu vede zejména proces, který **zvětšuje objem mozkové tkáně** (tzv. expanzivní proces), krve nebo mozkomíšního moku.
  - Nitrolební nádor (i benigního charakteru)
  - Krvácení/hematom nebo mozkový infarkt
  - Otok (edém) mozku
  - Zánětlivá onemocnění (např. absces)
  - Hydrocefalus (zvýšený tlak mozkomíšního moku)
  - Zvýšení nitrolebního objemu krve (např. při ucpání žilního splavu)

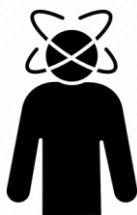# KLINICKÉ PROJEVY

- Soubor příznaků způsobený zvýšeným tlakem v dutině lební a kompresí nebo distenzí nitrolebních struktur.



## BOLEST HLAVY (cefalea)

- Nejčastější a obecný příznak.
- Bývá **trvalá** s **kolísající** intenzitou. Často **ráno**/noci nebo při probuzení – jsou **výraznější vleže**. Často **zhoršena zakašláním** či tlakem na stolicí.
- Běžná analgetika obvykle pozbývají účinku.



## NAUZEJA a ZÁVRAŽ (nevolnosti)

- Obvykle doprovází intenzivnější bolesti hlavy nebo prudší změnu polohy.
- Nemá specifický charakter.

## ZVRACENÍ (vomitus)

- Zvracení bývá úporné (bez následné úlevy)
- Pro intrakraniální hypertenzi je typické zejména nečekané/náhlé zvracení **bez** předchozí nevolnosti (nauzey).
- Intenzita a frekvence narůstá obvykle s bolestí hlavy.



1.



# KLINICKÉ PROJEVY

- Soubor příznaků způsobený zvýšeným tlakem v dutině lební a kompresí nebo distenzí nitrolebních struktur.



## ZMĚNY KREVNÍHO TLAKU A SRDEČNÍ FREKVENCE

- Zvýšení tlaku obvykle veden reflexně k **arteriální hypertenzi** (stupňuje se).
- Zpočátku je doprovázena tachykardií (v pokročilé fázi pak přechází do bradykardie (dáno zejména postižením mozkového kmene, parasym. n. X.)

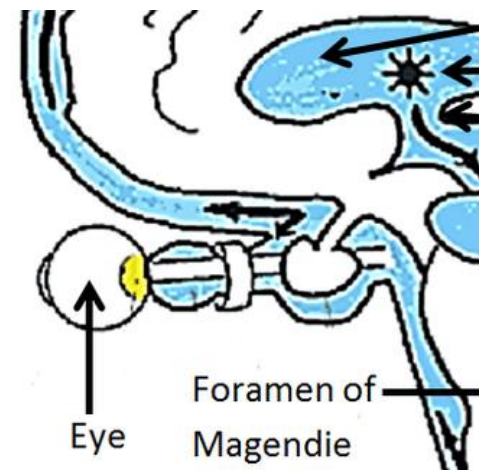



## PORUCHY ZRAKU A SLUCHU

- Narůstají s tlakem. Jsou málo specifické.
- Pacienti popisují **rozmazané či rozostřené vidění**. Někdy doplněné tzv. fosfénami (záblesky ve zrakovém poli). Výraznější tlaky mohou vést až k diplopii (dvojitému vidění – tlak na n. abducens)
- Při postižení sluchu je typický tzv. **dmychavý synchronní tinnitus** (tj. pískání v uchu, které kopíruje srdeční tep). Bez poruchy sluchu.

### **i** Proč tomu tak je?

Příčinou je totiž útlak zrakového nervu a tlak mozkomíšního moku zevnitř na papilu zrakového nervu (ukazuje obrázek). Obvykle tedy **vyšetření očního pozadí** již může prokázat známky (a dokonce i tíži) nitrolební hypertenze. Dříve se tedy obvykle provádělo před lumbální punkcí, když nebylo možné zobrazit mozek. Není však spolehlivé! (zejména pro procesy v zadní jámě)



# KLINICKÉ PROJEVY

- Soubor příznaků způsobený zvýšeným tlakem v dutině lební a kompresí nebo distenzí nitrolebních struktur.



## LOŽISKOVÉ PŘÍZNAKY A PORUCHY CHOVÁNÍ A NÁLAD

- Narůstá apatie, **bradypsychismus** (tj. pacient působí zpomaleným psychomotorickým tempem, zhoršená komunikace), depresivní projevy
- Někdy při tlaku na frontální lalok dochází k **prefrontálnímu syndromu a exekutivní dysfunkci** (tj. pacient může působit „odbrzděným dojmem“, nejapně žertuje, ztrácí zábrany)
- Další příznaky způsobené základním procesem (poruchy motoriky, senzorky, apod.)

## EPILEPTICKÉ ZÁCHVATY

- Obvykle při vyšším tlaku. Může být však prvním projevem!



- Nejzávažnější komplikací intrakraniální hypertenze je **herniace/výhřez/tlakový konus** mozkové tkáně – obvykle vede k **nevratnému poškození mozku** a změnám které **končí až smrtí mozku!**

**OKCIPITÁLNÍ KONUS** - do foramen okcipitale magnum (mimo lebku do páteřního kanálu)

Tlačí se části mozečku a dochází k **útlaku prodloužené míchy**. Jelikož je prodloužená mícha centrem životně důležitých funkcí (zejména dechové a krevní oběh), dochází často ke poruše vědomí (rychlé), nucenému držení šíje a smrti pacienta.

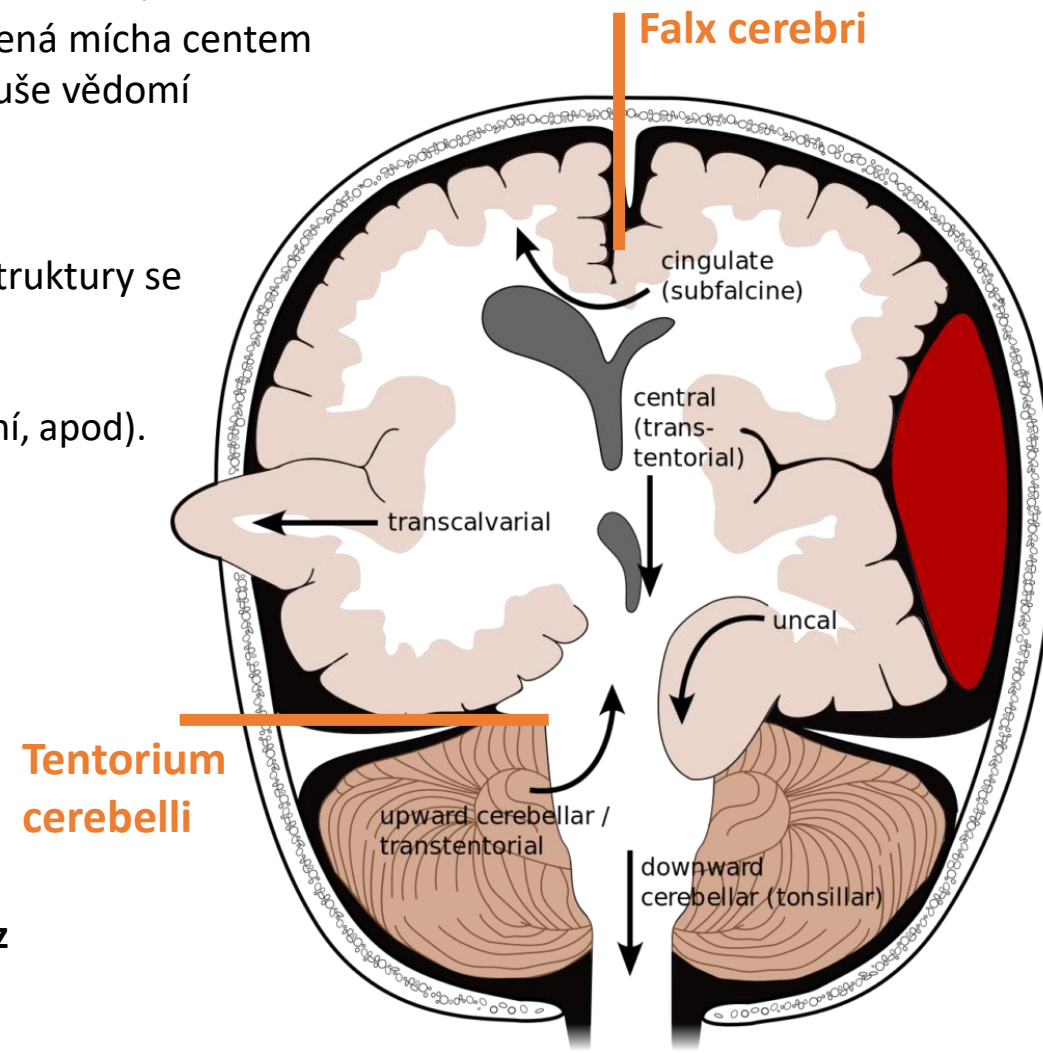
**CENTRÁLNÍ TRANSTENTORIÁLNÍ HERNIACE** (thalamus a diencefalon (centrální struktury se tlačí „dolů“ mezi okraj tentoria a mozeček, tzv. klouže po klivu).

Dochází k tzv. fenoménu **kraniokaudální deteriorace** z postupného poškození částí mozkového kmene (pozorujeme změny v reakci zornic, držení těla, změnách dýchání, apod).

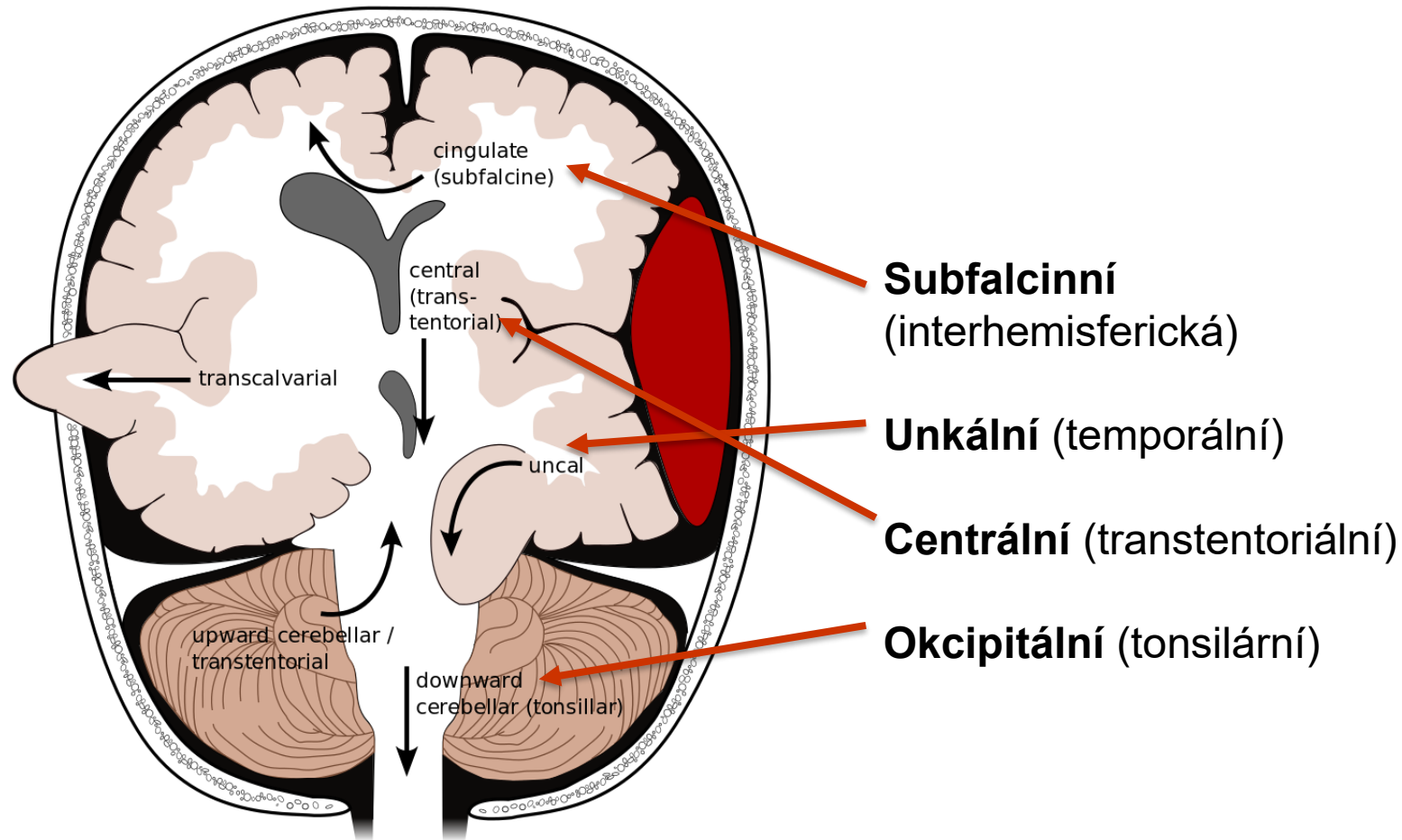

**SUBFALCINNÍ HERNIACE** (gyrus cinguli se přesouvá přes falx cerebri na druhou stranu, tedy jedna část mozku se přetlačuje na druhou stranu)

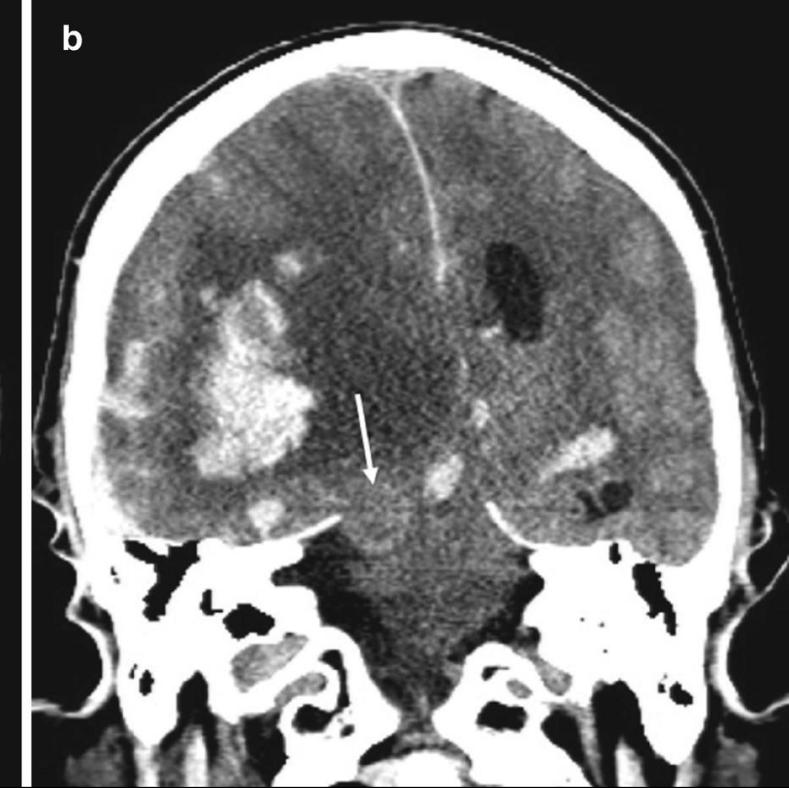
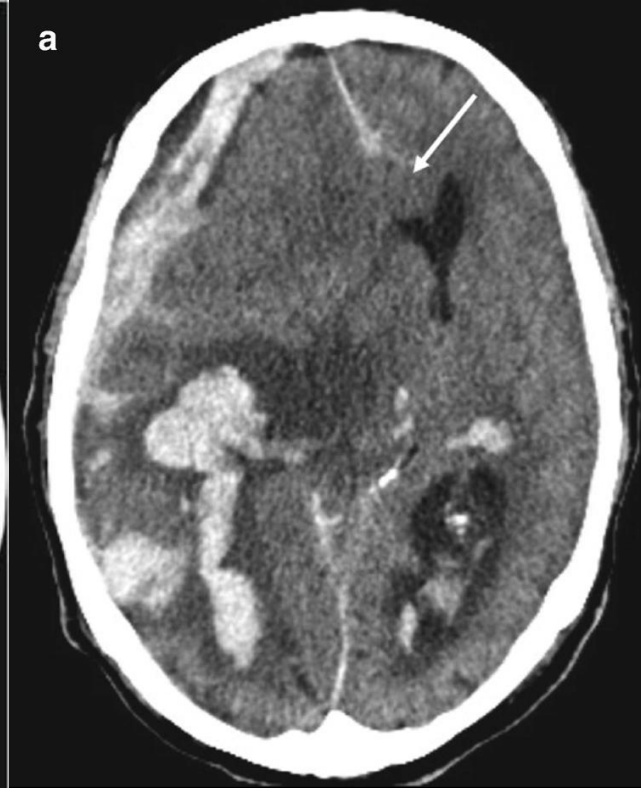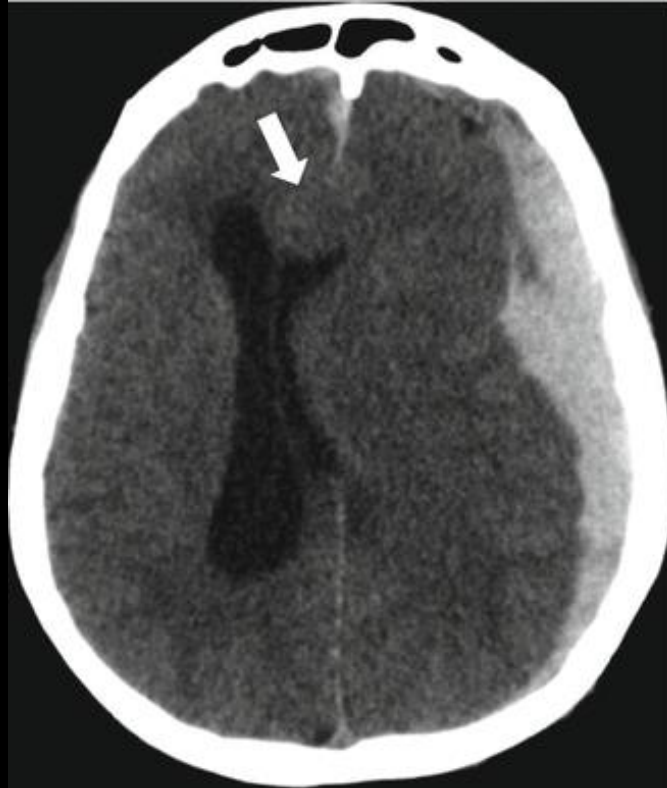Obvykle se akcentuje porucha chování a vzniká kontralaterální hemiparéza (komprese a. cerebri anterior, ACA)

**TEMPORÁLNÍ KONUS** (mediální část temporálního laloku (uncus gyri hippocampi) se vtláčuje „dolů“ pod tentorium cerebelli a tlačí na horní část mozkového kmene)- Prvním příznakem bývá obvykle homolaterální **mydriáza bez Fotoreakce a kontralaterální hemiparéza.**

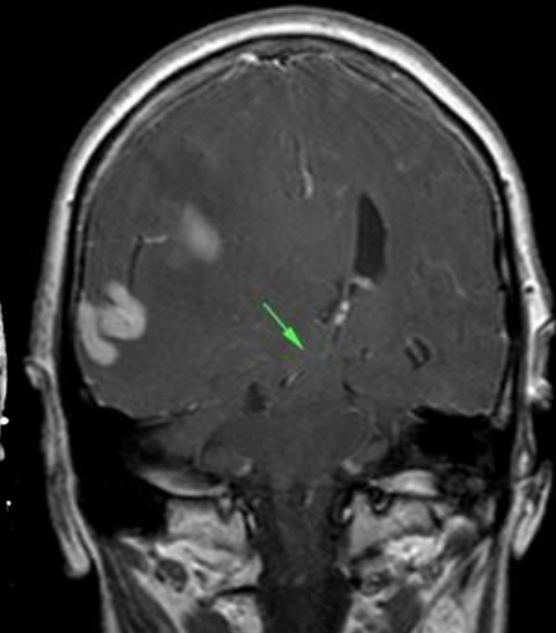
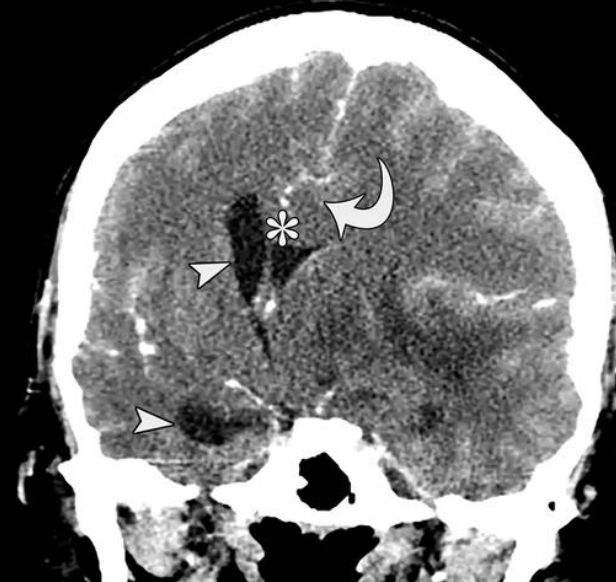
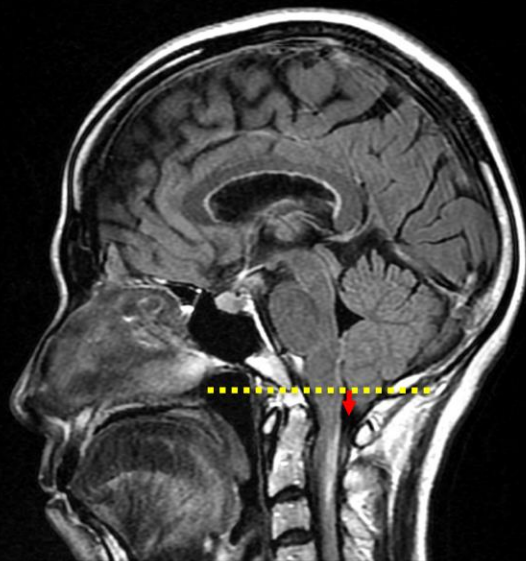
# MOZKOVÁ HERNIACE (TLAKOVÉ KONUSY)





**Unkální (temporální) konus a cingulární (subfalcinni) herniace.**



# VYŠETŘENÍ

- Opíráme se o tři základní vyšetření.

## ANAMÉZA

- Viz klinické projevy.

## OBJEKTIVNÍ VYŠETŘENÍ

- Viz klinické projevy.

## POMOCNÁ VYŠETŘENÍ

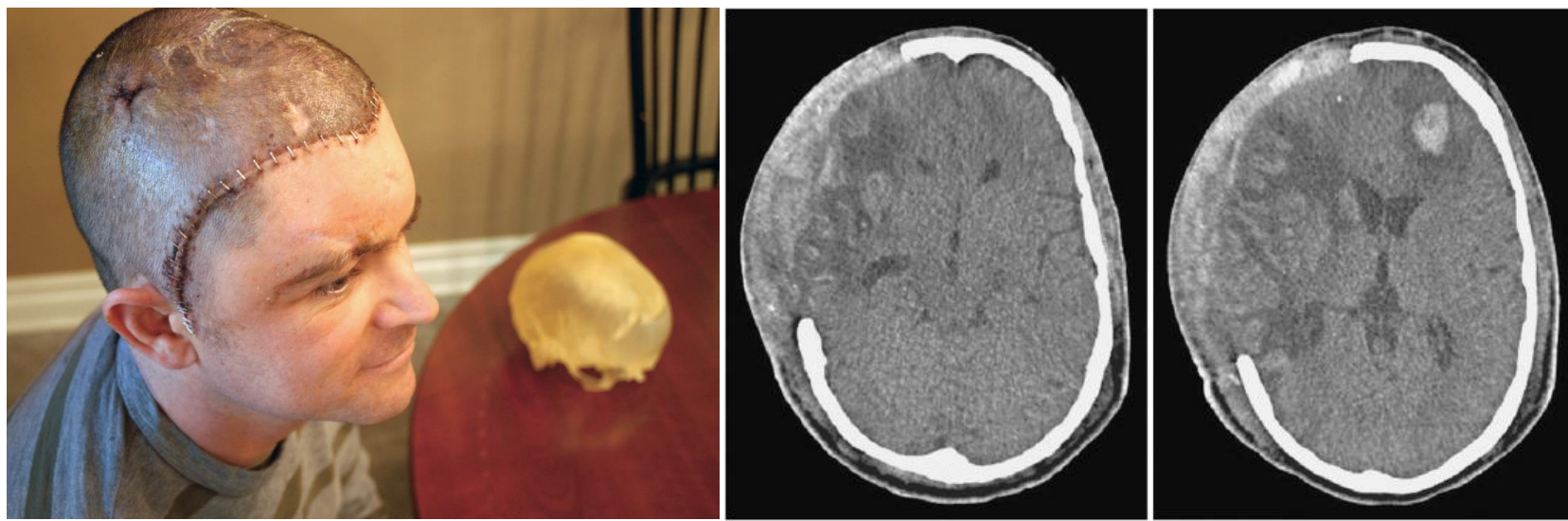
- Neodkladné **zobrazení mozku** (obvykle CT, případně MRI)
- Vyšetření **očního pozadí** (vhodné mít na paměti, že otok papily zrakového nervu může být až s odstupem např. tří dní a starší pacient jej nemusí mít vůbec!)

- **Lumbální punkce** (využívá se ke měření tlaku mozkomíšního moku – spíše při hypotenzi). Pomáhá při diagnostice subarachnoidálního krvácení, infekce či nádorové infiltrace.

**Pozor! Je absolutní kontraindikace provést lumbální punkci, pakliže je intrakraniální hypertenze a hrozí dle zobrazení mozková herniace!!!**

# ŘEŠENÍ A LÉČBA

- Obvykle je řešením **léčba primárního problému** (tj. operace nádoru, odsátí hematomu, léčba abscesu)
- Jako prevence konu lze přistoupit k tzv. **dekompresivní kraniektomii** (tj. parciální odstranění kostěného krytu a umožnění mozkové tkáni, aby (přechodně) expandovala mimo limit lebky).
- Léčbu mozkového edému pak můžeme posílit zvýšenou polohou hlavy a trupu (poloha v polosedu), tlumením neklidu, křečí, bolesti, úzkosti a horečky (tzv. **symptomatickou terapií**) a tzv. osmoterapií (tedy léčbou snižující podíl vody mozkové tkáně (např. manitol, kortikoidy, hypertonické roztoky NaCl, případně hyperventilací).





# Vyšetření páteře



# VYŠETŘENÍ PÁTEŘE

- Vyšetřujeme krční, hrudní, bederní.

## ASPEKCE

### Postavení páteře a držení těla

Vyšetřující posuzuje **statiku** (tj. držení páteře – zakřivení (skolióza (koron.), lordóza, kyfóza)) a **dynamiku** (tj. rozvoj páteře – předklon a záklon (anteflexi a retroflexi), inklinace (úhyby stranou) a rotace). Sledujeme **zejména atypické postavení páteře**.

## PALPACE A POKLEP

Vyšetřující palpuje zejména paravertebrální svalové spazmy. Poklepově pak výraznější bolestivost či nesrovnalosti.

# VYŠETŘENÍ PÁTEŘE

- Vyšetřujeme krční, hrudní, bederní.

## ASPEKCE

Postavení páteře a držení těla

PORUCHY STATIKY

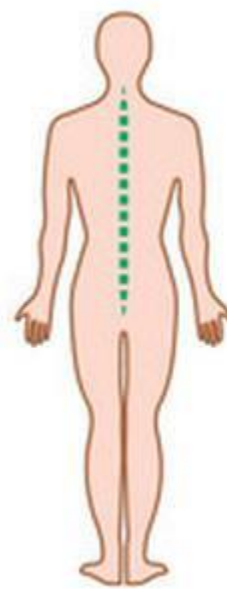
HYPEKYFÓZA (sag.)

HYPERLORDÓZA (sag.)

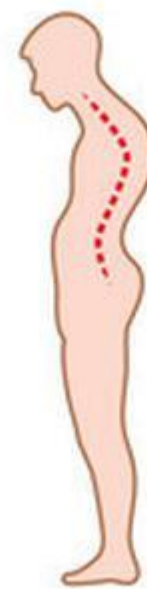SKOLIÓZA (kor.)

Mimo vrozené vady (vč. např. zkratků DKK) je možné skoliózy sledovat i u pacientů s hemiparézami (např. demyelinizační onemocnění či ischemická onemocnění).

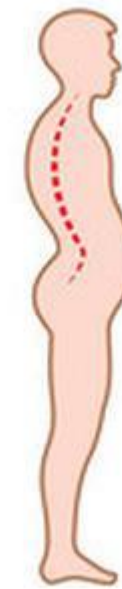**i** Při vyšetření je vhodné nechat pacienta ve spodním prádle. Je vhodné pacienty sledovat již při pohybu po čekárně.



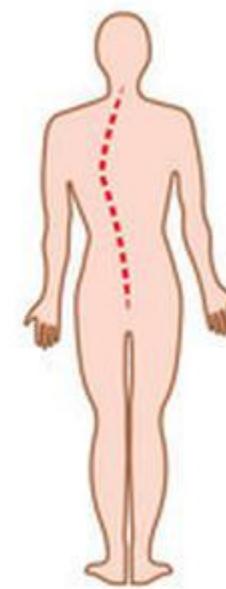
Healthy



Kyphosis



Lordosis



Scoliosis

# VYŠETŘENÍ PÁTEŘE

- Vyšetřujeme krční, hrudní, bederní.

## ASPEKCE

### Postavení páteře a držení těla

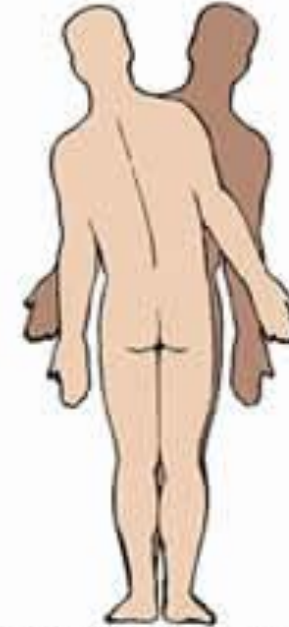### PORUCHY DYNAMIKY

Nejprve sledujeme postavení v klidu (antalgické držení? Vadná rotace?)

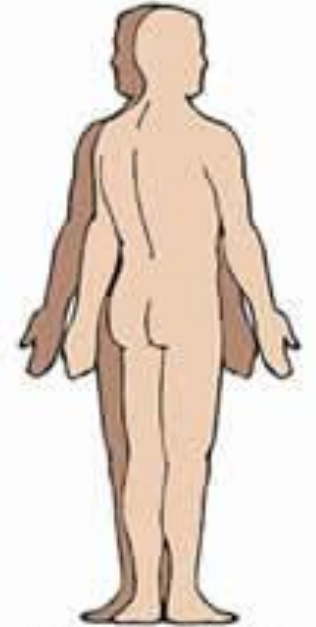Vyšetřujeme jednak při **aktivním pohybu** pacienta (po výzvě), a poté **pasivně** (při pomoci vyšetřujícího)



Extension/Flexion



Left/Right Side Bending



Left/Right Rotation

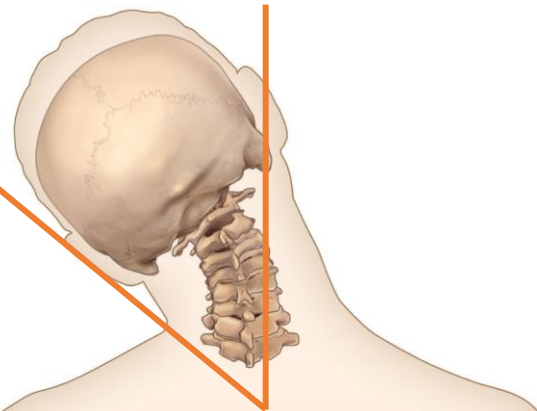
# VYŠETŘENÍ PÁTEŘE

- Vyšetřujeme krční, hrudní, bederní.

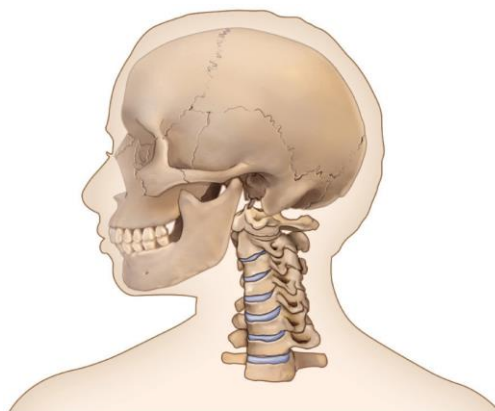
## KRČNÍ PÁTEŘ

- Vyšetřujeme nejlépe **vsedě**.
- Je postavení hlavy v klidu normální? (rotace na jednu stranu se zvednutím ramene?)
- Blokády krční páteře **v horním úseku** se více projeví **při rotaci hlavy v předklonu**.
- Blokády krční páteře **v dolním úseku** se více projeví **při rotaci hlavy v záklonu**.
- Paravertebrální spazmy? Poklepová bolestivost?

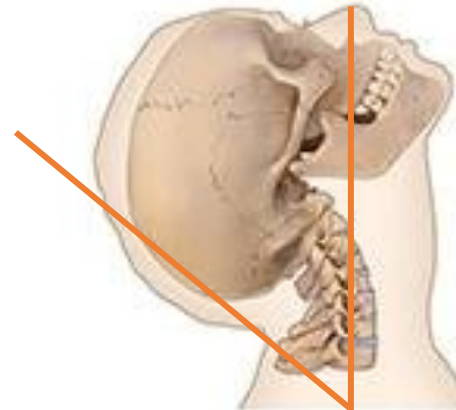
Inklinace 45°



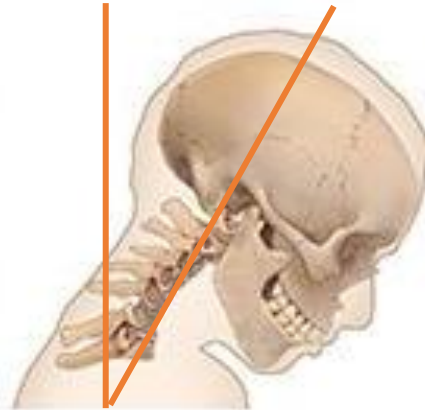
Rotace 80°



Extenze 80°



Flexe 50°

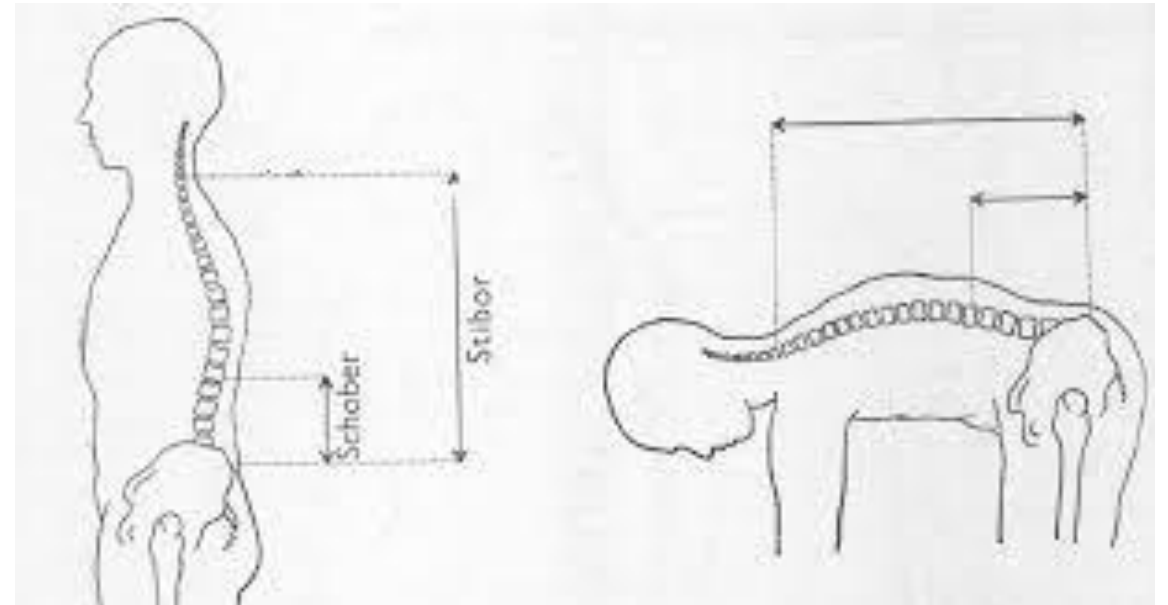
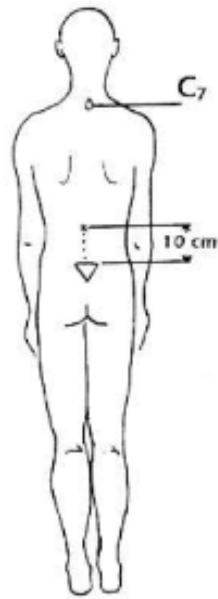
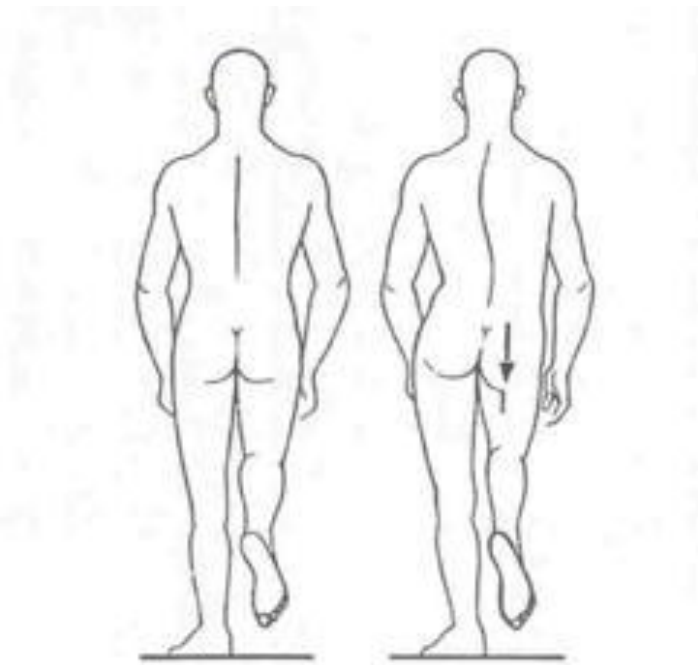




# VYŠETŘENÍ PÁTEŘE

## HRUDNÍ PÁTEŘ

- Vyšetřujeme také **vsedě**.
  - **Kvantifikační zkoušky** (VELKÝ SCHOBER, STIBOR)
- SCHOBEROVA ZKOUŠKA** na pohyblivost HRUDNÍ PÁTEŘE (tzv. „VELKÝ SCHOBER“)
- Zaznačíme **nad trnem C7** + o 30 cm kaudálněji (využijeme např. krejčovského metru), jejich vzdálenost se při předklonu **zvětší na 33-34 cm** a při záklonu **zmenší na 28-29 cm**.





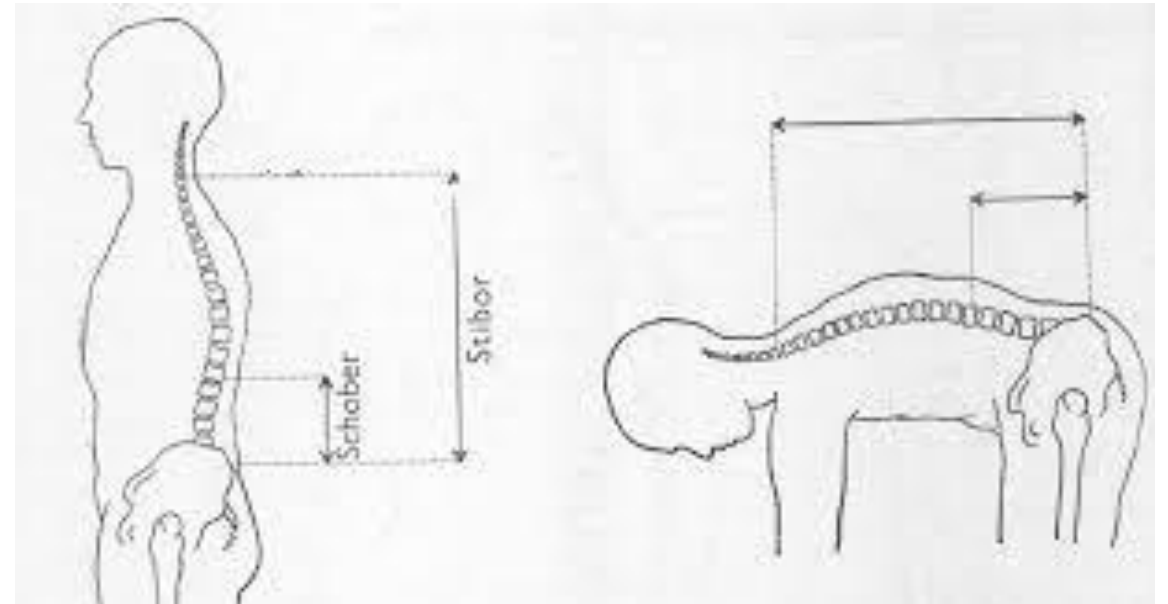
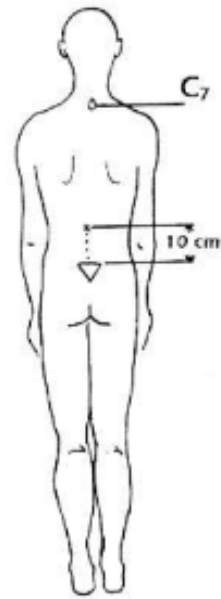
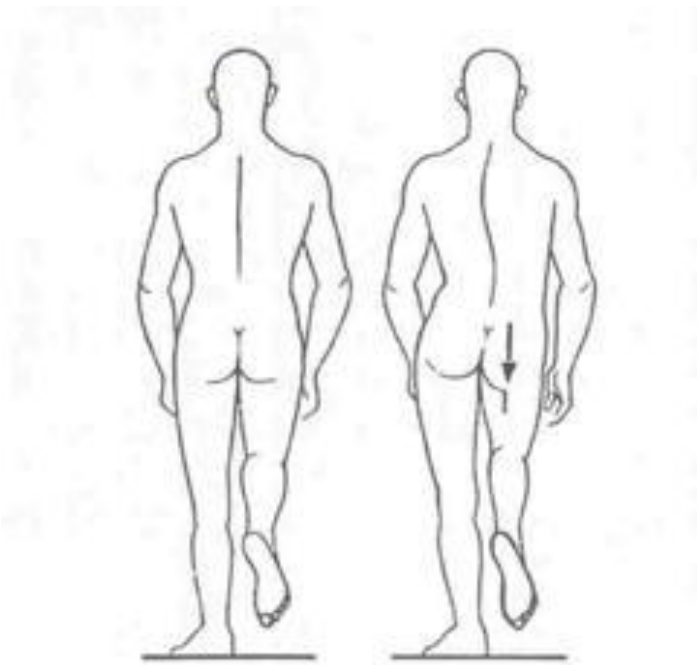
# VYŠETŘENÍ PÁTEŘE

## HRUDNÍ PÁTEŘ

- Vyšetřujeme nejlépe také **v sedě**.
- **Kvantifikační zkoušky (VELKÝ SCHOBER, STIBOR)**

### STIBOROVA ZKOUŠKA:

- Zaznačíme nad **C7** a **L5** a změřit vzdálenost. Při předklonu se zvětší o **10 cm** a více.





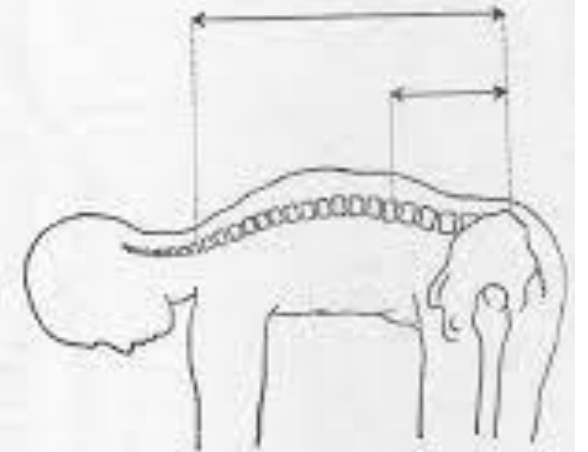
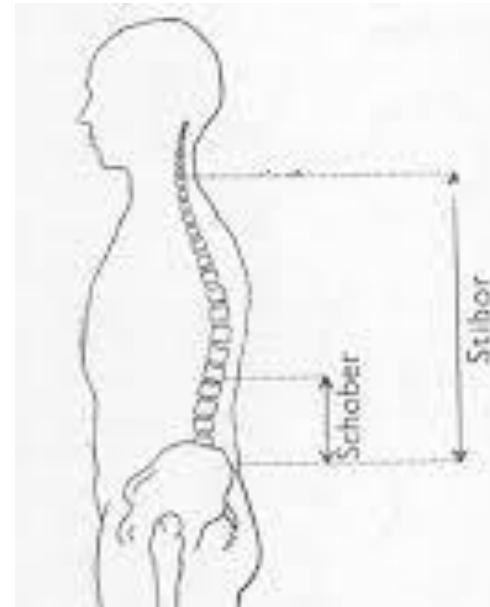
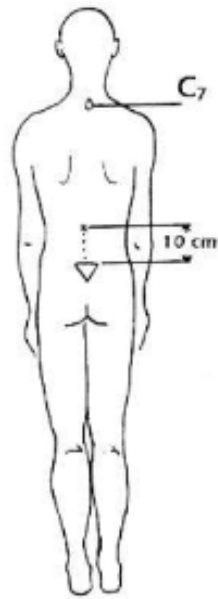
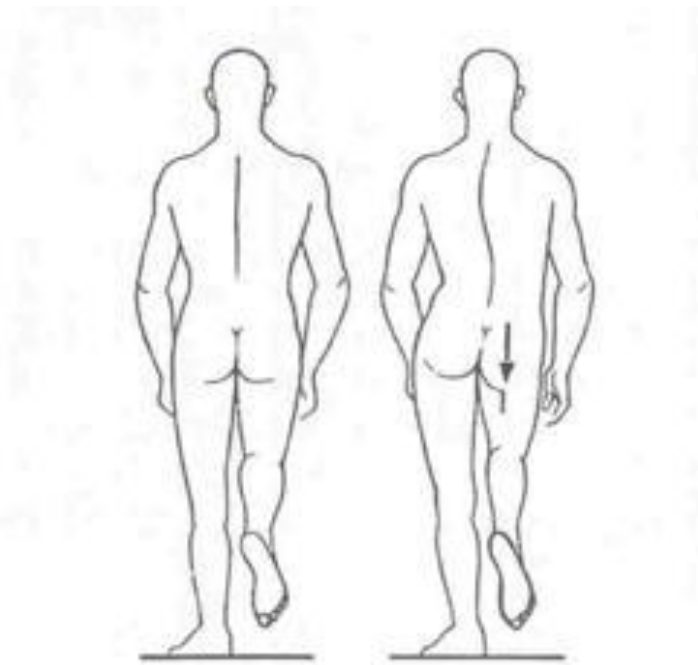
# VYŠETŘENÍ PÁTEŘE

## BEDERNÍ PÁTEŘ

- Vyšetřujeme nejlépe **vestoje**.
- Kromě jiného se hodnotí i **délka DKK** a **postavení pánve**.

**SCHOBEROVA ZKOUŠKA** na pohyblivost BEDERNÍ PÁTEŘE (tzv. „**MALÝ SCHOBER**“)

- **Nad trnem S1** uděláme značku, další o 10 cm kraniálně, maximální předklon, značky by se **měly oddálit o 5 cm**, při záklonu zkrácení o **1-2 cm**.





# VYŠETŘENÍ PÁTEŘE

## BEDERNÍ PÁTEŘ

- Vyšetřujeme nejlépe **vestoje**.
- Kromě jiného se hodnotí i **délka DKK** a **postavení pánve**.

### THOMAYEROVA ZKOUŠKA

- **V maximálním aktivním předklonu** měříme vzdálenost **konečků prstů pacienta od podlahy**.
- Sledujeme také rozvoj páteře při provádění této zkoušky.

