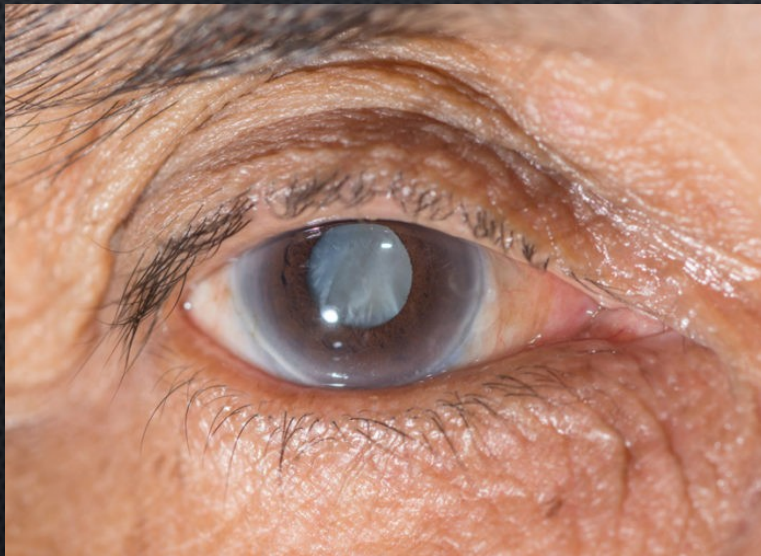


# KATARAKTA



MUDr. LENKA MICHALCOVÁ, PH.D.

OČNÍ KLINIKA LF MU A FN BRNO

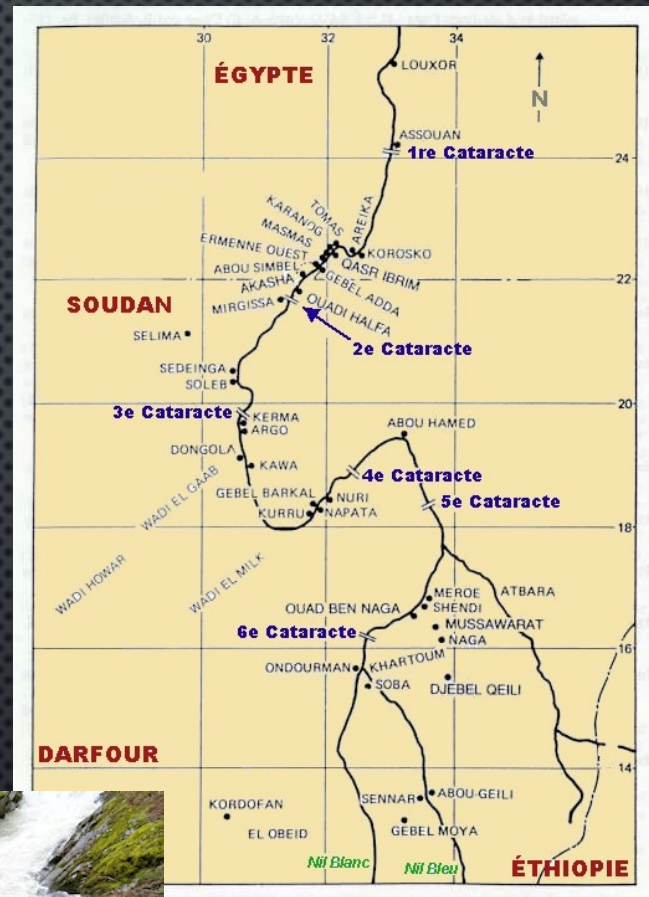
PŘEDNOSTA: DOC. MUDr. OLDŘICH CHRAPEK, PH.D.

# Šedý zákal = katarakta

- zkalení čočky
- porucha transparenence
- rozptyl procházejícího světla
- snížení zrakové ostrosti

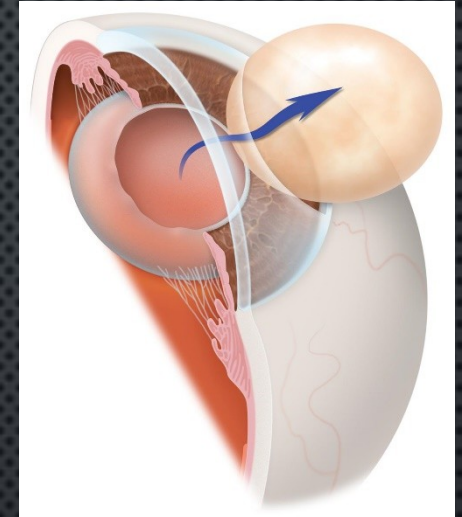
význam slova „**katarakta**“

- **katarakt** = nízký stupňovitý vodopád
- (gr.) „**καταρρακτης**“ = řítit se



# Katarakta – z historie

- před n.l. - reklinace – luxace čočky do sklivce
- 29 n.l. - *Aulus Cornelius Celsus* – první zmínka o řešení katarakty
- 1. století n.l. – *Galén* – první pokus
  
- *Jacques Daviel* (1696-1762) – odstranění čočky z oka limbálním řezem
- **Extrakapsulární extrakce** (ECCE)
- **Intrakapsulární extrakce** (ICCE)
- 1967 - **fakoemulzifikace** – *Charles Kelman*



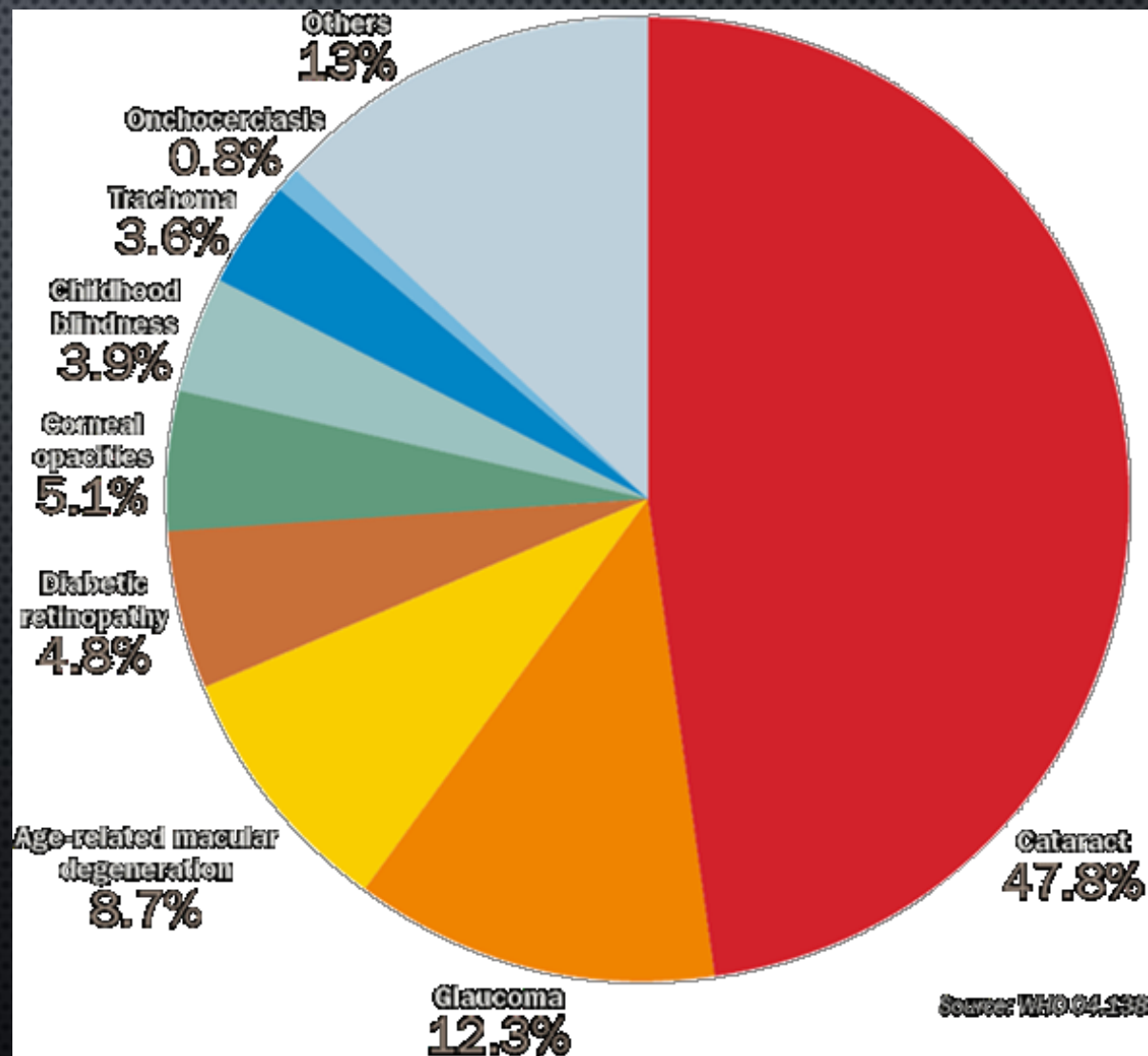
# Epidemiologie katarakty

## Svět

- 30-45 milionů případů slepoty
  - Z toho 45% katarakta

## Prevalence

- stoupá s věkem
- časteji u žen
- věk mezi 65-74 rokem – 50%
- věk >75 roků – 70%

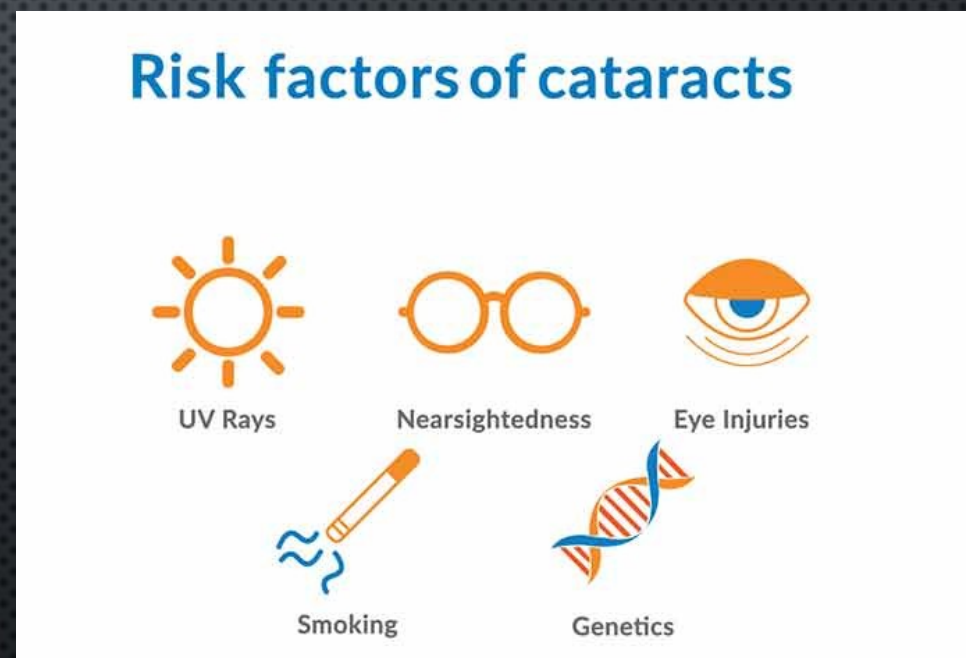


# Vznik katarakty

- Multifaktoriální příčiny, **věk**, pohlaví, rasa, dědičnost

**Rizikové faktory:** kumulativní efekt

- metabolické změny - diabetes mellitus
- elektromagnetické / ionizující záření
- trauma
- dlouhodobé užívání léků (kortikoidy, fenotiaziny)
- zlá životospráva – kouření
- genetika (trizomie) – Downův syndrom
- nitrooční operace



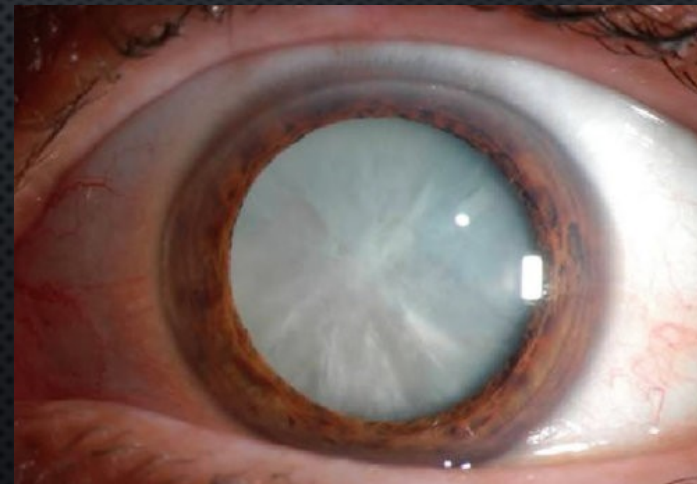
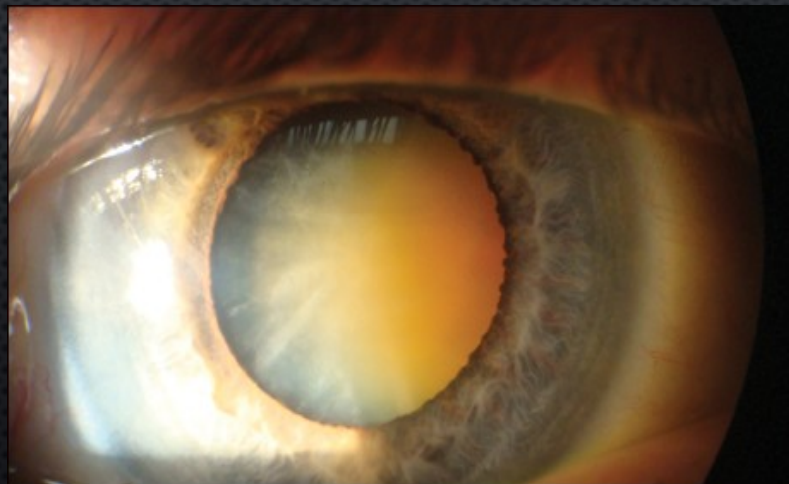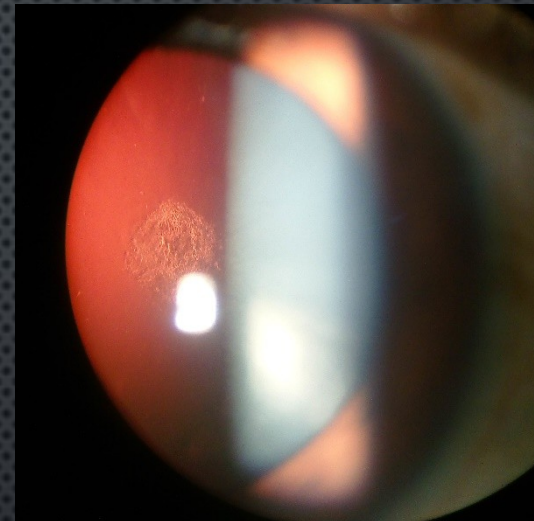
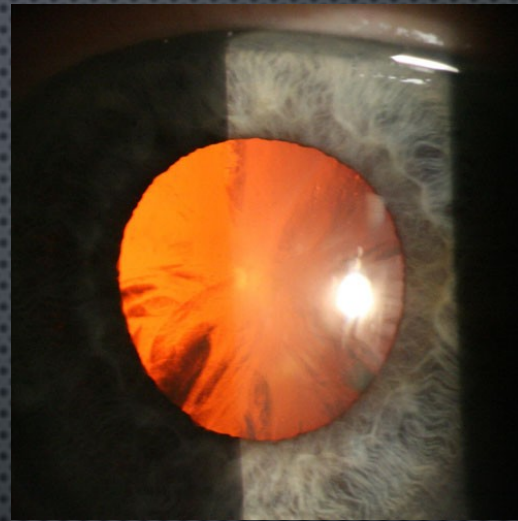
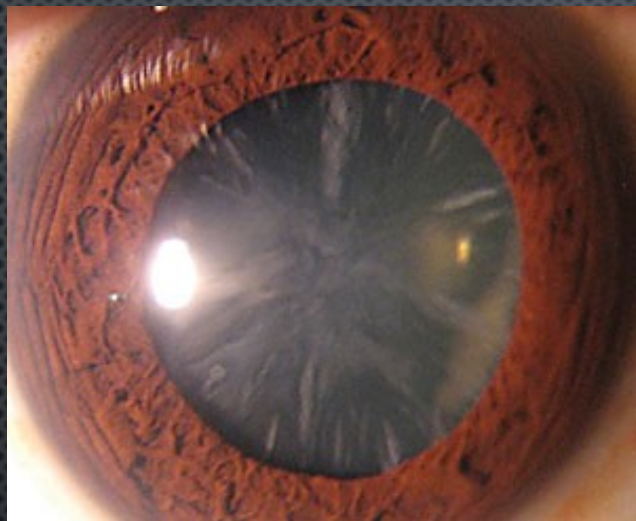# Typy katarakty

## Podle věku

- kongenitální, vznikající po narození či v dětském věku
- presenilní
- senilní


## Podle typu

- nukleární
- kortikální
- přední subkapsulární
- zadní subkapsulární
- maturní
- dětská katarakta: přední polární, zadní polární, cerulea, stellata, zonulární, atd.



# Příznaky katarakty

- snížení zrakové ostrosti
- glare – rozptyl světla
- snížení kontrastní citlivosti
- myopizace oka
- monokulární diplopie



# Léčba katarakty

- konzervativní - neexistuje
- **Chirurgická**
  - **Hlavní cíl:** odstranění zkalené čočky a její náhrada umělou nitrooční čočkou
  - **Vedlejší cíl:** řešení refrakční vady

## Indikace:

- zhoršená zraková ostrost
- nemožnost korekce brýlemi
- potenciál lepšího vidění
- nejdříve oko s pokročilejší kataraktou (předpoklad oboustranného výkonu v čase)



# Vyšetření před operací katarakty I.

## Celková anamnéza

- DM, HT, ICHS, CHOPN
- lékové alergie
- léková anamnéza

## Vyšetření očních adnex

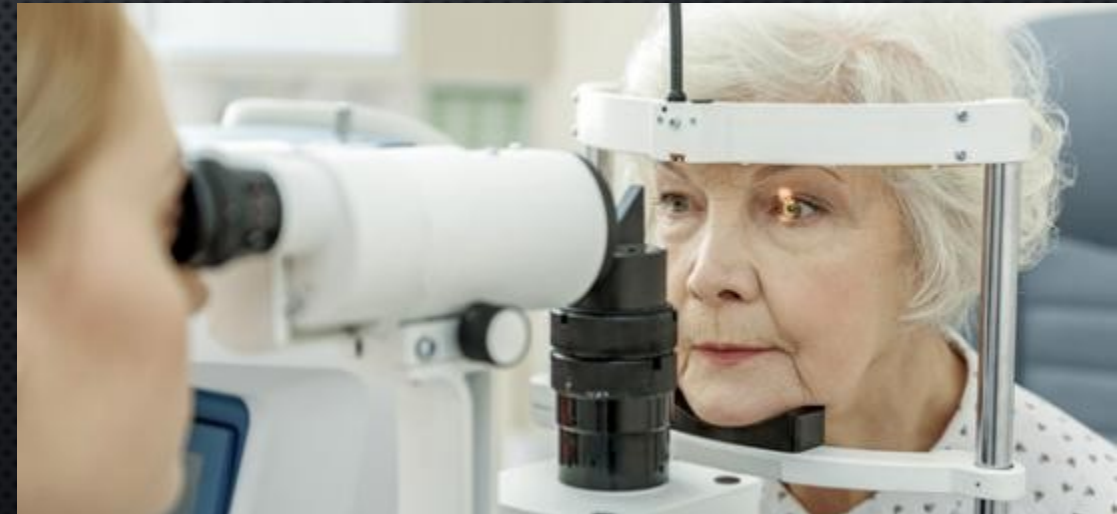- postavení víček
- slzné cesty
- slzný film

## Oční anamnéza

- úrazy, záněty
- amblyopie
- glaukom
- operace oka
- refrakční výkony

## Vyšetření očního bulbu


- spojivka
- rohovka
- přední komora
- duhovka
- zornice
- čočka



# Vyšetření před operací katarakty II.

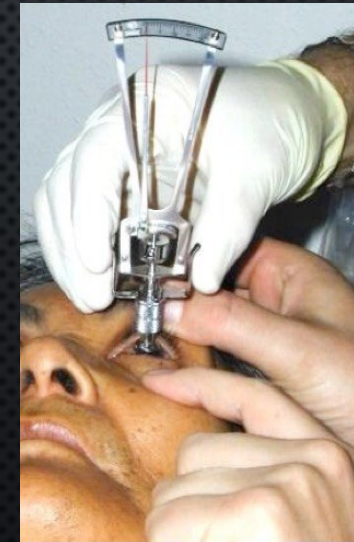
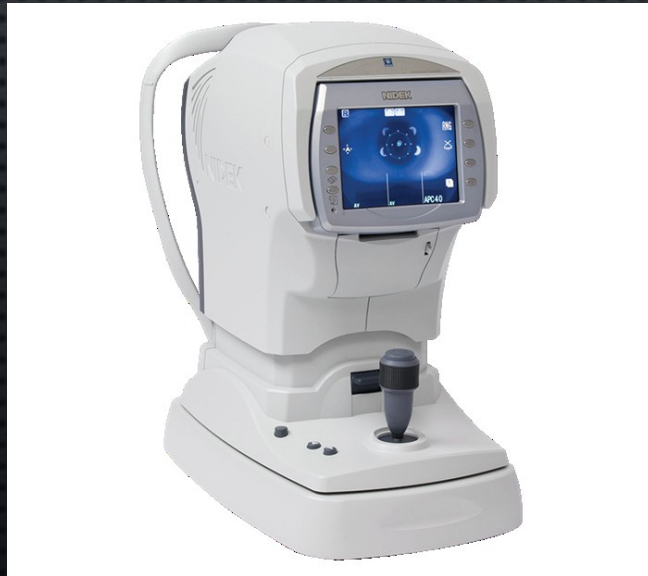## Refrakce

- naturální vizus
- korigovaný vizus
  - do dálky
  - do blízka



## Měření nitroočního tlaku

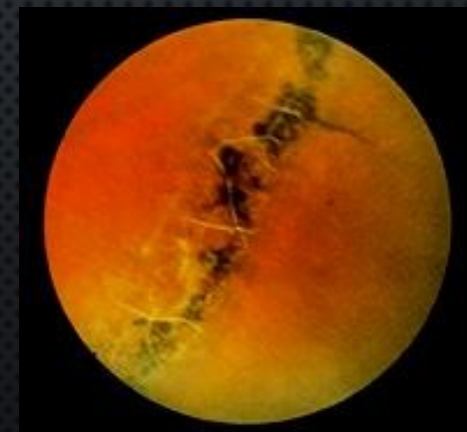
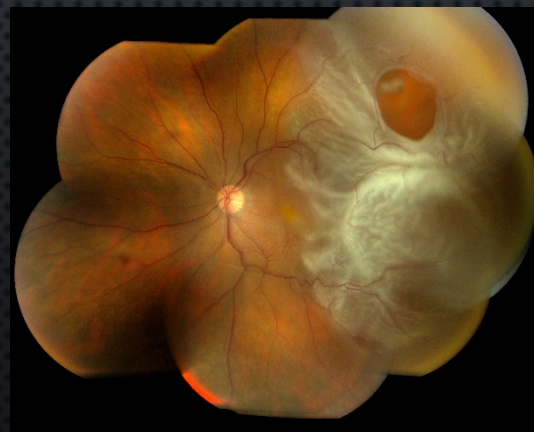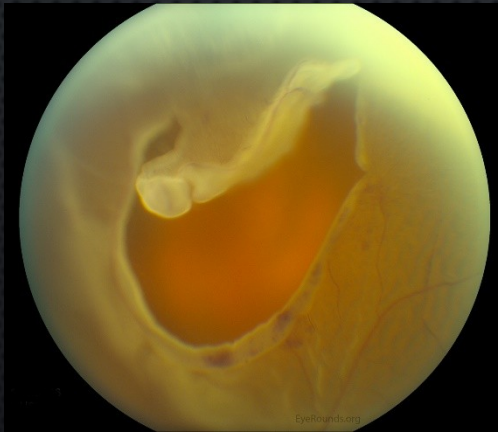
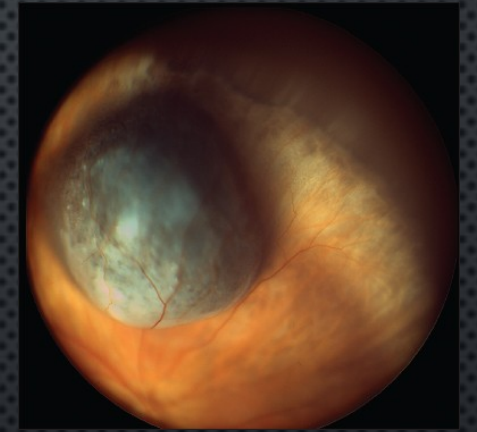
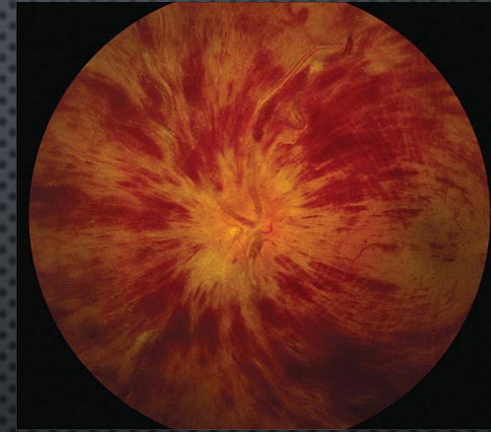
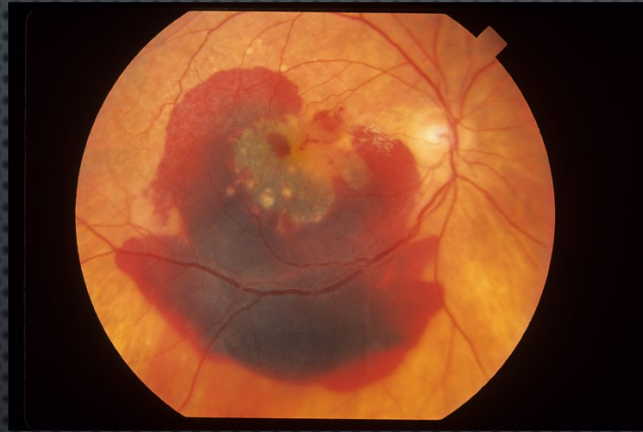
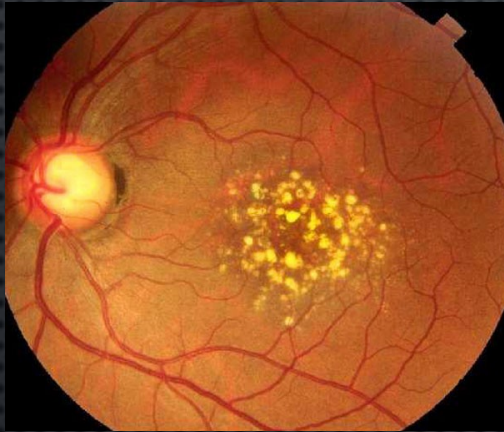
- bezkontaktně
- kontaktně v LA



# Vyšetření před operací katarakty III.

## Vyšetření očního pozadí

- stav sítnice





# Předoperační příprava

- kompletní oční **vyšetření**
- **plánování** výkonu
- **poučení** pacienta (informovaný souhlas)
  - o průběhu operace a komplikacích
  - o možnostech korekce refrakční vady
- **volba** typu nitrooční čočky
- předoperační **aplikace** ATB kapek
  
- (interní předoperační vyšetření) – vyžaduje se při polymorbiditě
- (úprava medikace) – obvykle nekrvavý výkon
  - není nutné vysadit antikoagulační terapii
  - (vhodné vysadit tamsulosin)

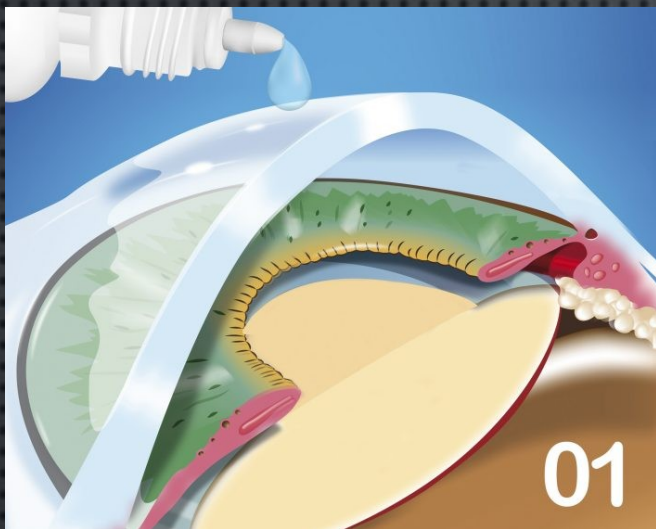
# Zásady operace katarakty

## Operace

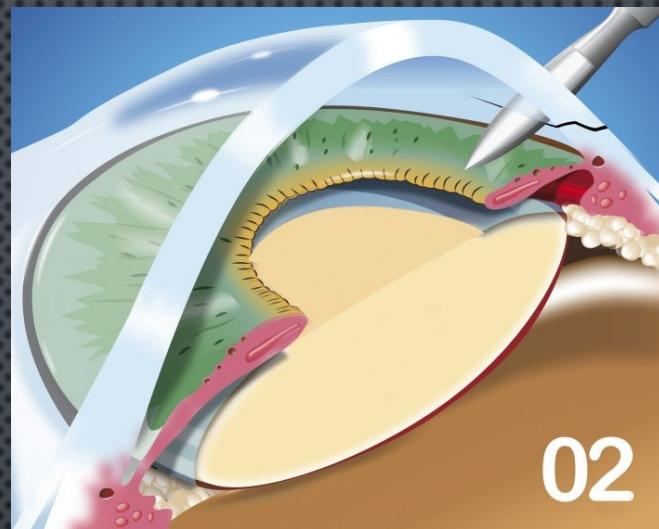
- **v LA** (CA u dětí, mladých dospělých, mentálně hendikepovaných, nystagmus, tremor)
- **na jednom oku** (obe oči naráz u mentálně postižených lidí)
- **druhého oka s odstupem** (cca 2-3 týdny)

# Operační postup

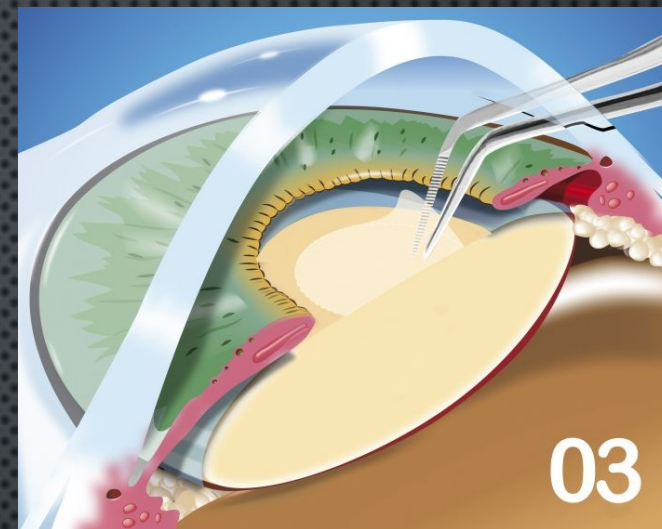
- 1) příprava operačního pole
- 2) **lokální anestezie** (oxybuprokain, lidokain, tetrakain)
- 3) **rohovkový řez** (1,8-2,2mm)
- 4) viskoelastický materiál (hyaluronát) do přední komory
- 5) **kapsulotomie** (otevření pouzdra čočky)
- 6) hydrodisekce, hydrodelineace (uvolnění jádra čočky tekutinou)
- 7) **fakoemulzifikace, aspirace** (rozbití a odsátí čočky)
- 8) **implantace** umělé nitrooční čočky
- 9) odstranění viskoelastického materiálu
- 10) uzavření vstupní rány



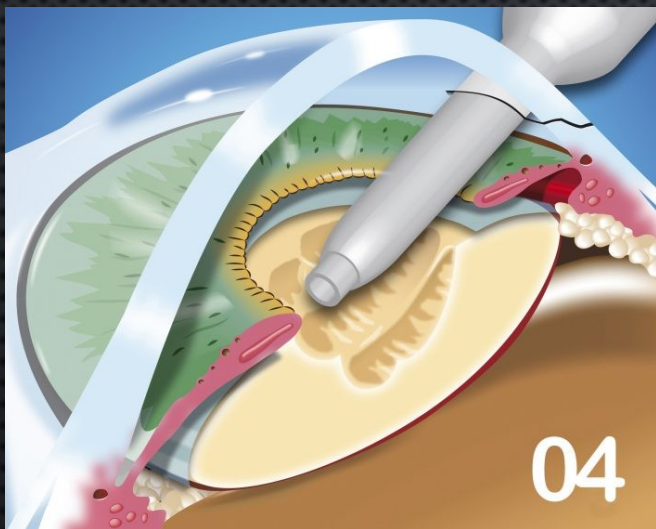
Lokální anestezie



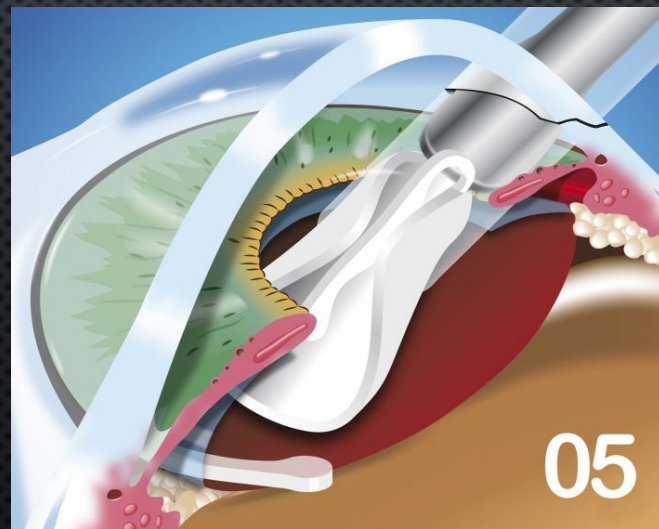
Incize



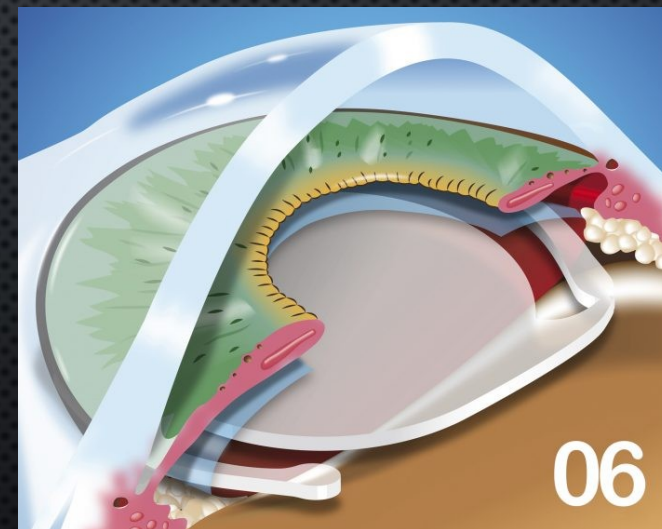
Kapsulorhexe



Fakoemulzifikace čočky



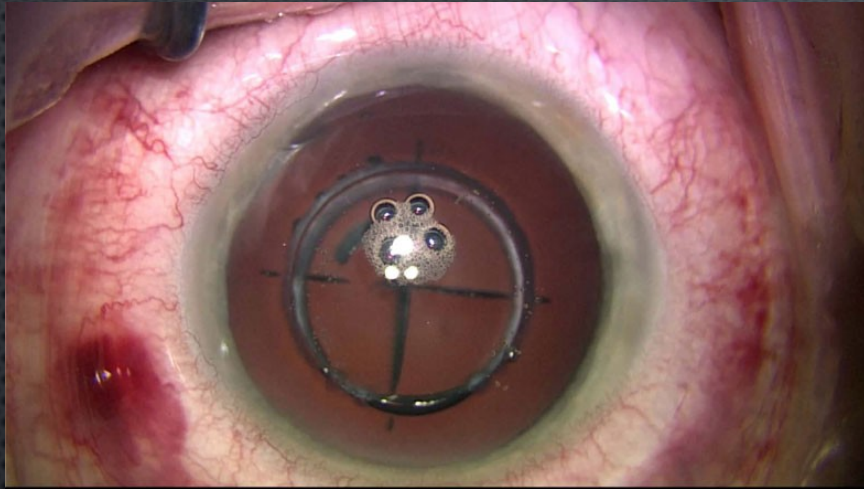
Implantace umělé čočky



Centrace čočky,  
ukončení operace

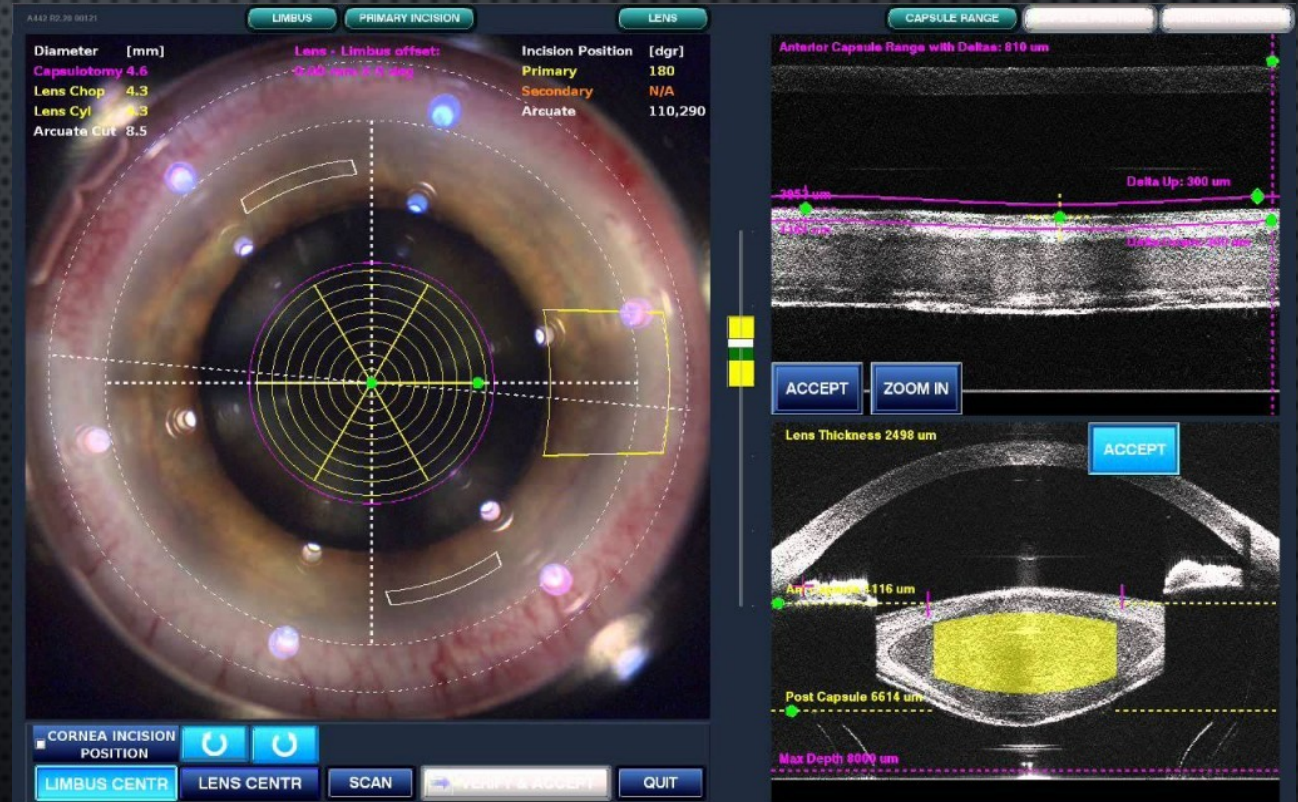
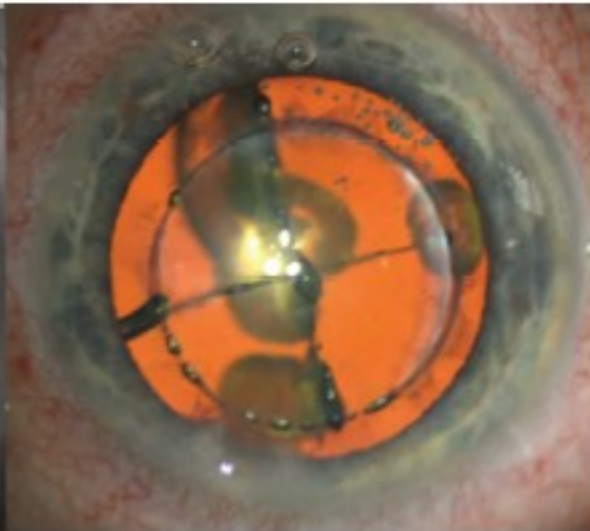



# Laserem asistovaná operace katarakty femtosecond laser-assisted cataract surgery



Softening for a hard cataract

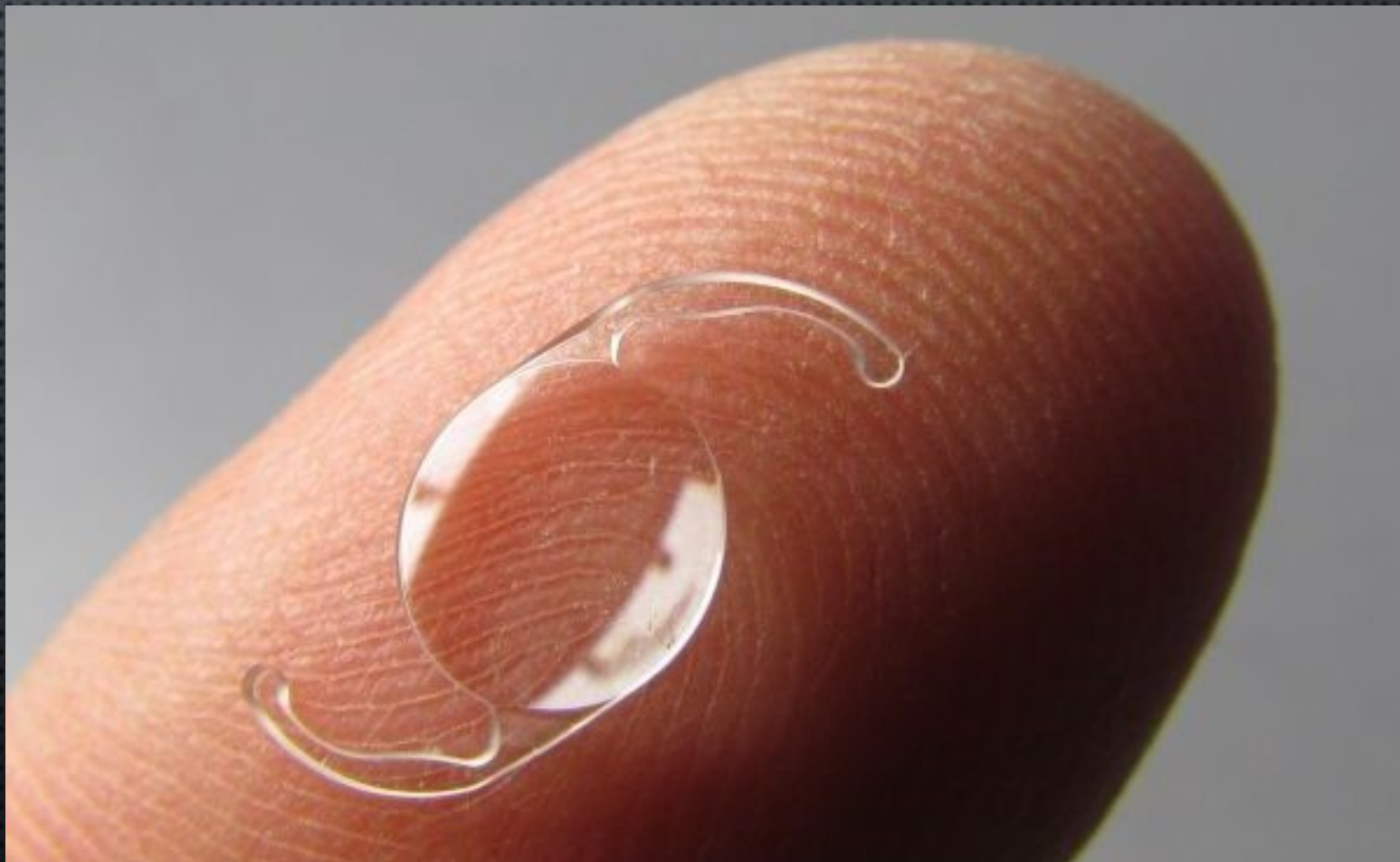
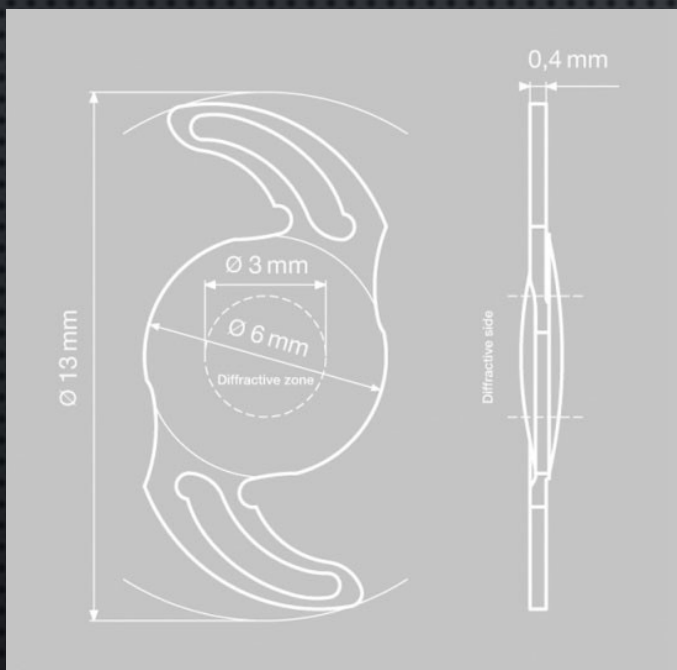
Segmentation for a soft cataract



# Umělá nitrooční čočka (intraocular lens)

## Velikost

- optická část 6mm
- s haptiky 13mm



# Umělé nitrooční čočky - typy

## Podle počtu ohnisek

- monofokální / monofokální torické
- multifokální / multifokální torické
  - bifokální
  - trifokální

## Podle materiálu

- tvrdé akrylátové čočky (PMMA)
- měkké akrylátové čočky
  - hydrofobní
  - hydrofilní (HEMA)


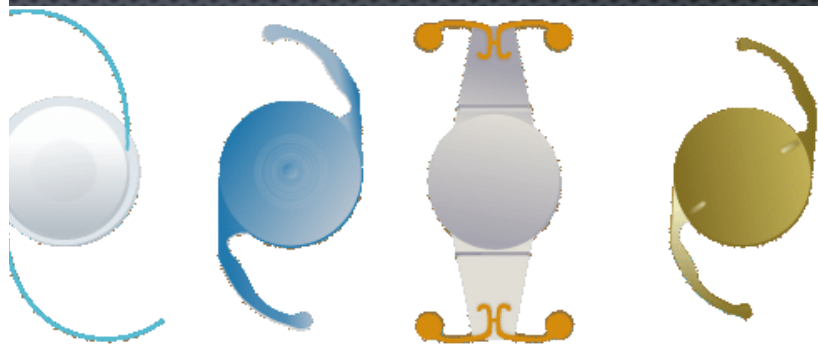
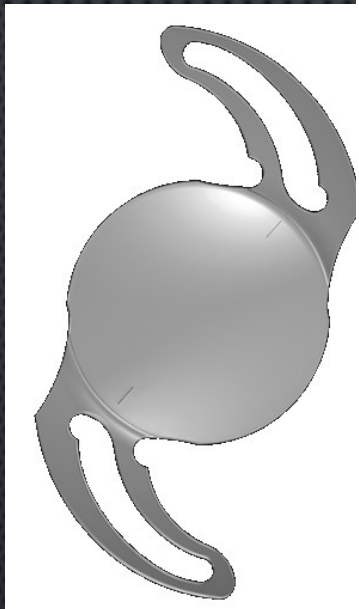
## Podle počtu kusů

- jednokusové
- vícekusové (three piece)

## Podle místa implantace

- předněkomorové
- zadněkomorové

# Tvar umělejších nitroočních čoček



# Volba nitrooční čočky


## Torická varianta

- rohovkový astigmatismus nad 1,0D

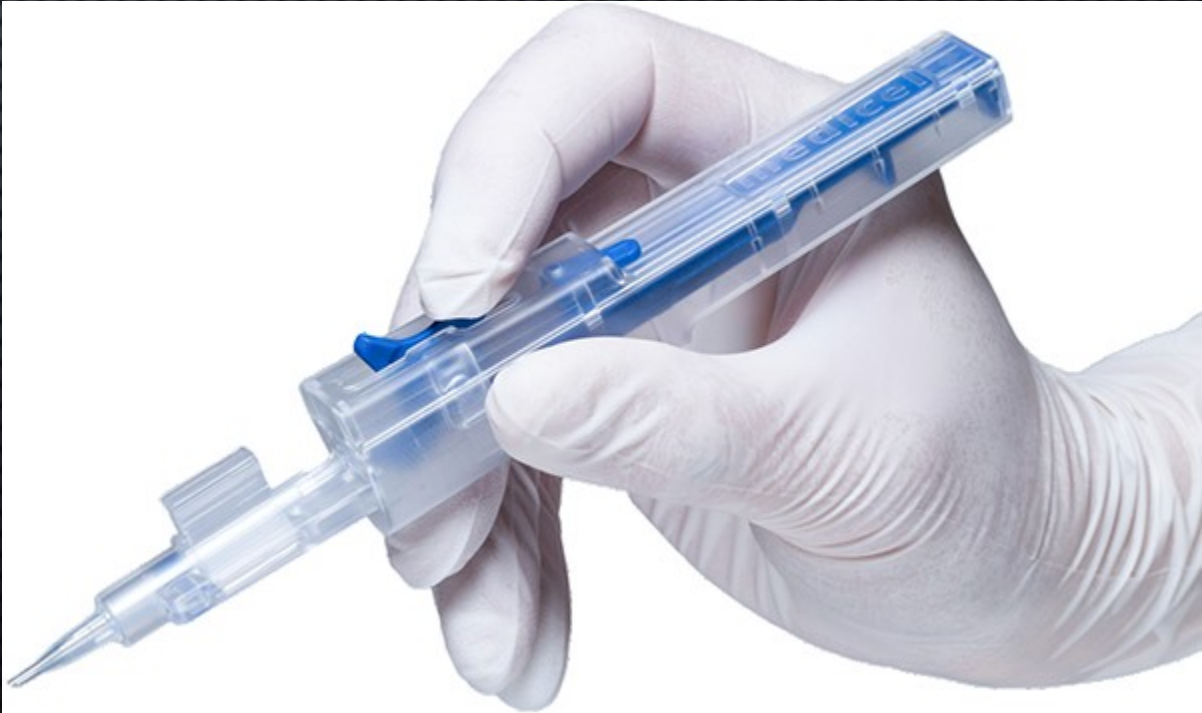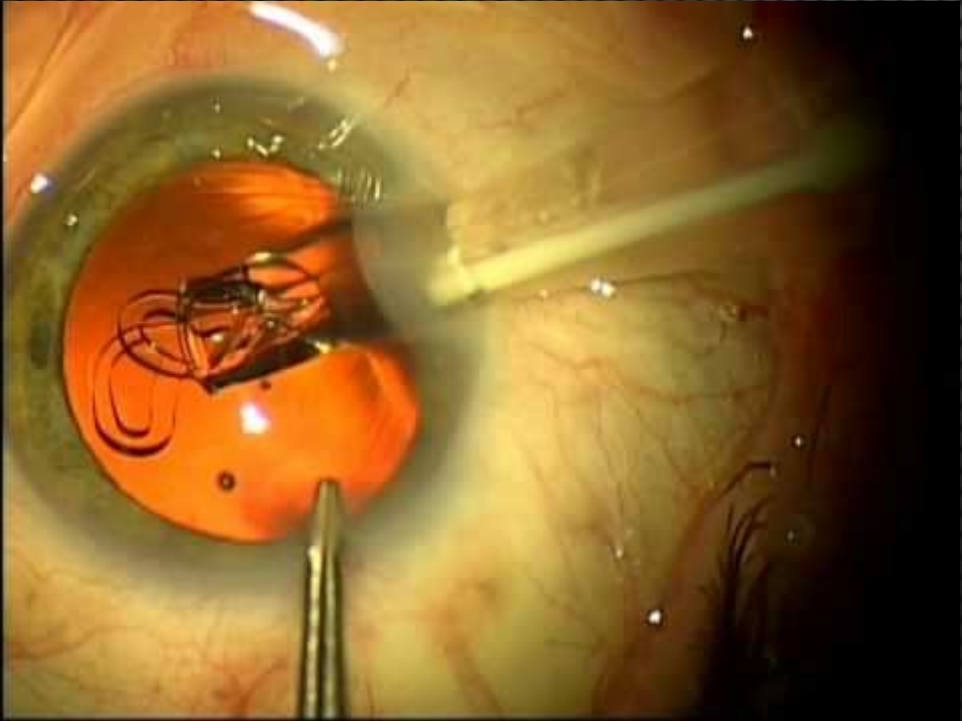
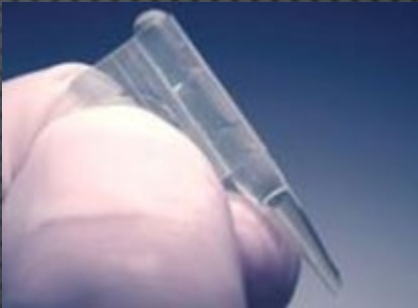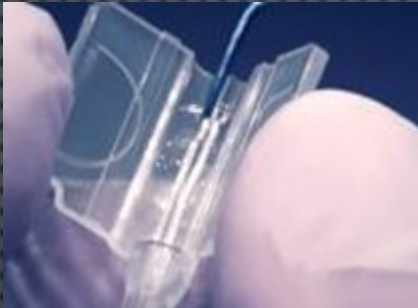


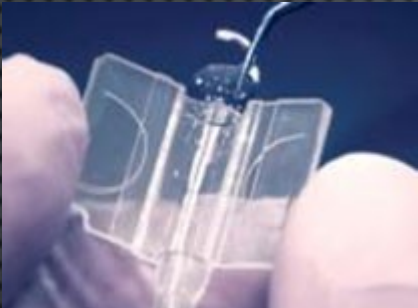## Multifokální varianta – bifokální, trifokální

- vidění bez korekce na dvě / tři vzdálenosti (odstranění presbyopie)
- často zle snášené u krátkozrakosti (myopie)
- dobře snášené u dalekozrakosti (hypermetropie)
- nežádoucí efekty glare a halo



# Implantace IOL



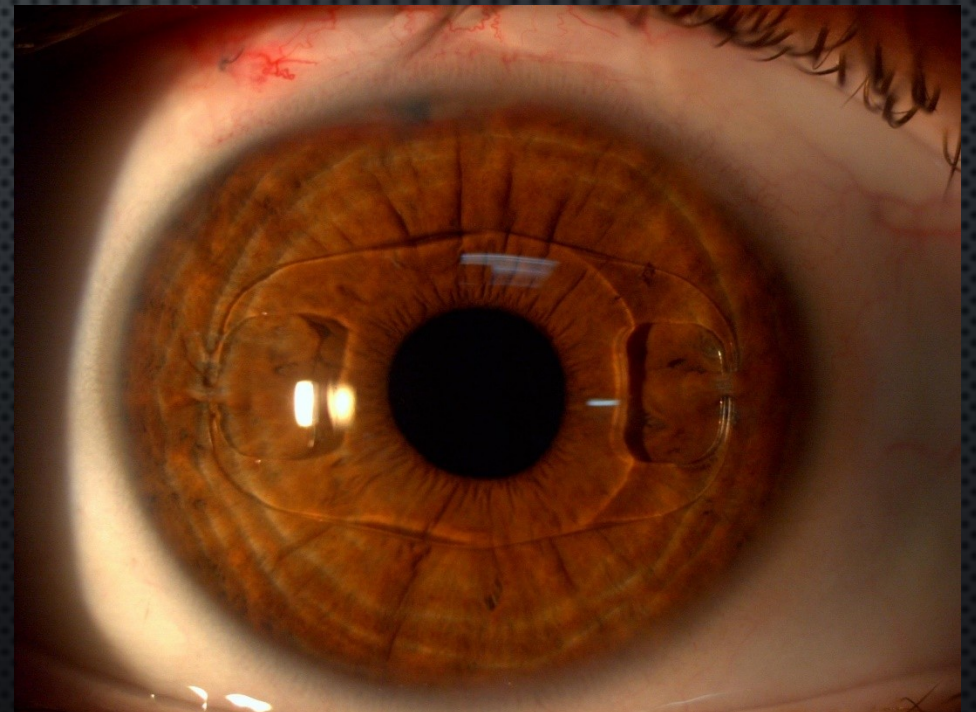
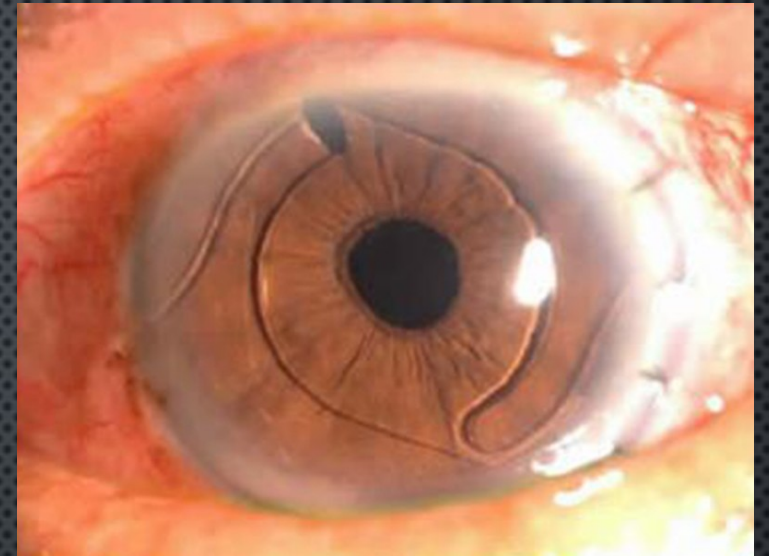
# Předněkomorové IOI

## Indikace implantace

- nestabilita závěsného aparátu čočky (Marfanův sy)
- subluxace / luxace čočky
- sekundárně po komplikacích / úrazech

## Fixace

- v PK do komorového úhlu
- na duhovku



# Peroperační komplikace

**IFIS** (intraoperative floppy iris syndrome) syndrom vlající duhovky

- terapie tamsulosin

## Krvácení

- expulzivní hemoragie – při chirurgii malým řezem velmi vzácná

## Ruptura zadního pouzdra

- obávaná komplikace
- pokračování v operaci podle aktuálního stavu
- riziko pádu částí čočky do sklivce



# Pooperační komplikace

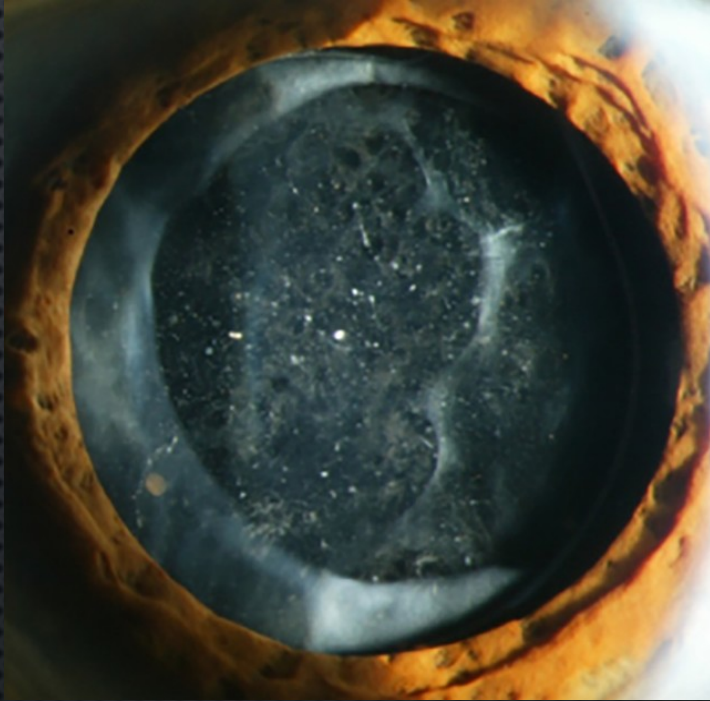
## Časné

- **TASS** – do 24 hodin, (vysoký nitrooční tlak, plegická zornice, hypopyon, bez bolesti)
- **Endoftalmitida** – 2 až 5 dní po operaci (bolest oka, světloplachost, pokles vizu, hypopyon)
- **Sekundární glaukom** – obvykle přechodný, lokální antigl. léčba
- **Makulární edém** – zhoršení vidění, profylaxe NSAID

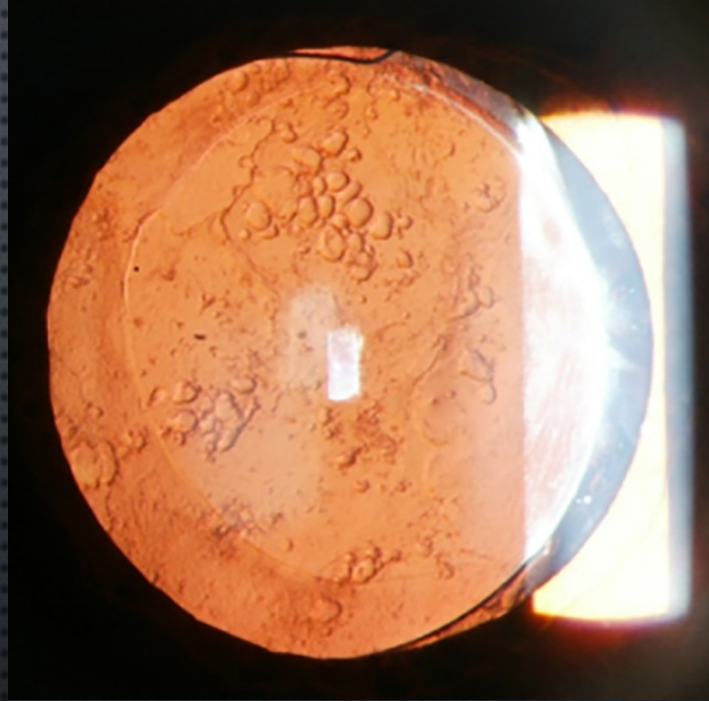
## Pozdní

- **odchlípení (amoce) sítnice** – incidence 0,1%, nejčastěji 6 M po operaci
- **následný šedý zákal** = sekundární katarakta (proliferativní, fibrózní typ, ev. smíšený), měsíce až roky po operaci, chirurgická léčba (tzv. YAG kapsulotomie, rhexe zadní kapsuly, čištění)

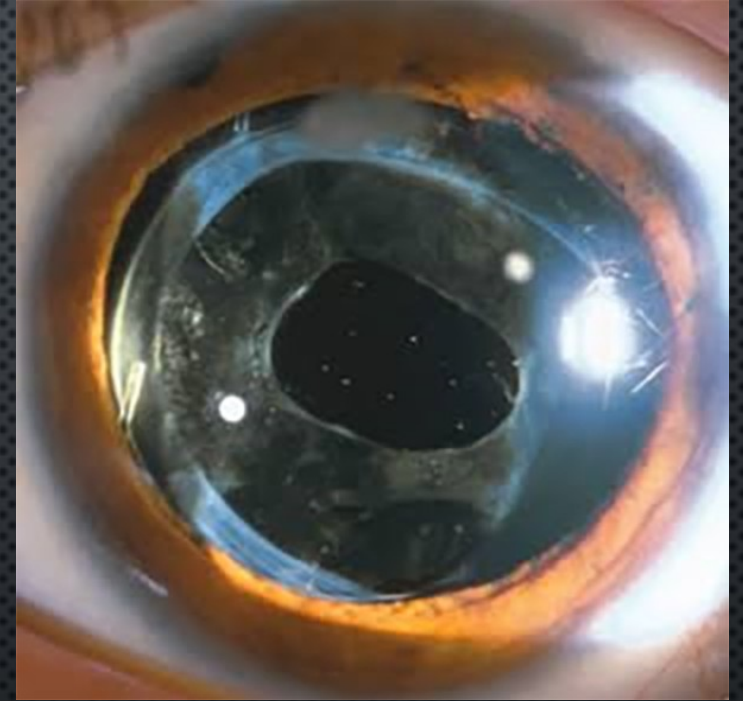
# Sekundární katarakta



sekundární katarakta  
V mydriáze



sekundární katarakta  
v retroiluminaci



sekundární katarakta  
s okénkem po YAG  
kapsulotomii

# Pooperační režim

- pooperační krytí oka
- 1. den po operaci nutná oční kontrola
- další kontroly individuálně (kontrola stavu, kontrola tlaku)
- dodržování léčebného režimu
  - ATB kapky
  - omezení fyzické aktivity
  - vyhýbat se prašnému prostředí
  - hygienický režim
- v případě MF IOL nutná neuroadaptace („cvičení pohledu dálka-blízko“)

**Děkuji za pozornost**