



# ROHOVKA

MUDR. NATÁLIA RYBÁROVÁ

OČNÍ KLINIKA FN BRNO A LF MU

PŘEDNOSTA: DOC. MUD. OLDŘICH CHRAPEK, PHD.



# ROHOVKA

- VERTIKÁLNÍ PRŮMĚR: 11,5 MM
- HORIZONTÁLNÍ PRŮMĚR: 12 MM
- CENTRÁLNÍ TLOUŠŤKA ROHOVKY JE 540 UM, V PERIFERII DOSAHUJE AŽ 1 000 UM
- NEOBSAHUJE CÉVY
- METABOLISMUS POMOCÍ KOMOROVÉHO MOKU A SLZNÉHO FILMU
- OBSAHUJE NEJVÍC NERVOVÝCH ZAKONČENÍ ZE VŠECH TKÁNÍ LIDSKÉHO TĚLA
  - SUBEPITELIÁLNY PLEXUS
  - STROMÁLNY PLEXUS
- INERVACE PRVNÍ VĚTVÍ N. TRIGEMINUS

# ANATOMIE

## EPITEL

- 1 VRSTVA BAZÁLNÍCH BUNĚK
- 2 VRSTVY KŘÍDLOVÝCH BUNĚK
- 2 VRSTVY SUPERFICIÁLNÍCH BUNĚK
  - NA POVRCHU MAJÍ MIKROKLKY, KTERÉ VÁŽOU SLZNÍ FILM A MUCIN
- LIMBÁLNÍ KMENOVÉ EPITELIÁLNÍ BUŇKY
  - ZABEZPEČUJÍ REGENERACI EPITELU A BRÁNI PŘERŮSTÁNÍ SPOJIVKY NA ROHOVKU

## BOWMANOVA VRSTVA

- ACELULÁRNA POVRCHOVÁ VRSTVA Z KOLAGENÍCH FIBRIL

## STROMA

- TVOŘÍ 90% TLOUŠŤKY ROHOVKY
- JE Z PRAVIDELNĚ USPOŘÁDANÝCH KOLAGENÍCH FIBRIL, MEZIBUNĚČNÉ HMOTY A KERATOCYTŮ
- NEREGENERUJE

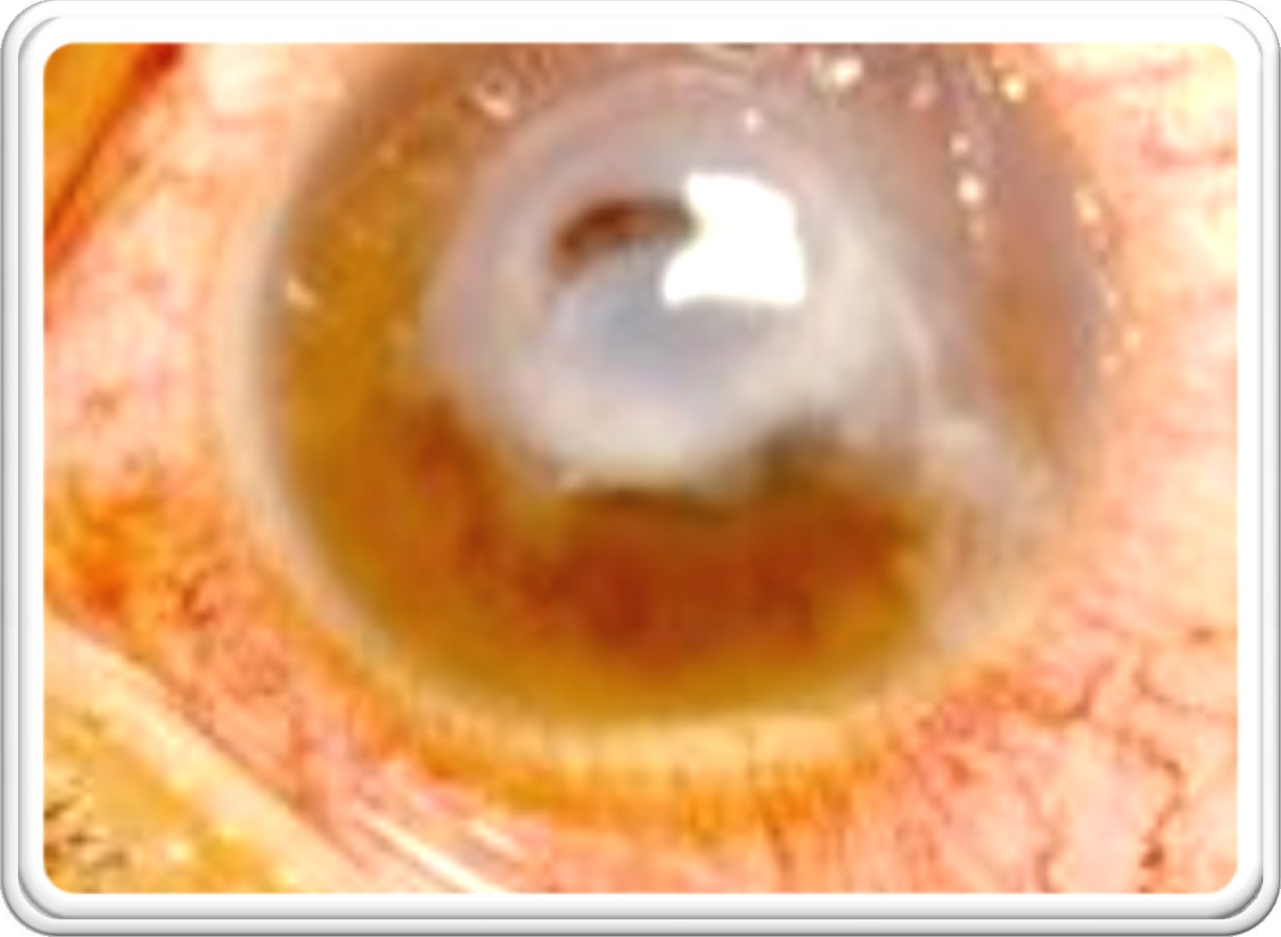
# ANATOMIE

## DESCEMETSKÁ MEMBRÁNA

- TENKÁ VRSTVA ZE SÍŤOVITĚ USPOŘÁDANÝCH KOLAGENÍCH FIBRIL
- SLOUŽÍ JAKO BAZÁLNÍ MEMBRÁNA ENDOTELU

## ENDOTEL

- TVOŘÍ HO JEDNA VRSTVA HEXAGONÁLNÍCH BUNĚK
- ZABEZPEČUJE ODSUN VODY Z ROHOVKY DO PŘEDNÍ KOMORY
- ENDOTELOVÉ BUŇKY NEREGENERUJÍ
- JEJICH POČET JE PŘI NAROZENÍ 4000 BUNĚK/MM<sup>2</sup>, V DOSPĚLOSTI 2500 BUNĚK/MM<sup>2</sup>
- PŘI POKLESU POD 500 BUNĚK/MM<sup>2</sup> DOCHÁZÍ K ROZVOJI EDÉMU ROHOVKY.



# BAKTERIÁL NÍ KERATITID Y

# BAKTERIÁLNÍ KERATITIDY

NĚKTERÉ BAKTERIE MŮŽOU PRONIKNOUT I PŘES INTAKTNÍ EPITEL ROHOVKY

- N. GONORRHOEAE, N. MENINGITIS, C.DIPHThERIAE, H. INFLUENZAE

OSTATNÍ BAKTERIE NA ROZVOJ ZÁNĚTU VYŽADUJÍ POŠKOZENÍ POVRCHU OKA

NEJČASTĚJŠÍ PATOGENY:


- PSEUDOMONAS AERUGINOSA
  - AGRESÍVNÍ, PŮVODCE 60% KERATITID U NOSITELŮ KONTAKTNÍCH ČOČEK
- STAF. AUREUS
- STREPT. PNEUMONIAE, PYOGENES

# BAKTERIÁLNÍ KERATITIDY

- RIZIKOVÉ FAKTORY:
  - NOŠENÍ KONTAKTNÍCH ČOČEK
  - TRAUMA
  - ONEMOCNĚNÍ POVRCHU OKA
  - JINÉ
    - DEFICIT VIT. A
    - LOKÁLNÍ NEBO SYSTÉMOVÁ IMUNOSUPRESE
    - DIABETES



# KLINICKÝ OBRAZ

- SUBJEKTIVNÍ PŘÍZNAKY:
    - BOLEST OKA, FOTOFOBIE, ZAMLŽENÍ VIDĚNÍ, HLENOVÁ NEBO HNISAVÁ SEKRECE
  - OBJEKTIVNÍ ZNAKY:
    - DEFEKTY EPITELU S INFILTRACI ZÁNĚTLIVÝMI BUŇKAMI
    - STROMÁLNÍ EDÉM, SKLADY DESCEMETSKÉ MEMBRÁNY, PŘEDNÍ UVEITIDA
    - CHEMÓZA SPOJIVKY, OTOK VÍČEK
    - HYPOPYON
    - DESCOMETOKÉLA – ZTENČENÍ ROHOVKY AŽ PO DESCEMETSKOU MEMBRÁNU
    - POKLES CITLIVOSTI ROHOVKY PŘI HERPETICKÉ KERATITIDĚ
- 






## VYŠETŘOVACÍ METODY

- STĚRY ZE SPOJKOVÉHO VAKU NA KULTIVACI BAKTÉRIÍ, KVASINEK A PLÍSNÍ A NA PCR HERPETICKÝCH VIRŮ, CMV A ADENOVIRŮ
- SEŠKRAB Z INFILTRÁTU ROHOVKY
- KULTIVACE KONTAKTNÍCH ČOČEK A JEJICH ROZTOKU NA POTVRZENÍ AKANTAMÉBOVÉ INFEKCE



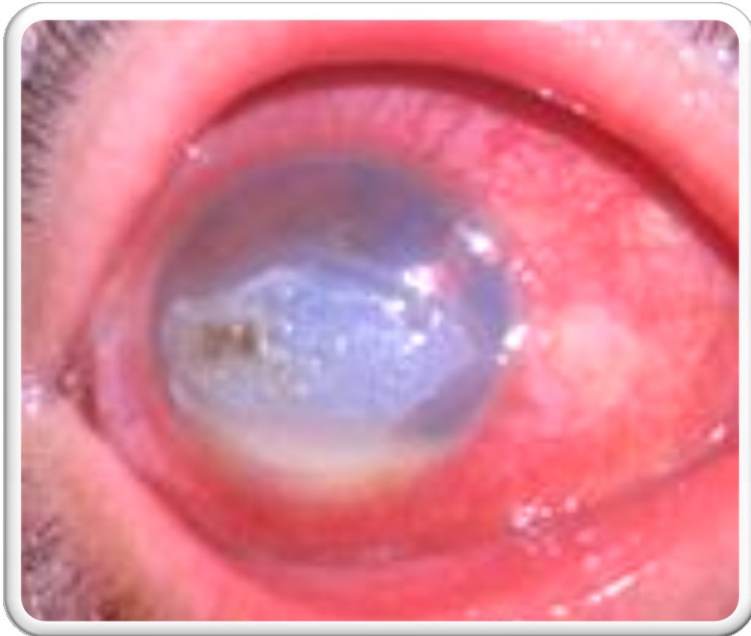


# TERAPIE

dostupné na: [www.aao.org](http://www.aao.org)

- TOPICKÉ ATB V MONOTERAPII NEBO V KOMBINACI
  - 3. A 4. GENERACE FLUOROCHINOLONŮ
    - CIPROFLOXACIN
    - MOXIFLOXACIN
- SUBKONJUNKTIVÁLNÍ PODÁNÍ ATB
  - STERILNÍCH CHLORAMFENIKOL
- MYDRIATIKA
- LUBRIKANCIA
- STEROIDY
  - PO ZHOJENÍ EPITELIÁLNÍHO DEFEKTU
  - REDUKUJÍ JIZVENÍ STROMATU

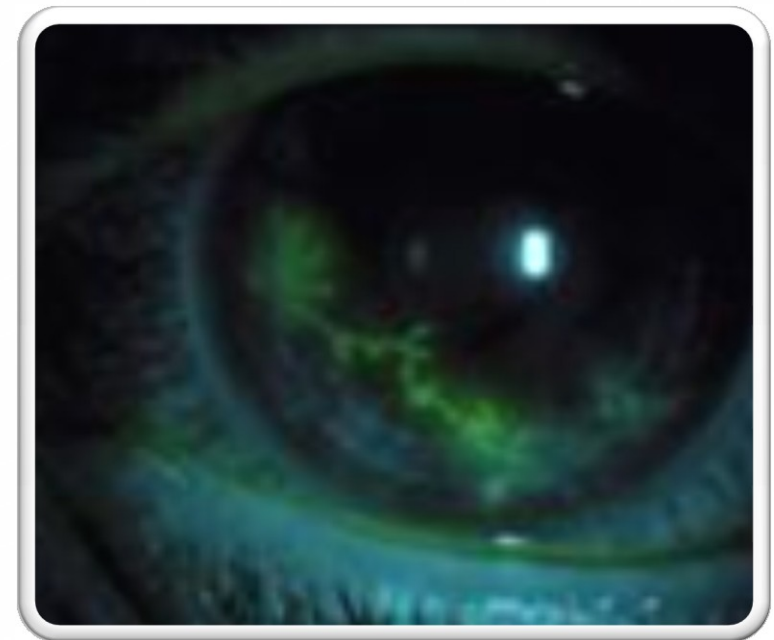# FUNGÁLNÍ KERATITIDA



- ČASTO JE DIAGNOSTIKOVÁNA AŽ PO SELHÁNÍ ATB TERAPIE
- PŮVODCI
  - KVASINKY
    - CANDIDA SP., ŽLUTÉ HLUBOKÉ INFILTRACE SE SATELITNÍMI LOŽISKY
  - PLÍSNĚ
    - BÍLE INFILTRACE S NEOSTRÝMI OKRAJI
- VYSKYTUJE SE U IMUNOKOMPROMITOVANÝCH PACIENTŮ A PŘI DLOUHODOBÉ LOKÁLNÍ ATB A STEROIDNÍ TERAPII

# HERPETICKÉ KERATITIDY

- NEJČASTĚJŠÍ PŘÍČINA ROHOVKOVÉ SLEPOTY V ROZVINUTÝCH KRAJINÁCH
- HSV 1, HSV 2
- EPITELIÁLNÍ KERATITIDA
  - TYPICKÝ VĚTVIČKOVITÝ EPITELIÁLNÍ DEFEKT
  - TOPICKÉ KORTIKOIDY SÚ PŘÍSNĚ KONTRAINDIKOVÁNY
  - TERAPIE LOKÁLNÍMI NEBO SYSTÉMOVÝMI ANTIVIROTIKAMI
- DISCIFORMNÍ (STROMÁLNÍ) KERATITIDA
  - ZPŮSOBENA HYPERSENZITIVNÍ REAKCÍ VE STROMATU ROHOVKY
  - LÉČBA TOPICKÝMI STEROIDY



# HERPETICKÉ KERATITIDY

## NEKROTIZUJÍCÍ STROMÁLNÍ KERATITIDA

- PŘÍMÉ POSTIŽENÍ STROMATU VIRUSEM

## NEUROTROFICKÝ VŘED ROHOVKY

- VZNIKÁ V DŮSLEDKU PORUCHY REEPITELIZACE ROHOVKY PŘI ZTRÁTĚ SENZITIVITY ROHOVKY



# JINÉ VIROVÉ KERATITIDY

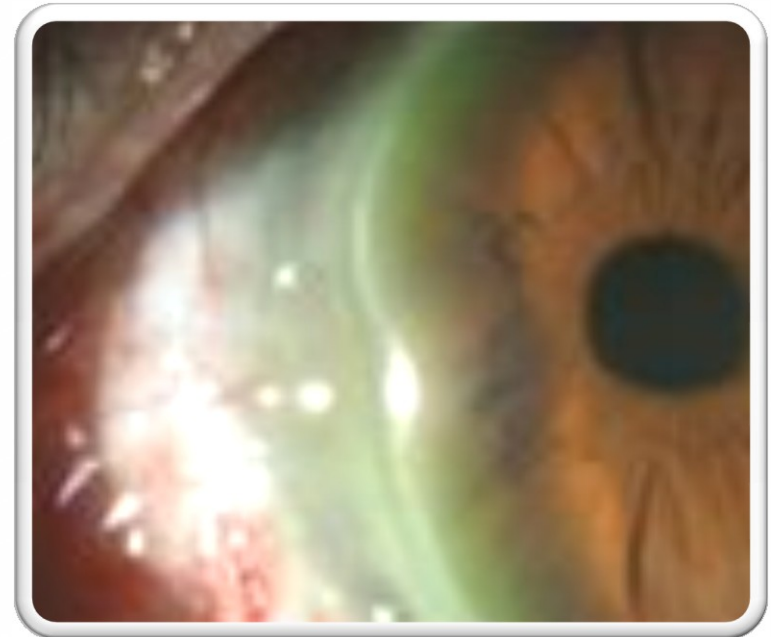
- HERPES ZOSTER KERATITIDA
- ADENOVIROVÁ KERATOKONJUNKTIVITIDA
- CYTOMEGALOVIROVÁ KERATITIDA

# PROTOZOÁRNÍ KERATITIDY

- AKANTAMÉBA
  - VOLNĚ ŽIJÍCÍ PARAZIT V PŮDĚ, VODĚ A HORNÍCH DÝCHACÍCH CESTÁCH
  - CYSTY A TROFOZOITY
- RIZIKOVÉ FAKTORY
  - NOŠENÍ KONTAKTNÍCH ČOČEK
- VÝRAZNÁ BOLEST NEKORELUJÍCÍ S KLINICKÝM NÁLEZEM NA OKU
- CHARAKTERISTICKÝ JE PRSTENCOVITÝ INFILTRÁT, PERINEURITÍDA, LIMBITÍDA

# PERIFERNÍ ULCERATIVNÍ KERATITIDA

- NEINFEKČNÍ KERATITIDA
- ASOCIOVÁNA S AUTOIMUNITNÍMI ONEMOCNĚNÍMI (RA, WEGENEROVA GRANULOMATÓZA, SLE) – MŮŽE JE O NĚKOLIK LET PŘEDCHÁZET!
- PŮLMĚSÍČKOVITÝ VŘED S INFILTRACÍ V PERIFERII ROHOVKY





# KERATOPATIE

## NEUROTROFICKÁ KERATOPATIE

- PŘI POŠKOZENÍ N. V.

## EXPOZIČNÍ KERATOPATIE

- PŘI LAGOFTALMU

# KERATOKONUS

- PROGRESÍVNÍ, NEZÁNĚTLIVÉ ONEMOCNĚNÍ ROHOVKY, PŘI KTERÉM DOCHÁZÍ K ZTENČOVÁNÍ A VYKLENUTÍ ROHOVKY
- BILATERÁLNÍ ČASTO ASYMETRICKÉ POSTIŽENÍ
- VÝSKYT V PUBERTĚ, STABILIZACE PO 30. ROKU ŽIVOTA
- GENETICKÝ ZÁKLAD, ZATÍM NE ZCELA OBJASNĚN
- VÝSKYT PŘI SYSTÉMOVÝCH PORUCHÁCH: M. DOWN, M. MARFAN, M. TURNER, M. EHLERS-DANLOS, ATOPIE
- TERAPIE:
  - COLLAGEN CROSS-LINKING – VYTVÁŘENÍ NOVÝCH KOVALENTNÍCH VAZEB V KOLAGENU
  - KERATOPLASTIKA

# ROHOVKOVÉ DYSTROFIE


- BILATERÁLNÍ, NĚKDY ASYMETRICKÝ NÁLEZ, AR NEBO AD A X-  
VÁZANÁ DĚDIČNOST, NEÚPLNÁ PENETRANCE
- EPITELIÁLNÍ
  - PRVNÍ PROJEVY V I. A II. DECÉNIU
  - RECIDIVUJÍCÍ EROZE
    - COGANOVA EPITELIÁLNÍ DYSTROFIE
    - MEESMANNOVA EPITELIÁLNÍ DYSTROFIE
    - LISCHOVA EPITELIÁLNÍ DYSTROFIE
- DYSTROFIE BOWMANOVE MEMBRÁNY
  - REIS-BUCKLERSOVA DYSTROFIE
  - THIEL-BEHNKEHO DYSTROFIE
  - SCHNYDEROVA CENTRÁLNÍ KRYSTALICKÁ DYSTROFIE



# STROMÁLNÍ DYSTROFIE

- LATTICE DYSTROFIE
- GRANULÁRNÍ DYSTROFIE
- MAKULÁRNÍ DYSTROFIE

dostupné na: [www.aao.org](http://www.aao.org)





FUCHSOVA  
ENDOTELIÁLNÍ  
DYSTROFIE

---

BILATERÁLNÍ  
VÝSKYT

---

RYCHLEJŠÍ POKLES  
ENDOTELIÁLNÍCH  
BUNĚK

---

ČASTĚJŠÍ U ŽEN  
NAD 50 LET





# TRANSPLANTACE ROHOVKY

- NÁHRADA VLASTNÍ POSTIŽENÉ ROHOVKY NEBO JEJÍ ČÁSTI ROHOVKOU DÁRCOVSKOU
- PRVNÍ TRANSPLANTACE ROHOVKY OLOMOUC 1905, PROFESOR EDUARD KONRAD ZIRM
- NEJÚSPĚŠNĚJŠÍ ALOGENNÍ TRANSPLANTACE DÍKY IMUNOLOGICKÉ PRIVILEGOVANOSTI ROHOVKY



# TRANSPLANTACE ROHOVKY

- **NERIZIKOVÁ TRANSPLANTACE**
  - PRVNÍ TRANSPLANTACE
  - MATEŘSKÁ ROHOVKA BEZ NEOVASKULARIZÁCIE
- **RIZIKOVÁ TRANSPLANTACE**
  - MATEŘSKÁ ROHOVKA S VASKULARIZACÍ VE 2 A VÍCE KVADRANTECH
  - KAŽDÁ RETRANSPLANTACE

The image features a white background with several realistic, 3D-rendered water droplets of various sizes scattered across the frame. The droplets have a glossy, reflective surface with highlights and shadows, giving them a three-dimensional appearance. They are positioned in the top-left, bottom-left, and bottom-right areas, framing the central text.

# PERFORUJÍCÍ KERATOPLASTI KA



# PERFORUJÍCÍ KERATOPLASTIKA

## TRANSPLANTACE ROHOVKY V PLNÉ TLOUŠŤCE

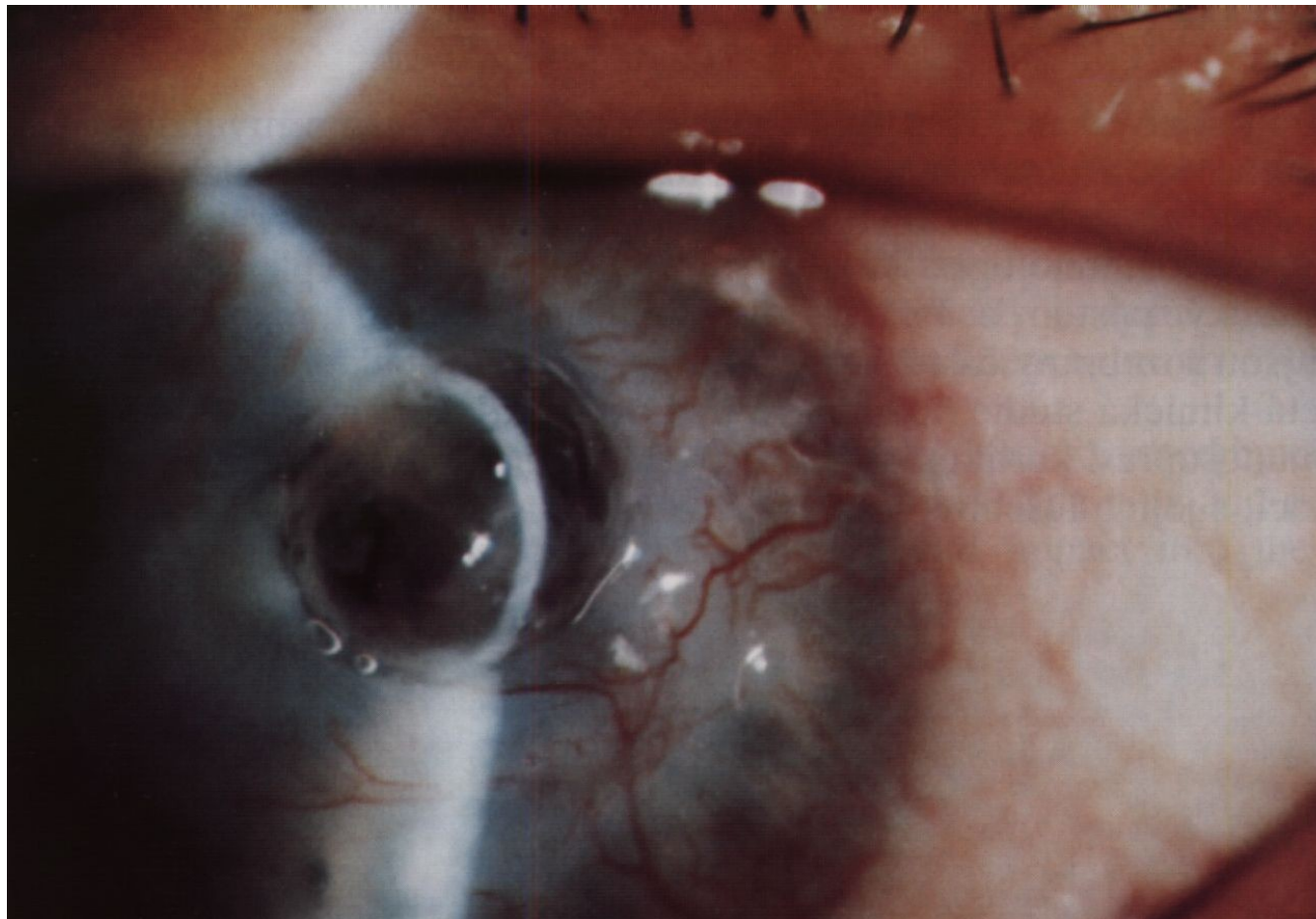
### INDIKACE

- OPTICKÁ – ZLEPŠENÍ VIDENÍ
  - KERATOKONUS
  - ROHOVKOVÉ DYSTROFIE
  - BULOSNÍ KERATOPATIE
  - POZÁNĚTLIVÉ A POÚRAZOVÉ JIZVY ROHOVKY
- TEKTONICKÁ – ZACHOVÁNÍ INTEGRITY BULBU (NAPŘ. PŘI HROZÍCÍ PERFORACI, DESCEMETOKÉLA)
- TERAPEUTICKÁ – PŘI KONZERVATIVNĚ NEZVLÁDNUTELNÝCH ZÁNĚTECH
- KOSMETICKÁ – PŘI LEUKOMU ROHOVKY



# KOMPLIKACE PERFORUJÍCÍ KERATOPLASTI KY

- REJEKČNÍ REAKCE
  - EPITELOVÁ
  - SUBEPITELIÁLNÍ
  - STROMÁLNÍ
  - ENDOTELIÁLNÍ
  - TERAPIE: INTENSIVNÍ TERAPIE  
LOKÁLNÍMI KORTIKOSTEROIDY
- DLOUHODOBÁ KORTIKOTERAPIE
  - SEKUNDÁRNÍ GLAUKOM
  - INFEKCE
- NEPRAVIDELNÝ ASTIGMATIZMUS
- MECHANICKÉ KOMPLIKACE STEHŮ



## DESCEMETOKÉLA

- ZTENČENÍ ROHOVKY AŽ NA ÚROVEŇ DESCEMETSKÉ MEMBRÁNY
- HROZÍ AKUTNÍ PERFORACE ROHOVKY
- JE INDIKACÍ K TEKTONICKÉ PERFORUJÍCÍ KERATOPLASTICE

# LAMELÁRNÍ TRANSPLANTACE ROHOVKY

DOCHÁZÍ K TRANSPLANTACI JEN NĚKTERÝCH VYBRANÝCH VRSTEV ROHOVKY

VÝHODY LAMELÁRNÍCH TRANSPLANTACÍ

- VĚTŠÍ SETRNOST K OKOLNÍ TKANĚ
- MENŠÍ RIZIKO IMUNOLOGICKÉ REJEKČNÍ REAKCE

PŘEDNÍ LAMELÁRNÍ TRANSPLANTACE ROHOVKY

- DALK = DEEP ANTERIOR LAMELLAR KERATOPLASTY)
- DÁRCOVSKÁ LAMELA OBSAHUJE VRSTVU EPITELU, BOWMANNOVU MEMBRÁNU A VĚTŠÍ ČÁST STROMATU ROHOVKY
- INDIKACE: KERATOKONUS, JIZVY ROHOVKY PO PŘEKONANÉM ZÁNĚTU

# ZADNÍ LAMELÁRNÍ TRANSPLANTACE

---

DMEK = DESCEMET MEMBRANE ENDOTHELIAL KERATOPLASTY

DSAEK = DESCEMET STRIPPING AUTOMATED ENDOTHELIAL KERATOPLASTY)

---

DMEK: DÁRCOVSKÁ LAMELA OBSAHUJE VRSTVU ENDOTELU A DESCEMetskou MEMBRÁNU

---

DSAEK: DÁRCOVSKÁ LAMELA OBSAHUJE VRSTVU ENDOTELU, DESCEMetskou MEMBRÁNU A ČÁST ZADNÍHO STROMATU

---

INDIKACE: FUCHSOVA ENDOTELIÁLNÍ DYSTROFIE, SELHÁNÍ FUNKCE ENDOTELU ROHOVKY



# LITERATÚRA

- KANSKI J., BOWLING B. (EDS): CLINICAL OPHTHALMOLOGY A SYSTEMIC APPROACH. ELSEVIER, 7<sup>TH</sup> EDITION, 2011.
  - OBRAZOVÝ MATERIÁL DOSTUPNÝ NA [WWW.AAO.ORG](http://WWW.AAO.ORG)
- 