

FAKULTNÍ  
NEMOCNICE  
U SV. ANNY  
V BRNĚ



MUNI  
MED



# Dutina ústní a hltan

## *KOCHHK FNUSA*

Klinika otorinolaryngologie a chirurgie hlavy a krku

Fakultní nemocnice u sv. Anny a LF MU v Brně

Přednosta: Doc. MUDr. Gál Břetislav, Ph.D.

Pekařská 53, Brno , 656 91

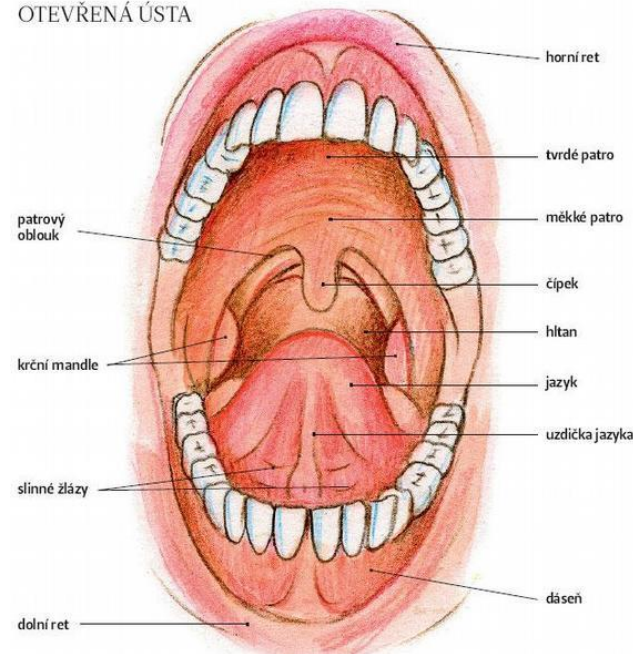
# Anatomie dutiny ústní

- **Rty** (m.orbicularis oris)
- **Tváře** (m.buccinator, d.Stenoni)
- **Alveolární výběžky horní a dolní čelisti**
- **Zuby** (dospělý 32, dítě 20)
- **Tvrdé patro** (strop dut.nosní)

(premaxila, patrové výběžky maxily, horizontální výběžky kosti patrové)

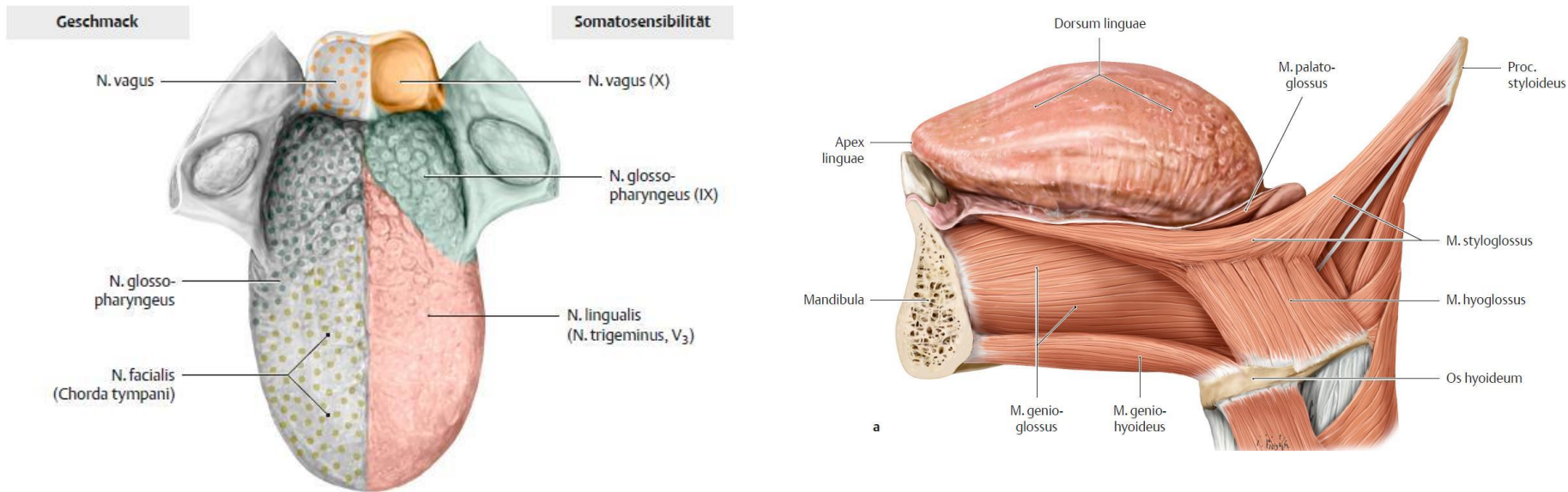
- **Spodina dut.ústní** (m.geniohyoideus, m.myohyoideus) – gl.sublingualis, ductus Warthoni (gl.submandibularis)

OTEVŘENÁ ÚSTA



# Anatomie dutiny ústní

- **Jazyk** – intraglosální a extraglosální svaly (m.styloglossus, m.stylohyoideus, m.genioglossus, m.hyoglossus)

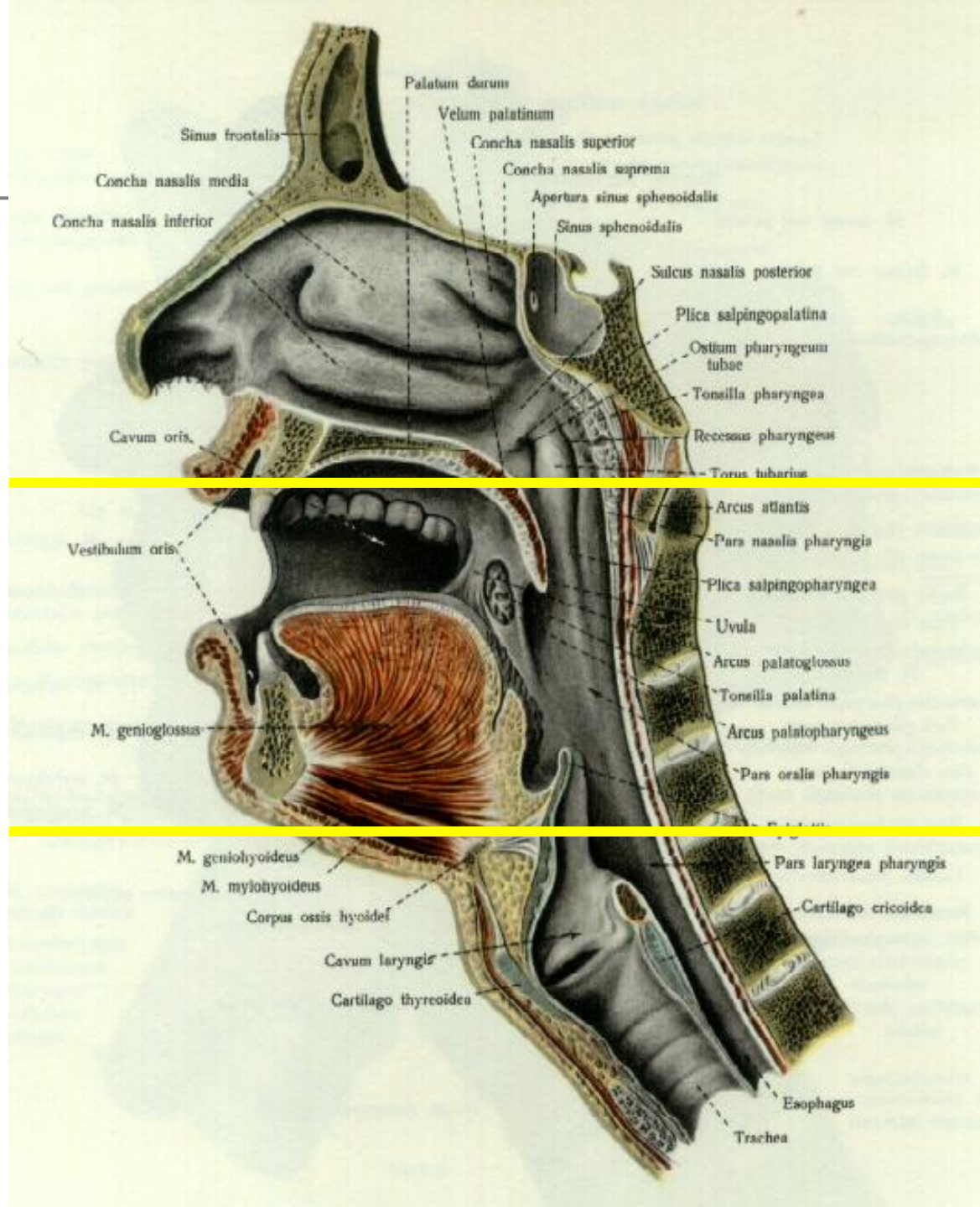


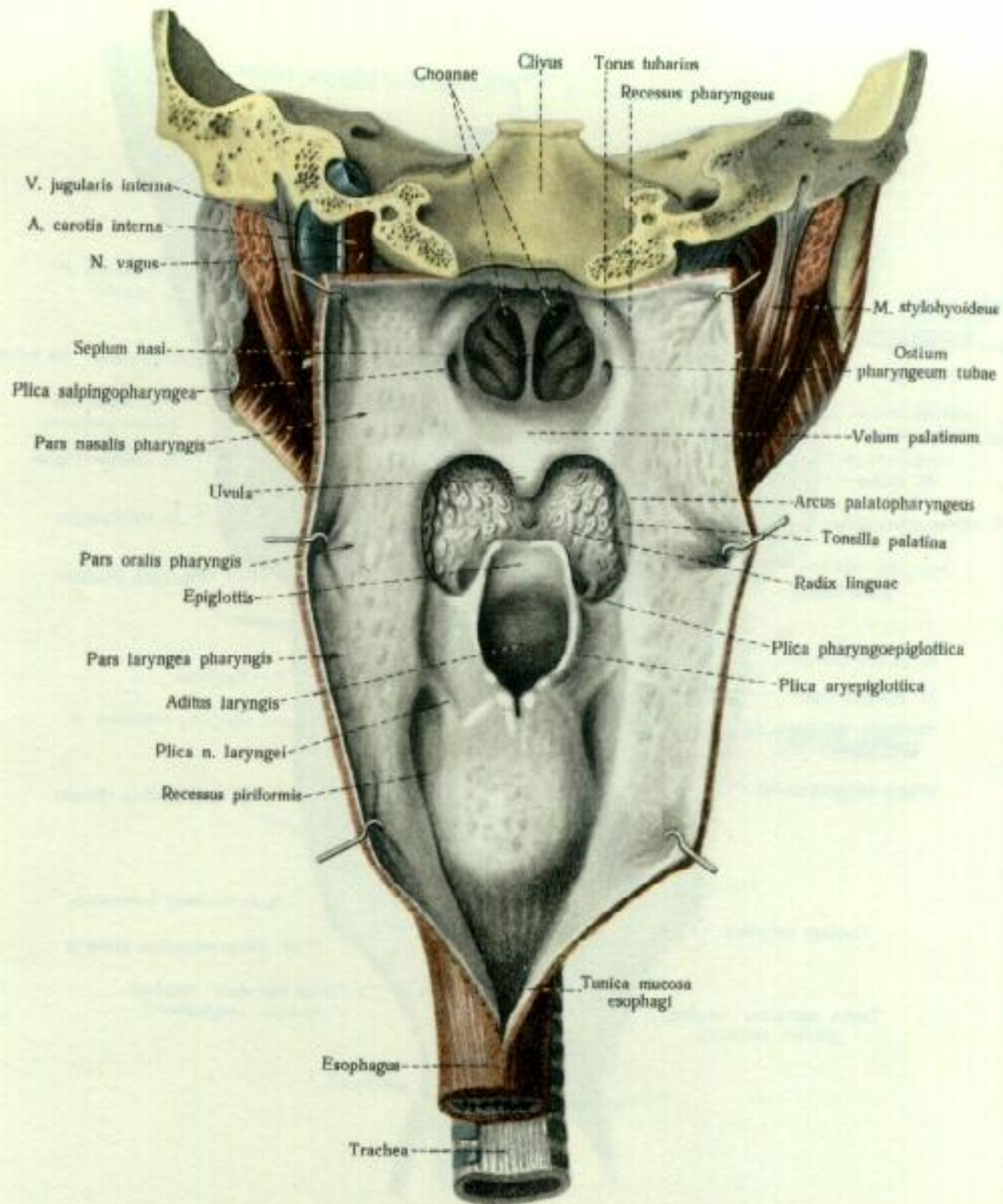
- **Žvýkácí svaly** (m.masseter, m.pterygoideus lateralis et medialis, m.temporalis) – inervace n.V.

## Epipharynx

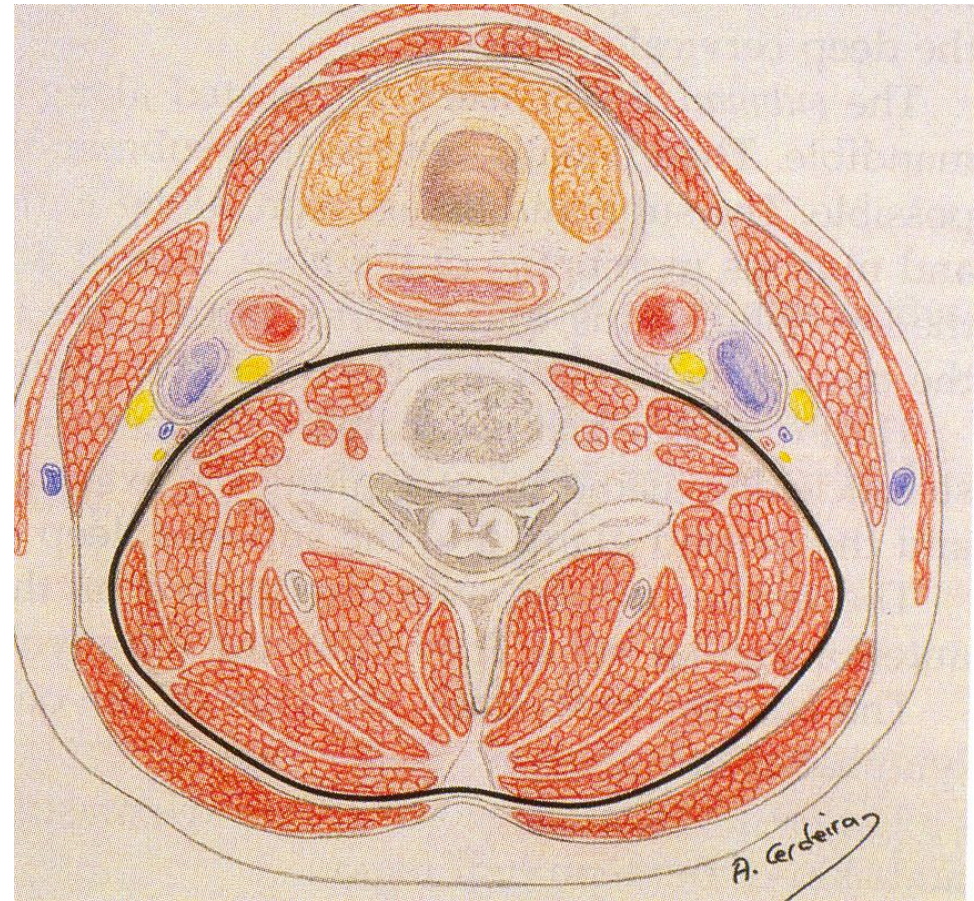
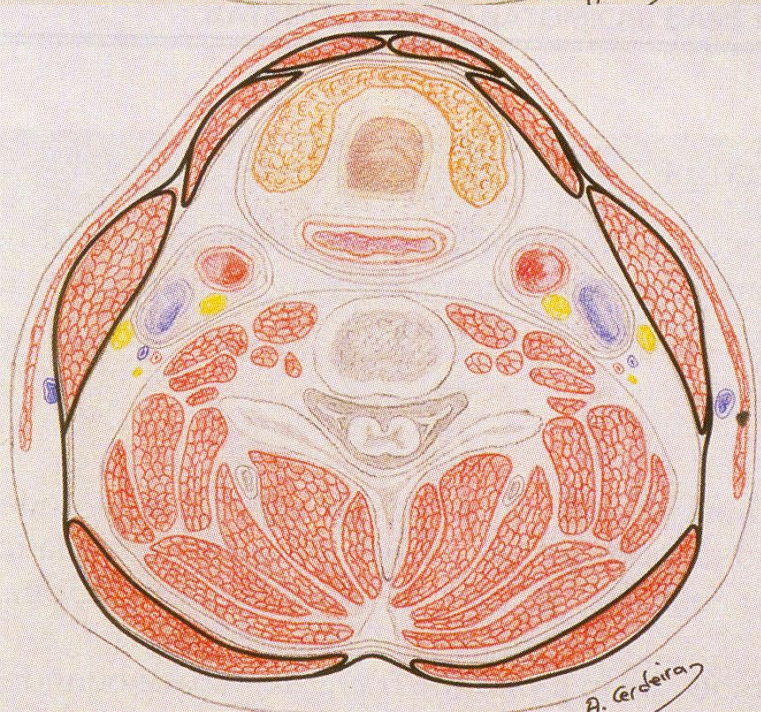
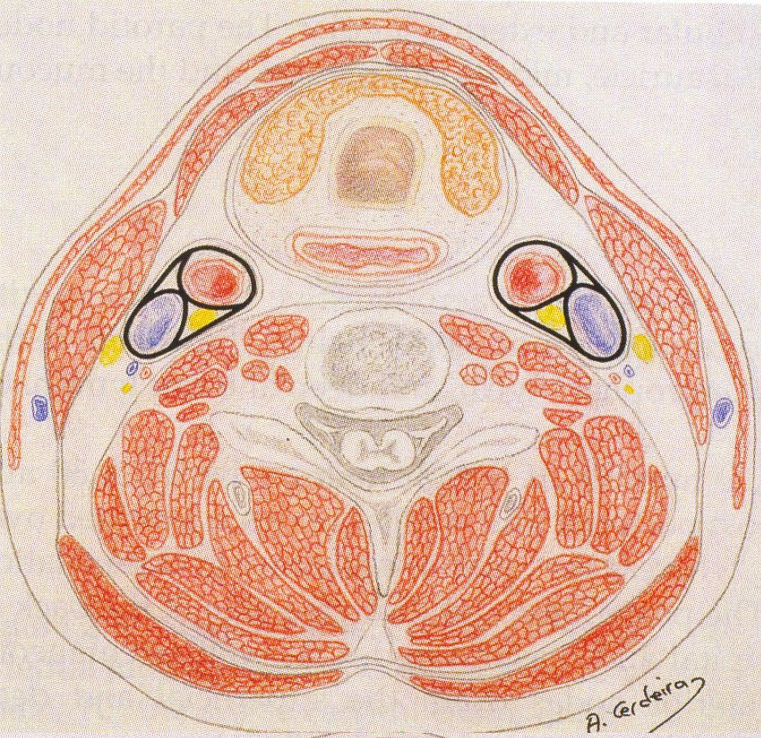
## Oropharynx

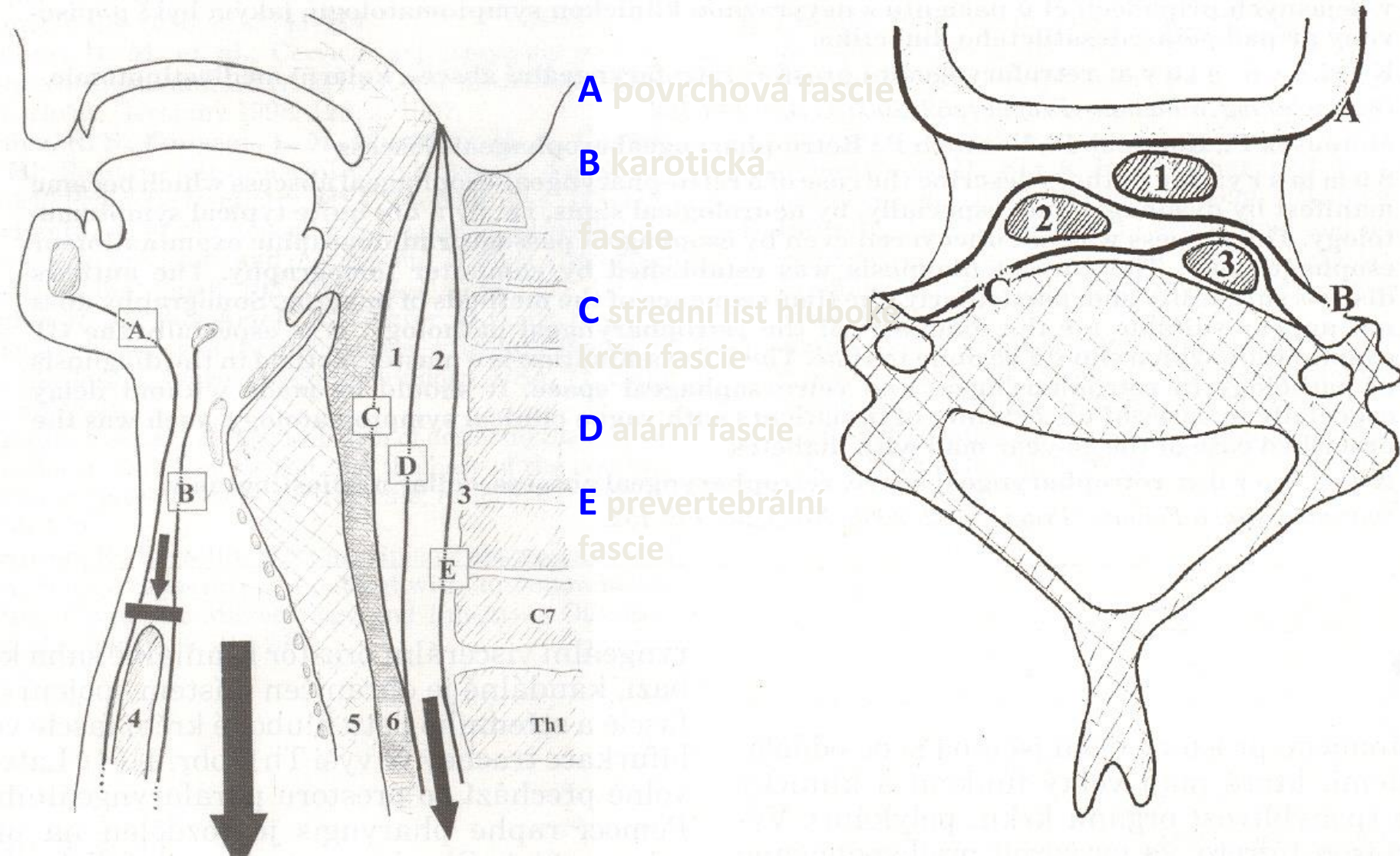
## Hypopharynx





# Krční fascie





## Krční fasciální prostory

1.absces v retrofaryng.prostoru, 2.v „dangerous space, 3. v prevertebrálním prostoru.

# Anatomie hltanu - rozdělení

Hltan - Od lebeční báze po C6 (krikofaryngeální svěrač)

**Pars nasalis (epifarynx)** – ohraničen spodinou lební (clivus), choanami, C obratli, horizontální rovinou měkkého patra,

- obsahem tory tubární, Eustachovy trubice, fossae

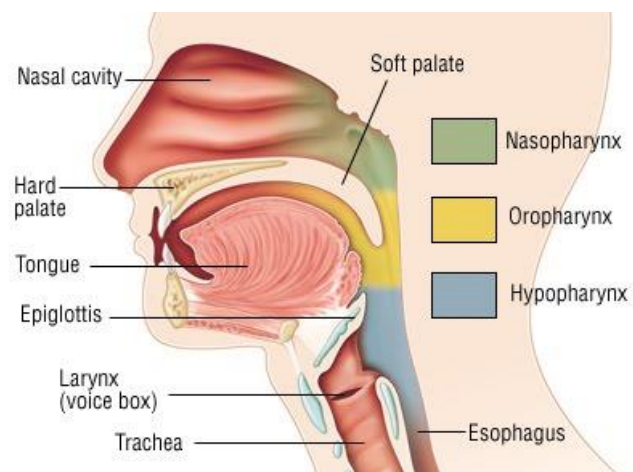
Rossenmulleri, tonsilla faryngea

**Pars oralis (mezofarynx)** – ohraničen horizontální rovinou měkkého patra (C2) a horním okrajem epiglottis (C4), istmus faucium

- obsahem měkké patro,

patrové tonzily, kořen jazyka,

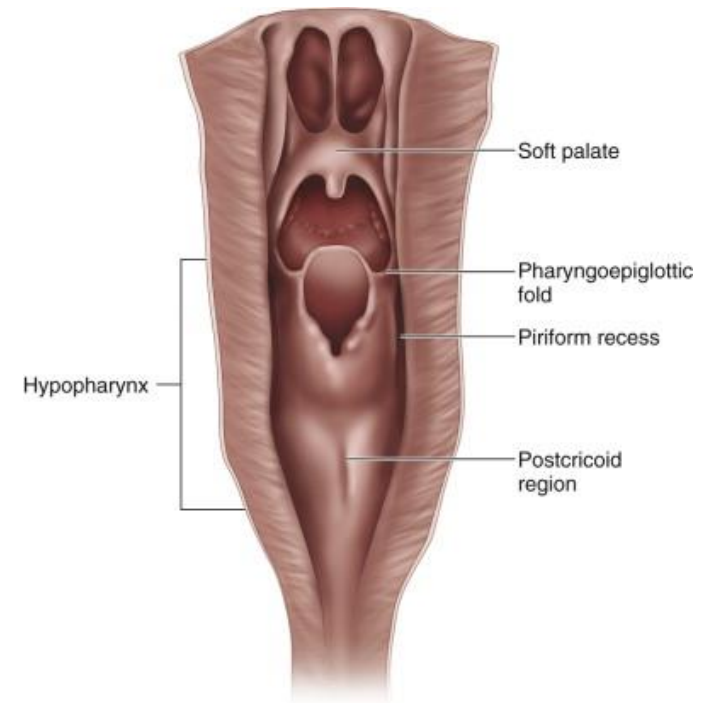
glossoepiglotické vlekuly





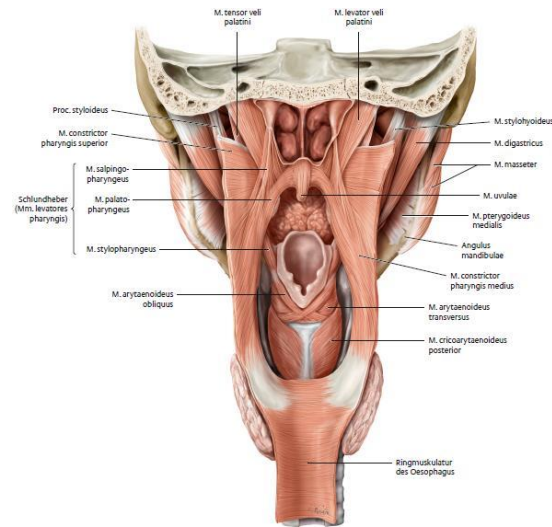
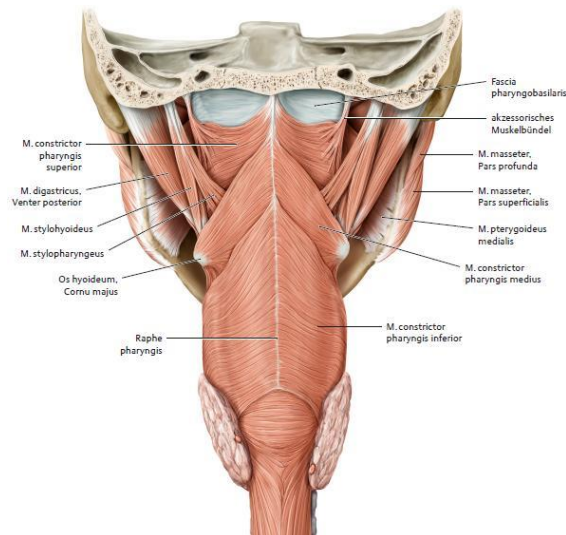
# Anatomie hltanu - rozdělení

- **Pars laryngea (hypofarynx)** – Rozsah od horního okraje jazyčka (spodiny valemekul) po dolní okraj prstencové chrupavky (C6)
  - obsahem je piriformní sinus – ohraničen mediálně aryepiglotickou řasou, laterálně vnitřní plochou štítné chrupavky, dorzálně zadní stěna hypofaryngu,
  - ventrální poskrikoidní oblast



# Anatomie hltanu - stěna

- Sliznice – nosohltan cylindrický řasinkový epitel, přechod do epifaryngu epitel přechodný (oblast fossae Rossenmulleri), orofarynx – epitel nerohovějící dlaždicobuněčný
- Svěrače (horní, střední, dolní - Kiliánův), Zvedače
- Inervace: motoricky – n.V,VII,IX,X,XII, plexus cervicalis  
senzitivní – n.V2, n.V3  
vegetativní – cestou n.VII,IX,X, z krčního sympatiku



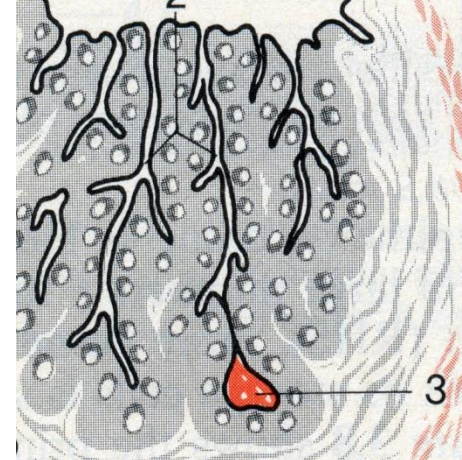


# Funkce hltanu

---

- Křižovatka dýchacích a polykacích cest
- Imunitní systém (Waldayerův lymfatický okruh)
- Polykací akt
- Obranné reflexy (dávení, kašel, kýchání)
- Funkce rezonanční , chuť

# Imunospecifická funkce Waldeyerova lymfatického okruhu



**Odhad: denně je z tonzil uvolněno asi 100 milionů kulatých buněk do zažívacího traktu – zřejmě k ochraně vnitřních povrchů.**

**Patrové tonzily:**

- **Plní funkci imunologického dohledu – zvláště u dětí a umožňují adaptaci na zevní prostředí**
- **Tonzily produkují lymfocyty**
- **Na tonzilách dochází k expozici B- a T-lymfocytů vůči antigenům ze zevního prostředí, v tonzilární tkáni se vyskytují všechny typy imunoglobulinů.**
- **Tonzily produkují specifické protilátky po vytvoření odpovídajících plazmatických bb.**



# Waldayerův lymfatický okruh

---

- Tvořen tonzilami a lymfatickou tkání v podslizniční
  - Tonsilla faryngea (nosohltanová)
  - Tubarie (tubární)
  - Palatinae (patrové)
  - Lingualis (jazyková)
  - Lymfatická tkáň laterálních stěn hltanu
  - Lymfatická tkáň zadní stěny hltanu
  - Lymfatická tkáň ve vchodu do hrtanu



# Symptomatologie onemocnění hltanu a dutiny ústní I

---

## Bolest při polykání a žvýkání (odynofagie)

Nejčastější příčinou bývají záněty, nádory a cizí tělesa.

## Ztížené polykání (dysfagie)

Záněty (glossitis, abscesy, angionerutický edém, edém vchodu do hrtanu)

Neurogenní etiologie (léze n vagus a glossopharyngeus, amyotrofická laterální skleróza, bulbární a pseudobulbární paralýza, skleróza multiplex, diabetické a alkoholické neuropatie)

Mechanické obstrukce (cizí tělesa, divertikly, striktury, nádory)

Různé (postaktinická epitelitida, xerostomie, fraktury čelistí, léze žvýkacích svalů)

## Pálení jazyka

toxická stomatitida, různá onemocnění zažívacího traktu,, xerostomie, Plummer-Vinsonův syndrom, Diabetes mellitus, potravinová alergie, mukoviscidóza, psychogenní glossodynie



## Symptomatologie onemocnění hltanu a dutiny ústní II - Povrchové léze jazyka

---

**zarudnutí** (anemie, spála, jaterní cirhóza, hypertenze, alergie, Sjögrenův syndrom)

**šedý vyhlazený jazyk** (stav po radioterapii,, deficit A vitamínu, lichen planus)

**černý povlak** (antibiotika, mykóza)

**rozbrázděný jazyk** (lingua plicata, syndrom Melkersson-Rosenthal)

**bělavý povlak** (mykóza, nespecifický zánět, snížený příjem stravy, horečnaté infekce, špatná hygiena dutiny ústní)

**hnědé skvrny** (uremie při renální insuficienci)



## Příměs krve ve slinách

krvácení při paradentóze, menších poraněních, cizích tělesech, z varixů kořene jazyka, nádorů.

Nutno odlišit od krvácení při epistaxi, hemoptýze (vykašlávání krve z dol. cest dýchacích), hematemezi (krvácení z polykacích cest)

## Zápach z úst

Zuby, gingiva- caries dentium, parodontosis, stomatitis, exulcerované tumory

Farynx - záněty (akutní, chronické, specifické), cizí tělesa, nádory

Dýchací cesty - ozaena, purulentní rinosinusitida, bronchiektazie

Polykací cesty - jícnové divertikly, onemocnění žaludku aj.

Metabolické příčiny- diabetes mellitus (aceton), renální insuficience (zápach po moči), hepatální koma (nasládlý zápach)



## Trismus

Zánět v oblasti zubů a dolní čelisti, temporomandibulárního kloubu, orofaryngu (peritonsilární absces) trauma, svalový spasmus z neurologických příčin, nádory orofaryngu a v okolí kloubu, kongenitální ankylózy temporomandibulárního kloubu

## Porucha slinné sekrece

xerostomie -dehydratace, stav po radioterapii, Sjögrenův sy, sialoadenózysialorrhea - psychogenní faktory, těhotenstvíptyalismus - Parkinsonova choroba, epilepsie aj.

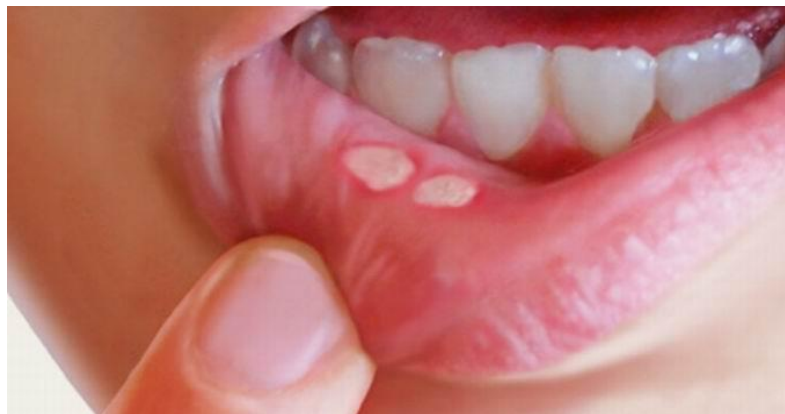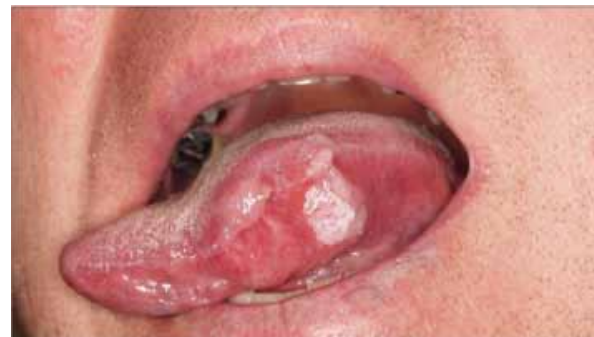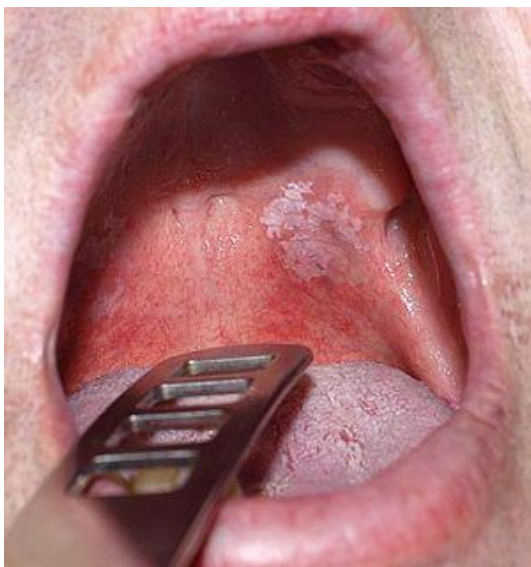## Porucha řeči

dysartrie - obrny bulbární a pseudobulbární, poruchy bazálních ganglií, sfázie až afázie - afázie senzorická (nemocný nechápe řeč), dysfázie motorická (porucha motorického centra)dyslalie (porucha výslovnosti hlásek) - huhňavost, palatolalie aj.

- **Pohled indirektní, direktní endoskopie**
- **Pohmat**
- **Sledování inervace**
  - **Jazyk** motorická inervace (n. hypoglossus – ležící hrot ke zdravé straně, vyplazený k nemocné)
  - Senzitivní
  - Senzorická (přední 2/3 n. V., zadní 1/3 n. IX), elektrogustometrie
- **Zobrazovací metody**
- **Funkční vyšetření – chuť, polykání, imunologické vyš.**

# Klinické vyšetření d.ústní + orofarynx

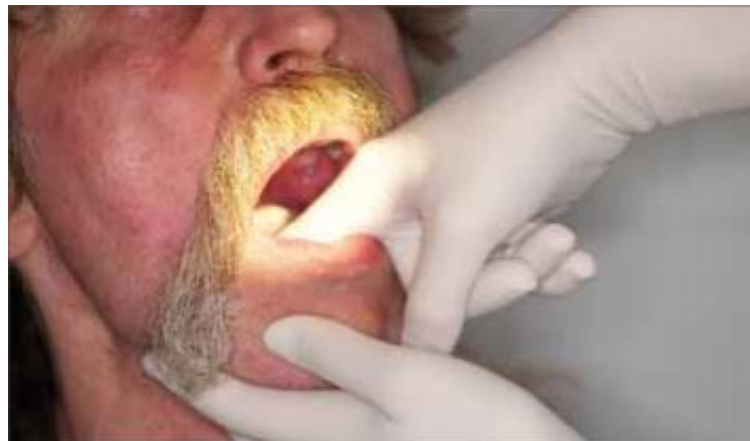- Aspekce po stlačení jazyka kovovou (dřevěnou) lopatkou
- Krajina rtů (ragády, opary),
- Sliznice dutiny ústní (zarudnutí, povlaky – leukoplakie – přednádorový stav, ulcerace - tumor)
- Hybnost rtů (n.VII) a jazyka (fce n.XII)



# Klinické vyšetření d.ústní + orofarynx

---

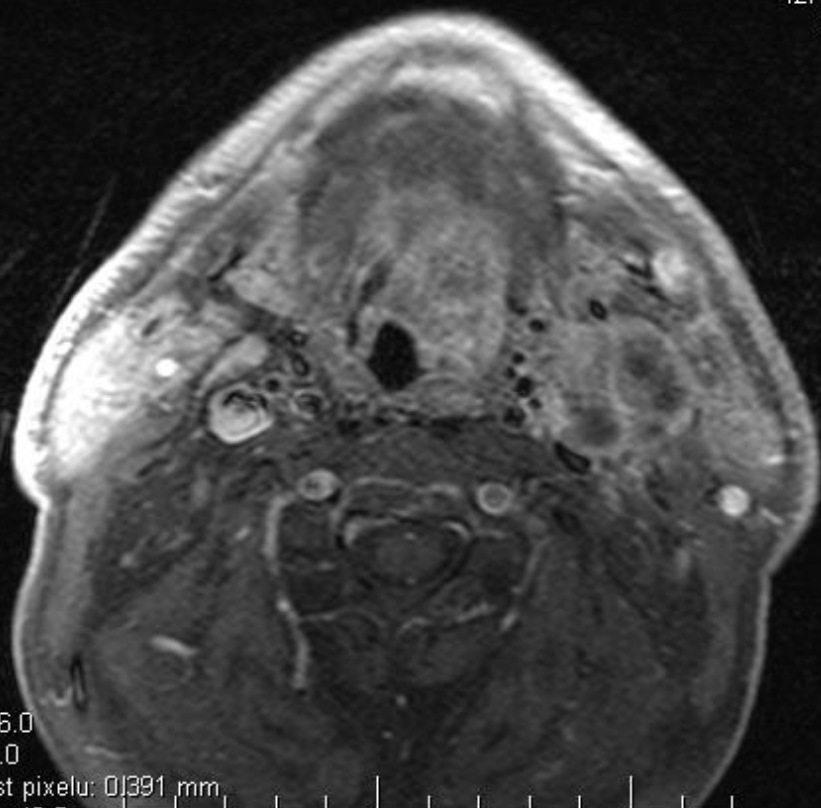
- Sledování asymetrie (tonzily, kořene jazyka)
- Pohyb měkkého patra
- Palpace
- Umožní přesnější ohraničení podslizničních tumorů
- - slinné žlázy bimanunálně (sledování tuhosti, charakter výtoku z vývodů, sondáž vývodu - sialolithiáza)
- - jazyk, tonzila  
(tumor je tvrdý)



MR/10/14  
Axial  
t1\_se\_fs\_tra  
8 ML GADOVIST I.V.

A

NECAS\*KAREL  
420224403  
24.2.1942  
69Y M  
4272-1748/11  
27.9.2011  
18:17:15



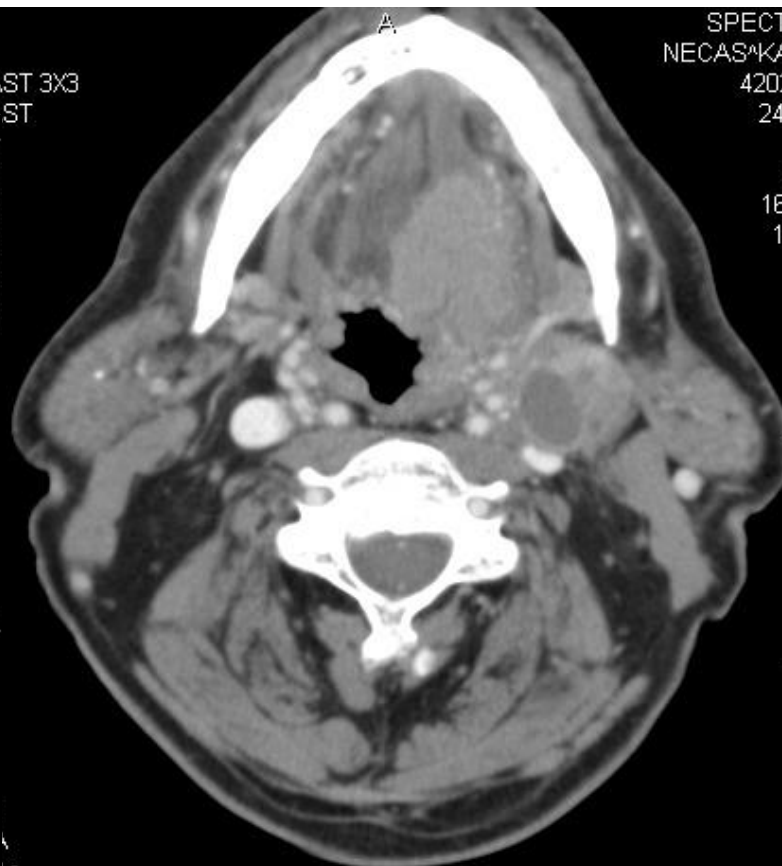ET: 1  
TR: 506.0  
TE: 14.0  
Velikost pixelu: 0,1391 mm  
Pozice: 49.5 mm  
W: 1573 L: 750

P

DFOV: 20.00 x 20.00cm

CT/5/29  
Axial  
KONTRAST 3X3  
CONTRAST

SPECT CT UH  
NECAS\*KAREL  
420224/403  
24.2.1942  
69Y M  
855306  
18-9-2011  
13:00:10

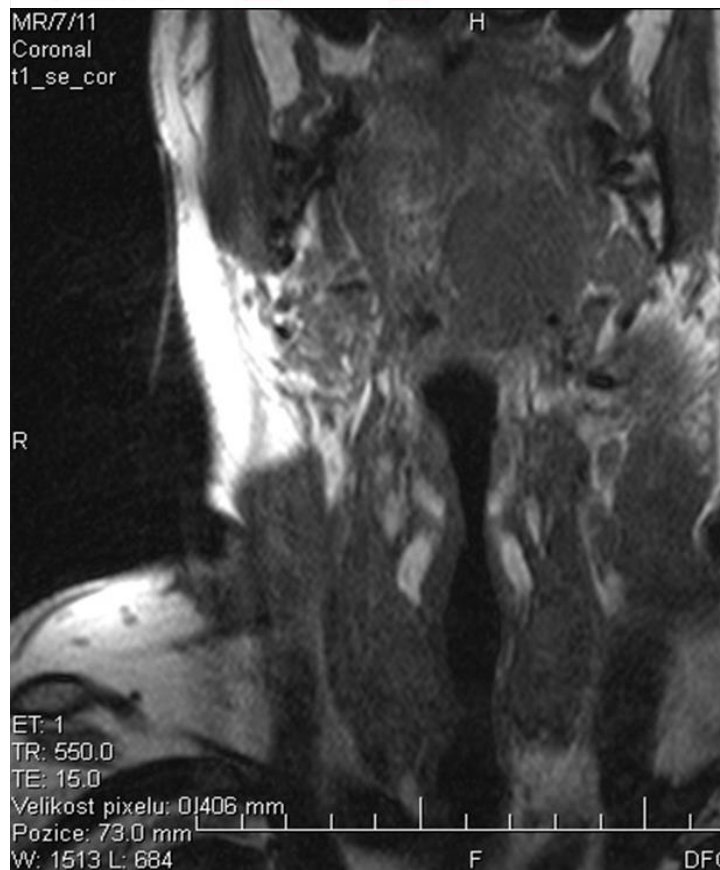


L

Pixel size: 0,1404 mm  
123.0 mm  
: 50

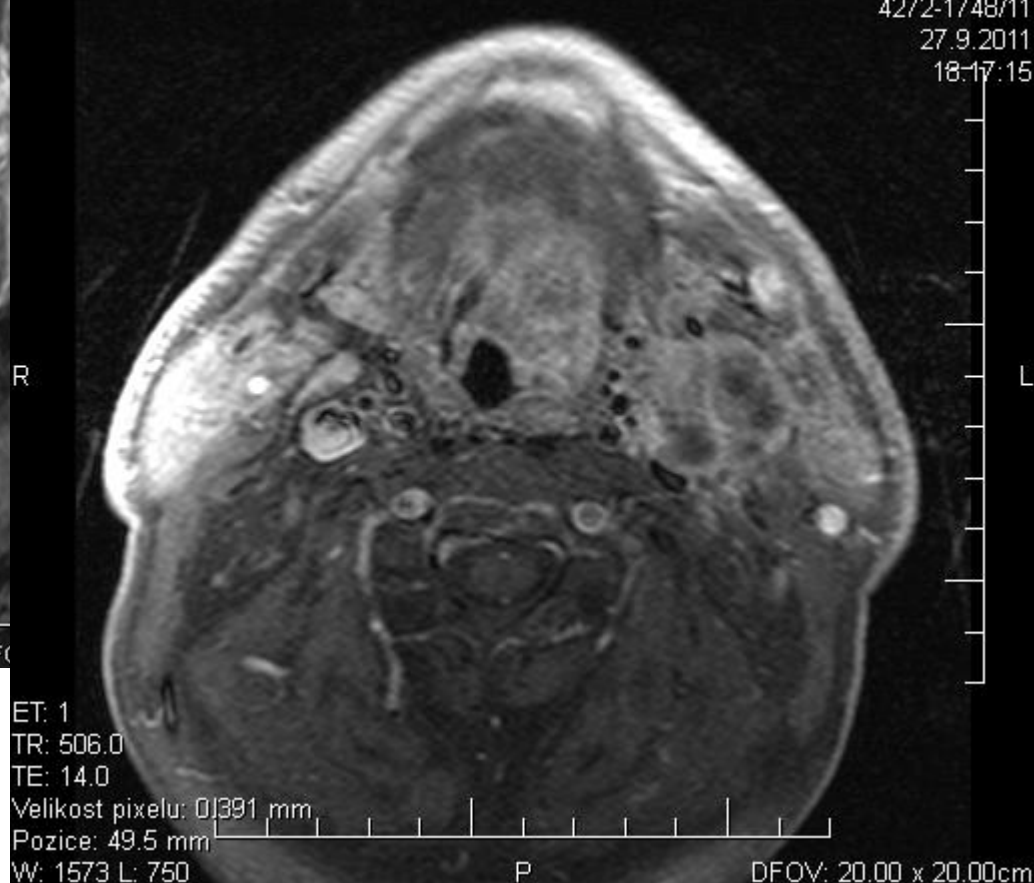
P

DFOV: 20.70 x 20.70cm



NECAS^KAREL  
420224403

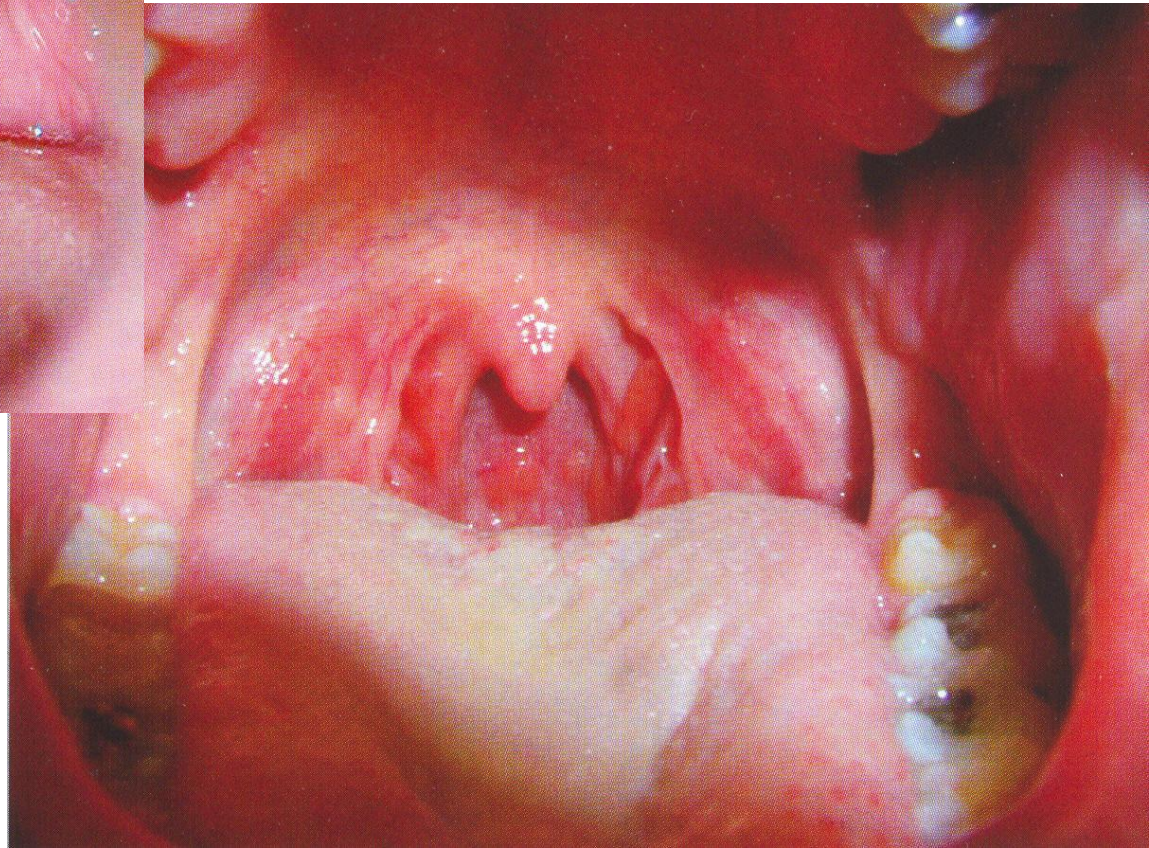
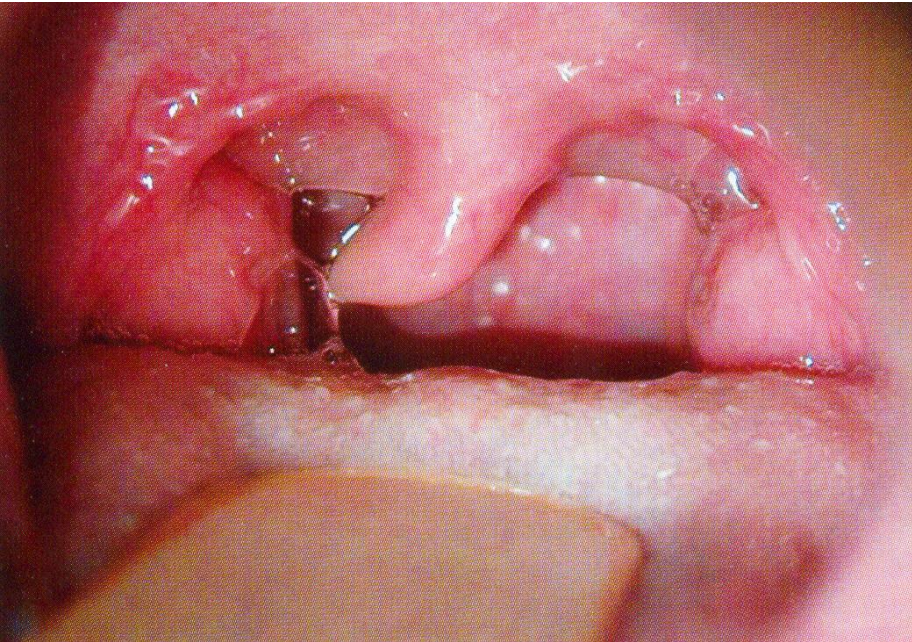
MR/10/14  
Axial  
t1\_se\_fs\_tra  
8 ML GADOVIST I.V.



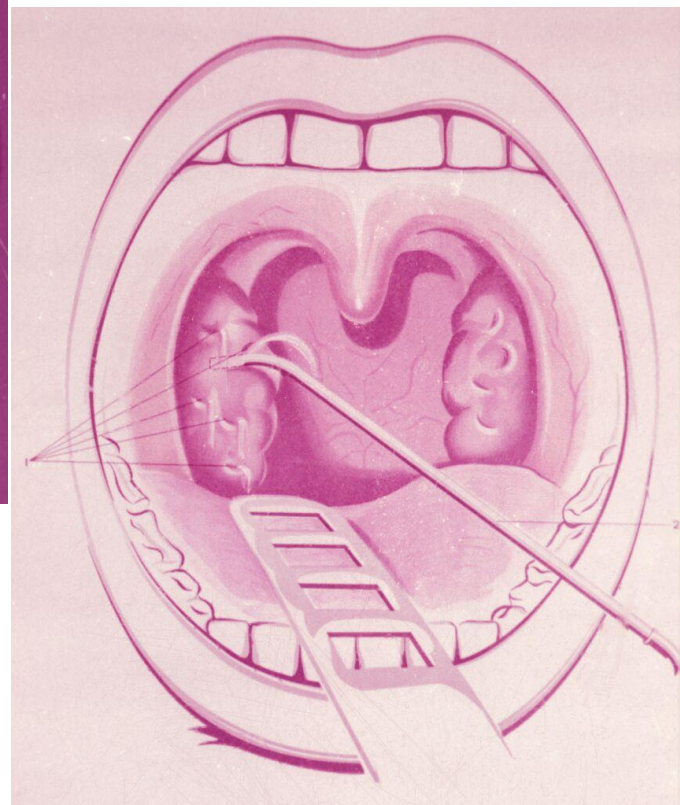
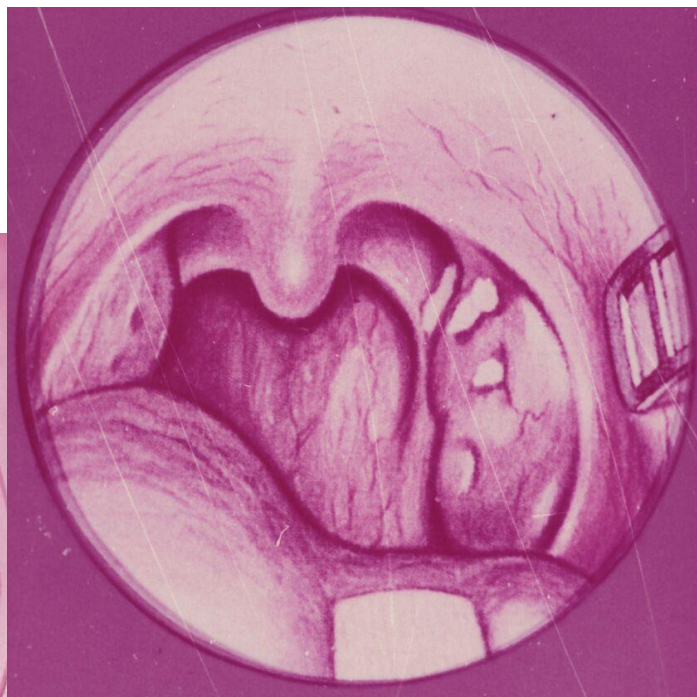
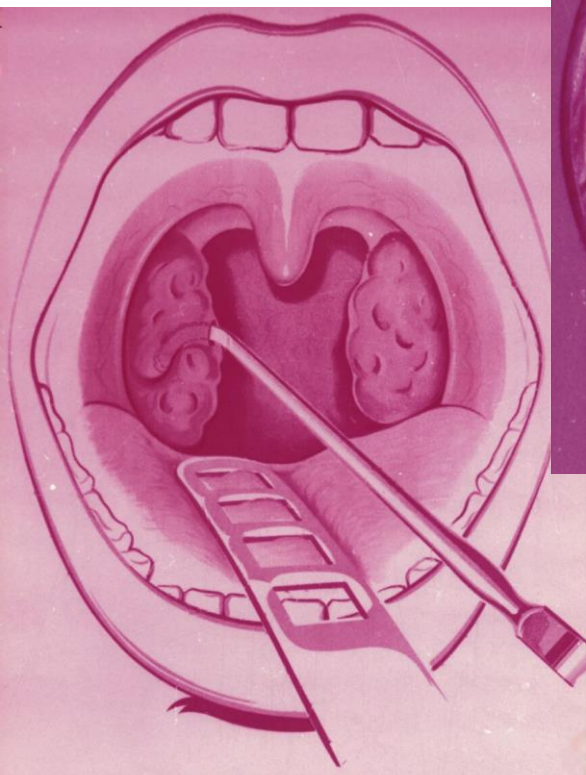


# Oropharynx- normální nález

---



# Tonzilární čepy

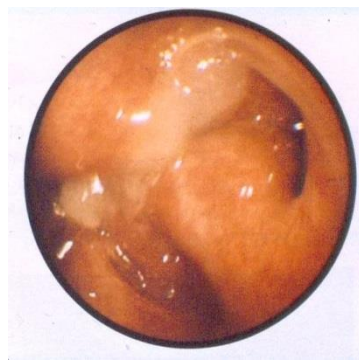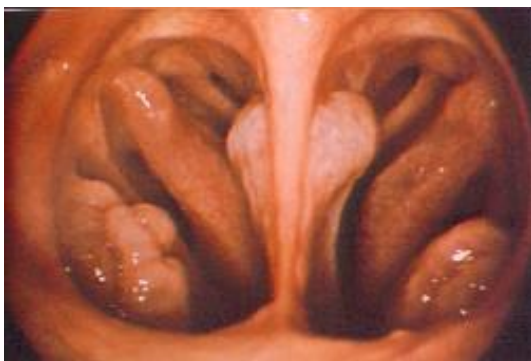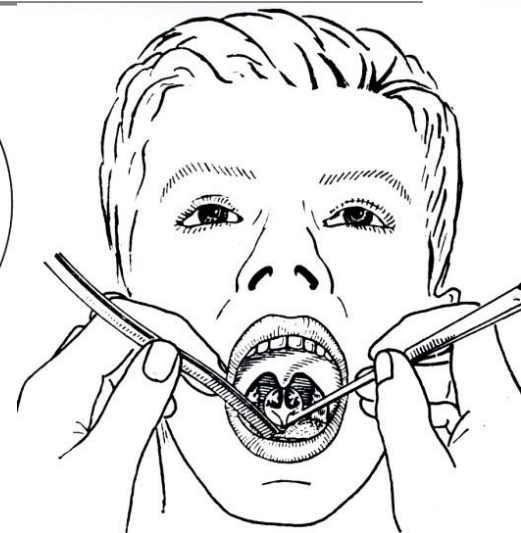


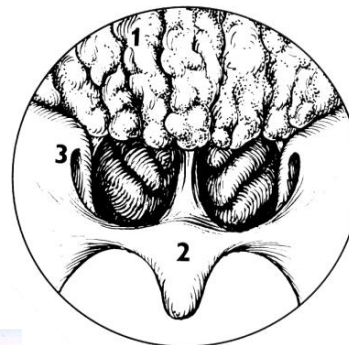

# Klinické vyšetření - nasofarynx


## ■ Zadní rinoskopie

- čelní reflektor, ústní lopatka
- nahřáté nosohltanové zrcátko



## ■ Transnazální endoskopická rigidní epifaryngoskopie

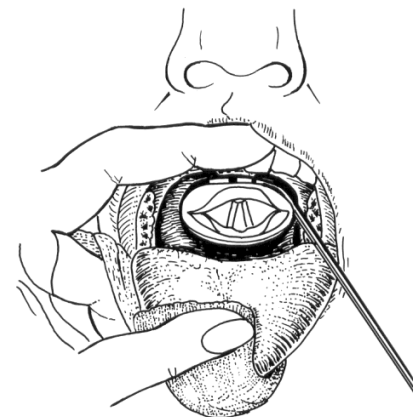
- Dnes zlatým standardem



# Klinické vyšetření - hypofarynx

## ■ Nepřímá laryngoskopie

- čelní reflektor, hrtanové zrcátko
- gáza na jazyk



## ■ Flexibilní transnazální laryngoskopie

- endoskop, roztok proti zamlžení,
- mesocain gel



# Endoskopie – hypofarynx, jícen

---

## ■ Ezofagoskopie rigidní

- Hypofaryngooesophageální úsek, horní a střední jícen
- extrakce cizích těles
- histologická verifikace tumorů
- součást oper. postupu při resekci Zenkerova divertiklu

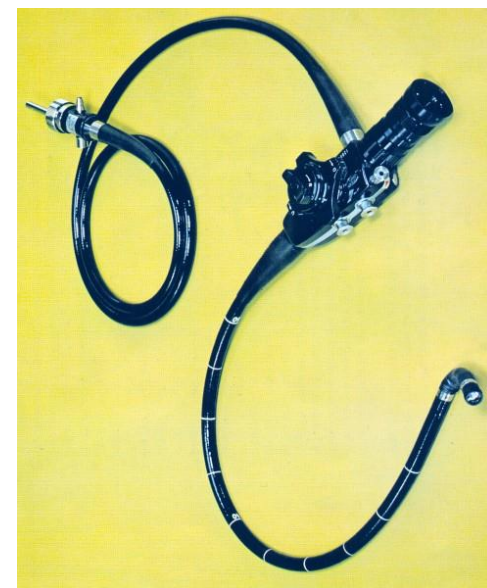


# Endoskopie – hypofarynx, jícen

---

- Ezofagoskopie flexibilní

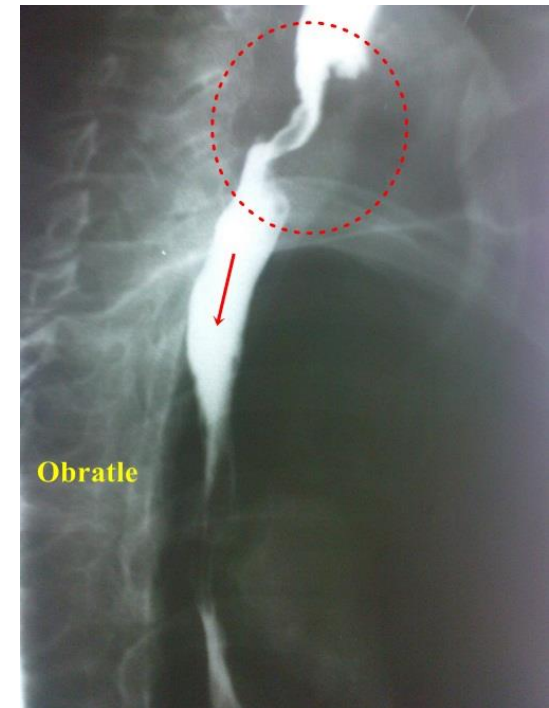- v dikci chirurgů a gastroenterologů
- dg. patologií v středním a dolním jícnu, žaludku



# Zobrazovací vyšetření – hypofarynx, jícen

---

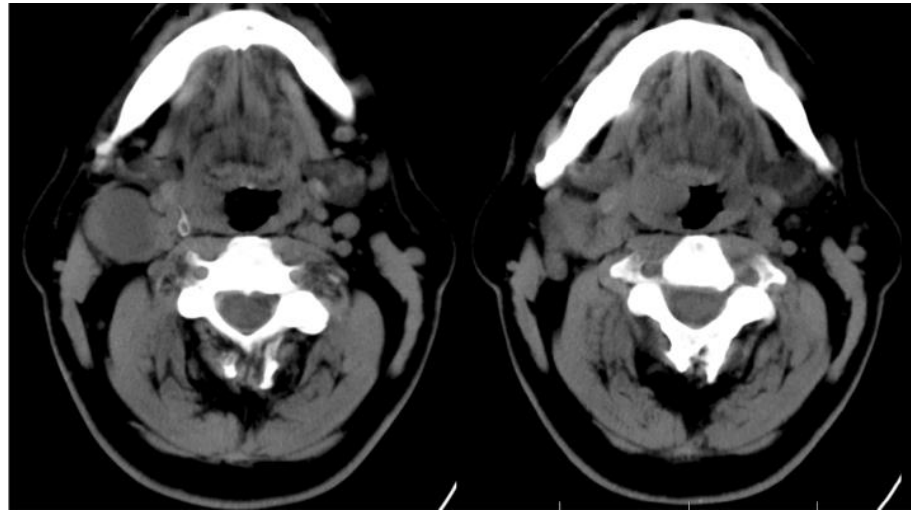
- RTG kontrastní pasáž jícnem
- Monitoruje slizniční reliéf, defekt v náplni
  - tumory jícnu, útlak zvenčí, divertikl
- Peristaltiku
- Podezření na cizí těleso
  - event. se smotkem
- Při podezření na perforaci stěny jícnu
  - použití vodné kontrastní látky



# Zobrazovací vyšetření dut.ústní, hltanu a jícnu

---

- CT s kontrastem (event. s angiografií u hemangiomů)



## - pozitivna

- Dostupné
- Vhodné na zobrazení kostí a infiltrace periostu nádorem

## - negativna

- Radiační záření
- Limitace vyšetření u jazyka a spodiny dut. ústní  
(artefakty ze zubních výplní)

# Zobrazovací vyšetření dut.ústní, hltanu a jícnu

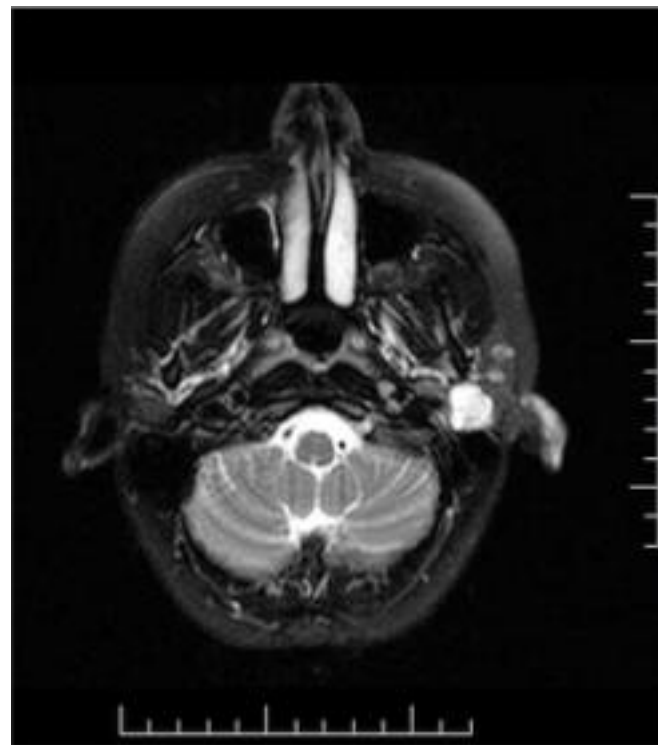
- MRI s kontrastem (event. s angiografií u hemangiomů)

## - Pozitiva

- Absence radiace
- Vysoce senzitivní na měkké tkáně

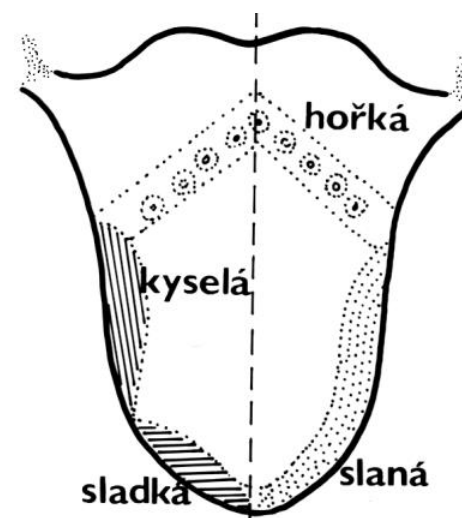
## - Negativa

- Hůře dostupný
- Délka provedení
- Hůře se zobrazuje invaze do periostu a do kosti



# Vyšetření chuti

- Roztoky cukru, soli, citronové kyseliny a chininu o různých koncentracích postupně štětičkou na jazyk
- Chuťové podněty na obě strany chuťových oblastí, mezi podněty vyplachování úst
- Senzorická inervace –  
n.VII, IX, X







- Hypertrofie lymfoepiteliálního hltanového okruhu  
( Adenoidní vegetace, tonzilární hyperplázie)
- Adenotomie (indikace, provedení, komplikace)
- Záněty hltanu (rozdělení, akutní a chronická faryngitida)
- Akutní záněty Waldeyerova lymfatického okruhu  
(akutní tonzilitidy, symptomatické tonzilitidy – infekční mononukleóza, spála, herpangína, spalničky)

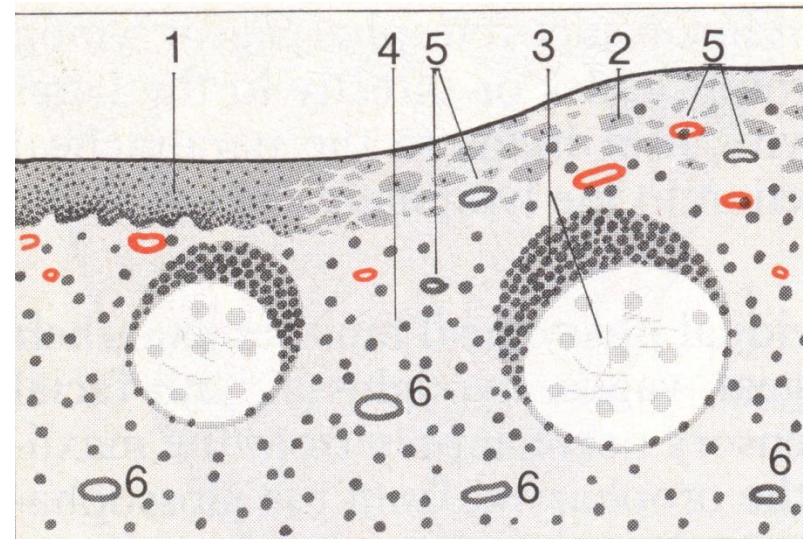
# Záněty hltanu

## Dělení podle místa postižení

- **Tonzilitida** zánět lymfoepiteliální tkáně hltanu.
- **Faryngitida** je označením pro zánět sliznice hltanu.
- **Tonzilofaryngitida** zánět sliznice a současně lymfoepiteliální tkáně

## Podle průběhu

- akutní
- chronické





# Dělení akutních tonzilitid dle různých kritérií

---

- **Anatomické (lokalizace)**
- **Mikrobiologické**
- **Patogenetické**
- **Patologicko anatomické**



---

## **Lokalizace akutních tonzilitid**

- **angina palatina**
- **angina retronasalis**
- **angina pharyngis lateralis**
- **angina lingualis**



# Mikrobiologické dělení

---

- **bakteriální infekce** : 30-40 % všech infekcí, Streptococcus pyogenes **90%** bakteriálních infekcí, Haemophilus influenzae, Staphylococcus aureus, Mycoplasma pneumoniae
- **viry** –adenoviry, parainfluenza, enteroviry, coxackie, aj.
- **plísň** – výjimečně u snížené imunity (imunoprese, HIV, onkologické onemocnění)



## Patogenetické dělení

---

### Akutní tonzilitidy

- samostatné (hnisavé)
- symptomatické – místní příznak celk. inf. onem. s bakteriemií nebo viremii
- druhotné při selhání imunity (agranulocytóza, leukemie aj.)



# Patologicko-anatomické rozdělení

---

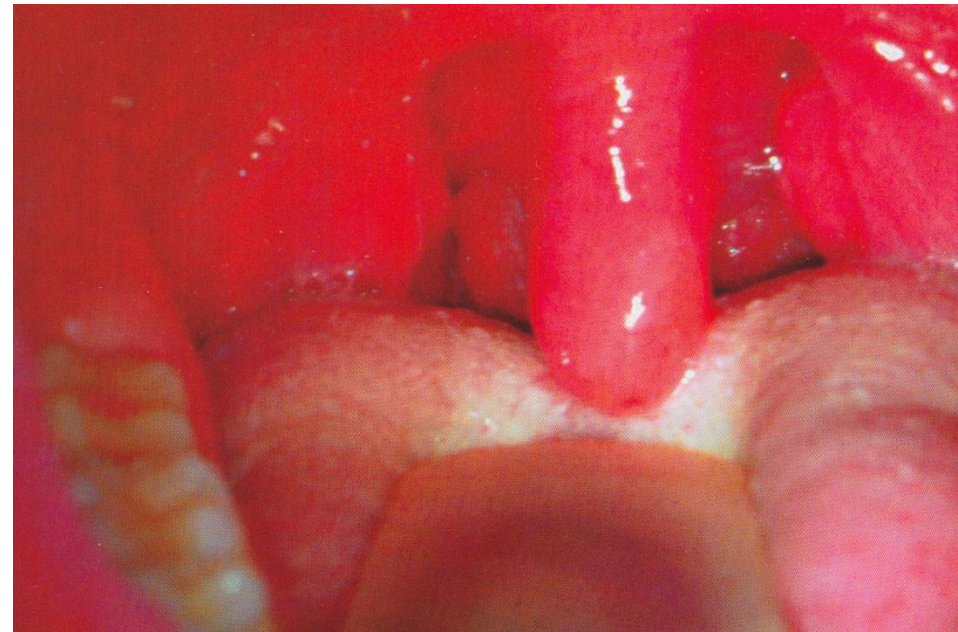
## Angína

- Katarální
- Lakunární
- Folikulární
- Vezikulózní
- Pseudomembranózní ulceromembranózní
- Flegmonózní a gangrenózní

## Katarální angína

oboustranná odynofagie

zarudnutí, prosáknutí a  
zbytnění tonzil,  
febrilie

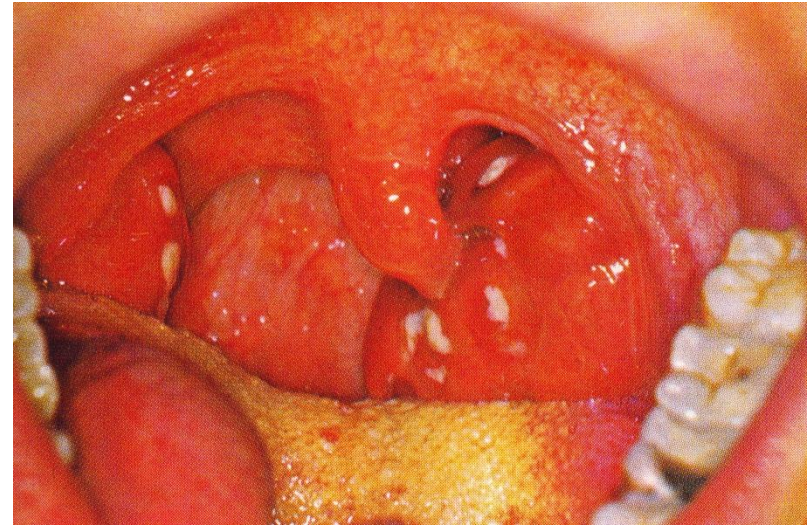


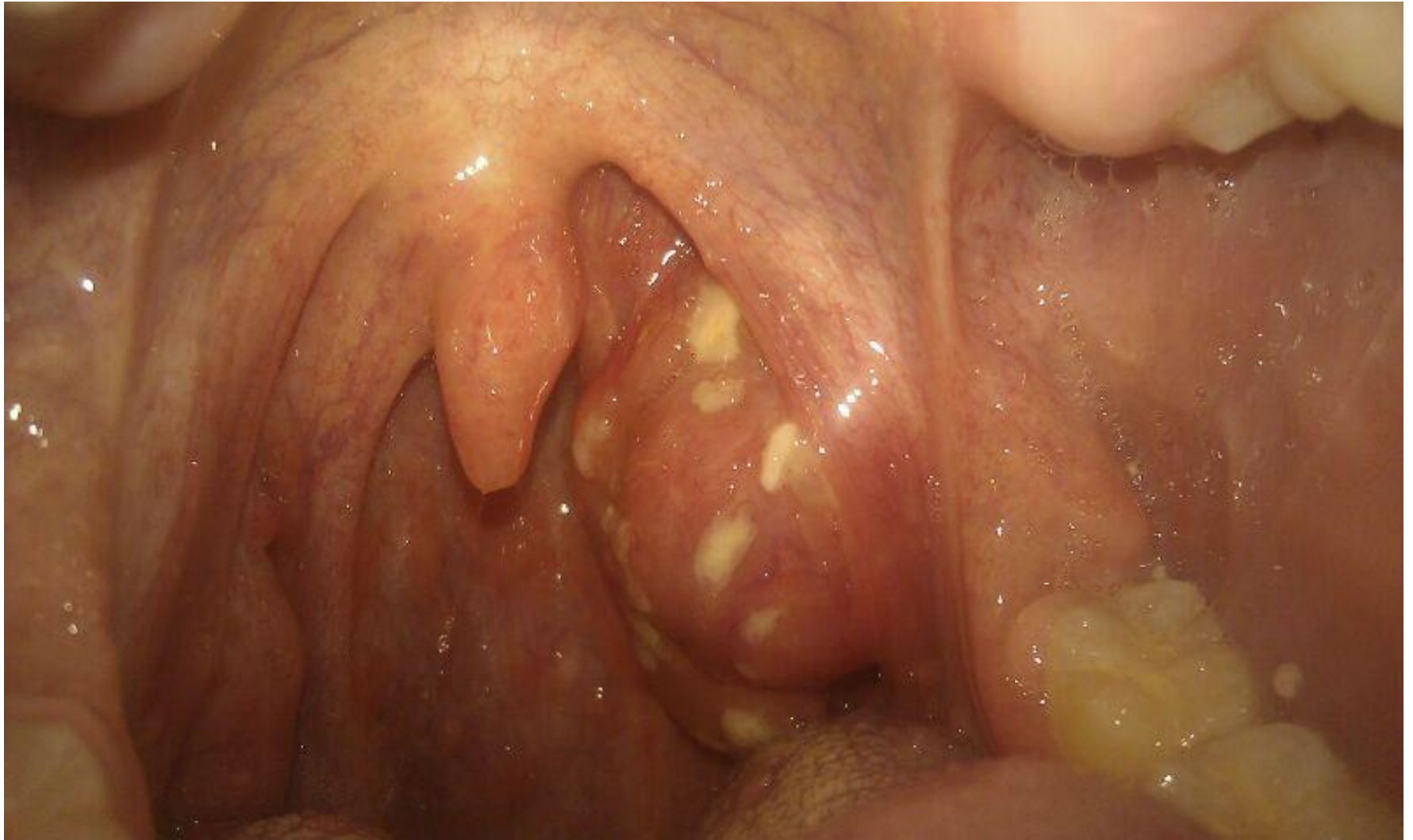

# Lakunární angína

oboustranná odynofagie,  
která se stupňuje při  
polykání a často vyzařuje do  
uší

prosáklé, zarudlé, zvětšené  
tonzily s povláčky v ústí  
lakun, někdy splývající  
(*angina confluens*),  
nepřestupují na oblouky,  
febrilie

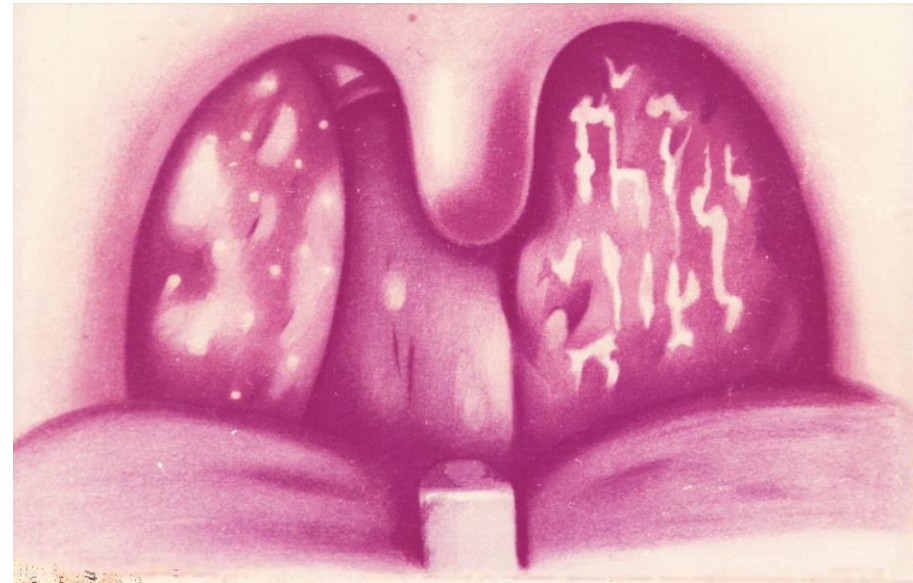




## Folikulární angína

oboustranná dynofagie,  
která se stupňuje při  
polykání a často  
vyzařuje do uší

mikroabscesy ve  
foliklech prosvítající  
sliznicí na povrchu  
tonzily





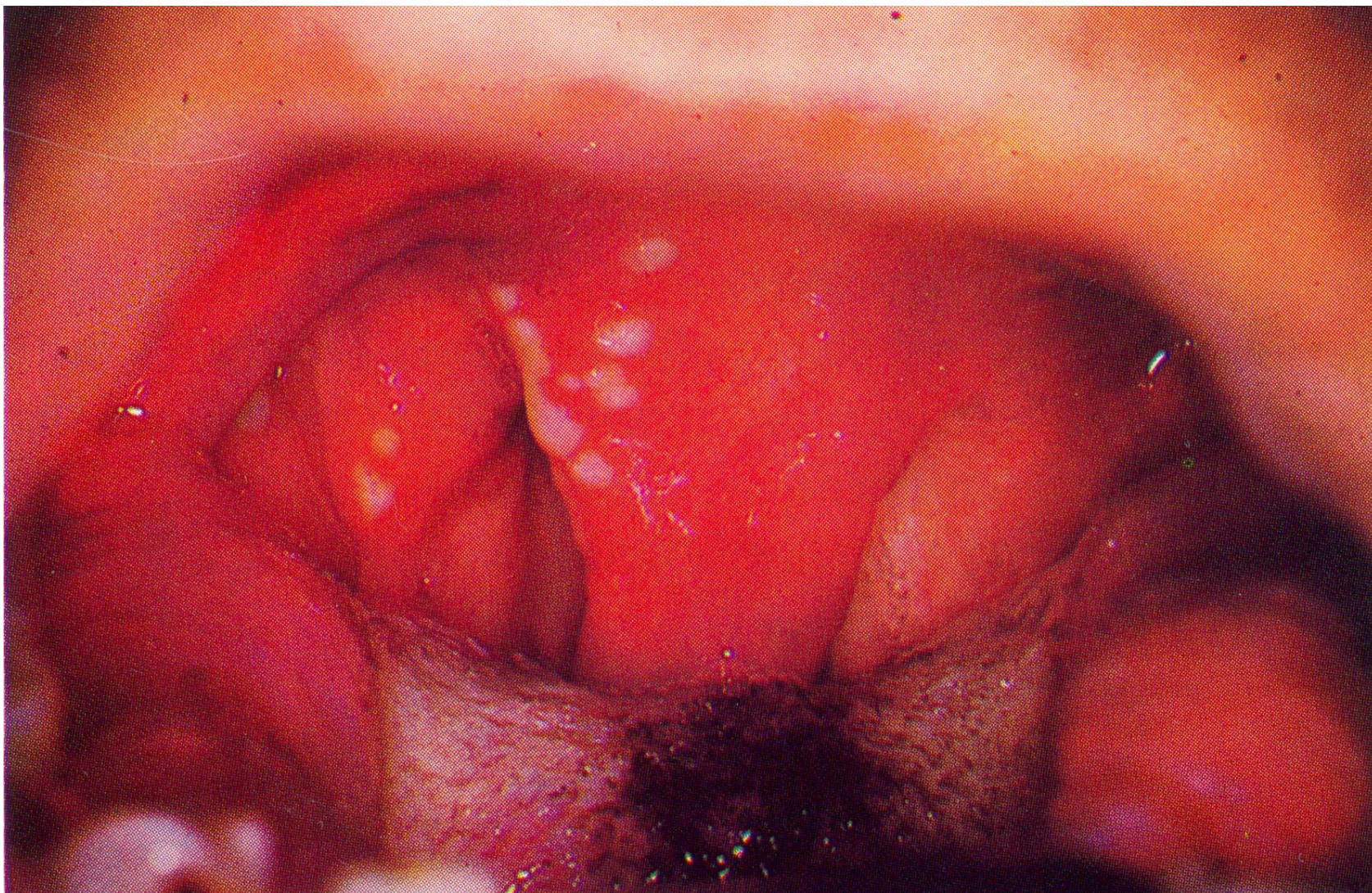
# Herpangíny (angina vesiculosa) - Coxsaki virus

---

často kombinace s faryngitidou a stomatitidou, vysoké horečky křeče, nechutenství, zvracení  
asi 2 mm velké puchýřky obklopené rudou aureolou na sliznici dutiny ústní a orofaryngu, puchýřky se postupně mění v kráterovité slizniční defekty, asi 5 mm velké

# Herpangina

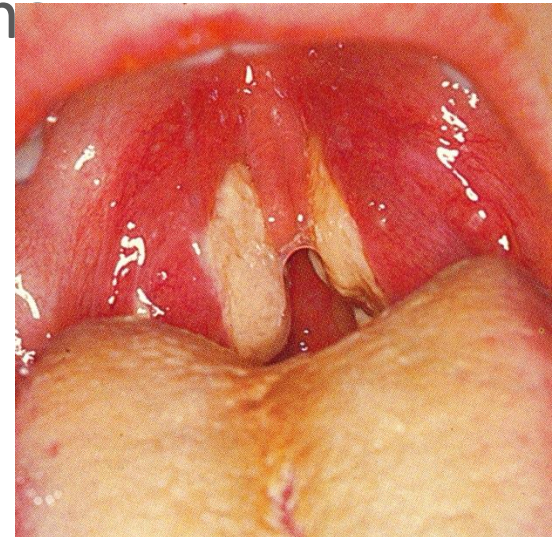
---



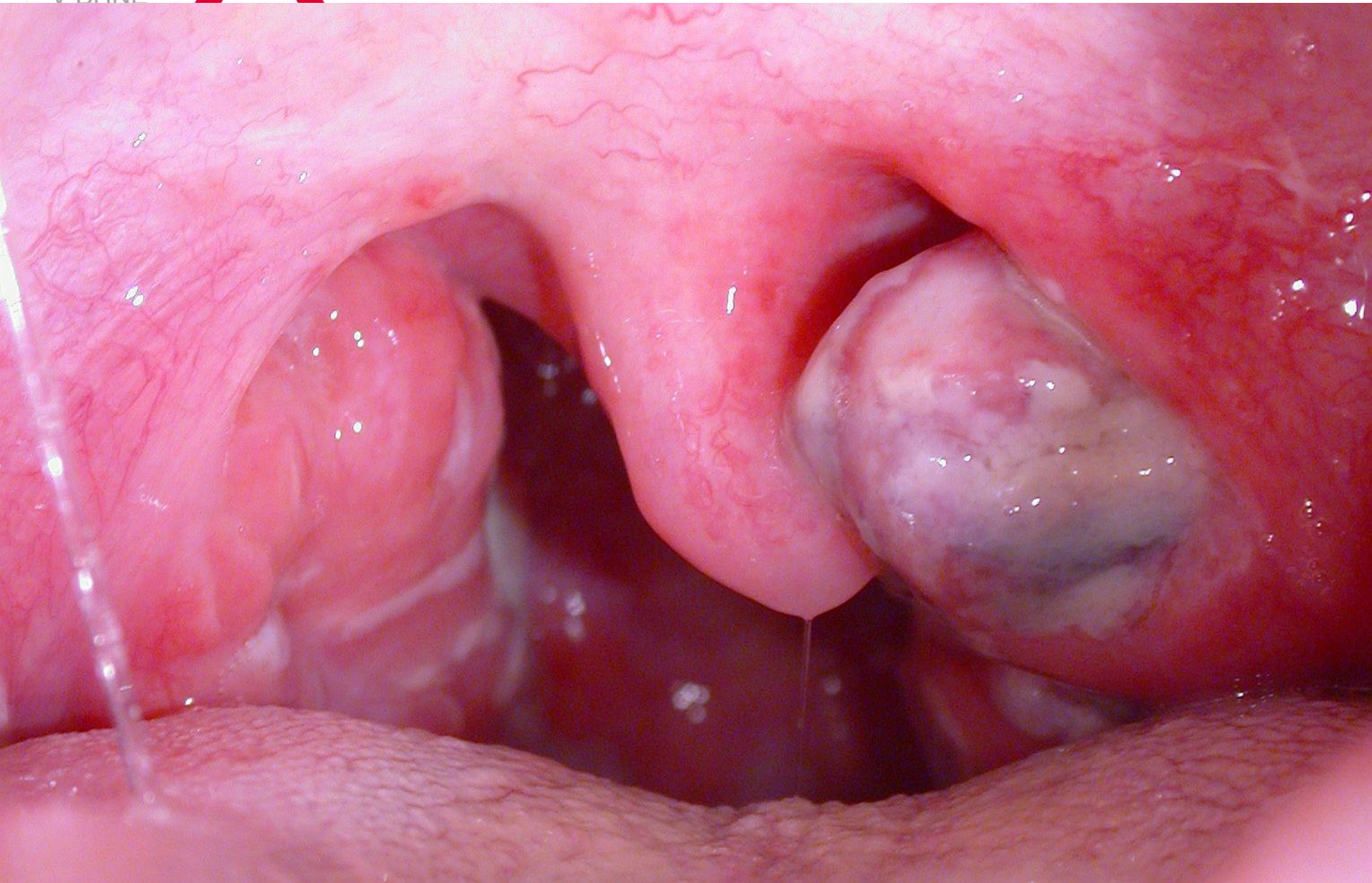


# Pseudomembranózní angína (při inf. mononukleóze)

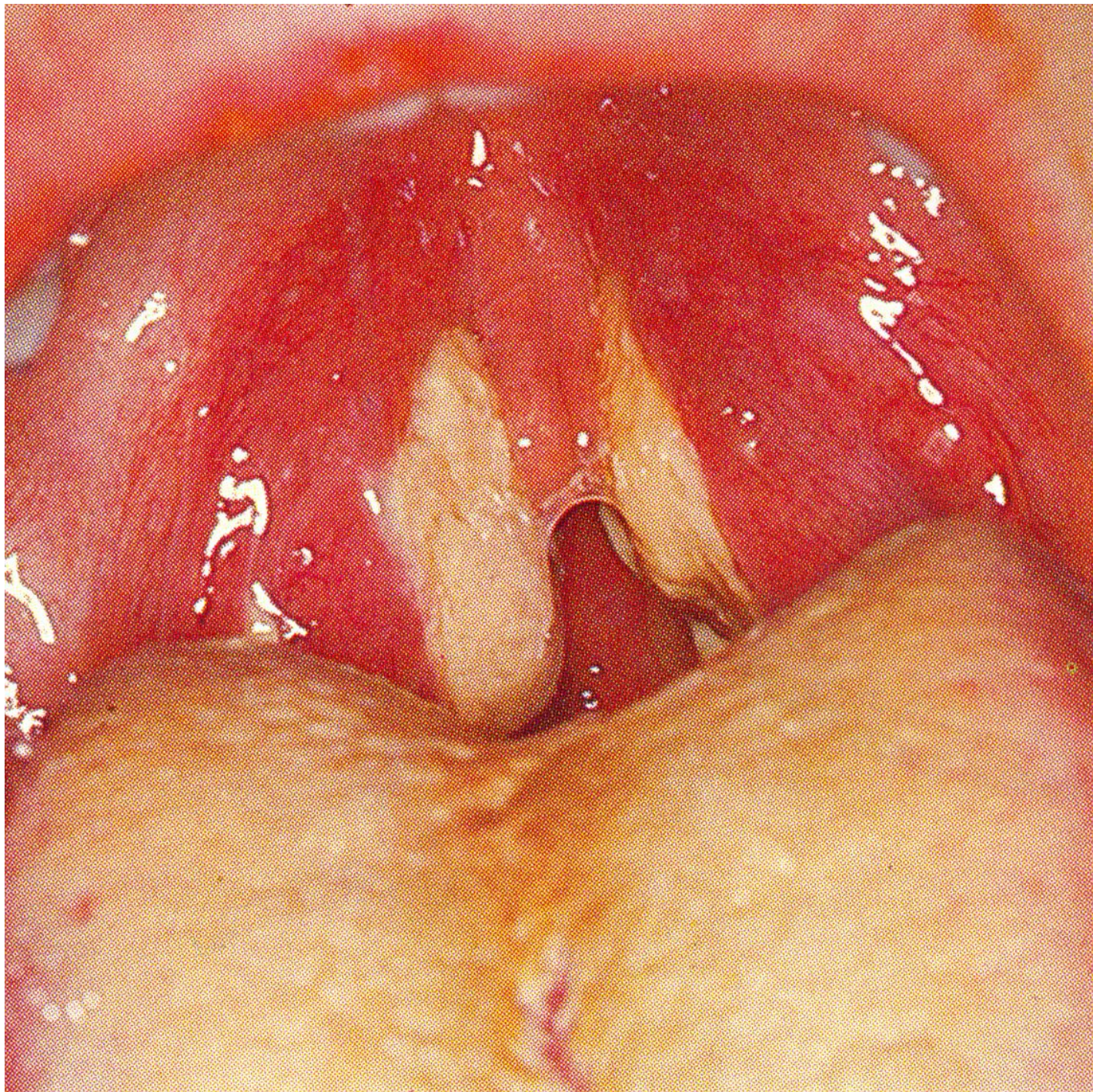
oboustranná odynofagie, bolesti hlavy  
špinavě šedé pablány na tonzilách, feotor ex  
ore, lymfadenitis, změny v krevním  
obraze (monocytóza, výskyt atypických  
lymfocytů), zvětšená slezina a játra,  
zvýšené hodnoty některých transamináz  
(ALT,AST), pozitivní protilátky proti EB  
a pozitivní Paul-Bunnelova reakce,  
febrilie.



# Angína při inf. mononukleóze



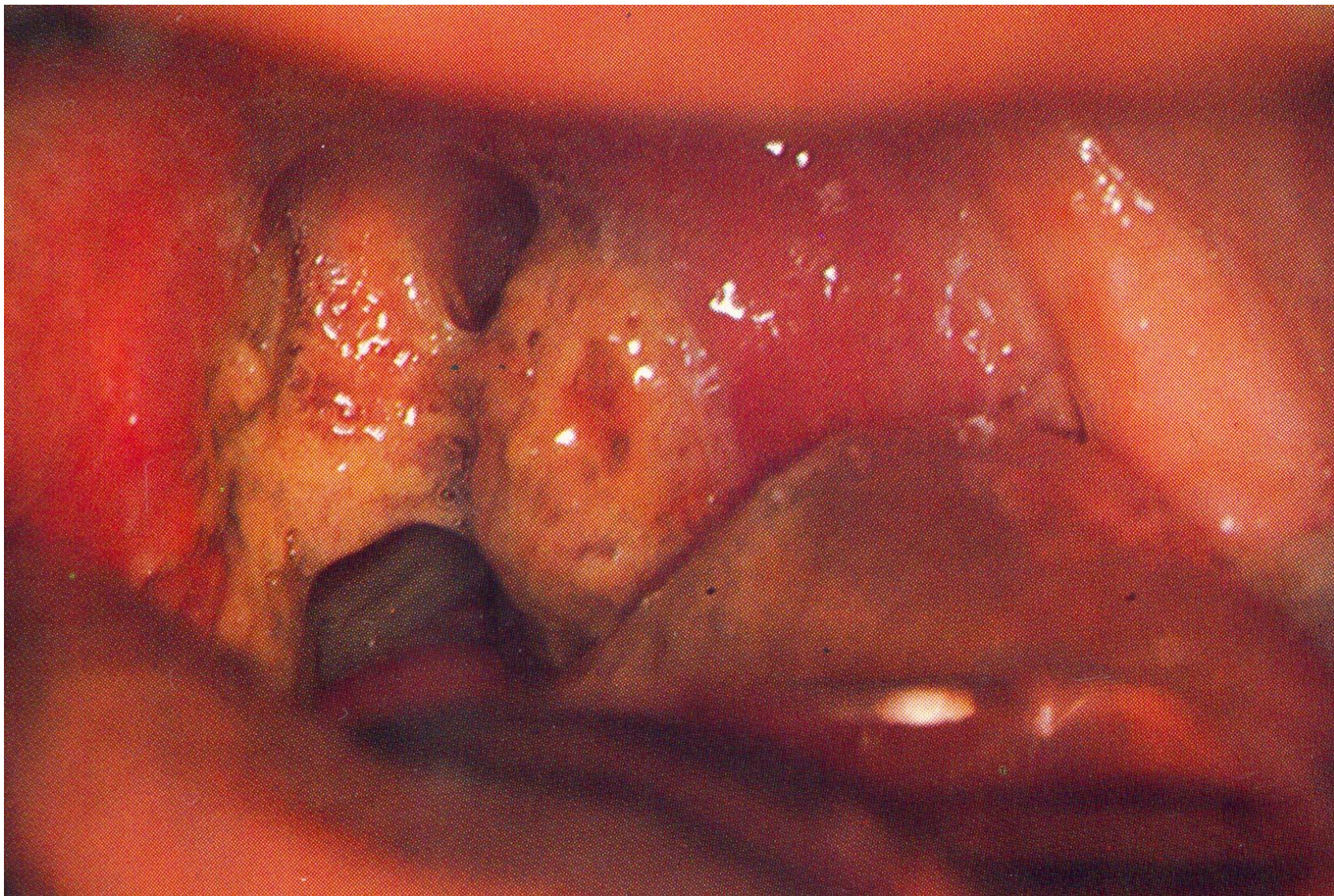
## Angina pseudo- membranosa





# Angina monocytaria

---





# Retronazální angína

---

bolest pociťována v hloubce za nosem, snížená průchodnost nosu, výtok z nosu

uzavřená hrušňavost, nedoslýchavost (zhoršená ventilace středouší), stékající hlenohnis z nosohltanu



# Linguální angína

---

odynofagie se stupňuje při pohybech jazyka

klinický nálezn lze lépe pozorovat při indirektním

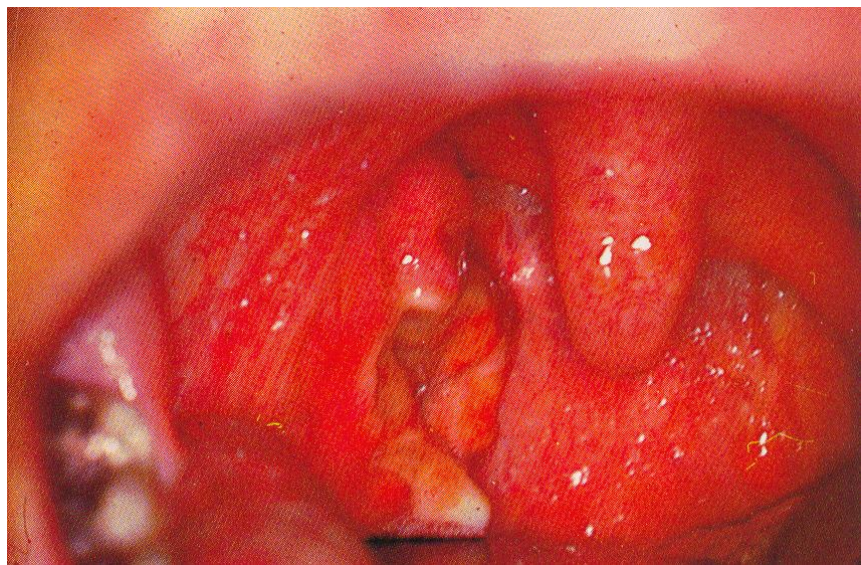
vyšetřením laryngeálním zrcátkem, nálezn na jazykové

tonzile jako při lakunární angíně

## Plaut-Vincentova angína

pocit škrábání v krku na jedné straně, nejsou přítomny celkové příznaky

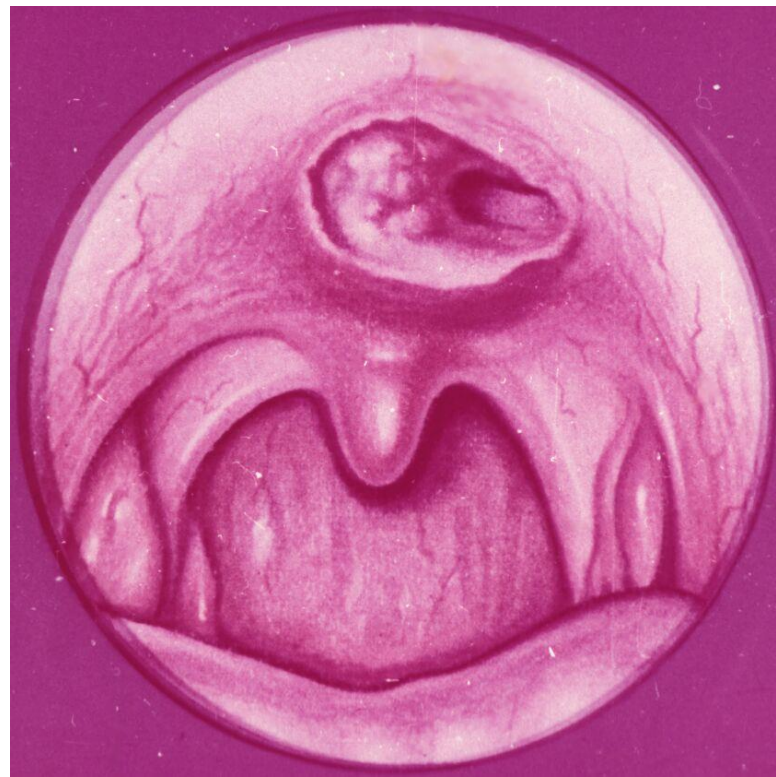v horním pólu jedné tonzily nacházíme špinavě šedě povleklý defekt sliznice, foetor ex ore, zanedbaný chrup, bakteriologicky: *Bacillus fusiformis* a *Spirocheta buccalis*,



# Syphilis, Lues

***primární vřed*** se špinavě povleklou spodinou ***syfilitická angína*** mokvavé pláty s jemnými šedými povlázky  
***gumózní stadium*** jako zduření s rozpadem

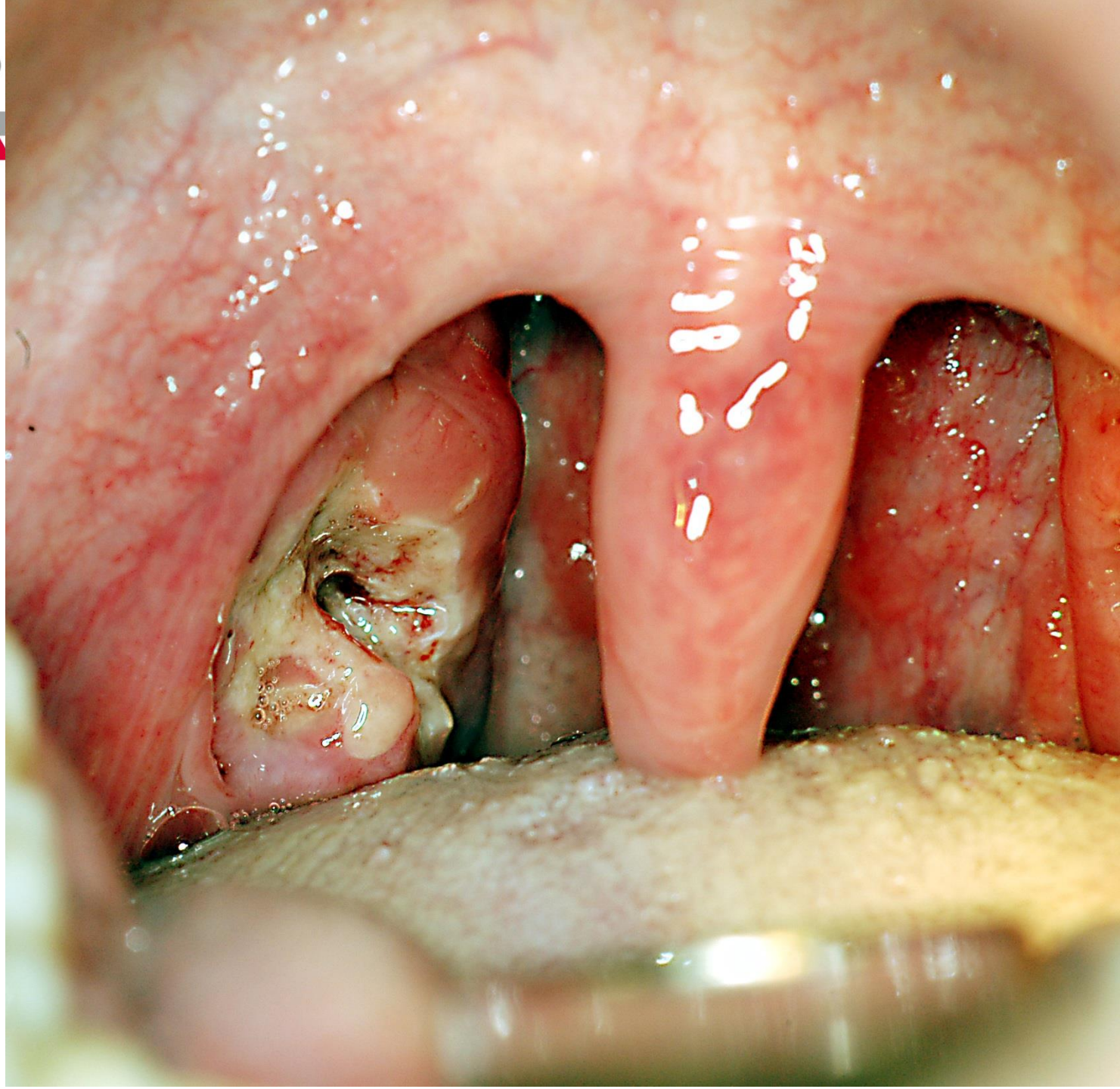**typický nález při bakteriologickém, sérologickém a histologickém vyšetření**

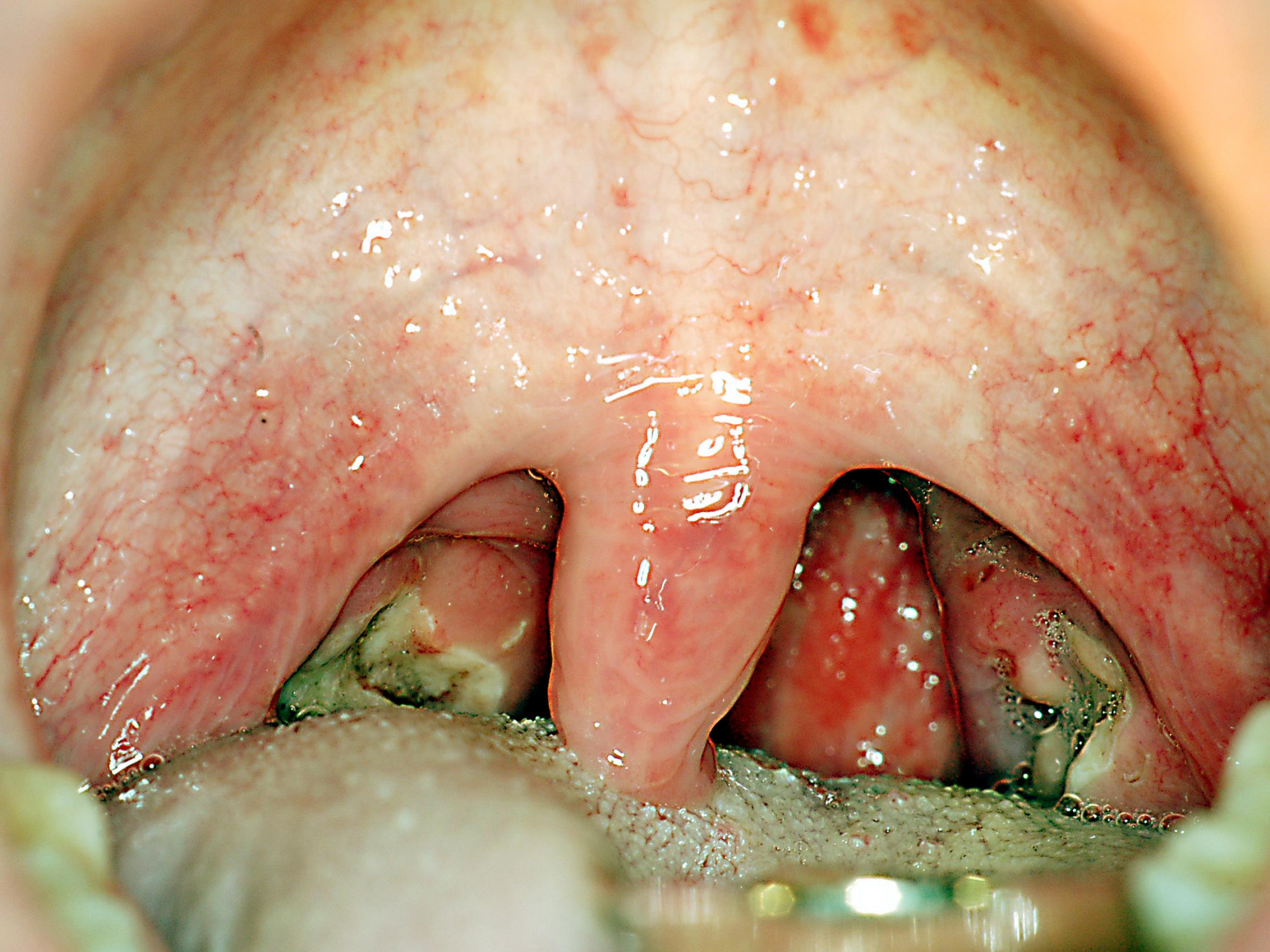

# Syphilis

**II. st.  
v obl.  
hltanu  
pac.  
29 let**

**kuchař ve  
veřejném  
stravování**







# Chronické záněty hltanu: chronická faryngitida

---

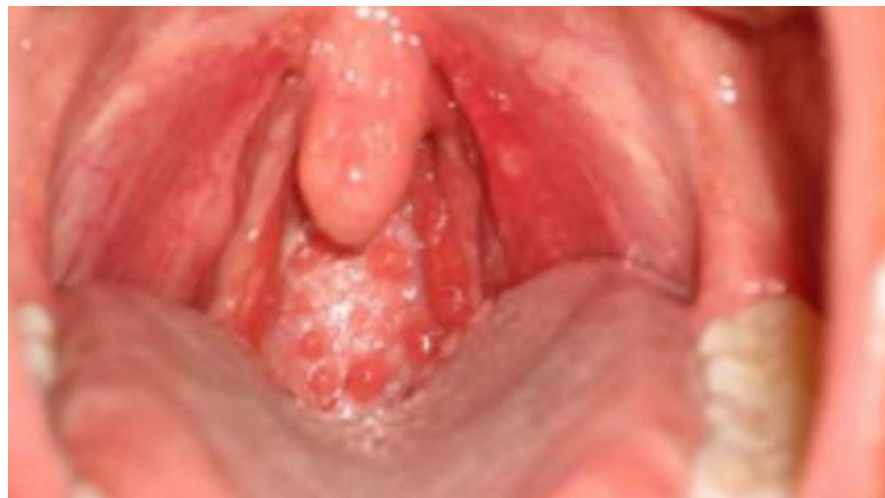- Postihuje převážně dospělé, časté onemocnění
- Součást chronických zánětů horních a dolních DC
- **Etiologie** – chronická infekce, dlouhodobá nosní neprůchodnost a dýchání ústy, prostředí s výpary a prachem, expozice extrémním teplotám, kořeněná jídla, tvrdý alkohol, kouření, spolupodíl GERD
- **Dělení** : chronická hypertrofická faryngitida  
chronická atrofická faryngitida



# Chronická hypertrofická faryngitida

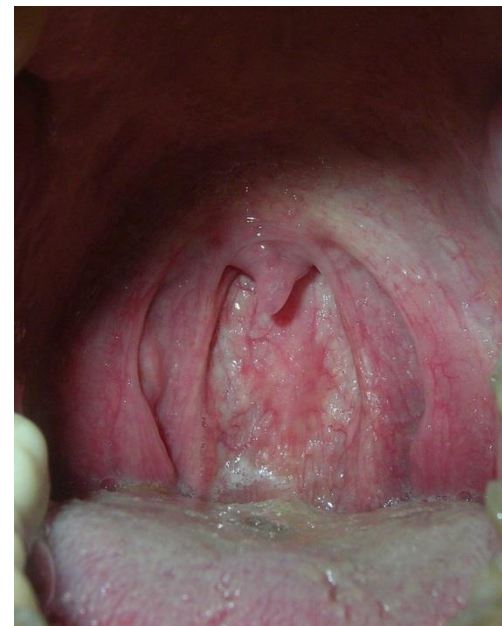---

- **Příznaky:** hltanové parestezie při polknutí naprázdno, mírní se po jídle, pocit zahlenění, nutnost odkašlat, popotahovat
- **Klin. nález:** zmnožením lymfatických ostrůvků v podslizniční hltanu, difúzní prosak laterálních provazců, zvýšená cévní kresba, zmnožení sekrečních žlázek
- **Terapie:** sanace ložisek v DC, životospráva



# Chronická atrofická faryngitida

- Postupný úbytek sekrečních žlázek a lymfatických folikulů
  - **Etiologie:** pobyt v suchém prostředí nebo v prostředí extrémně vlhkém, často u diabetiků a po tonzilektomii
  - **Klin. nález:** málo sekretu zasychající na sliznicích, vyhlazená, bledá, pergamenová sliznice
  - **Příznaky:** pálení, pocit sucha, stále zapíjí hutnou stravu, parestezie
  - **Terapie:** kloktání a inhalace fyziolog.roztoku, vincentky, úprava životního prostředí, pobyt u moře
- NE:** mentol, heřmánek, šalvěj, jód ( vysušují)





# Chronické záněty hltanu: chronická tonzilitida

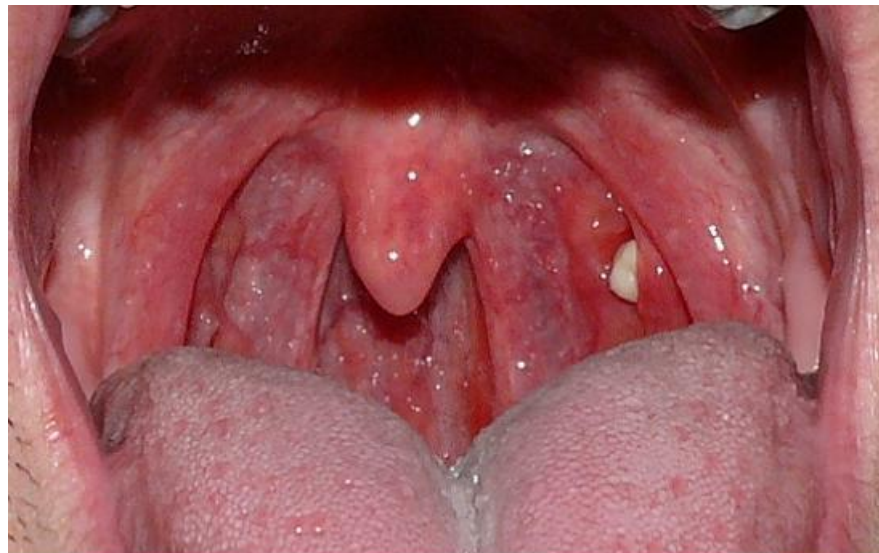---

- Ložiskový zánět v tonzilárním parenchymu v okolí lakun a ve vazivovém stromatu
- K nejčastějším onemocněním u dospělých
- **Etiologie:** smíšená infekce bakteriálních patogenů dlouhodobě přežívající v lakunách (Streptokok  $\beta$ -hemolytický sk.A, méně B,C,G, zlatý stafylokok)
- **Příznaky:** parestezie, dráždění k pokašlávání, pocit cizího tělesa, foetor ex ore, vyšší ASLO, někdy subfebrilie

# Chronické záněty hltanu: chronická tonzilitida

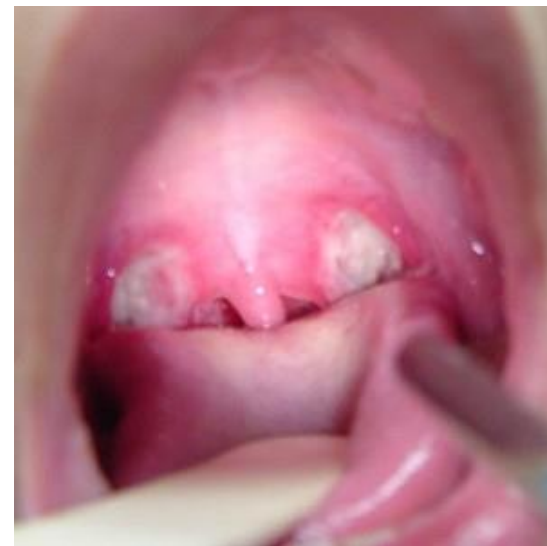---

- **Klin.nález:** tonzily hypertrofické / atrofické rozbrázděné, s tvorbou čepů a při expresi hnisavý obsah, fixace k lůžku
- **Terapie:**
- Konzervativní – celkově ATB  
(nejistý efekt vzhledem špatnému průniku do lakun),  
lokální antiseptika, autovakcíny,  
imunostimulancia
- Chirurgická : tonzilektomie



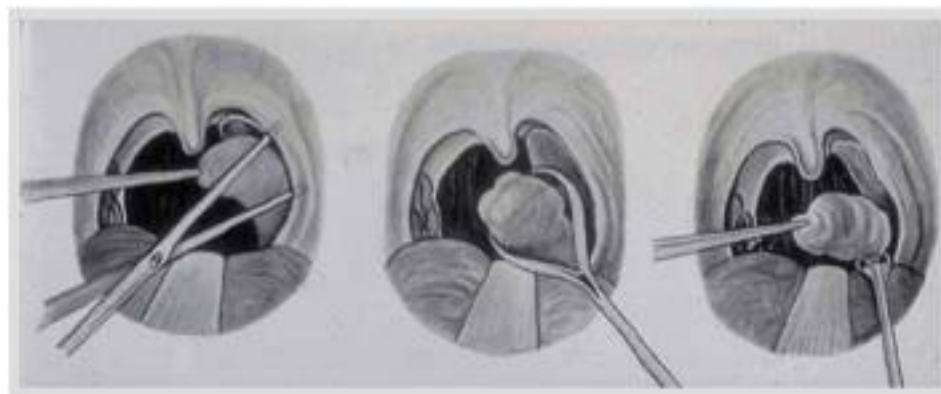
# Tonzilektomie - indikace

- Opakované angíny dle Pittsburgského protokolu (7/rok 1 rok, 5/rok po 2 roky, 3/rok po 3 roky)
- Chronická tonzilitida
- Hypertrofie tonzil s apnoickým spánkovým syndromem
- Peritonzilární (někdy parafaryngeální) absces
- Podezření na nádorové onemocnění
- Septická angína
- Tonzily jako zdroj ( fokus ) infekce
- Metatonzilární postižení (bolesti kloubů, potíže srdeční, urologické)
- Laterální krční píštěl (2.žaberní oblouk)
- Processus styloideus elongatus s dysfagií
- Součást plastické úpravy při rozštěpu patra



# Tonzilektomie – princip výkonu

- Výkon v CA, oro-tracheální intubace, operatér sedí za hlavou pacienta
- zavedení McIvorova ústního rozvěrače,
- „Studená“ vs. „horká“ technika provedení
- infiltrace zadního patrového oblouku k prevenci jeho poranění, uchopení tonzily a její vytažení z lůžka mediálně, incize v zadním a předním patrovém oblouku podél tonzily, tupá a ostrá preparace v lůžku, postupně uvolnění celé tonzily,
- Krvácení bipolární EK, opichem





# Tonzilektomie - komplikace

---

- **Peroperační**
- Krvácení
- Poranění okolních struktur (rty, zuby, měkké patro, jazyk, a.carotis interna, n. glossopharyngeus)
- Ponechání části mandle v lůžku
- Komplikace s instrumentariem (ztráta, zalomení jehly..)
- **pooperační**
- Krvácení (časně – do 24 hod, pozdní – po 24 hod)
- Bolest, dysfagie, nedostatečný příjem stravy
- Porucha velofaryngeálního uzávěru
- Porucha chuti
- Zbytnění jazykové mandle
- Chronická hypertrofická faryngitida



## Částečné odstranění patrové mandle

- Kličkou
  - Laserem
  - Elektrožem
  - Radiofrekvenční termoablace
- u prosté hypertrofie tonzil u dětí , která je překážkou dýchání nebo polykání , huhňání
  - obstrukční sleep apnoe syndrom u dětí



# Komplikace angín

---

## ■ Interní

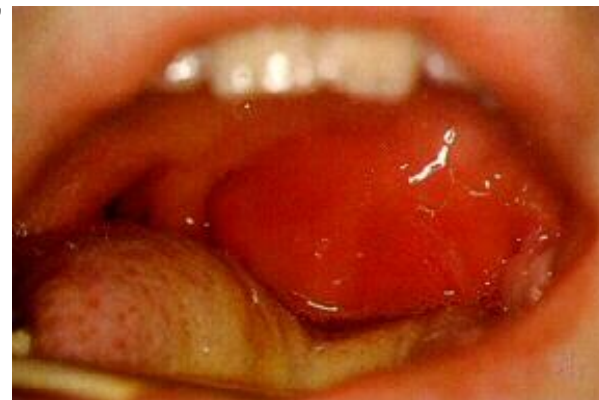- febris rheumatica, sterilní následky streptokokové nákazy, autoimunita
- Sepsis tonsillogenes (angina septica, sepsis post anginam, trombophlebitis v. jug. int.)

## ■ Chirurgické

- Abscessus et phlegmona peritonsillaris
- Abscessus et phlegmona parapharyngealis
- „Hluboká krční infekce“

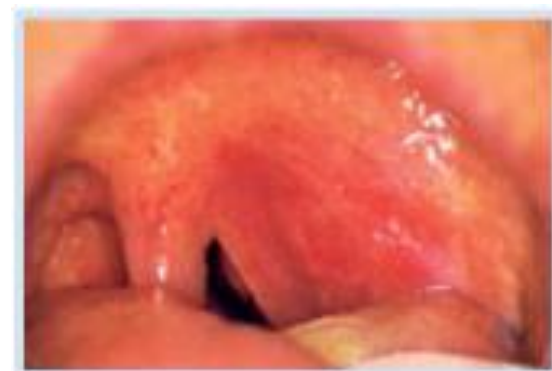# Peritonzilární flegmóna a absces

rychle narůstající jednostranná silná  
bolest trismus s antalgickým  
držením hlavy, huhňavost  
teplota, schvácenost, někdy  
dehydratace z omezeného příjmu  
tekutin, dle lokalizace abscesu  
vyklenutý, zarudlý patrový oblouk,  
palpačně (štetičkou) tuhý



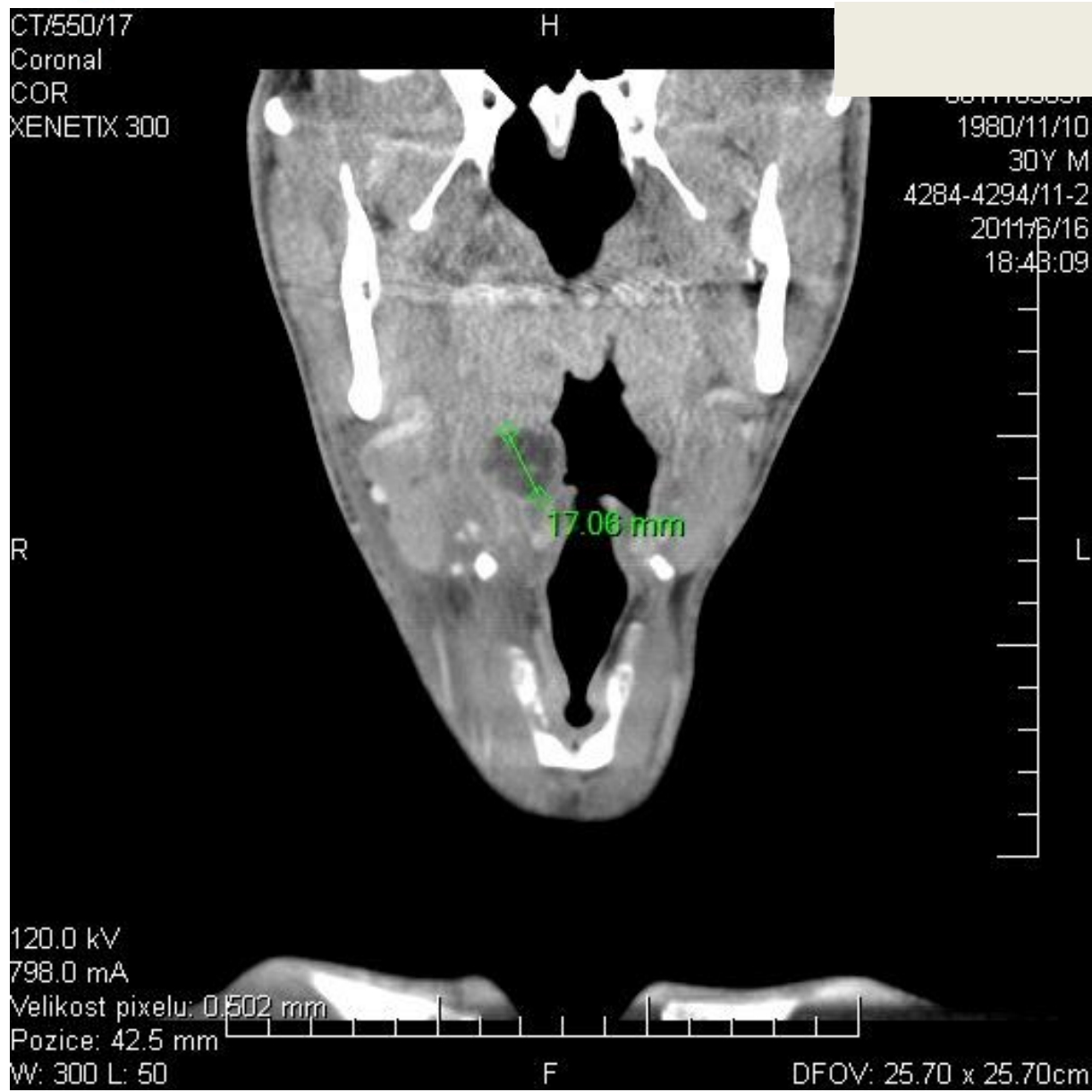
# Komplikace angín – flegmóna a peritonzilární absces

- Zánět v řídkém vazivu mezi pouzdem tonzily a stěnou hltanu
- hluboké krypty dosahující k vazivovému pouzdru tonzily s obsahem infekčního agens
- Nejčastější místní komplikace angín
- i v terénu chronické tonzilitidy
- Flegmona se mění v absces
  - retrotonzilární (v zadním patrovém oblouku)
  - supratonzilární (ve fossa supratonsillaris, na měkkém patře)
  - infratonzilární (pod dolním polem tonzily)





# Abscessus infratonsillaris



# Komplikace angín – flegmóna a peritonzilární absces

## ■ Příznaky:

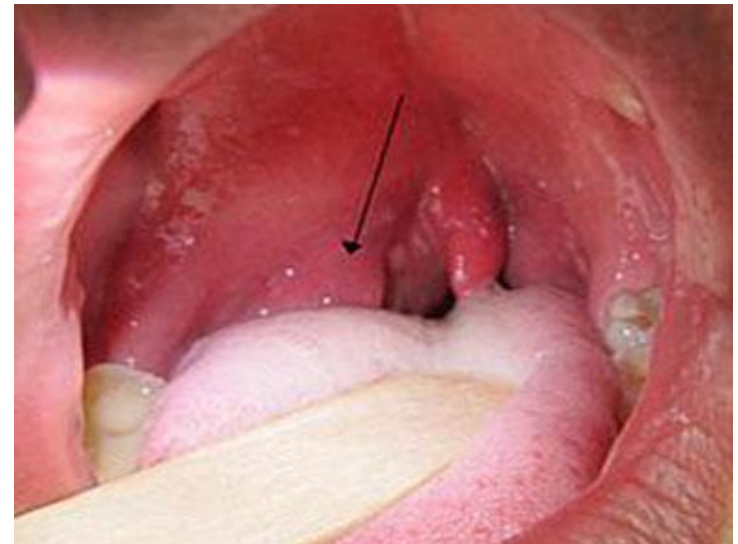
- rychle se rozvíjející jednostranná bolest v krku, obvykle v období rekonvalescence po tonzilitidě
- Trismus, odynofagie , schvácenost, febrilie

## ■ Lok.nález:

- zarudnutí, otok,  
dislokace tonzily mediálně,  
asymetrie patrových oblouků,  
omezená hybnost postižené strany

## ■ Laboratorně:

- elevace leukocytů a CRP





# Komplikace angín – flegmóna a peritonzilární absces

## Terapie:

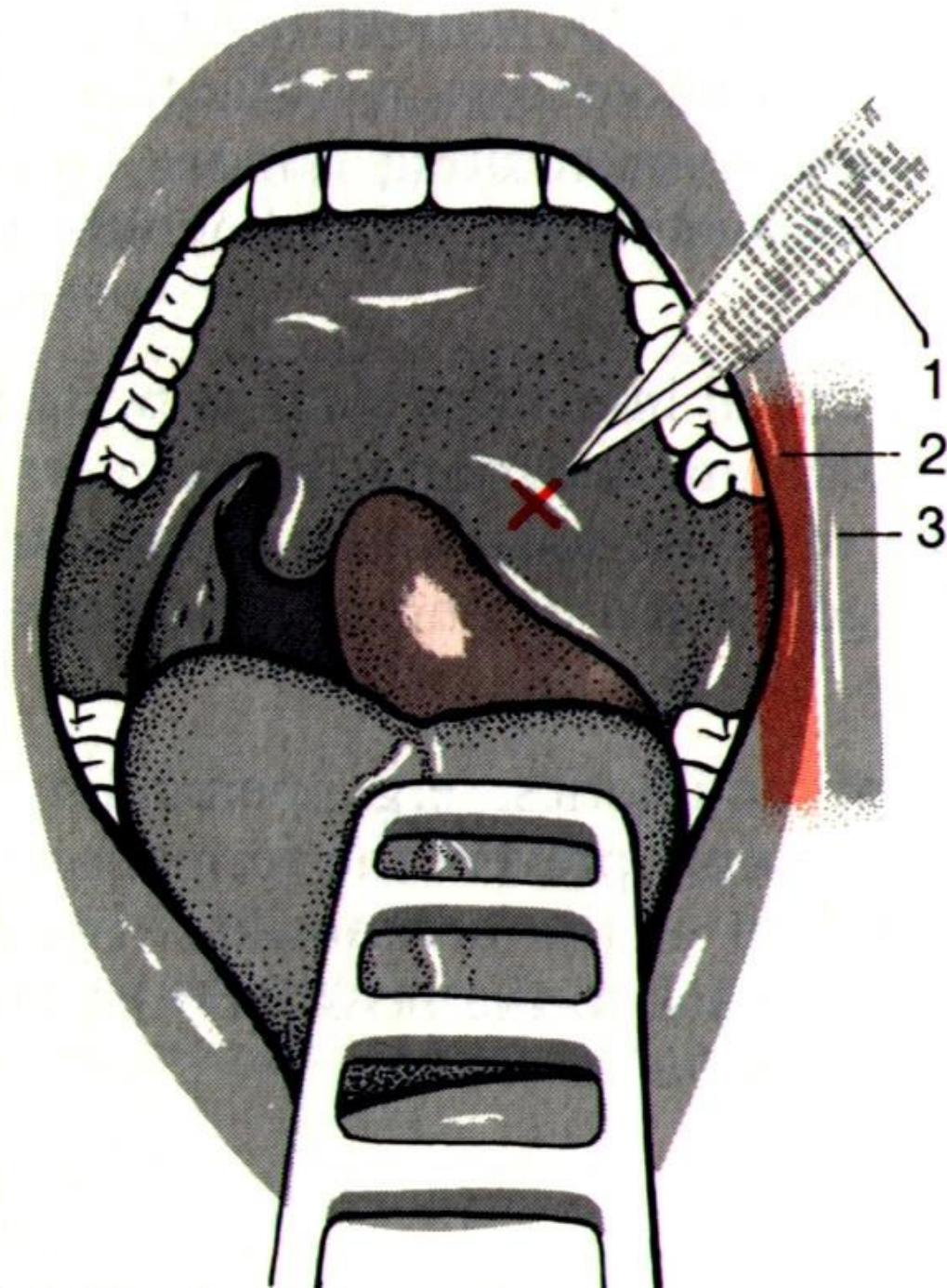
- Flegmona: ATB, antipyretika
- Absces – chirurgická léčba – vyprázdnit absces, současně ATB
  - 1) Incize peritonz. prostoru a denně dilatace (3-5dní)
  - 2) Opakované punkce peritonz. prostoru
  - 3) Tonzilektomie „za horka“

Definitivní léčba, eliminace inf., fokusu, prevence recidiv:

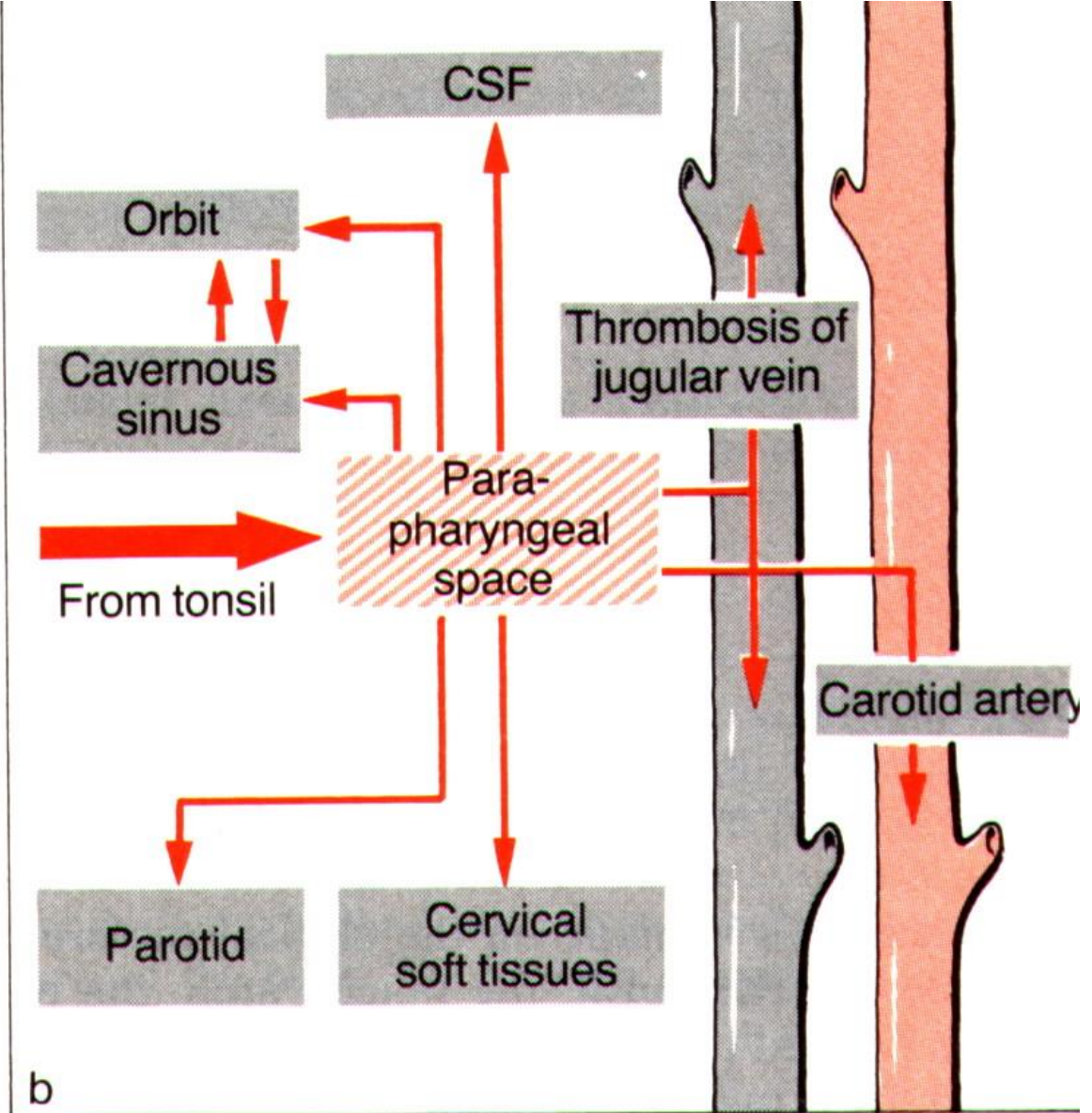
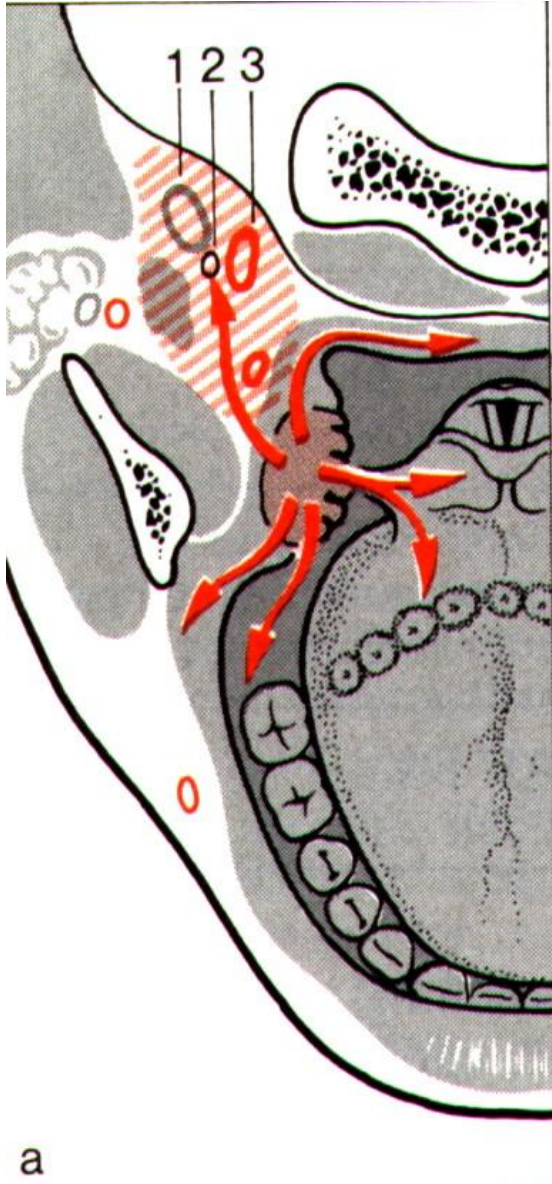
- Tonzilektomie „za vlažna“ (za cca 5-7 dní po punkci či incizi abscesu, po poklesu zánětlivých parametrů)
- Tonzilektomie „za studena“ ( za 6-8 týdnů od incize abscesu)

Typické místo pro incisi  
peritonzilárního  
abscesu – **polovina**  
**vzdálenosti mezi**  
**uvulou a posledním**  
**molárem**

- 1) skalpel
- 2) Arteria carotis interna
- 3) Vena jugularis int.



# Tonzilogenní komplikace







# Komplikace angín – tonzilogenní sepse

---

- V průběhu angíny nebo po ní
- Infekční trombus ve VJI
- **Etiologie:** Agens se šíří hematogenně (infekční tromboflebitidě tonzilárních a peritonzilárních žil) s postižením VJI nebo lymfogeně (při abscedující lymfonoditidě hlubokých krčních uzlin)
- **Příznaky:** třesavka, febrilie, šok – slabost, bledost, hypotenze, tachykardie, při delším průběhu splenomegalie, tvorba mikroabscesů v plicích, kůži jatrech, bolestivost a zatuhnutí v horní třetině kývače, lymfadenopatie, v dut.ústní může být negativní nález, st.p. tonzilitidě in anamn.



# Komplikace angín – tonzilogenní sepse

---

## ■ Diagnostika:

- trombus ve VJI - UZ, Doppler UZ, CT
- Laboratorně leukocytóza, elevace CRP, bakteriémie

## ■ Terapie:

- vysoké dávky širokospektrých ATB (smíšená flora), v případě streptokokového původu. - PNC
- antitrombotická léčba
- Podvaz a resekce VJI
- při probíhající tonzilitidě tonzilektomie



# Komplikace angín – parafaryngeální absces

---

- Přestup zánětu stěnou hltanu do hlubokého krčního prostoru - riziko šíření podél velkých cév do mediastina
- **Etiologie:** tonzilogenní (peritonzilární) či odontogenní původ
- **Příznaky:** výrazná bolestivost postižené strany krku, antalgické postavení krku (torticollis), schvácenost, febrilie, při edému hrtanu dyspnoe,
- **Klin.nález:** edém celé poloviny krku, palpační citlivost, zarudnutí, vyklenutí laterální stěny oro/hypofaryngu
- Diagnostika : CT (s kontrastem), MRI
- **Terapie:** u flegmony ATB , u abscesu ATB a zevní incize podél předního okaje kývače, revize a drenáž parafaryngu, odstranění nekrotických tkání, při tromboze VJI její podvaz



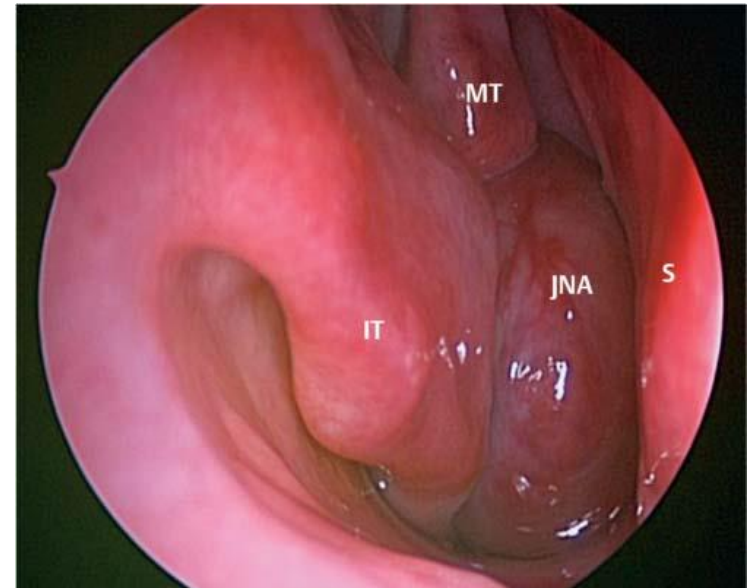
# Komplikace angín – retrofaryngeální absces

---

- **Etiologie:** komplikace zánětu lymfatické tkáně nasofaryngu /hnisavá kolikvace lymfatických folikulů faryngu
- U dětí , méně častá komplikace
- U dospělých vzácný (absces při tuberkulóze krčních obratlů)
- **Příznaky:** zhoršené dýchání nosem, odynofagie, huhňavost
- **Klin. Nález:** hlava v předklonu, vyklenutí na zadní stěně hltanu, může být zarudlé
- **Terapie:** chir. Incize a ATB

# Benigní nádory nosohltanu – juvenilní angiofibrom

- **Charakteristika:**
- Nejčastěji se vyskytující benigní nádor nosohltanu, ale vyrůstá z posterolaterální části dutiny nosní (foramen sphenopalatinum), šířící se do nosohltanu, nebo do dut.nosní a PND, orbity, střední jámy lební
- Vysoce vaskularizovaný tumor, lokálně destruktivní, recidivující
- Postihuje muži 15-25 let
- **Cévní zásobení –**  
ACE (a.maxillaris, a.pharyngica asc.)  
ACI (a.opthalmica, sin.cavernosus)



# Juvenilní angiofibrom etiologie a klasifikace

**Etiologie:** není dostatečně objasněná

A) hormonální - adolescentní muži

B) jiné - porucha embryon. vývoje, delece na chromozomu 17,  
chybění tumor supresového genu P53

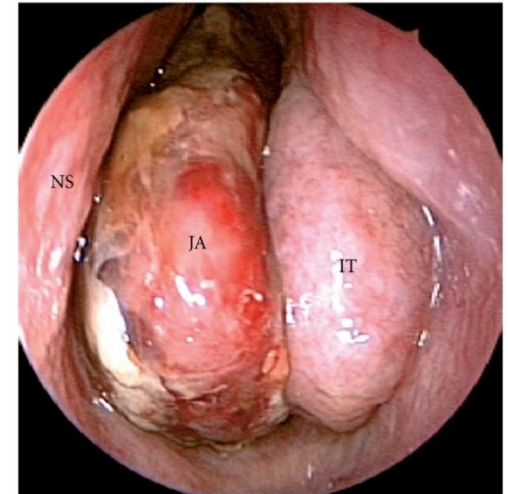
**Klasifikace:** Chandlerova

I) omezený na nosohltan

II) šíření do dut.nosní nebo do sfeboidu

III) šíření do maxilárních a ethmoidálních dutin, fossa  
pterygopalatina nebo infratemporalis, do orbity, do tváře

IV) intrakraniální šíření





# Juvenilní angiofibrom

## symptomy a diagnostika

---

**Symptomy:** recid. epistaxe, jedno či oboustranná nosní obstrukce, zvýšená nosní sekrece, rinosinusitida, rinolalia, zhoršení sluchu, bolesti hlavy, v pozdním stadiu: diplopie, protruze bulbu, výpadky zorného likvorea, ztráta čichu, deformace tváře, patra

### Diagnostika:

- rinoendoskopie (červený až nažloutlý hladký, na dotyk krvácející útvar
- Zobrazovací metody (CT s kontrastem+angiografie, NMR s KL+angio, angiografie DSA
- Biopsie kontraindikována pro silné krvácení



# Juvenilní angiofibrom terapie

---

## Chirurgická

- Transanzálně endoskopicky (drobné nádory)
- Zevní přístupy – mediální maxilektomie z laterální rinotomie, transapaltinálně, transantrálně, neurochirurg.přístupy
- Předoperačně selektivní embolizace přístupových cév (riziko CMP)

**Aktinoterapie; chemoterapie intraarteriální** – pouze adjuvance, nebo paliace

Recidivy v 20-50% - příčinou často neúplné odstranění





# Maligní nádory nosohltanu – karcinom nosohltanu

---

- JV Asie, u Evropanů výjimečný
- Dle klasifikace WHO 3 typy:
  - I. spinocelulární karcinom s rohověním
  - II. Málo diferencovaný spinocelulární karcinom bez rohovění
  - III. Nediferencovaný karcinom
- **Typ I** – lokální šíření do baze lebni, méně často region. a vzdálené metastázy, nízká chemo a radiosenzitivita
- **Typ II a III** mají podobné vlastnosti ( lymfoepiteliom, karcinom nazofaryngeálního typu, karcinom z přechodných buněk)
  - Často rozsáhlé meta krčních uzlin i vzdálené meta, chemo a radiosenzitivní, etiolog. souvislost s Epstein-Barrové virem



# Karcinom nosohltanu příznaky a diagnostika

---

## Symptomy

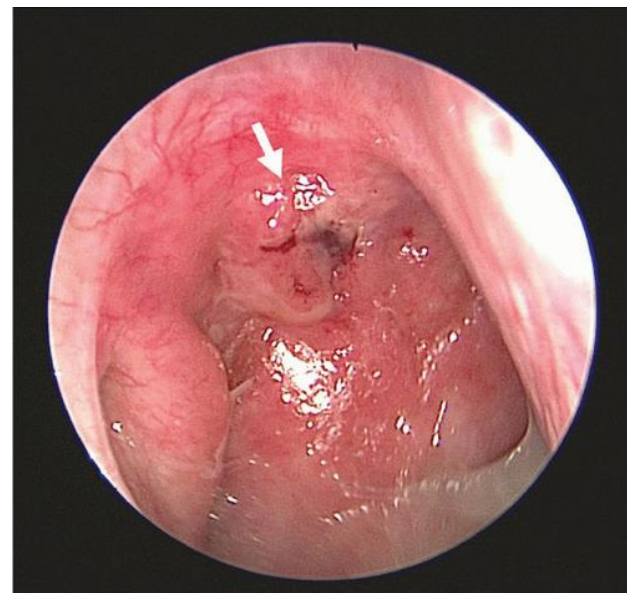
- 1.příznakem často **zvětšené nebolestivé krční uzliny oboustranně**
- **Ušní:** Obstrukce Eustachovy tuby: zalehnutí ucha a tinnitus vlivem chronické sekretorické otitidy
- **Nosní:** Jednostranná nosní obstrukce, epistaxe
- **Neurologické:** pokročilost tumoru (n.VI, n.V – diplopie, porucha senzitivity obličeje, dále pak n.IX-XI), Trotterova trias: paréza patra, neuralgie, převodní sluchová vada

## Diagnostika

- Endoskopie ( rinoepifaryngoskop) – nejednoznačné odlišení od hypertrofické adenoidní tkáně
- Biopsie
- CT ( šíření přes bazi lební) a MR (šíření intrakraniálně)

# Karcinom nosohltanu – léčba

- RT na tumor a na spádové krční uzliny oboustranně ( i elektivně, vysoké procento okultních metastáz)
- Pokročilý prim. tumor - Radioterapie + chemoterapie (neoadjuvantní, konkomitantní)
- Chirurgie pouze v případě perzistujících krčních metastáz po konzervativní terapii
  - bloková krční disekce





# Děkuji za pozornost

---

