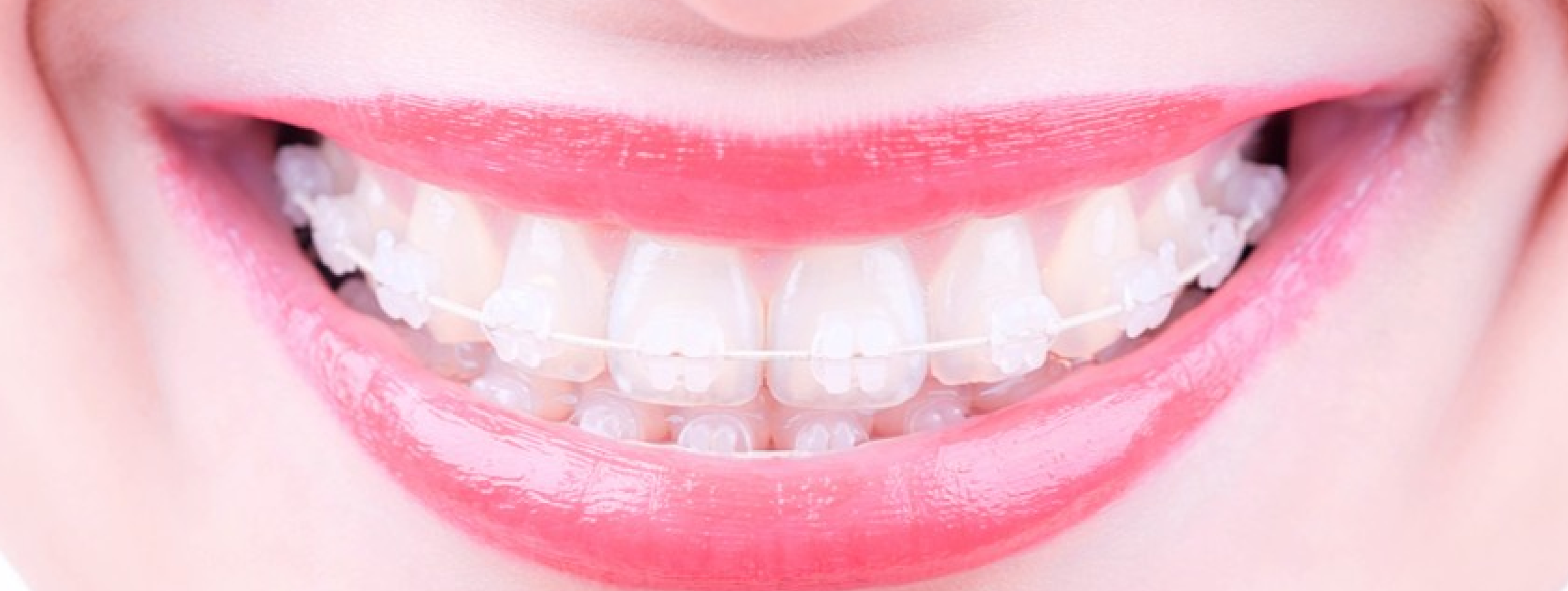



ORTODONCI

E

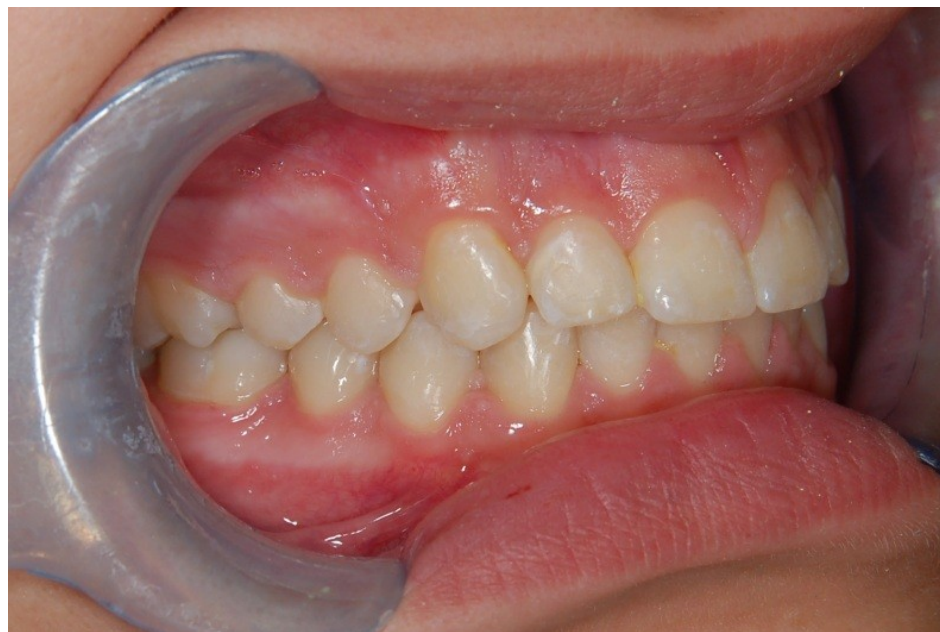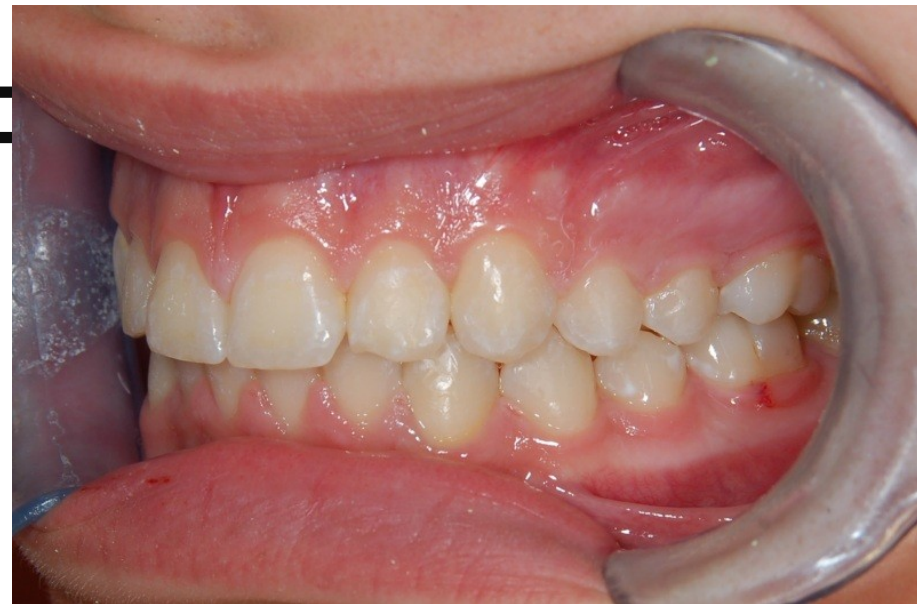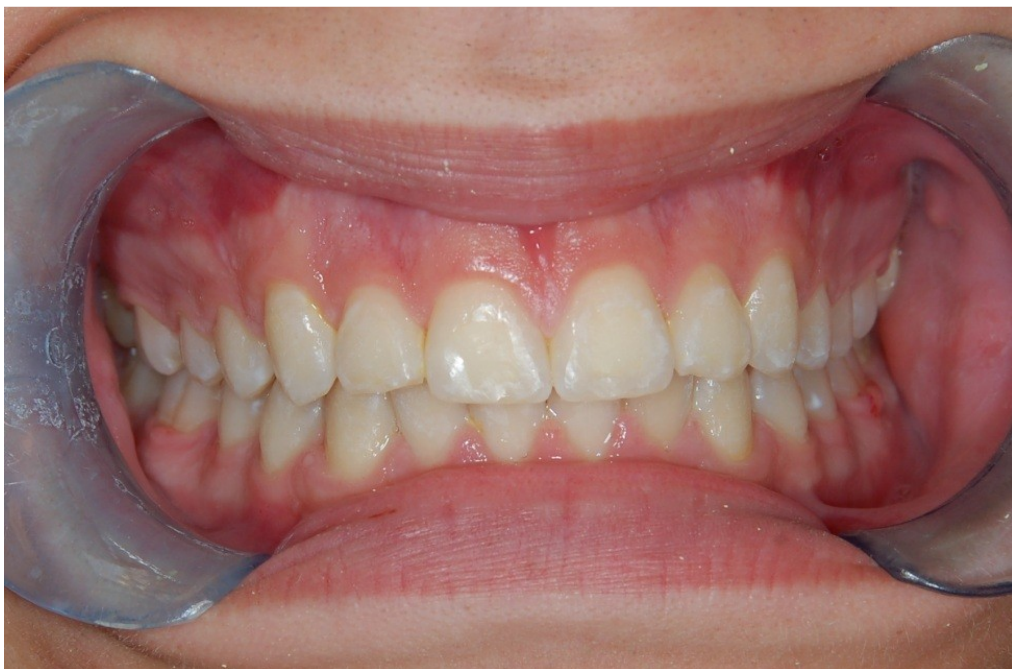MDDr. Dáša Hegerová

# ORTODONCIE

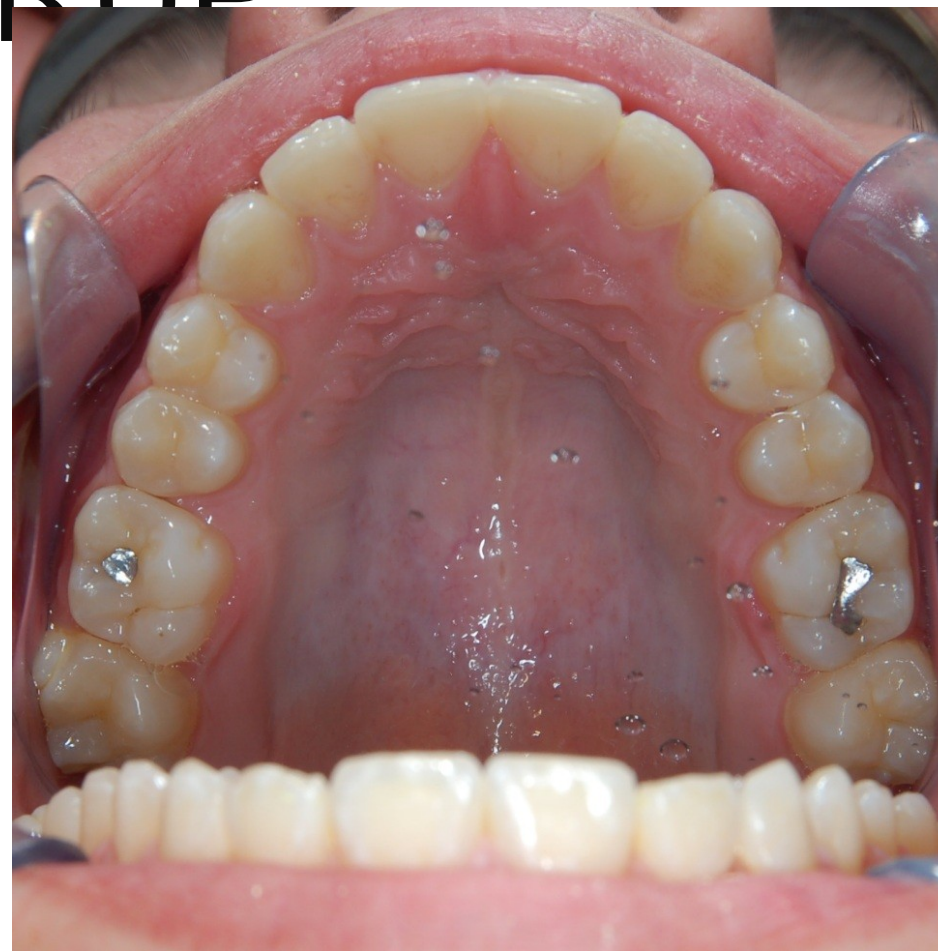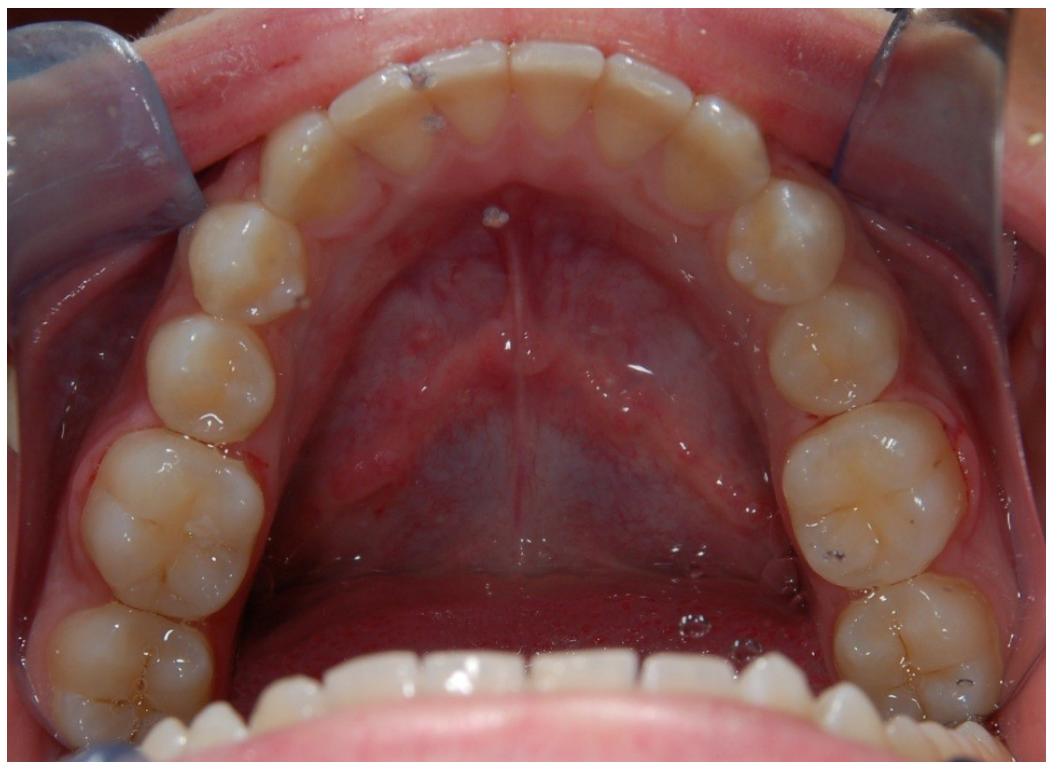- nástavbový stomatologický obor
  - specializační příprava na akreditovaném pracovišti v délce 3 let - zakončeno atestací
  - nauka o rovnání zubů
  - zabývá se prevencí, diagnostikou a terapií odchýlných poloh zubů, vztahů zubních oblouků a čelistí
- cílem je pravidelný, estetický a funkčně vyvážený chrup



# PRAVIDELNÝ CHRUP

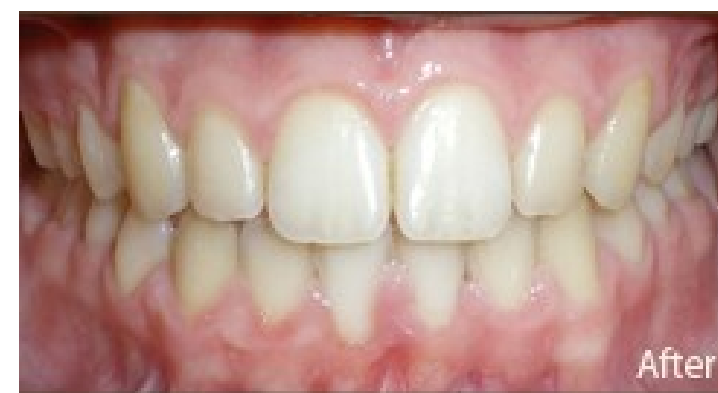
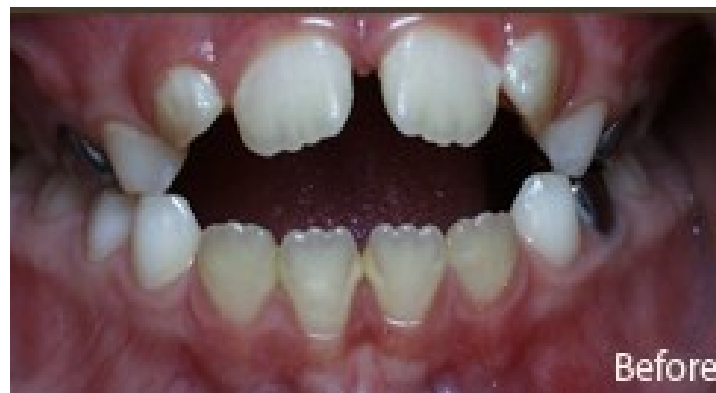
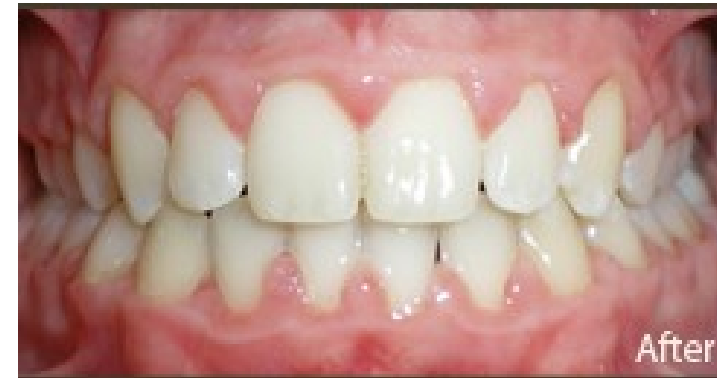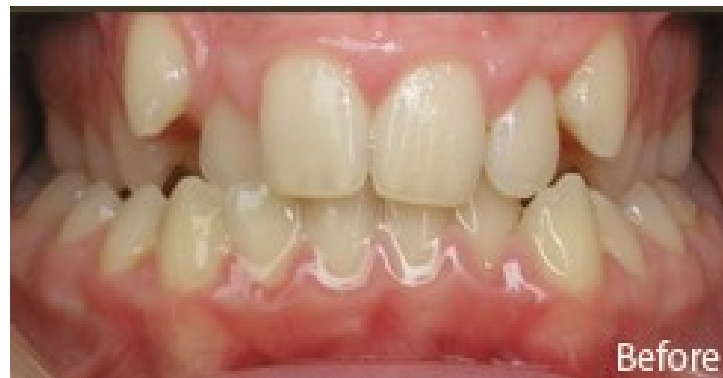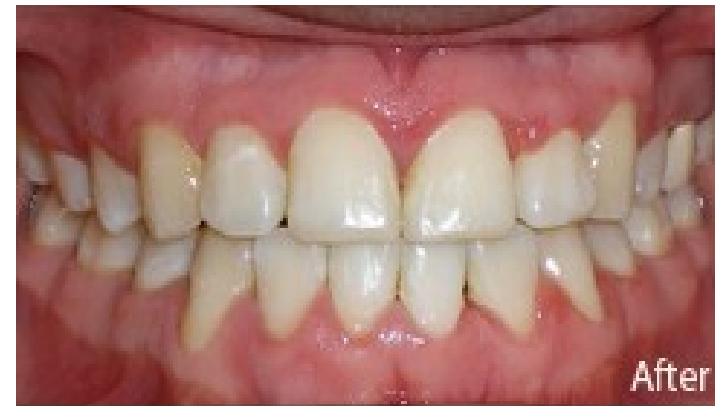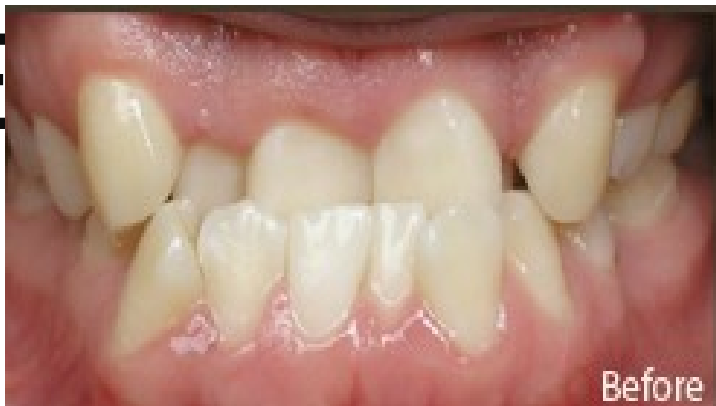# PRAVIDELNÝ CHRUP



# VÝZNAM LÉČBY

- ESTETIKA
- ŽVÝKACÍ FUNKCE
- ŘEČ

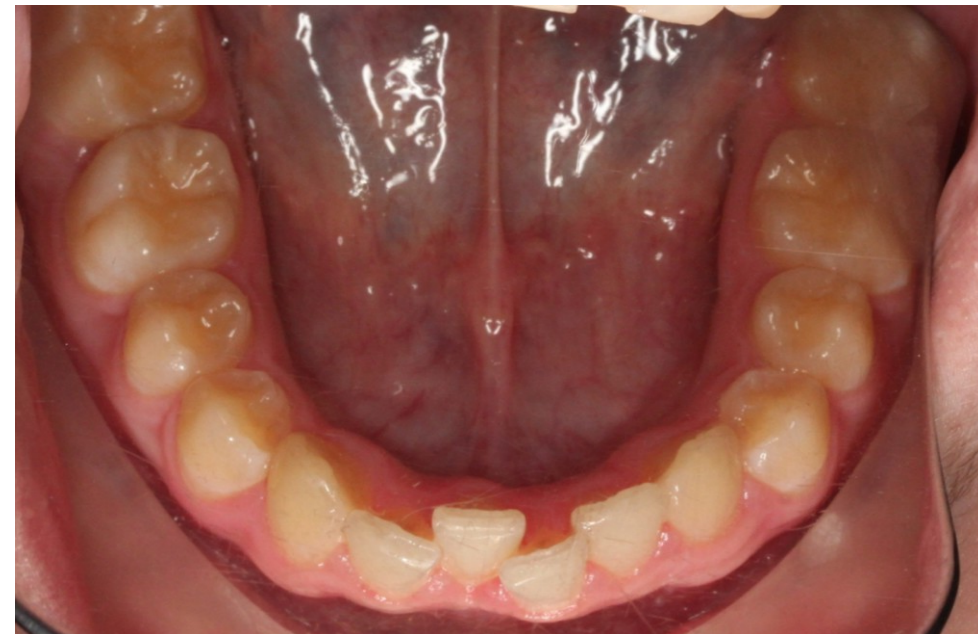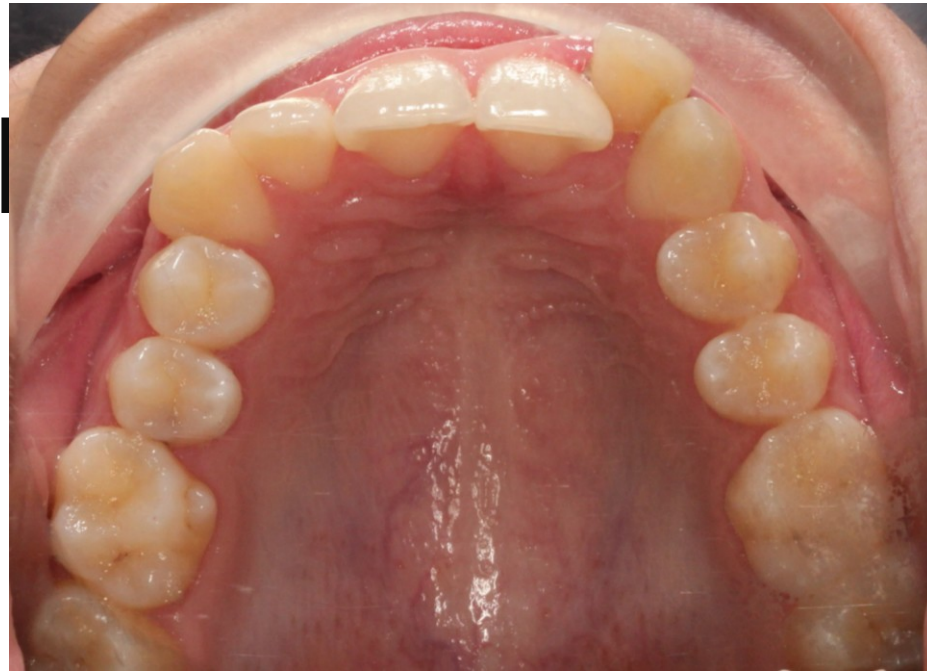


# VÝZNAM LÉČBY

- KAZIVOST

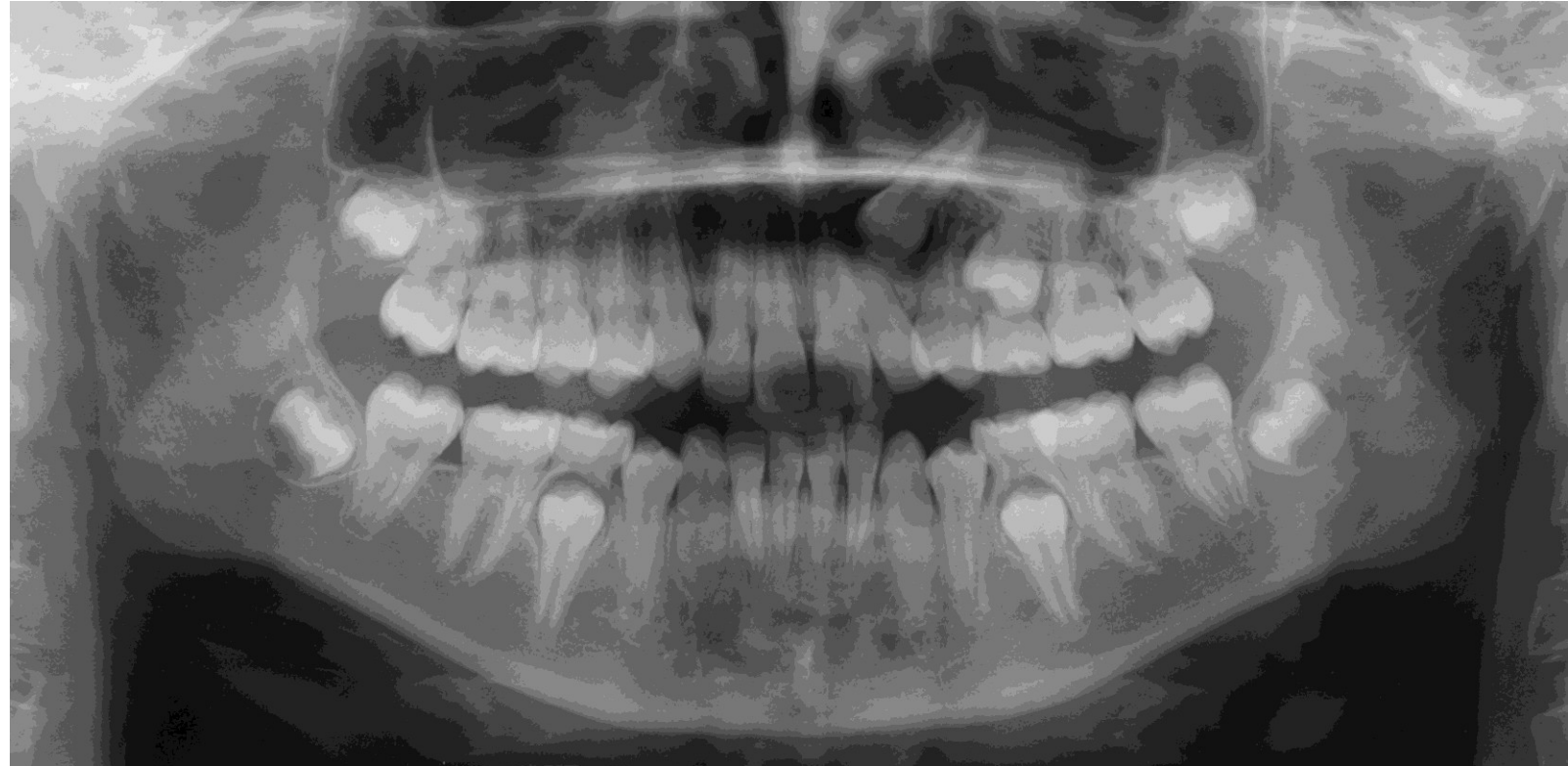- odstranění stěsnání

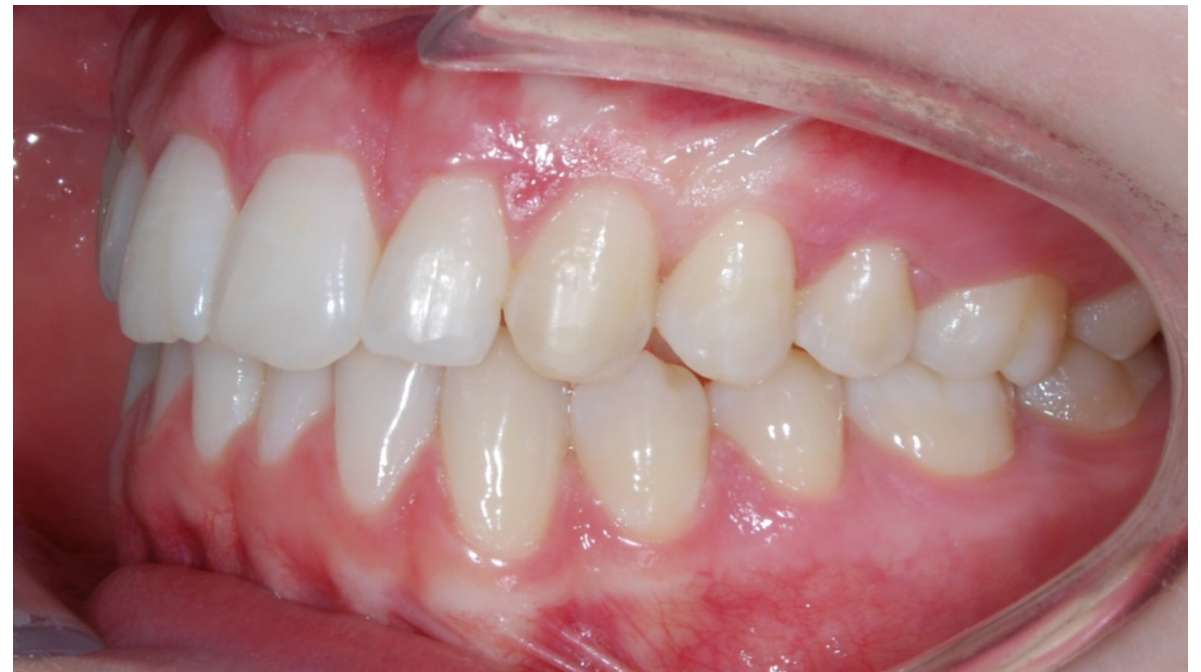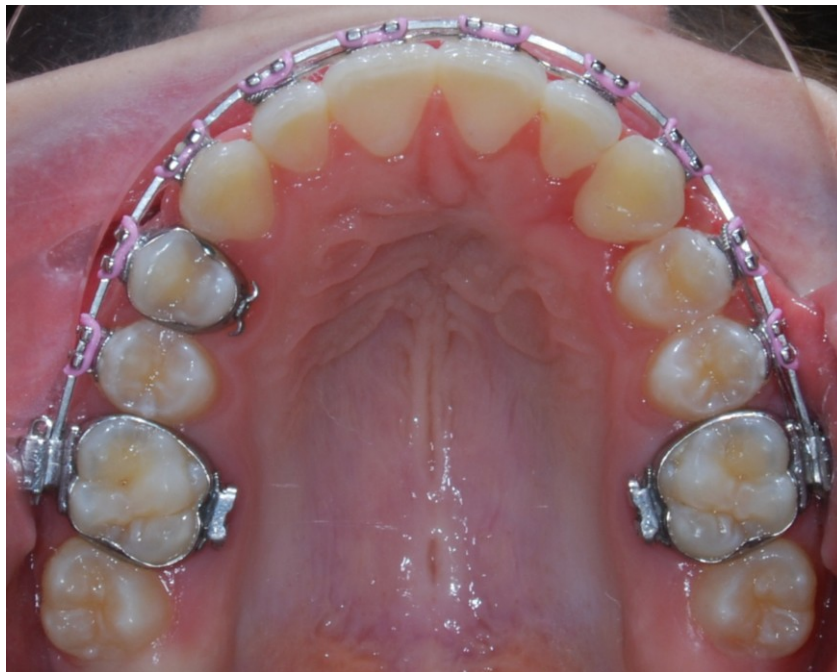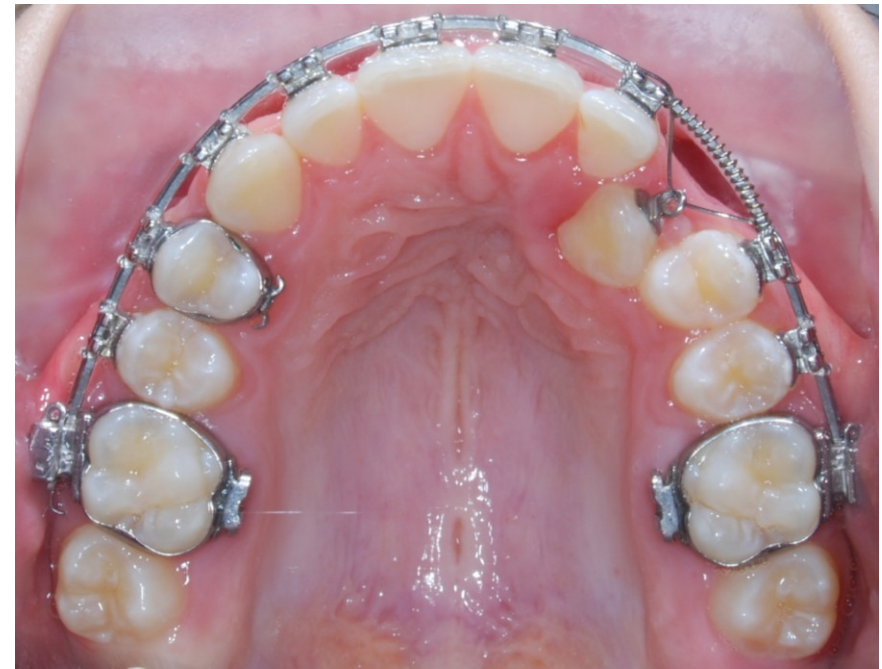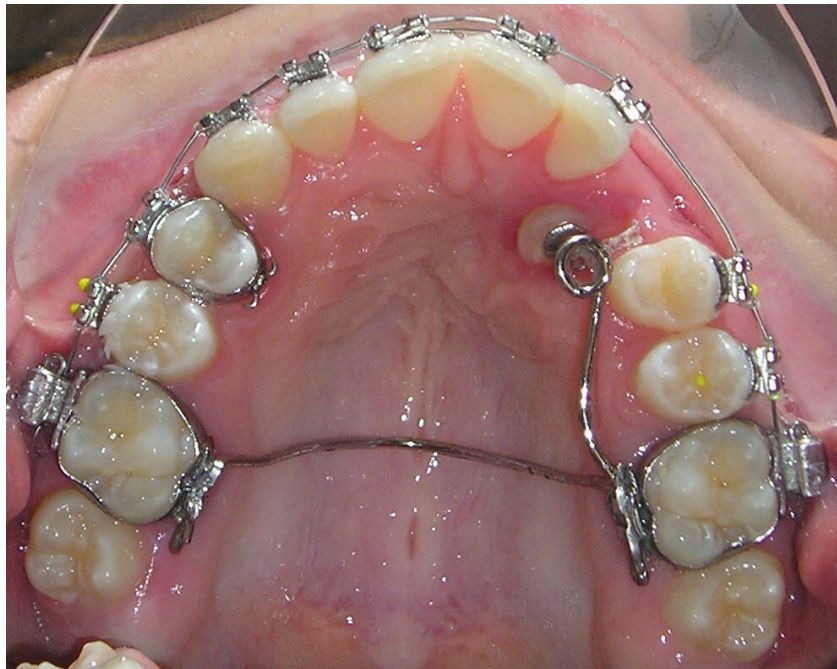- lepší čištění



# VÝZNAM LÉČBY

- RETENCE ZUBŮ
  - zub neprořezal do dutiny ústní ve fyziologickém období
  - je ukončen vývoj kořene
  - příčina
    - atypická poloha zubu
    - překážka v erupční dráze

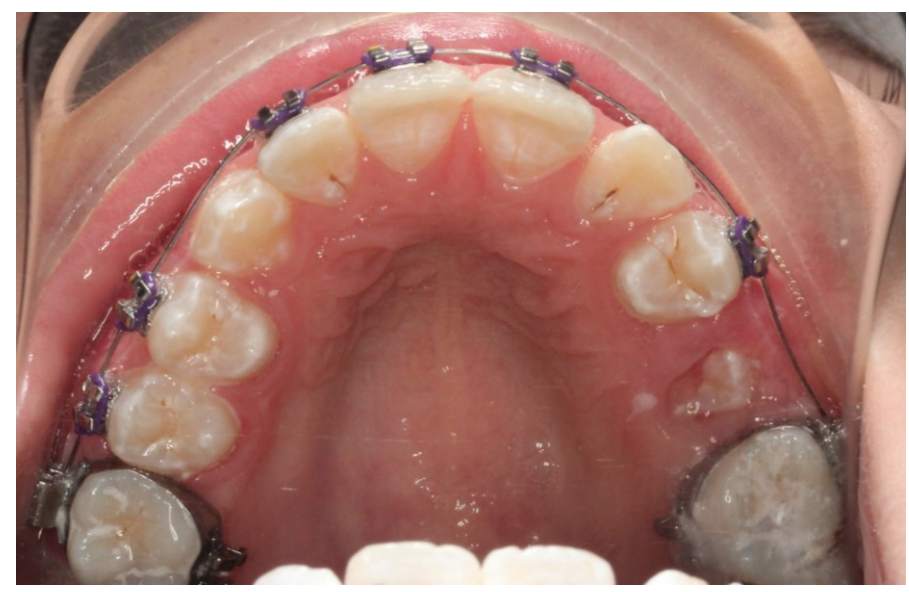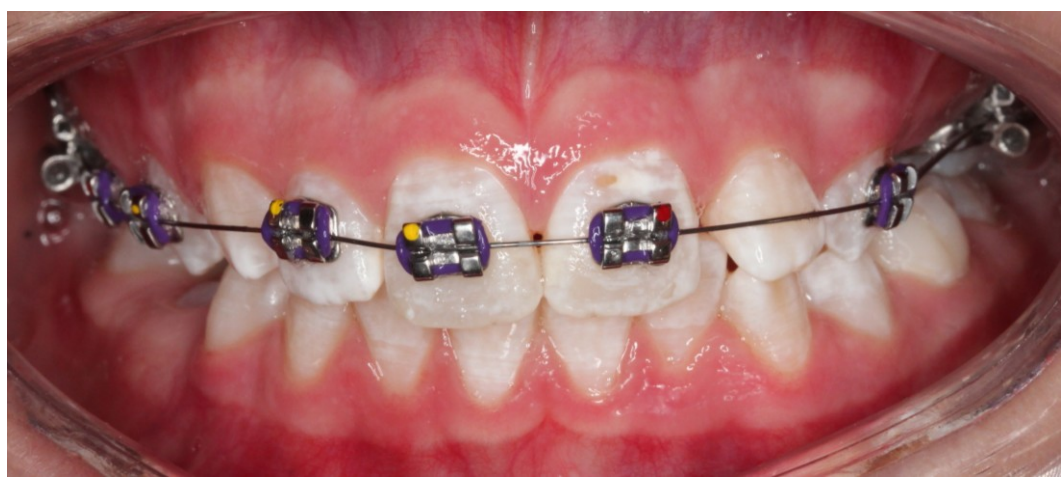
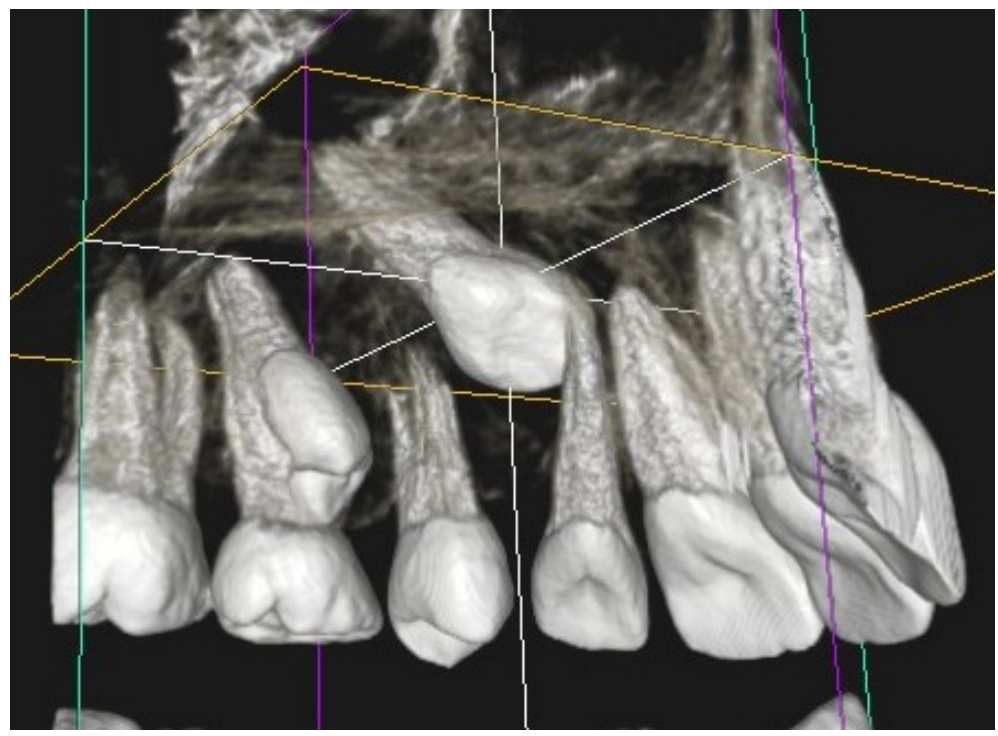
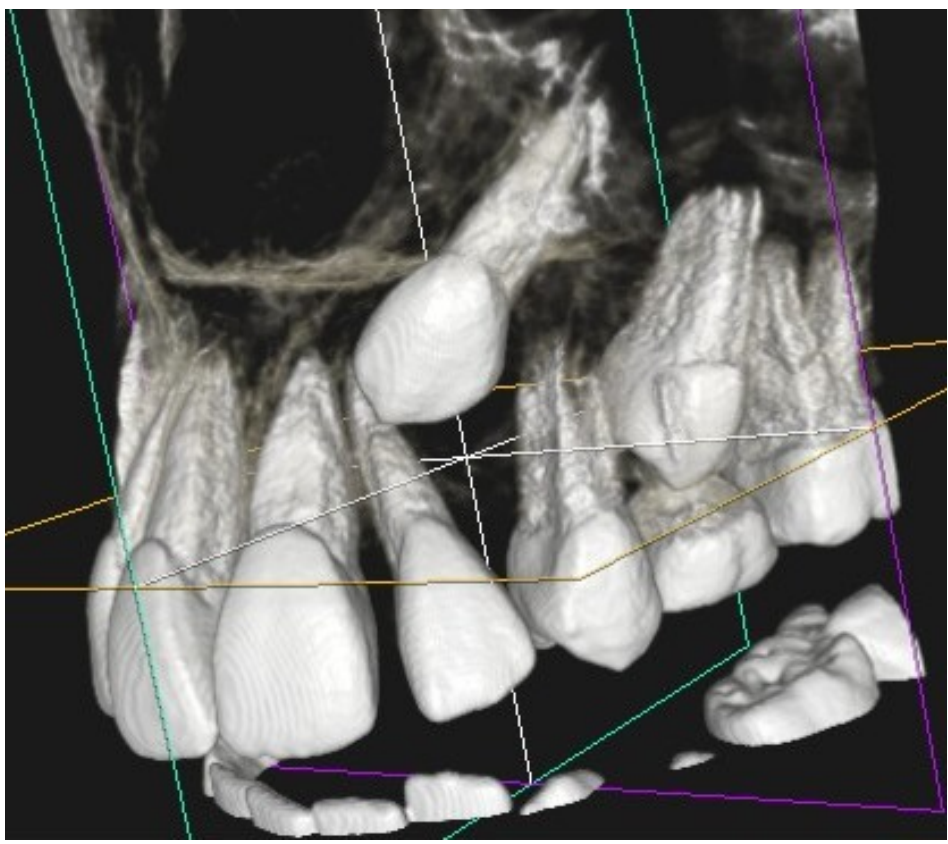



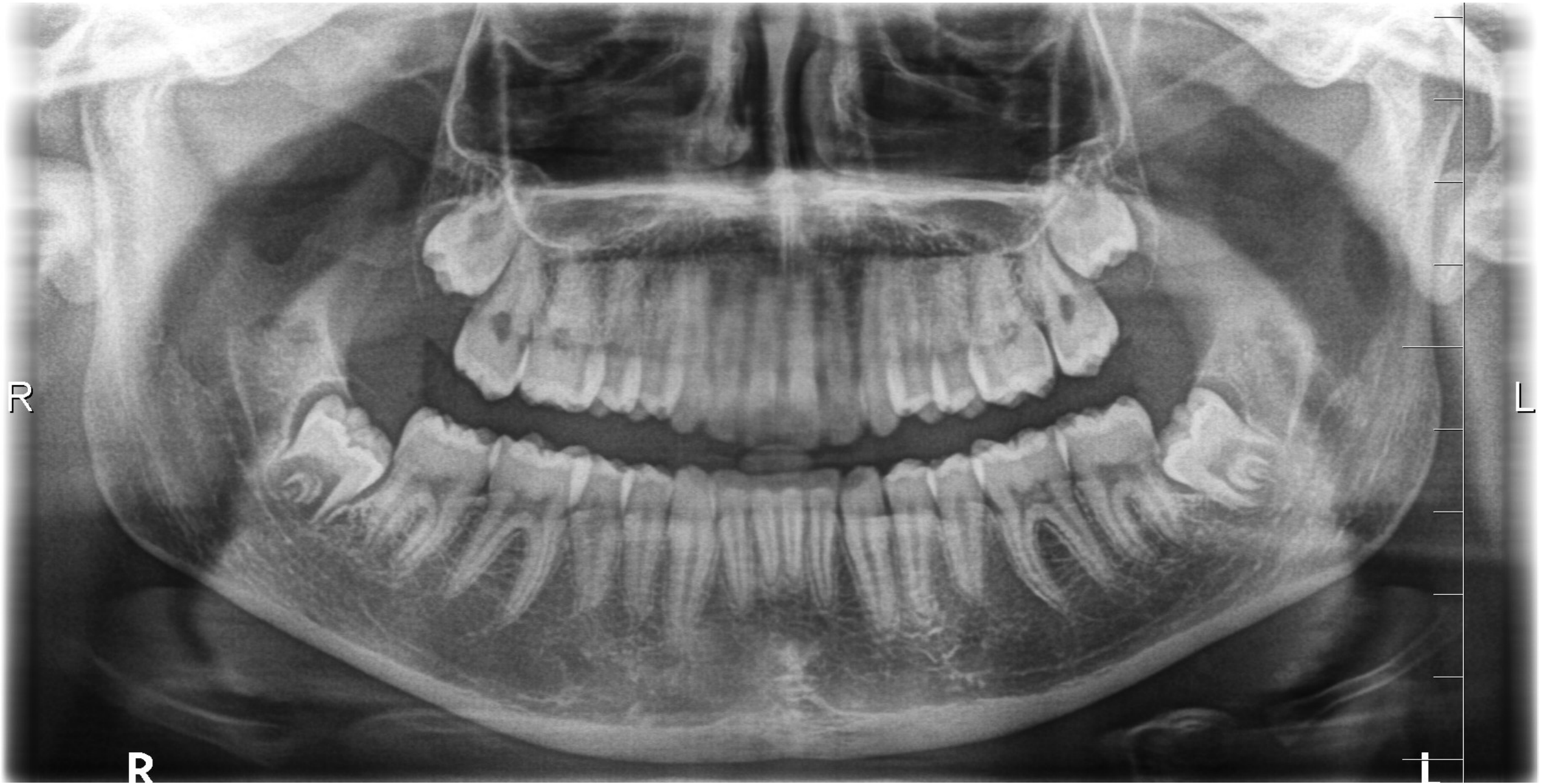


—

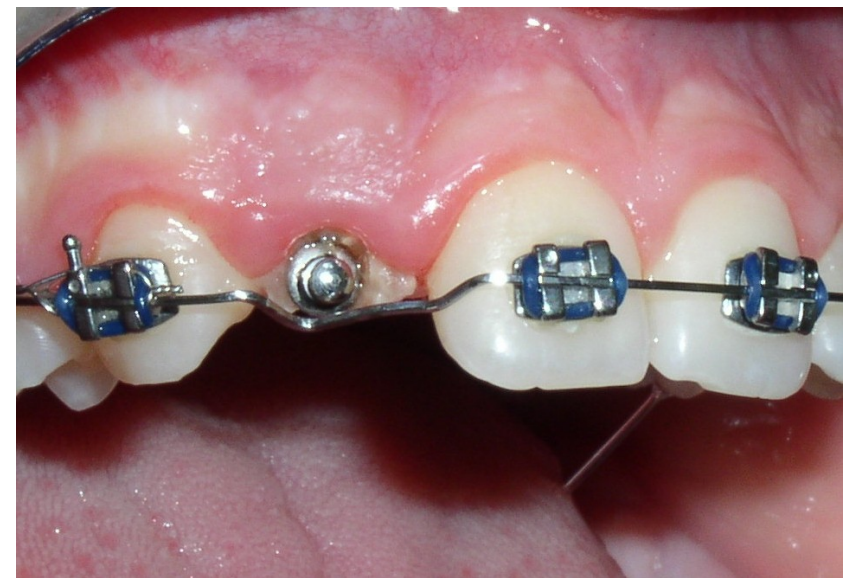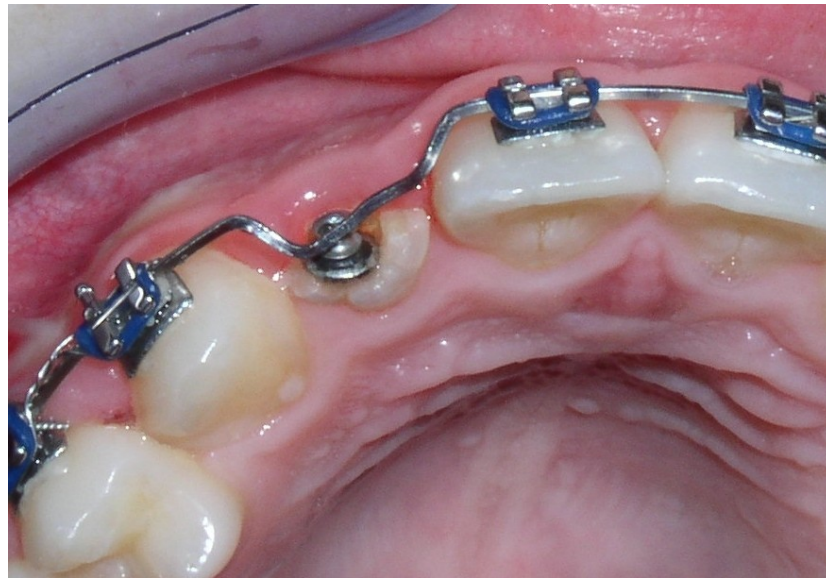○





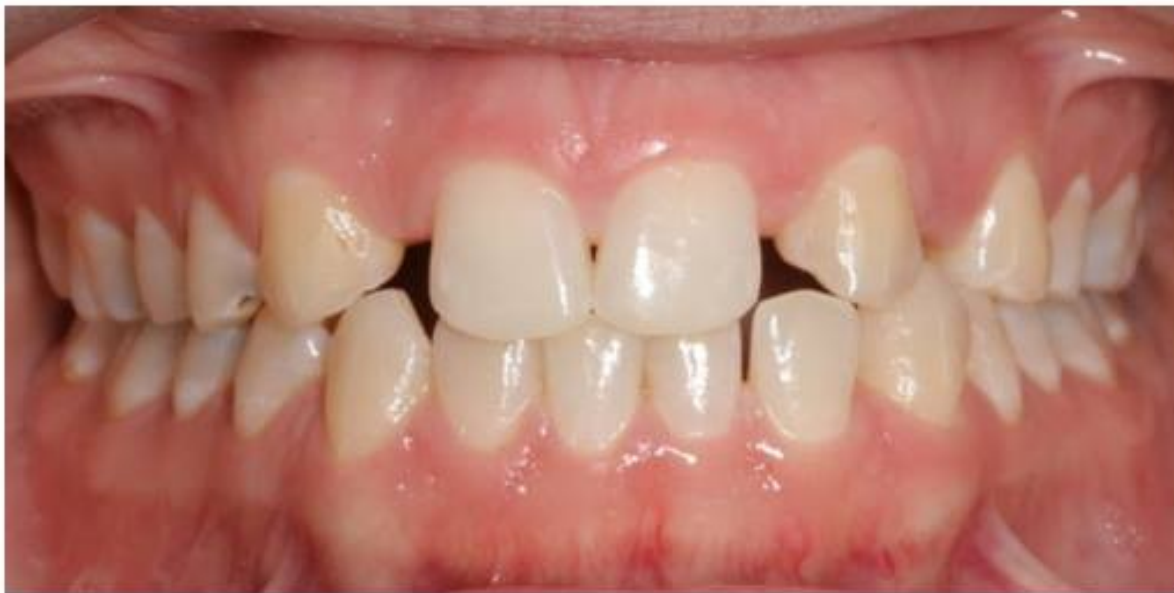# VÝZNAM LÉČBY

## ○ ÚRAZY ZUBŮ

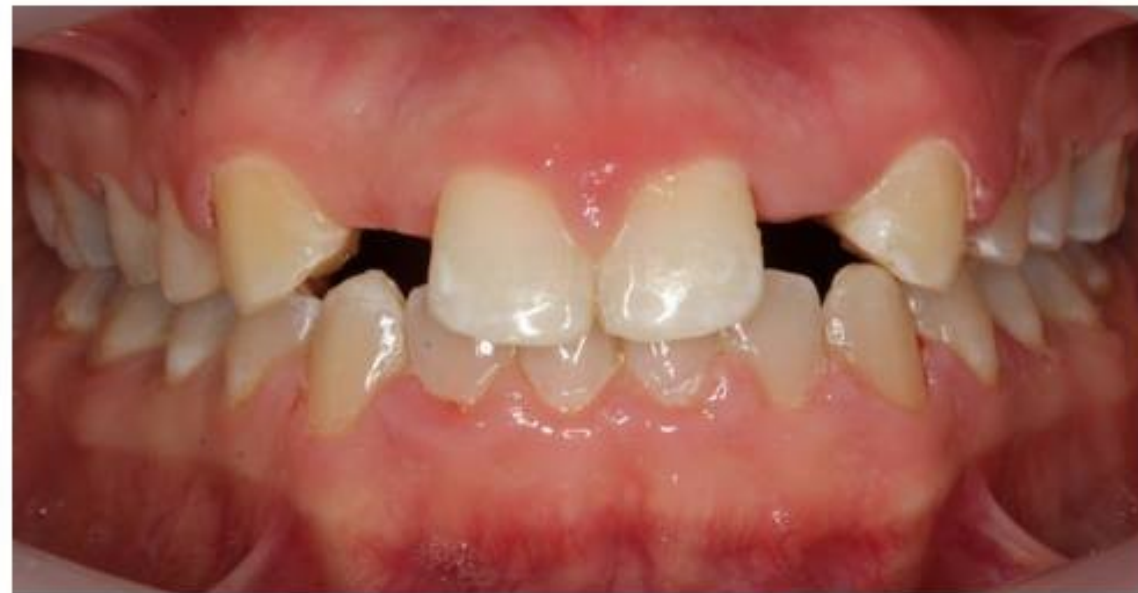

# VÝZNAM LÉČBY

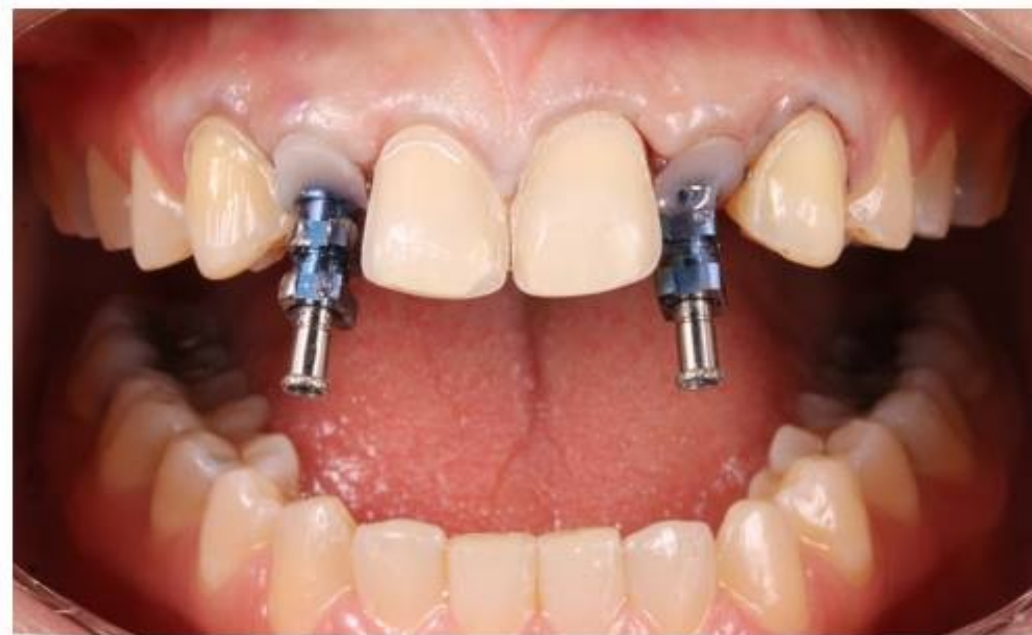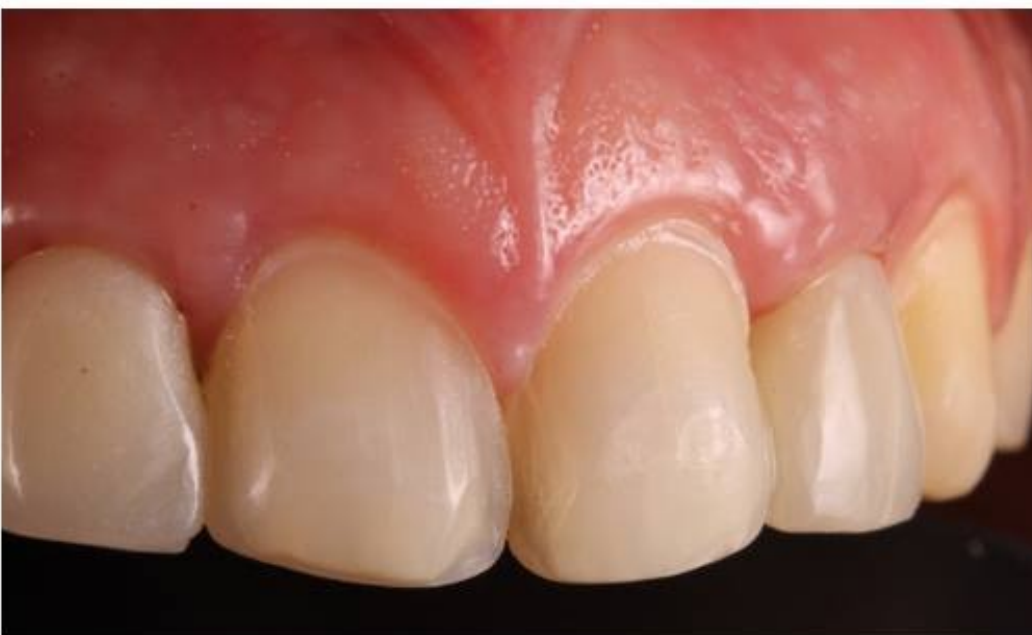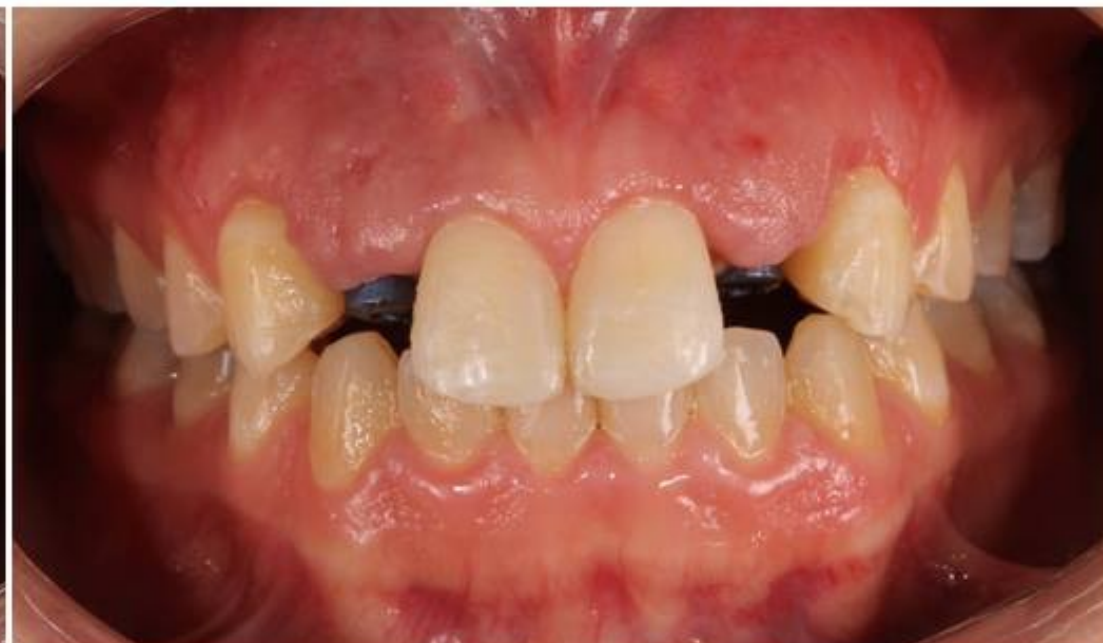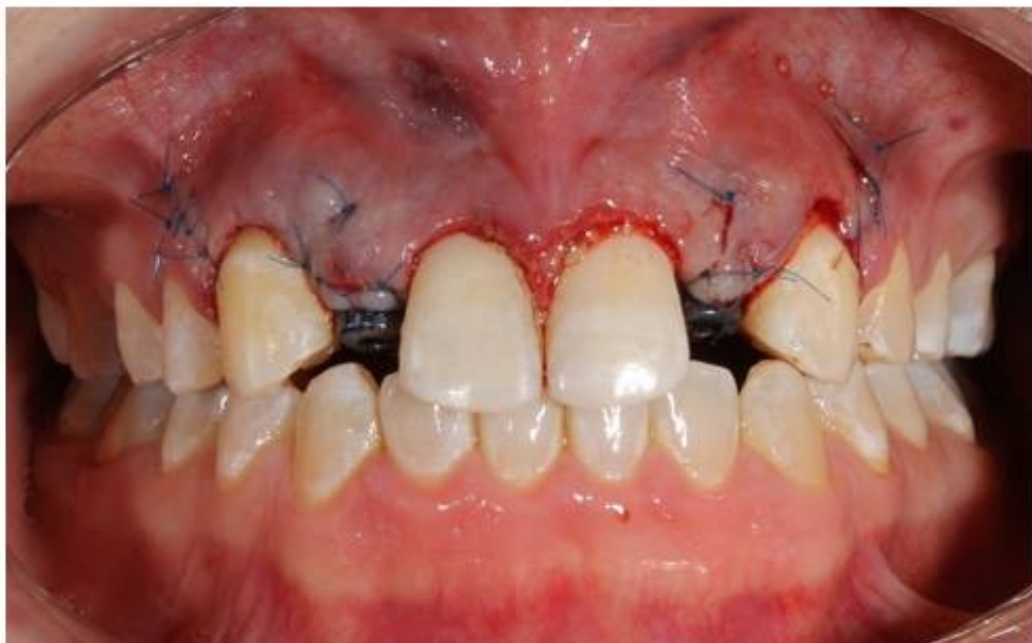- PŘEDPROTETICKÁ PŘÍPRAVA - nezaložené zuby



Ortodontická terapie



M D D r. Adam Vilášek



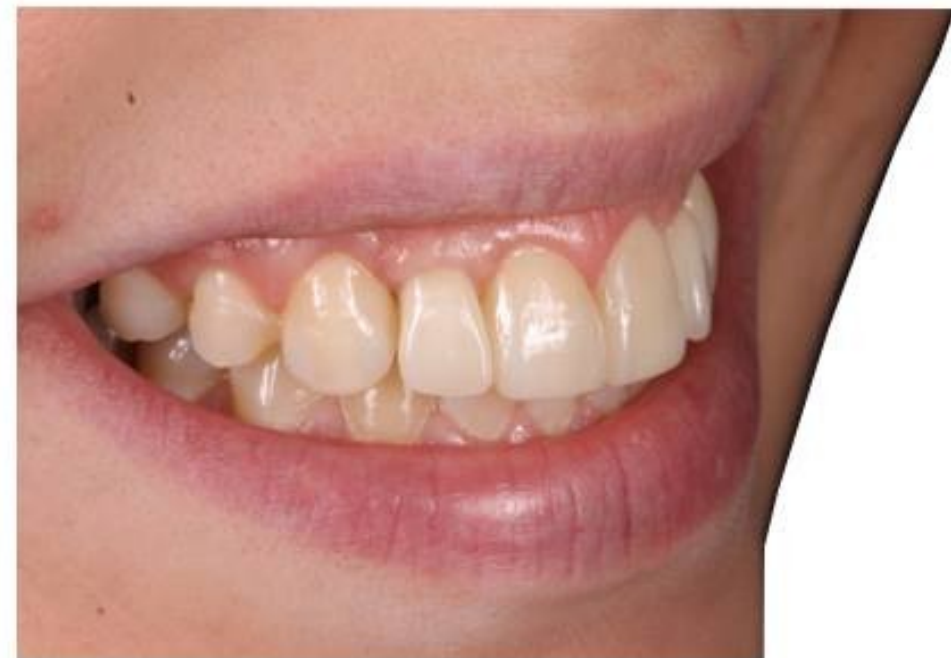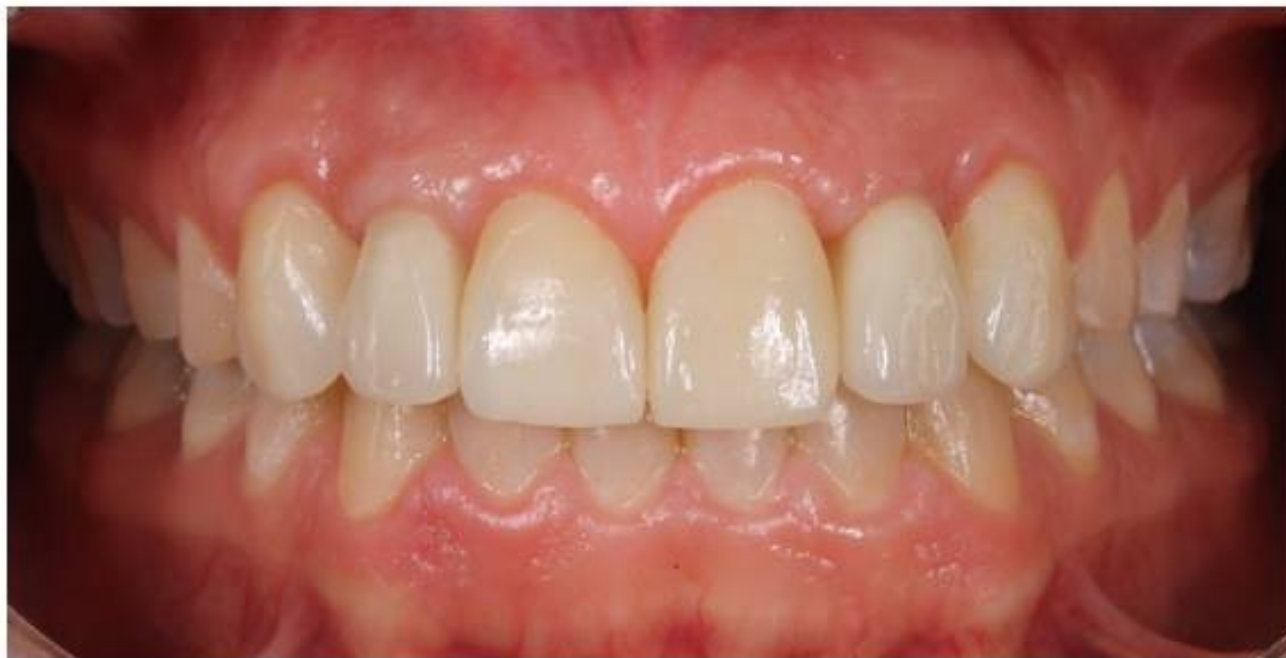Protetická fáze terapie

M D D r. Adam Vilásek

stom ma

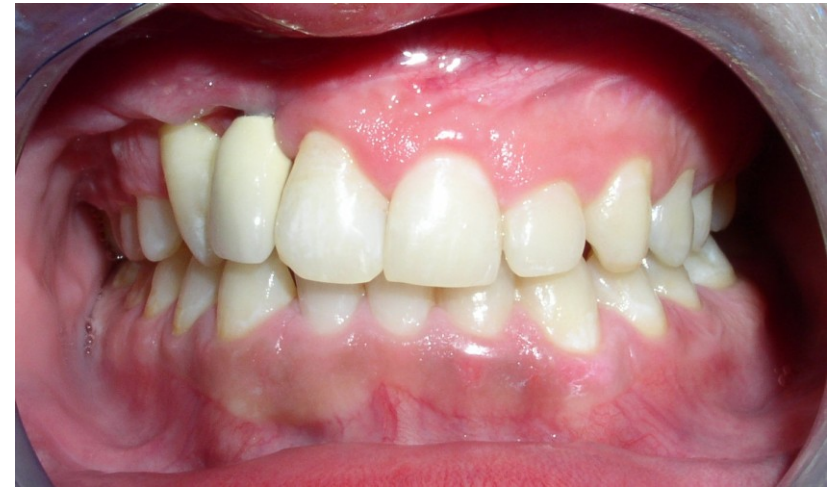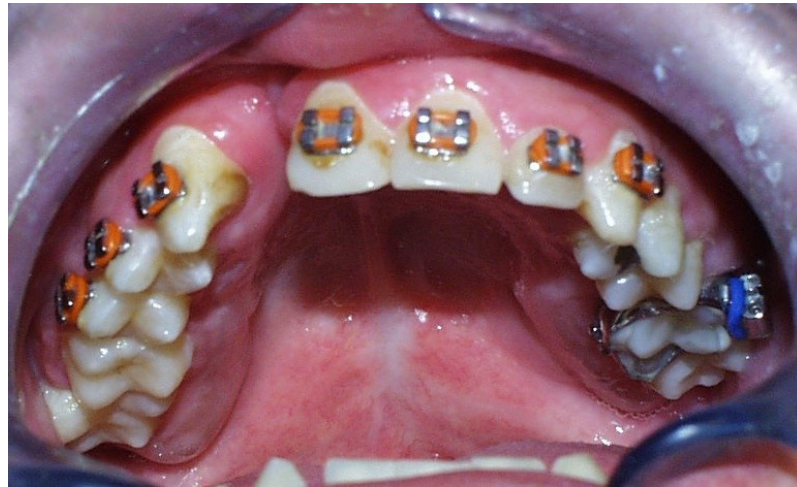
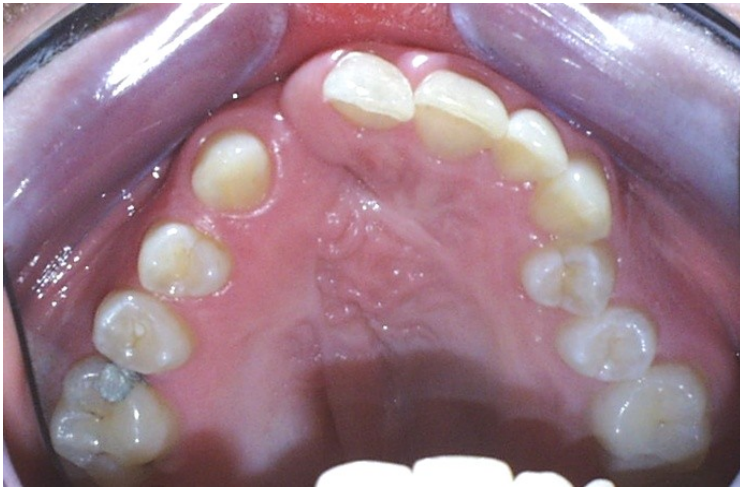# VÝZNAM LÉČBY

- PŘEDPROTETICKÁ PŘÍPRAVA - nezaložené zuby



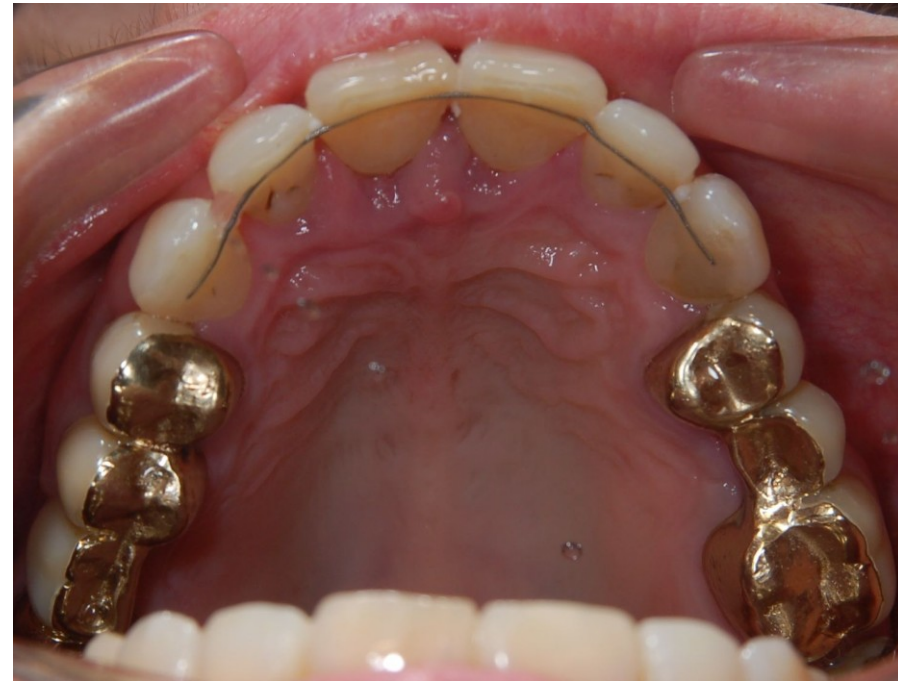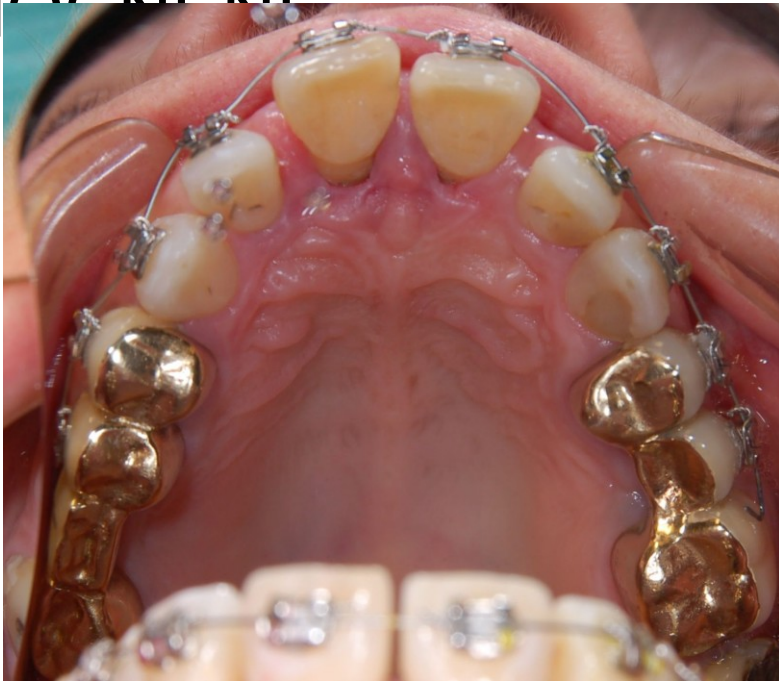# VÝZNAM LÉČBY

- PŘEDPROTETICKÁ PŘÍPRAVA - pacient s rozštěpem

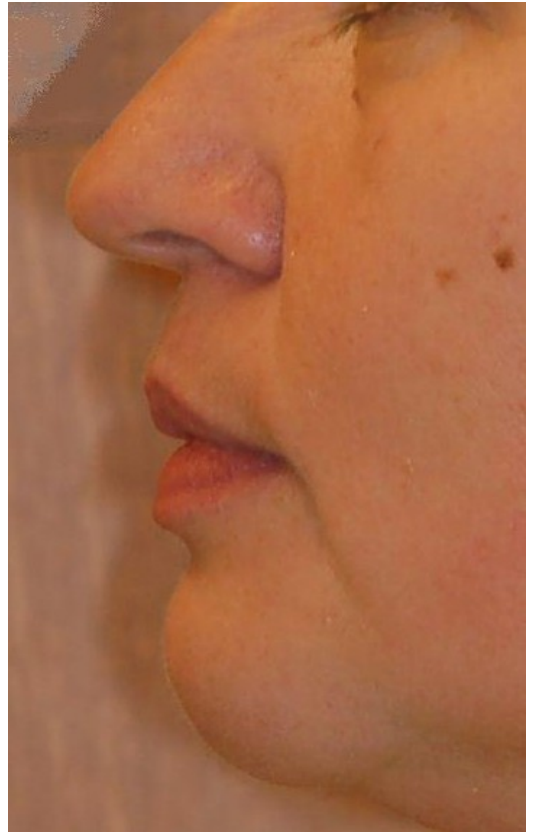
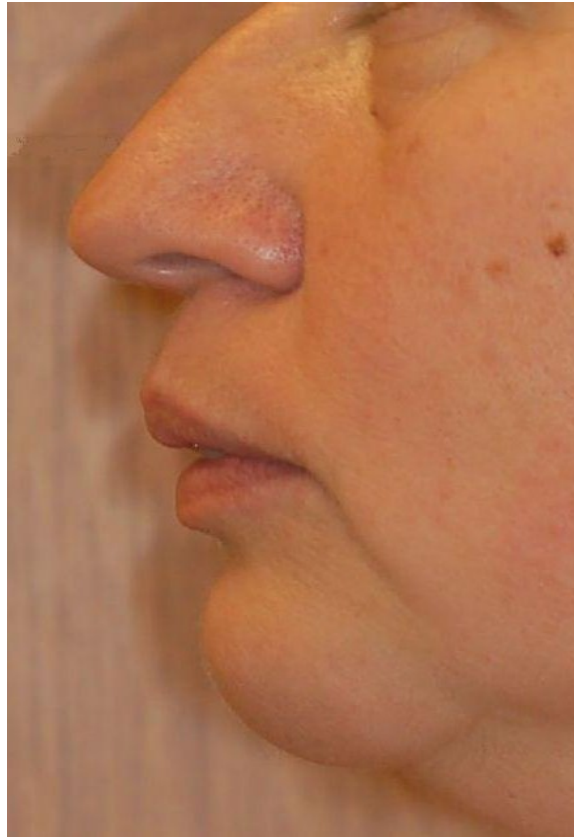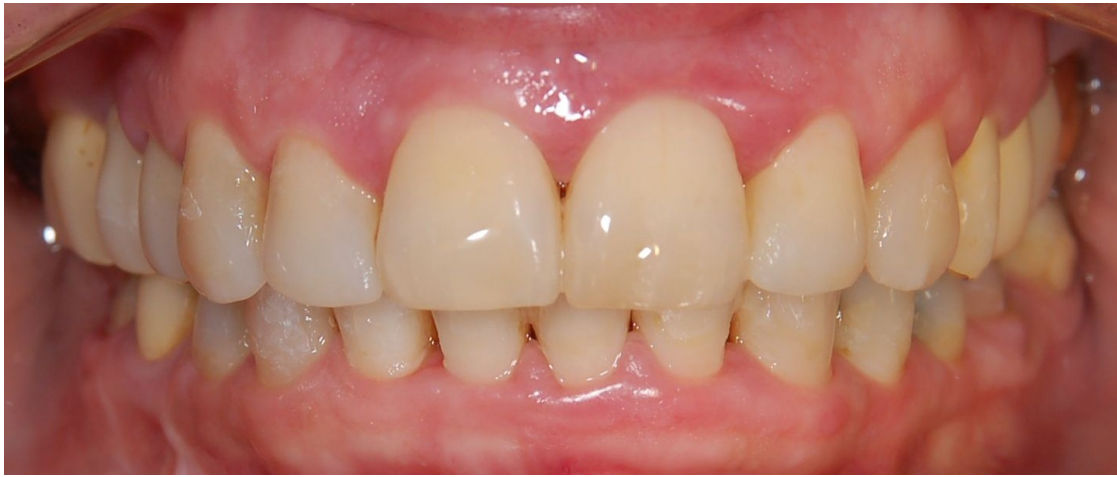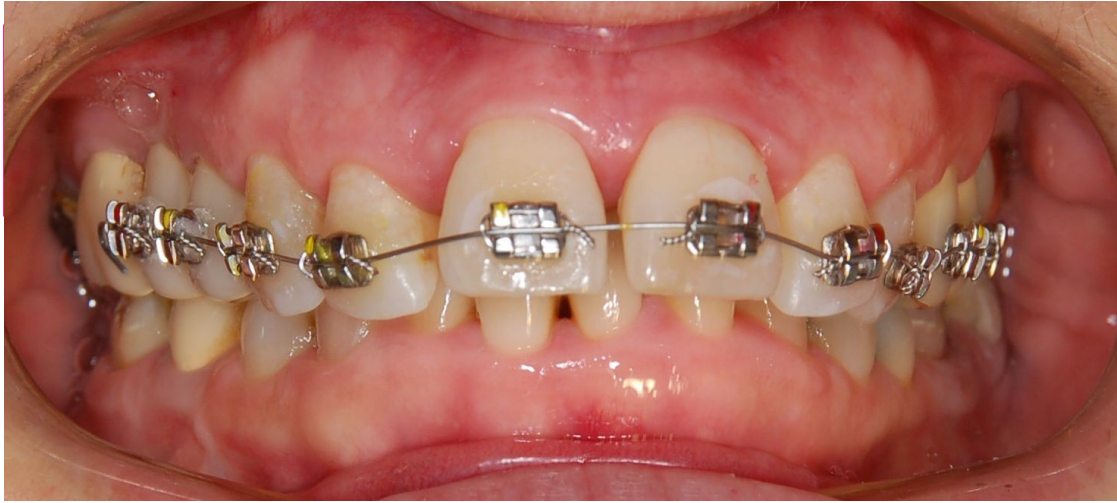


# VÝZNAM LÉČBY

- OSTRANĚNÍ NÁSLEDKŮ PARODONTOLOGICKÉHO ONEMOCNĚNÍ



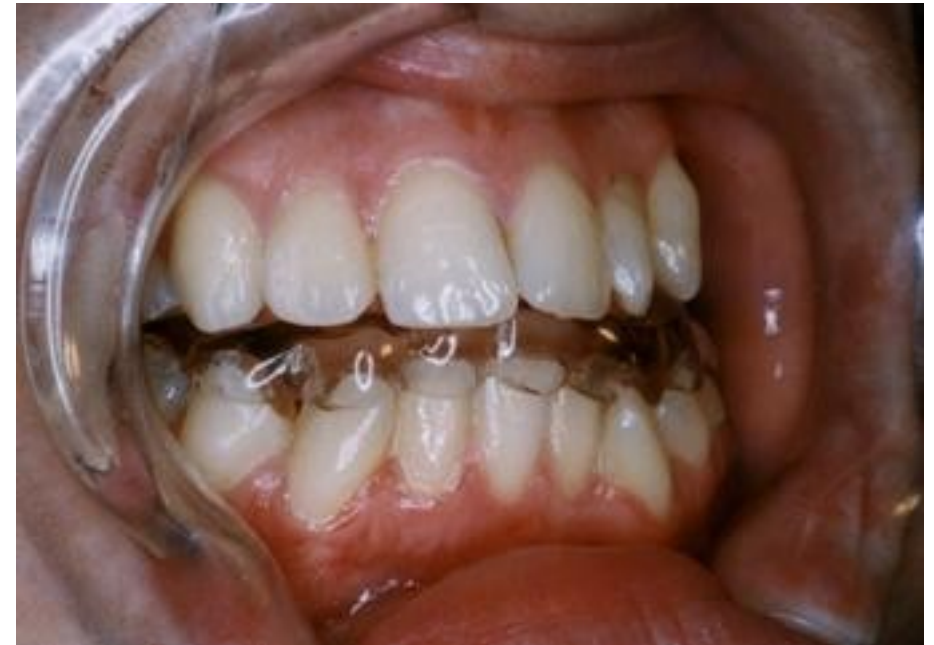


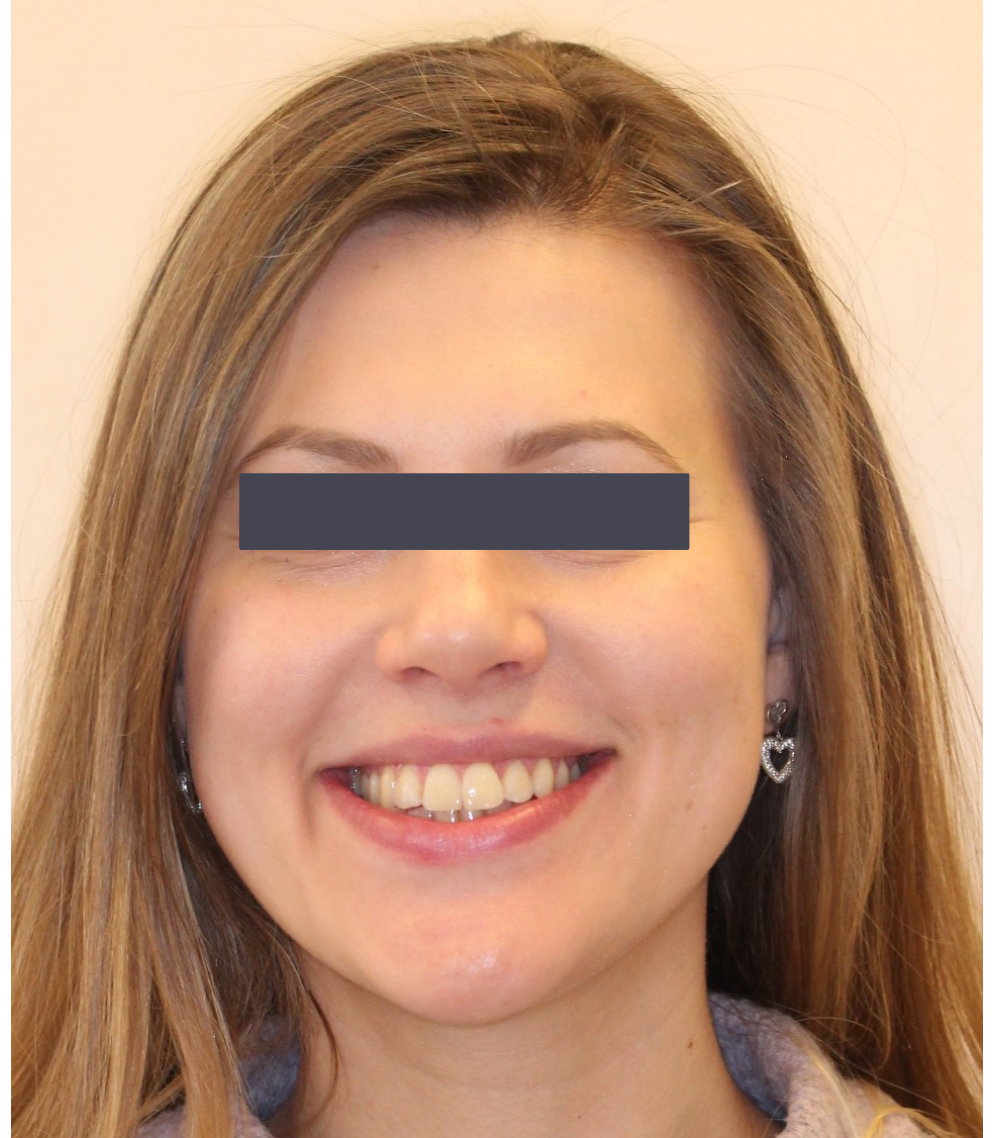
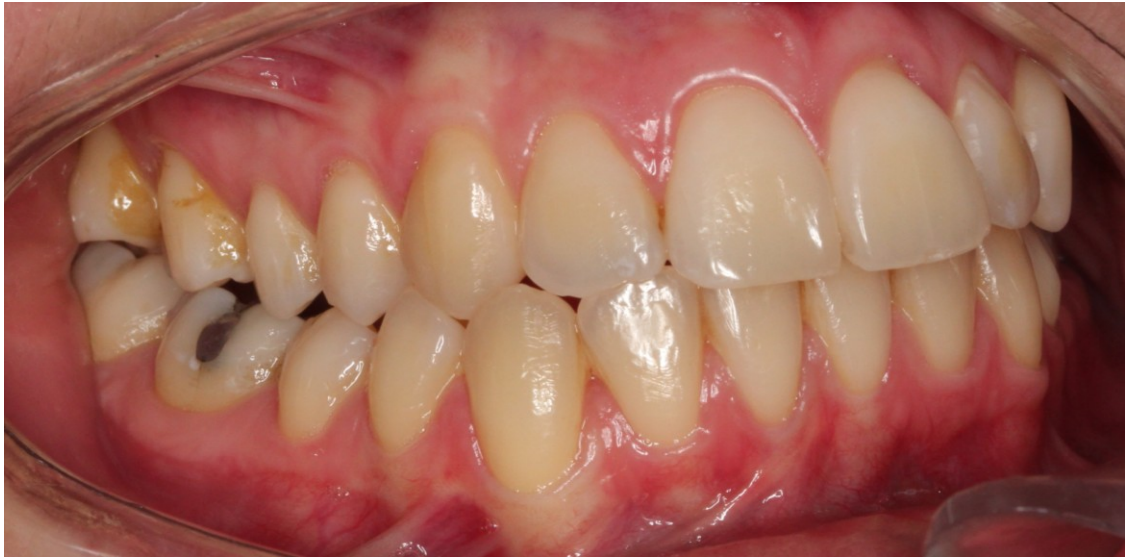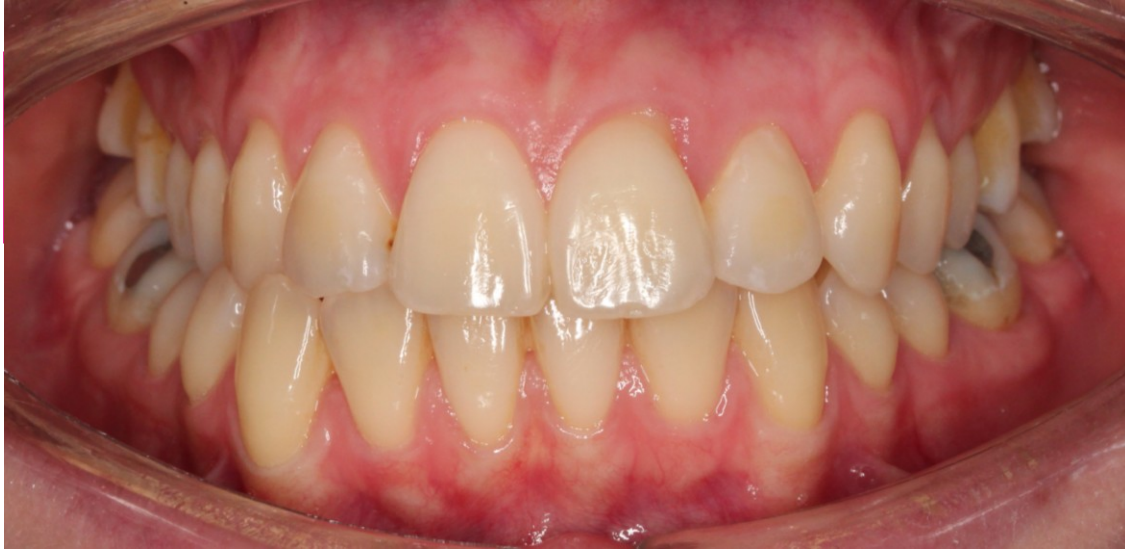# VÝZNAM LÉČBY

## ○ PROBLÉMY S ČELISTNÍM KLOUBEM

- bolest před ušním boltcem
- vystřelující do dolní čelisti, spánku, oka
- doprovázeno lupáním, omezení otvírání úst, uchylování do strany
- nákusná dlahu v DČ, klidový režim



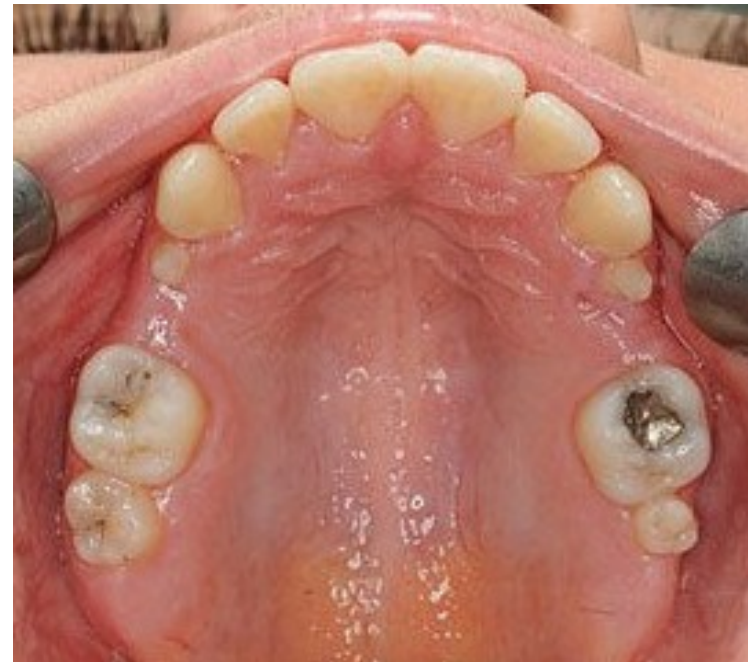
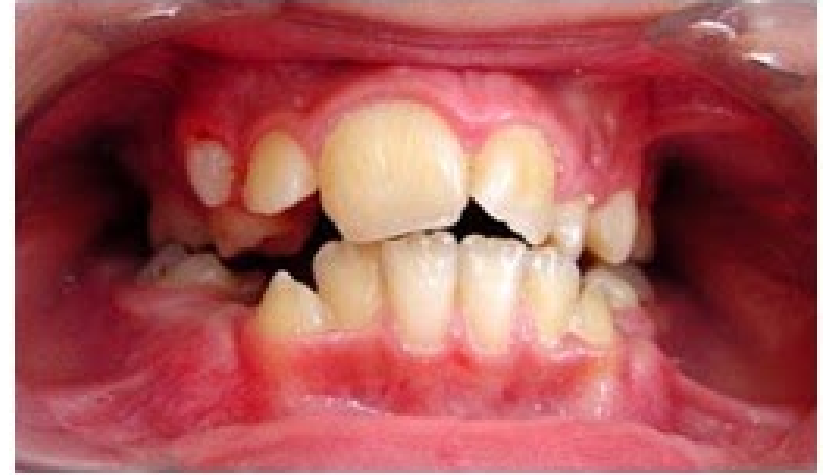
# ROZDĚLENÍ ORTODONTICKÝCH ANOMÁLIÍ

1. Anomálie velikosti, počtu a tvaru zubů
2. Anomálie postavení zubů
3. Anomálie zubních skupin
4. Anomálie vztahu zubních oblouků (okluzní diagnostika)
5. Skeletální diagnostika

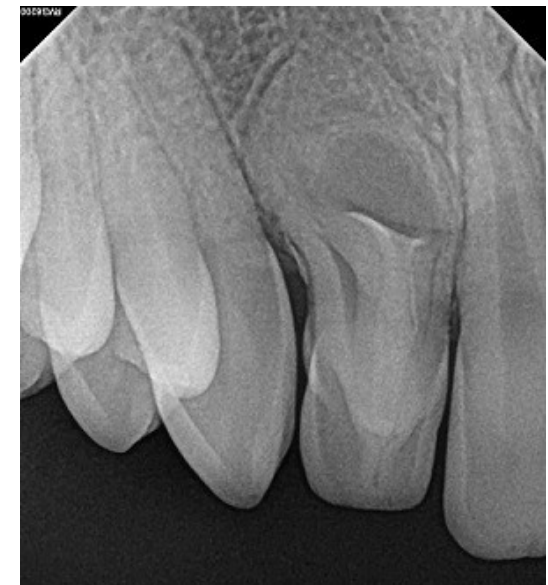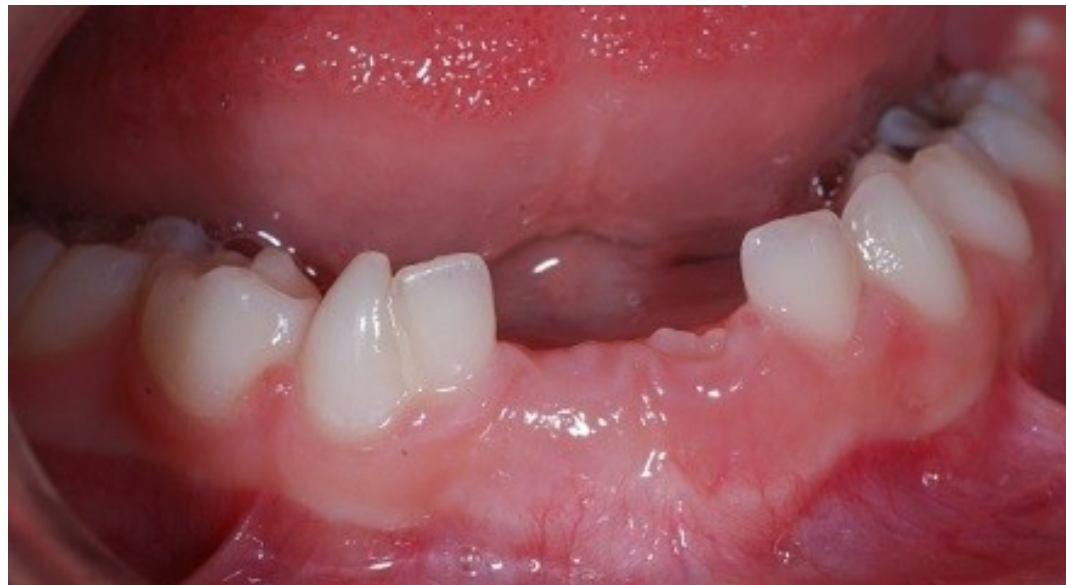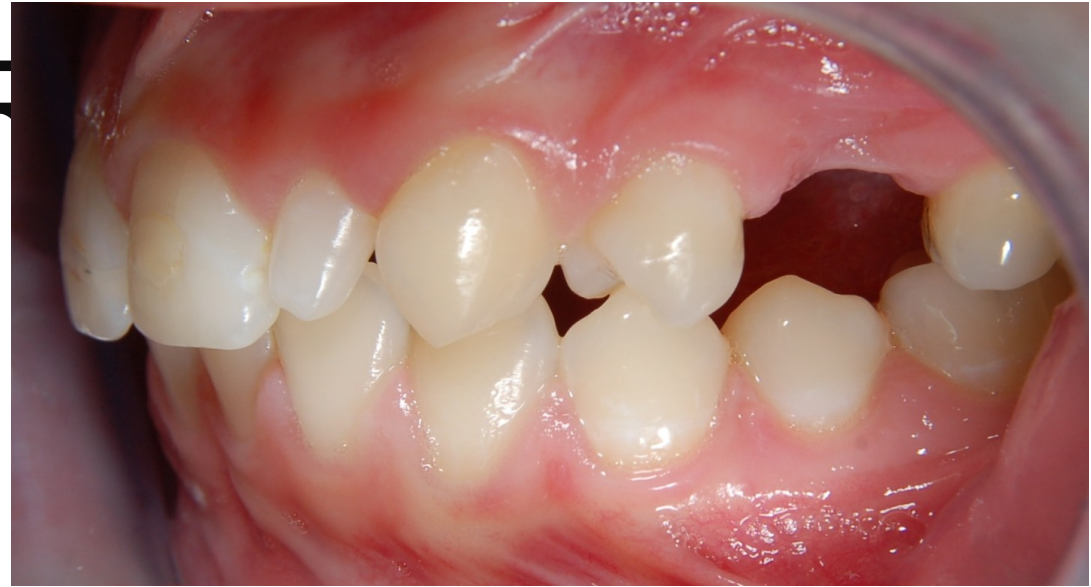# 1. ANOMÁLIE VELIKOSTI ZUBŮ

- makrodoncie – nadměrná velikost zubů
- mikrodoncie – malá velikost zubů
  - stěsnání
  - mezerovitý chrup



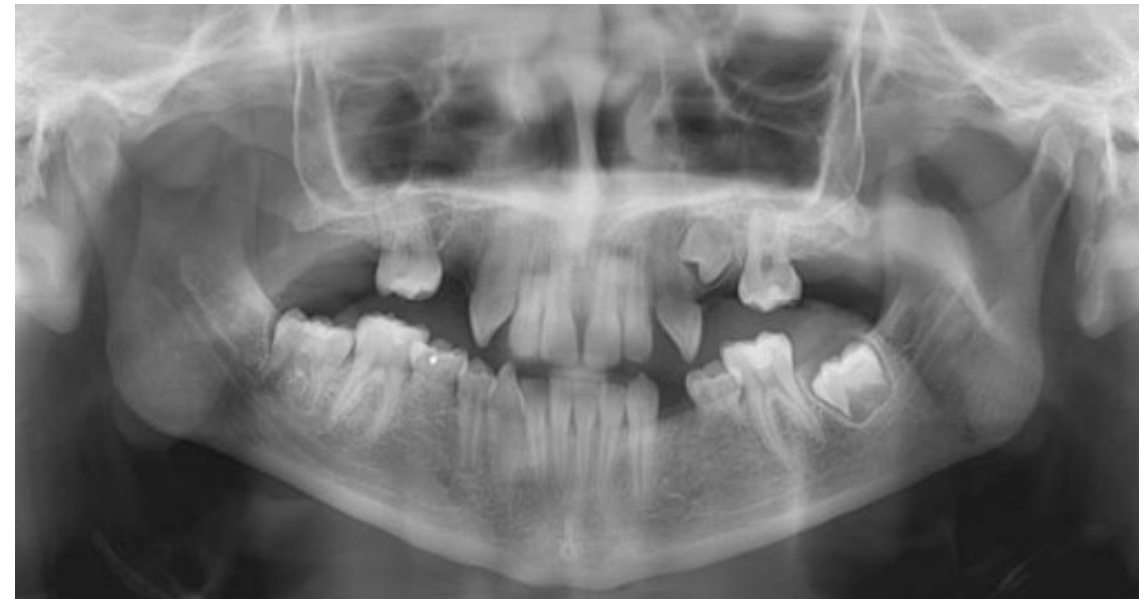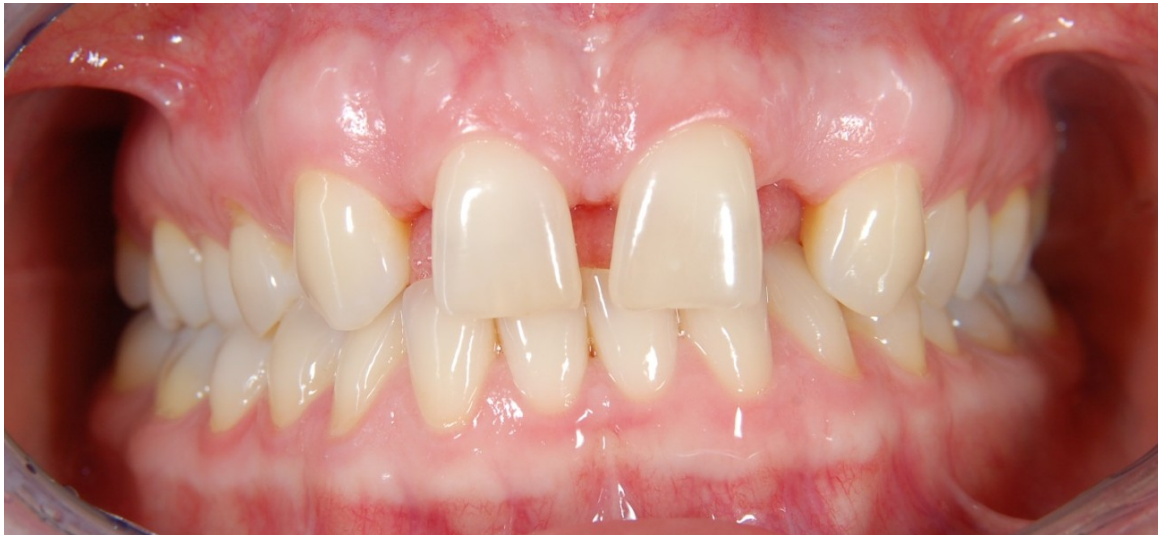# 1. ANOMÁLIE TVARU

- čípkovitý laterální řezák
- srostlice
- dens in dente



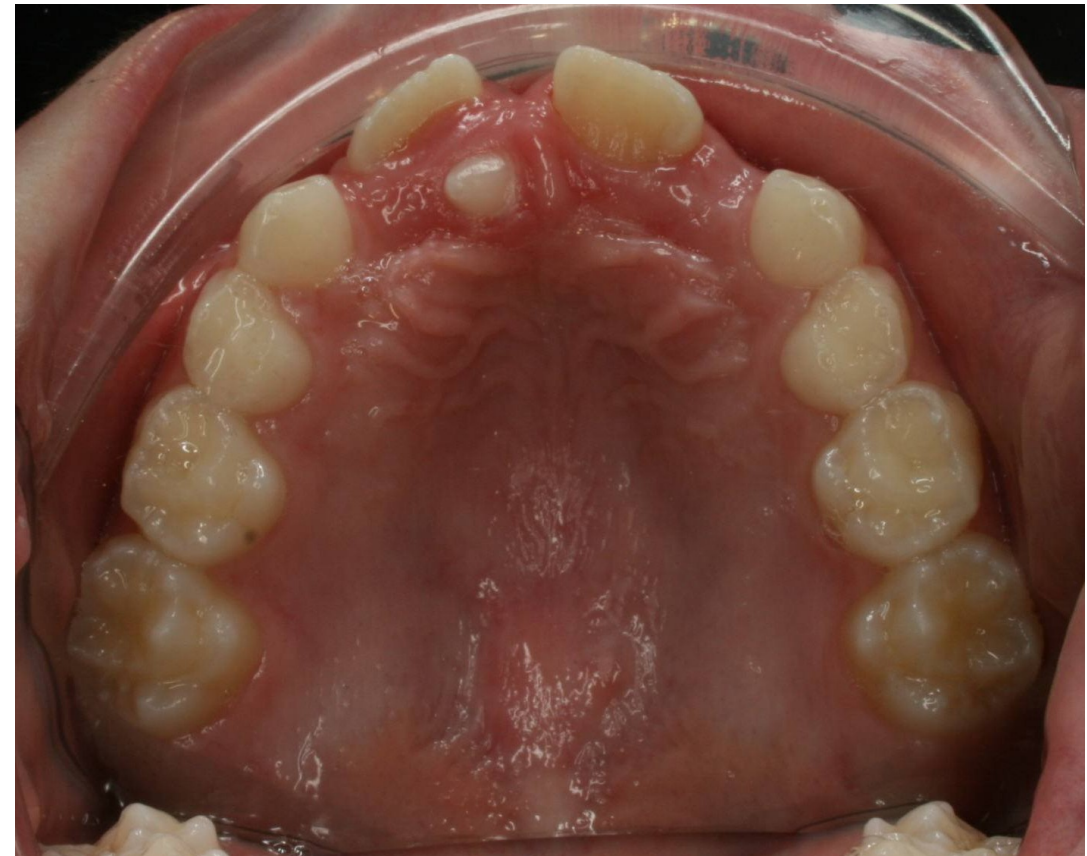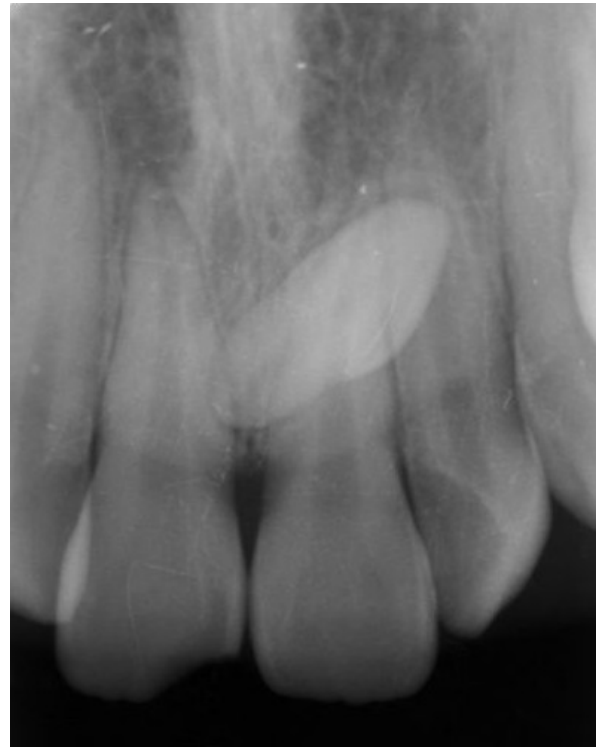# 1. ANOMÁLIE POČTU ZUBŮ

❖ **hypodontie** – snížení počtu zubních zárodků



# 1. ANOMÁLIE POČTU ZUBŮ

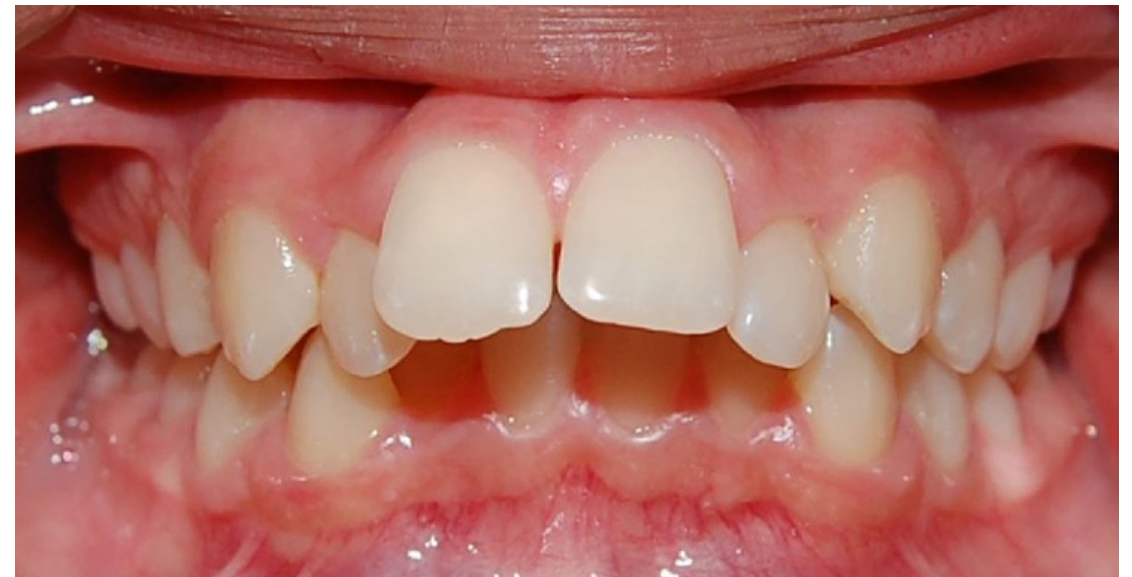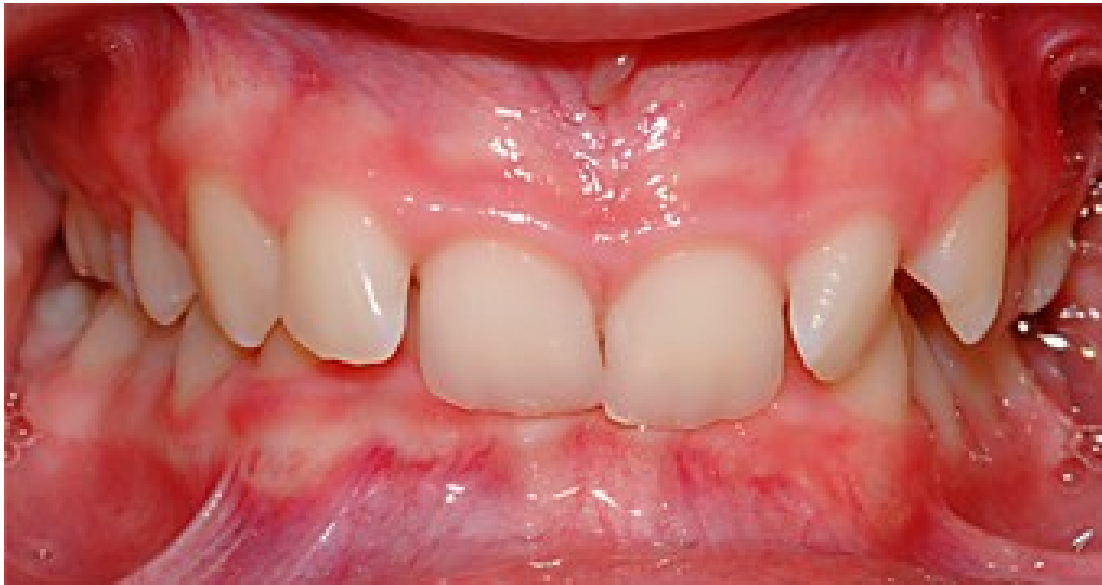❖ **hyperdoncie** – zvýšený počet zubů  
(přespočetné)





# 2. ANOMÁLIE POSTAVENÍ ZUBŮ

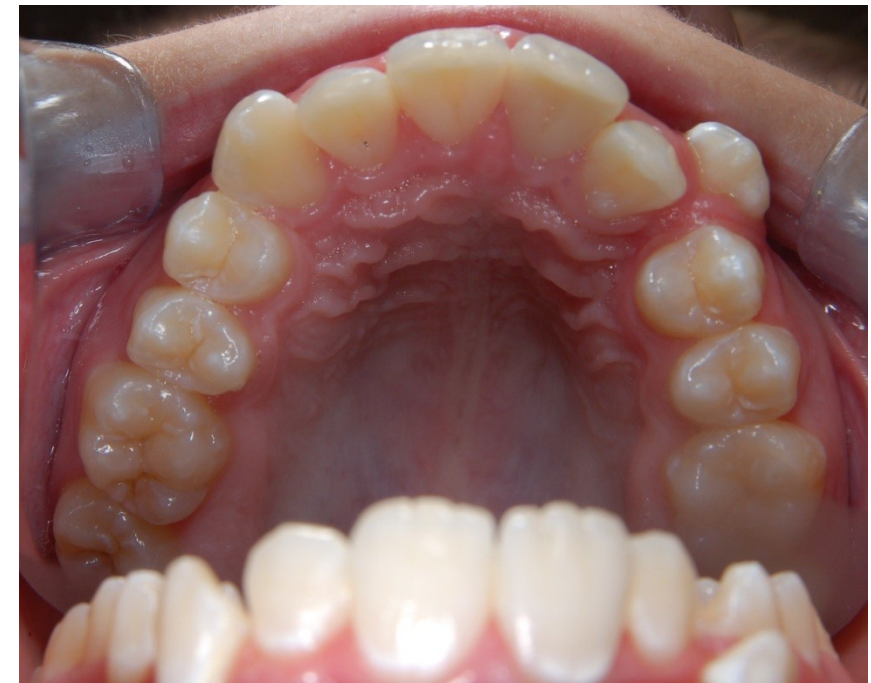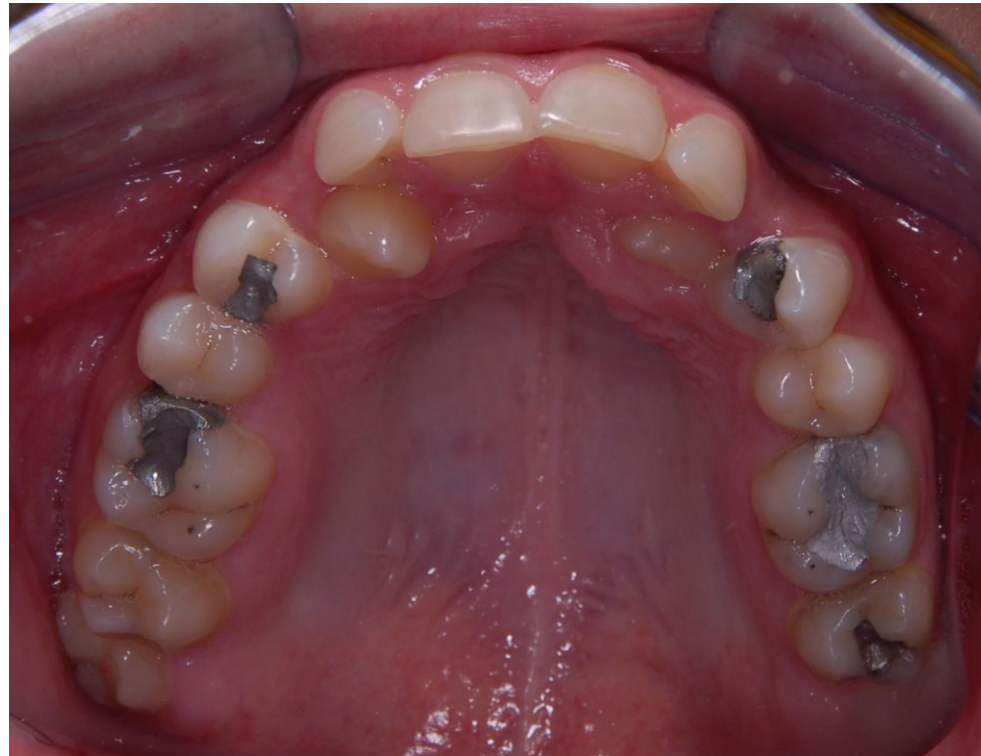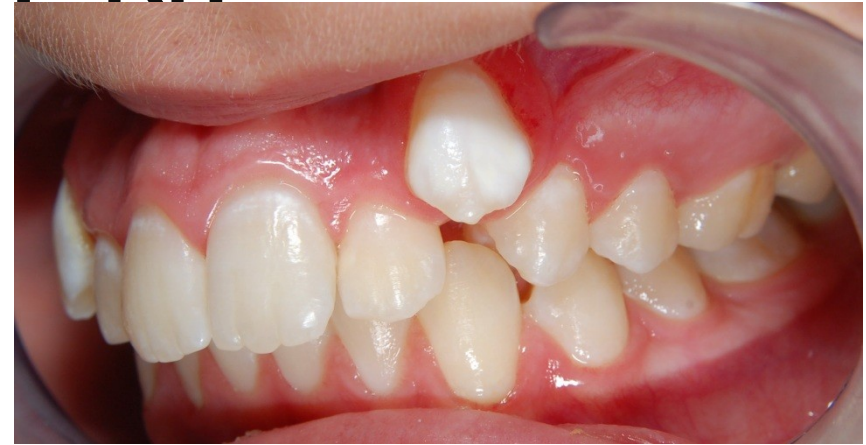❖ inklinace - sklon zubu



## 2. ANOMÁLIE POSTAVENÍ ZUBŮ

❖ anomální erupce – korunka prořezala mimo zubní řadu

- vestibulární
- palatinální



# 2. ANOMÁLIE POSTAVENÍ ZUBŮ

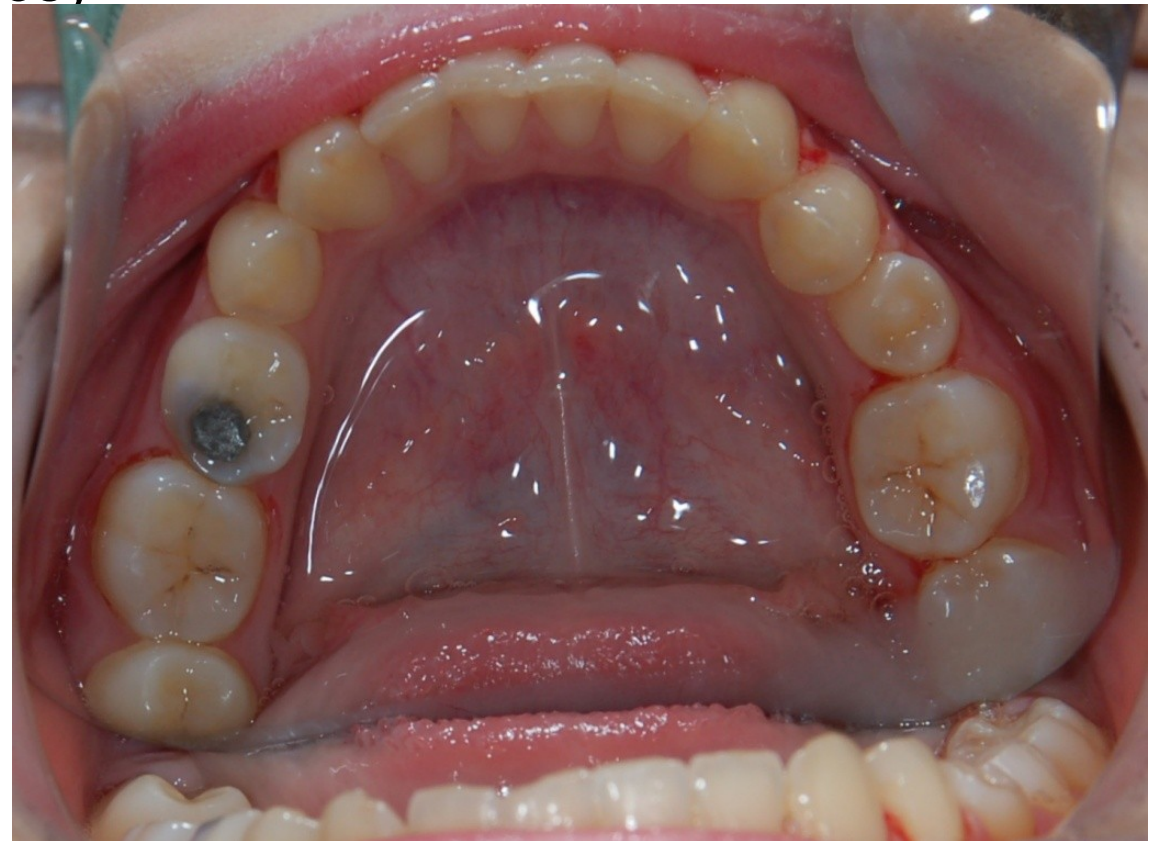
❖ posun zubu – celý zub umístěn mimo své pravidelné

postavení

- mesiální
  - distální
  - vestibulární
  - orální
- 
- obvykle kombinován se sklonem

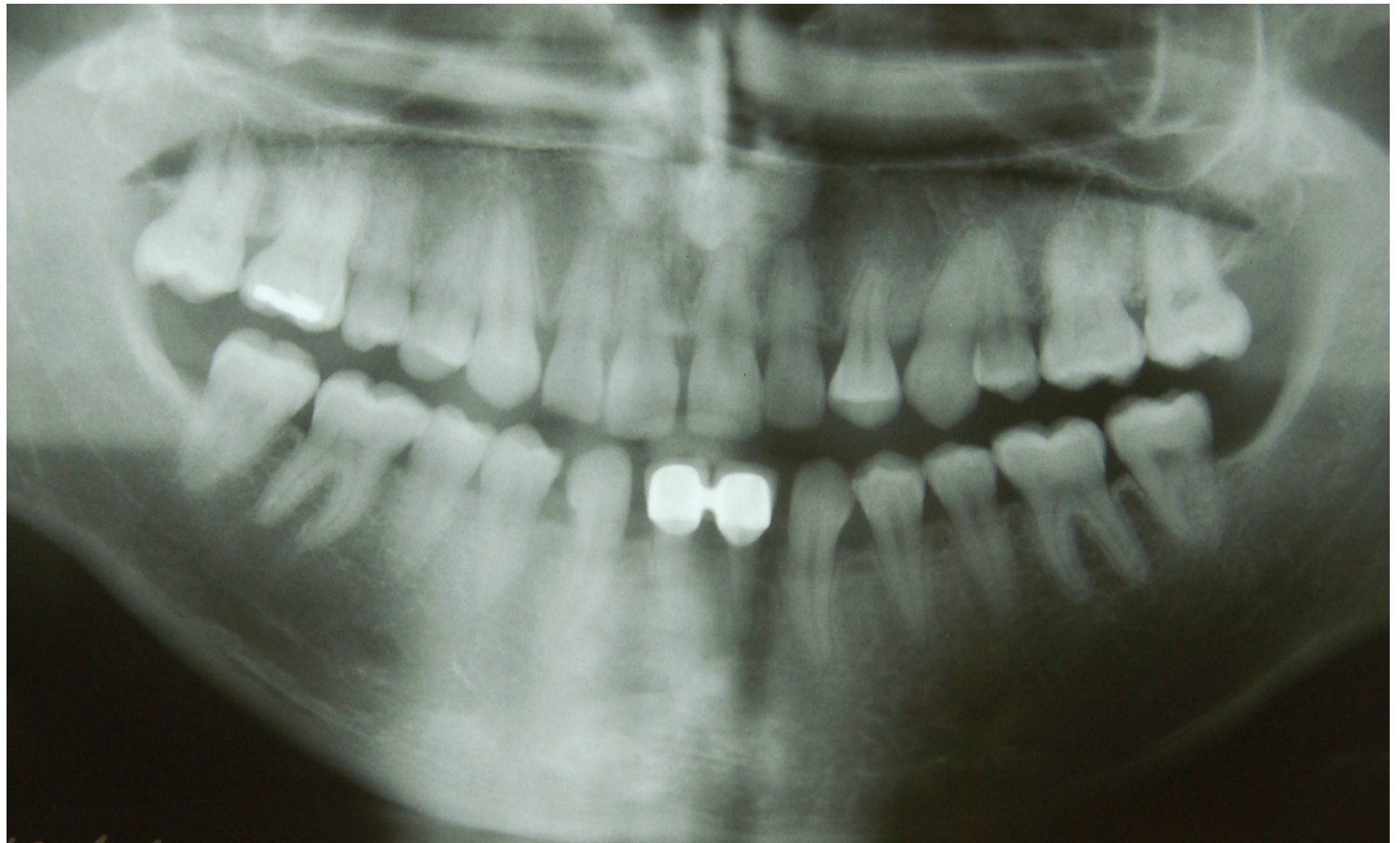
# 2. ANOMÁLIE POSTAVENÍ ZUBŮ

- ❖ rotace – otočení zubu kolem své podélné osy



## 2. ANOMÁLIE POSTAVENÍ ZUBŮ

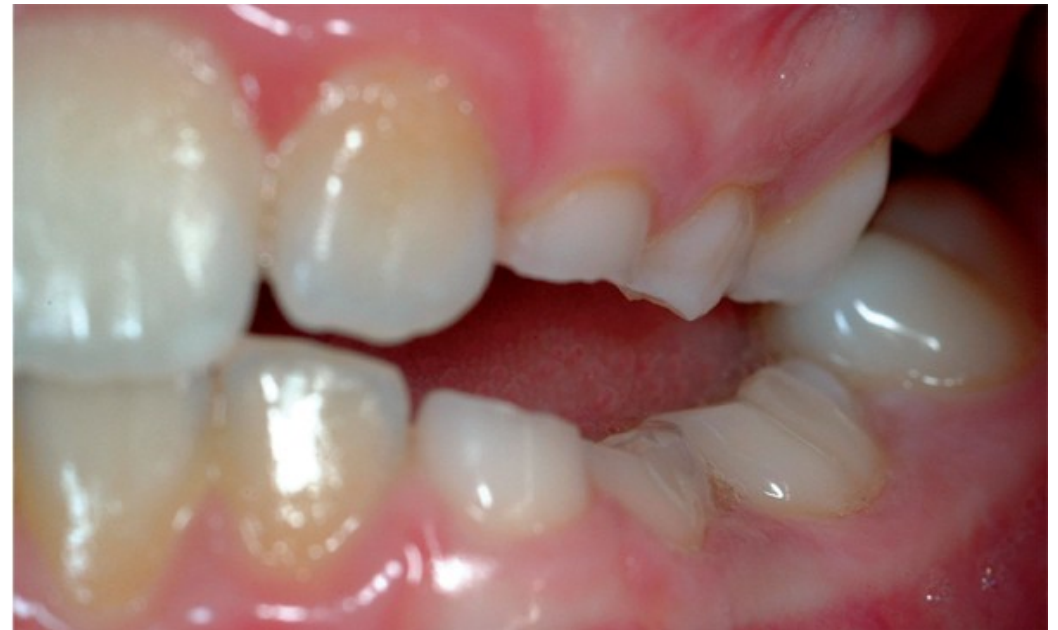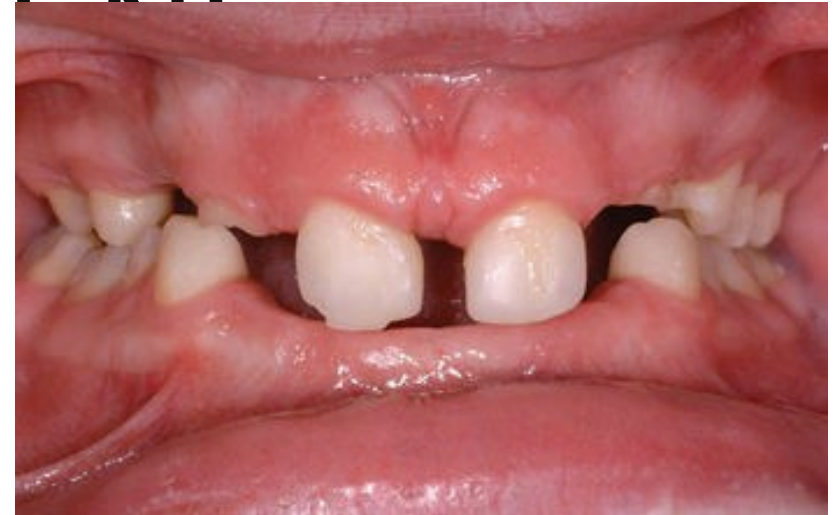- ❖ transpozice – výměna pořadí zubů v zubním oblouku



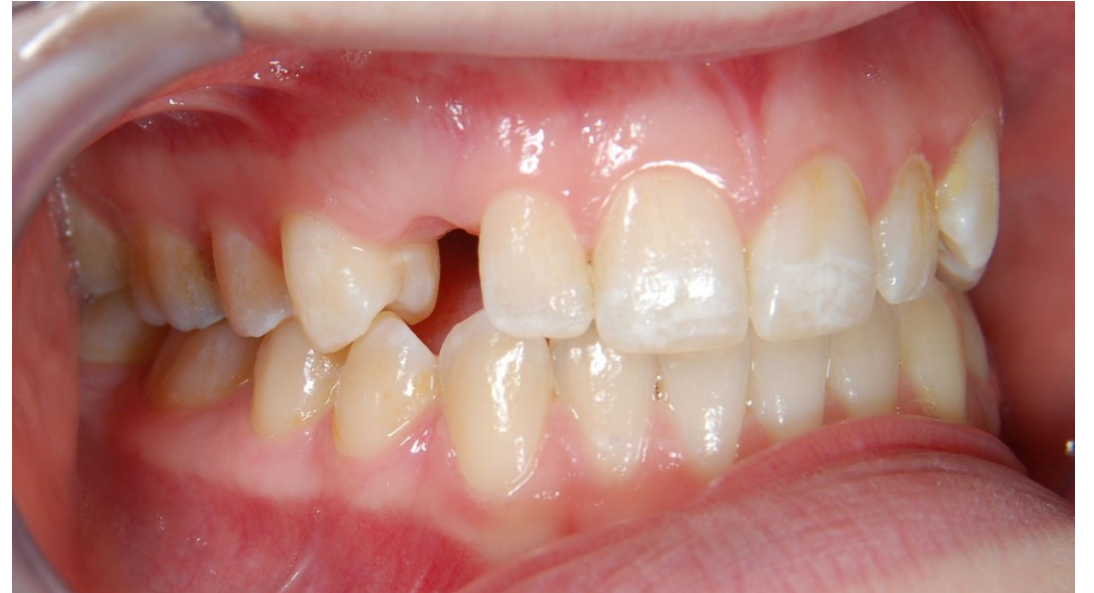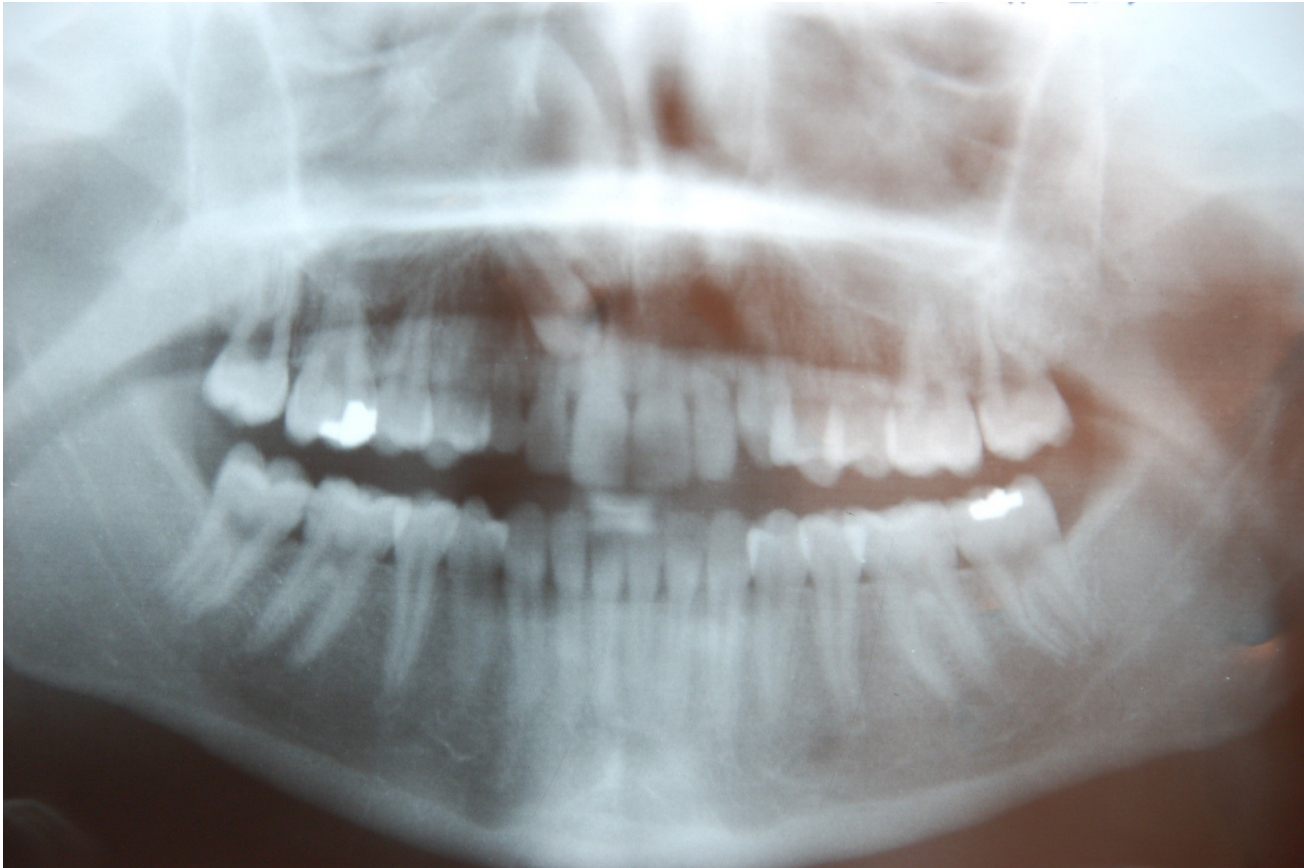
# 2. ANOMÁLIE POSTAVENÍ ZUBŮ

- ❖ supraokluze - zub přesahuje okluzní rovinu
- ❖ infraokluze – prořezaný zub nedosahuje okluzní rovinu
- ❖ retence – zub, který neprořezal do dutiny ústní po fyziologickém období jeho prořezání jeho kořen je již zcela vytvořen
- ❖ semiretence – korunka zubu není kryta kostí, pouze sliznicí
- ❖ impaktace – zub neprořezal pro překážku (např. přepočtený zub)

## 2. ANOMÁLIE POSTAVENÍ ZUBŮ

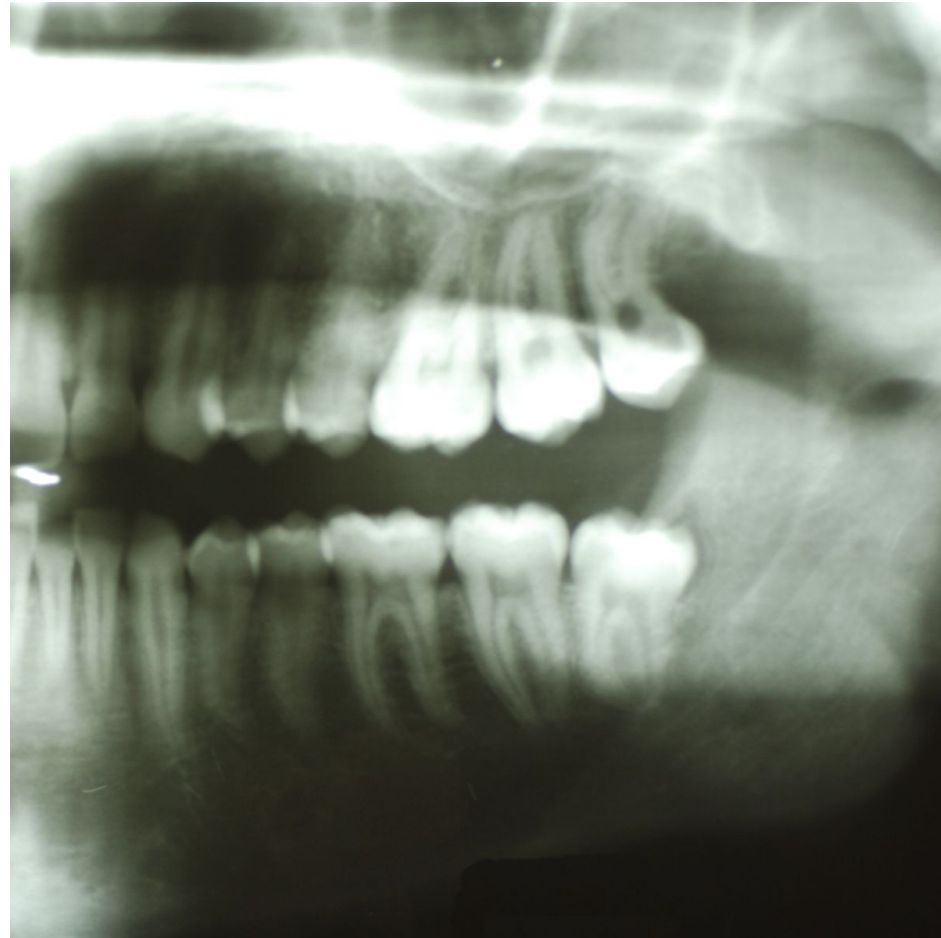
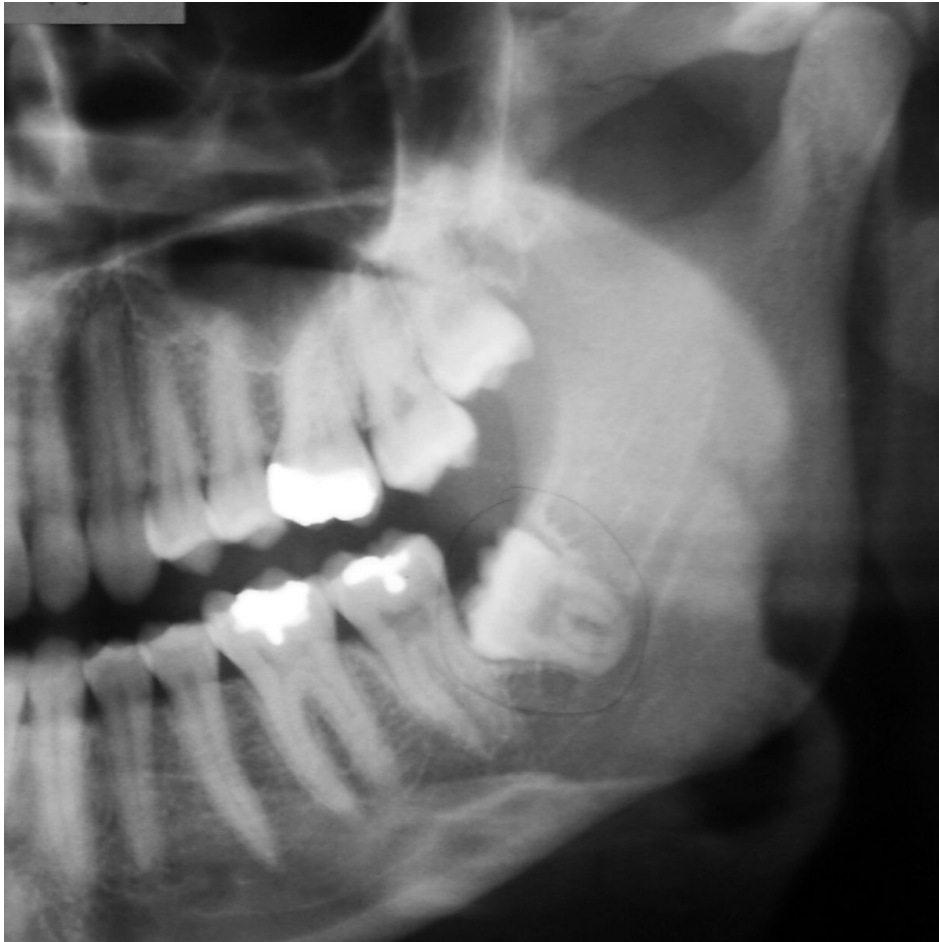

## 2. ANOMÁLIE POSTAVENÍ ZUBŮ



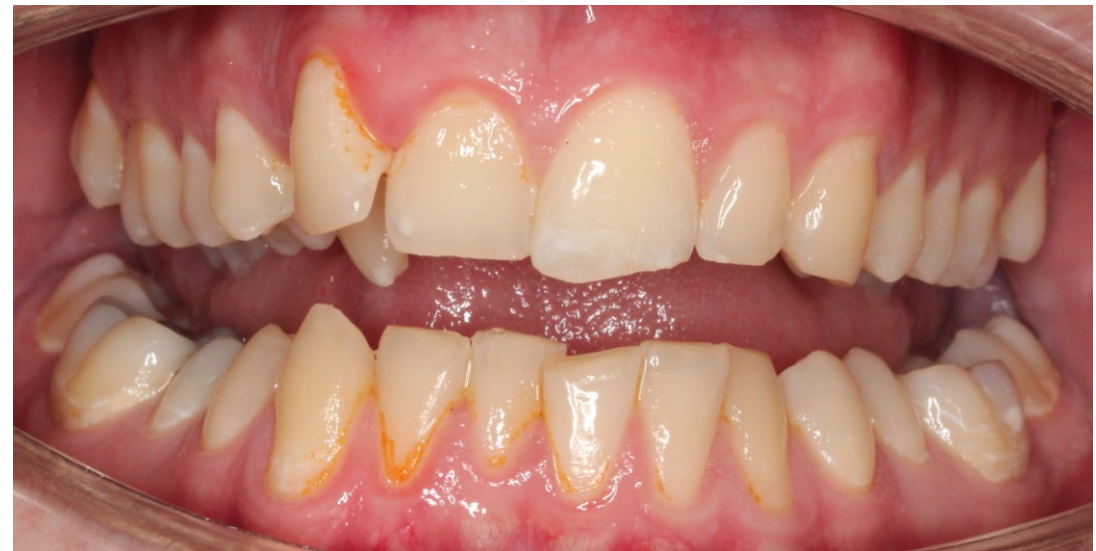
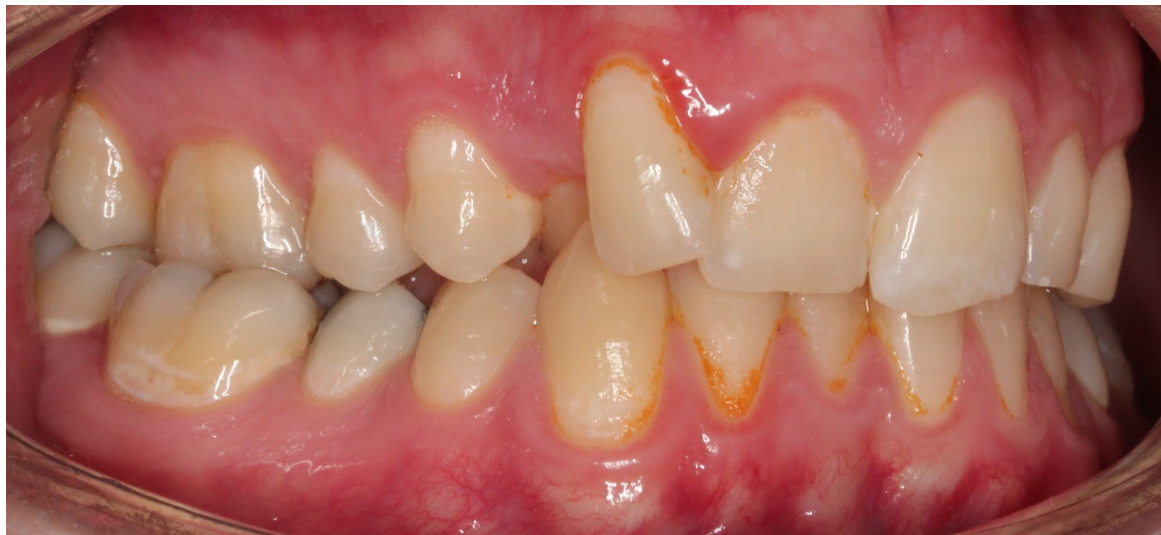
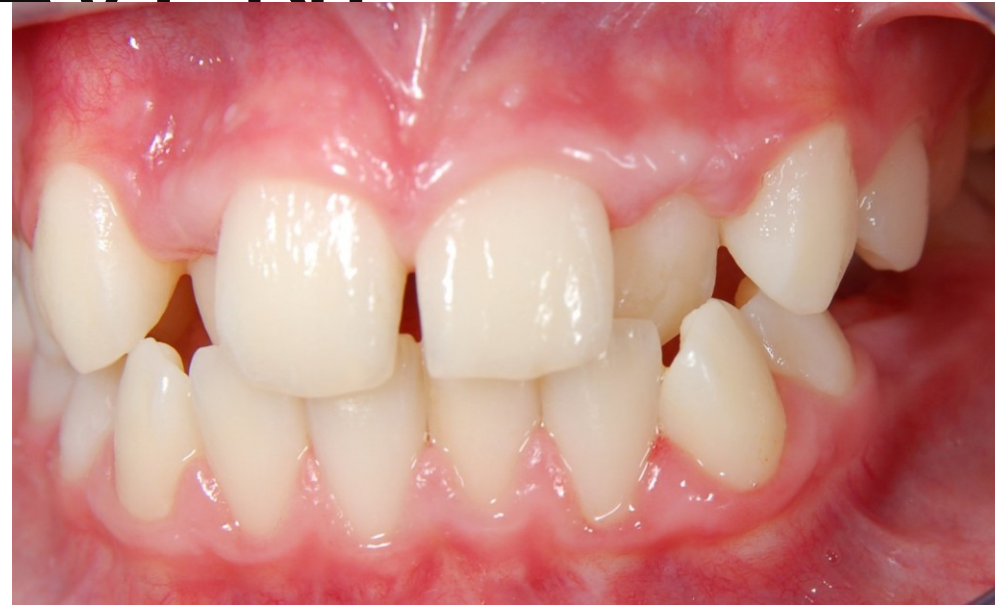## 2. ANOMÁLIE POSTAVENÍ ZUBŮ



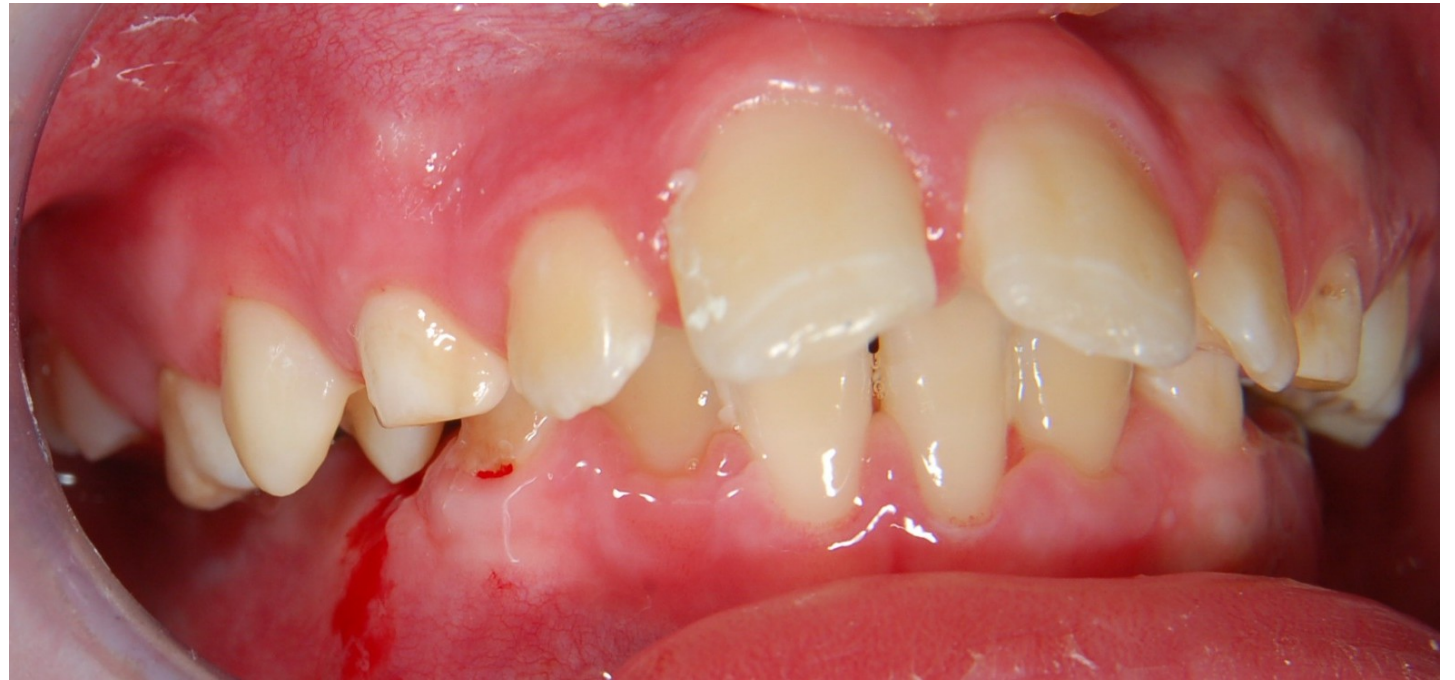# 2. ANOMÁLIE POSTAVENÍ ZUBŮ

❖ zákus zubu



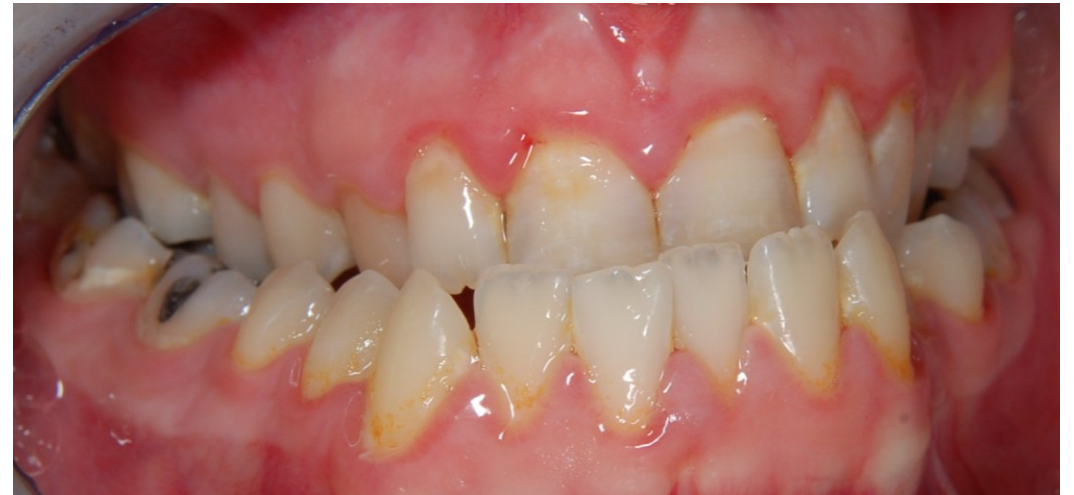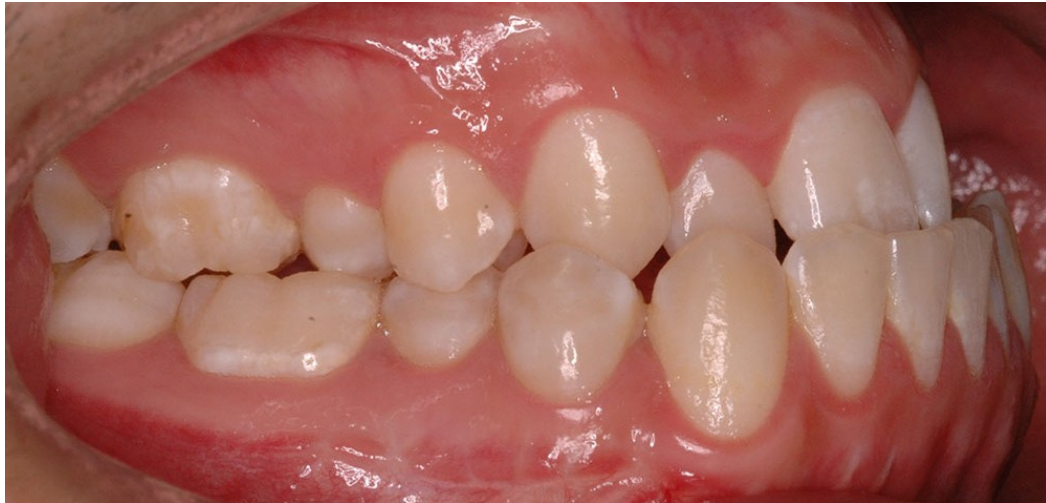# 2. ANOMÁLIE POSTAVENÍ ZUBŮ

❖ nonokluze



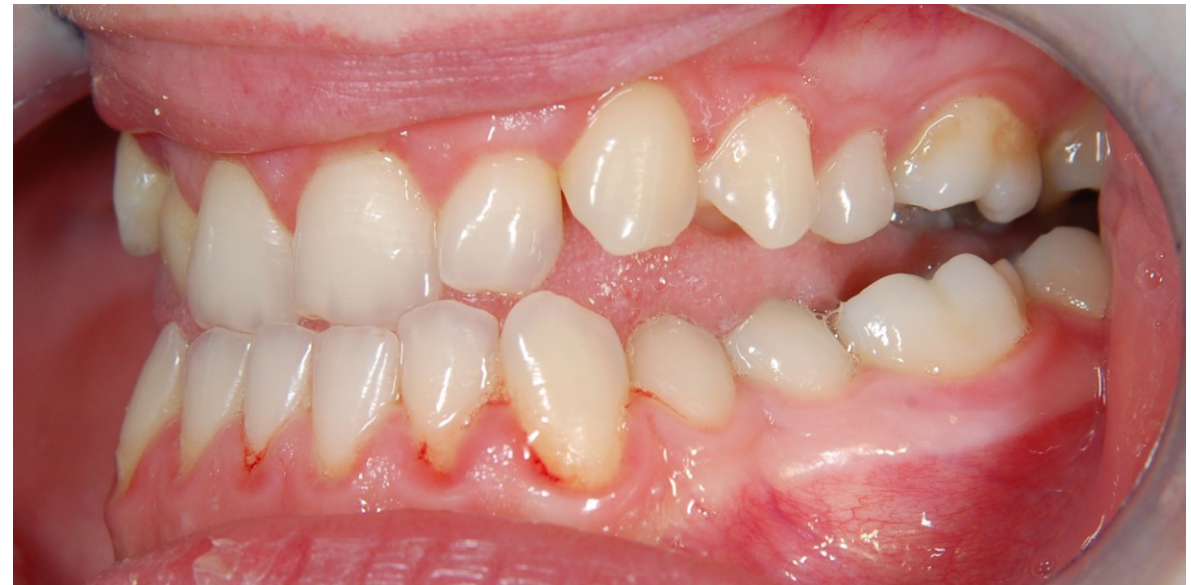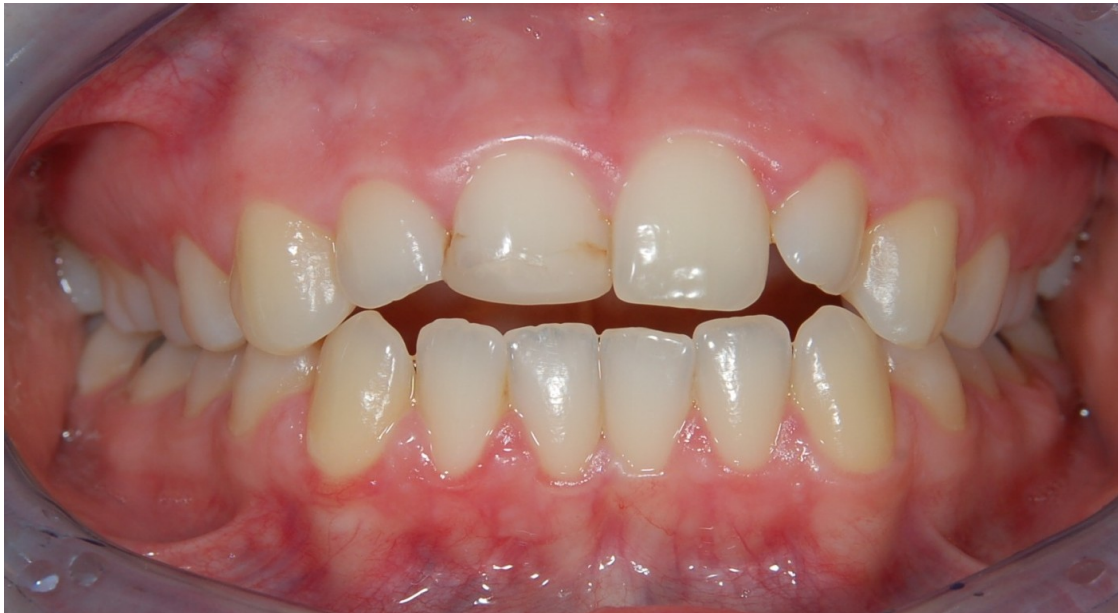# 3. ANOMÁLIE ZUBNÍCH SKUPIN

❖ obrácený skus



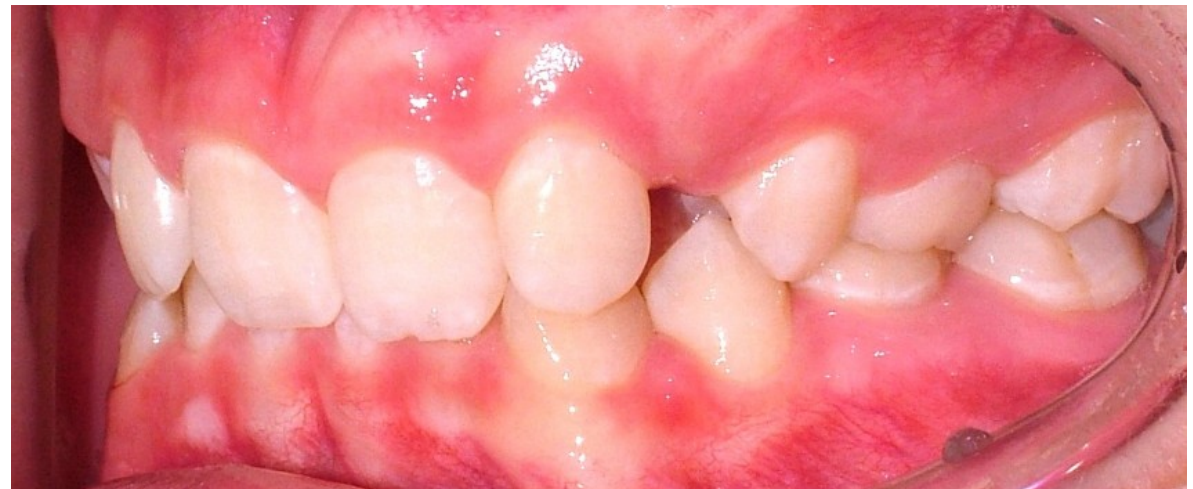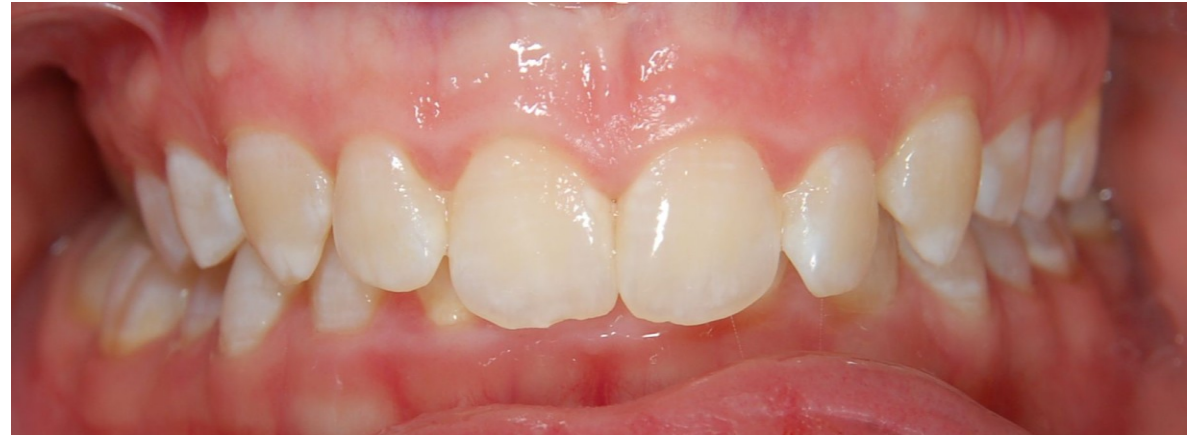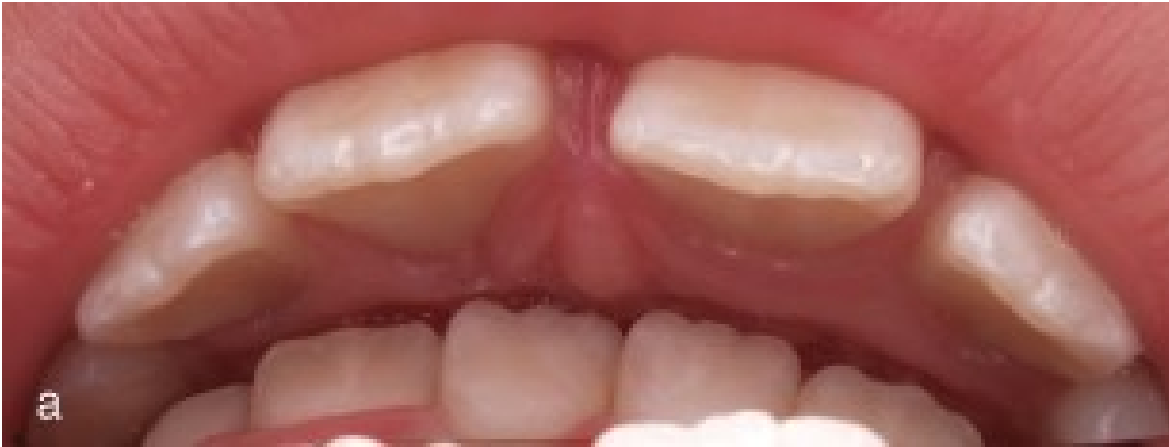# 3. ANOMÁLIE ZUBNÍCH SKUPIN

❖ otevřený skus



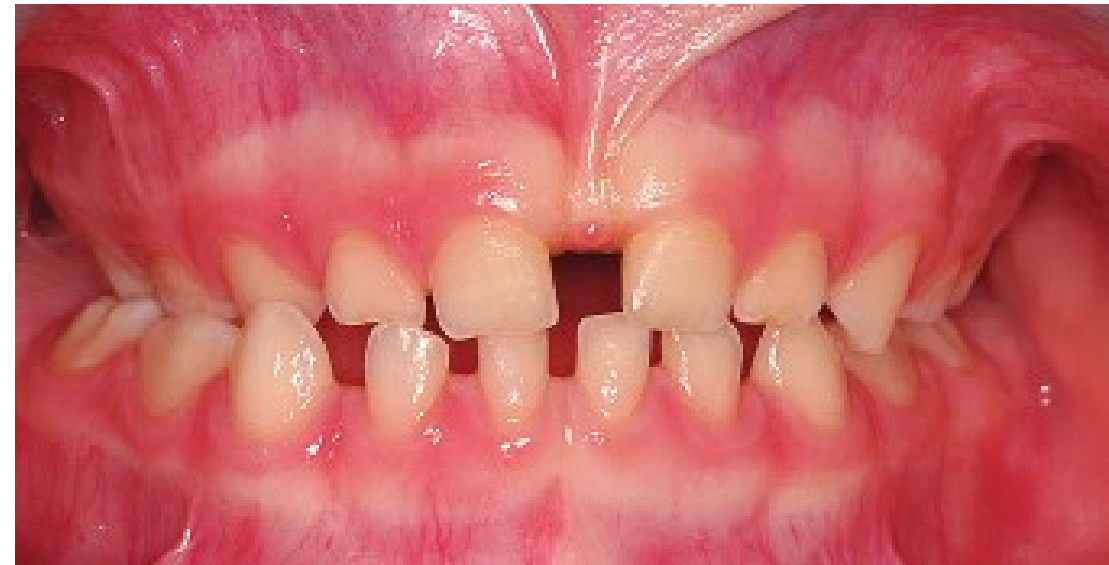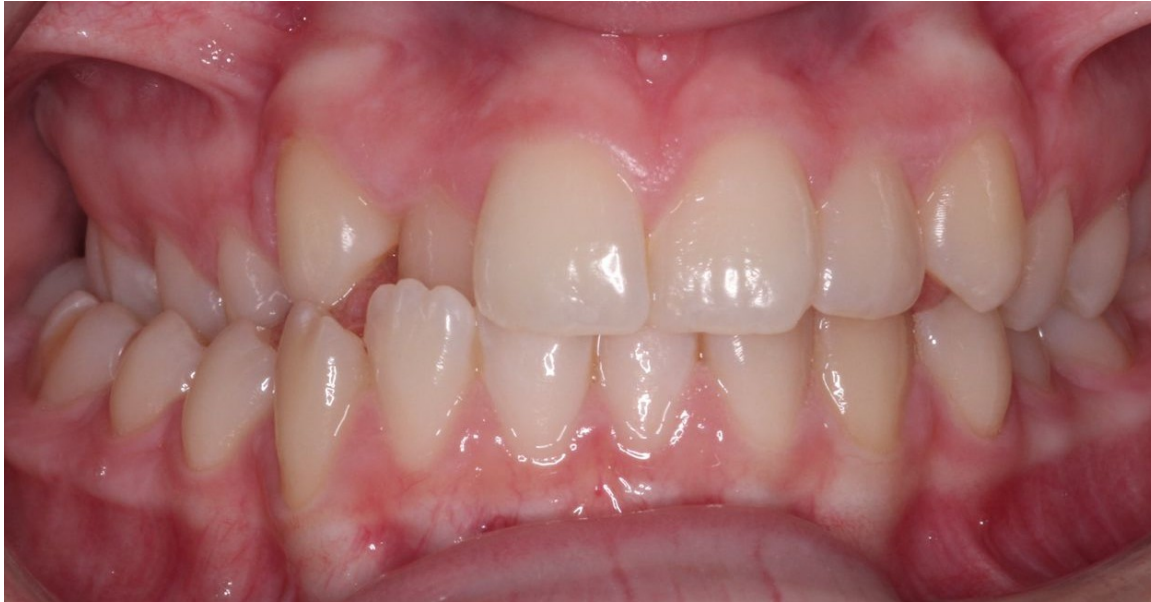# 3. ANOMÁLIE ZUBNÍCH SKUPIN

❖ hluboký skus



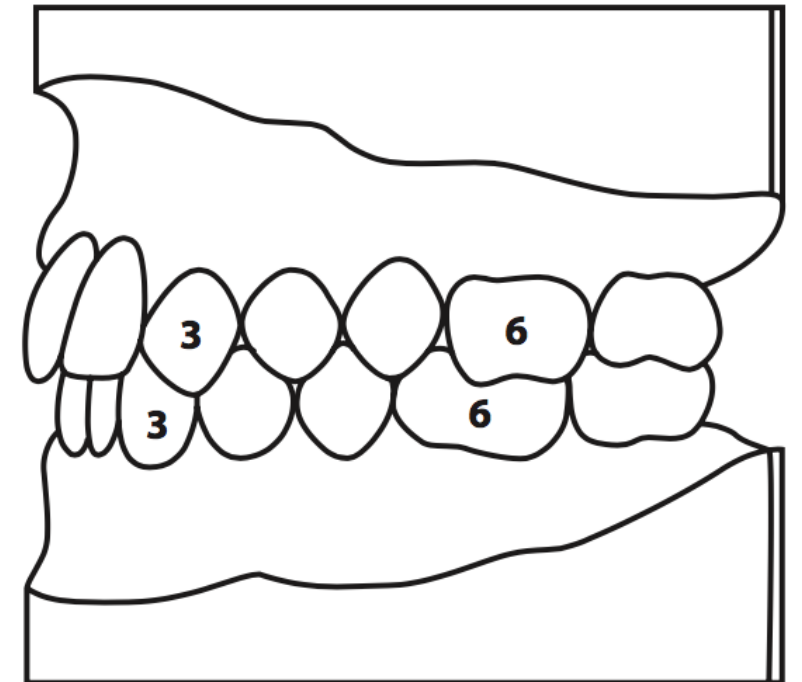
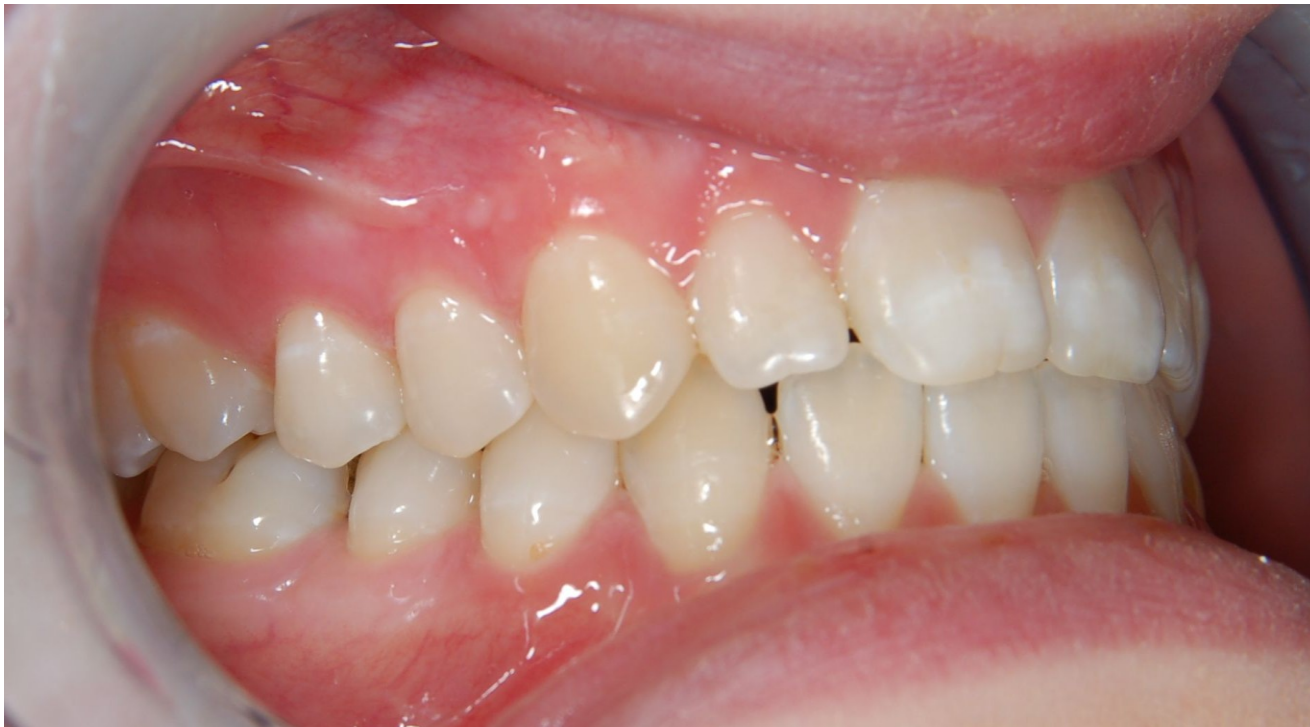# 3. ANOMÁLIE ZUBNÍCH SKUPIN

❖ zkřížený skus



# 4. ANOMÁLIE VZTAHU ZUBNÍCH OBLOUKŮ

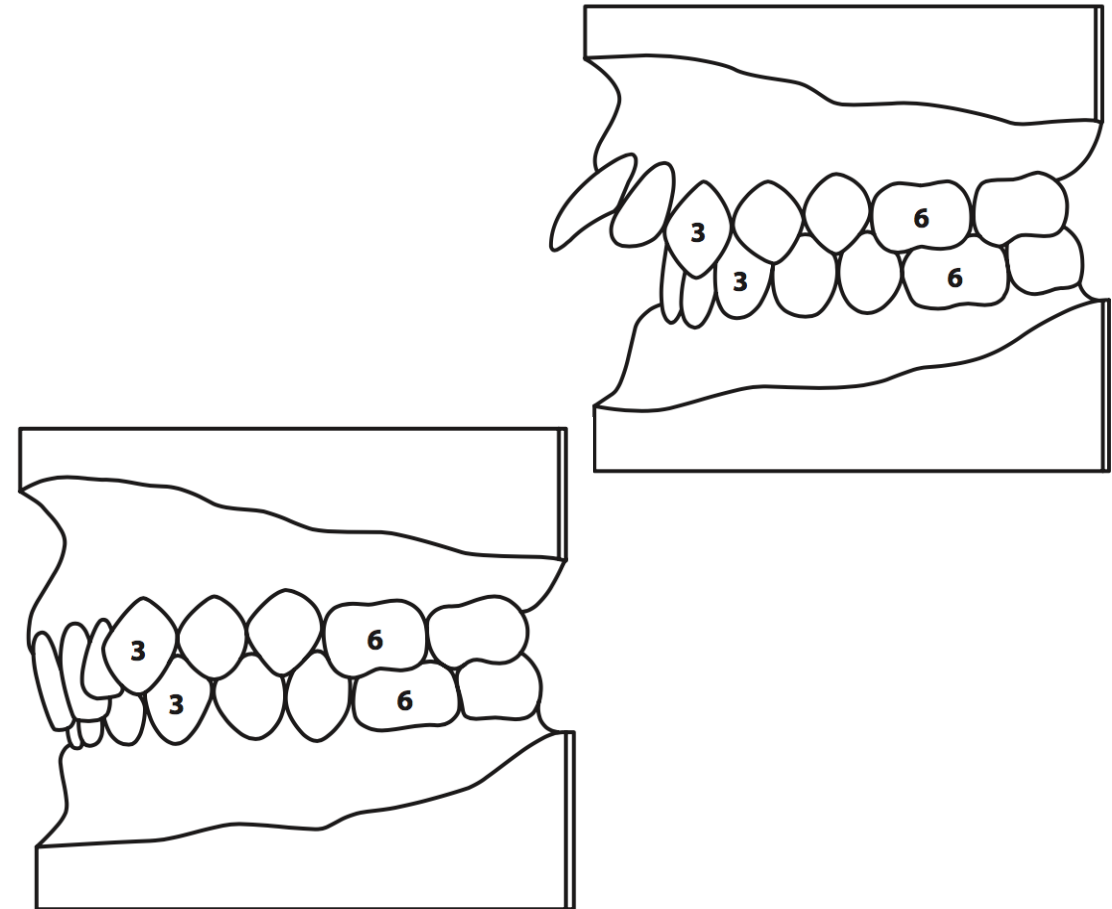
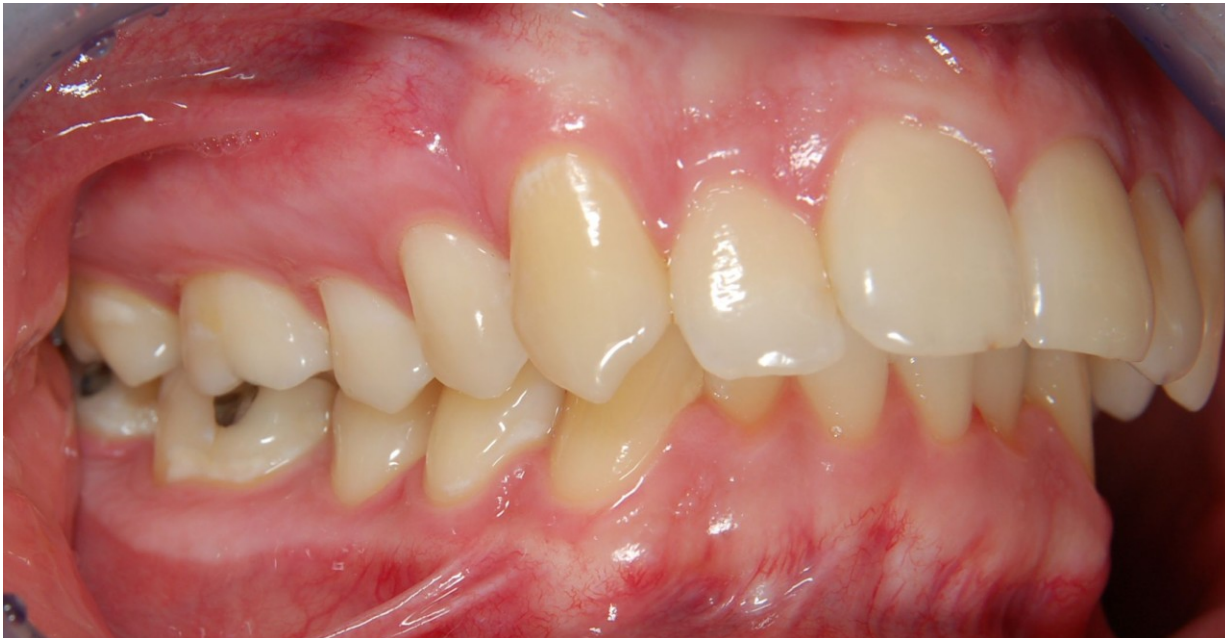❖ Angle I. tř. – normookluze





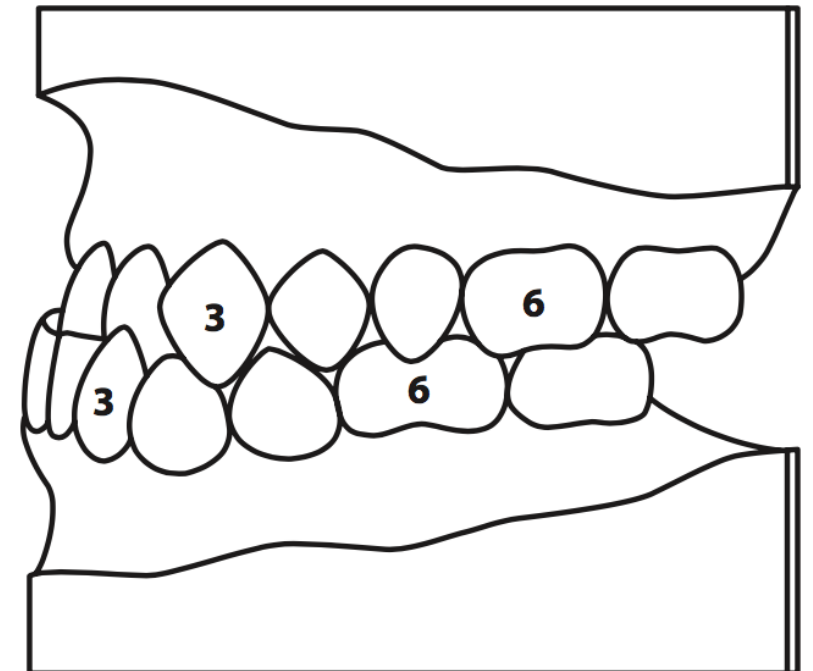
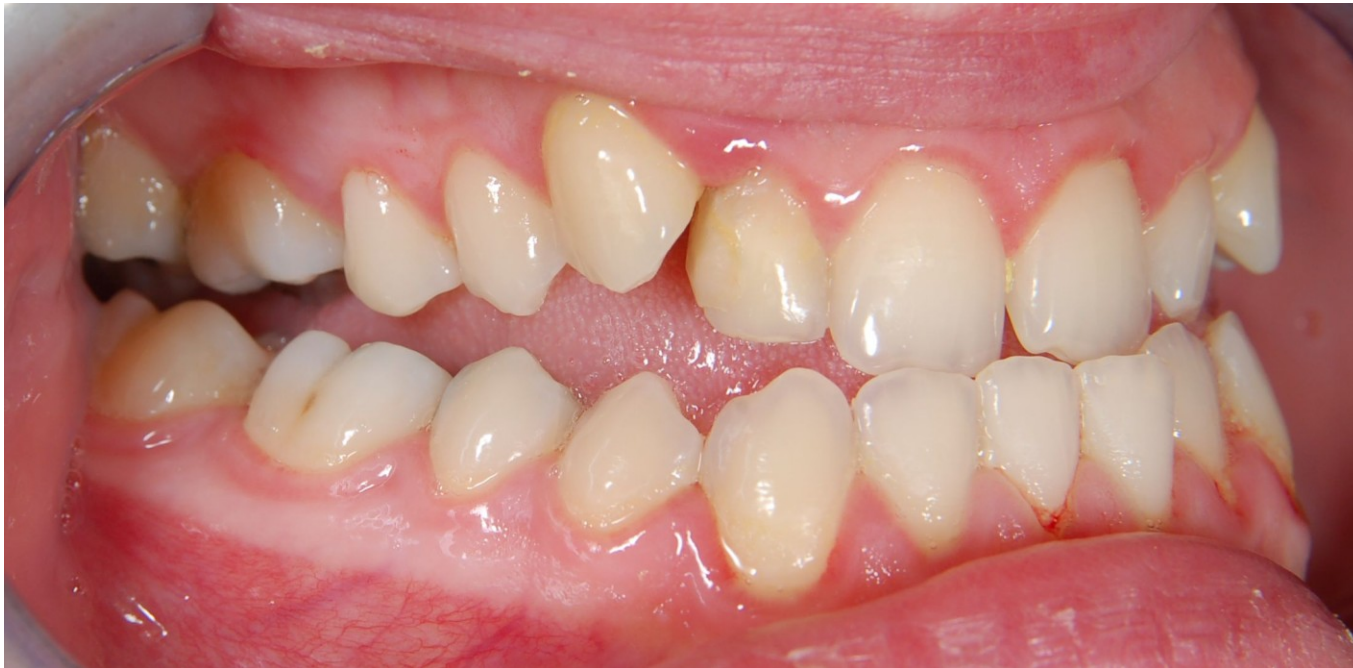# 4. ANOMÁLIE VZTAHU ZUBNÍCH OBLOUKŮ

❖ Angle II. tř. – distokluze



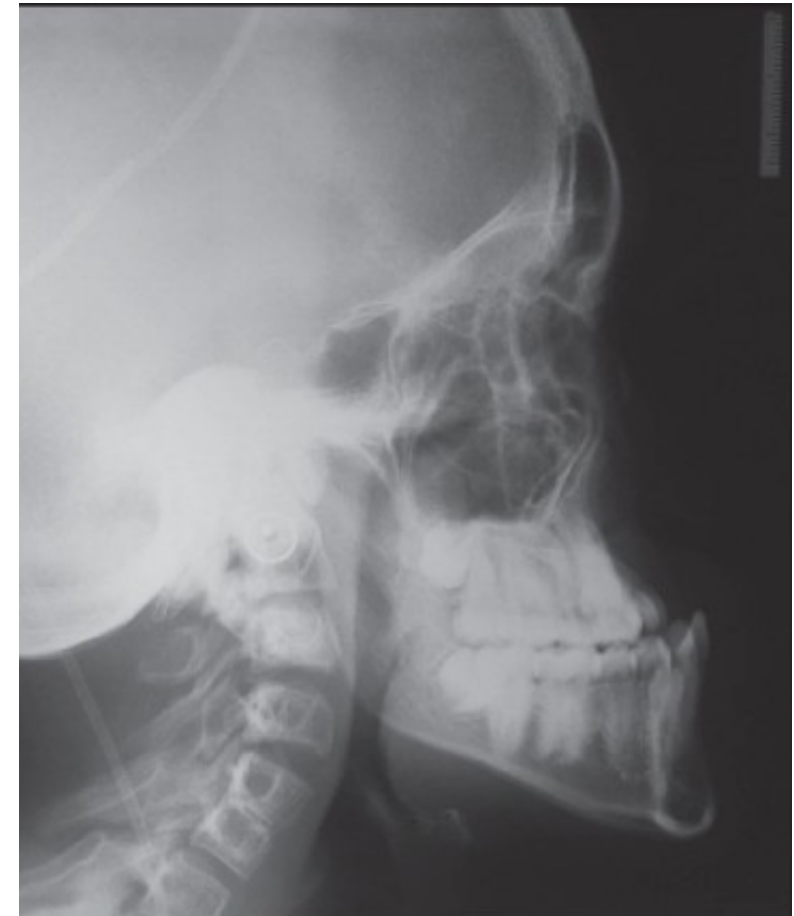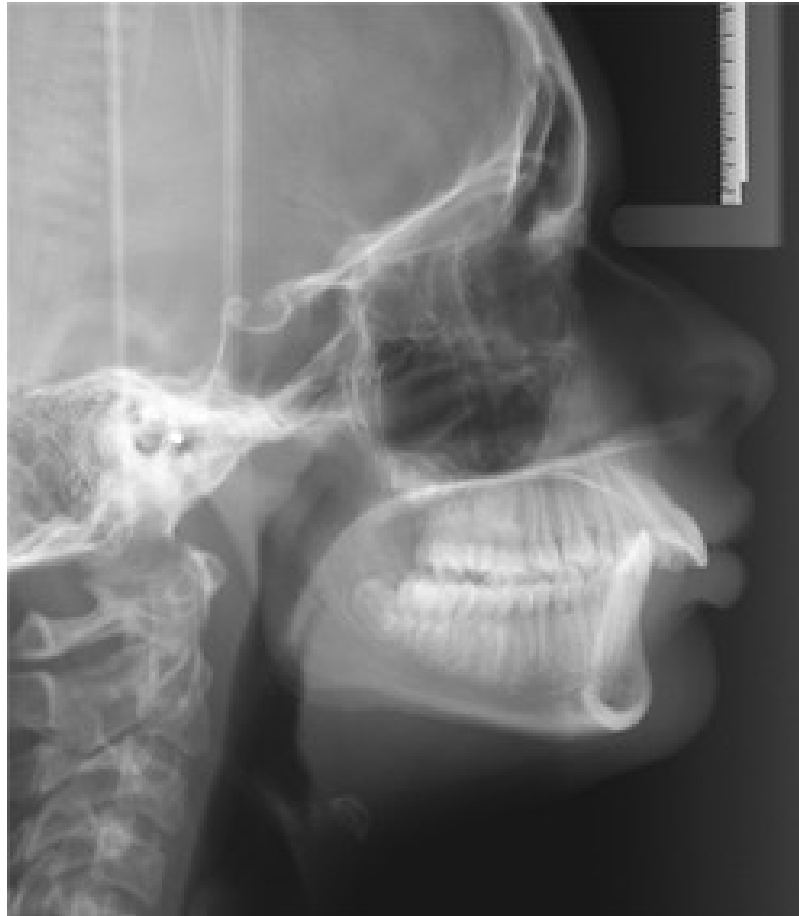# 4. ANOMÁLIE VZTAHU ZUBNÍCH OBLOUKŮ

❖ Angle III. tř. – mesiookluze



# 5. SKELETÁLNÍ DIAGNOSTIKA

- anomálie podmíněné odchylkou v poloze a vztahu čelistních kostí



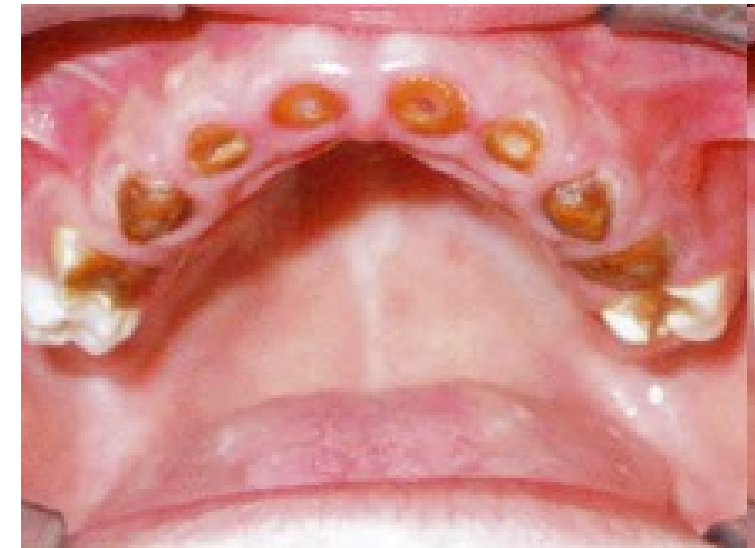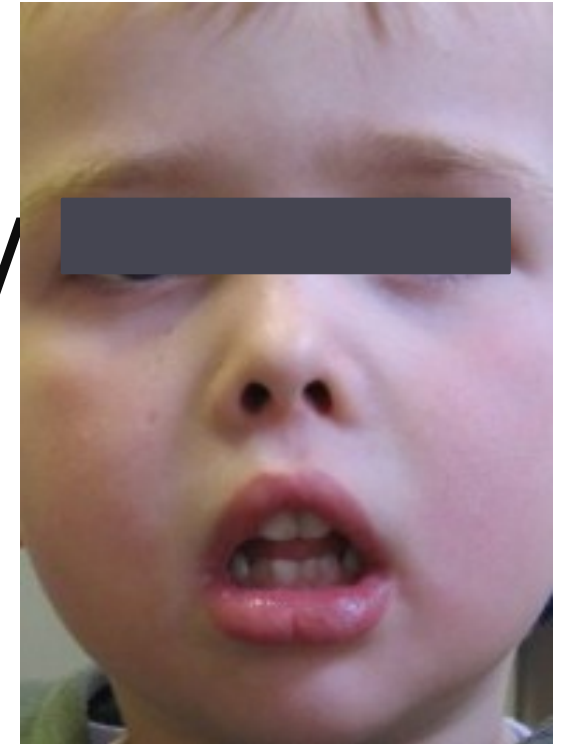
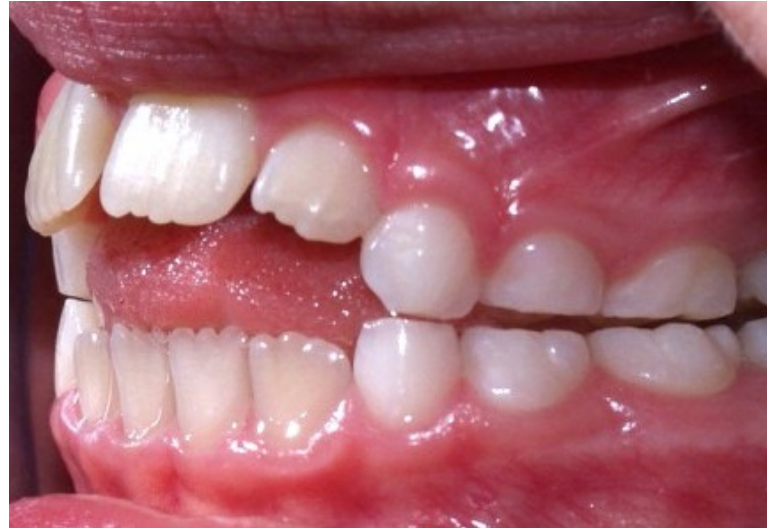# ETIOLOGIE ORTODONTICKÝCH ANOMÁLIÍ

- příčiny vnitřní
  - dědičnost – 80%  
vývojové vady
    - mandibulární prognie
    - hypodoncie
    - retence zubů
  - působení fyzik., chem.,  
infekčních, stresových  
vlivů během  
těhotenství



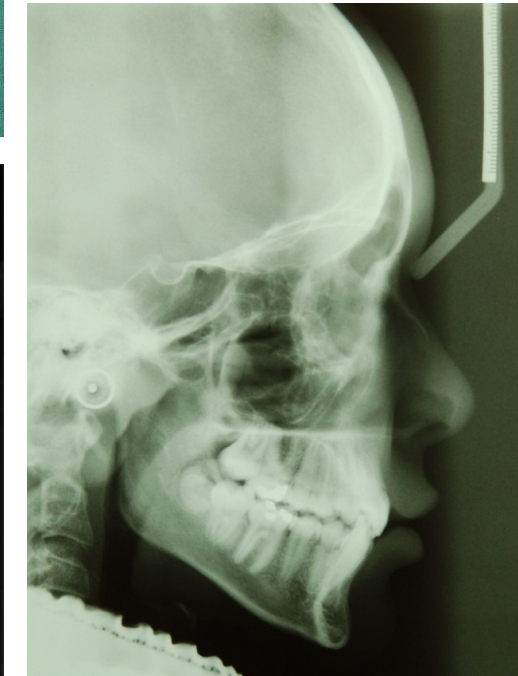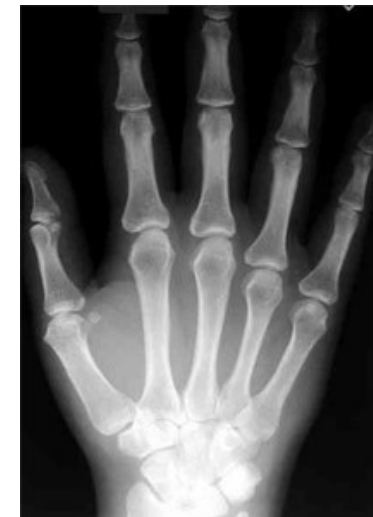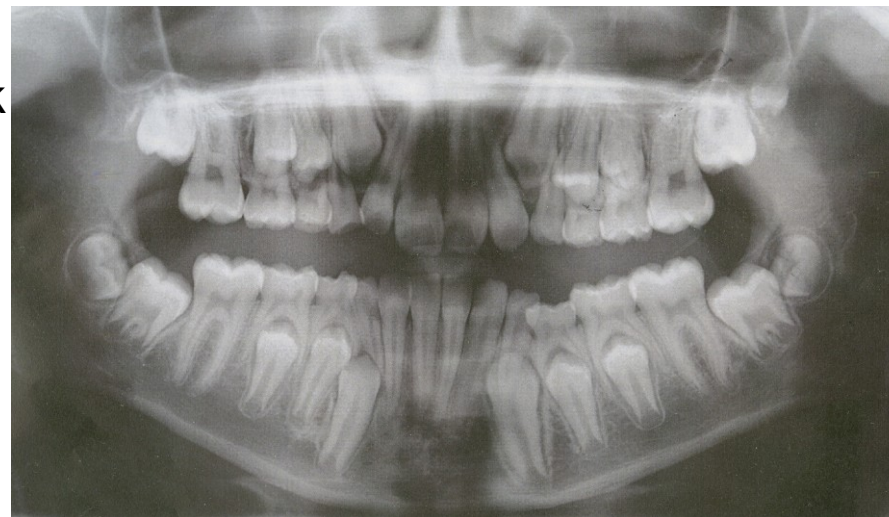
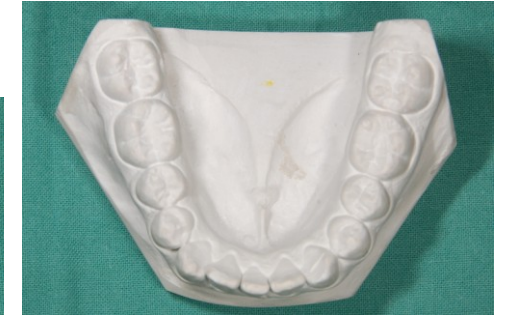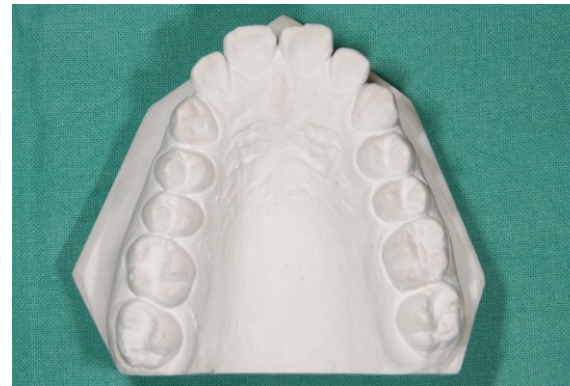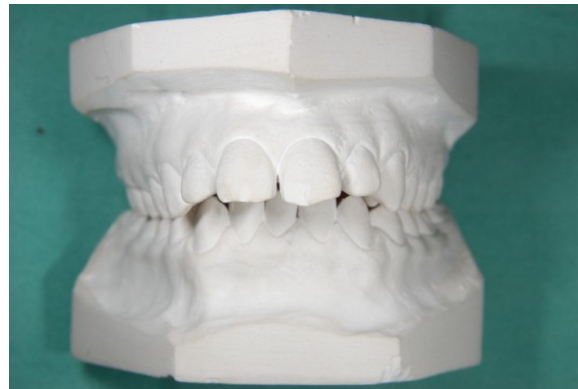# ETIOLOGIE ORTODONTICKÝCH ANOM

- příčiny zevní
  - funkční vlivy – zlozvyky
    - dumlání
    - ústní dýchání
    - protlačování jazyka
    - vkládání rtu
  - předčasné ztráty dočasných zubů



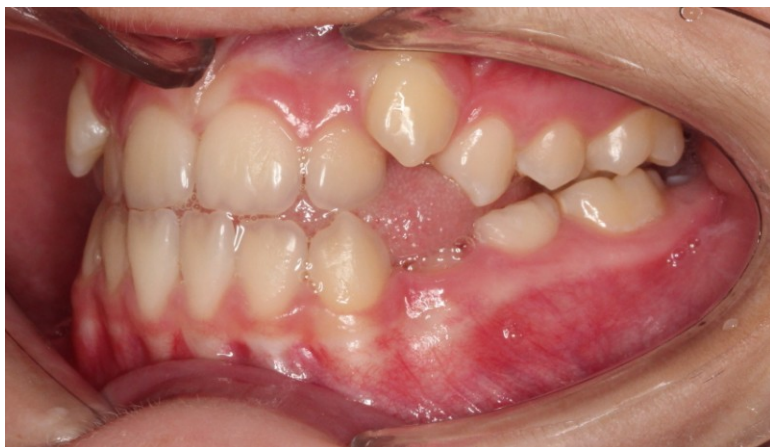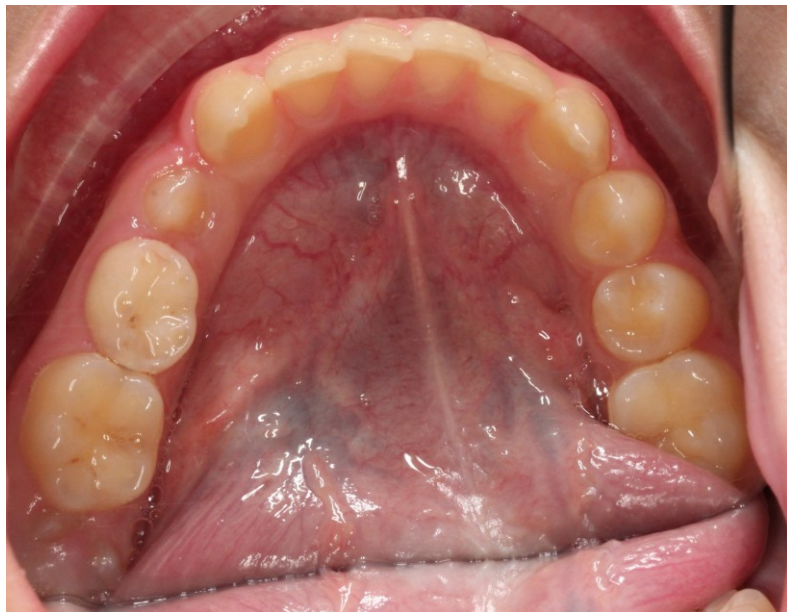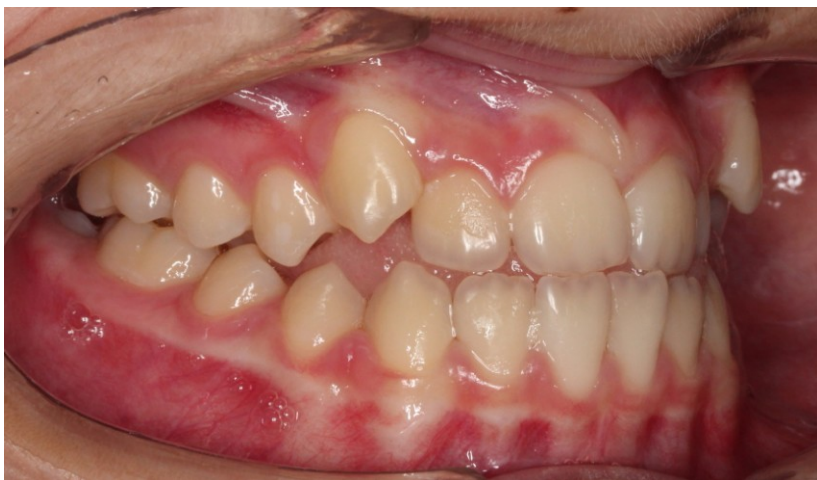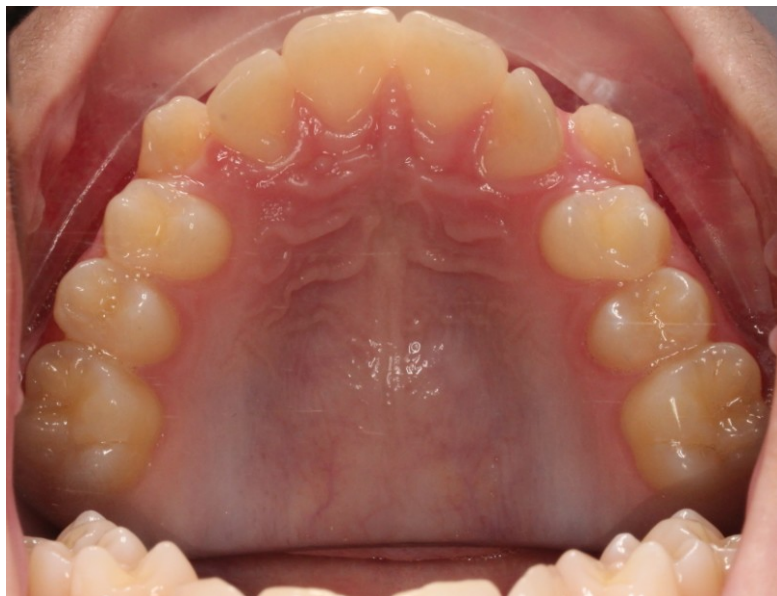
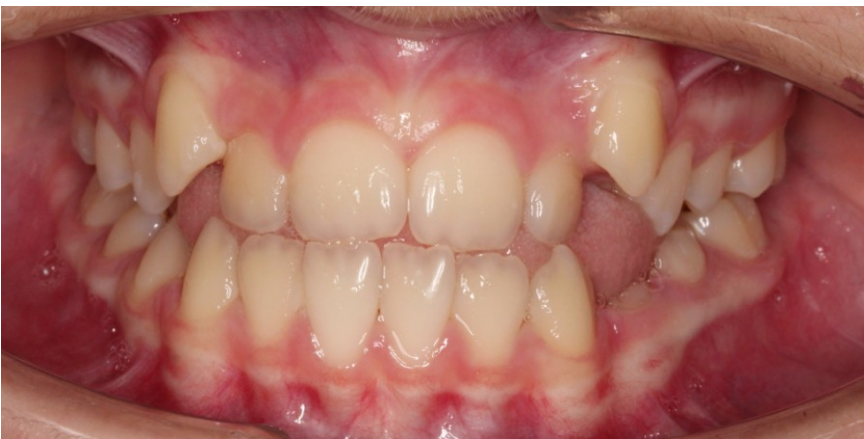# DIAGNOSTIKA ORTODONTICKÝCH ANOMÁLIÍ

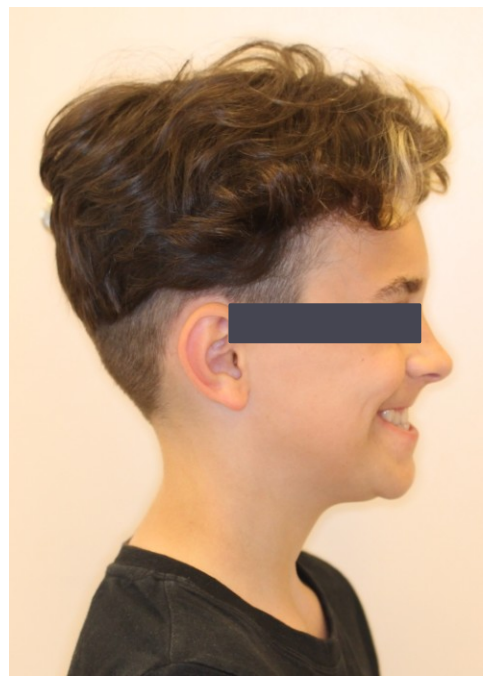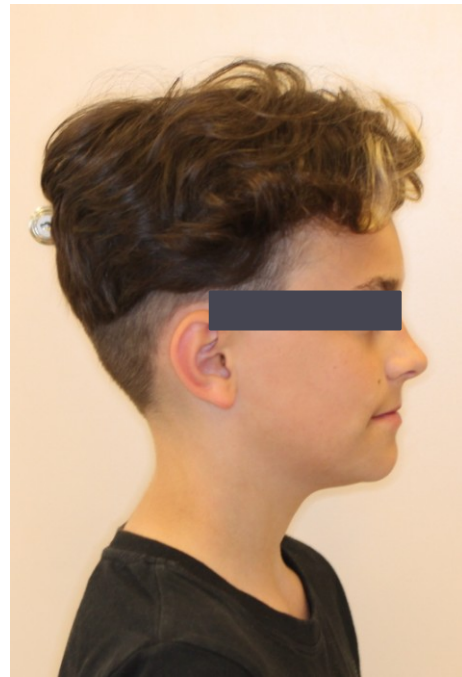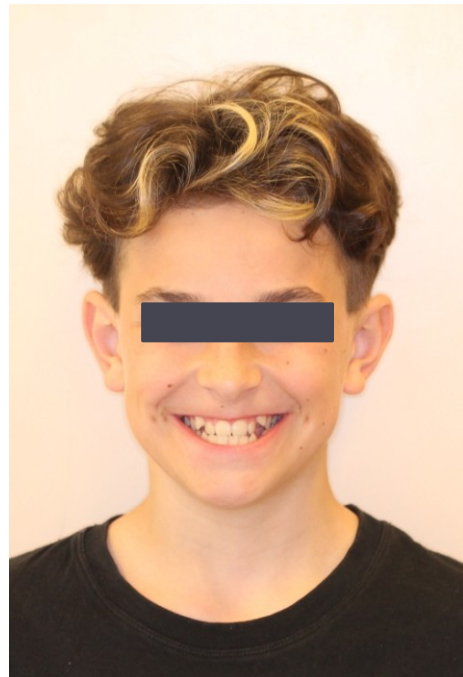- anamnéza
- klinické vyšetření
- analýza ortodontických modelů
- vyhodnocení RTG
  - ortopantomogram
  - kefalometrický snímek
  - (rtg ruky)
- fotografie



—

○





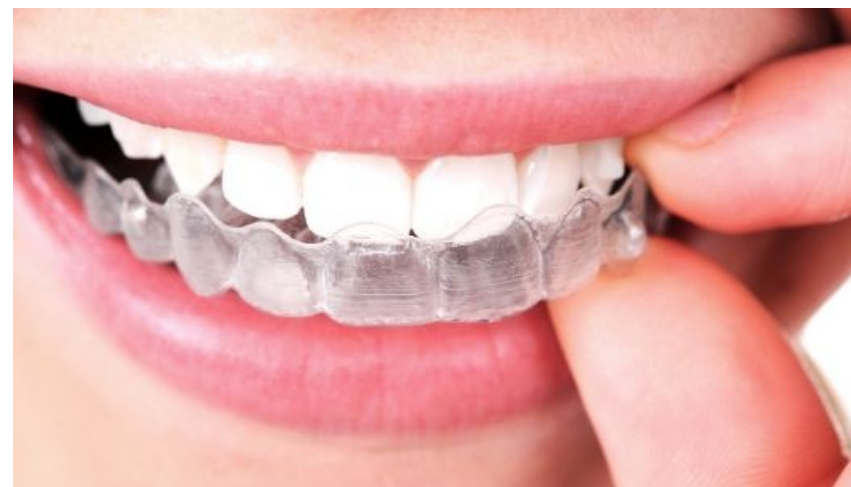
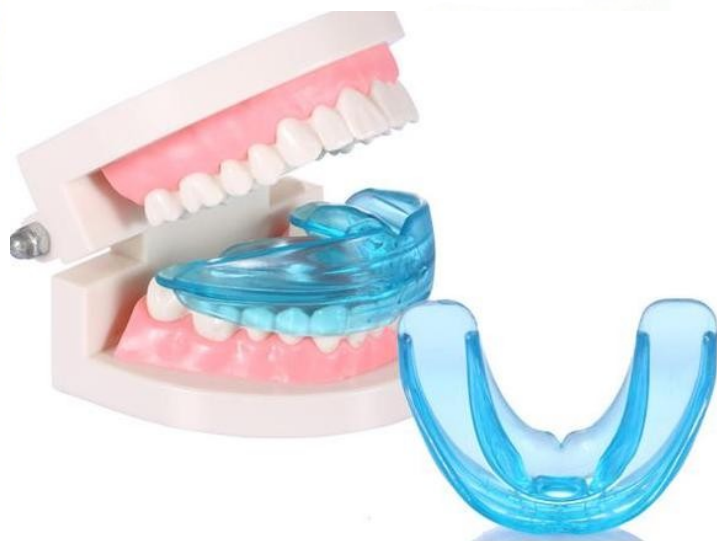
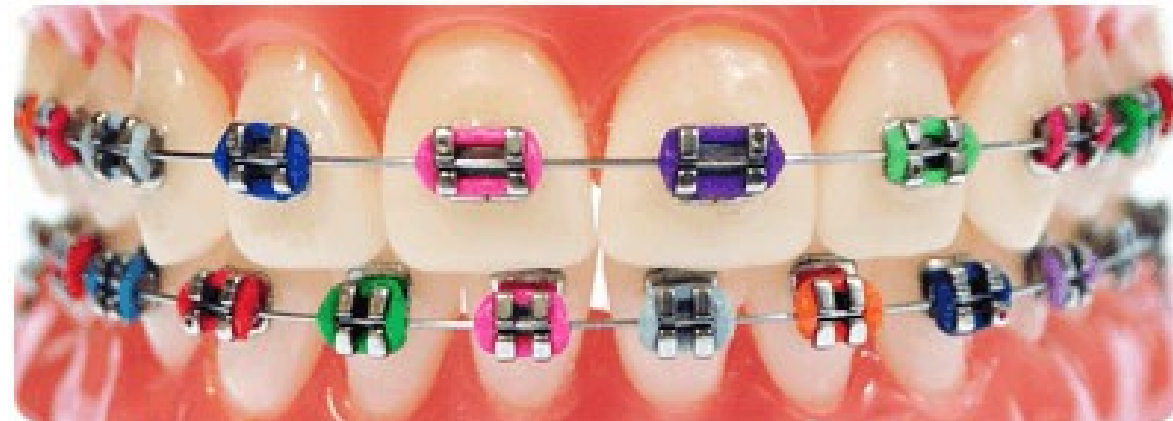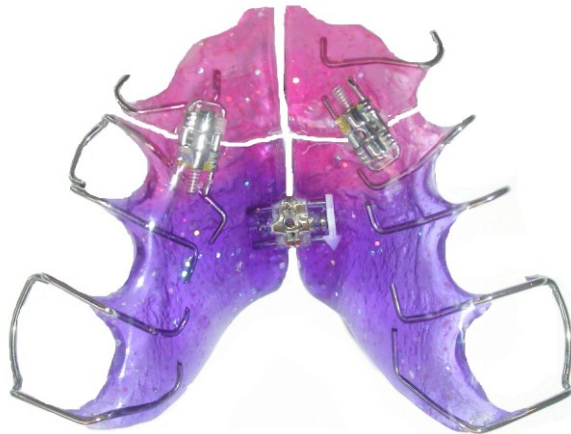# ORTODONTICKÁ LÉČBA

- ve vhodném věku
- vhodným a účinným terapeutickým prostředkem:
  - odstraňování zlovyků
  - myodynamická procvičování kolemčelistních svalů
  - zábrusy, terapeutické a profylaktické extrakce dočasných zubů
  - snímací ortodontické aparáty
  - fixní ortodontické aparáty
  - ortognátní operace

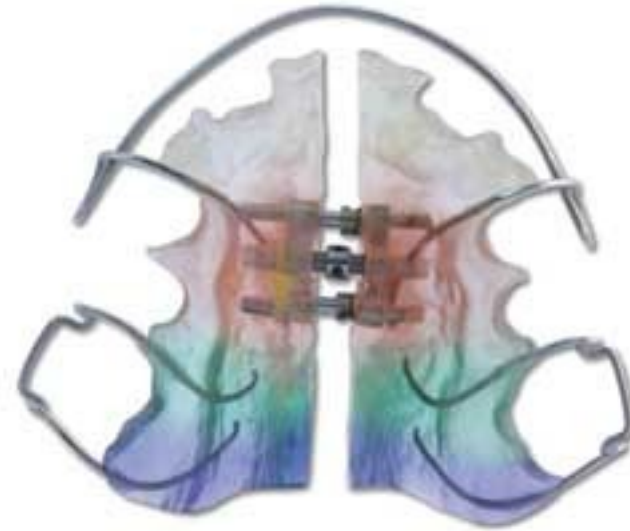

# ORTODONTICKÉ APARÁTY



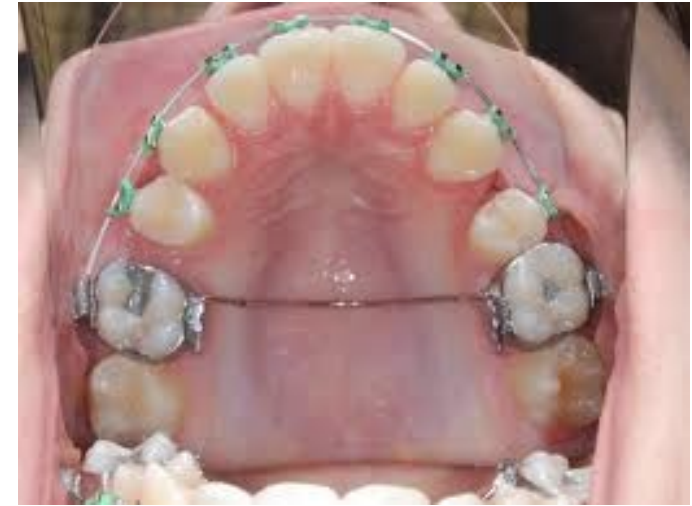
# SNÍMACÍ APAR

- ve smíšeném a dočasném chrupu
  - omezená funkce
  - ve stálém chrupu jako retenční aparáty
- 
- ❖ **aktivní**
    - aktivní prvky – šrouby, pera, labiální oblou
  - ❖ **funkční**
    - využívají svalové funkce
    - posouvají čelist do správné polohy
  - ❖ **pasivní – retenční**
    - po ukončení fixní léčby

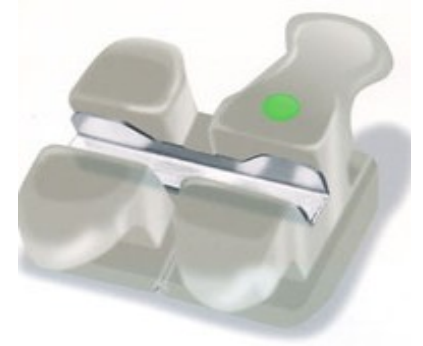
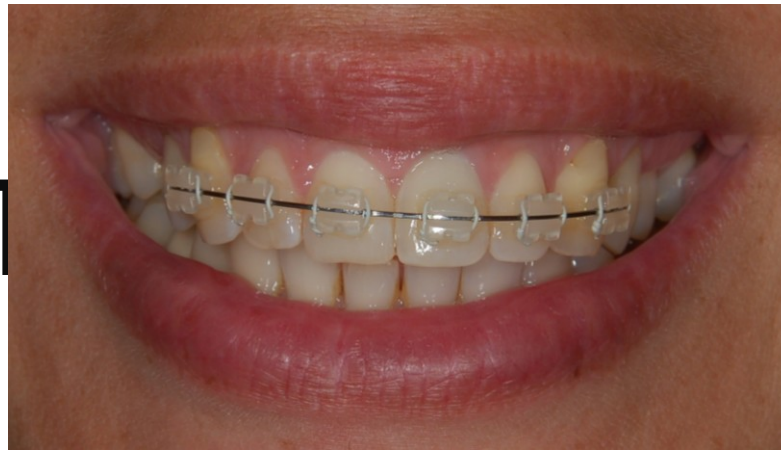
# FIXNÍ APARÁTY

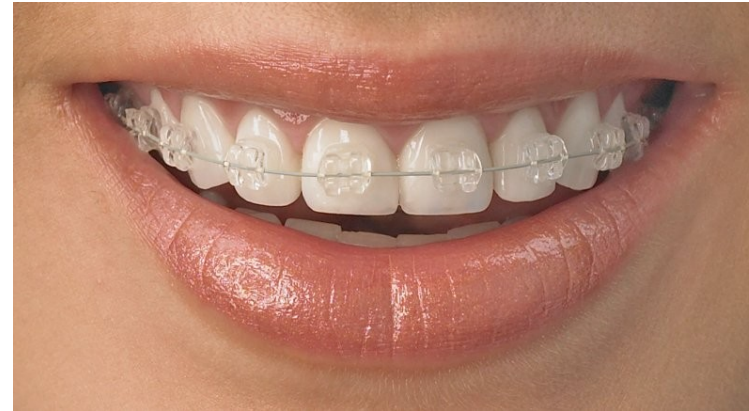- pevně fixovány na zuby
- zámky – kompozitní materiál
- kroužky – cementy
- působí kontinuální silou



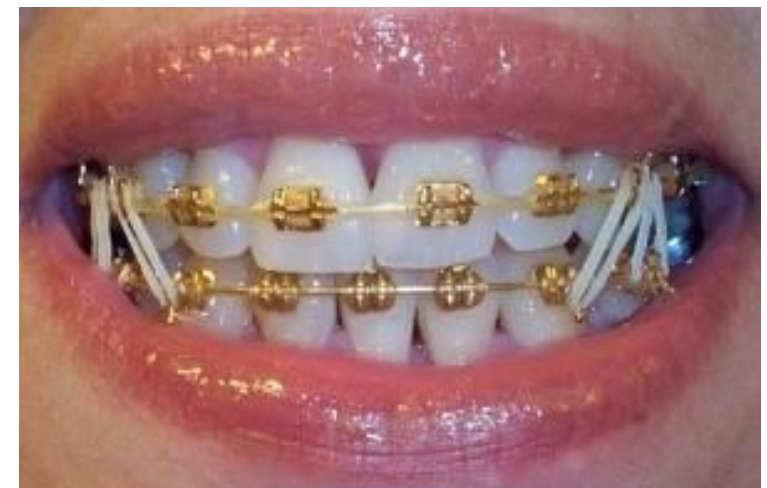# FIXNÍ APARÁT



- ortodontické zámky
- nerezavějící ocel
- zlato
- keramika, safír



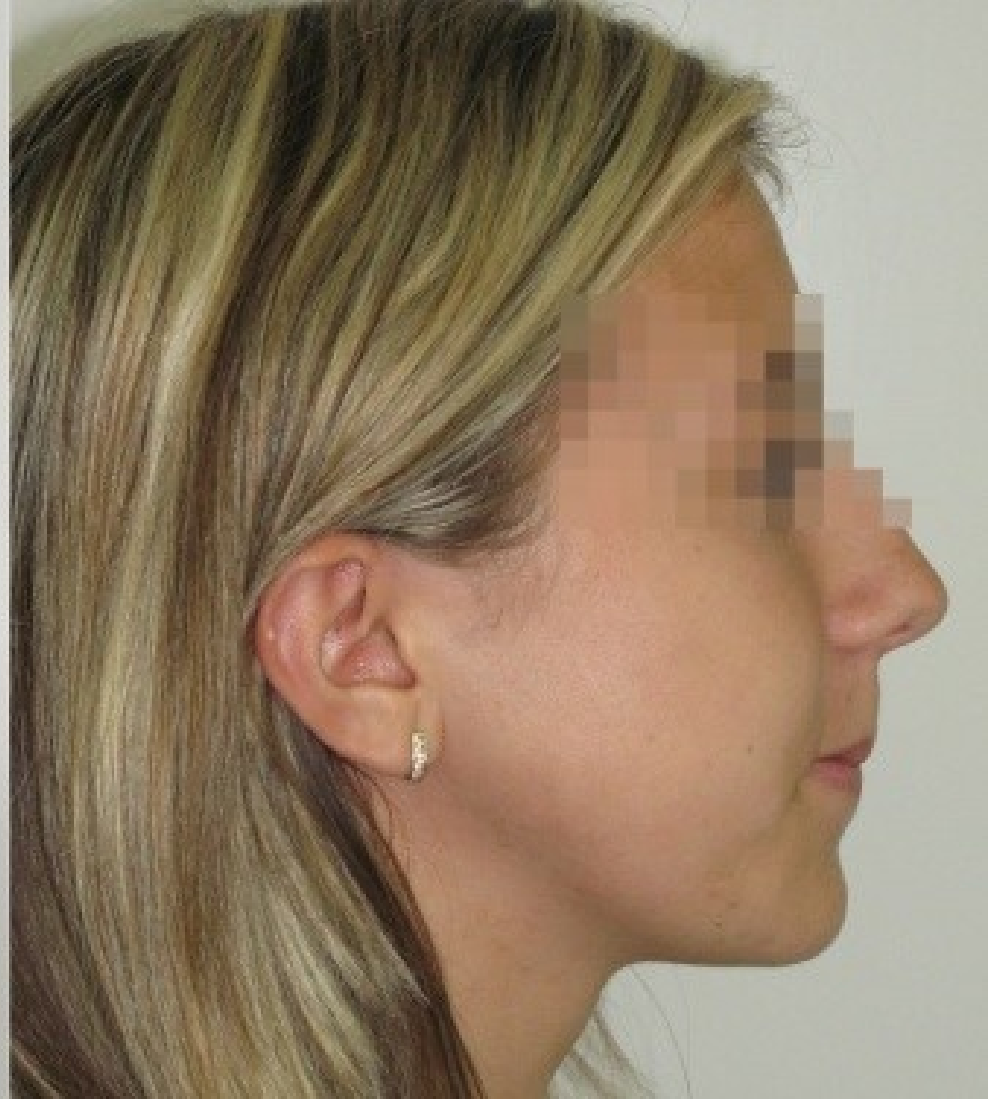
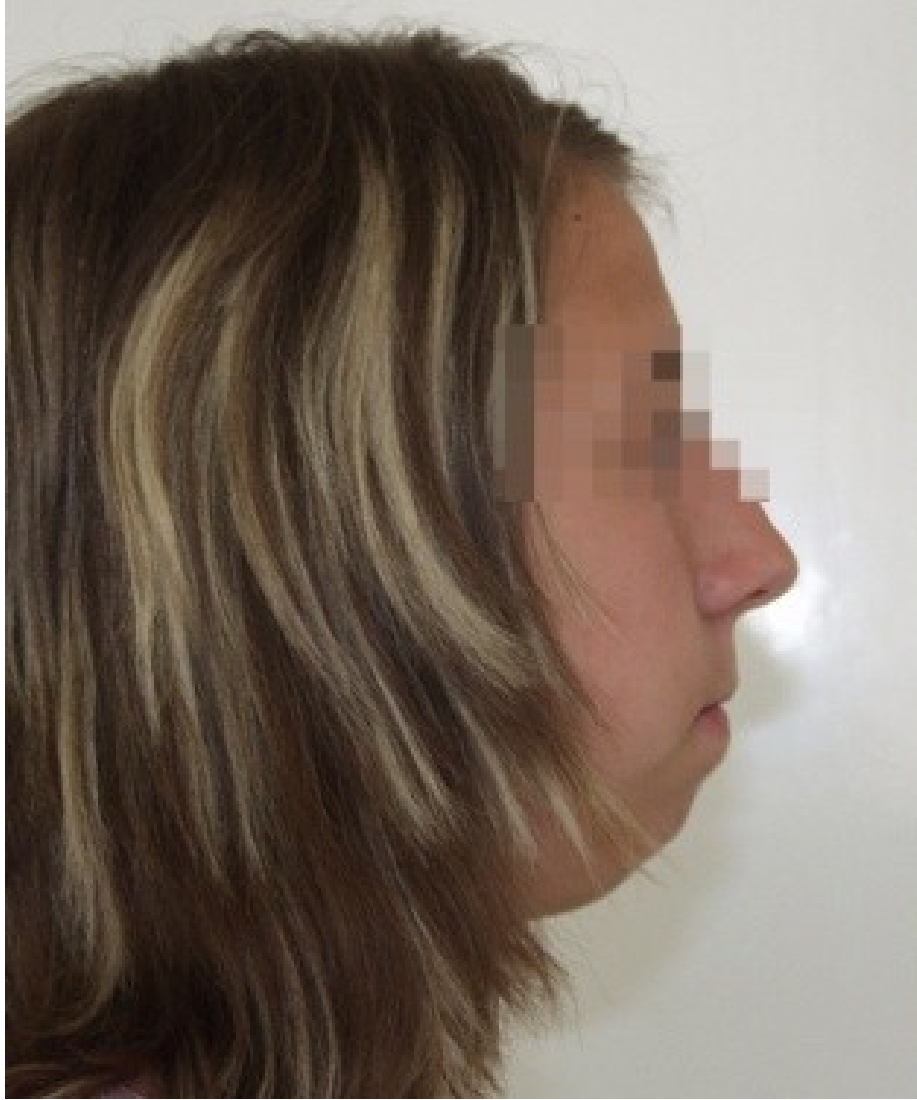- různé způsoby ligace

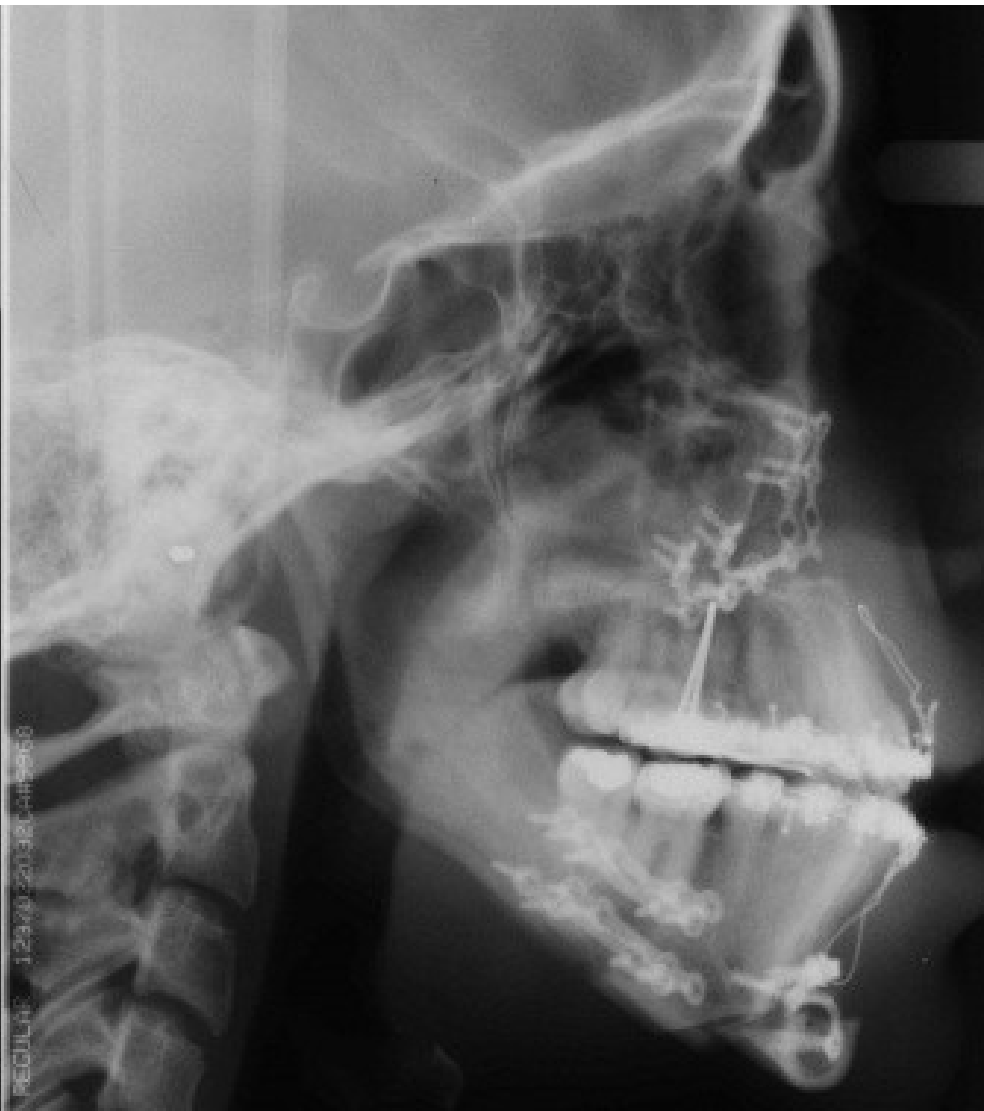
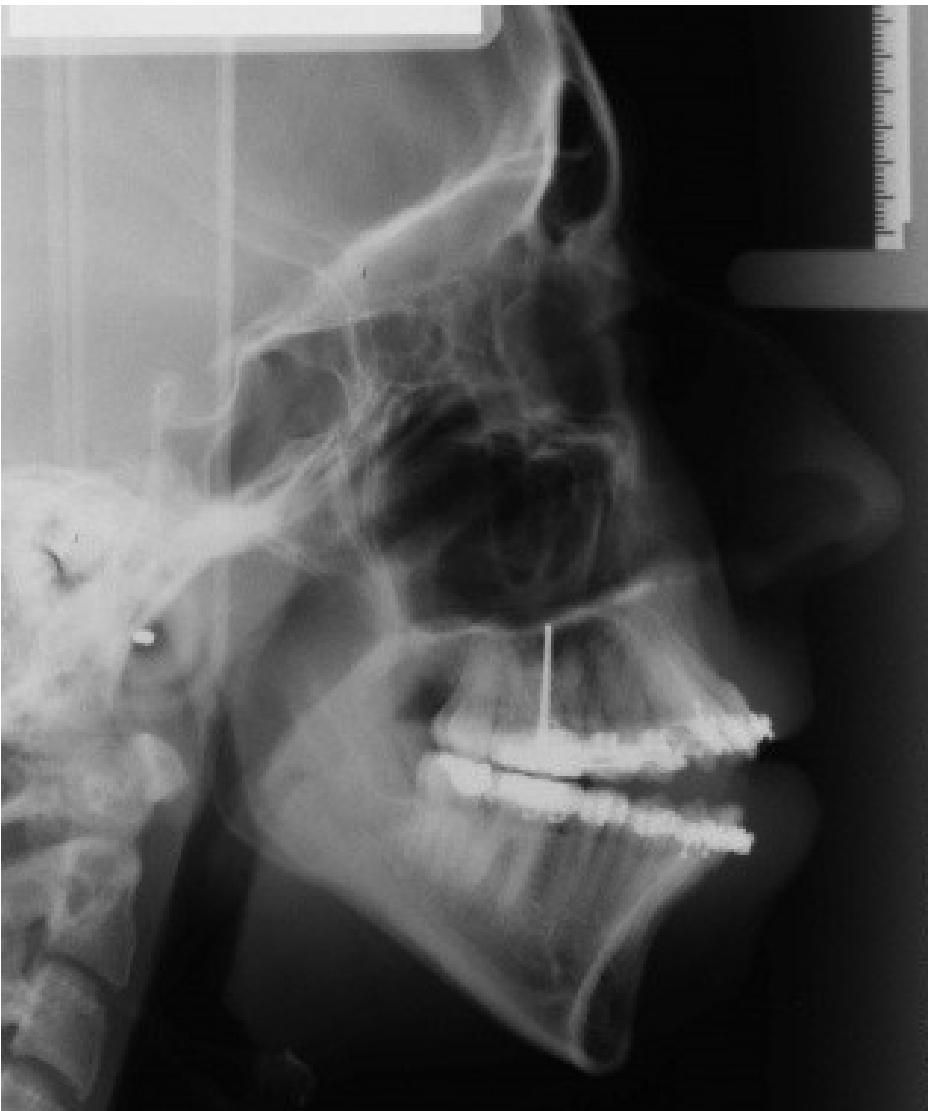
# FIXNÍ APARÁTY

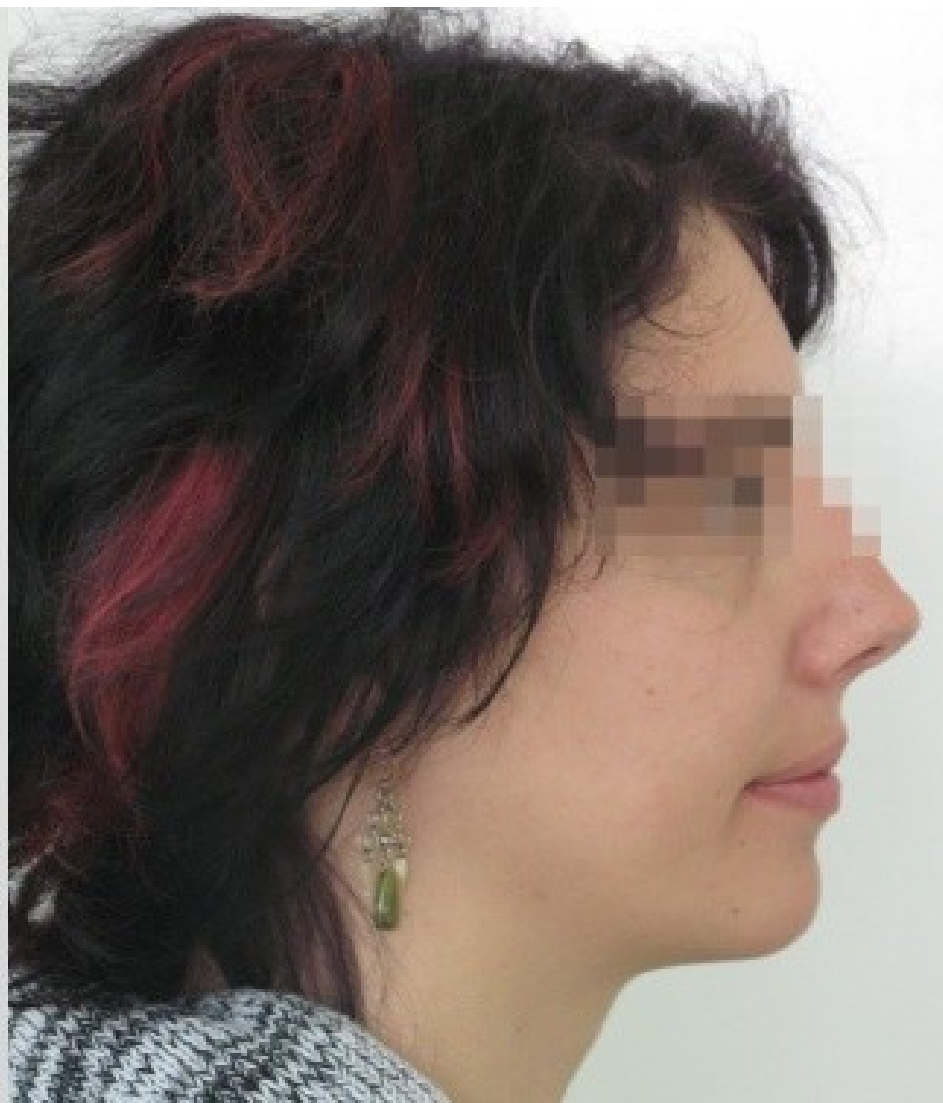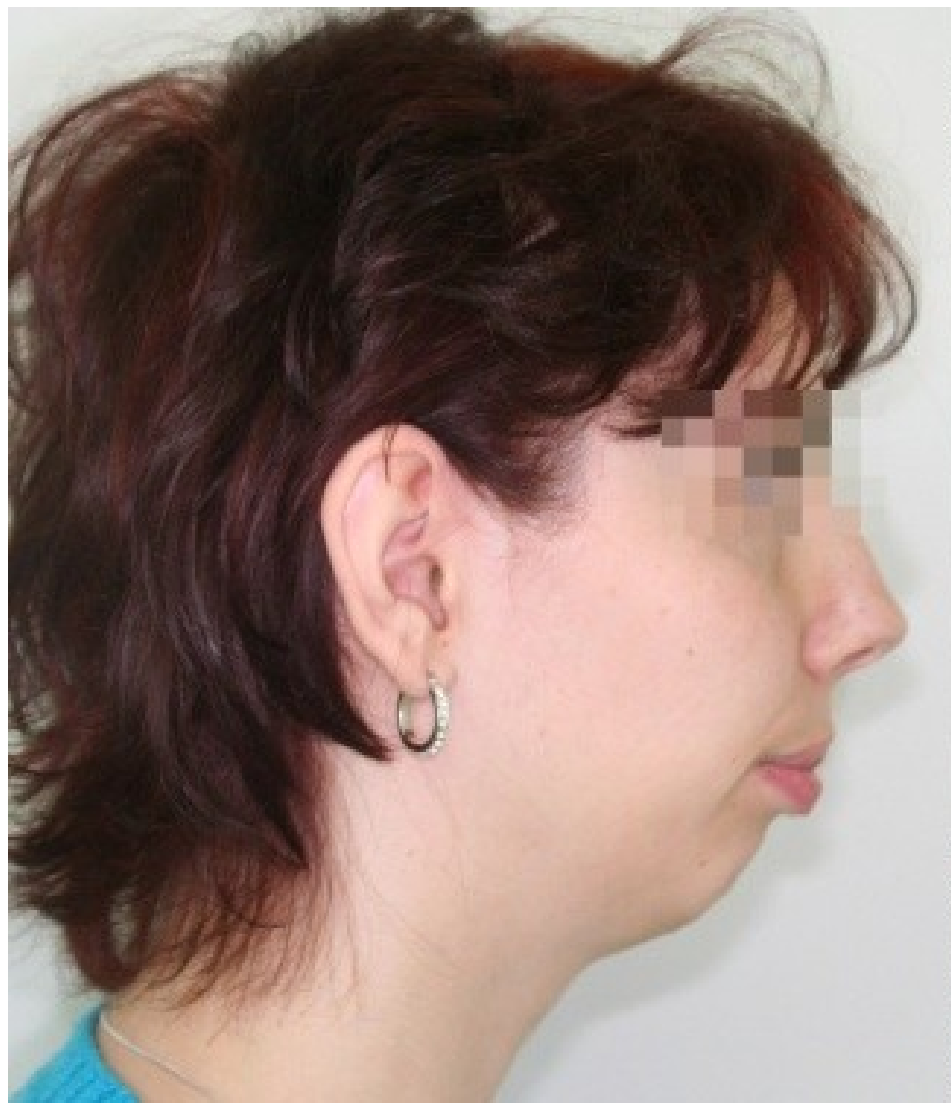- ortodontické oblouky
  - NiTi – nikel titan
  - TMA – titan molybden
  - nerezavějící ocel
- prefabrikovaný tvar
- v prutech

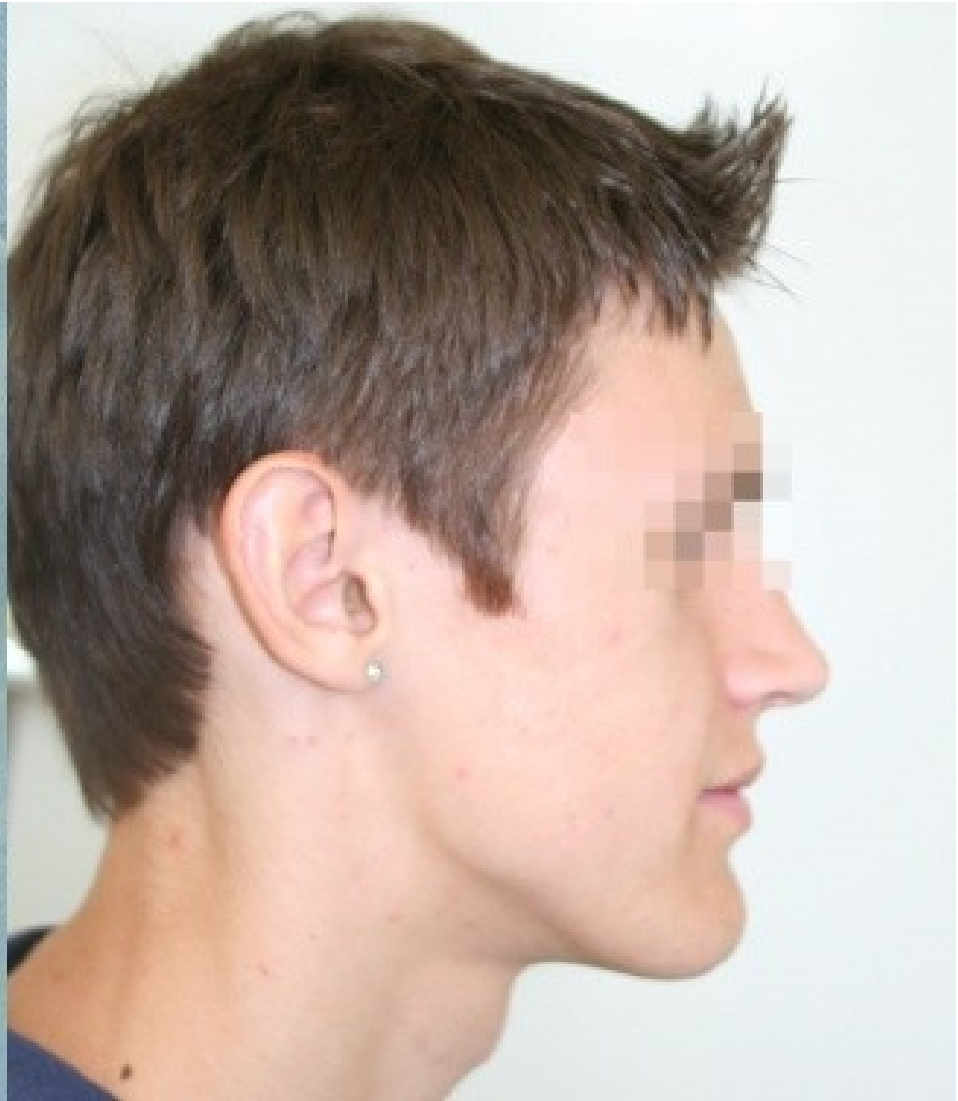
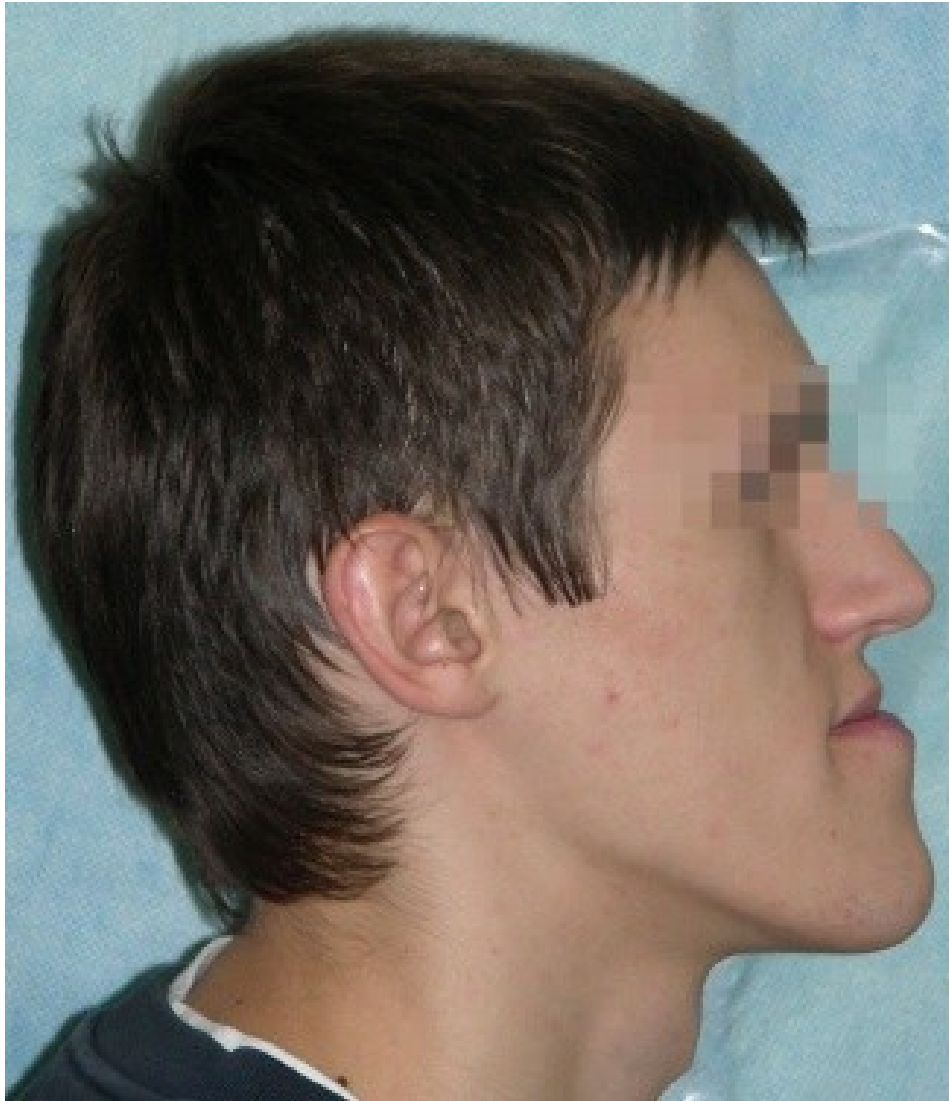






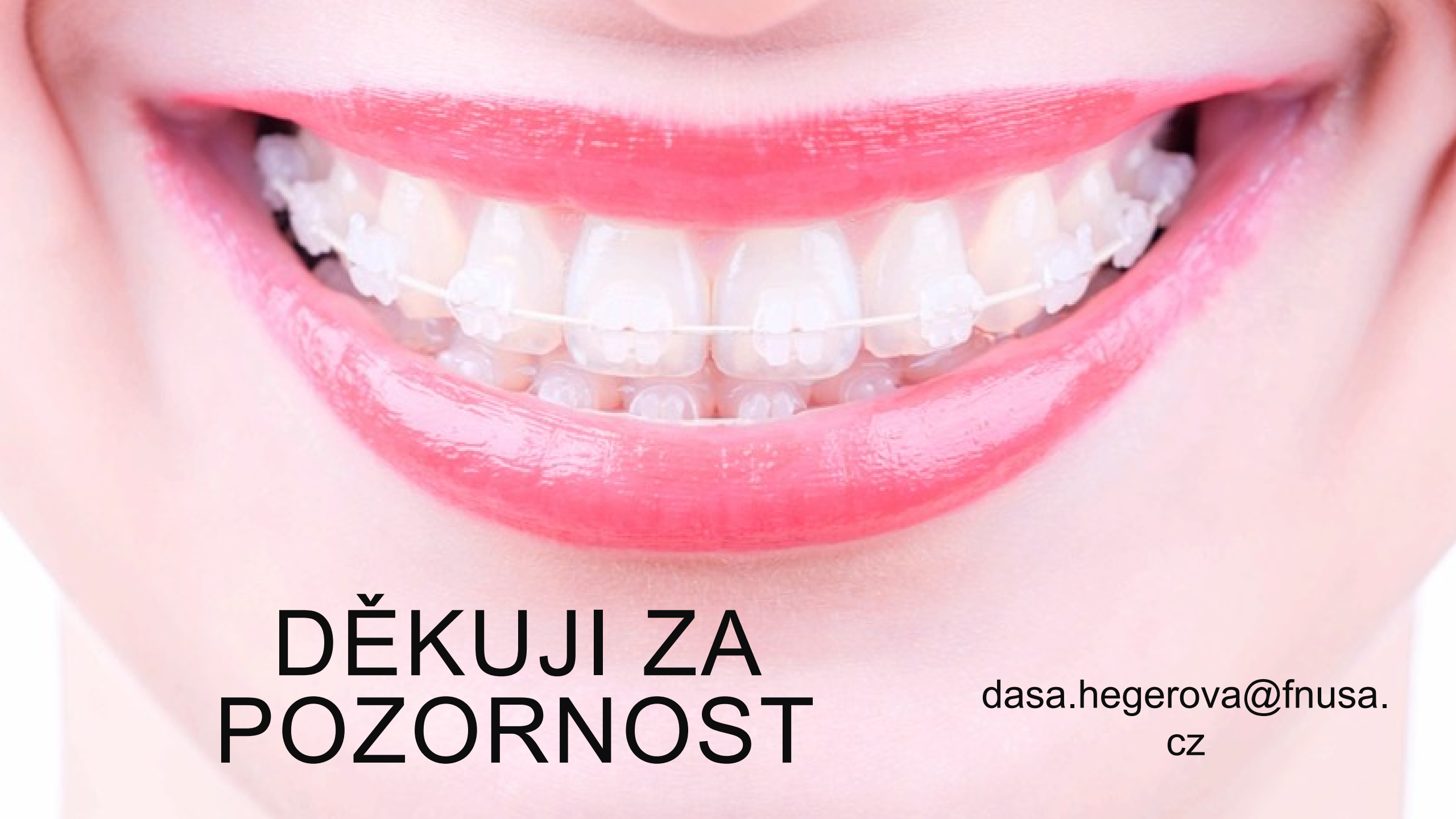









**DĚKUJI ZA  
POZORNOST**

dasa.hegerova@fnusa.  
CZ