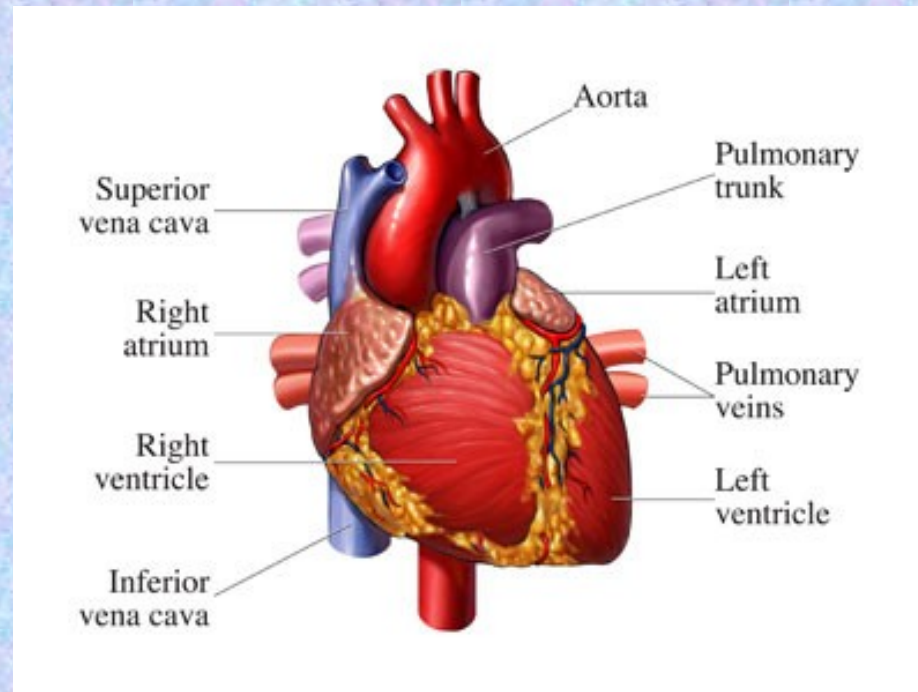
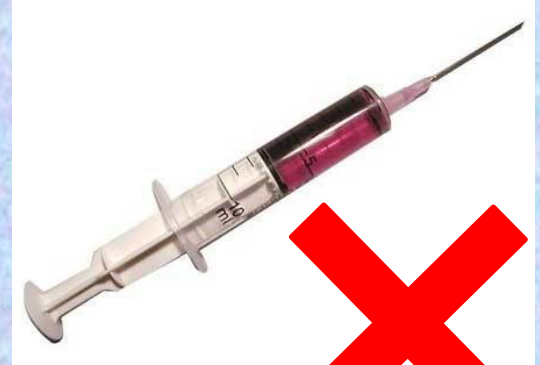

VYŠETŘOVACÍ METODY

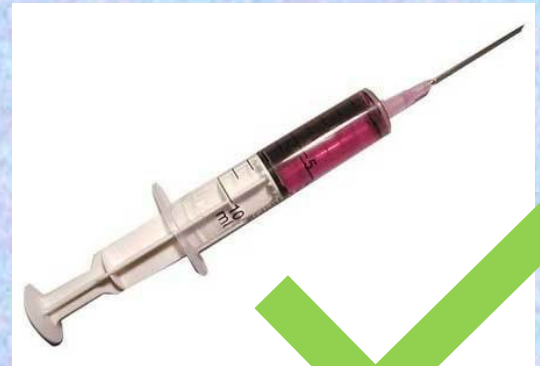V KARDIOLOGII



- **Neinvazivní metody**



- **Invazivní metody**

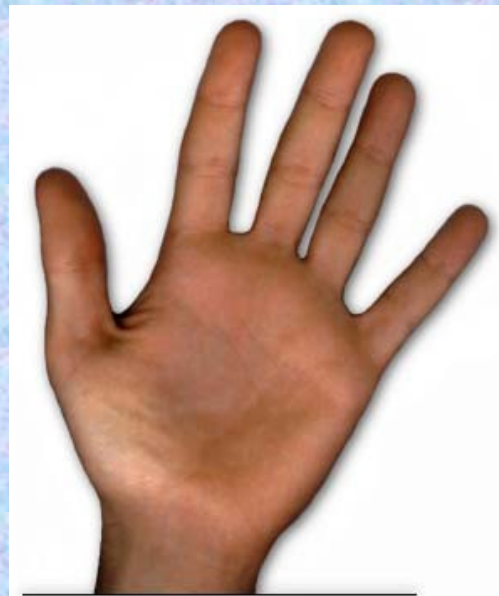


NEINVAZIVNÍ METODY

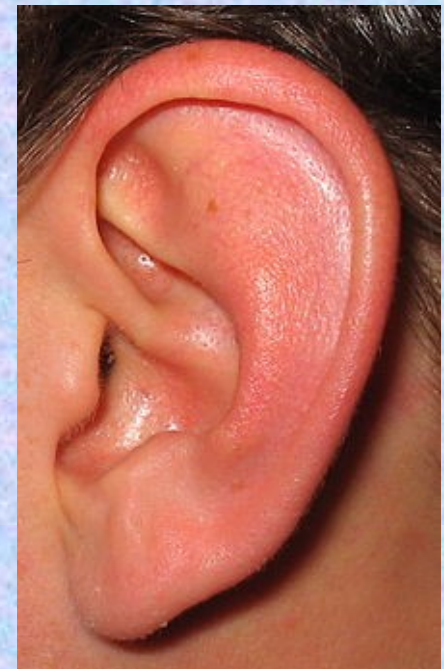Základní – užívány při vyšetření pacienta



Pohled



Pohmat

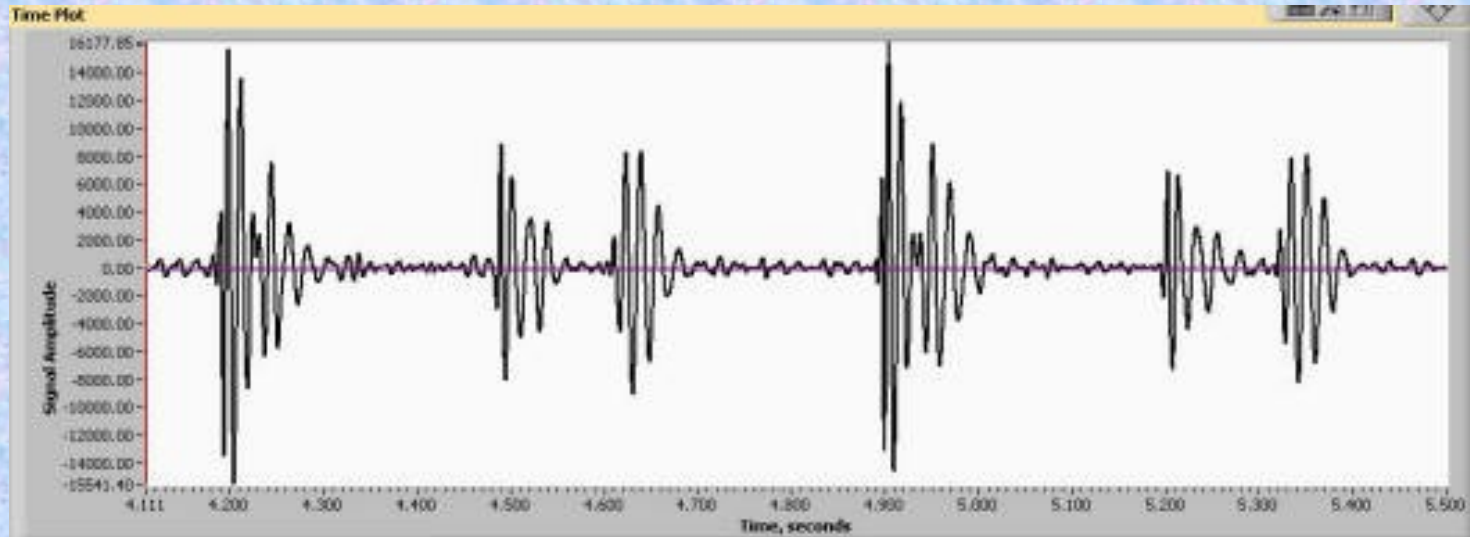


Poslech



Poklep

- **FONOKARDIOGRAFIE (FKG)**



S1

S2

S3

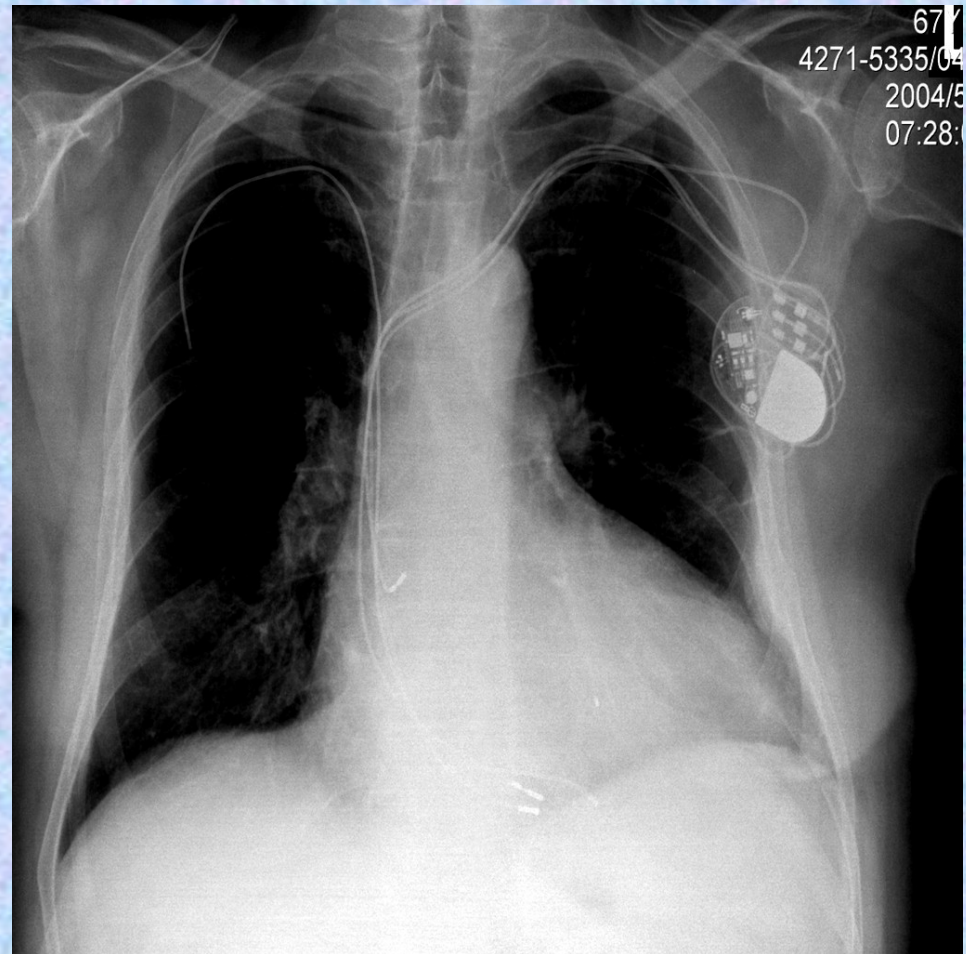
S1

S2

S3

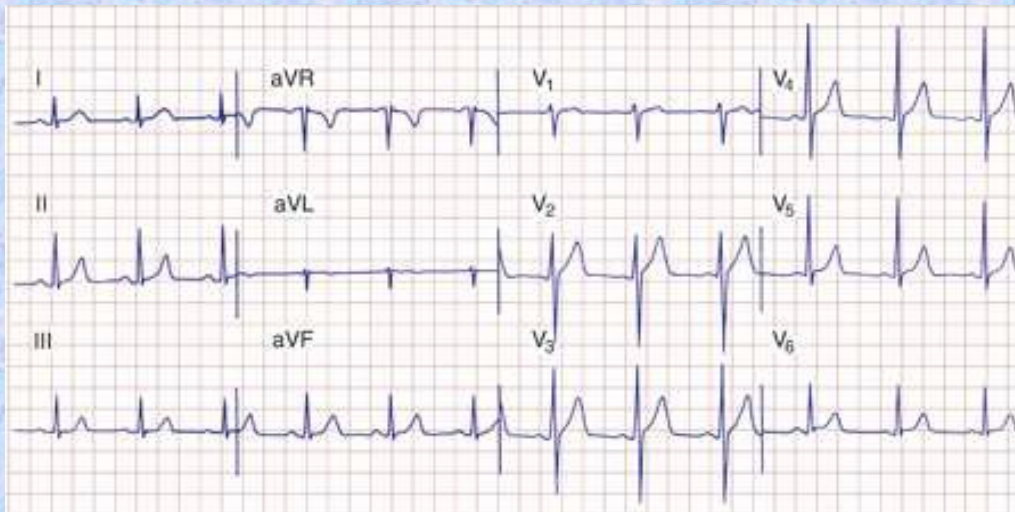
RTG

RTG hrudníku poskytuje užitečné informace o **velikosti** a **tvaru srdce**, stavu **pulmonálních cév** a může nám pomoci identifikovat nekardiální příčiny pacientova problému



ELEKTROKARDIOGRAFIE (EKG)

- Rutinní 12-svodové EKG
- EKG umožňuje určit srdeční rytmus, přítomnost levostranné hypertrofie, nebo předchozího infarktu myokardu včetně šířky QRS komplexu
- normální EKG vylučuje systolickou dysfunkci

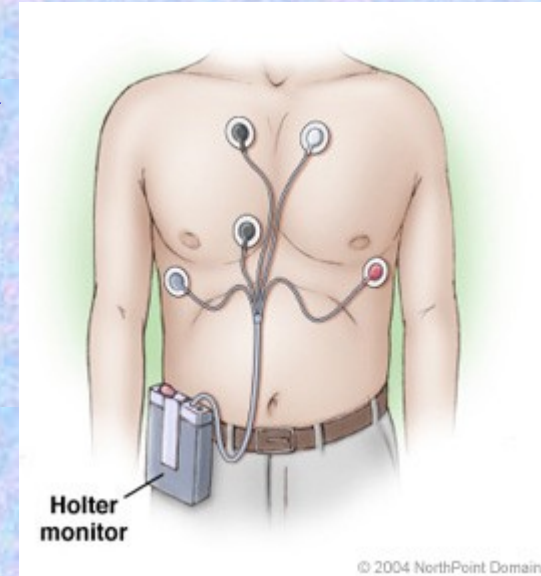


Source: Longo DL, Fauci AS, Kasper DL, Hauser SL, Jameson JL, Loscalzo J: *Harrison's Principles of Internal Medicine, 18th Edition*: www.accessmedicine.com

Copyright © The McGraw-Hill Companies, Inc. All rights reserved.

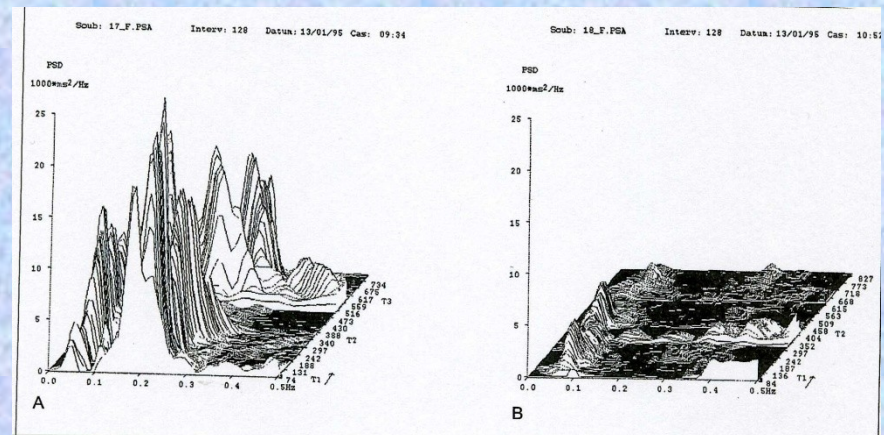
ELEKTROKARDIOGRAFIE

- **HOLTEROVO MONITOROVÁNÍ**
- 24-hodinový záznam EKG



✓ *určení variability srdeční frekvence*

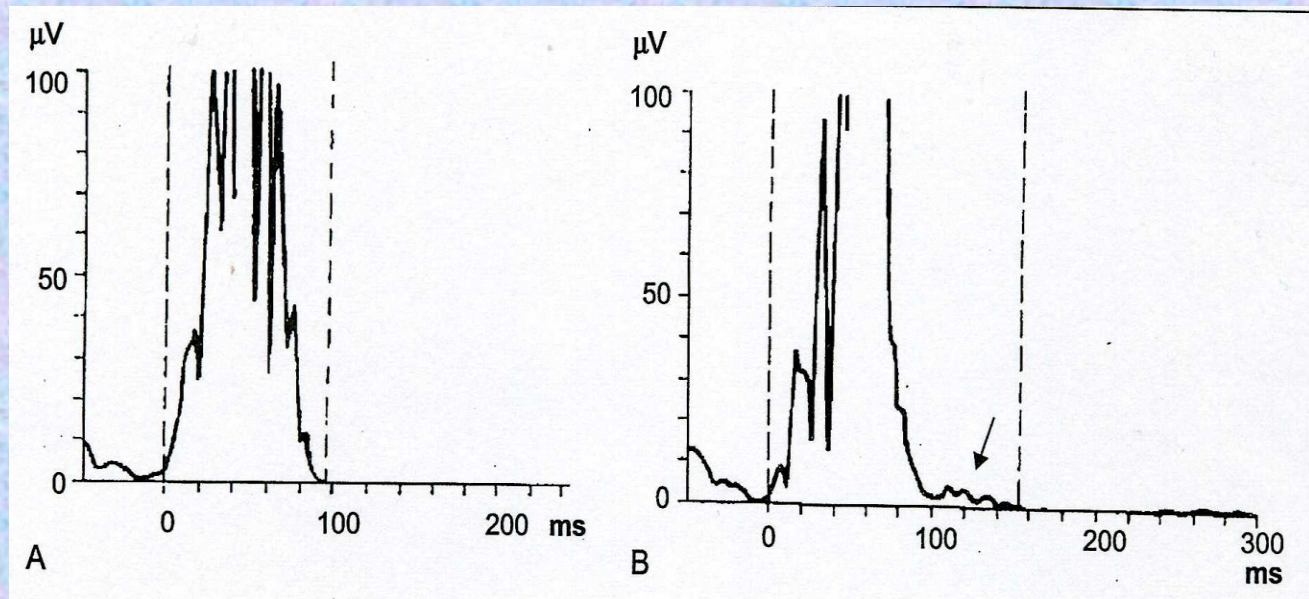
- časová analýza
- spektrální analýza



ELEKTROKARDIOGRAFIE

- HOLTEROVO MONITOROVÁNÍ

✓ *pozdní potenciály*



Reveal - implantabilní nahravač

**Patient Activator and
Reveal® Plus ILR**



**Medtronic CareLink®
Programmer**



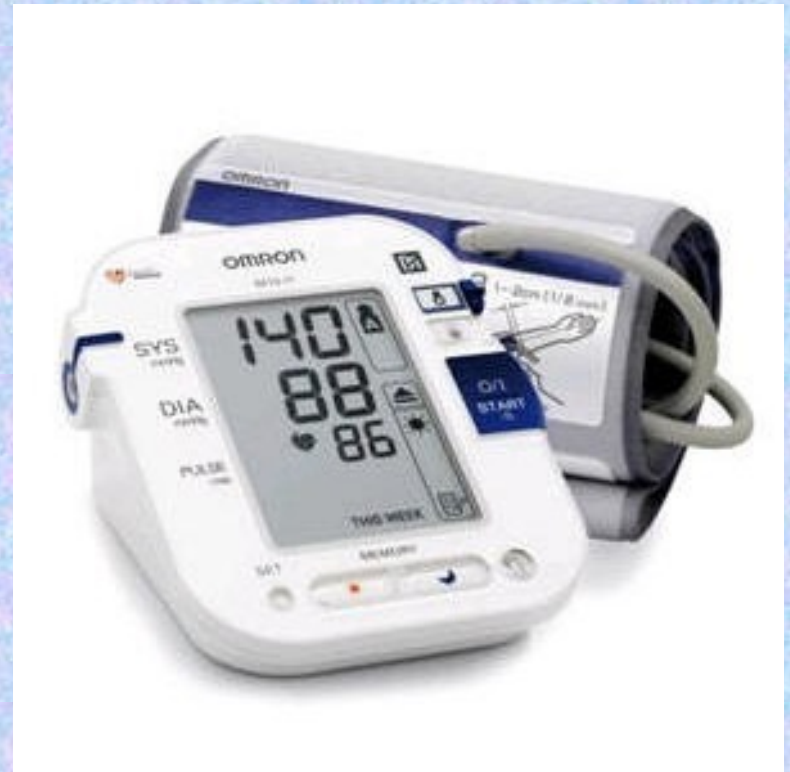- malý bezelektrodotový přístroj
- zaznamená EKG během synkopy
 - buď aktivace pacientem
 - nebo autoaktivace
- až 36 měsíců kontinuálního monitorování, až 42 min epizod v paměti.
- jednoduchá implantace, jednoduché sledování.

MĚŘENÍ KREVNÍHO TLAKU



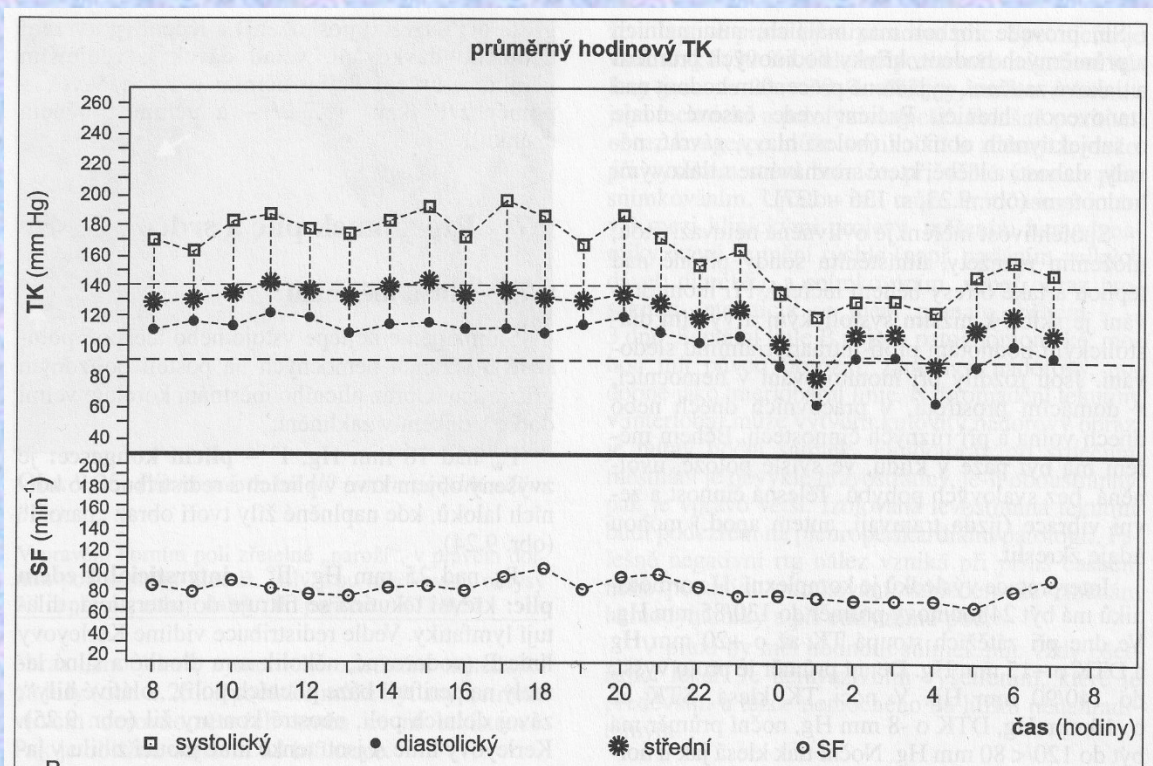
AUSKULTAČNÍ METODA

OSCILOMETRICKÁ METODA



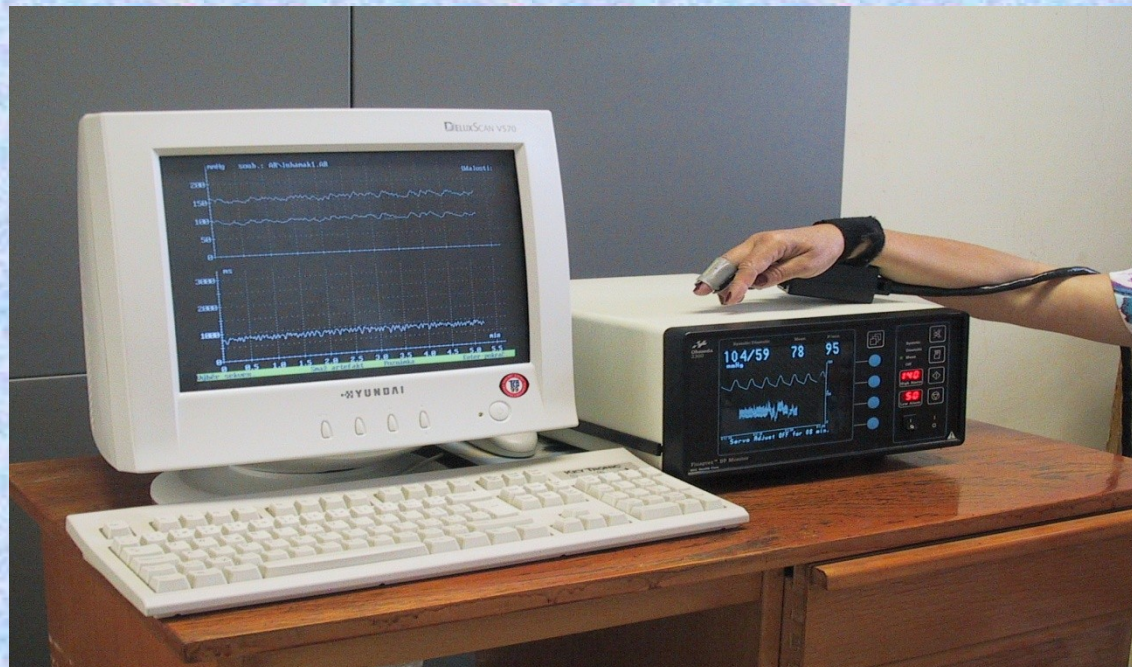
MĚŘENÍ KREVNÍHO TLAKU

- 24-HODINOVÉ AMBULATORNÍ MONITOROVÁNÍ KREVNÍHO TLAKU



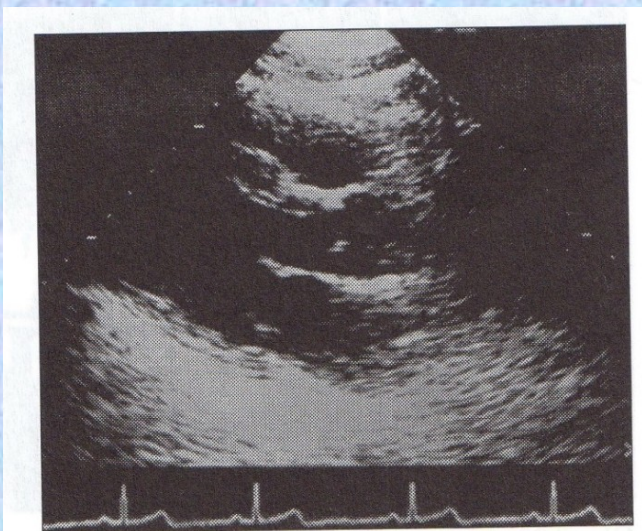
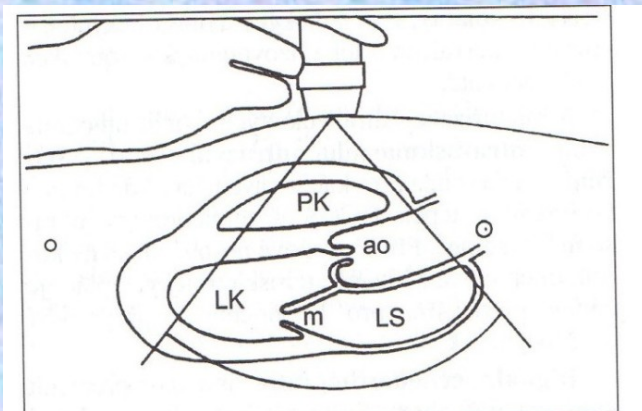
MĚŘENÍ KREVNÍHO TLAKU

- Kontinuální měření „tep-po-tepu“
- **Peňázova metoda** - fotopletysmografie

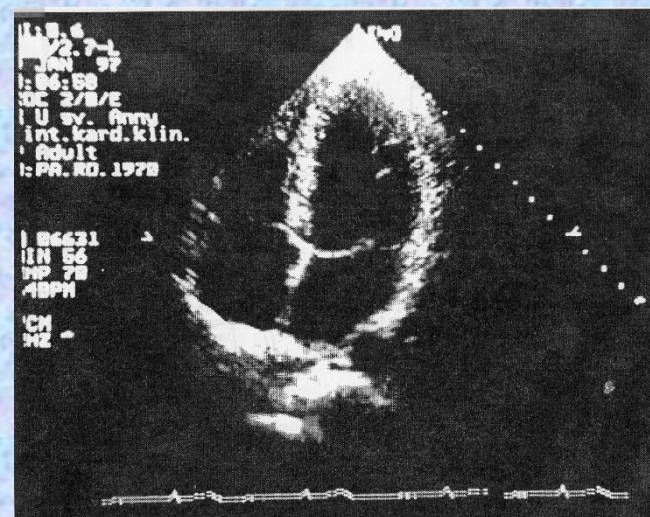
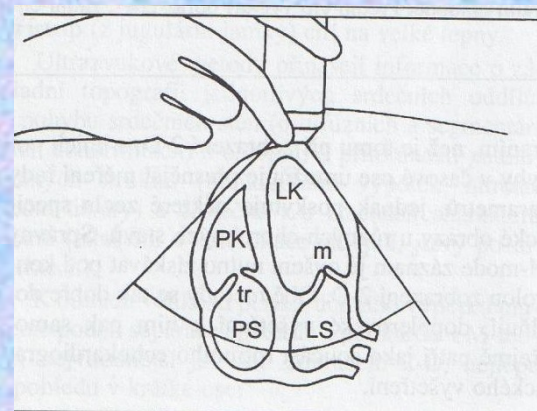


ECHOKARDIOGRAFIE

PARASTERNÁLNÍ DLOUHÁ OSA

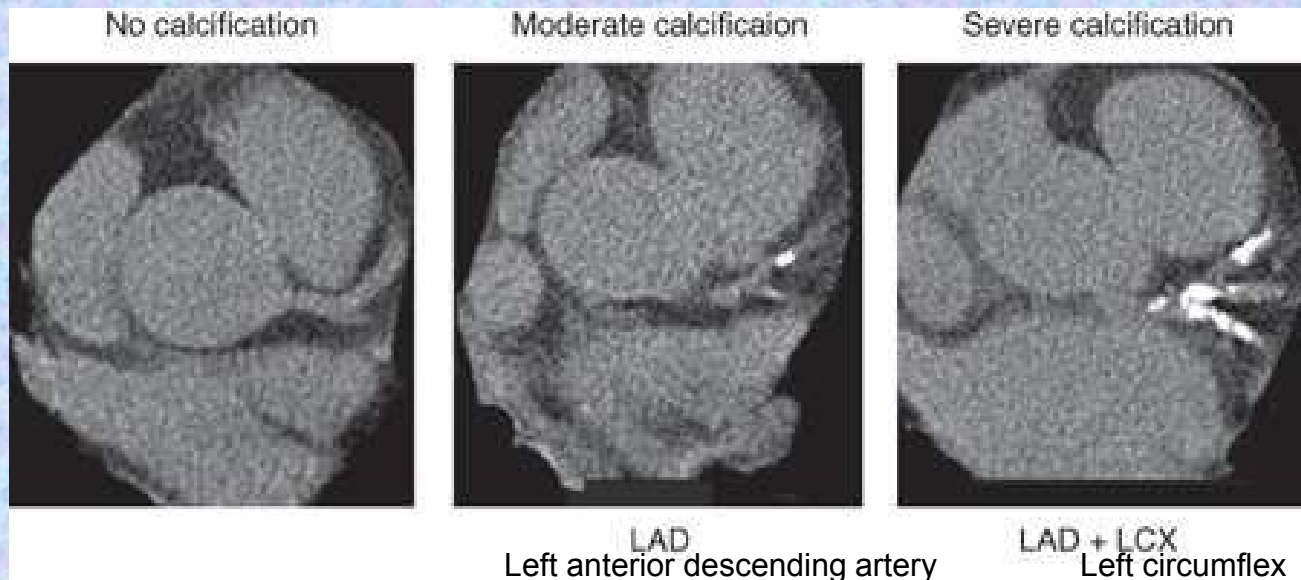


APIKÁLNÍ POHLED



POČÍTAČOVÁ TOMOGRAFIE

- CT je rychlá, jednoduchá neinvazivní metoda, která poskytuje obrazy myokardu a velkých cév

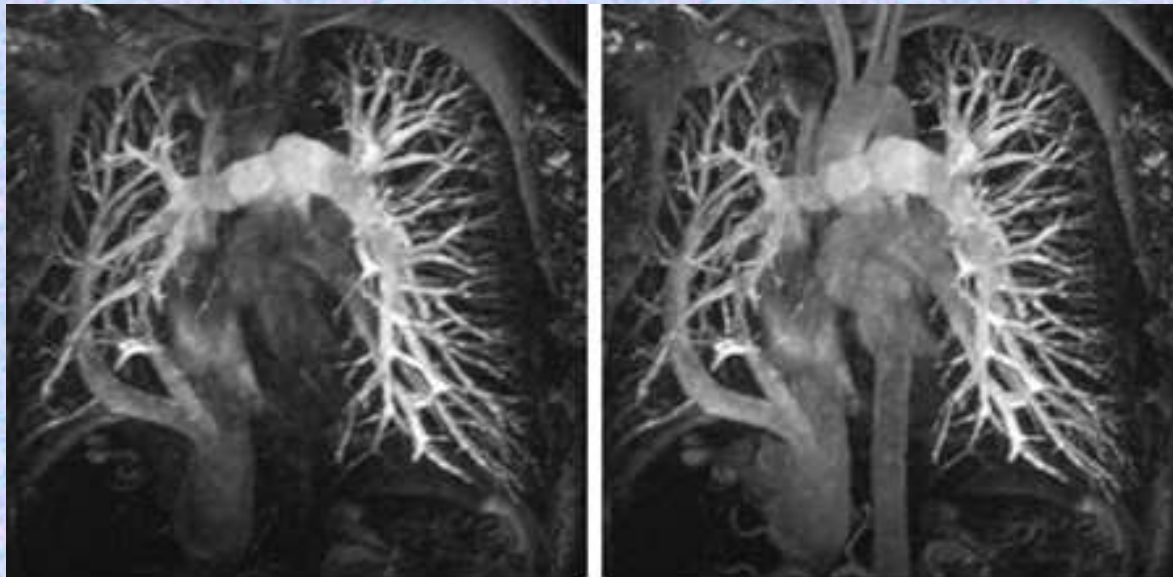


Source: Longo DL, Fauci AS, Kasper DL, Hauser SL, Jameson JL, Loscalzo J: *Harrison's Principles of Internal Medicine, 18th Edition*: www.accessmedicine.com

Copyright © The McGraw-Hill Companies, Inc. All rights reserved.

MAGNETICKÁ RESONANCE

- založena na magnetických vlastnostech vodíkového jádra
- užívána k přesnému stanovení EF, ESV, EDV, mohutnosti srdce
- výhodou je nepřítomnost radioaktivního záření

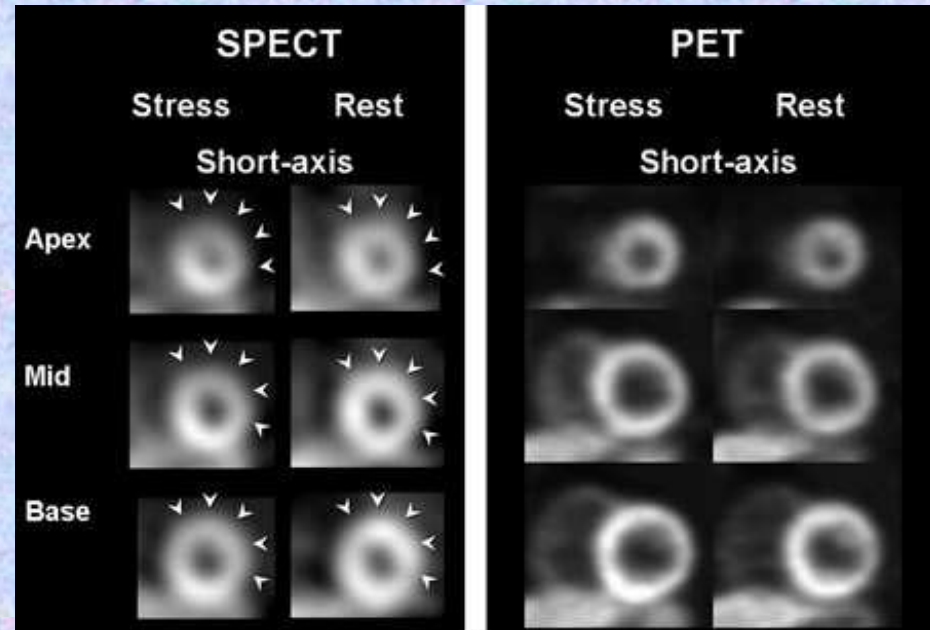


Source: Longo DL, Fauci AS, Kasper DL, Hauser SL, Jameson JL, Loscalzo J: *Harrison's Principles of Internal Medicine, 18th Edition*: www.accessmedicine.com

Copyright © The McGraw-Hill Companies, Inc. All rights reserved.

NUKLEÁRNÍ KARDIOLOGIE

- Nukleární (radionuklidové) zobrazování vyžaduje intravenózní aplikaci izotopů
- SPECT: Single photon emission computed tomography
- PET: positron emission tomography



Source: Longo DL, Fauci AS, Kasper DL, Hauser SL, Jameson JL, Loscalzo J: *Harrison's Principles of Internal Medicine, 18th Edition*: www.accessmedicine.com
Copyright © The McGraw-Hill Companies, Inc. All rights reserved.

INVAZIVNÍ METODY

- **SRDEČNÍ KATETRIZACE**

- ***Pravostranná katetrizace***

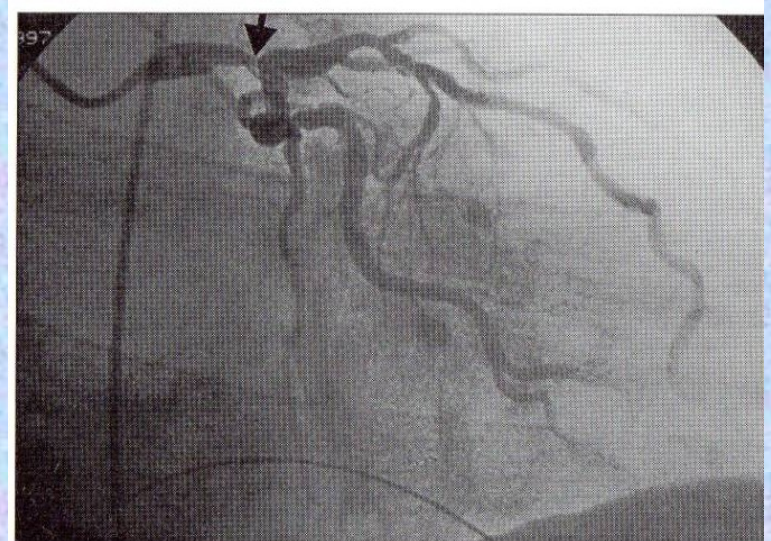- užíváme **balónkový katétra**, který je zaveden do **femorální nebo jugulární žíly**

- pod skiaskopickou kontrolou je navigován do **pravé síně, pravé komory a *a. pulmonalis***

- tlak v zaklínění (wedge pressure)

INVAZIVNÍ METODY

- **SRDEČNÍ KATETRIZACE**
- ***Levostranná katetrizace*** –
 - Vstupujeme přes *a. femoralis*, *a. axillaris* a *a. brachialis*
 - pod skiaskopickou kontrolou je katétr zaveden do vzestupné aorty skrze aortální chlopeň do levé komory
- **+ *koronární angiografie***



INVAZIVNÍ METODY

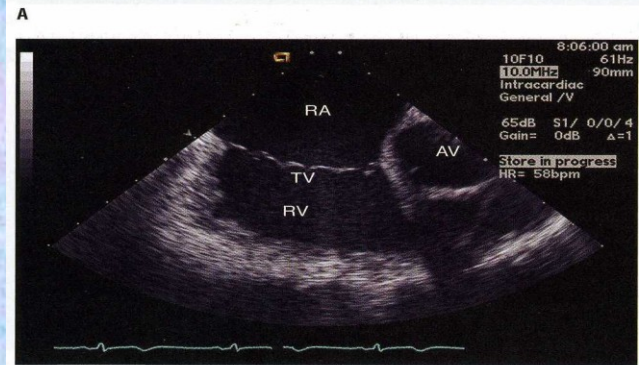
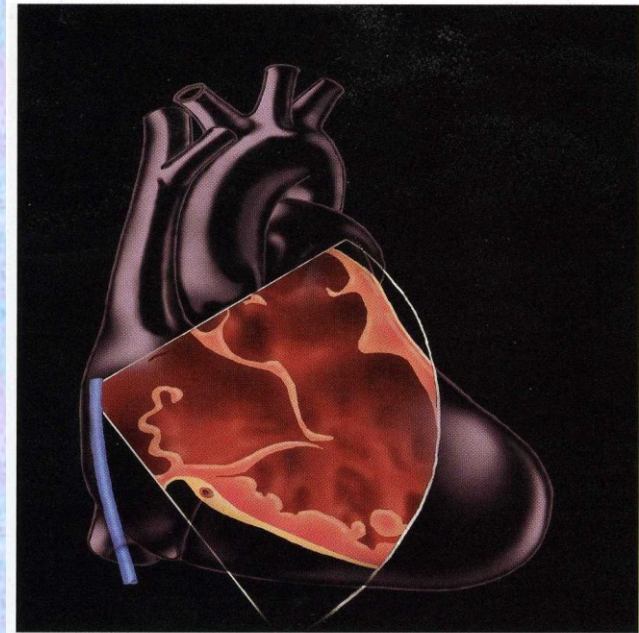
K čemu nám slouží katetrizace?

- ✓ měření tlaků v srdečních oddílech
- ✓ měření krevního průtoku
- ✓ odběr tkáně
- ✓ odběr krevních vzorků pro analýzu saturace kyslíku (zjišťování intrakardiálních zkratů)
- ✓ měření elektrického potenciálu

Intracardiac Echocardiography

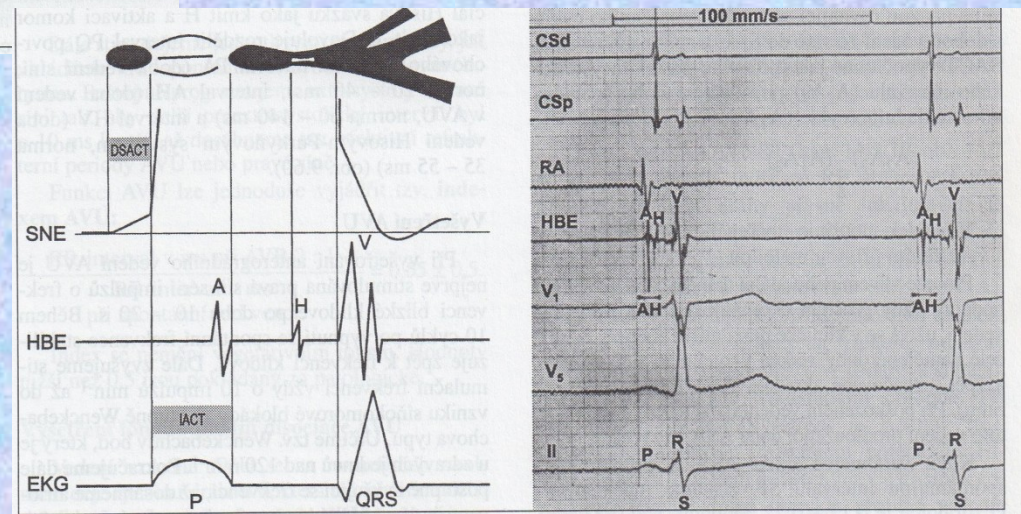
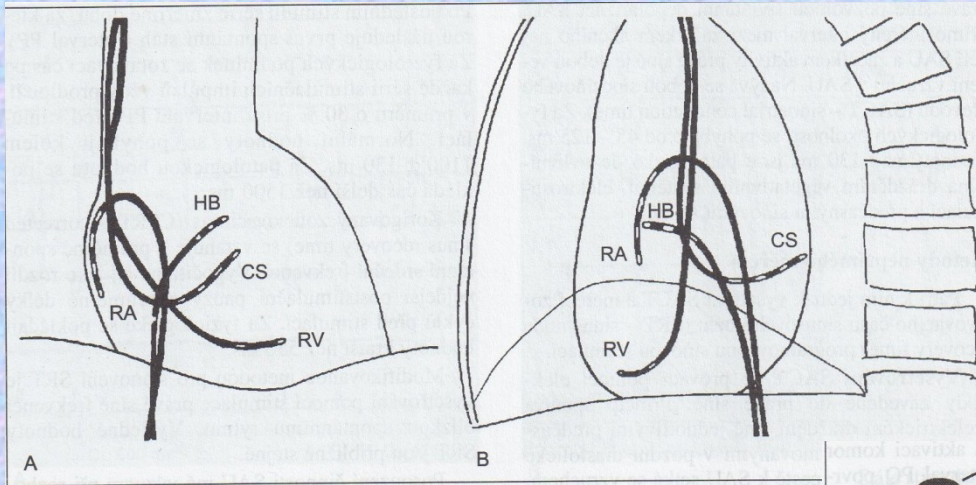
Is an intravascular ultrasound modality that provides diagnostic imaging of cardiac structures from within the heart.


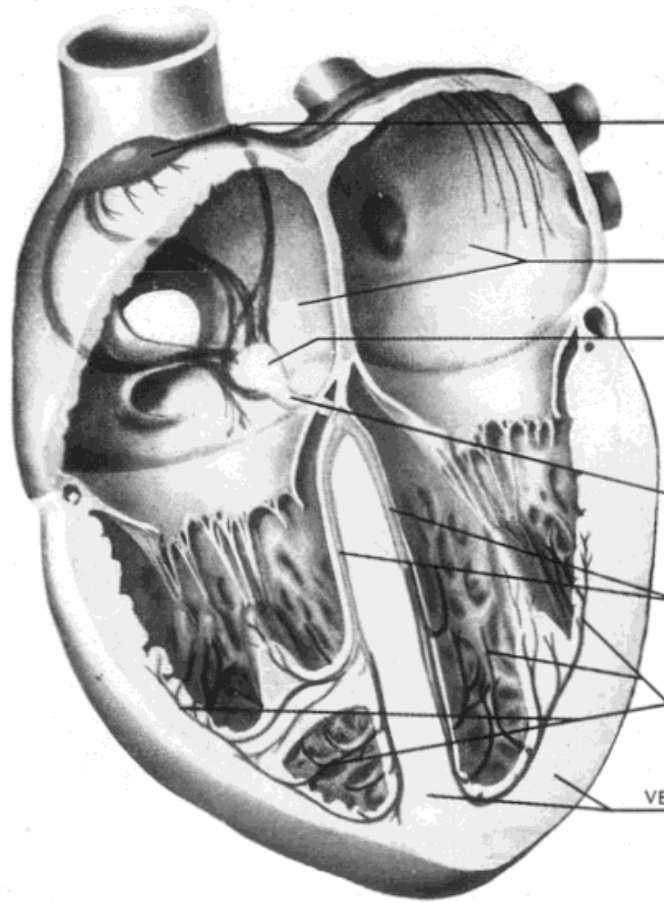
The first catheters used high frequency transducers (20-40 MHz) containing a single ultrasound crystal that rapidly rotated at the end of catheter



INVAZIVNÍ METODY

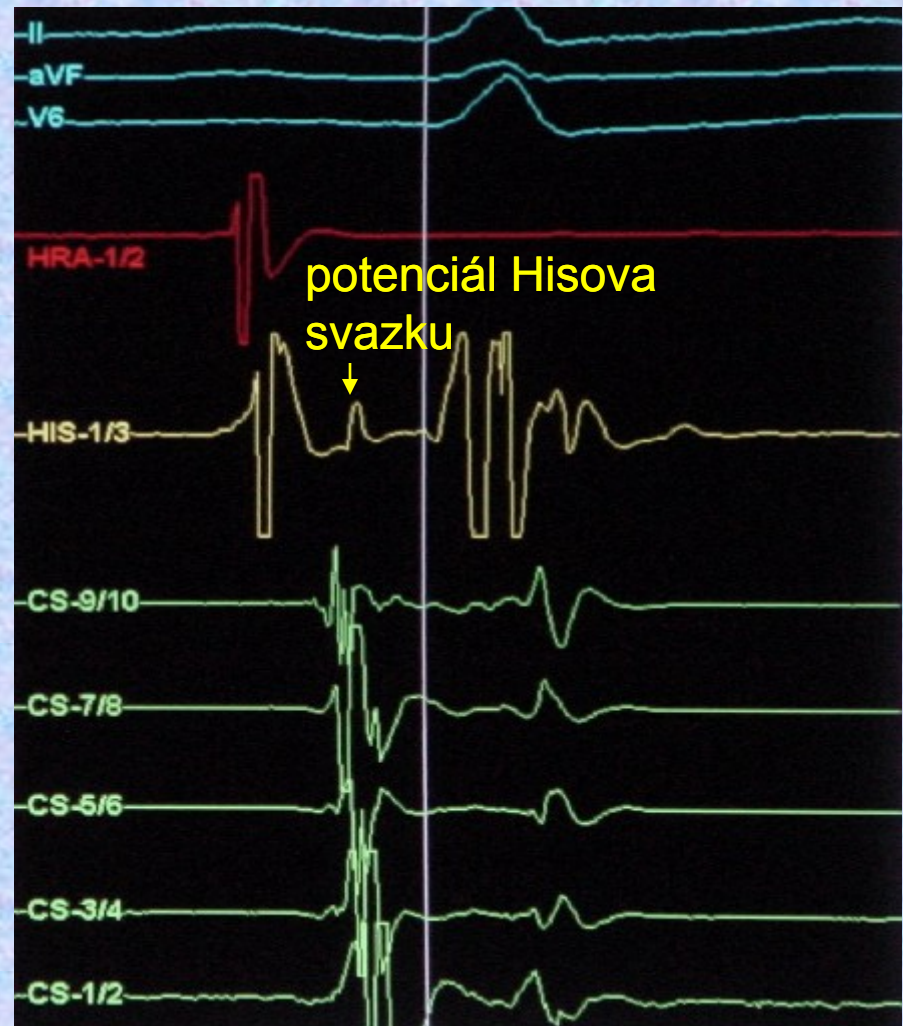
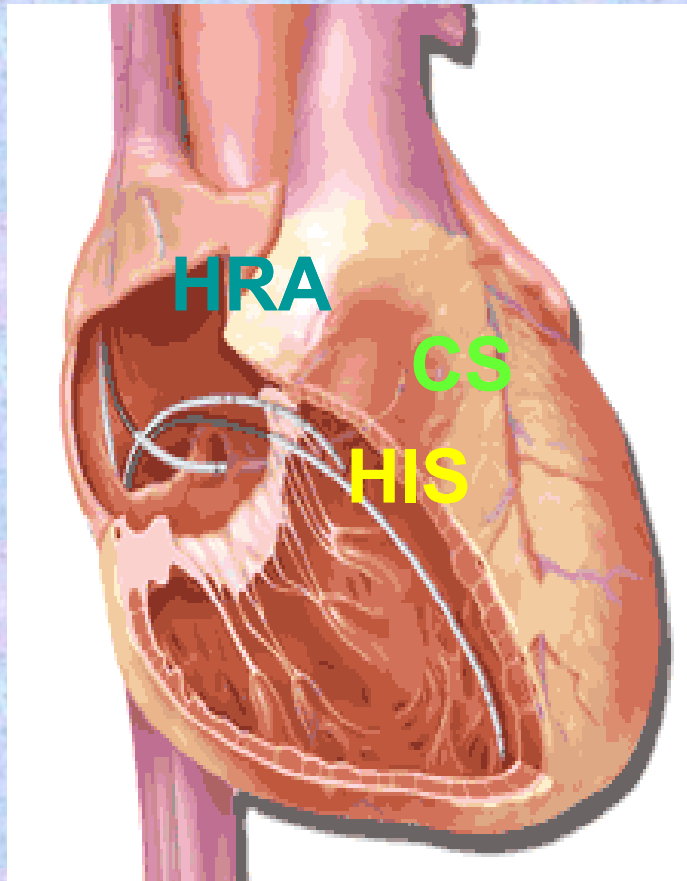
- ELEKTROFYZIOLOGICKÉ VYŠETŘENÍ





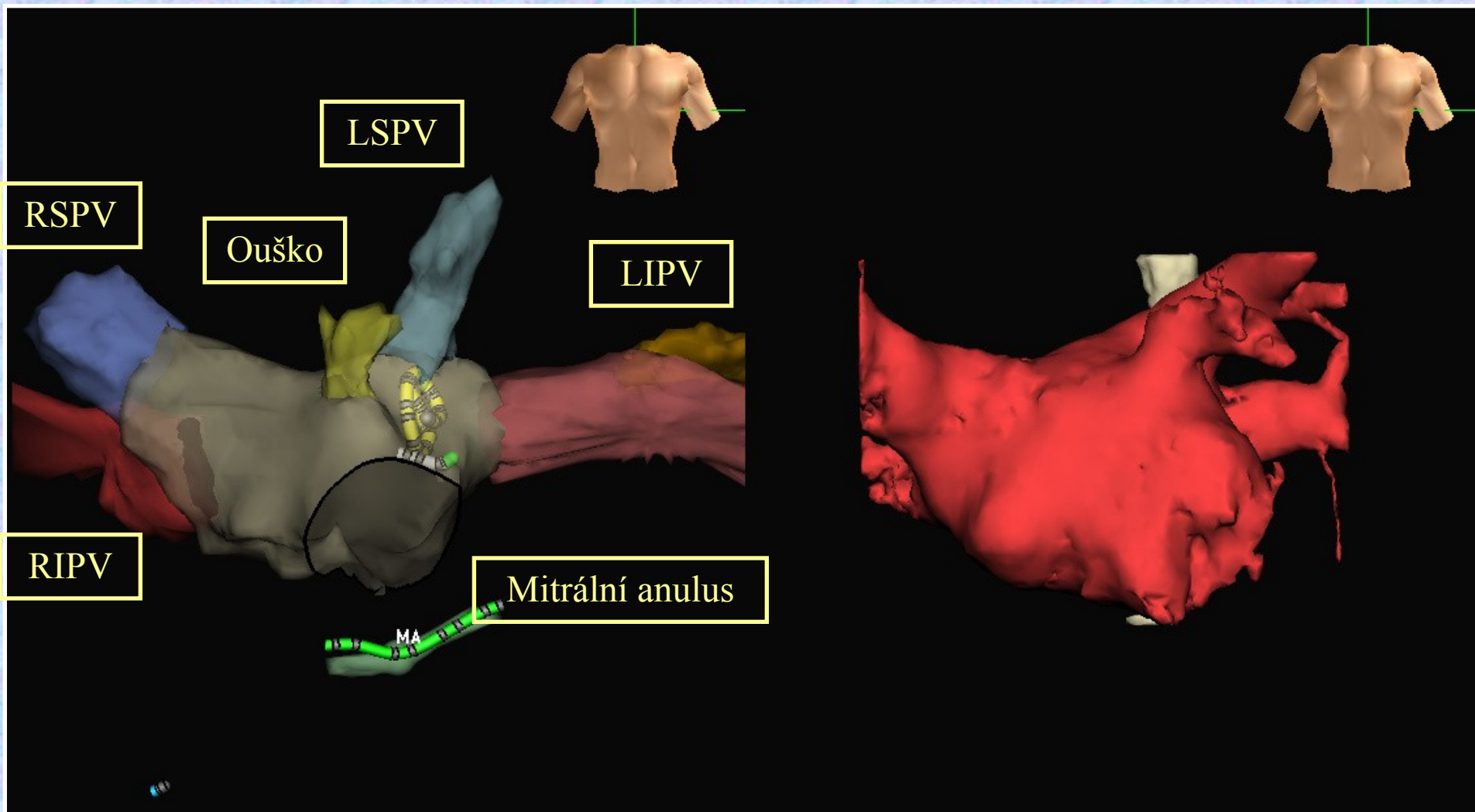
DIAGNOSTIKA ARYTMIÍ

Elektrofyzilogické vyšetření



Vytváření elektroanatomické mapy LS

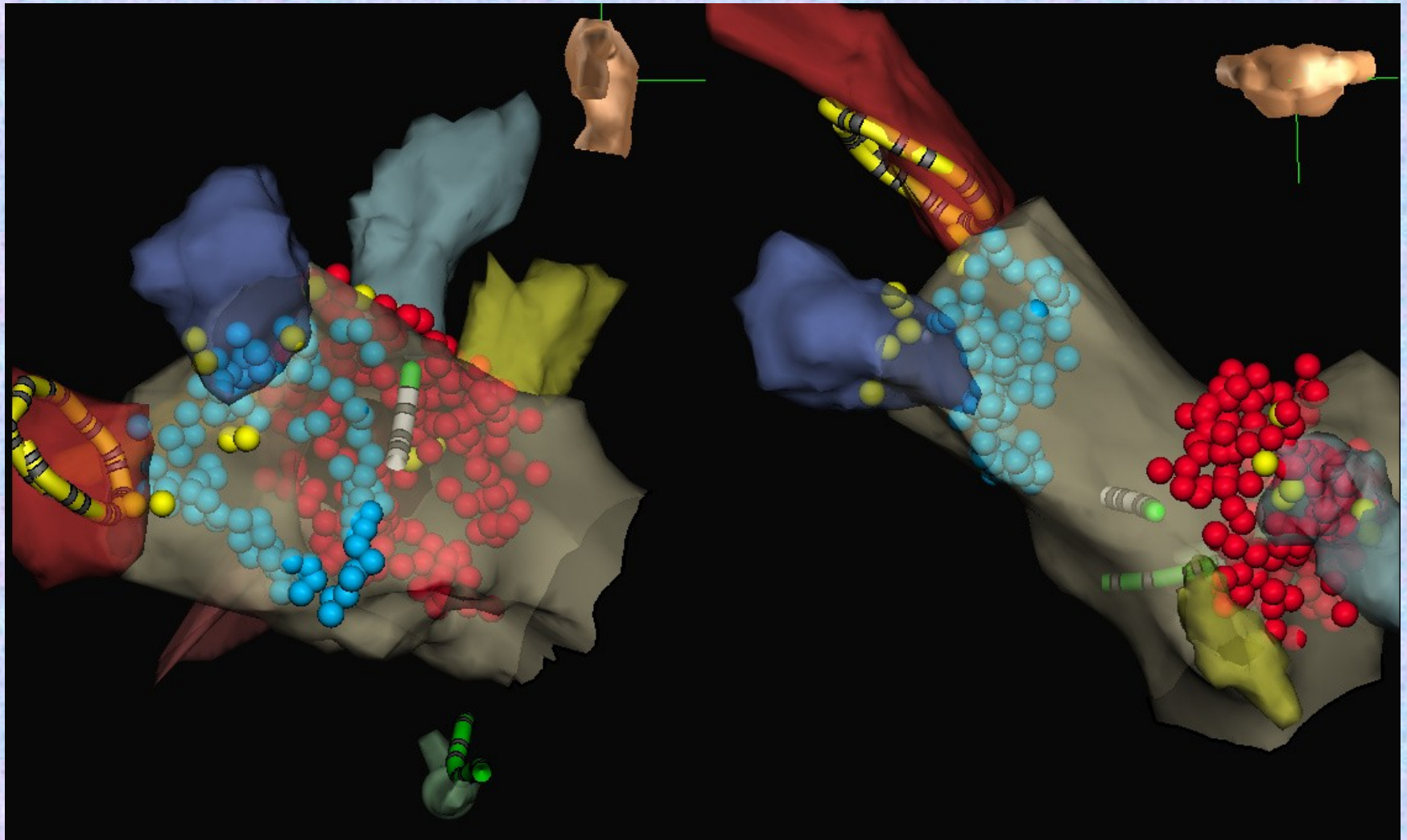
Synchronizované zobrazení NavX a CT



Izolace pravostranných plicních žil

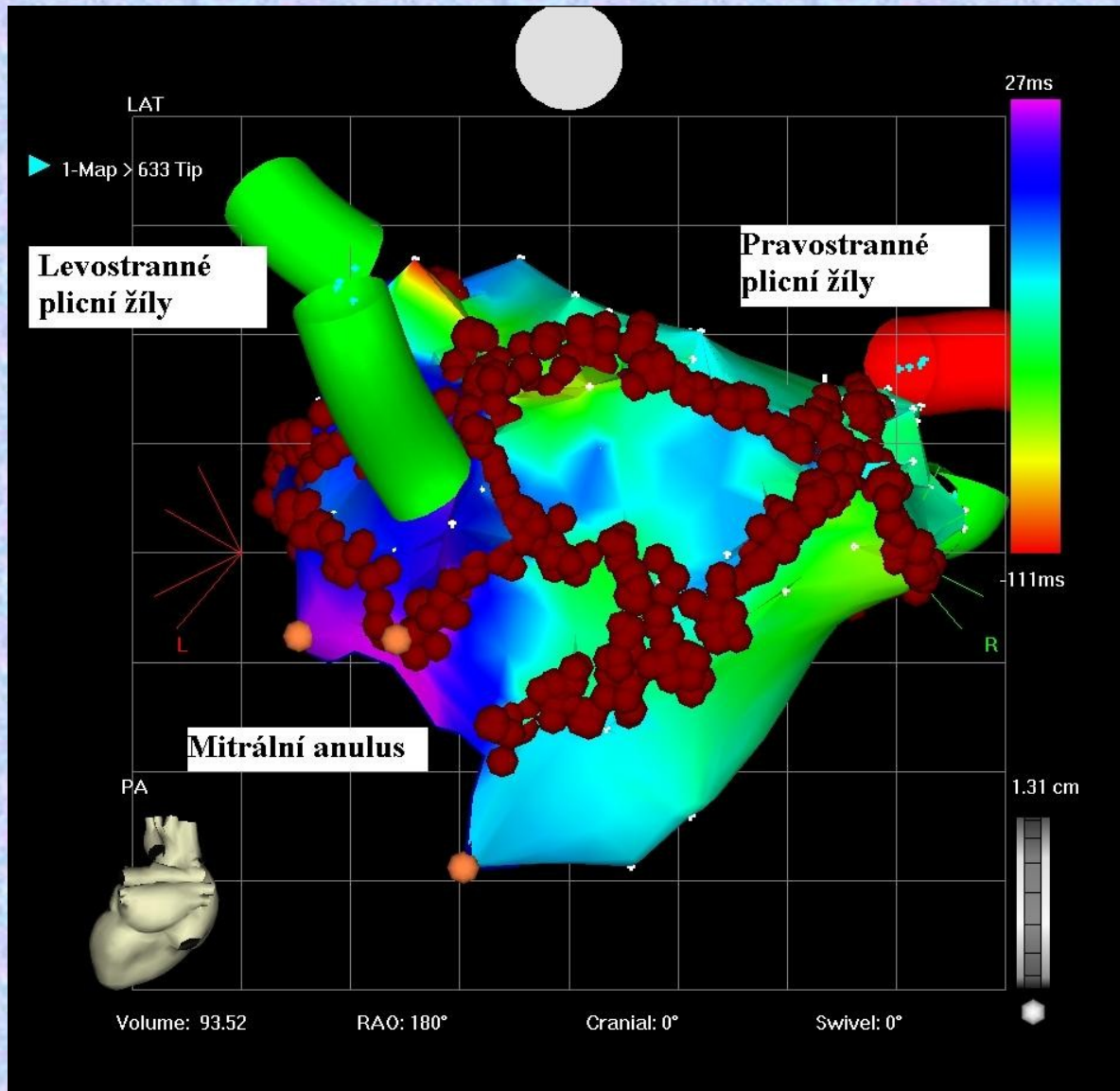
Mapování pomocí Lasso katetru a RFA gapu RIPV, zprava z boku

Pohled zhora



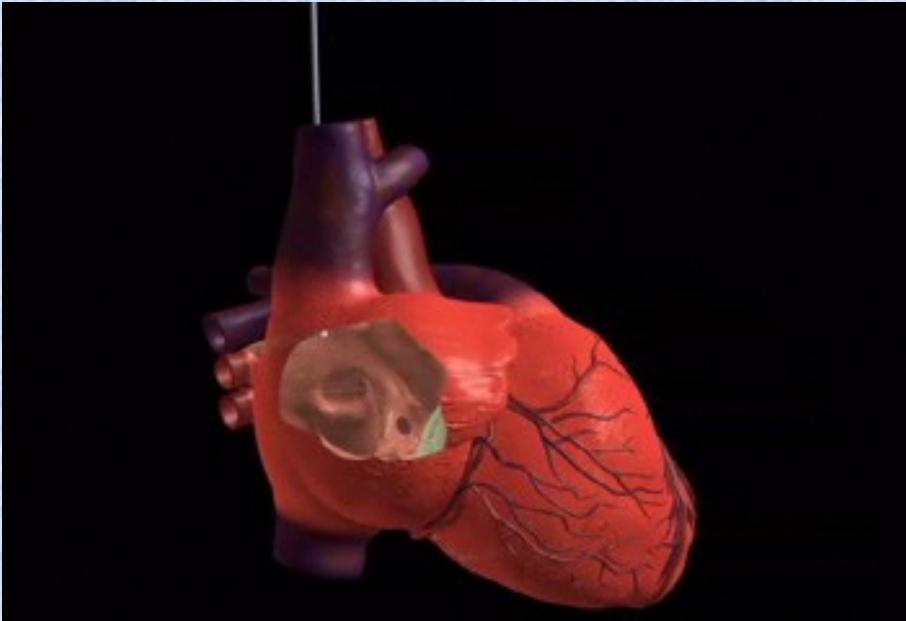
fibrilace síní

Katetrová ablace v levé síni s izolací plicních žil a lineárními lézemi v levé síni

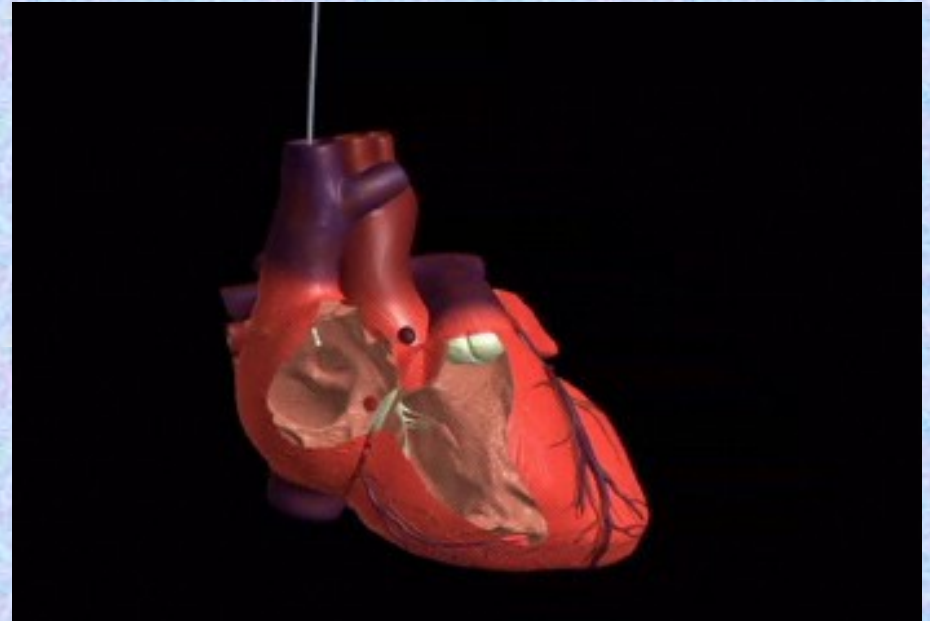


Pohled na zadní stěnu levé síně - cirkulární léze kolem levo i pravostranných plicních žil a spojovací linie navzájem a k mitrálnímu anulu vlevo i vpravo

ELEKTRODY PRO KARDIOSTIMULACI

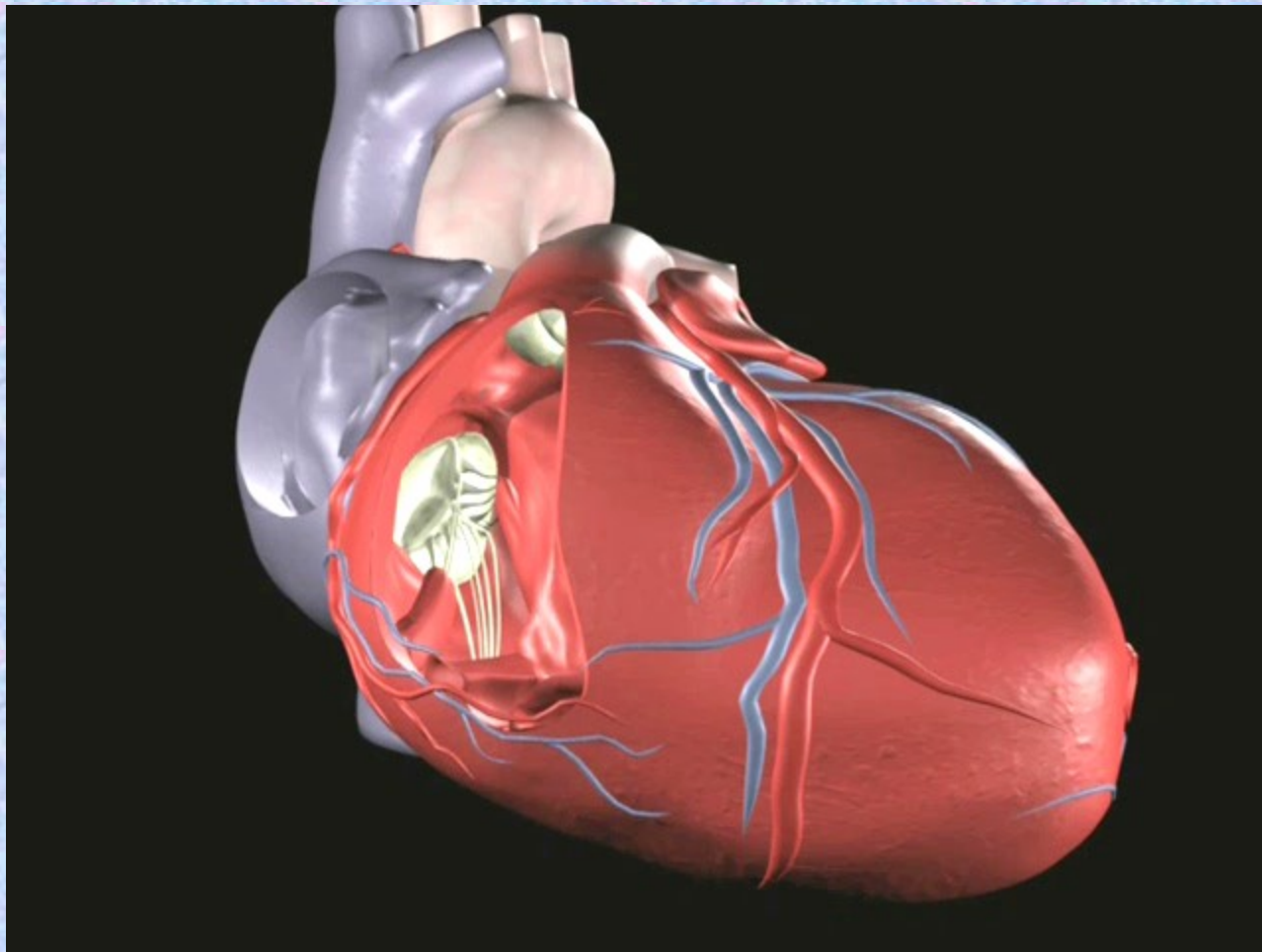


Pravá síň a ouško




Pravá komora

ELEKTRODY PRO KARDIOSTIMULACI



RESYNCHRONIZAČNÍ TERAPIE



Dálkové monitorování PM/ICD

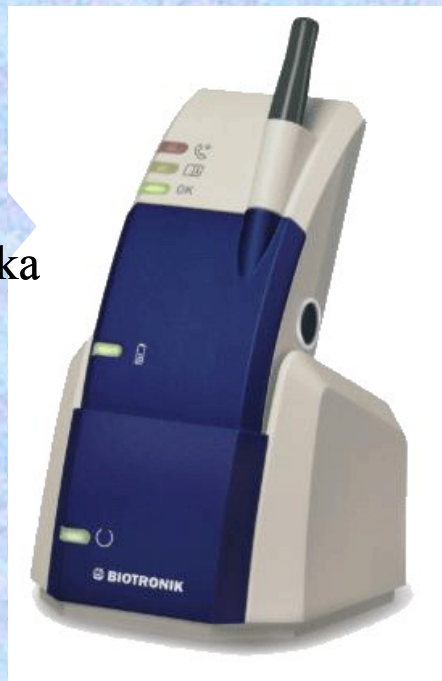- **Růst počtu pacientů + komplikovanosti PM a ICD
⇒ zvýšení časové náročnosti ambulantní kontroly**
 - **zajištění trvalého sledování pacientů**
 - **snížení počtu ambulantních kontrol**
 - **rozlišení „nekomplikovaného a komplikovaného“ pacienta**
 - **zajištění „komplikovaného“ pacienta**

Přenos zprávy

OKAMŽITĚ

(pouze, pokud je pac. jednotka
na dosah implantátu)

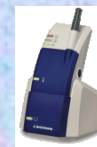
závažná událost



PRAVIDELNĚ

(1x denně, v noci,
v programovanou hodinu)

standardní měření,
všechny události



OBĚHOVÉ SELHÁNÍ

- Hlavní úlohou krevního oběhu je udržet dostatečnou perfuzi orgánů

$$TK = SV \times TPR$$

Minutový výdej srdce nestačí dané metabolické potřebě při běžném pracovním zatížení anebo klesá pod normální hodnoty i v klidu

oběhové selhání je generalizované neadekvátní proudění krve v organismu, které způsobuje poškození tkání v důsledku sníženého proudění – tedy snížené dopravy kyslíku (a dalších výživových faktorů). Sám kardiovaskulární systém (srdeční svalovina, stěny cév, vazomotorický systém, a další části cirkulace) se zhoršuje až přijde oběhový šok

OBĚHOVÉ SELHÁNÍ

$$TK = \underline{SV} \times TPR$$

SV je snížen:

- ✓ snížení objemu krve (snížený žilní návrat)
- ✓ vazodilatace ve venózním systému
- ✓ snížená čerpací funkce srdce

OBĚHOVÉ SELHÁNÍ

✓ snížení objemu krve

snížený žilní návrat z důvodu zmenšeného objemu cirkulující krve nebo snížení žilního rezervoáru

Klinicky: např. hypovolemický (hemoragický) šok

(Frank-Starlingův mechanismus – snížení SV)

Léčba: doplnění objemu tekutin – infuze (např. fyziologický roztok)

OBĚHOVÉ SELHÁNÍ

✓ Vazodilatace žilního systému

– náhlá periferní vazodilatace – např. náhlá ztráta vazomotorického tonu (masivní dilatace cév):

vazomotorická synkopa (=neurogení šok při např. poškození mozku, hluboká nebo spinální anestézie)

vazovagální synkopa

Emoční - např. silná emoční aktivace parasymptatiku vedoucí ke zpomalení srdce a aktivuje potlačení vlivu sympatiku na cévy – nastává dilatace cév, snížení SV a TK

OBĚHOVÉ SELHÁNÍ

✓ Snížená čerpací funkce srdce

Srdce není schopno pracovat jako srdeční pumpa

Např. infarkt myokardu, těžká dysfunkce srdečních chlopní, srdeční arytmie, poškození srdce toxiny

Výsledkem je rozvoj kardiogenního šoku (tj. oběhový šok, který vyplývá z oslabené schopnosti srdce jako pumpy;

85% lidí, u kterých se rozvine kardiogenní šok, nepřežije)

OBĚHOVÉ SELHÁNÍ

$$TK = SV \times TPR$$

Oběhový šok beze změny SV

Obrovský nárůst metabolických nároků organismu (tak velký, že fyziologický SV je nedostatečný)

Abnormální perfuze tkáněmi – septický šok (otrava krví)

(neadekvátní zásobenění nutrienty nebo neadekvátní produkce odpadních látek z tkání)

OBĚHOVÉ SELHÁNÍ

$$TK = SV \times \underline{TPR}$$

TPR se snižuje:

- ✓ vazodilatace z toxických příčin (histamin – alergie, anafylaktický šok; např. bodnutí včelou)
- ✓ vegetativní kolaps - dysbalance autonomního nervového systému (pokles vlivu sympatiku na cévní tonus – vše souvisí se situacemi popsanými u vazodilatace žilního systému)

SYNKOPA – projevem mozkové ischemie, která vzniká při náhlém poklesu tlaku v rámci selhání krevního oběhu

- pokud se vědomí vleže vrátí rychle – do jedné minuty

Příčiny synkop

A. Reflexní

- vazovagální při emoci a strachu (injekce)
- syndrom karotického sinu
- hyperventilační syndrom
- při nízké tenzi kyslíku v arteriální krvi (anoxická), z nízké tenze kyslíku ve vzduchu, u cyanotických vad a u cor pulmonale s hypoxémií
- dráždění pleury, peritonea (vpich, vyprázdnění velkého množství tekutin)
- při bolesti
- masivní plicní embolie – traumatická

B. Kardiální (*nejčastější mechanismy*)

- fibrilace komor
- zástava komor
- náhlé zpomalení komorové frekvence (atrioventrikulární disociace)
- záchvatová tachykardie (sinusová, flutter nebo fibrilace síní)
- selhání myokardu (akutní myokarditis)
- obstrukce levého žilního ústí (trombus, myxom)
- porucha dynamiky srdeční činnosti (nekróza papilárního svalu, utržení chlopně, perforace septa)
- perikardiální tamponáda
- obstrukce plicního řečiště

C. Mozkové

- ložisková ischemie mozku (embolie, tepenná okluze)
- ortostatická hypotenze
 - rekonvalescence
 - neurocirkulační astenie
 - porucha posturálních reflexů
 - sympatektomie (chemická u hypertoniků z antihypertenčních látek)

D. Pokles žilního návratu z anatomických příčin

- rozsáhlé varixy

E. Metabolické poruchy a intoxikace

- diabetická acidóza a neuropatie
- hypoglykémie
- barbituráty aj.
- alkohol
- hypotermie

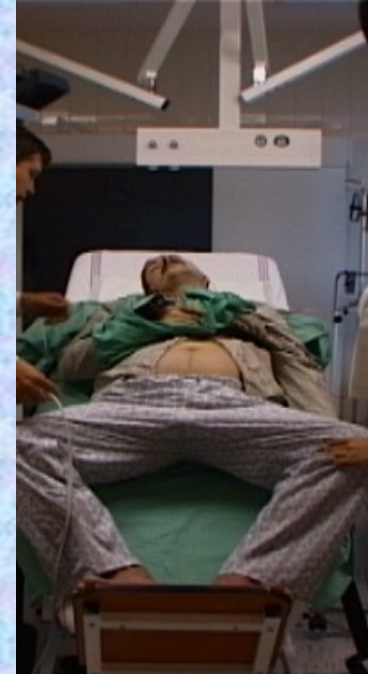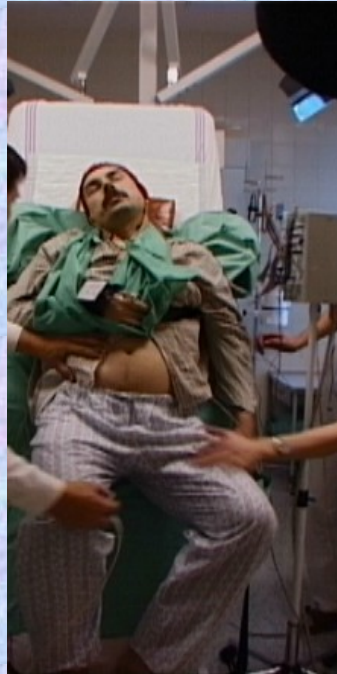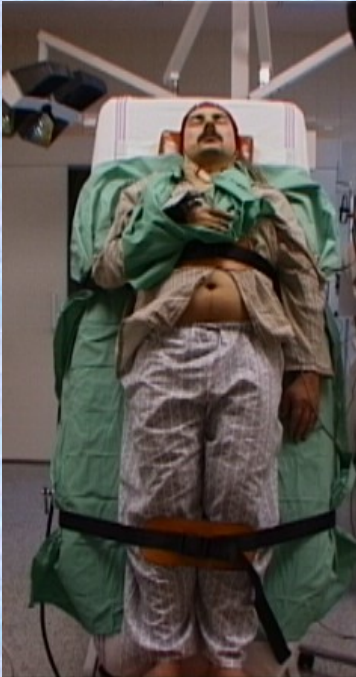F. Neurohumorální lokální vazodilatace u anafylaktických, toxických a septických stavů

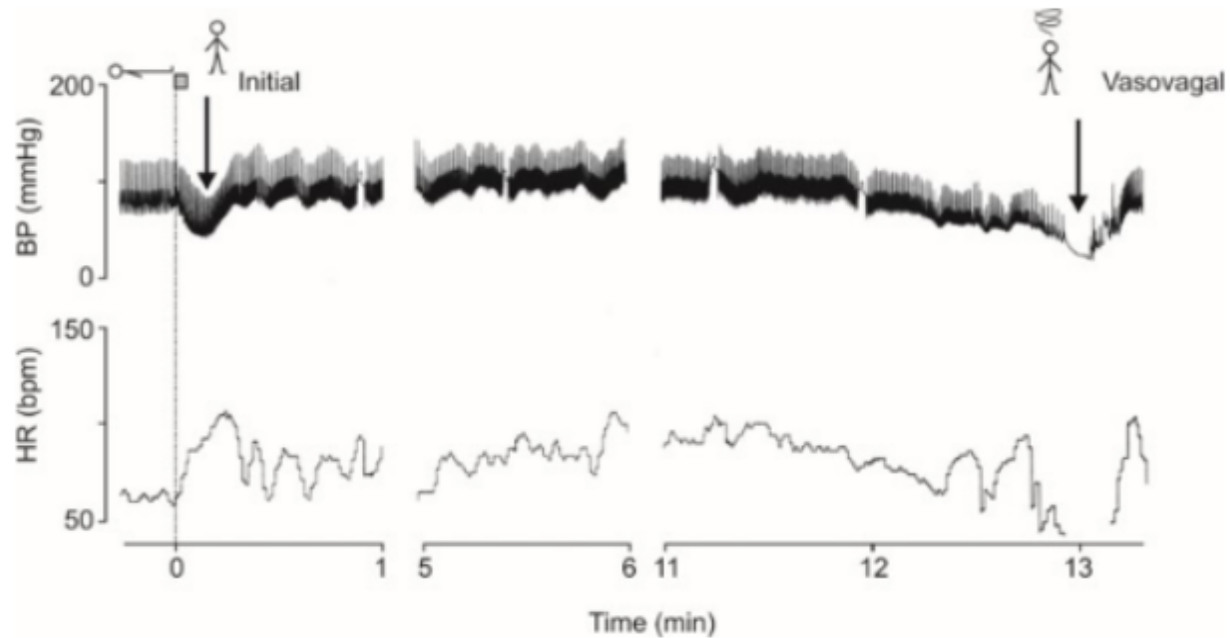
NYHA klasifikace

Functional Capacity	Objective Assessment
Class I	Patients with cardiac disease but without resulting limitation of physical activity. Ordinary physical activity does not cause undue fatigue, palpitations, dyspnea, or anginal pain.
Class II	Patients with cardiac disease resulting in slight limitation of physical activity. They are comfortable at rest. Ordinary physical activity results in fatigue, palpitation, dyspnea, or anginal pain.
Class III	Patients with cardiac disease resulting in marked limitation of physical activity. They are comfortable at rest. Less than ordinary activity causes fatigue, palpitation, dyspnea, or anginal pain.
Class IV	Patients with cardiac disease resulting in inability to carry on any physical activity without discomfort. Symptoms of heart failure or the anginal syndrome may be present even at rest. If any physical activity is undertaken, discomfort is increased.

Source: Adapted from New York Heart Association, Inc., *Diseases of the Heart and Blood Vessels: Nomenclature and Criteria for Diagnosis*, 6th ed. Boston, Little Brown, 1964, p. 114.

Tilt table test – vyšetření na nakloněné rovině (head-up tilt table test)





This figure shows the usefulness of a continuous tracing of finger arterial pressure (BP) and heart rate (HR) during cardiovascular reflex testing in a patient with vasovagal syncope. Drugs administration test with the [Finapres® Guided Autonomic Testing](#) application

Trvá-li pokles tlaku několik hodin, vznikají v ischemických orgánech metabolické poruchy a rozvíjí se obraz šoku

ŠOK = je syndrom akutní oběhové nedostatečnosti s projevy tkáňové ischemie v různých oblastech organismu

Patogenní stav:	nízký minutový výdej	Hemodynamický mechanismus
<p>ztráta krve:</p> <p>ztráta plazmy:</p> <p>zmenšení ECT*:</p> <p>zvýšená prostupnost kapilár</p> <p>pokles arteriální a žilní rezistence</p>	<ul style="list-style-type: none"> ● krvácení – vnitřní – zevní trauma, chirurg. výkon ● popálení ● ztráta NaCl a H₂O ● ztráta tekutin ● pocení, zvracení, průjmy, ● Addisonova krize, ● peritonitida, ileózní stav ● anafylaktický šok ● septické stavy ● neurogení vazodilatace ● bolest, emoce, trauma 	<p>nízký žilní návrat</p>
<p>trombus nebo myxom v levé nebo v pravé síni</p> <p>tamponáda</p> <p>tachyarytmie</p>		<p>pokles plnění komory</p>
<p>rozsáhlý infarkt myokardu</p> <p>tachyarytmie při akutním infarktu myokarditis</p> <p>ruptura papilárního svalu</p> <p>ruptura septa komor</p> <p>disekující aneuryzma aorty</p> <p>obstrukce výtoku z pravé komory</p> <ul style="list-style-type: none"> ● masivní plicní embolie 		<p>pokles nebo zástava kontrakce</p>

