



# **Osteomyelitidy čelistí, sinusitidy, specifické záněty**



# Osteomyelitis - definice

- osteon (kost) and muelinos (dřeň)
- převážně postihuje dolní čelist



# Etiologie

- Odontogenní infekce
- Následky zlomenin
- Hematogenní šíření ze vzdálenějších míst



# Rizikové (predisponující) faktory

- Množství patogenů
- Jejich virulence
- Stav imunitního systému
- Nedostatečné krevní zásobení kosti



# Místní faktory

- Odontogenní infekční fokus
- Radioterapie
- Trombóza místních cév
- Postižení kosti (m.Paget, osteofibrodysplasia, osteoporosis, užívání bisfosfonátů)



# Systemové faktory

- Diabetes
- Malnutrice
- Alkoholismus
- Leukemie



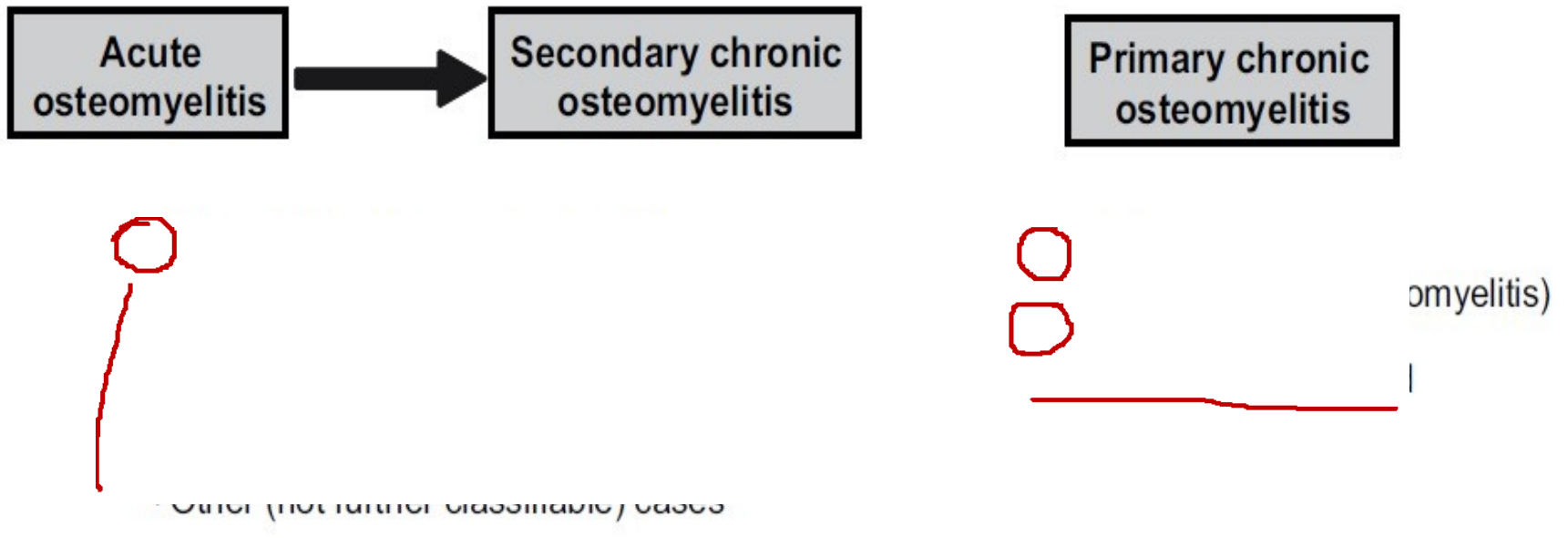
# Patogeneze

- Bakteriální invaze -> zánět
- Zánět -> nekróza dřene, otok a tvorba hnisu
- Circulus vitiosus: kolaps dalších cév v důsledku zvýšení nitrodřeňového tlaku -> kolaps cév a jejich následná trombóza způsobující další ischemii -> nekróza čelistí (se sekvestrací nebo bez)



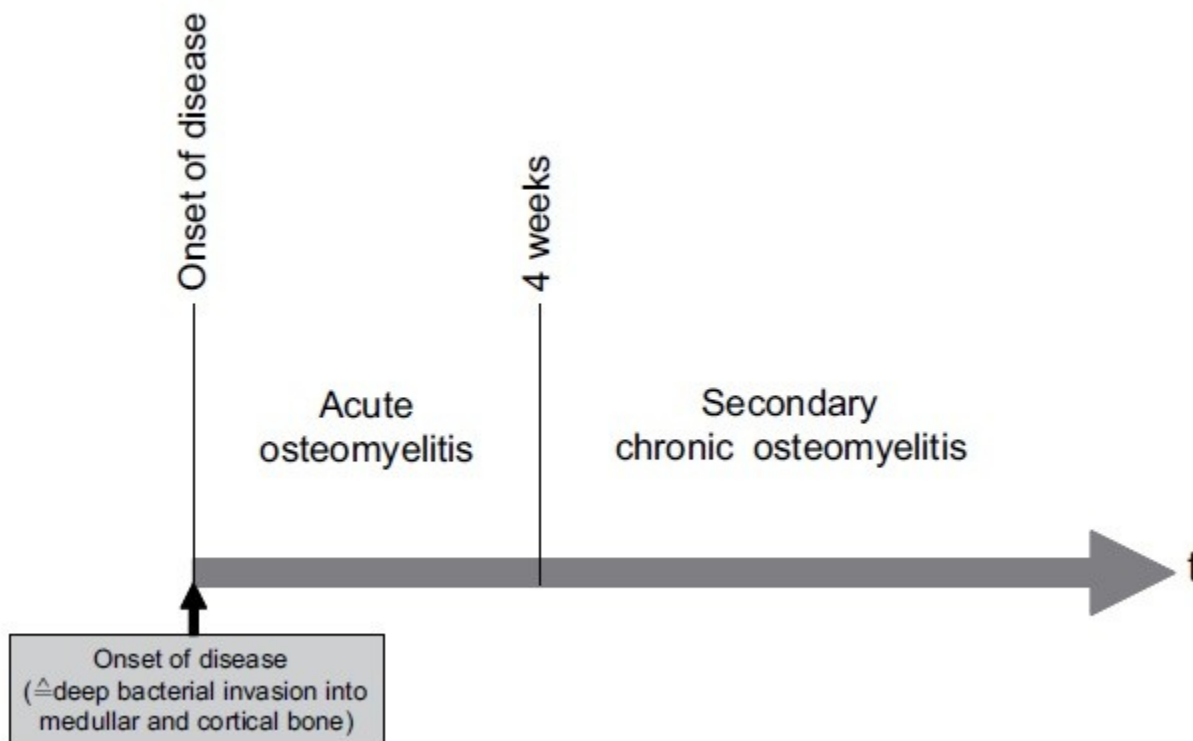
# Klasifikace

## The Zurich classification of osteomyelitis of the jaws





# Klasifikace



■ Fig. 2.3 Definition of acute and secondary chronic osteomyelitis of the jawbone (Adapted from Marx and Mercuri 1991)



# Klinický obraz


- Variabilní obraz:
  - Od méně výrazných až po patologickou zlomeninu dolní čelisti

Nejčastější příznaky:

- Bolest
- Zvýšená teplota
- Parestezie v oblasti mentální nervu (Vincentův příznak)
- Otok
- Abscesy a píštěle
- Sekvestrace kosti



# Klinický obraz – píštěl, sekvestr

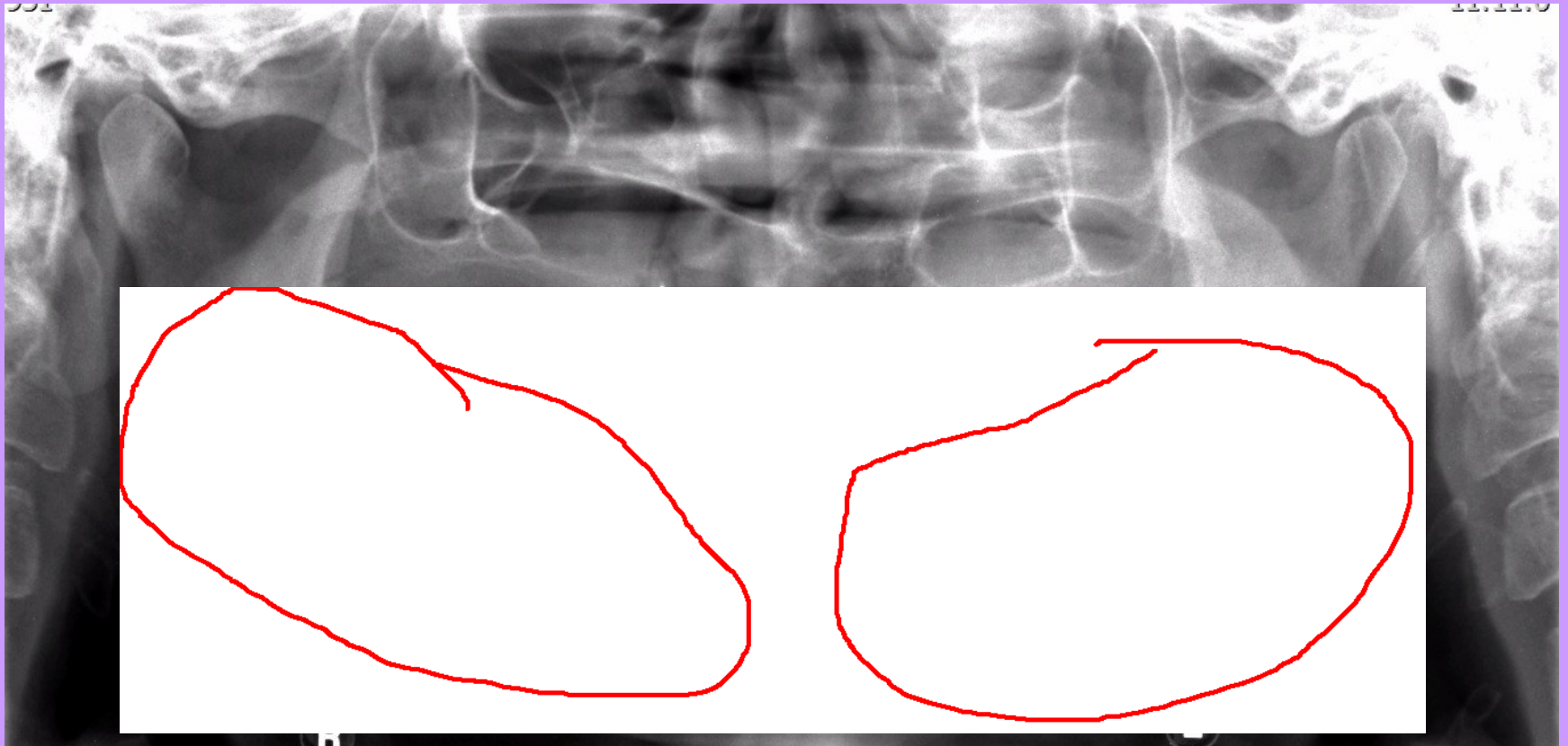


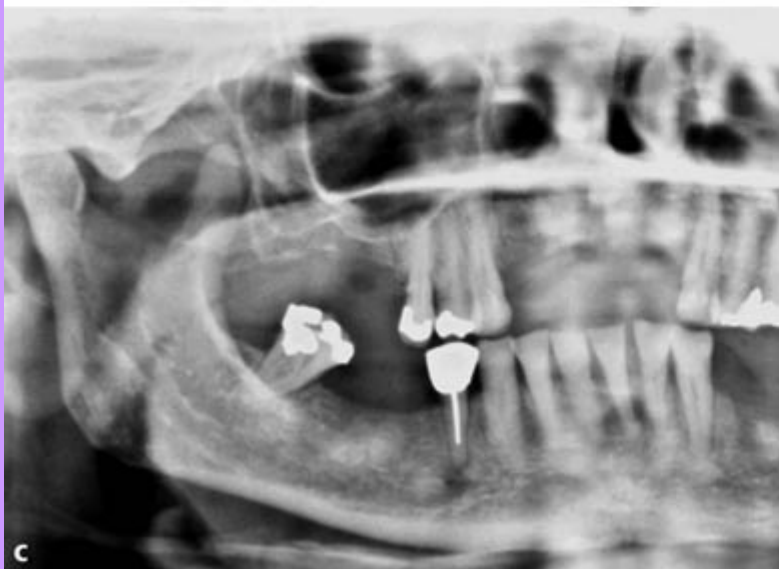
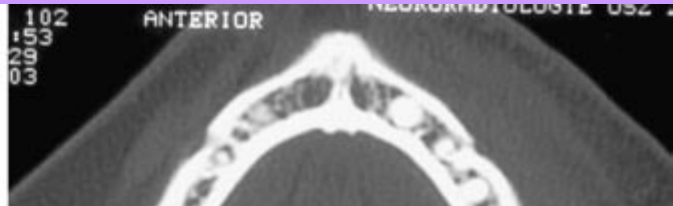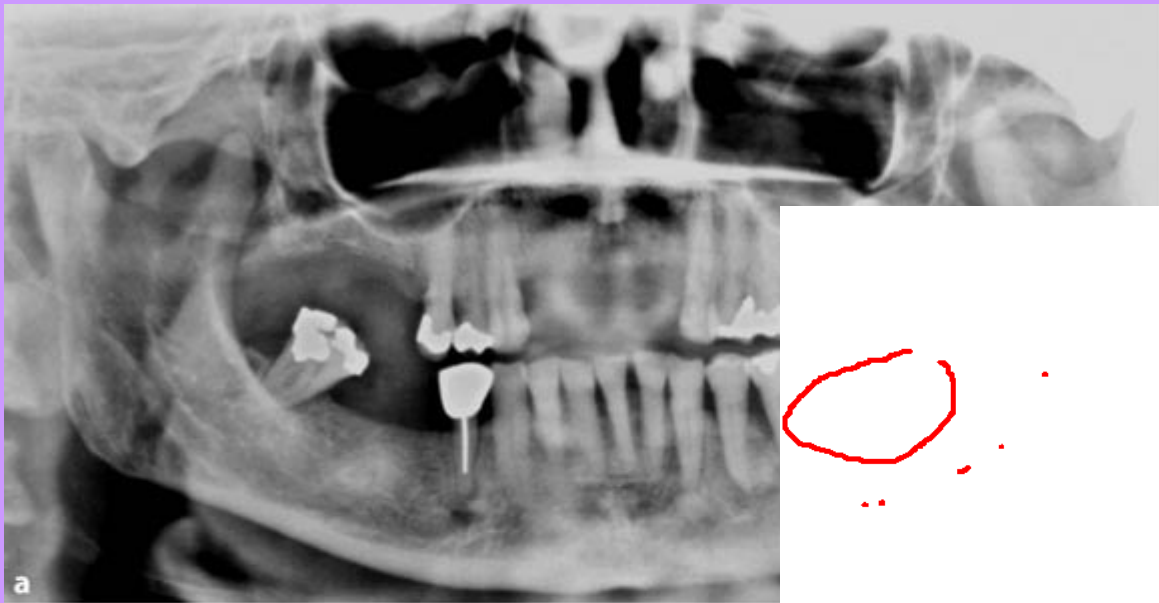
# Radiografický obraz

- Počátečné stadium: bez signifikantního obrazu osteomyelitidy
- Pokročilé stadium:
  - Mramorování kosti
  - Sekvestr s translucenčním ohraničením



# Mramorování kosti





# Léčba

- Chirurgická:
  - Odstranění lokalizované léze (sekvestrotomie)
  - Dekortikace
  - Resekce



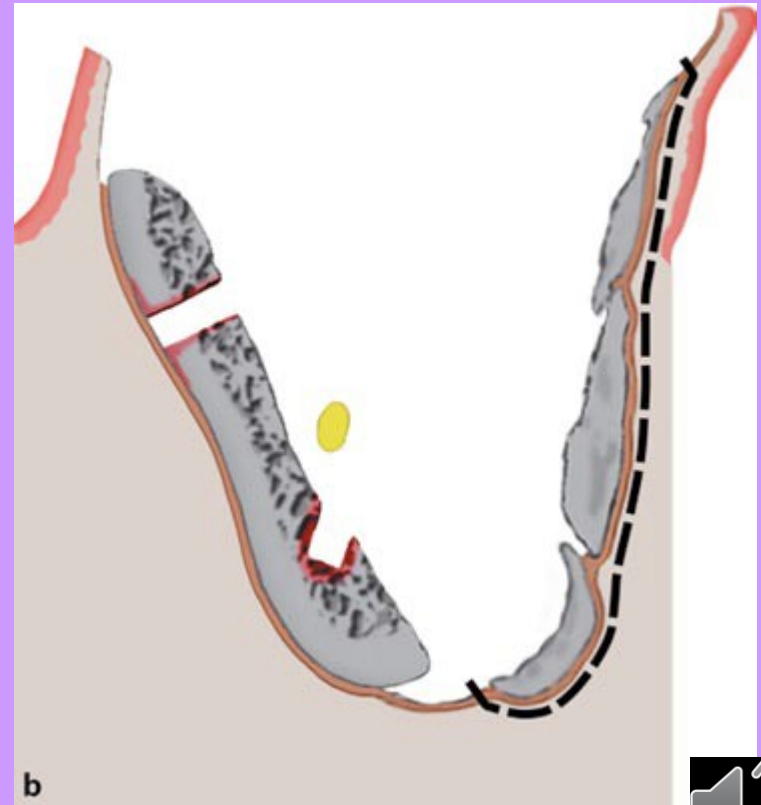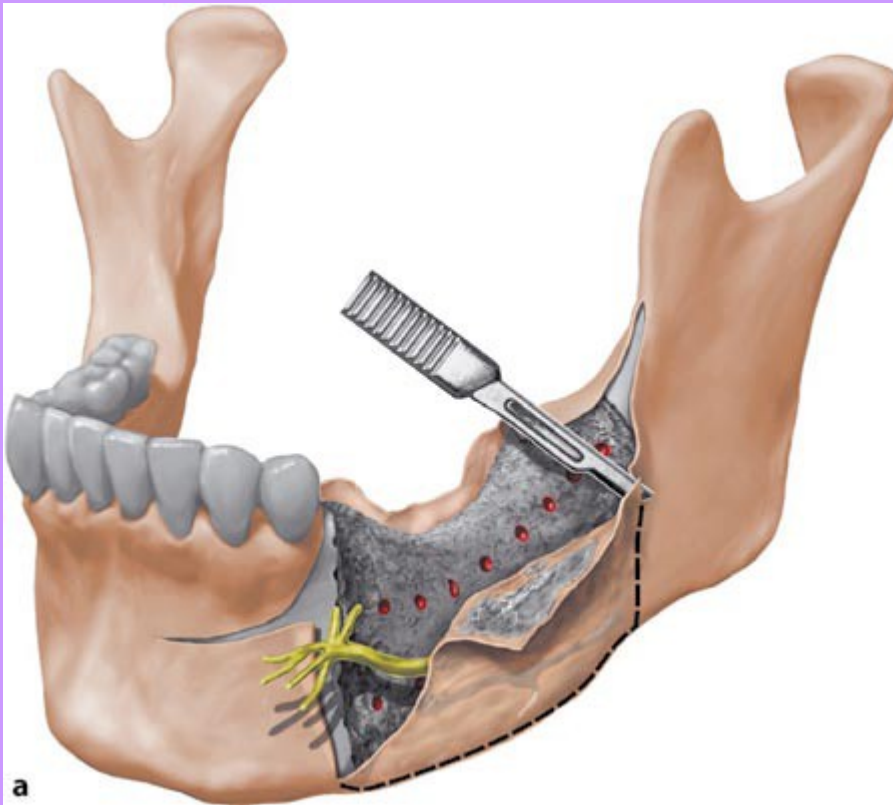
# Mikrobiologické vyšetření

- Vyšetření vzorku kosti k mikrobiologickému vyšetření a antibiotické citlivosti
- Anaerobní / Aerobní b. (fusobacterium, bacteroides, Actinomyces...)





# Léčba




# Léčba

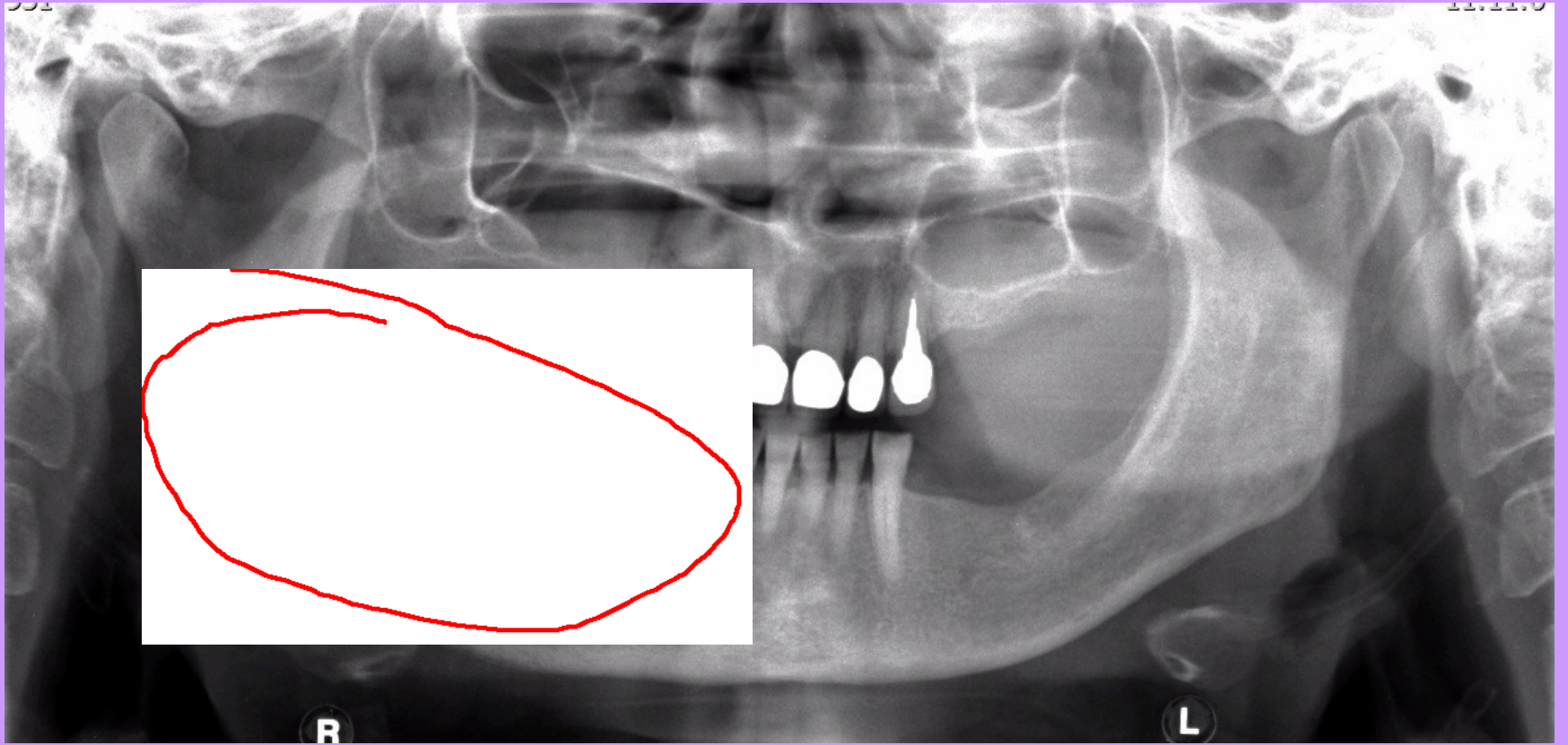
- Antibiotická terapie
  - dlouhodobé (i.v. nebo p.o.)
  - (intravenozní pumpy, injektomaty ke kontinuálnímu podávání)

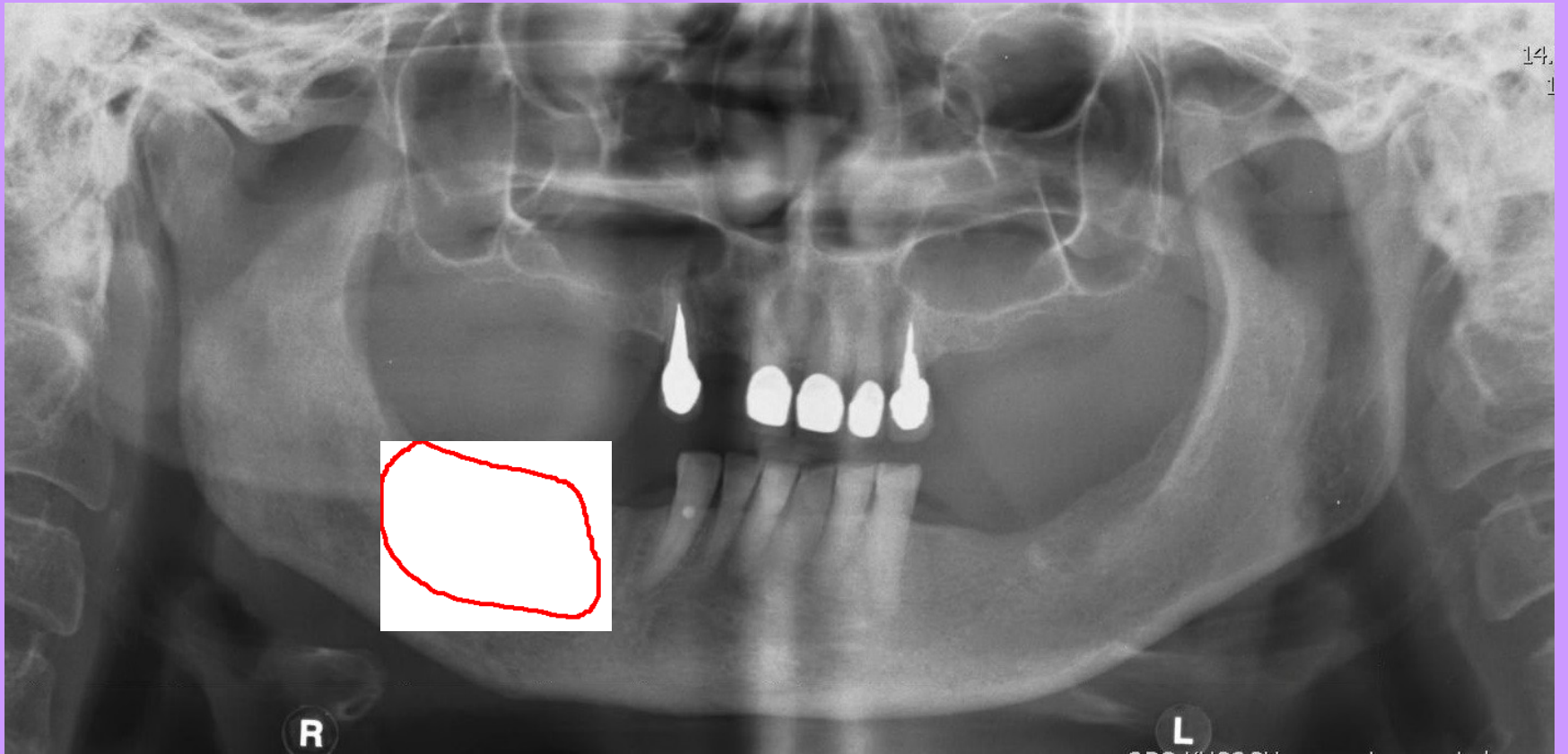
Doplňující léčba:

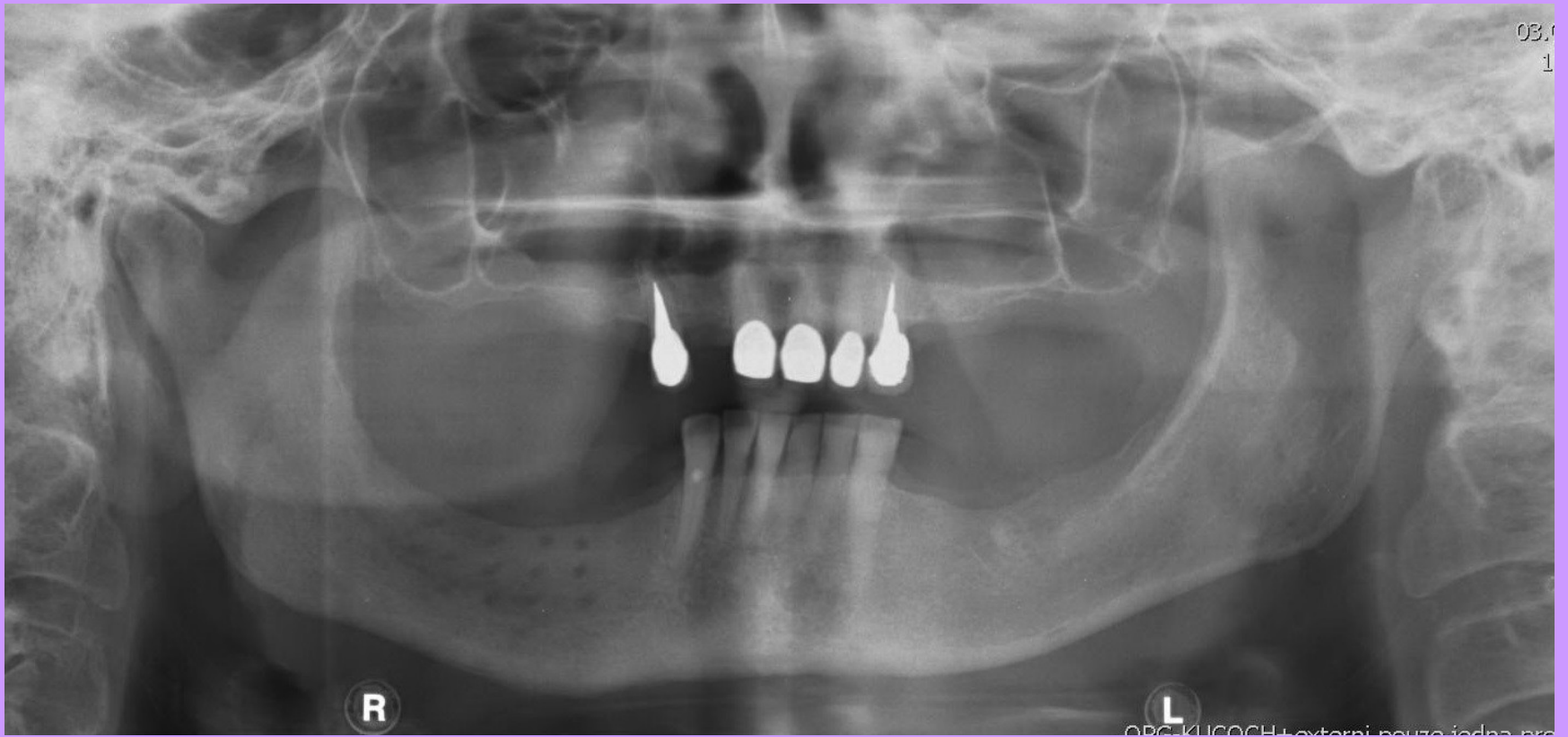
- Hyperbarická komora
- Rekonstrukce resekované čelisti kostním vaskularizovaným štěpem
- Léčba komplikací a vedlejších příznaků











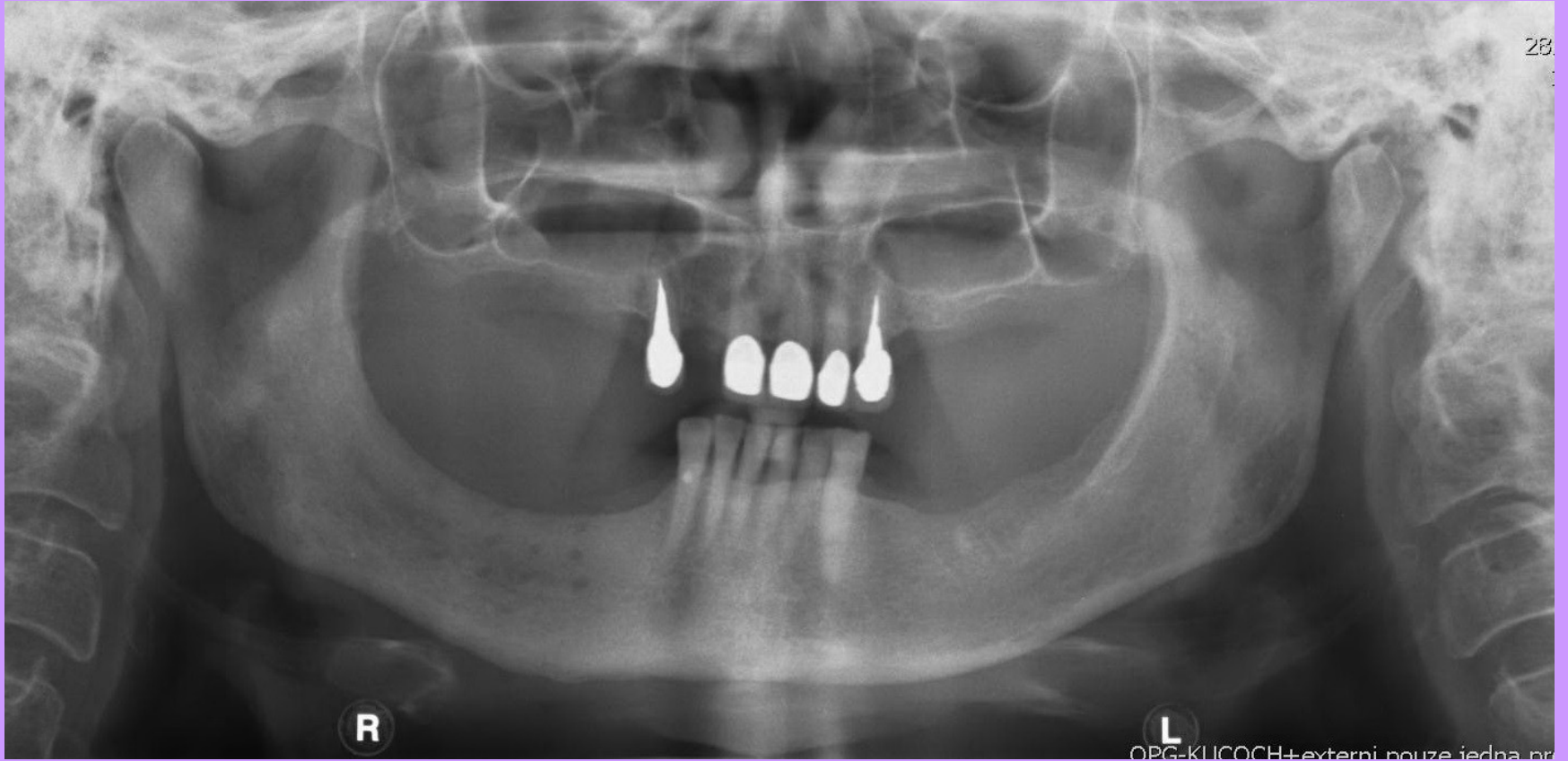
OB.  
1

R

L

OPG-KLICHOE Lateralni pouziti jedna pro





ORG-KLICOCH+externi.pouze.jedna.pr



# Záněty čelistních dutin





# Anatomie čelistní dutiny

- antrum Highmore
- pyramidový tvar
- baze – laterální stěna nosní dutiny
- apex – směřuje laterálně směrem k zygomatickému výběžku
- strop – spodina orbity
- spodina – alveolární výběžek maxily
- Přední stěna – tvářová plocha maxily
- Zadní stěna – plocha v infratemporální jámě



# Čelistní dutina

- drenáž: přes ostium (hiatus semilunaris) v laterální stěně nosní dutiny
- Inervace: n. infraorbitalis
- Krevní zásobení: a. ethmoidale ant.
  - a. sphenopalatina
  - a. infraorbitale
  - a. alveolaris posterior super.



# Etiologie

- Rhinogenní
- Chronická apikální periodontitida nebo jiný infekční odontogenní fokus
- Oroantrální komunikace
- Cysta
- Cizý těleso
- Parodontální absces
- Infikovaný hematom
- Následek chir. výkonu – revize/extrakce
- Mykóza – Aspergilom
- Propagace osteomyelitidy



# Odontogenní záněty

- Asi 10 procent zánětů čelistních dutin
- Jednostranné
- Katarální / hnisavé



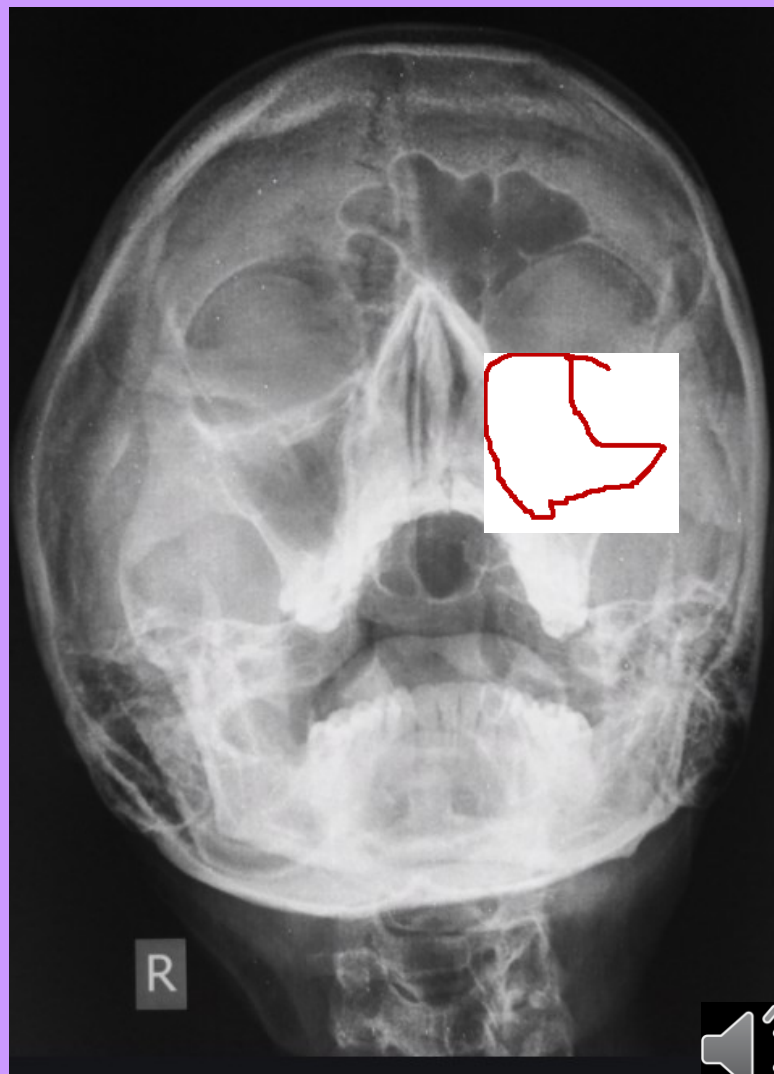
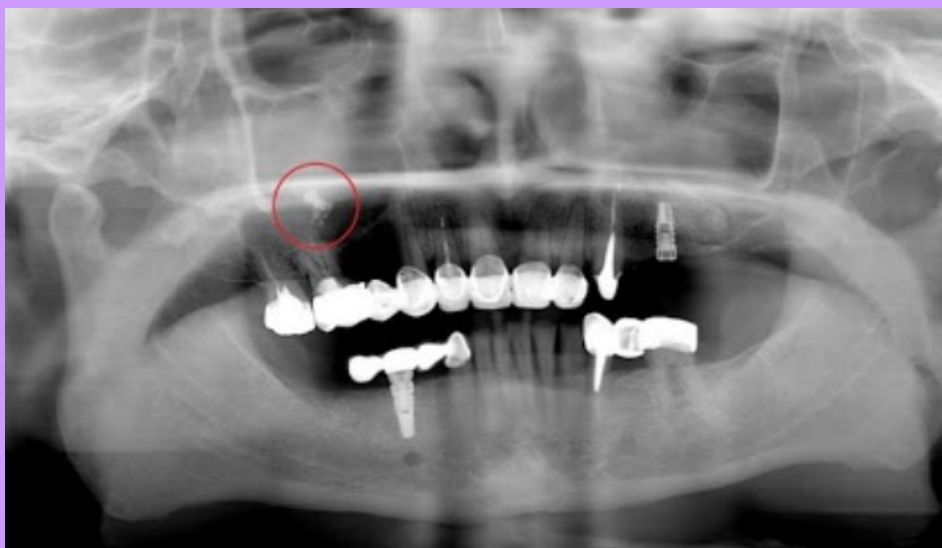
# Akutní zánět – klinický obraz

- Pocit tlaku
- Palpační bolestivost



# Akutní zánět - diagnostika

- Anamnéza
- Klinické vyšetření
- Poloaxiální snímek hlavy
- OPG



# Akutní zánět - terapie

- ATB
- Nosní kapky
- Odstranění příčiny
- Punkce



# Chronický zánět

- Nevýrazný průběh
- Výstelka ztluštělá
- Dýchání nosem omezeno



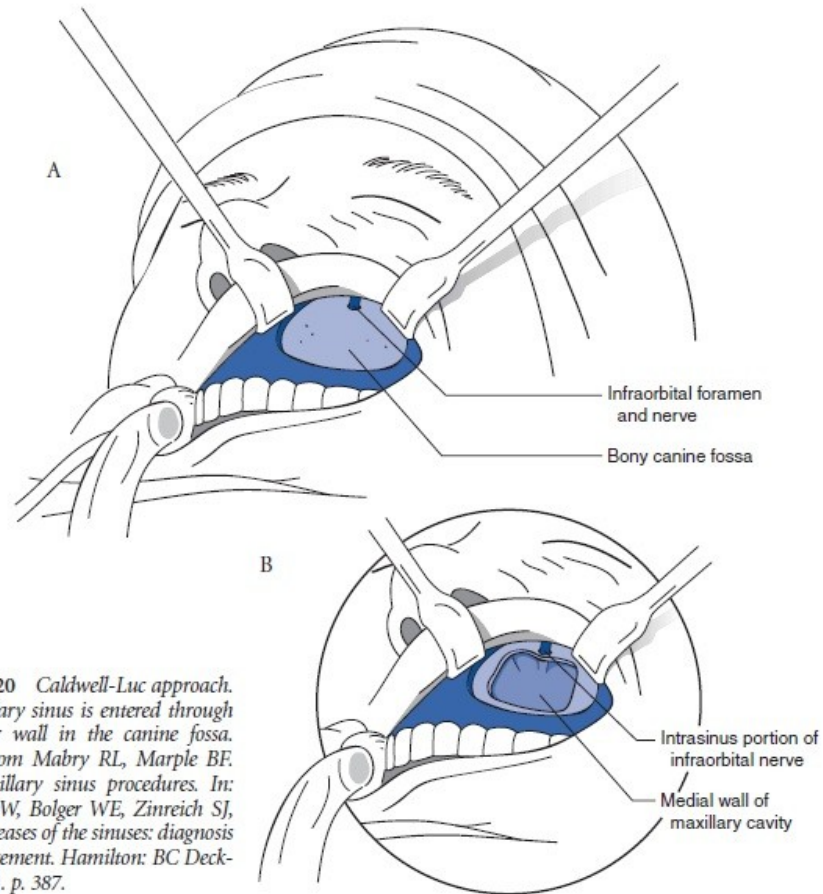


# Chronický zánět - léčba

- Punkce, laváž
- ATB
- Endoskopie
- Revize dutiny



# Caldwell-Luc



**FIGURE 16-20** Caldwell-Luc approach. The maxillary sinus is entered through its anterior wall in the canine fossa. Adapted from Mabry RI, Marple BF. Open maxillary sinus procedures. In: Kennedy DW, Bolger WE, Zinreich SJ, editors. *Diseases of the sinuses: diagnosis and management*. Hamilton: BC Decker Inc. 2001. p. 387.



# Specifické záněty čelistí



# Aktinomykóza

- Cervikofaciální forma
- *Actinomyces Israeli*
- Dg. Stanovíme dle klinického obrazu
- Terapie: evakuace abscesu, ATB (PNC)



# Tuberkulóza

- Mycobacterium tuberculosis
- Primární/Sekundární



# Syfilis

- Treponema Pallium
- Vrozená / získaná

