

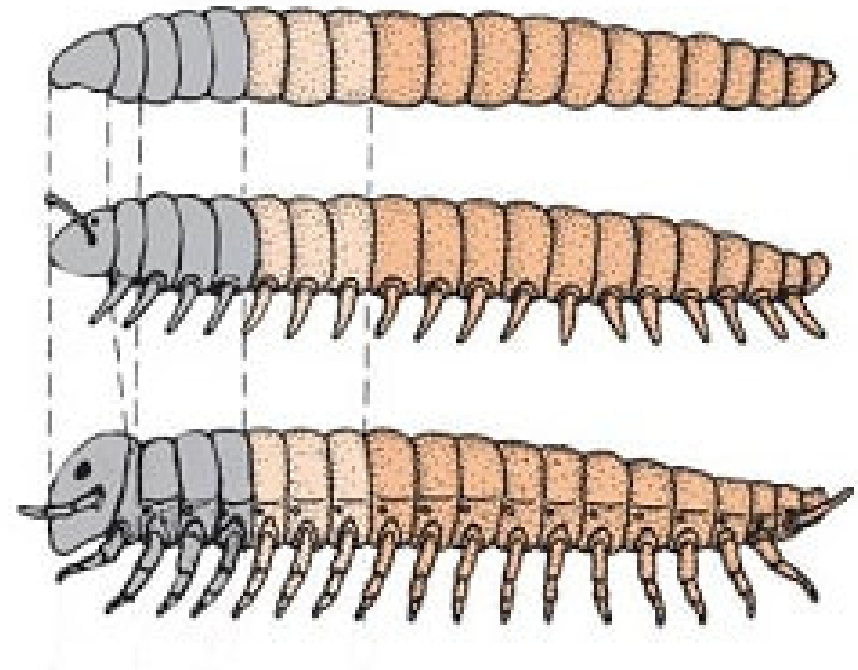
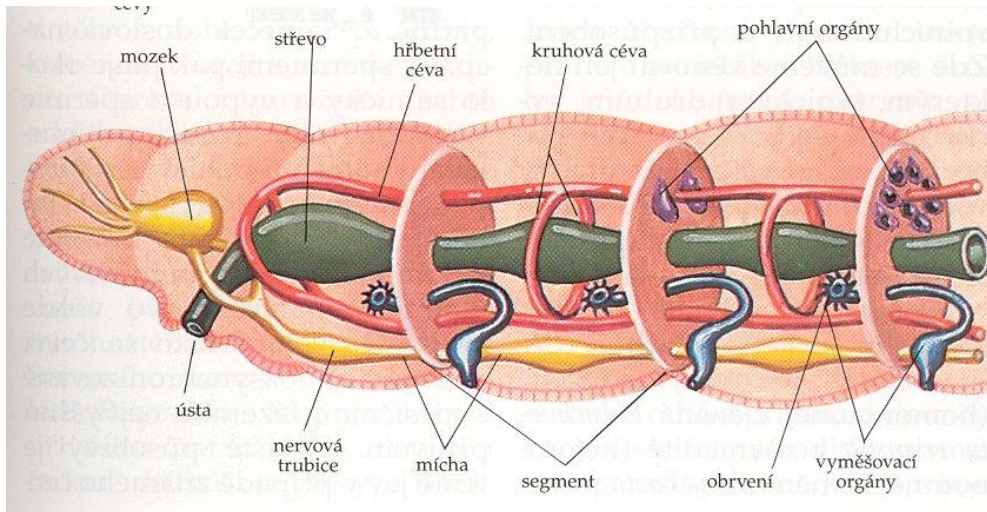
Vývoj obličeje a poruchy při jeho vývoji

(obličej, čelisti, nos, patro)

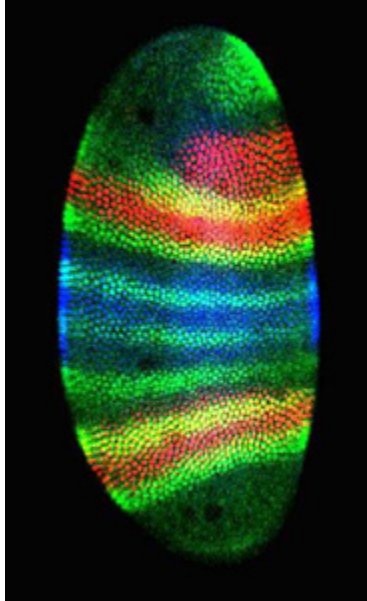
4.5.2021

Jan Křivánek

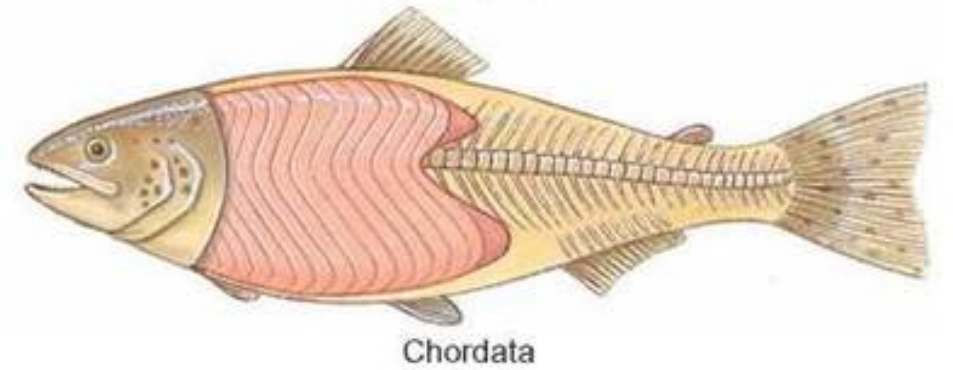
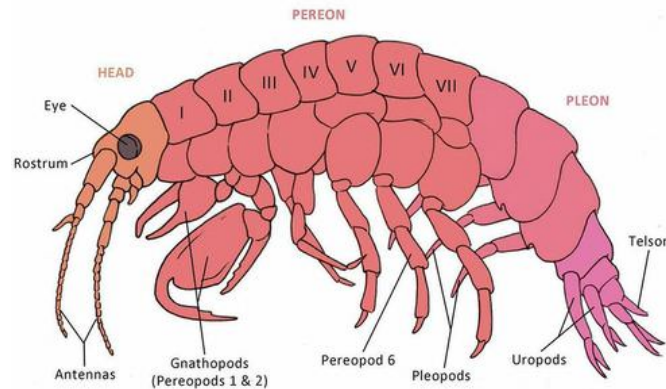
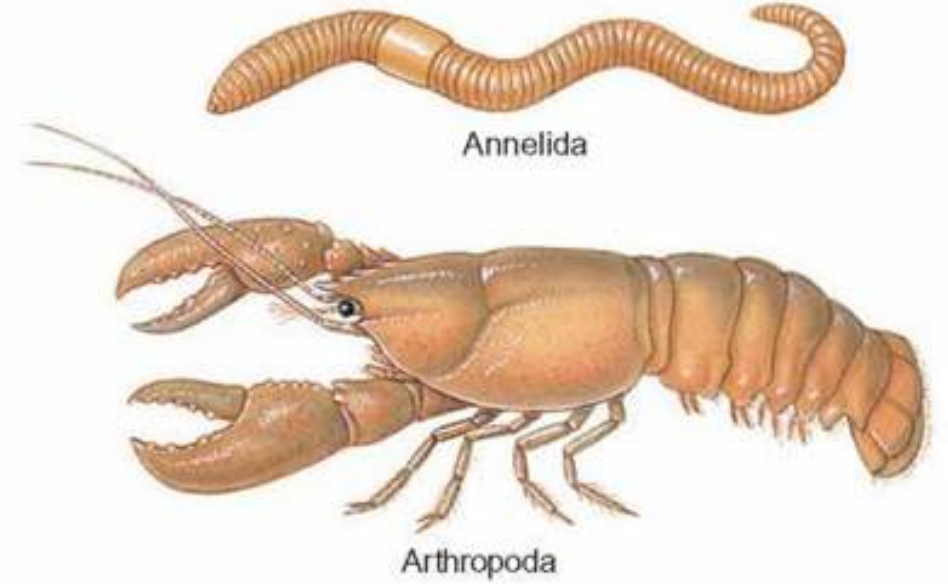
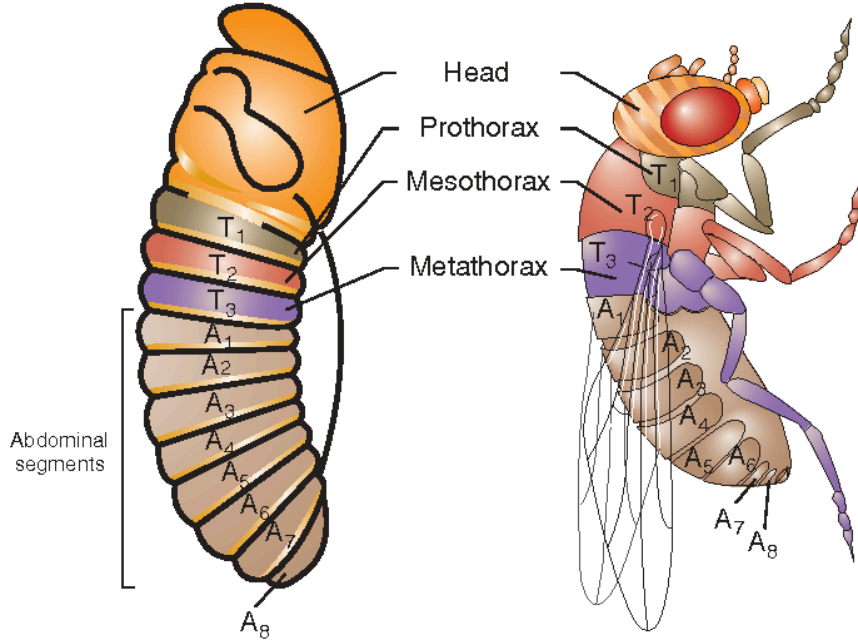
Článkování těla



Článkování těla



(d) Segment identity is preserved throughout development.

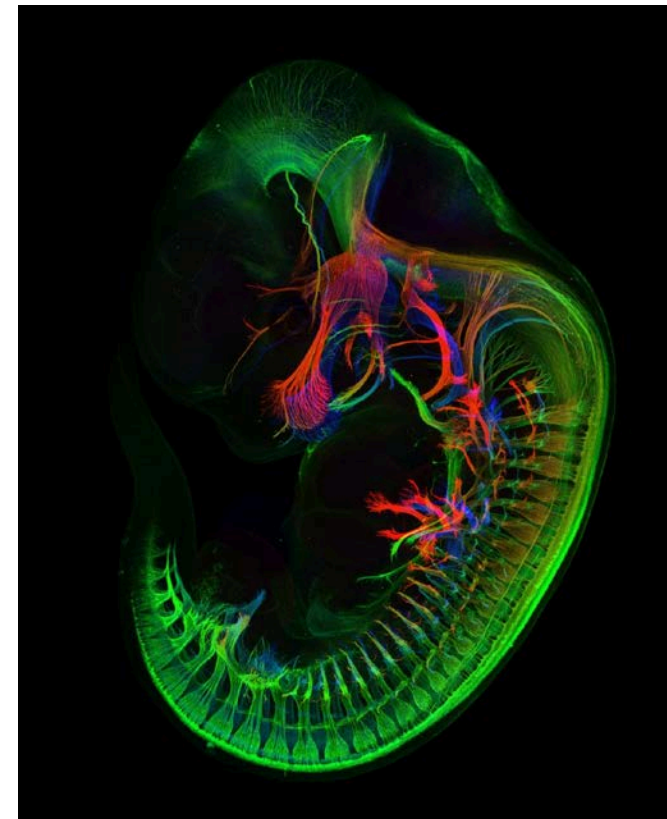
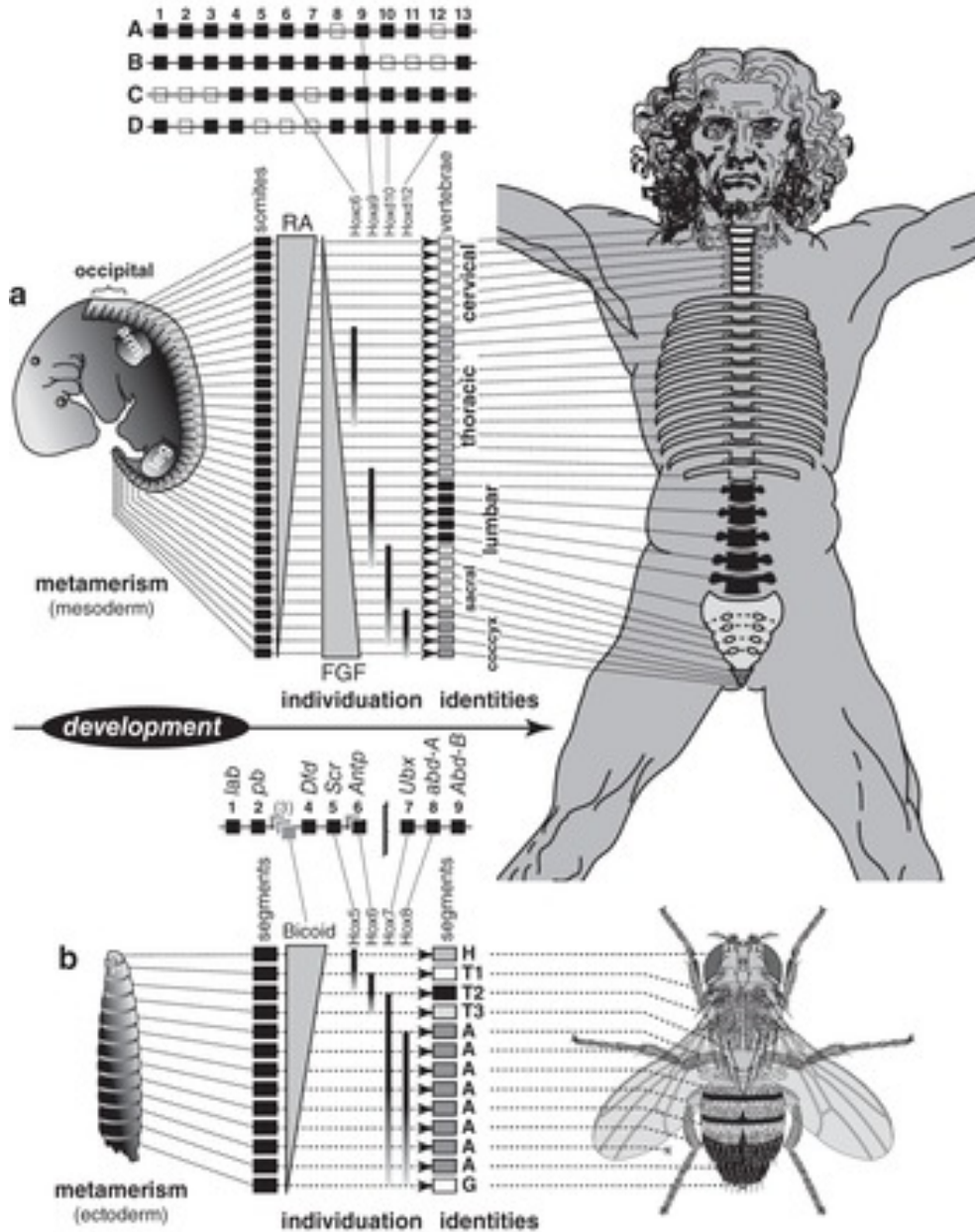


Článkování těla – je lidské tělo článkované?

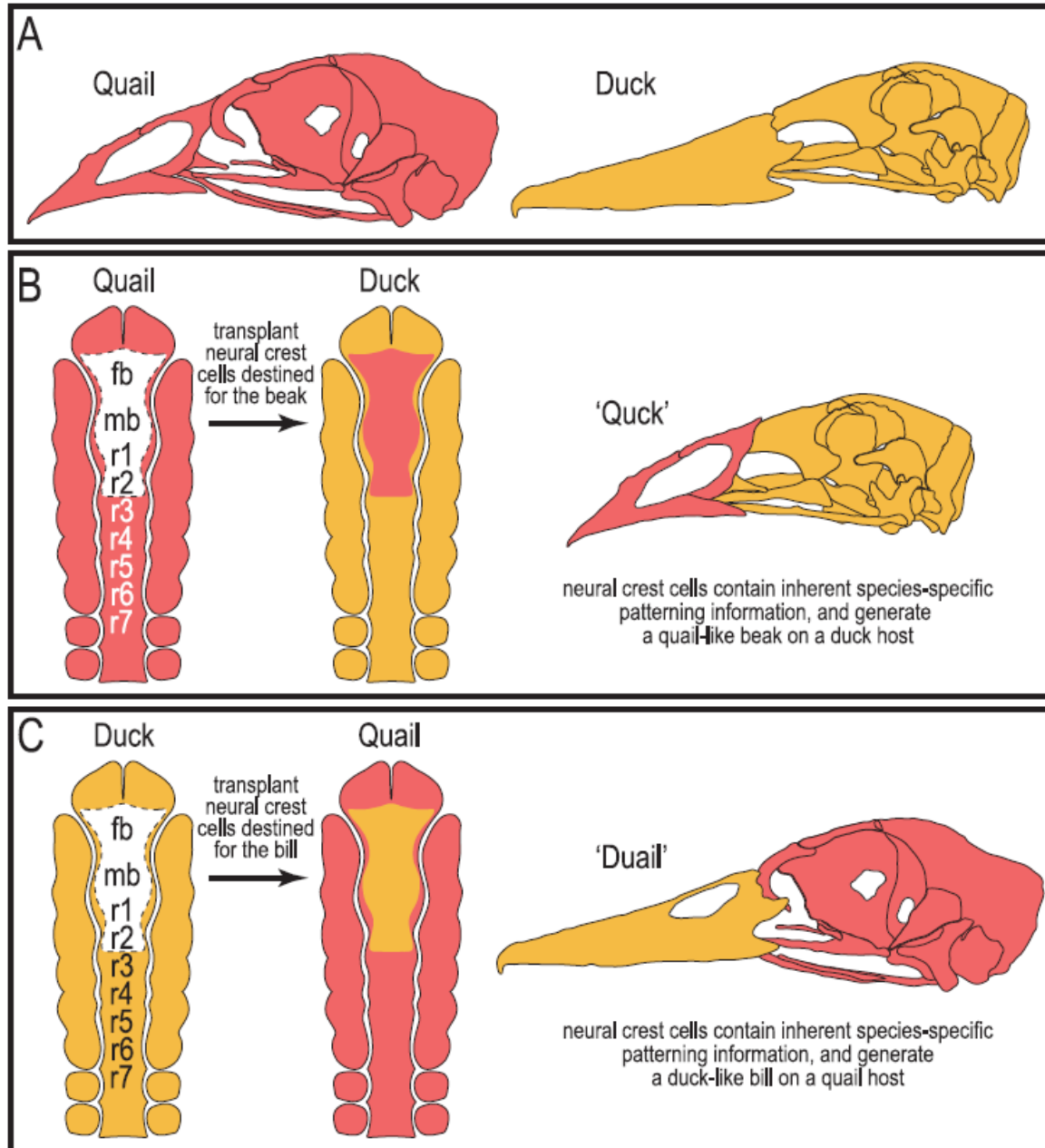
Stejný způsob článkování jako o primitivních druhů

Využívají se stejné signální dráhy

Jsme výsledkem „drobných změn“ ve signálních drahách a jejich jemného ladění

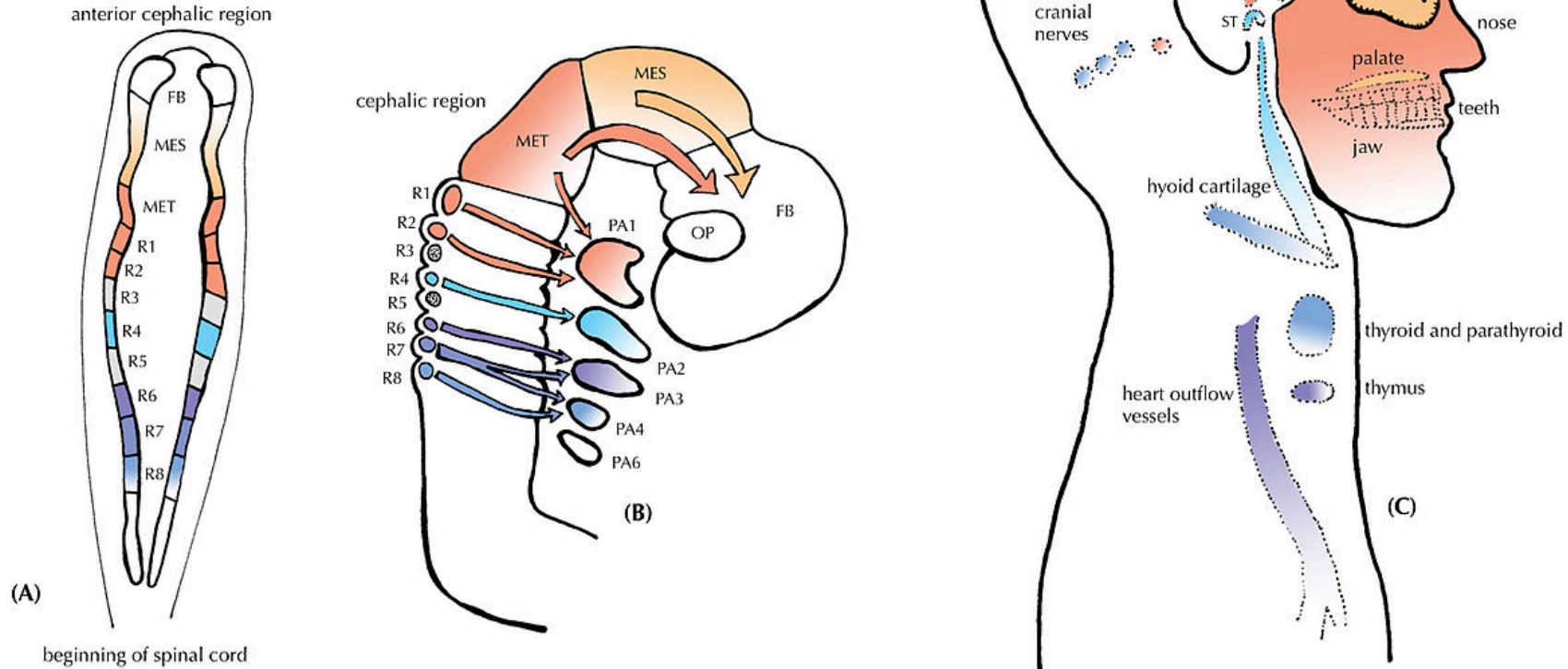


VÝVOJ OBLIČEJE – NEURÁLNÍ LIŠTA



Neural crest

Figure 1. The sites of origin, migration, and arrival of cranial neural crest cells. (A) Embryonic neural tube showing the mesencephalon, metencephalon, and rhombomeres, with the dorsal face of tube coloured to show the location of neural crest before migration. (B) Sagittal view of embryo, showing paths of migration of cranial crest cells. (C) Sagittal view of adult human, showing the origins of various cranial crest derivatives.



MES mesencephalon
 MET metencephalon
 FB forebrain
 OP optic vesicle
 R1 rhombomere 1
 R2 rhombomere 2
 R3 rhombomere 3
 R4 rhombomere 4
 R5 rhombomere 5

R6 rhombomere 6
 R7 rhombomere 7
 R8 rhombomere 8
 PA1 first pharyngeal arch
 PA2 second pharyngeal arch
 PA3 third pharyngeal arch
 PA4 fourth pharyngeal arch
 PA6 sixth pharyngeal arch

IN incus
 ML malleus
 ST stapes

Origin of structures in adult organism

- Frontonasal process
- First pharyngeal arch
- Second pharyngeal arch
- Third pharyngeal arch
- Fourth pharyngeal arch

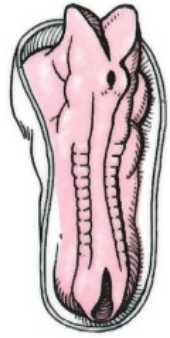
Vývoj od zygoty

https://www.youtube.com/watch?v=1zpV5rzWXMA&ab_channel=GetAnimatedMedical

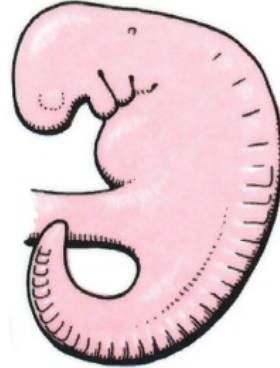
Vývoj obličeje

https://www.youtube.com/watch?v=FhhWG3XzARY&ab_channel=FacultyofDentistry%2CUniversityofToronto

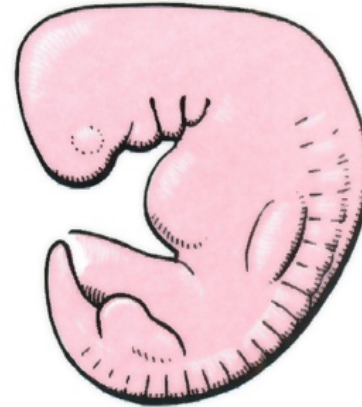
https://www.youtube.com/watch?v=iLbqzTIZ6yA&ab_channel=Osmosis



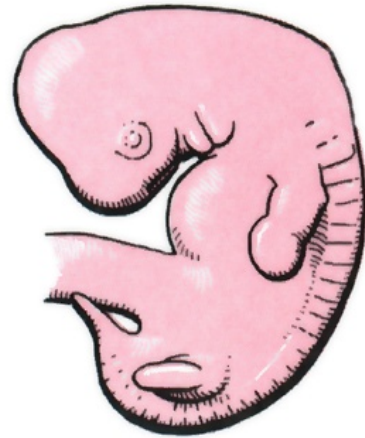
23 dnů



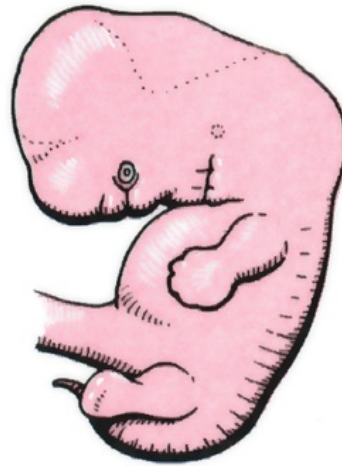
konec 4. týdne



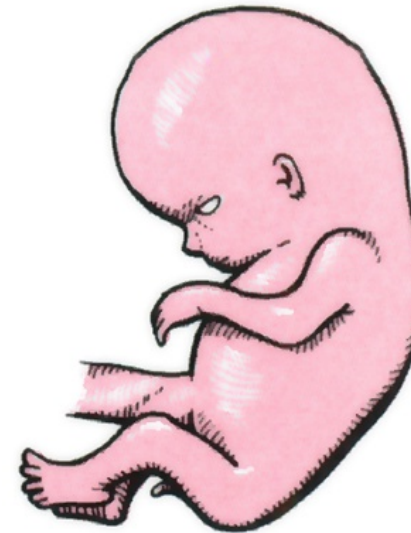polovina 5. týdne



polovina 6. týdne

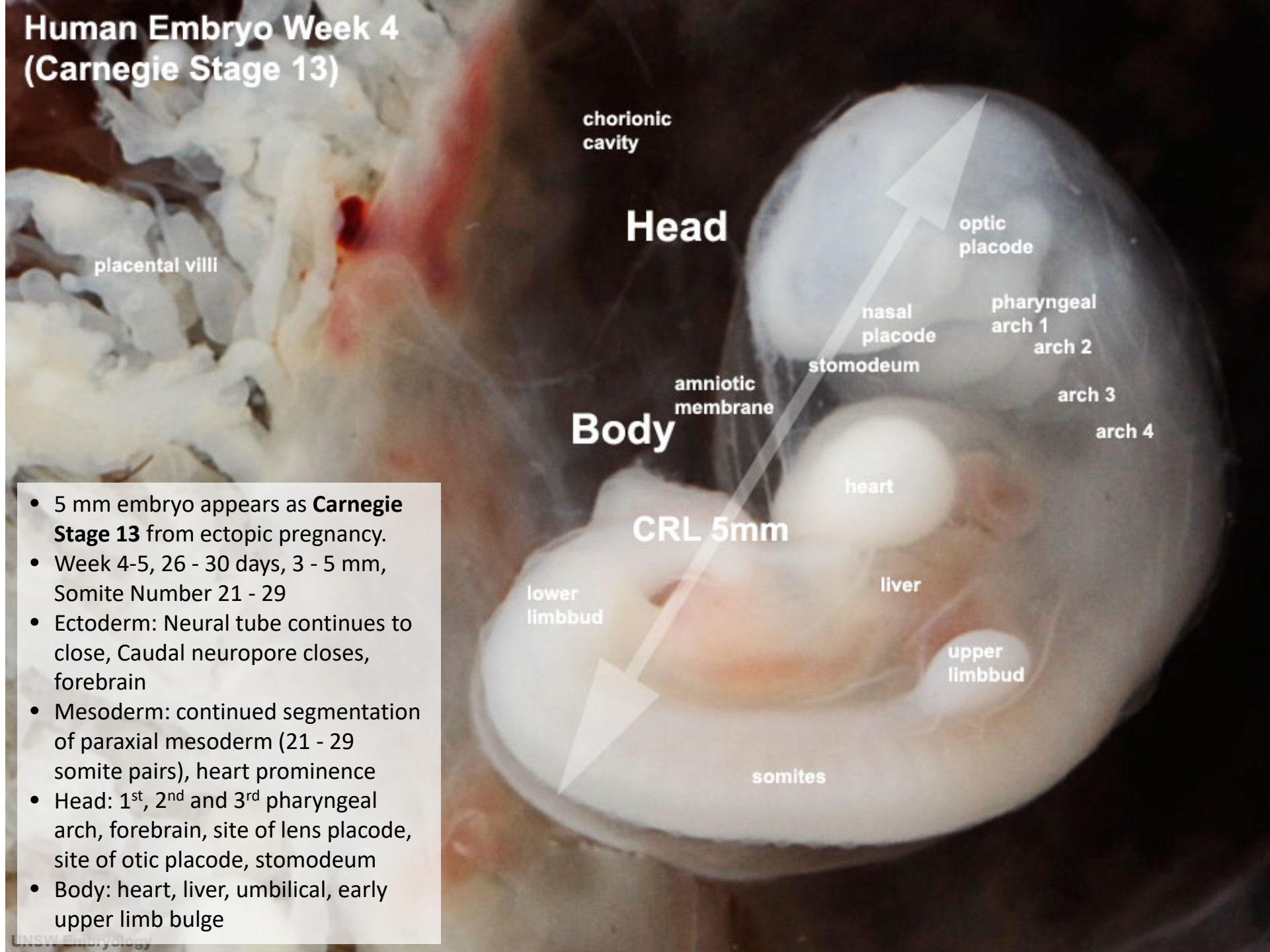


polovina 7. týdne



konec 8. týdne

Human Embryo Week 4 (Carnegie Stage 13)



- 5 mm embryo appears as **Carnegie Stage 13** from ectopic pregnancy.
- Week 4-5, 26 - 30 days, 3 - 5 mm, Somite Number 21 - 29
- Ectoderm: Neural tube continues to close, Caudal neuropore closes, forebrain
- Mesoderm: continued segmentation of paraxial mesoderm (21 - 29 somite pairs), heart prominence
- Head: 1st, 2nd and 3rd pharyngeal arch, forebrain, site of lens placode, site of otic placode, stomodeum
- Body: heart, liver, umbilical, early upper limb bulge

Lidský zárodek na konci 1. měsíce vývoje

Zárodek měří **cca 8 mm** a je ohnut **konvexitou dorzálně**

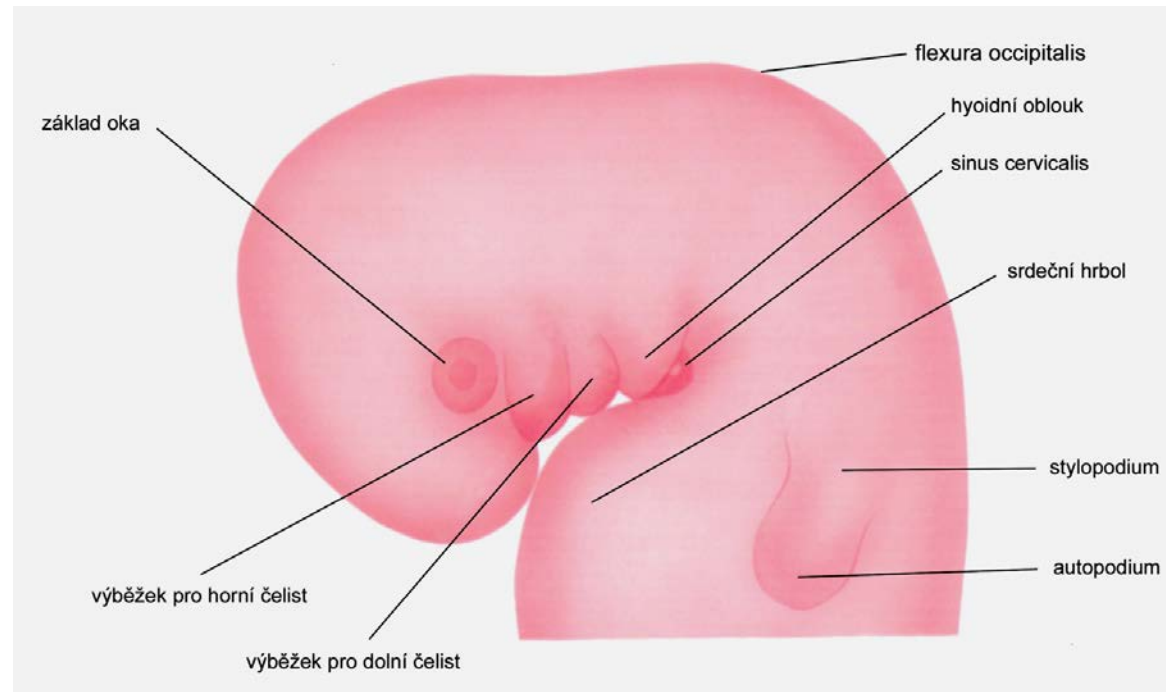
Hlavový oddíl zárodku je mohutný a směřuje ventrálně

Čelní hrbolek se základem předního mozkového váčku (prosencephalon)

Temenní hrbolek se středním mozkovým váčkem (mesencephalon) - zde patrně dorzální ohnutí – **flexura cephalica**

Hrbolek týlní se zadním mozkovým váčkem (rhombencephalon) ohnutým téměř do pravého úhlu – **flexura occipitalis**

Na hlavovém oddílu se rýsují **základy oka** (oční váčky a ploténka čočky) a **nosní dutiny** v podobě nosních (čichových) jamek



Lidský zárodek na konci 1. měsíce vývoje

Ventrálně od temenního a týlního hrbolku - žaberní (faryngový) aparát

Žaberní oblouky (arches)

Žaberní vklesliny (clefts) (ektodermové žaberní brázdy)

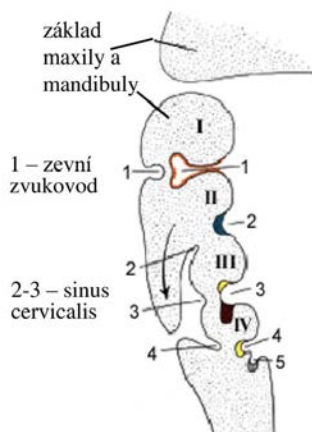
Žaberní výchlípky (pouches) (entodermové žaberní brázdy)

- zakládá se jich 6

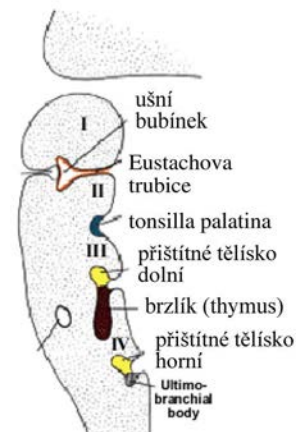
- celkem 4

- celkem 5, oddělené od vkleslin obturujícími membránami - **membranae obturantes**

EKTODERMOVÉ
VKLESLINY



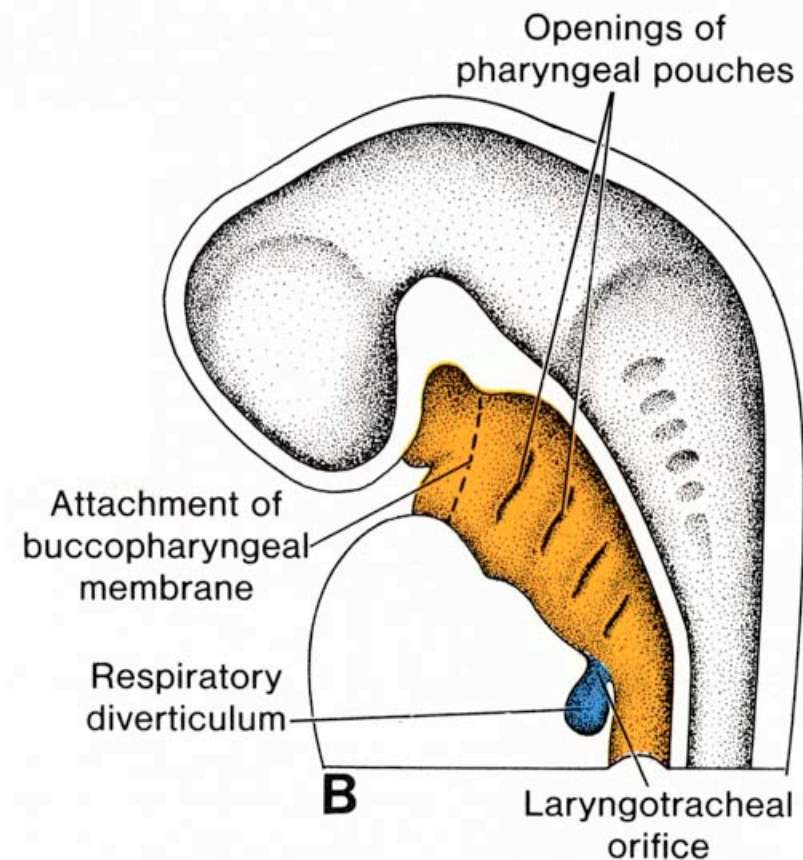
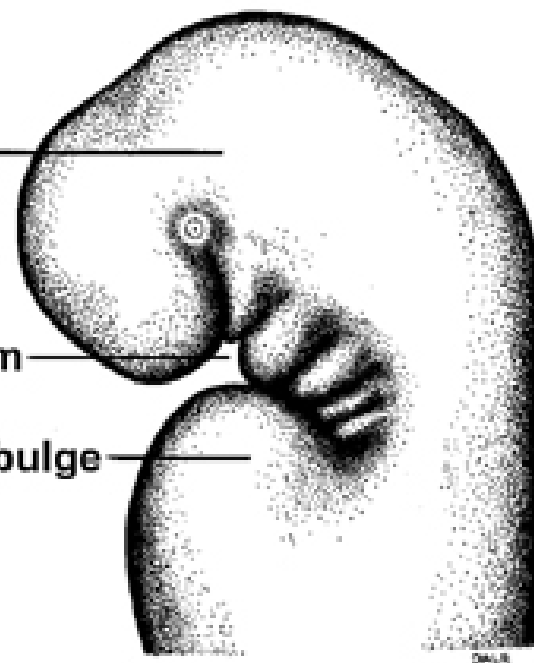
ENTODERMOVÉ
VÝCHLÍPKY



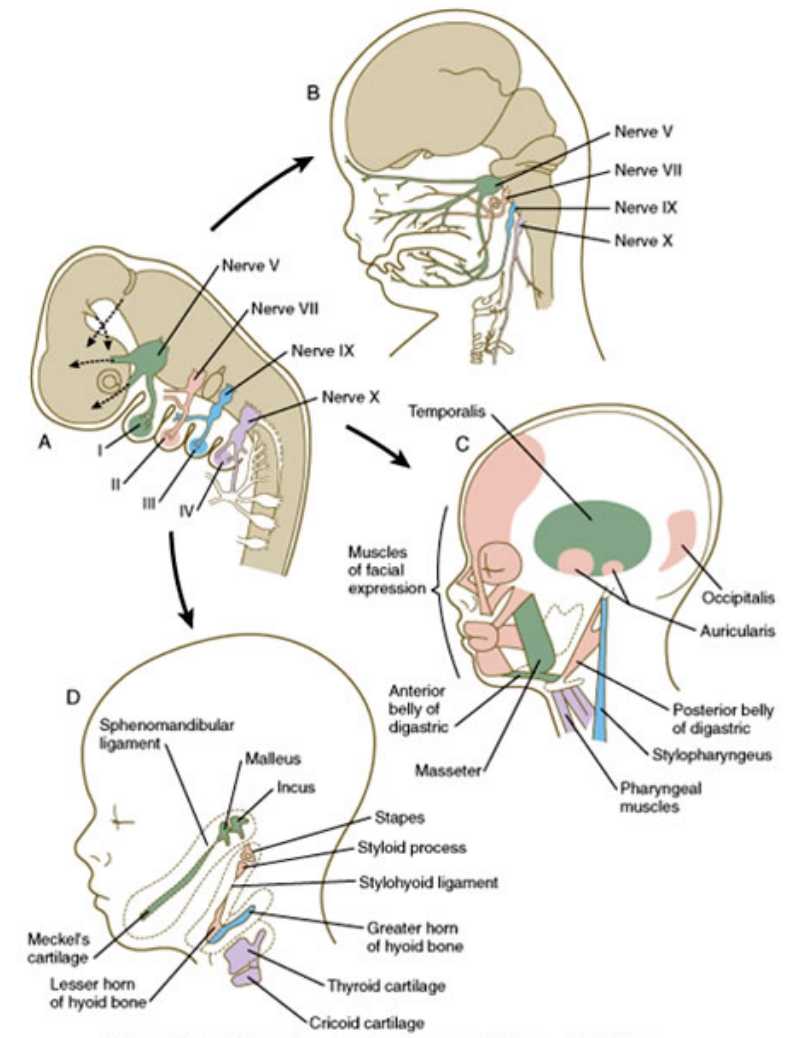
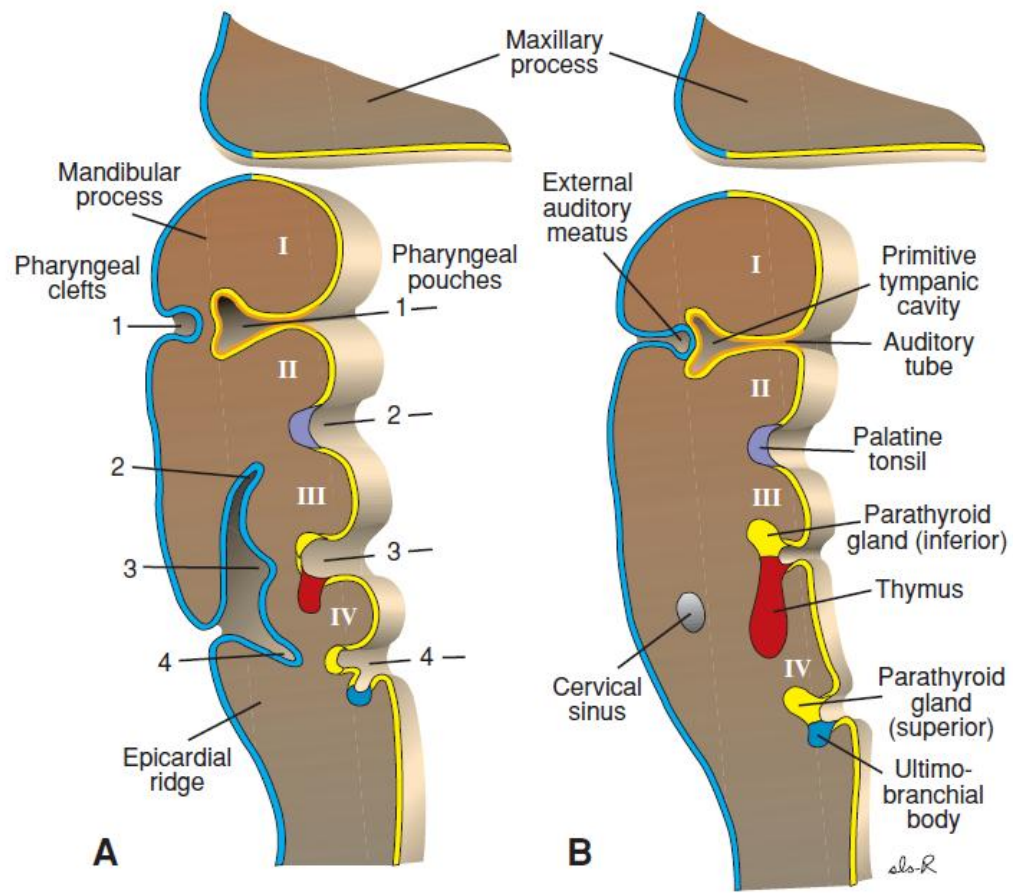
Frontal prominence

Stomatodeum

Cardiac bulge



FARYNGOVÝ APARÁT



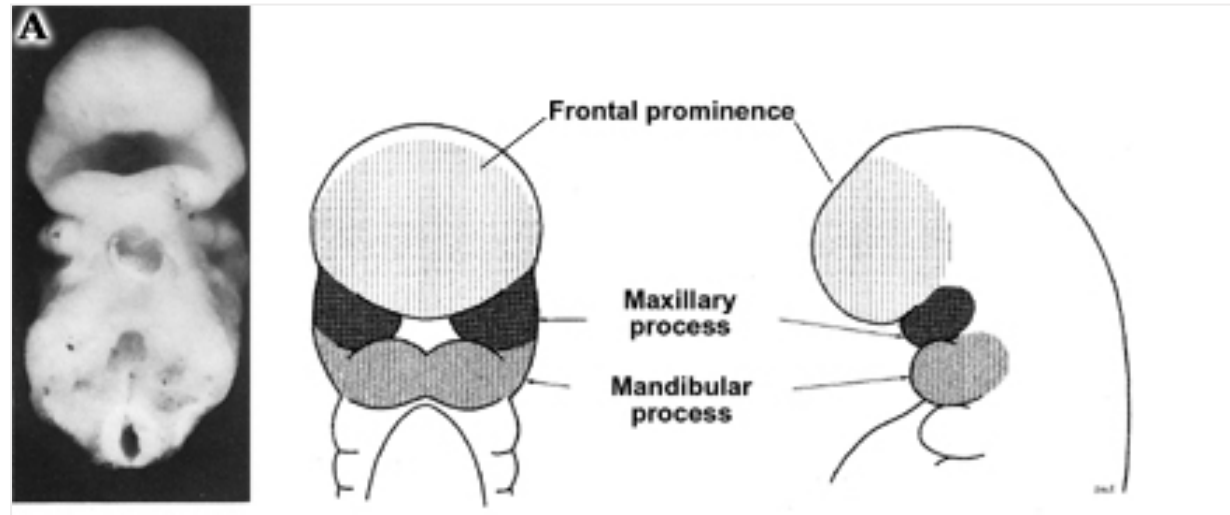
Carlson: Human Embryology and Developmental Biology, 4th Edition.
Copyright © 2009 by Mosby, an imprint of Elsevier, Inc. All rights reserved.

1. Žaberní oblouk (mandibulární) je rozdělen ve:

- Výběžek pro horní čelist - **processus maxillaris**
- Výběžek pro dolní čelist - **processus mandibularis**

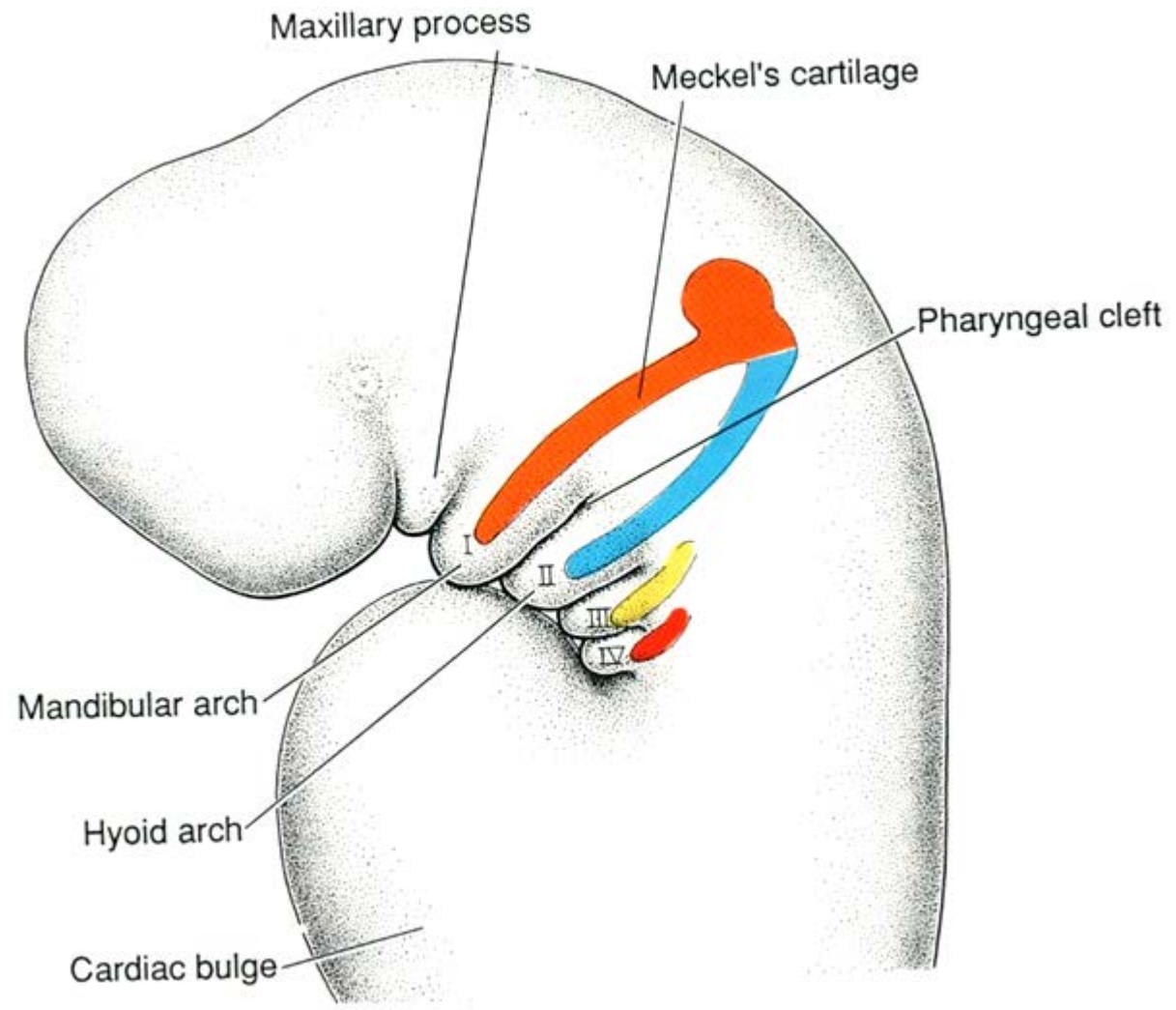
Z kaudálního okraje 2. oblouku (hyoidní) vyrůstá mezenchymová ploténka zvaná **operculum**, která se nakonec připojí k hornímu okraji srdečního hrbolu

Pod operculem - sinus cervicalis - zaniknou zbývající vklesliny (2. - 4.)



(z 1. vklesliny derivuje zevní zvukovod a kožní strana bubínku; v místě napojení 1. a 2. oblouku na týlní hrbolík se založí sluchová ploténka (plakoda), přeměňující se záhy v jamku a nakonec váček (otocysta), ze kterého vyvine blanitý labyrint)

FARYNGOVÝ APARÁT



Vývoj obličeje

Základy obličeje se začínají rýsovat koncem 4. týdne okolo primitivní ústní jamky - **stomodeum**

Vývoj řídí 2 organizační centra:

- **Proencefalické** (leží rostrálně od notochordu a ventrálně od prosencefala)
- **Rhombencefalické** (ventrálně od zadního mozkového váčku)

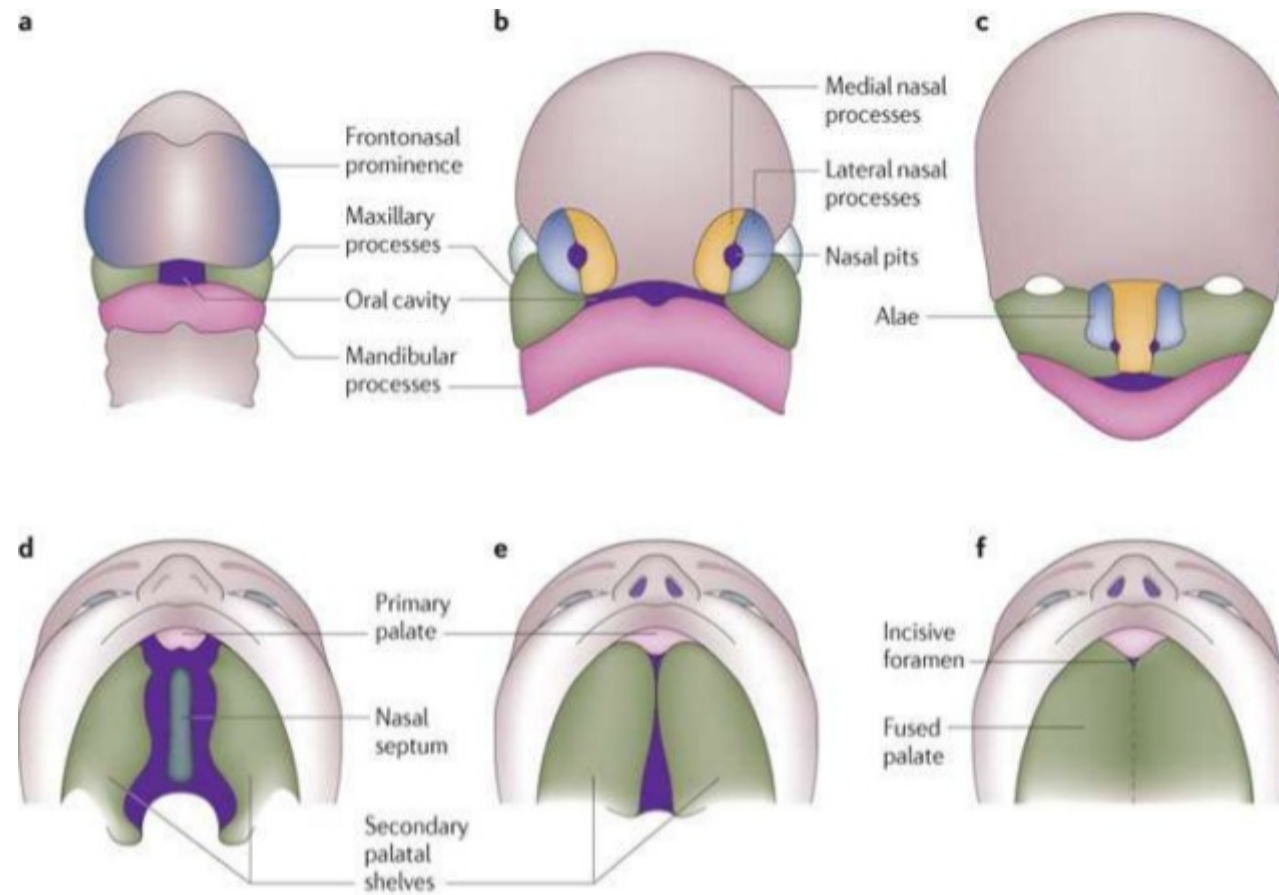
Zakládá se 5 výběžků:

- nepárový **frontonazální výběžek**
- párové **maxilární výběžky**
- párové **mandibulární výběžky**

Podklad výběžků tvoří **ektomezenchym**, který do nich vcestoval z dolního mezencefalického a horního rhombencefalického úseku crista neuralis

Povrch výběžků kryje **ektoderm**, jenž vystýlá i stomodeum; výběžky jsou zpočátku od sebe odděleny hlubokými zářezy. Jde o dynamický proces - začíná na přelomu 4. a 5. týdne vývoje a je ukončen zhruba v 8. týdnu. Spočívá v proliferaci ektodermu i ektomezenchymu výběžků a jejich dalším členění, přesunech (migraci) výběžků, v rozdílných růstových rychlostech (změny jejich velikosti) a ukončen **splynutím (fúzí)** výběžků.

VÝVOJ OBLIČEJE



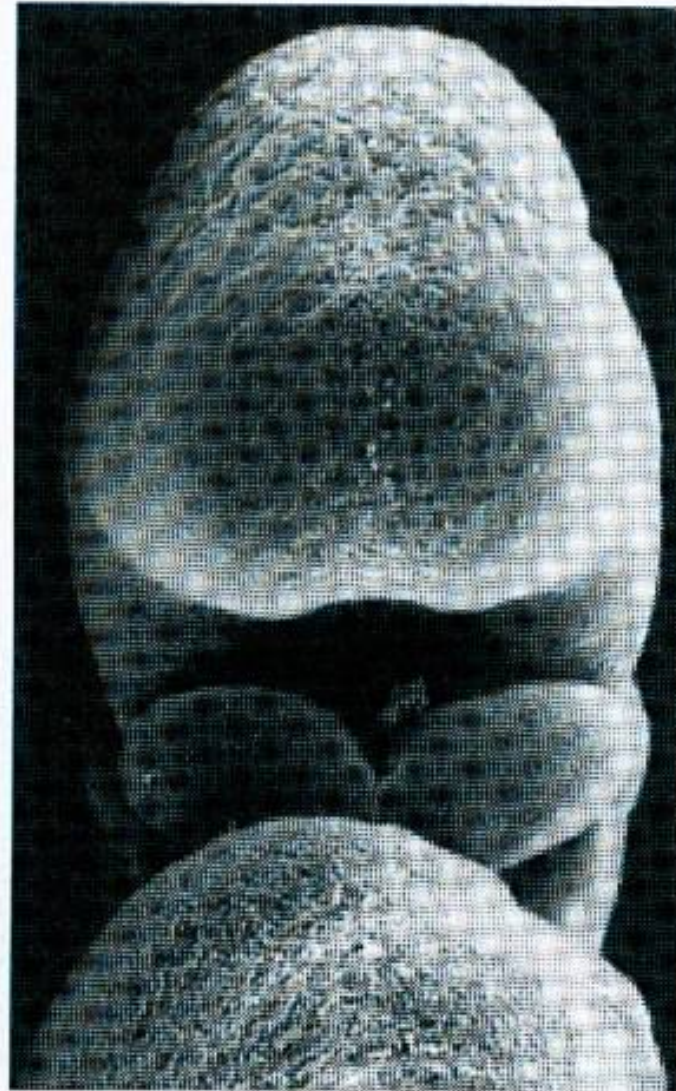
Vývoj obličeje

výchozí situace

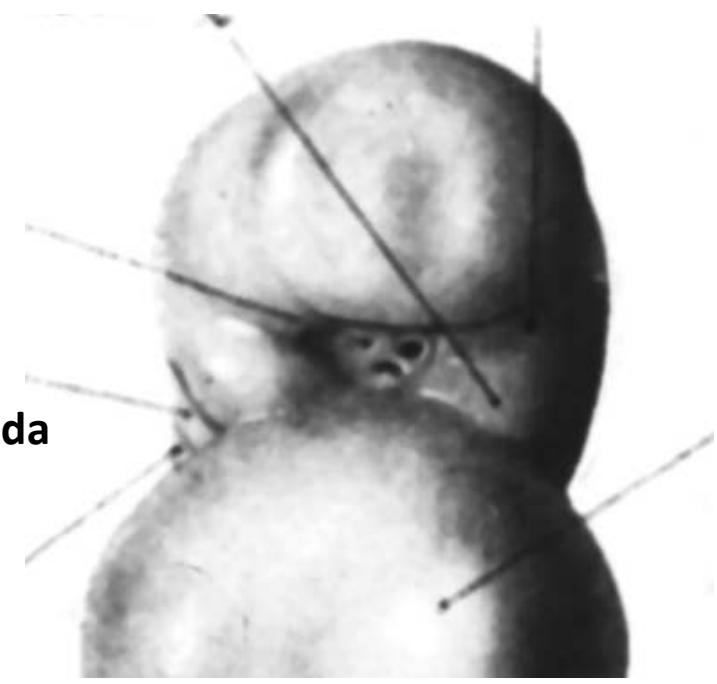
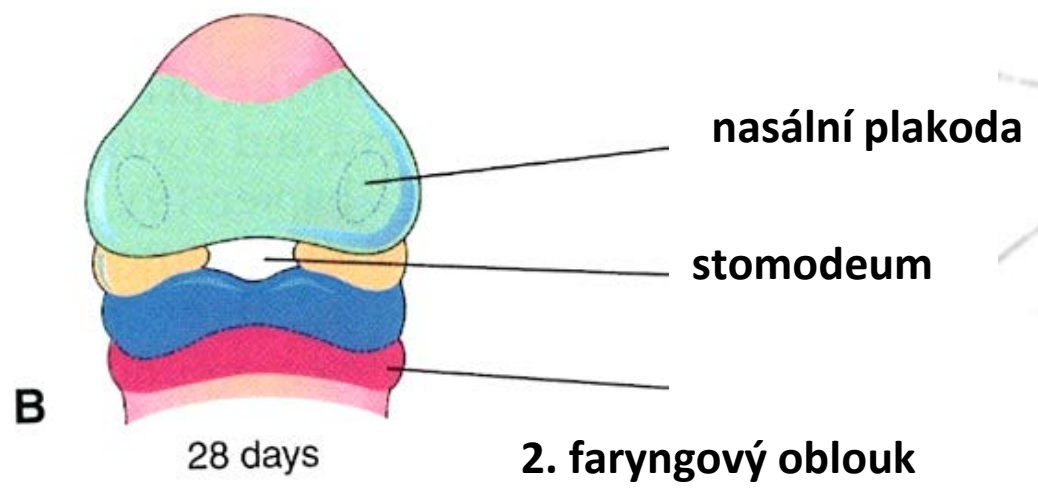
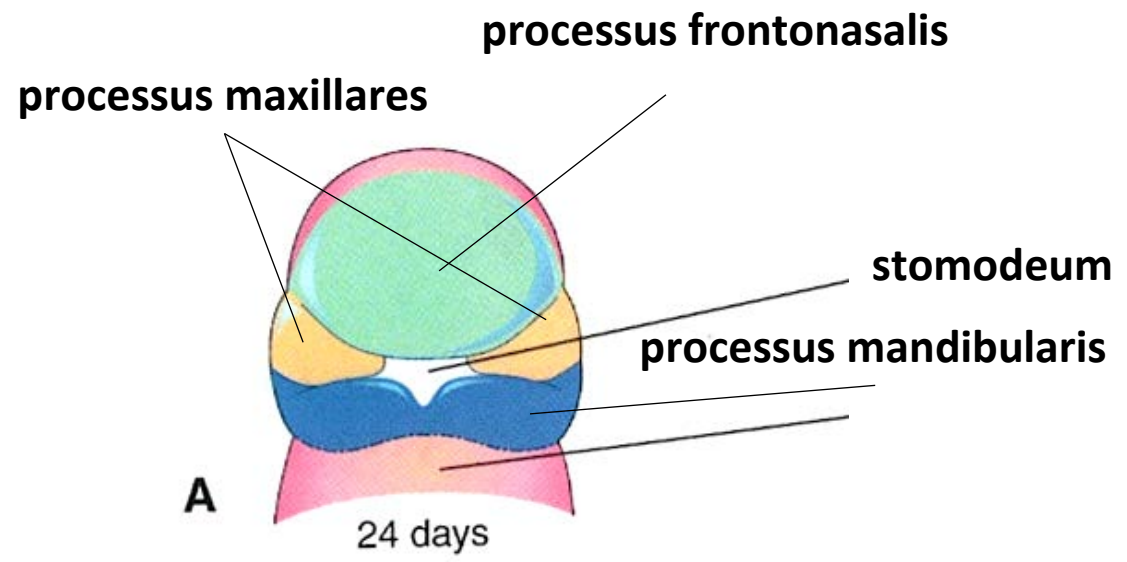
**Frontonasální výběžek
(processus frontonasalis)**

**Párové výběžky pro horní čelist
(processus maxillares)**

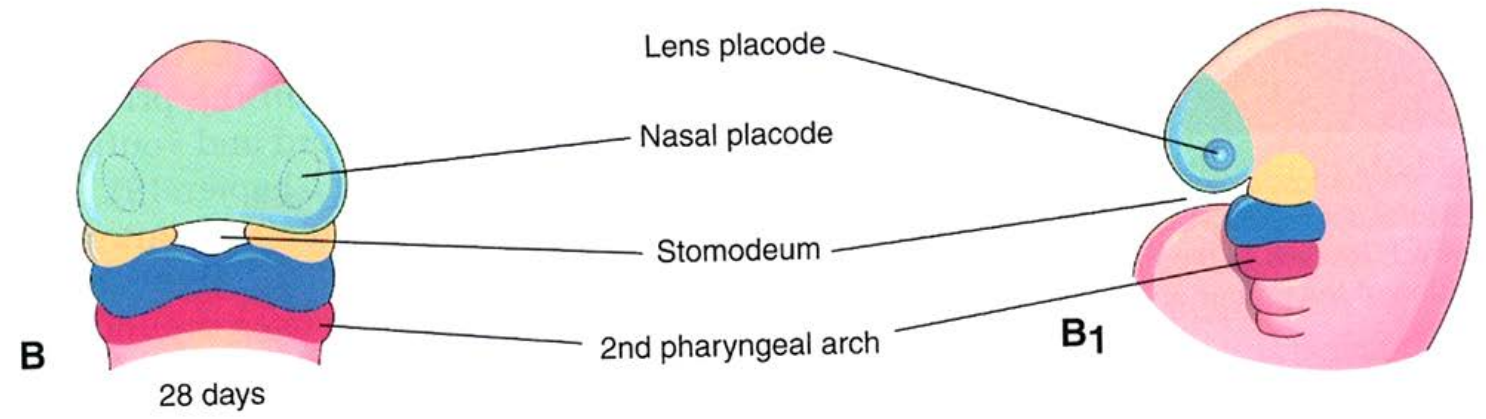
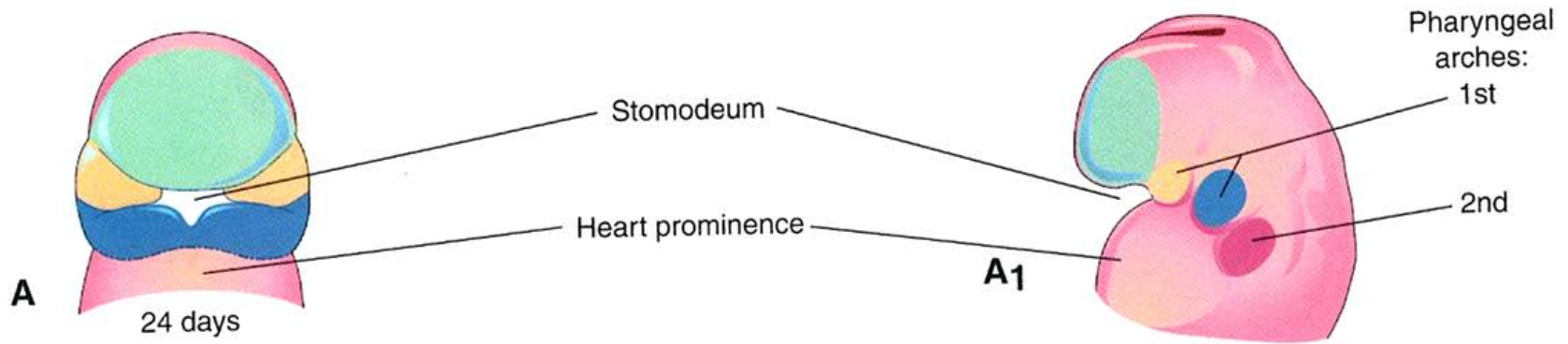
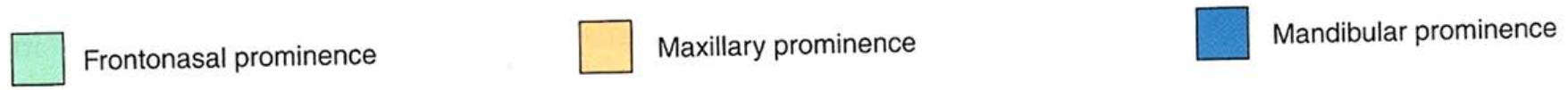
**Párové výběžky pro dolní čelist
(processus mandibulares)**

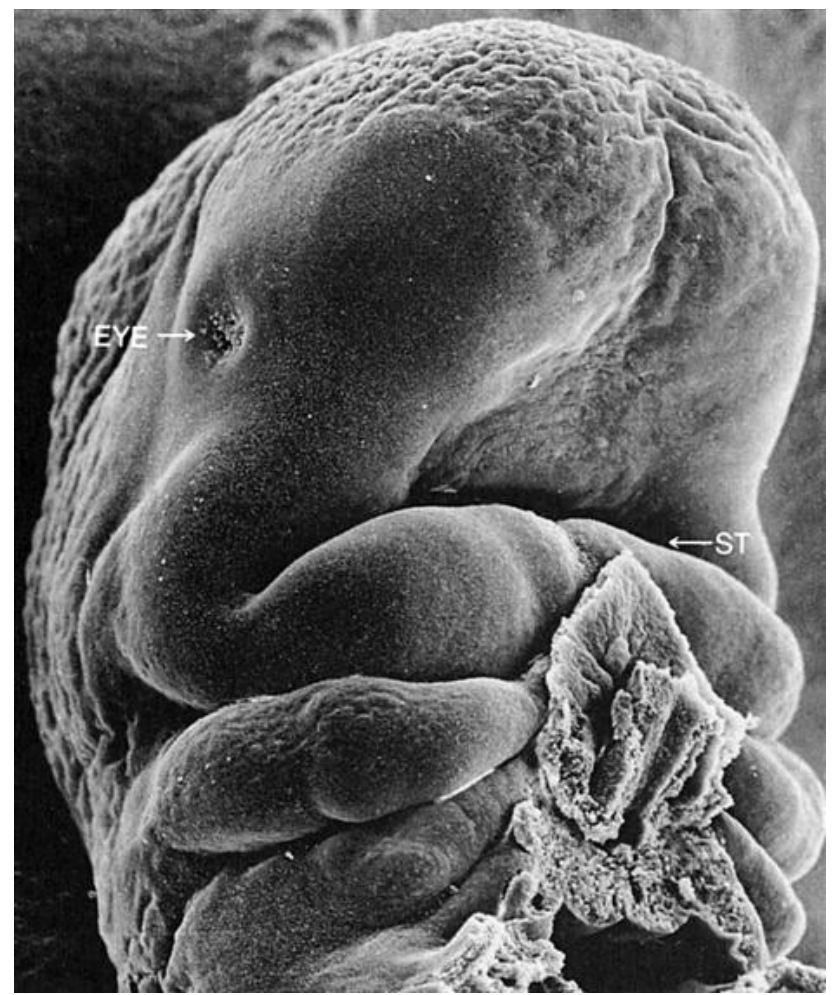
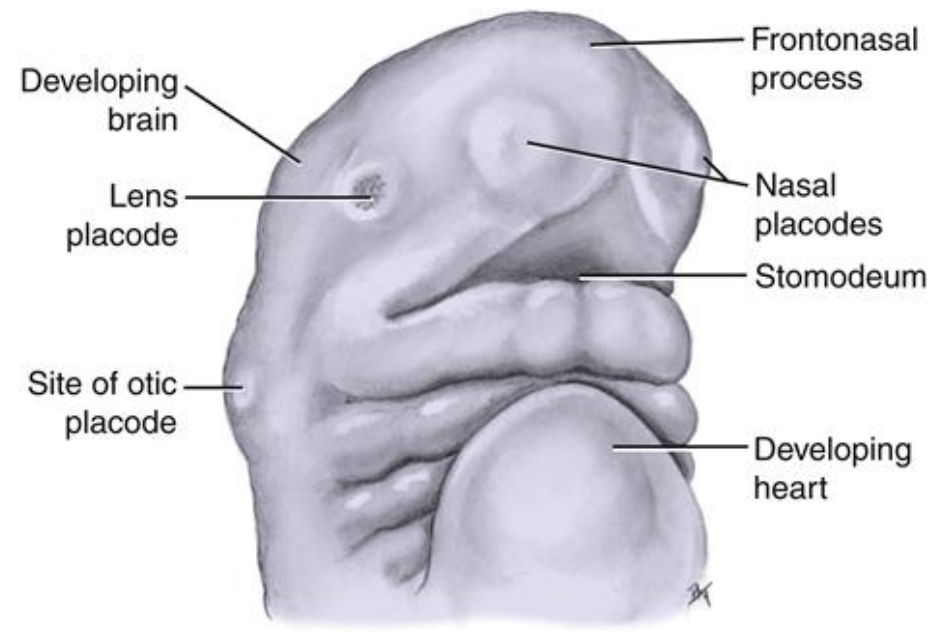


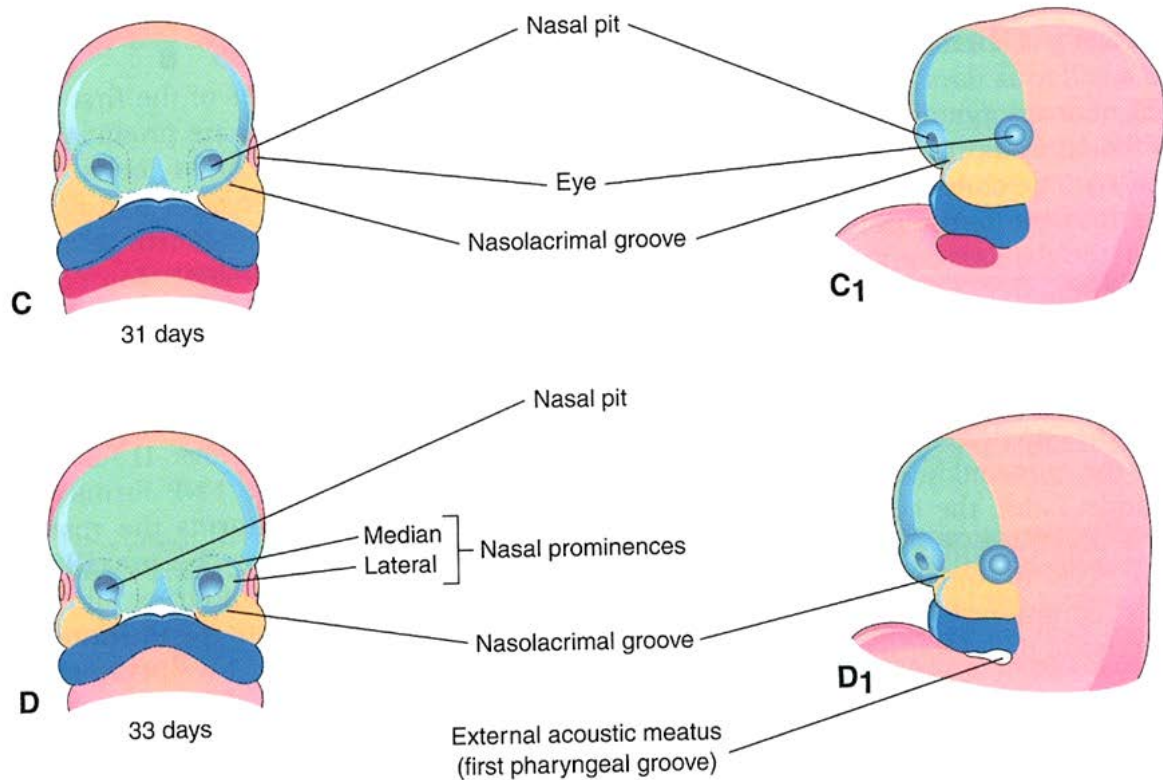
4th week



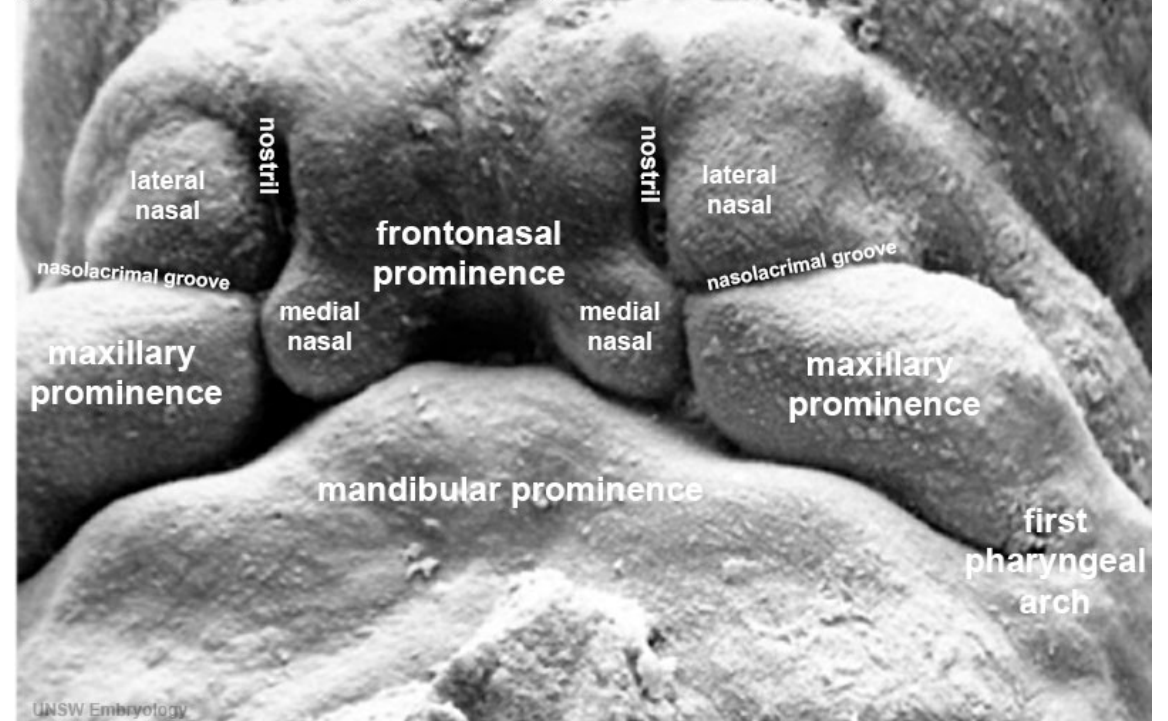
VÝVOJ OBLIČEJE



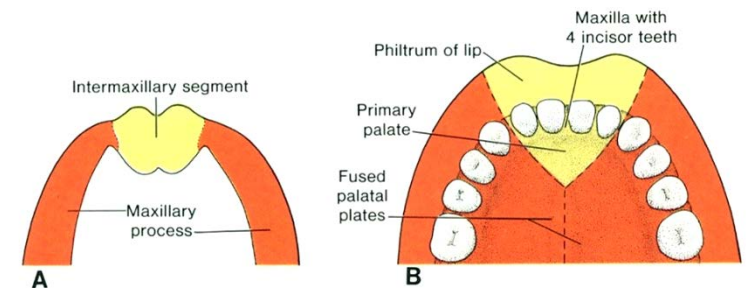




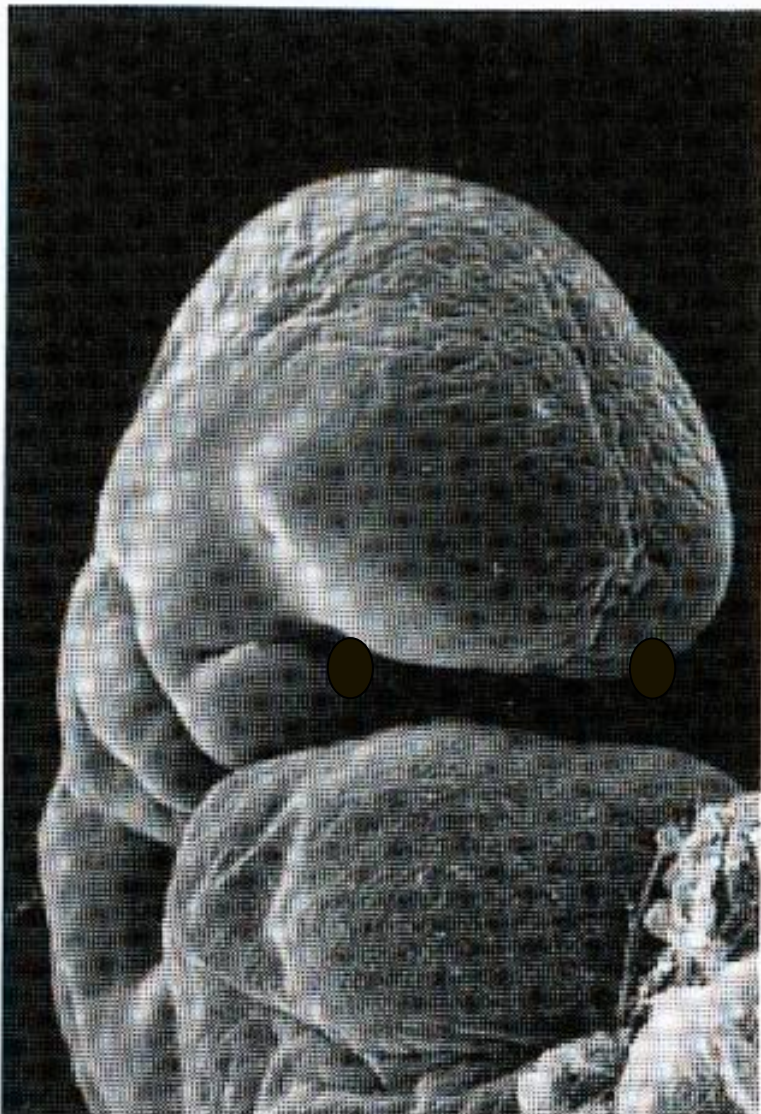Human Embryo Face
(SEM, week 7, Carnegie stage 18)



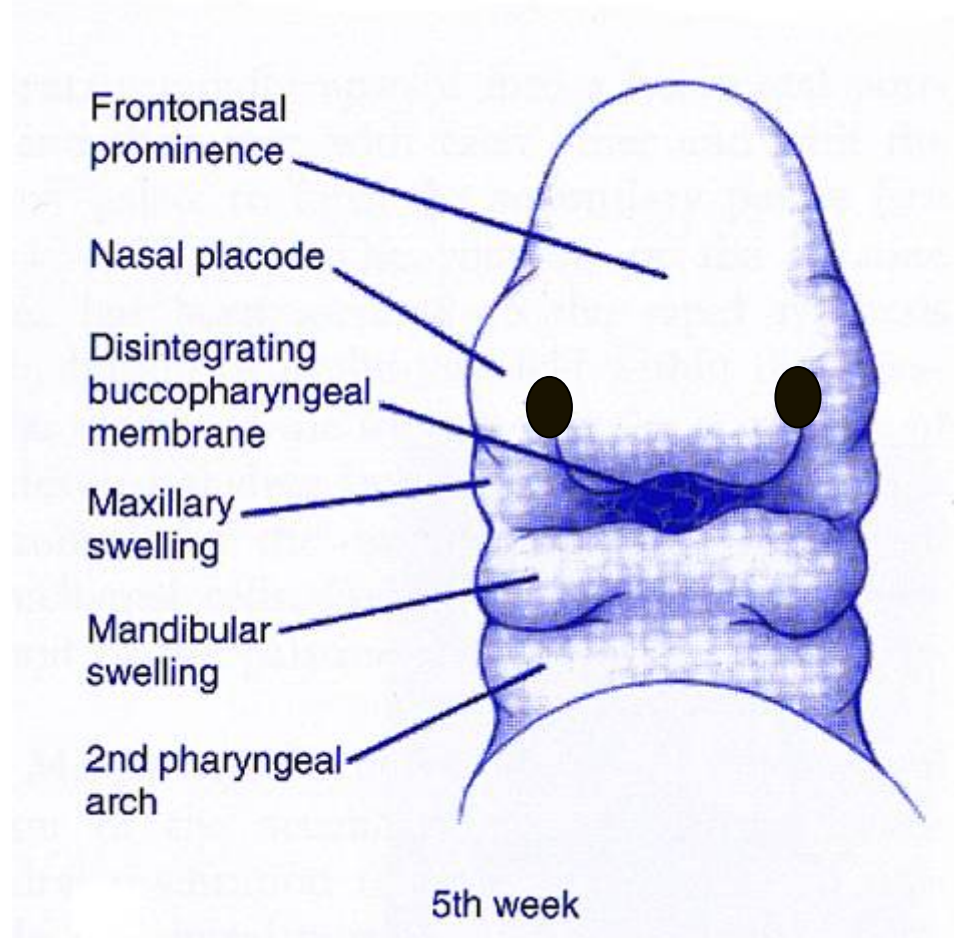
- Čichové jamky jsou ohraničeny vally – **mediální a laterální nosní vally**
- Zbytek čelního valu vytvoří **area triangularis** (základ pro hřbet a hrot nosu)
- Mediální nosní vally spolu srostou a vsouvají se mezi maxilární výběžky jako **intermaxilární segment** (dávají vznik střední části horního rtu, části horní čelisti v oblasti řezáků a části patra – primární patro)



Frontonazální výběžek (vyvine čelo, nos - kořen, hřbet, špička a křídla a střední část horního rtu - *philtrum*)



4th week

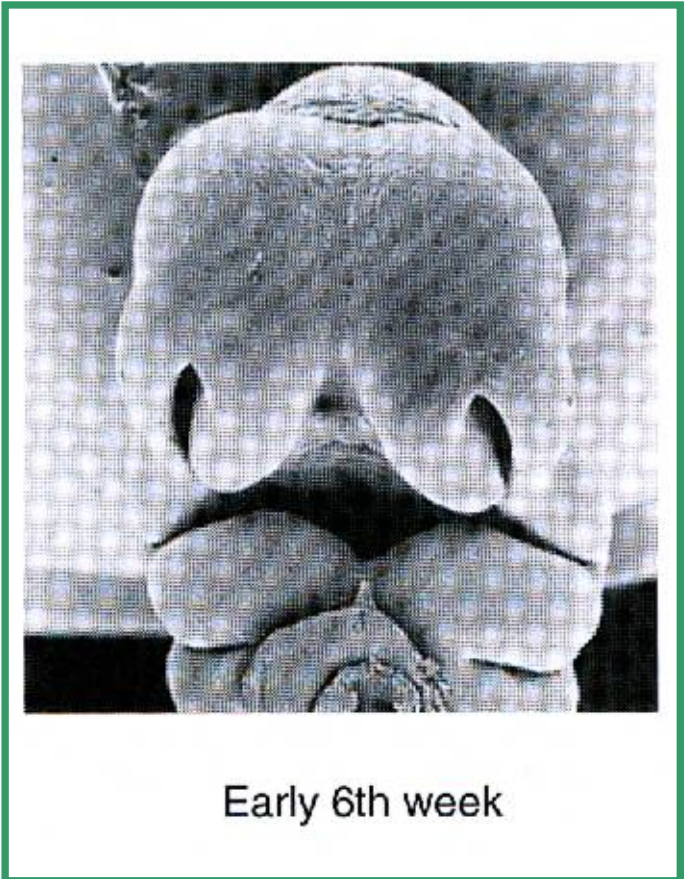
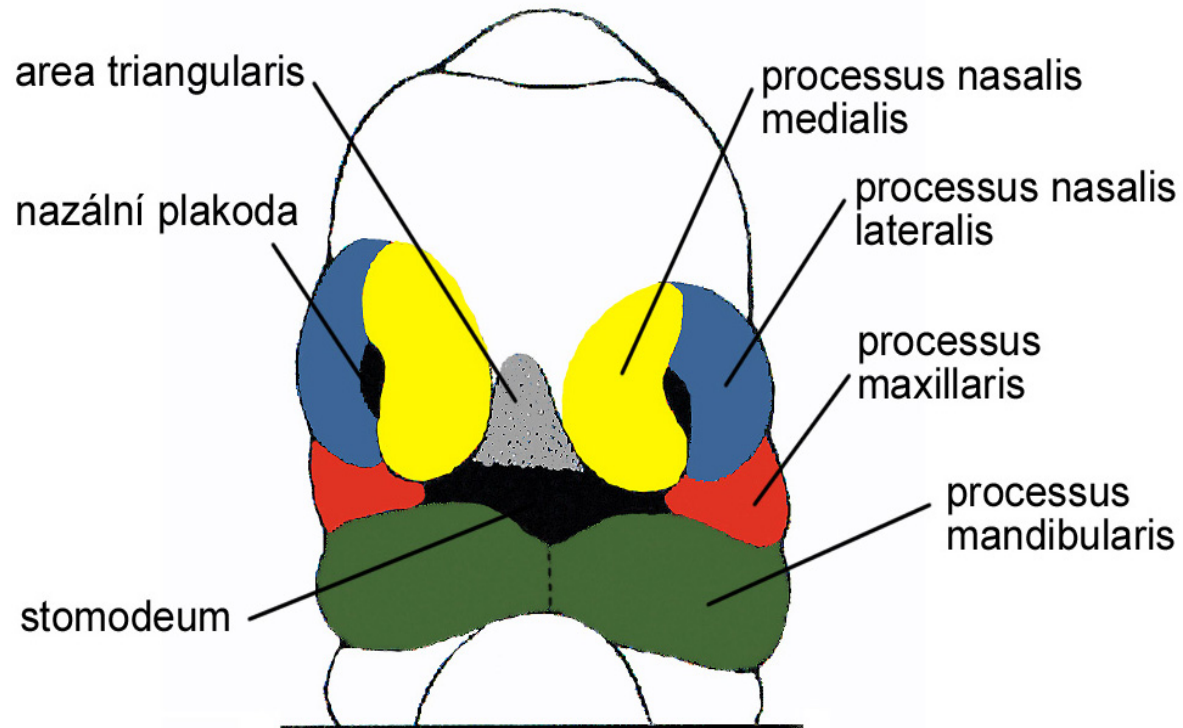


Po vytvoření jamek se okolní ektomezenchym rozdělí ve 2 podkovovité valy :

Processus nasalis medialis

Processus nasalis lateralis

*Trojúhelníková oblast mezi mediálními nosními výběžky se nazývá **area triangularis***



Intermaxilární segment

Pravý a levý processus nasalis medialis splynou ve střední rovině v nepárový **intermaxilární segment**

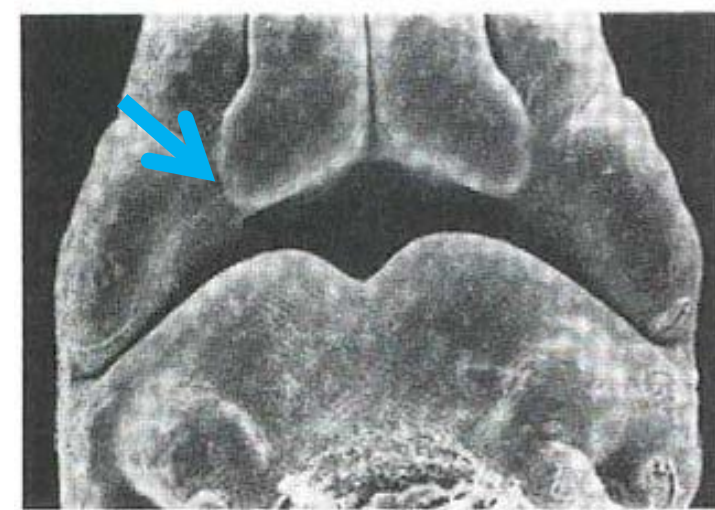
Z horního úseku segmentu se vyvine hřbet a špička nosu (dorsum et apex nasi)

Dolní úsek segmentu (*tzv. area infranasalis*) prolifereje směrem k ústnímu otvoru a vsune se mezi mediální konce obou processus maxillares a dá původ střední části horního rtu (**philtrum**)

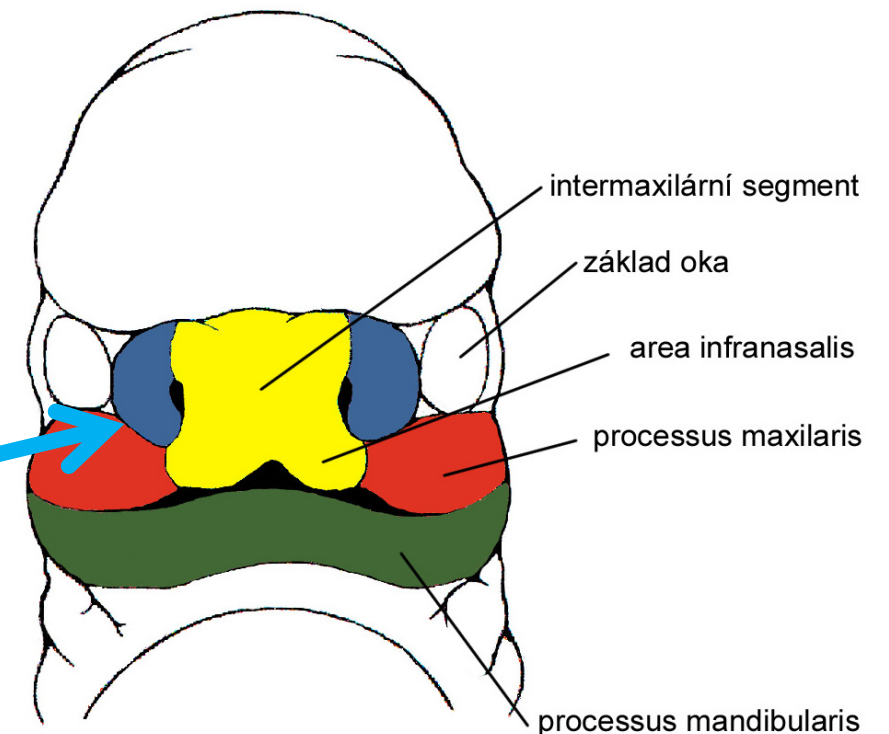
Jednotný horní ret vznikne až po srůstu intermaxilárního segmentu s processus maxillares

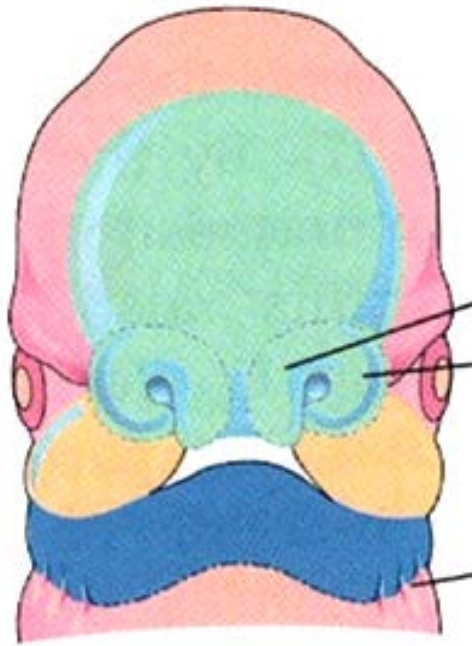
Z *area triangularis*, která se během fúze mediálních nosních výběžků přemístí nad intermaxilární segment, pochází **radix nasi**

Laterální nosní výběžek se nachází nad maxilárním výběžkem a je původně oddělen žlábkem: **nasomaxilární žlábek (okulonazální rýha)**

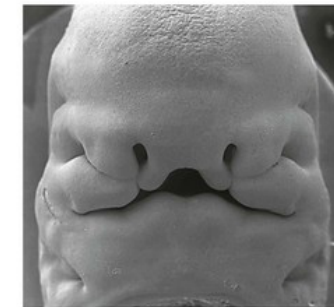
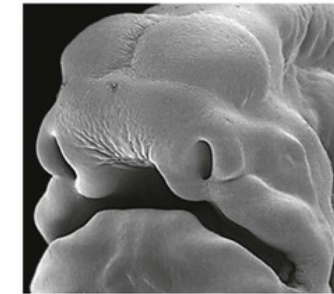
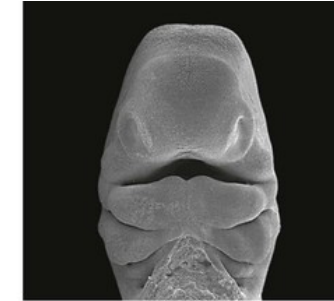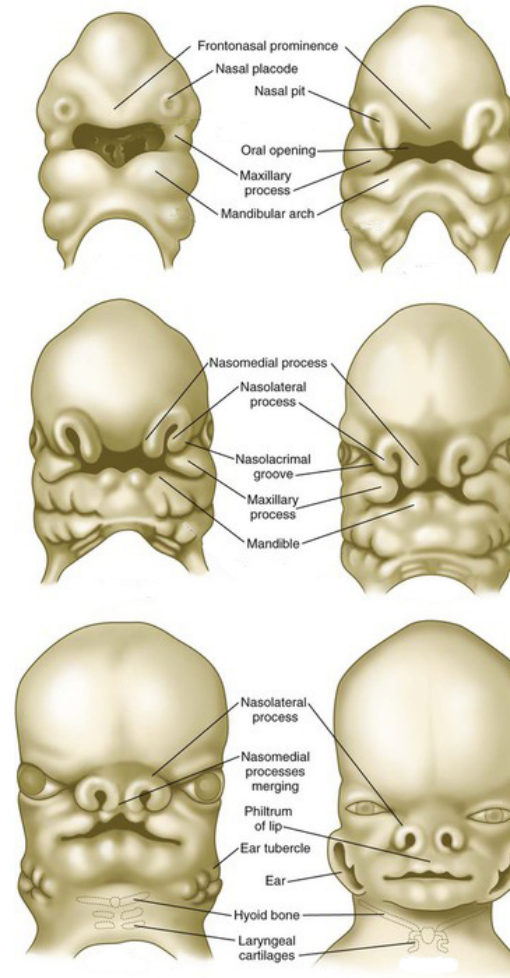


Early 7th week





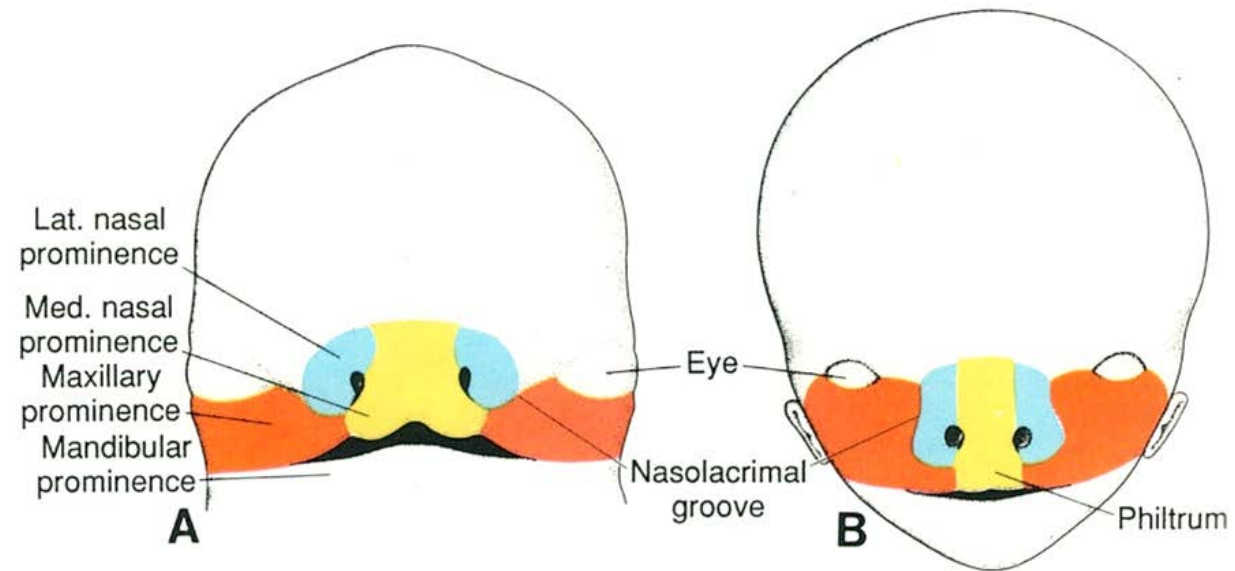
35 days



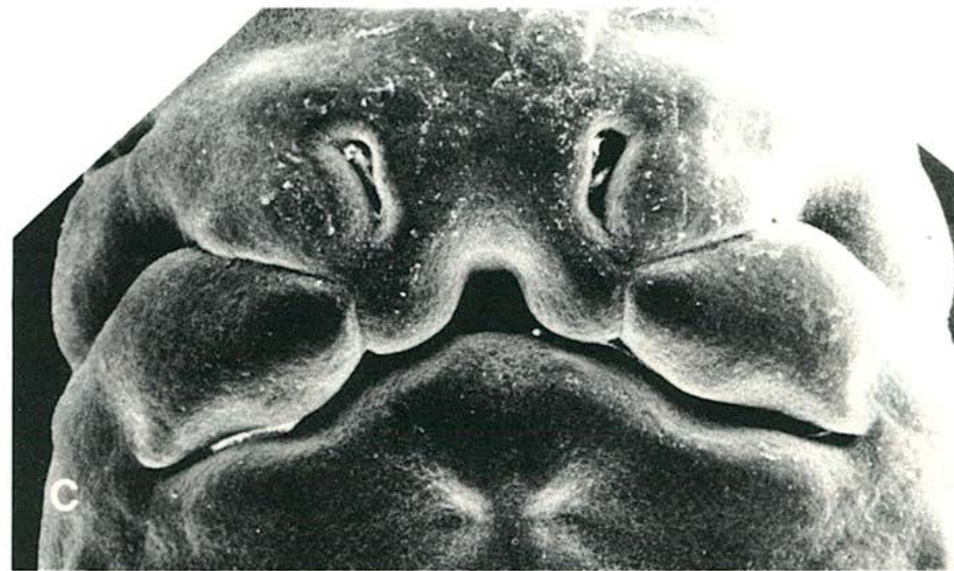Maxilární výběžky srostou

1. s **intermaxilárním segmentem** (vytvoření horní čelisti a rtu)
2. s **laterálními nosními valy** (zbytek horní čelisti a křídla nosu)

Laterální nosní valy jsou od maxilárních zpočátku odděleny rýhou – sulcus nasolacrimalis, která se uzavře a vytvoří slzný kanálek



7. týden



Shrnutí časového průběhu srůstů obličejových výběžků

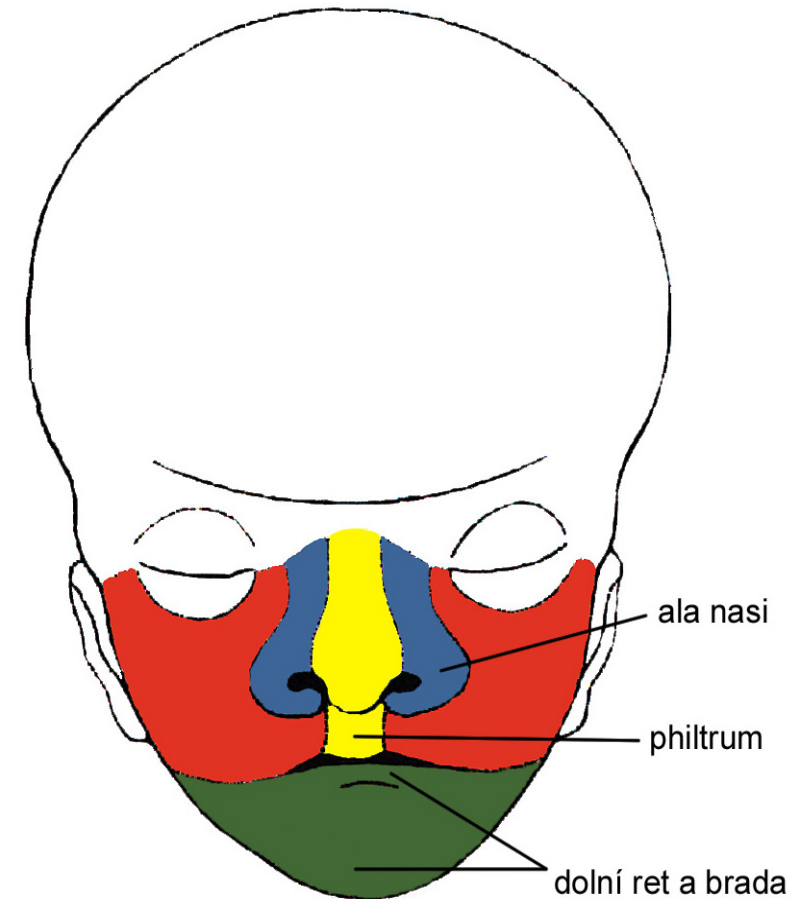
Mezi 5. - 7. týdnem

Počátkem 5. týdne srostly mediální konce mandibulárních výběžků - **dolní ret a brada**

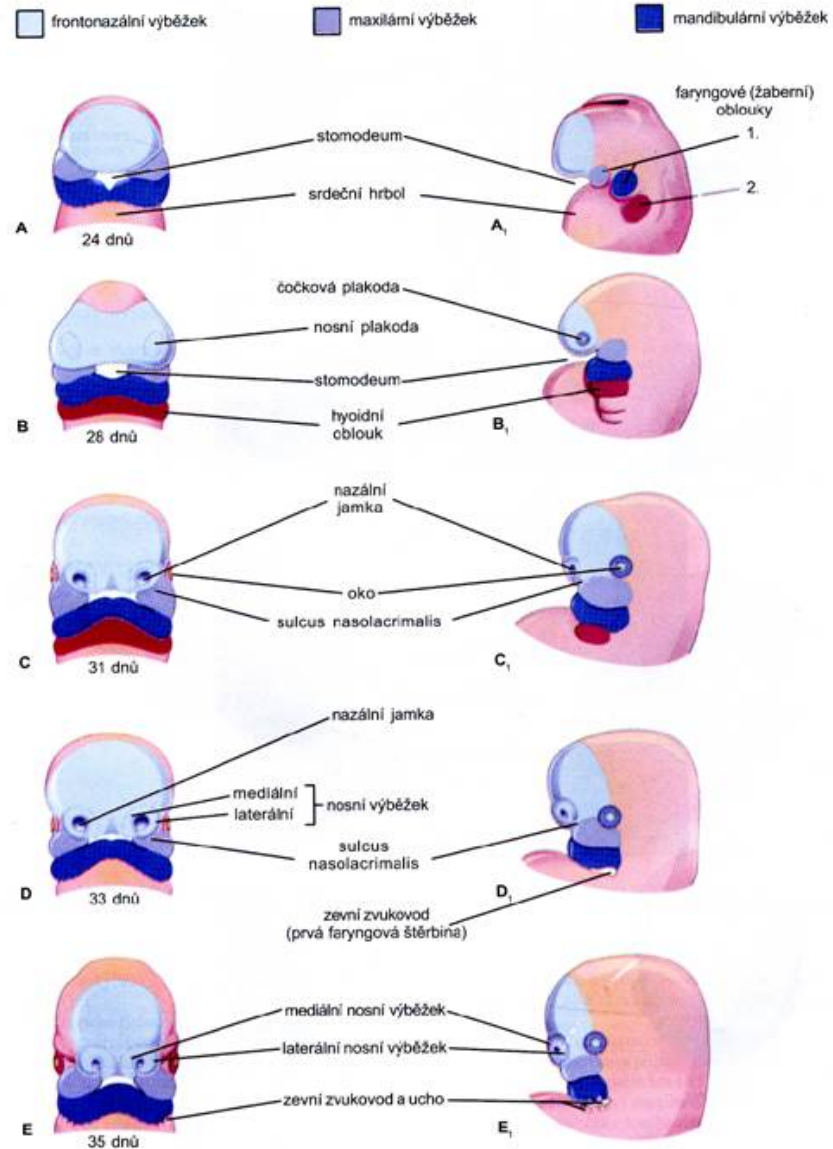
Na začátku 6. týdne - srůst mediálních konců maxilárních výběžků s oběma okraji intermaxilárního segmentu – **jednotný horní ret**

V polovině 7. týdne na každé straně sroste processus nasalis lateralis s horní hranou maxilárního výběžku – **zanikne nazomaxilární rýha**

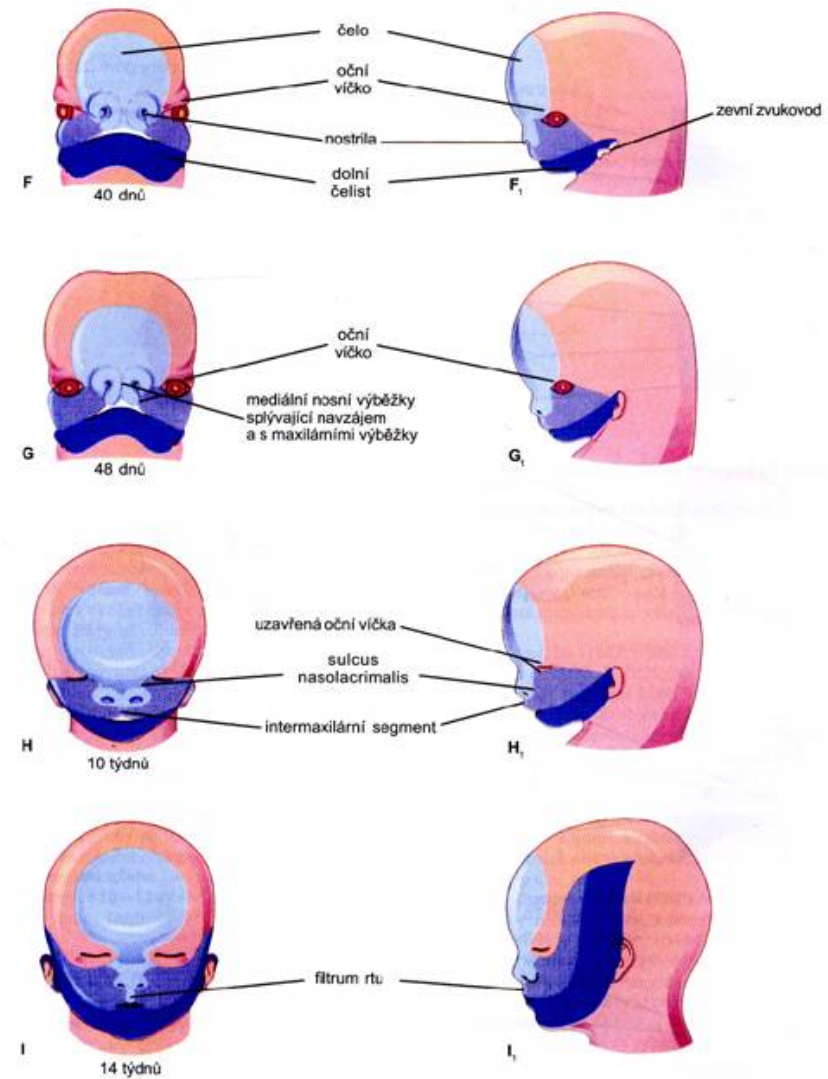
Na rozhraní 7 - 8. týdne srostou ještě zadní úseky výběžků pro horní a pro dolní čelist na téže straně – **zúžení rima oris**



Vývoj obličeje - shrnutí



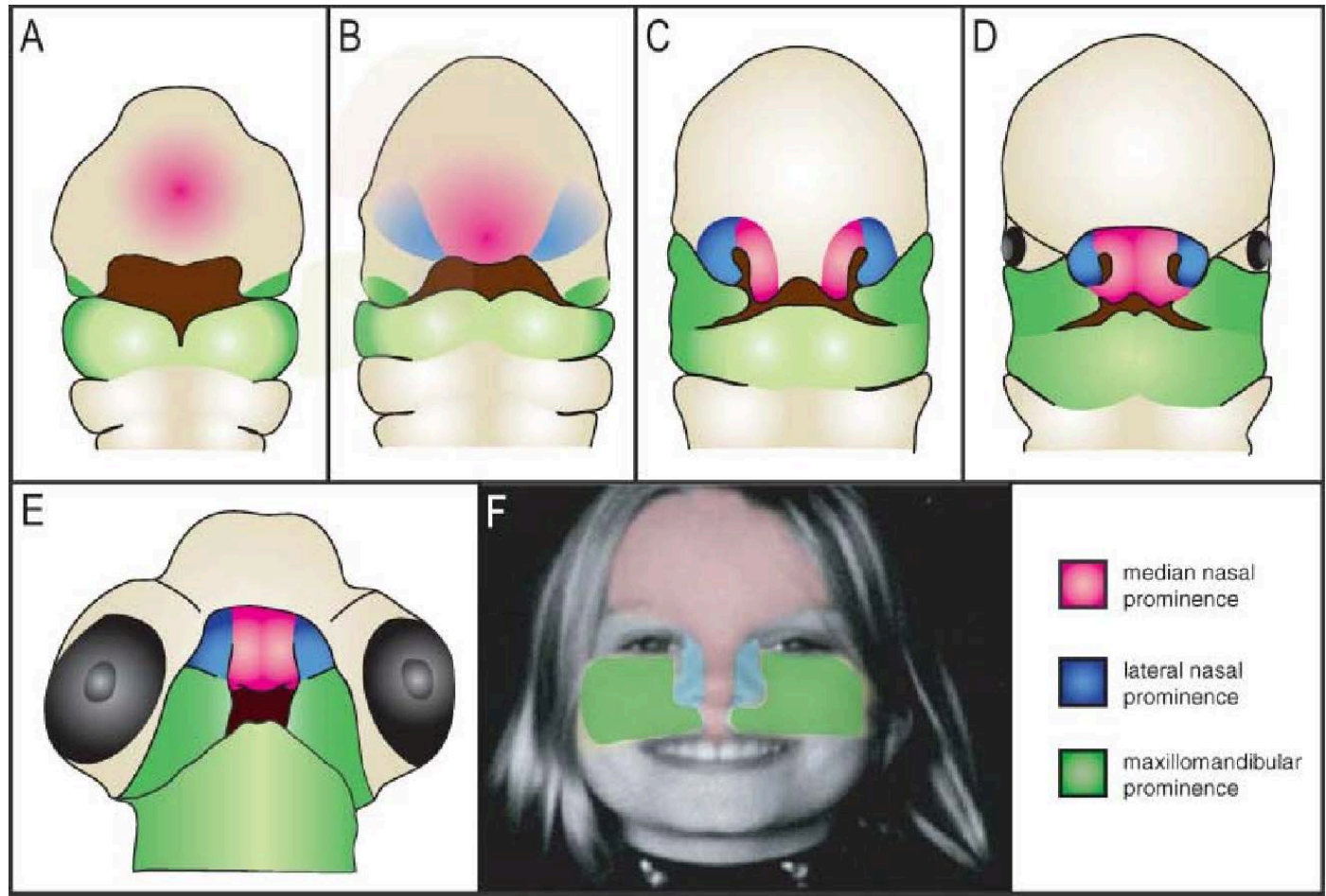


Obr. 10-26. Schémata zobrazující stadia vývoje lidského obličeje. Ilustrace pokračuje na příští stránce

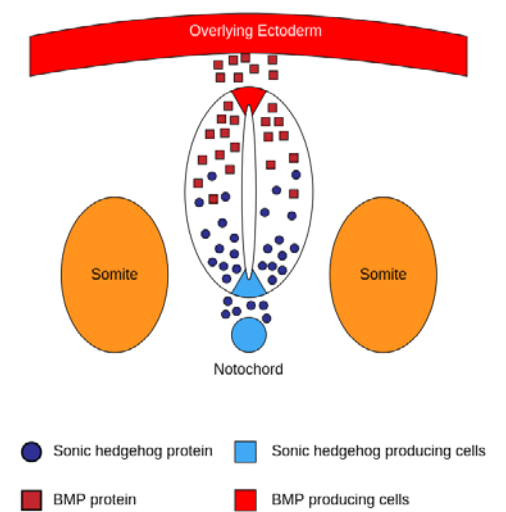
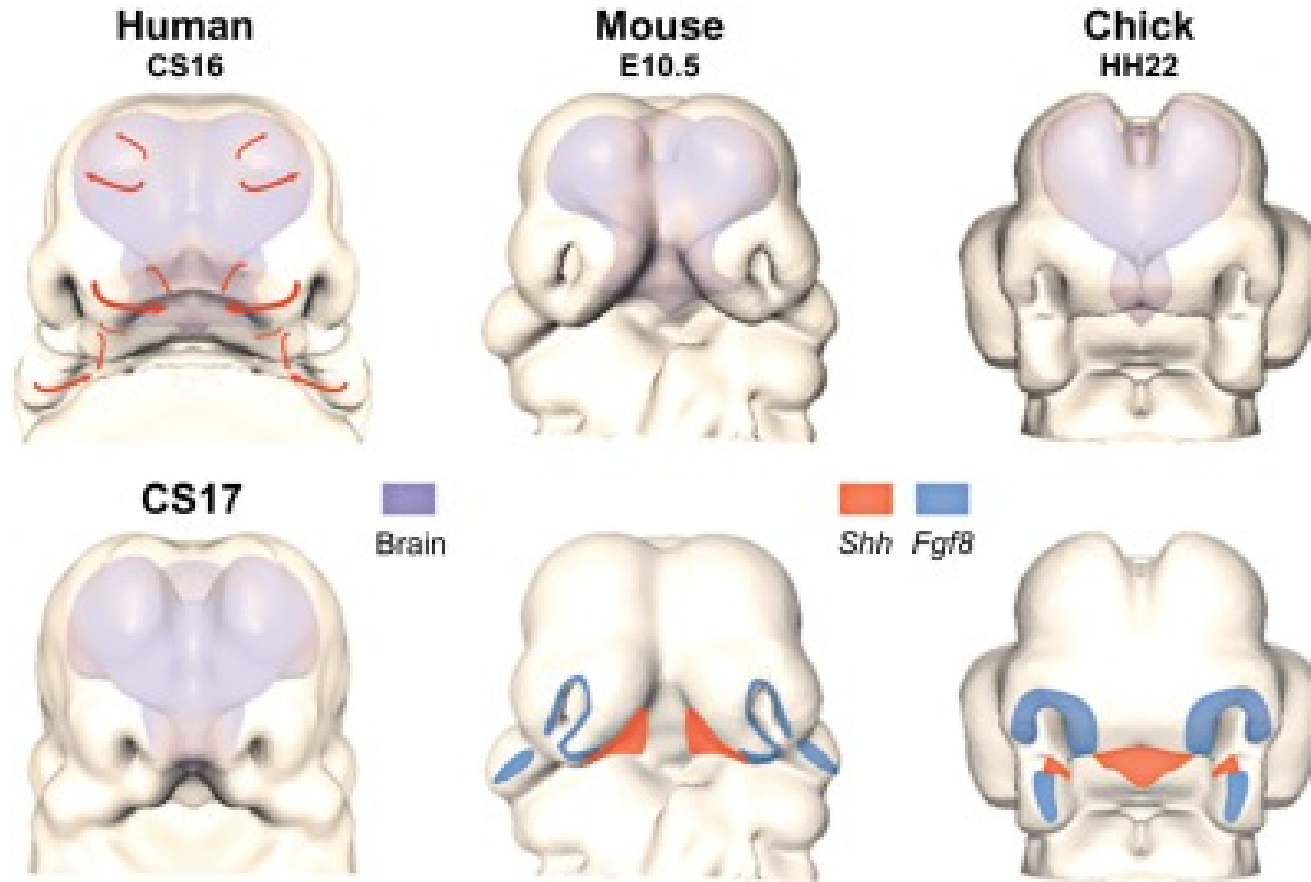


Obr. 10-26. Pokračování

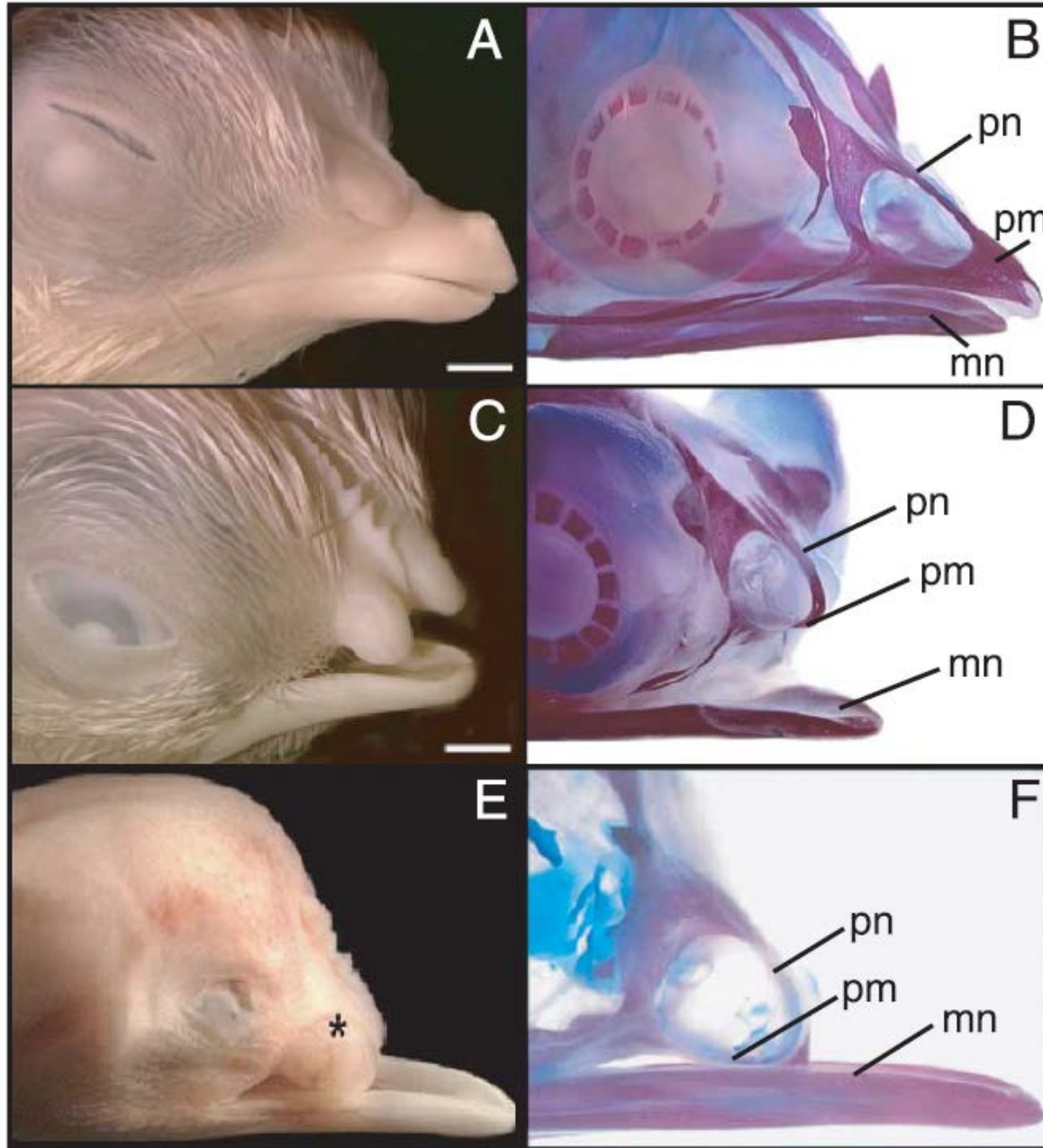
VÝVOJ OBLIČEJE



Shh a FGF



VÝVOJ OBLIČEJE



Normální

Cyclopamine (teratogen)

anti-SHH Ab

Rozštěpové vady obličeje

Když obličejové výběžky fúzují, základ mozku, zejména telencefalon rychle roste a společně s ním i neurokranium

Původně laterálně směřující oči se přetáčí dopředu

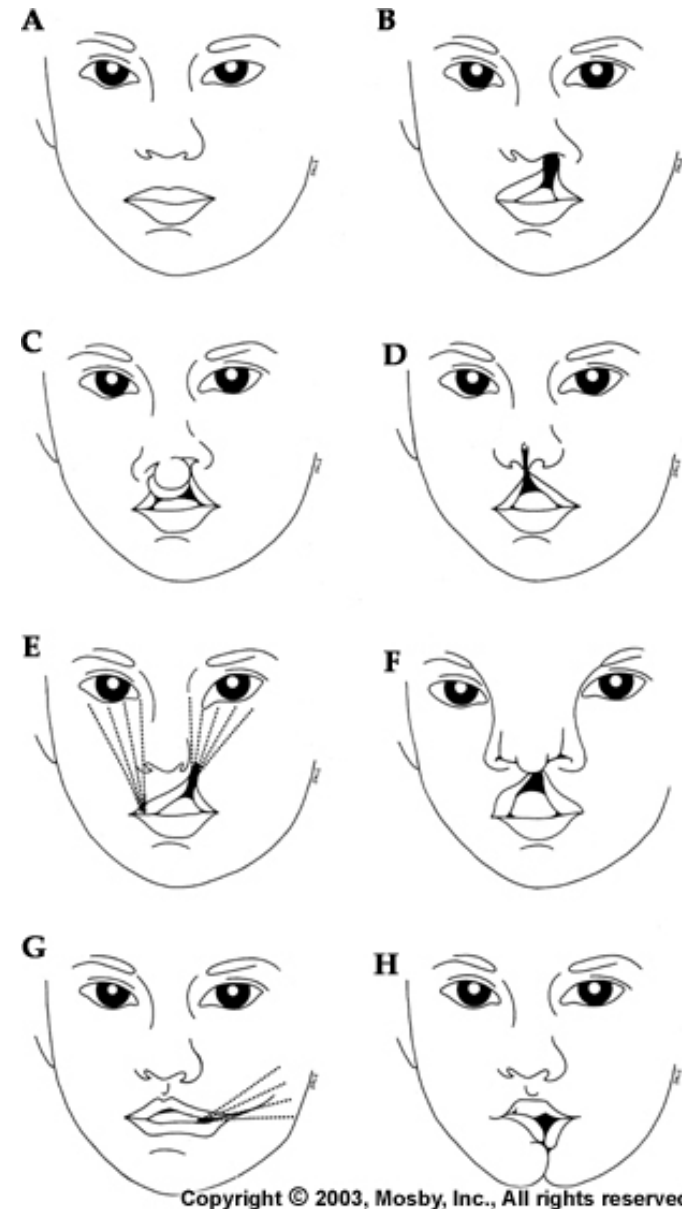
Na konci 2. měsíce vykazuje obličej zárodku již charakteristické lidské rysy

Pokud vývoj některého z výběžků neproběhne správně: výběžek se nezaložil, je menší nebo větší, během migrace se zpozdil, výběžky nesrostly – vznikají rozštěpy

Incidence cca 1,7 : 1 000 porodů

Přehled rozštěpů obličeje

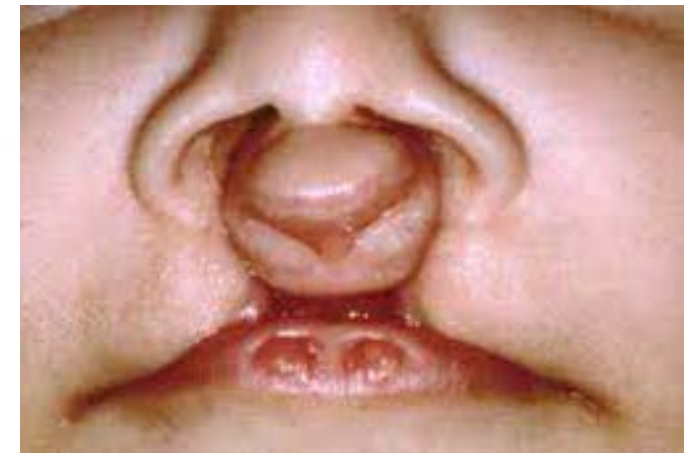
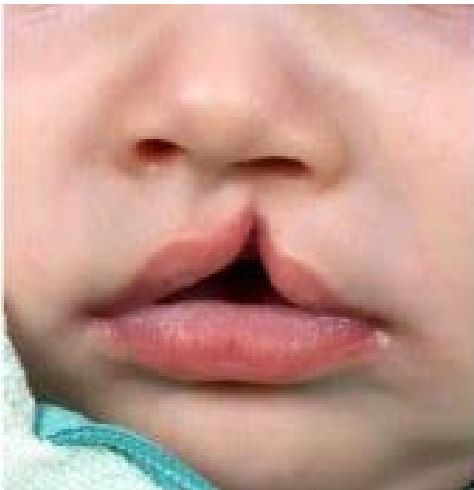Rozštěpy horního rtu, nosu
Mediální rozštěp dolního rtu a brady
Šikmý rozštěp obličeje
Příčný rozštěp obličeje



Rozštěpy horního rtu - cheiloschisis superior

Boční (laterální) - perzistence labiální rýhy /nesrostl mediální konec proc. maxillaris s labiální částí intermaxilárního segmentu (proc. nasalis medialis)

cheiloschisis unilateralis / cheiloschisis bilateralis



Střední rozštěp rtu - "zaječí pysk" (labium leporinum) cheiloschisis mediana

Opoždění vývoje intermaxilárního segmentu

Při nesplynutí processus nasales mediales

Vzácný výskyt s rozštěpem apex nasi

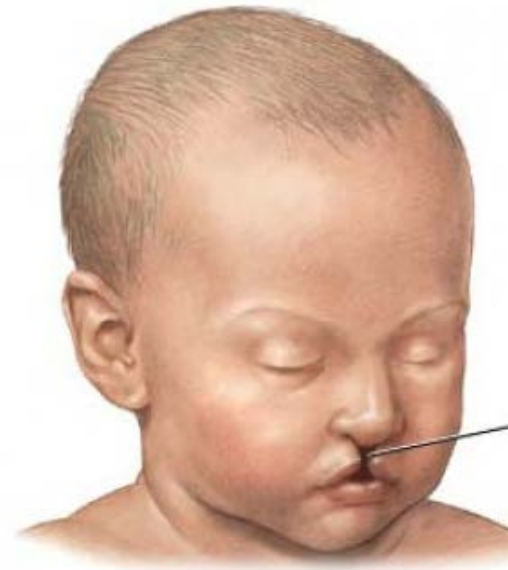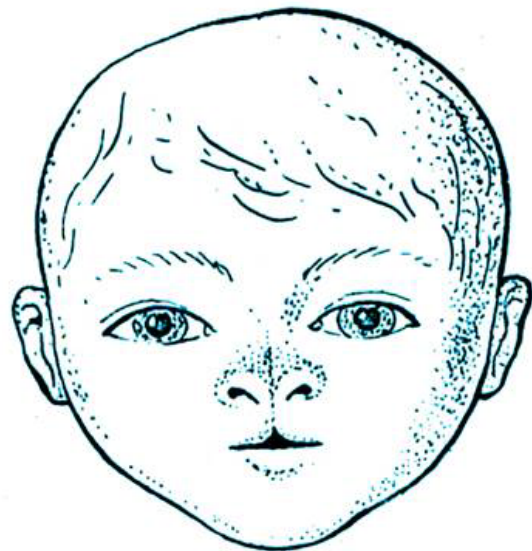
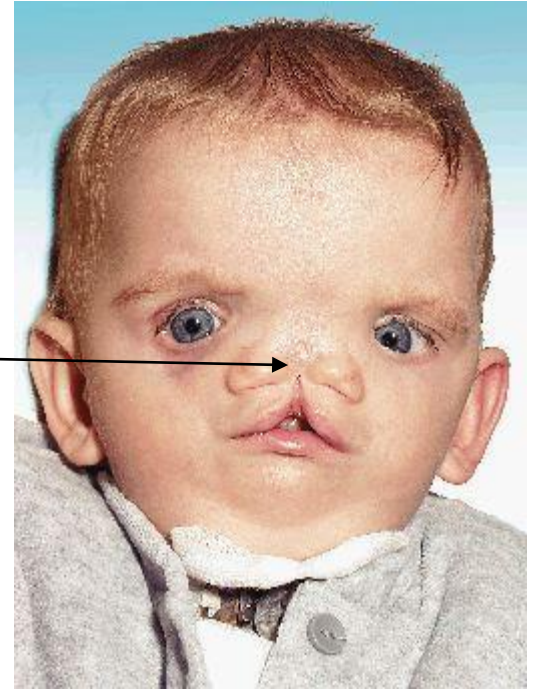
Variabilní rozsah

Izolovaně nebo v kombinaci s rozštěpy skeletních součástí obličeje

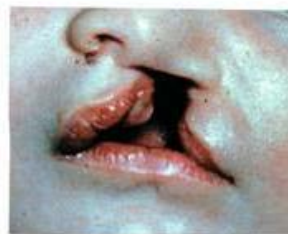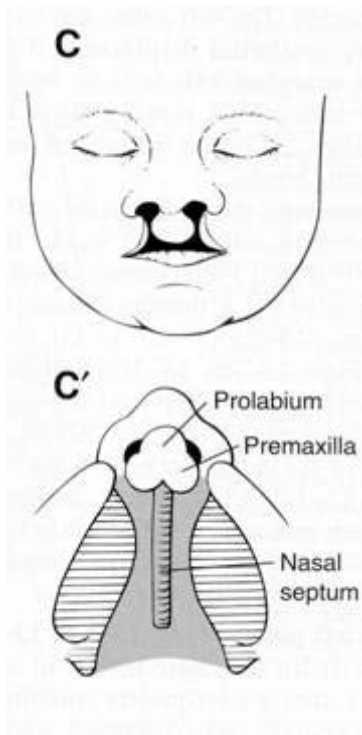
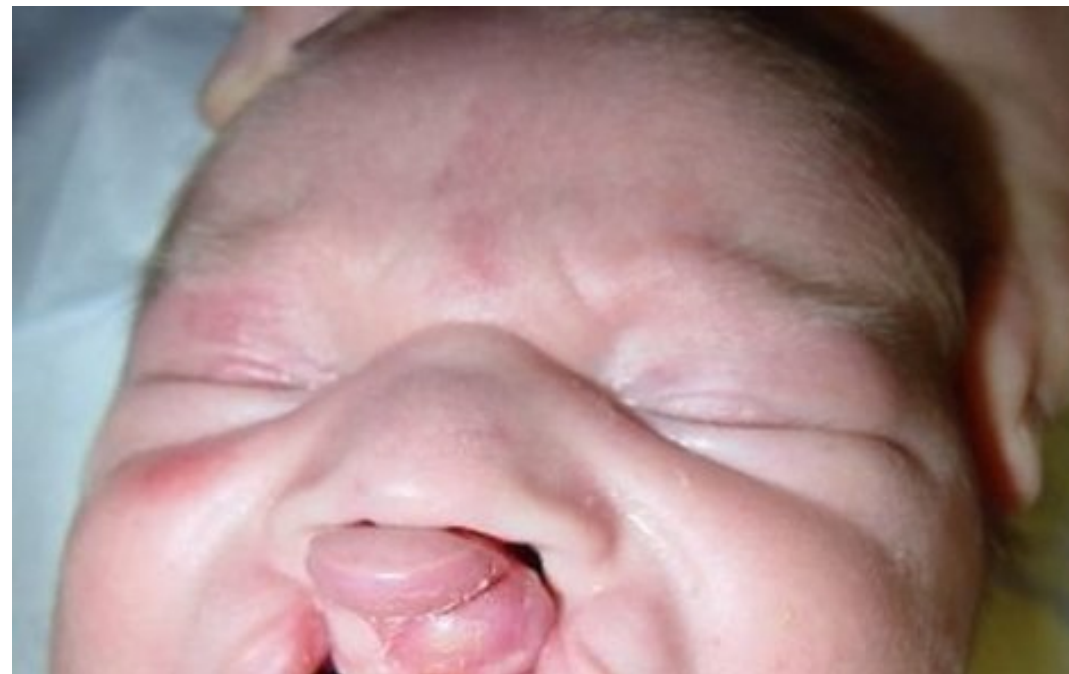Kritické období: 27. - 35. den vývoje

20% - genetický podklad, 60-70 % - zevní faktory, zbytek = kombinace obou/

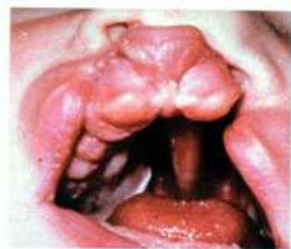Mohrův syndrom (spojen s konduktivní hluchotou, částečnou reduplikací palců nohou a rozštěpem jazyka)



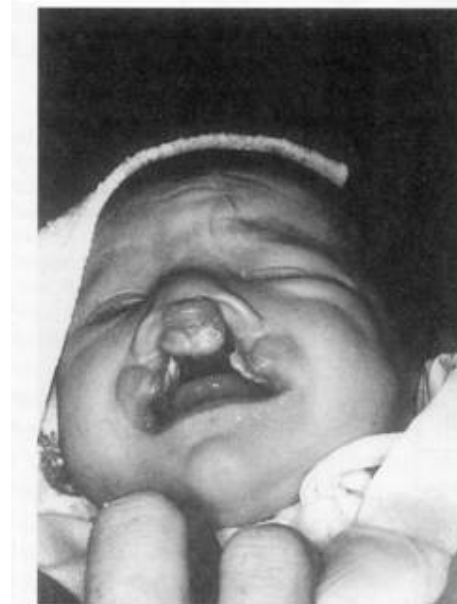**Boční rozštěpy rtu kombinovány s bočním rozštěpem horní
čelisti a rozštěpy primárního a sekundárního patra**



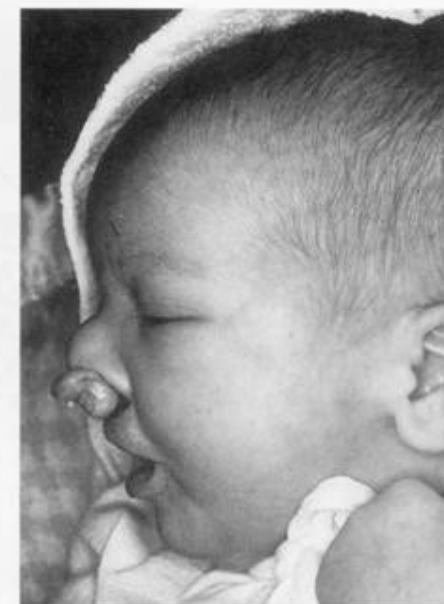Unilateral cleft lip.



Bilateral cleft lip.



A



B

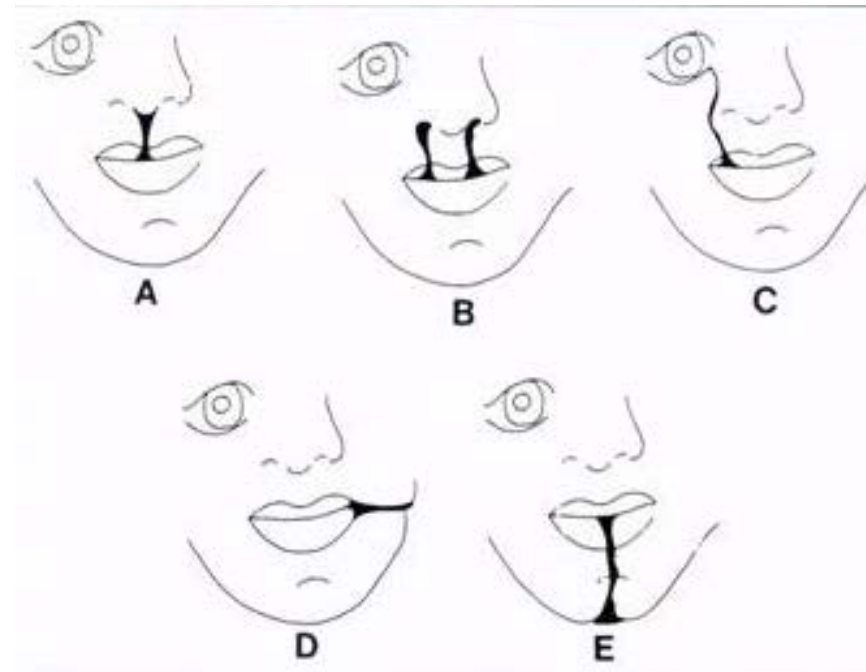
Šikmý rozštěp obličeje (coloboma faciale, fissura orbitofacialis)

Processus maxillaris nesrostl s processus nasalis medialis (intermaxilárním segmentem) a processus nasalis lateralis

Zachována okulonazální rýha (žlábek)

Jedno- nebo oboustranný

Vzácný výskyt

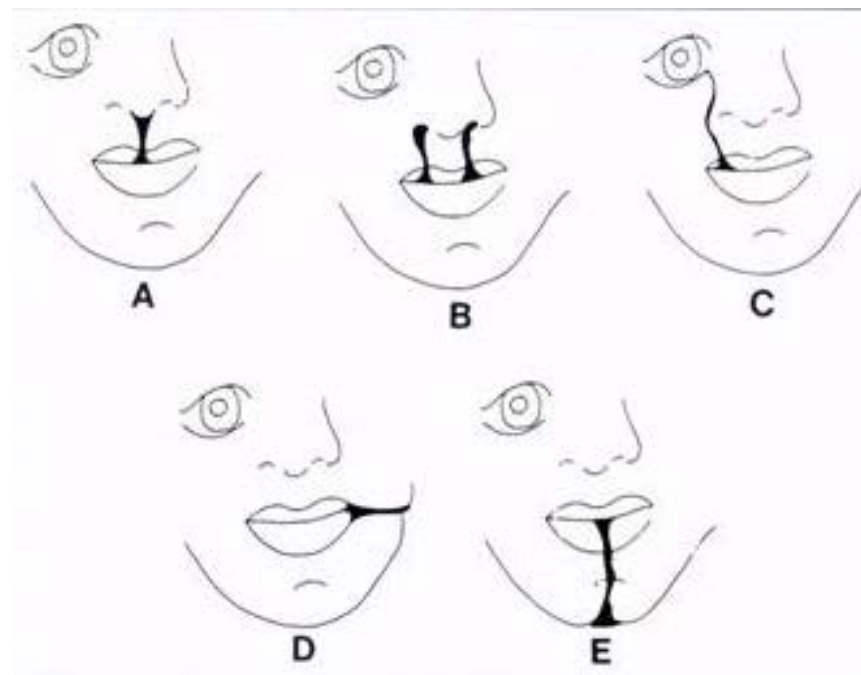
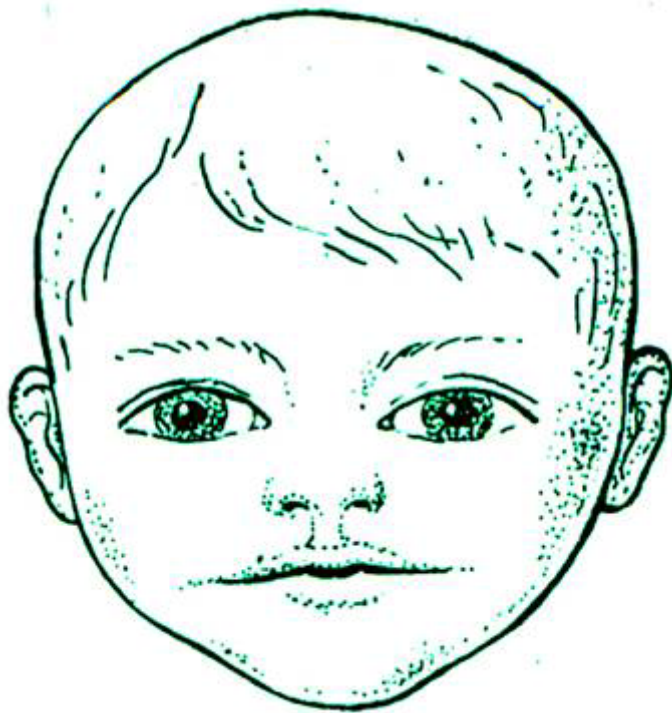

Příčný rozštěp obličeje

fissura transversa faciei, macrostomia

Laterální úsek proc. maxillaris nesrostl s laterálním úsekem proc. mandibularis
Ústní koutek dosahuje k zevnímu zvukovodu (**tzv. žabí ústa**)

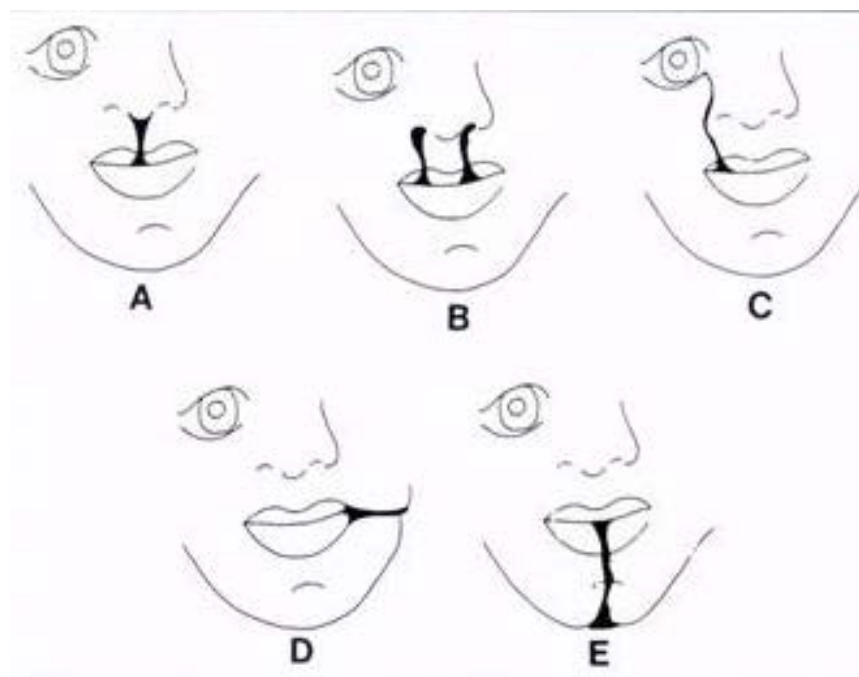

Velmi vzácný výskyt



Mediální rozštěp dolního rtu a brady cheiloschisis et gnathoschisis inferior

Nesplynutí processus mandibulares
vždy spojen s rozštěpem dolní čelisti a jazyka

Vzácný

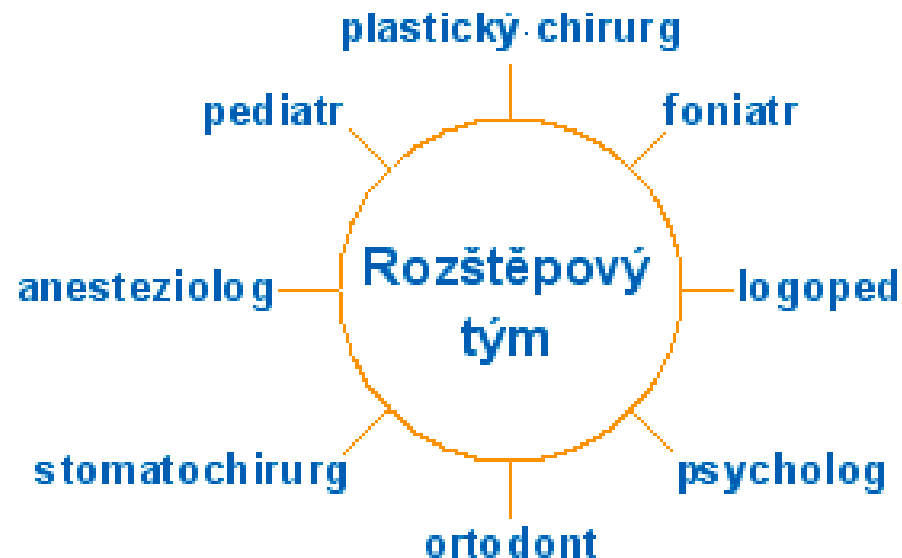


Léčba: komplexní přístup - rozštěpové týmy

plastický chirurg, stomatolog - ortodontista, foniatr (antropolog, příp. psycholog)

Doporučení pediatra:

- 1) vyšetření na plast. chirurgii nejpozději do 2. měsíců po porodu -
- 2) u prostého rozštěpu rtu - cheiloplastiky - 2-5. měsíc
- 3) rozštěpy rtu kombinované s bočním rozštěpem čelisti a primárního patra - řešit mezi 2. až 4. rokem
- 4) mezi 12. -18. měsícem - foniatrické vyšetření + event. logoped
- 5) ortodontická péče - náhrada chybějících zubů

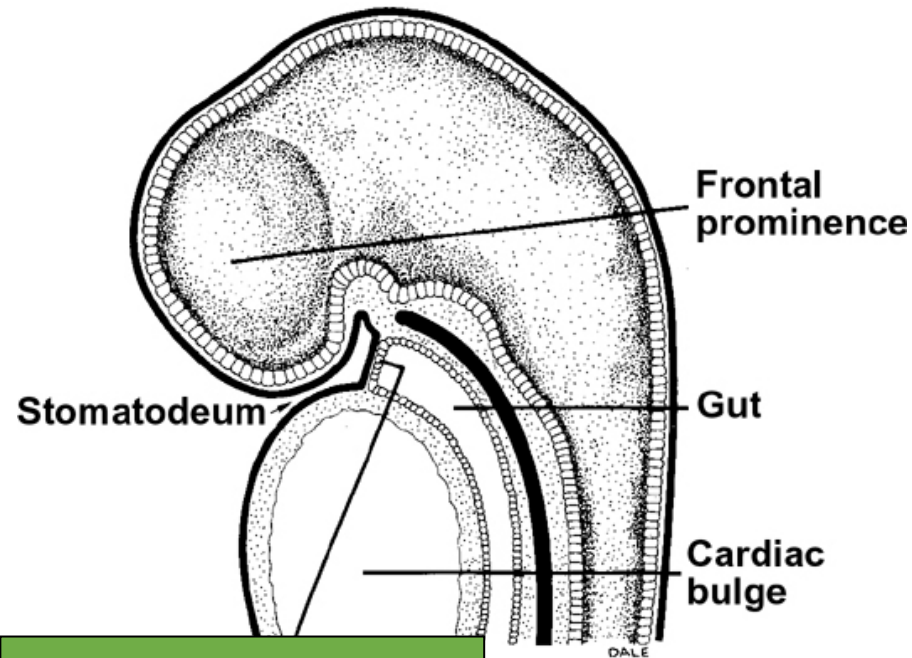


Vývoj ústní a nosní dutiny

Z primitivní ústní jamky - **stomodeum**

Stomodeum spojuje **primitivní ústní otvor** s tělním povrchem

Dno jamky (**oro-**)faryngová membrána

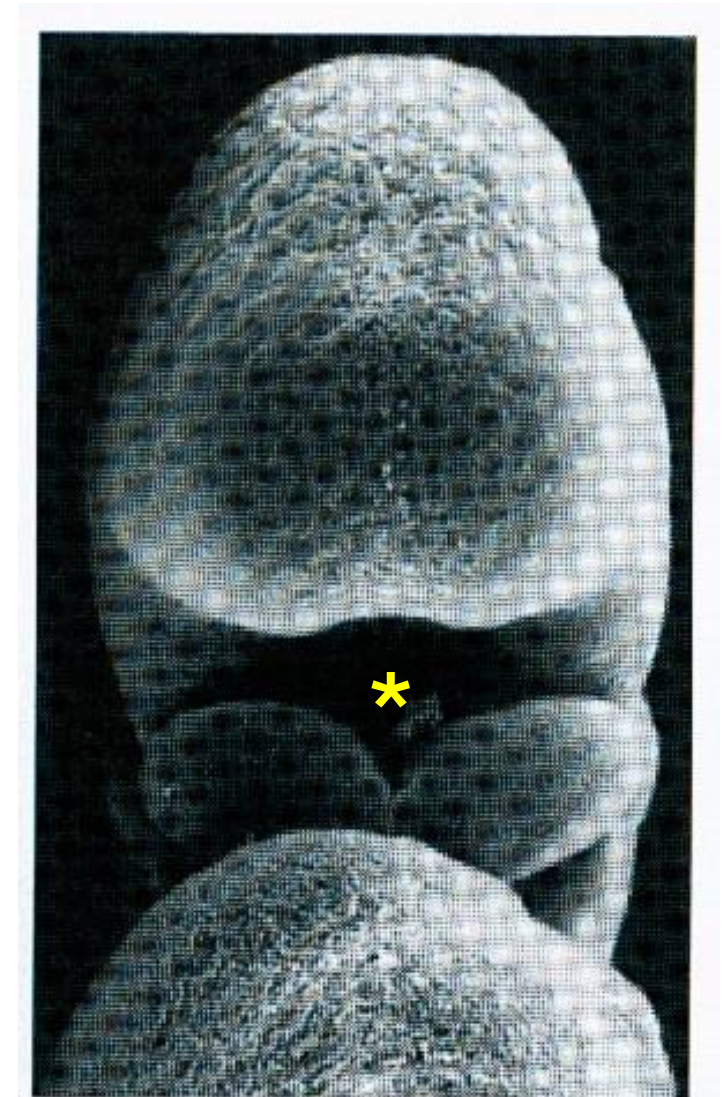


membrana
oropharyngea

Copyright © 2003, Mosby, Inc., All rights reserved.

Po proděravění orofaryngové membrány komunikace s faryngem

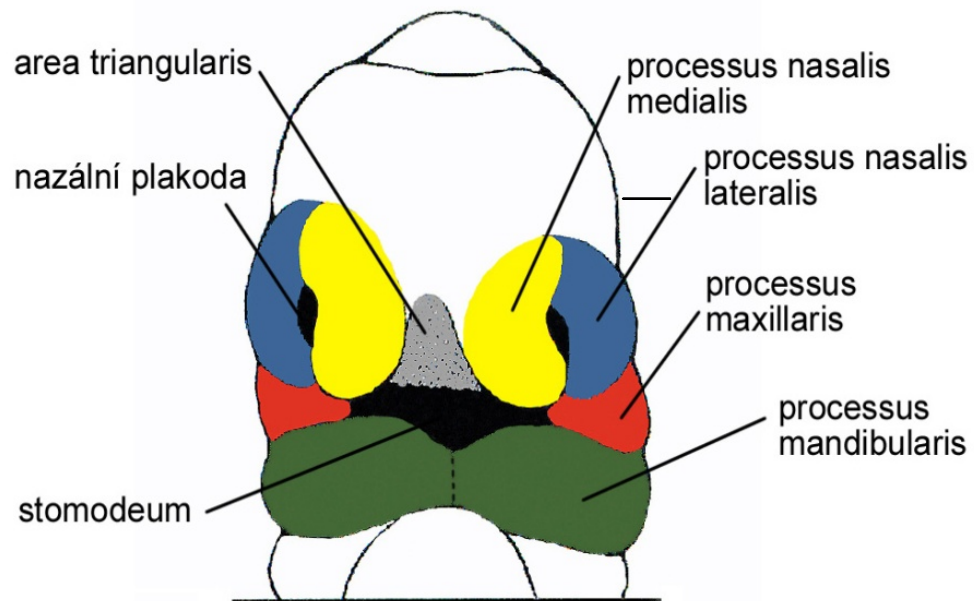
Strop stomodea - mezenchym a ektoderm čelního výběžku



4th week

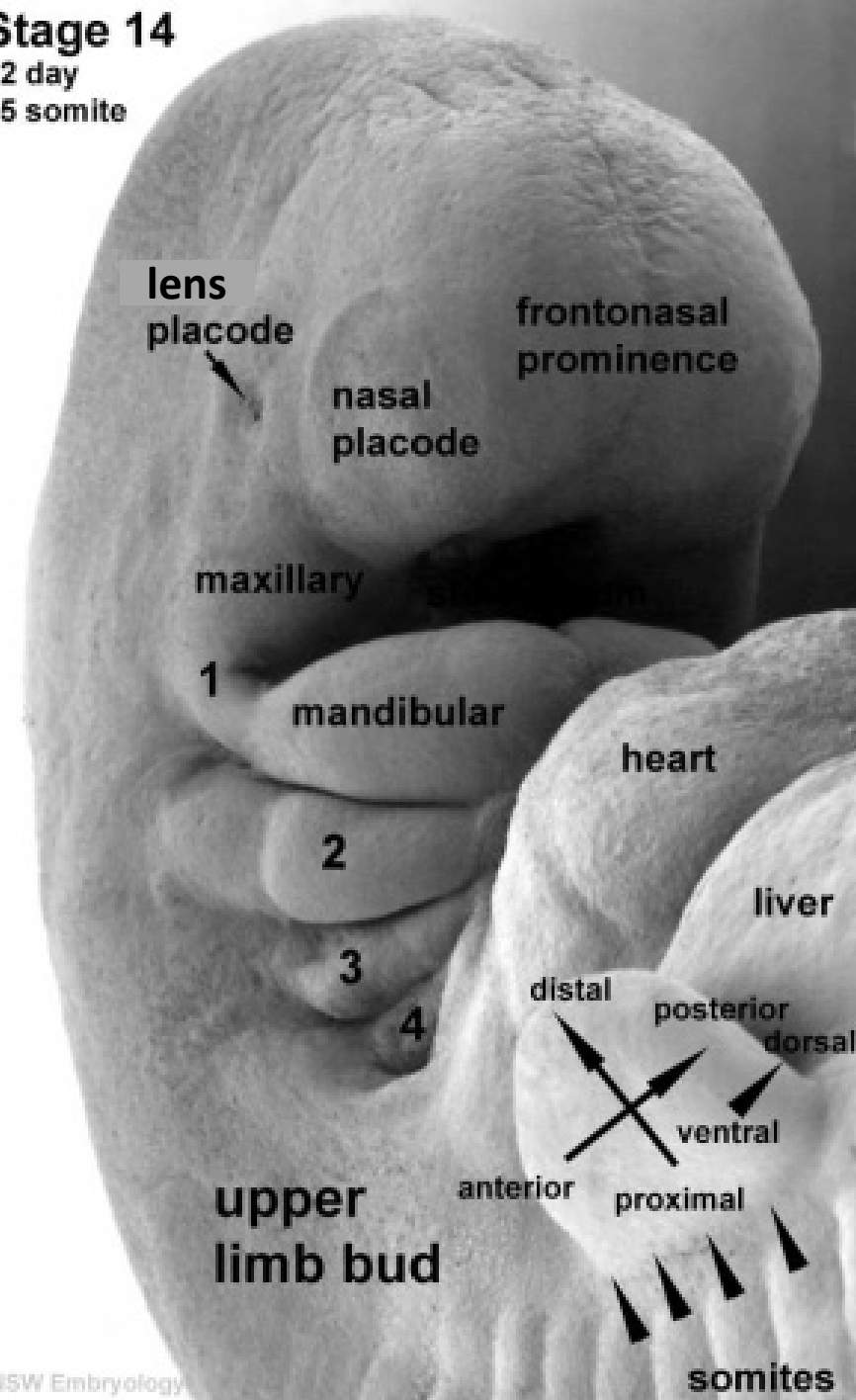
Dutina nosní

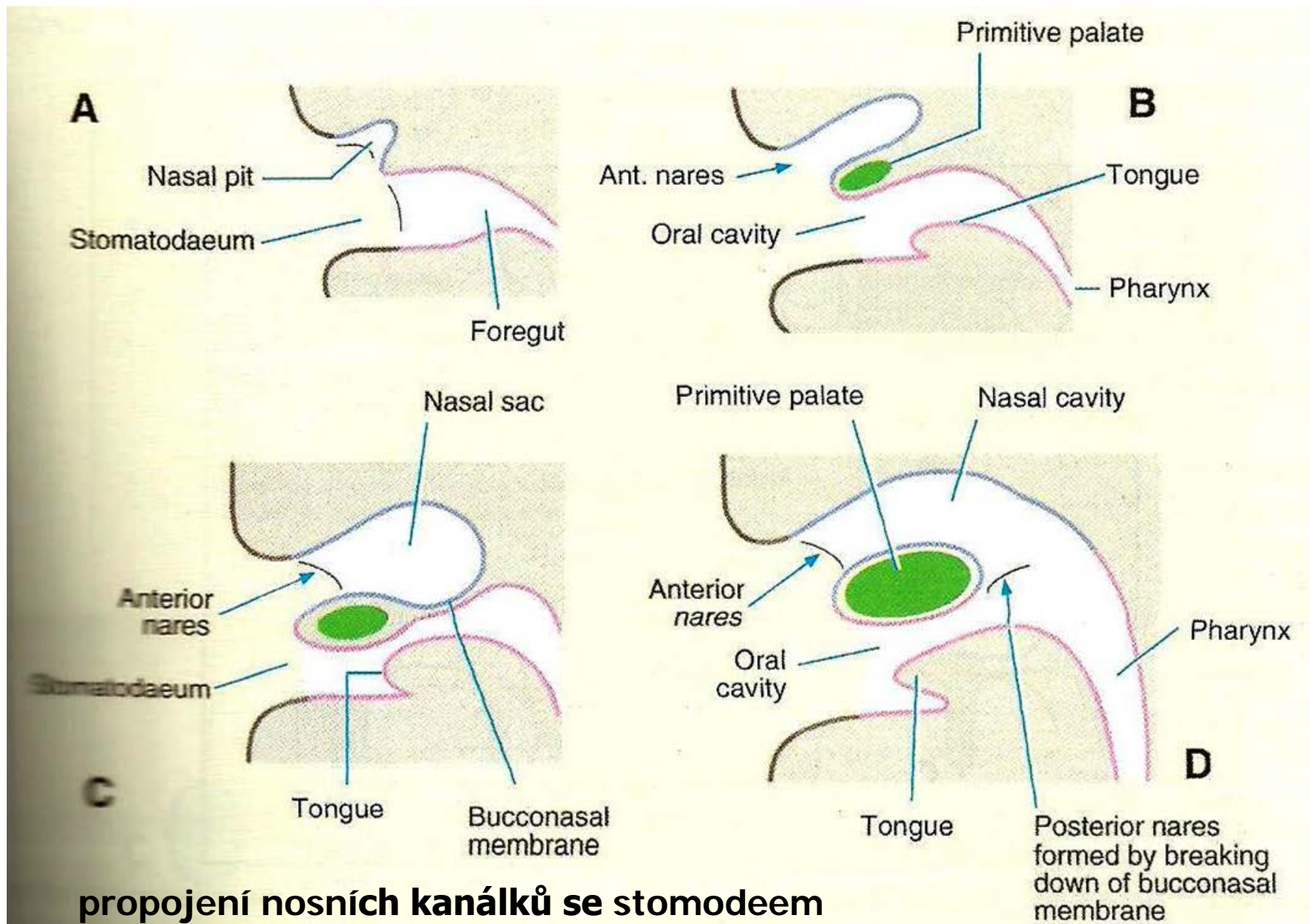
Nosní plakody → Nosní jamky → Nosní kanálky - rostou dozadu a dolů až se přiblíží ke stropu stomodea



Stage 14

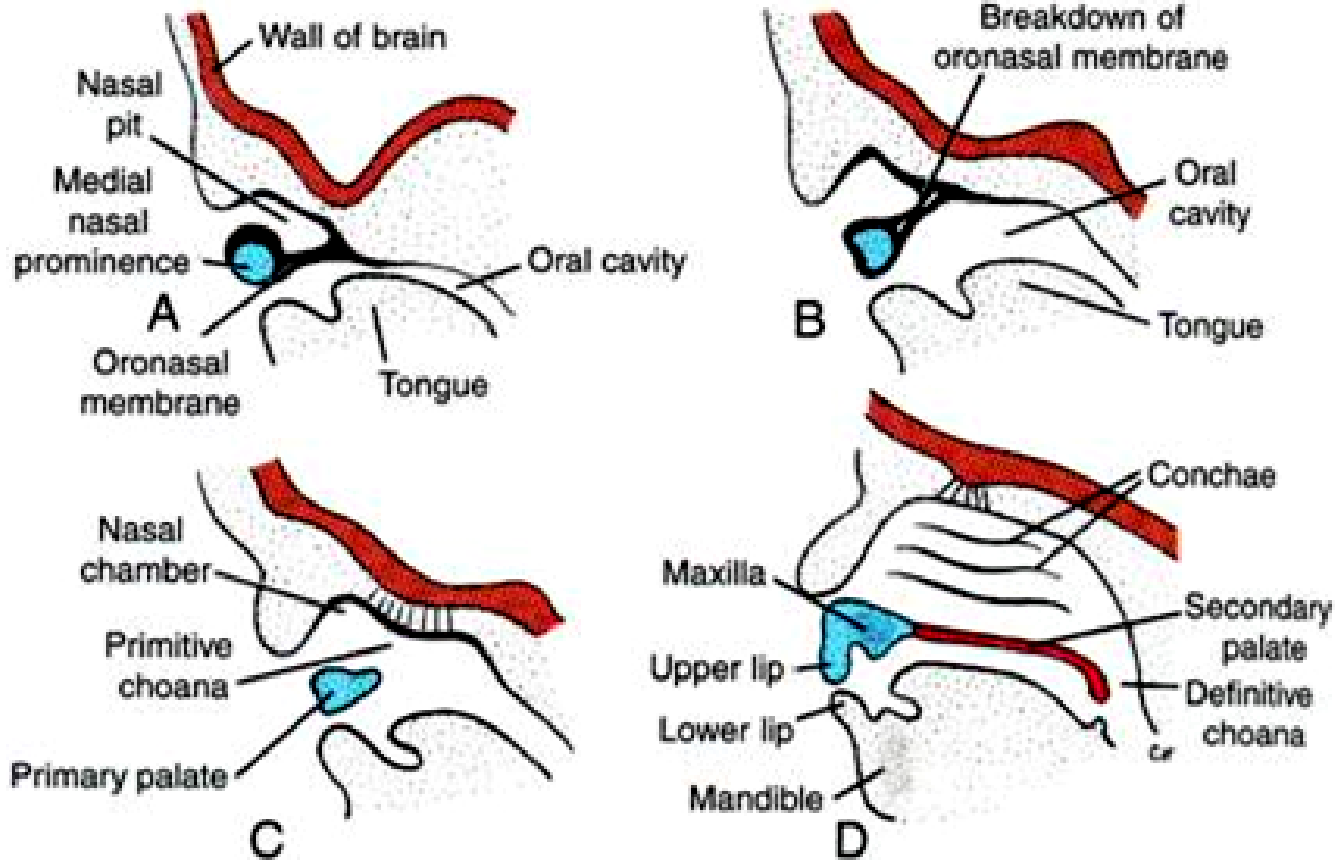
32 day
35 somite





Odděluje je dvouvrstevná epitelová přepážka - ektoderm nosního kanálku a ektoderm stomodea **oronazální (bukonazální) membrána**

Když membrána perforuje (konec 5. t.), nosní kanálky se otevřou do stomodea otvorem - **primitivní choana**



společná dutina ústní a nosní
(oronazální dutina)

cca 7 dnů

Vývoj patra (palatogeneze)

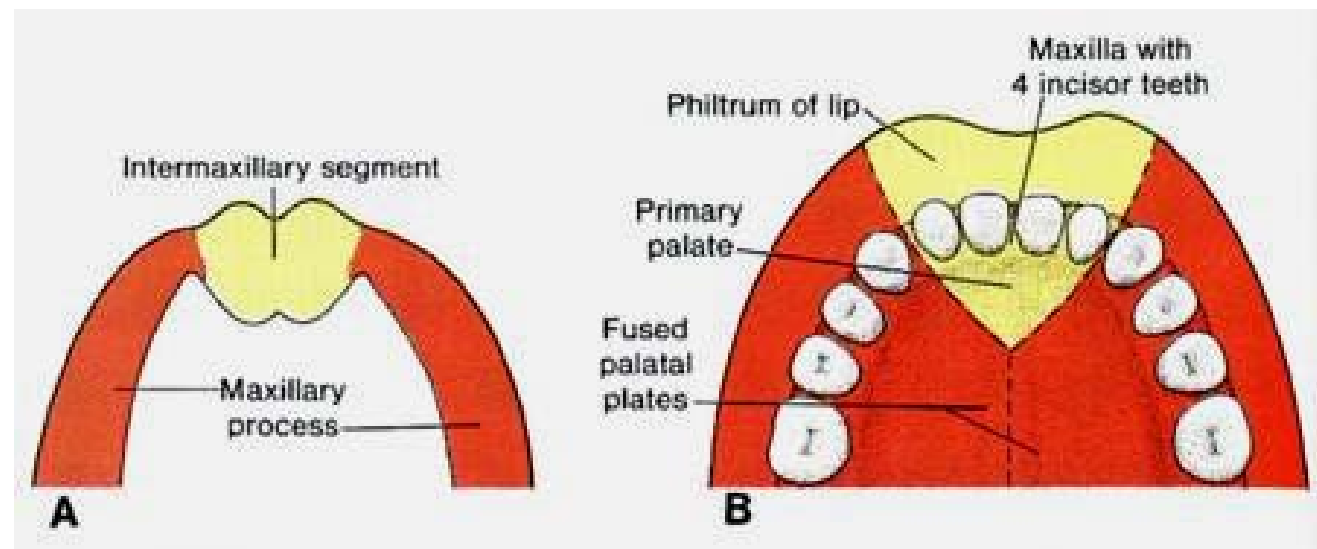
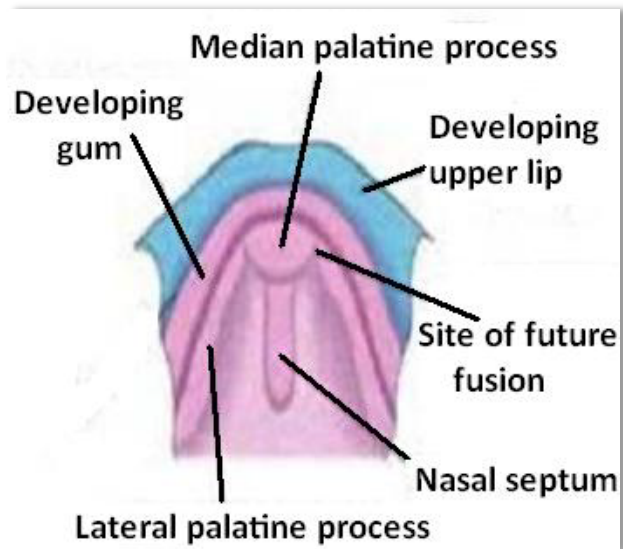
V polovině **6. týdne** se oronazální dutina počne dělit pomocí horizontální přepážky v definitivní:

nosní dutinu a ústní dutinu

Začíná v 6. týdnu, končí cca v 10. týdnu

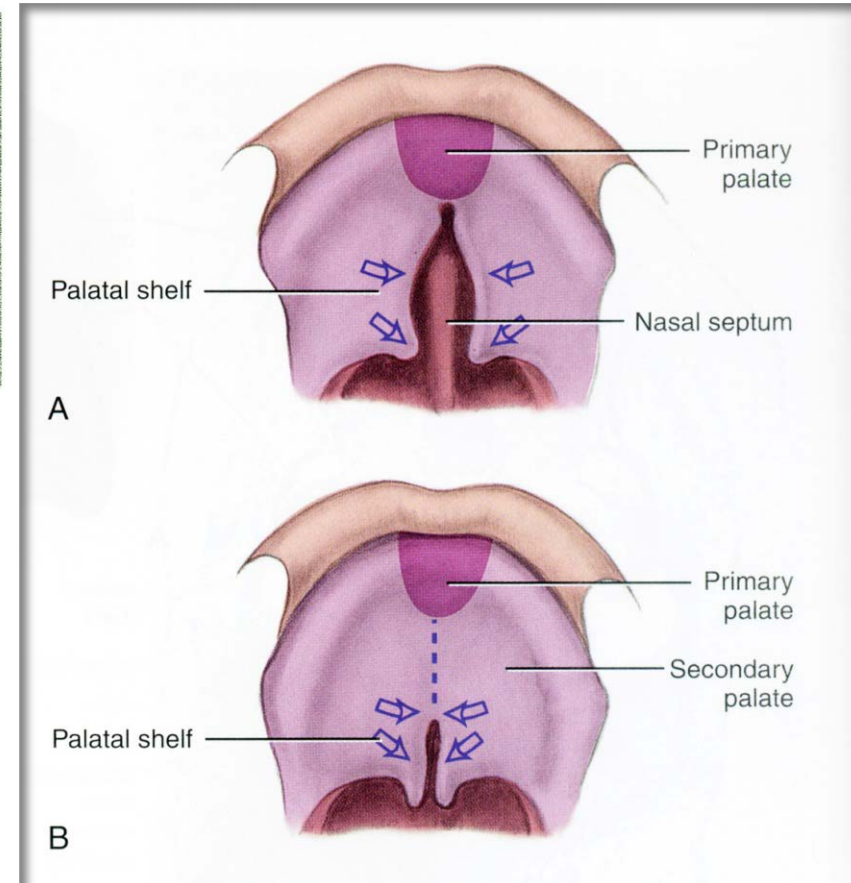
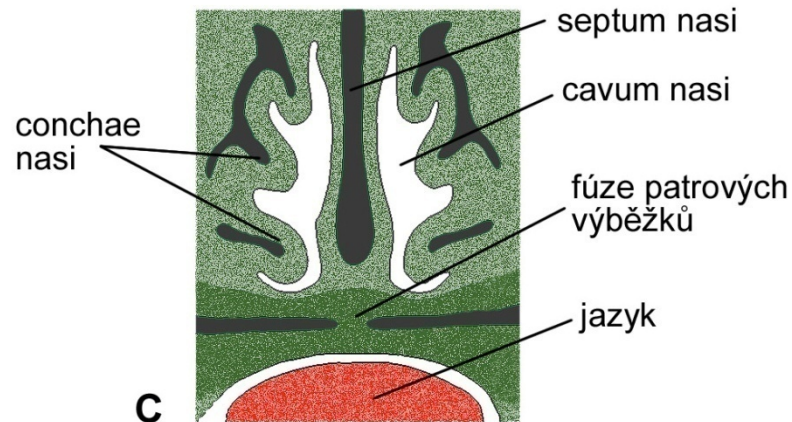
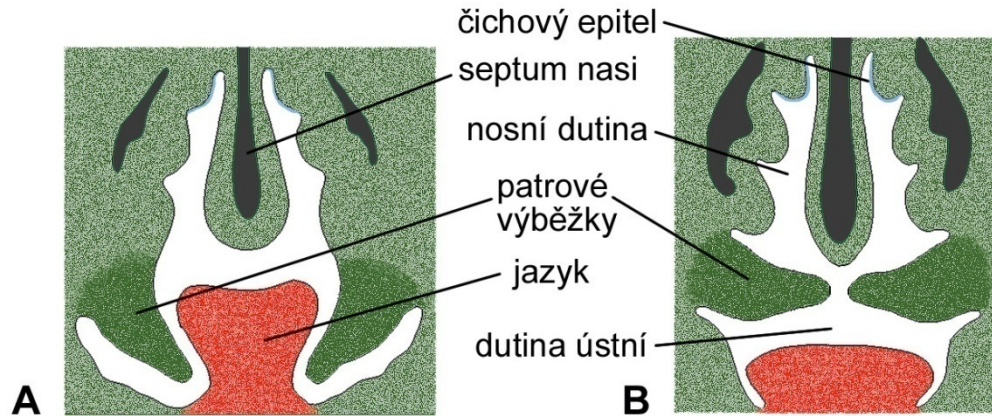
3 základy:

a) **mediální patrová ploténka** - vyrůstá ze zadní strany **intermaxilárního segmentu** (splynulých processus nasales mediales) - pol. 6. týdne; má klínovitý tvar a **derivuje malý úsek patra před papila incisiva**, zvané **primární patro**



Vývoj patra (palatogeneze)

b) laterální patrové ploténky (patrové výběžky) – vyrůstají z mediální strany processus maxillares - konec 6. týdne - původ tzv. sekundárního patra



Patrové ploténky zpočátku rostou kaudálně (po stranách základu jazyka), koncem 7. týdne se zvedají do horizontální polohy „horizontalizace patrových plotének“ (kaudální sestup jazyka způsobený vertikálním růstem výběžků pro dolní čelist), mediální konce plotének rostou proti sobě - **poč. 8. týdne se setkají a pak srostou**

Vývoj patra (palatogeneze)

Místo srůstu je patrné na orální straně patra jako
raphe palati

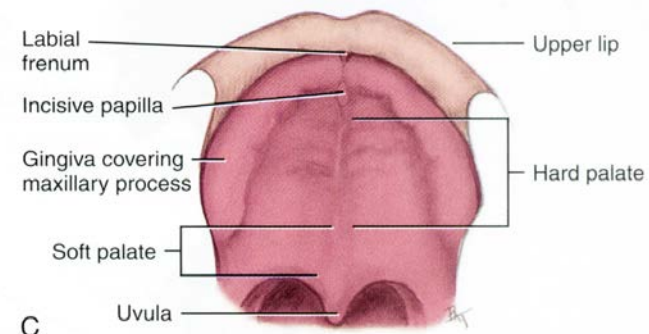
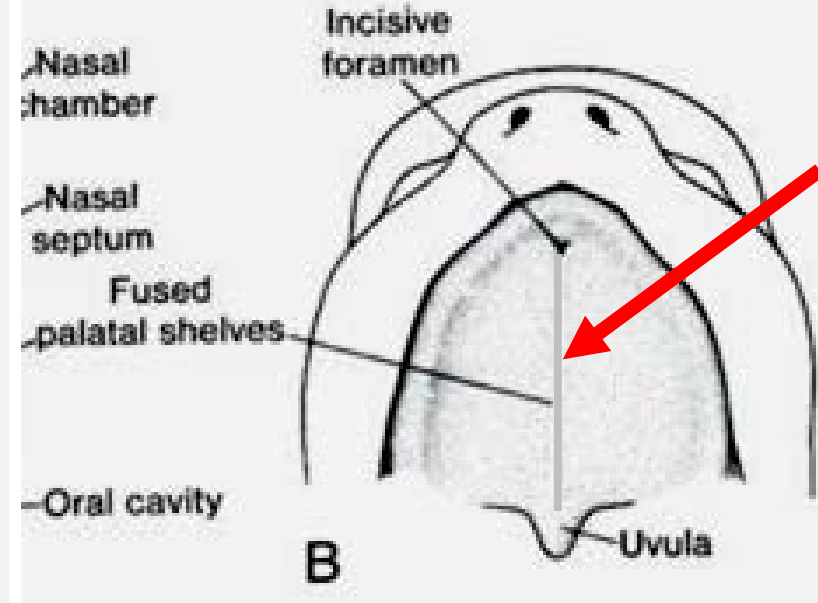
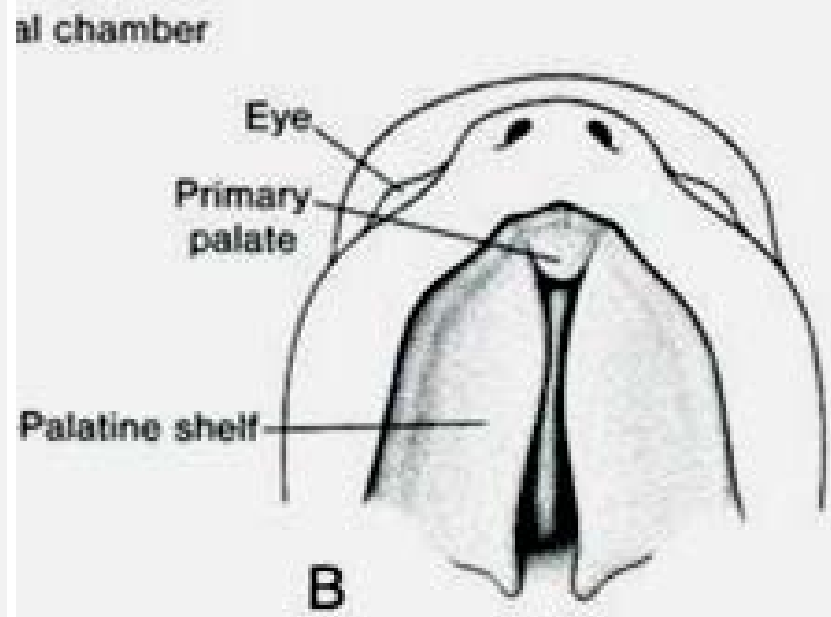
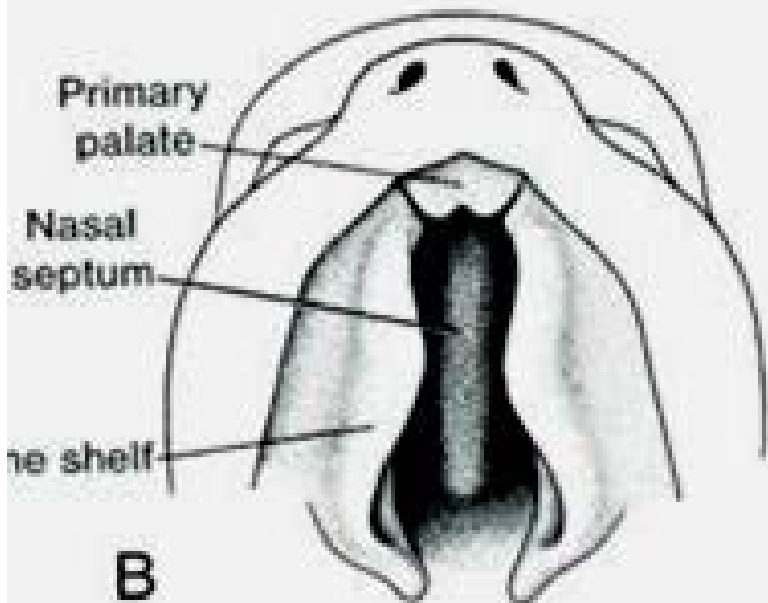


FIGURE 5-10 Later stages of nasal septum development showing its fusion with the final palate (A and B) in order to separate the nasal and oral cavities completely (C).



Vývoj patra (palatogeneze)

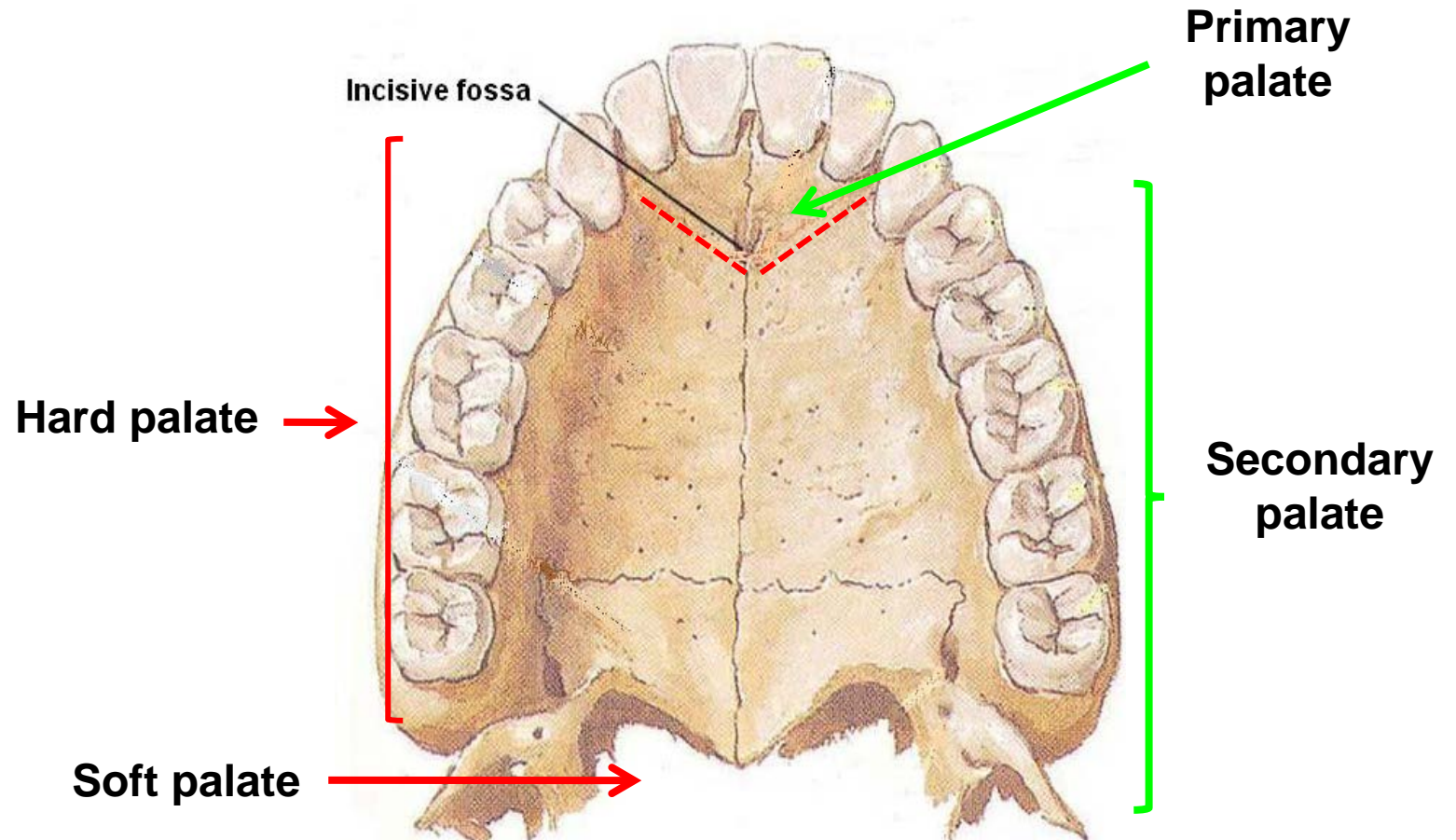
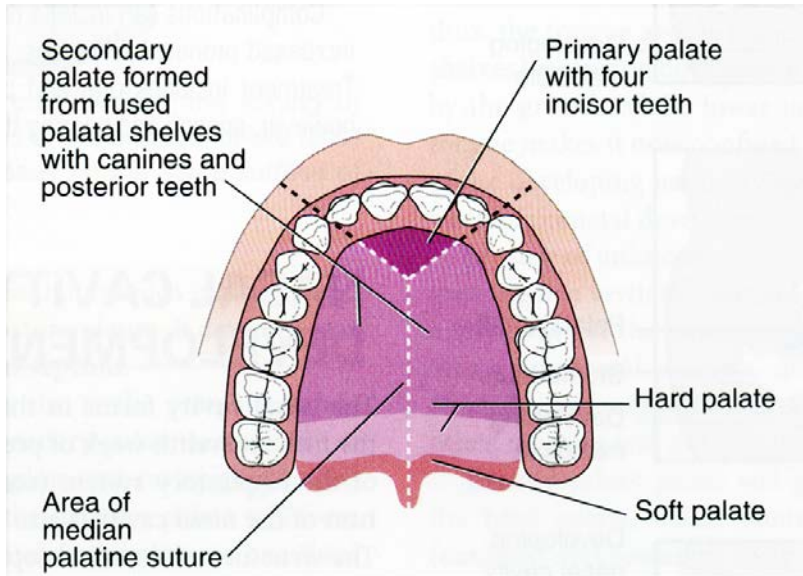
Ve stejném čase srostou přední hrany laterálních patrových plotének s nepárovou mediální ploténkou - **jednotné patro**

V linii srůstu všech tří částí se otevírá Foramen incisivum

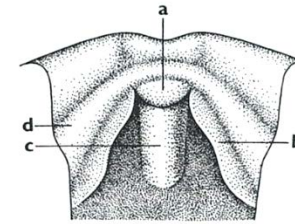
Mezenchym primárního patra a patra sekundárního (až na krátký oddíl dorsální) pak osifikuje (intramembranózně) a patro se rozliší na:

Patro tvrdé - palatum durum

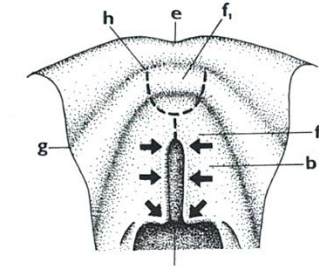
Patro měkké - palatum molle a čípek (uvula)



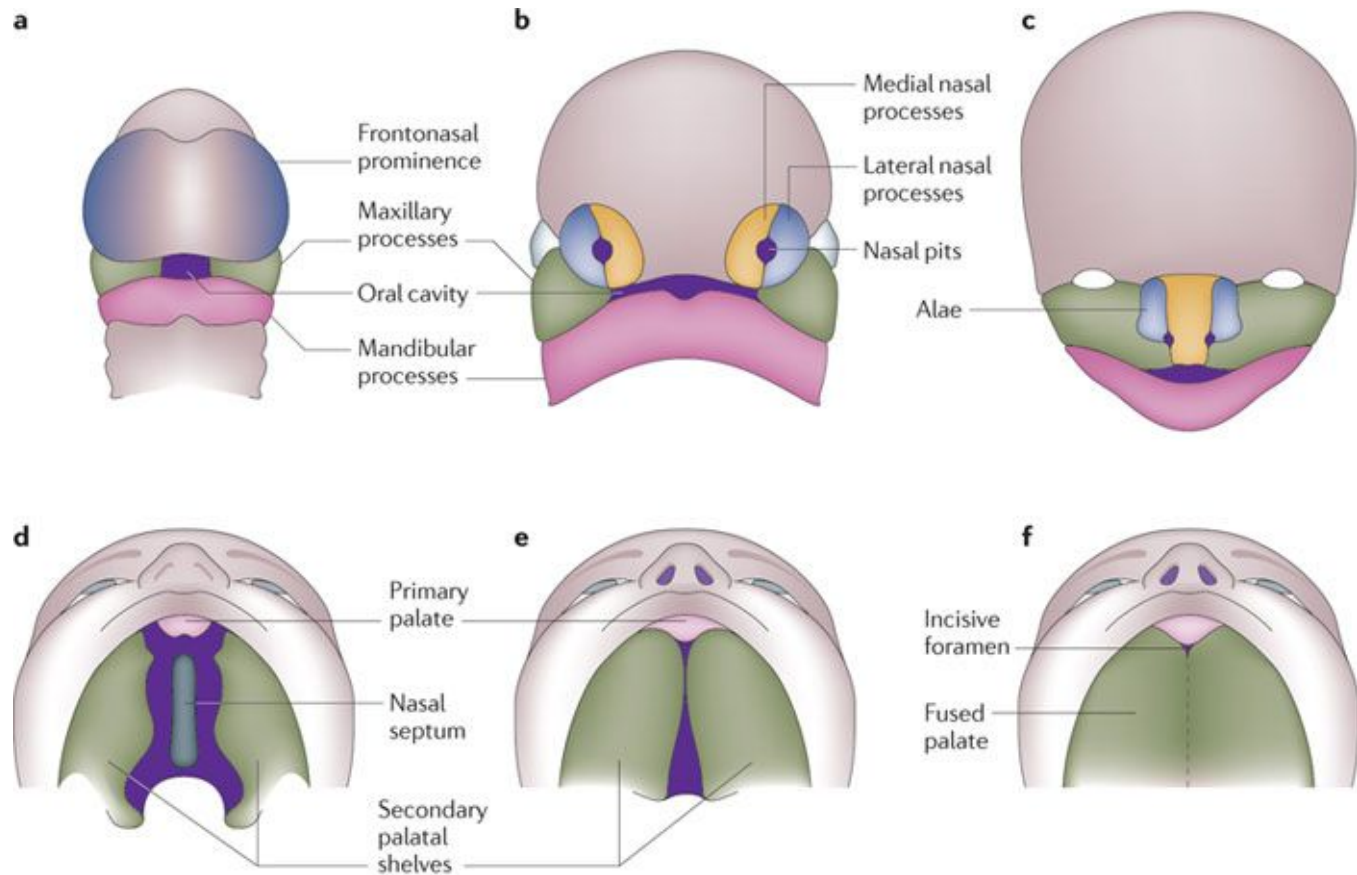
- **primární patro** (intermaxilární segment)
- **sekundární patro** (laterální patrové ploténky)



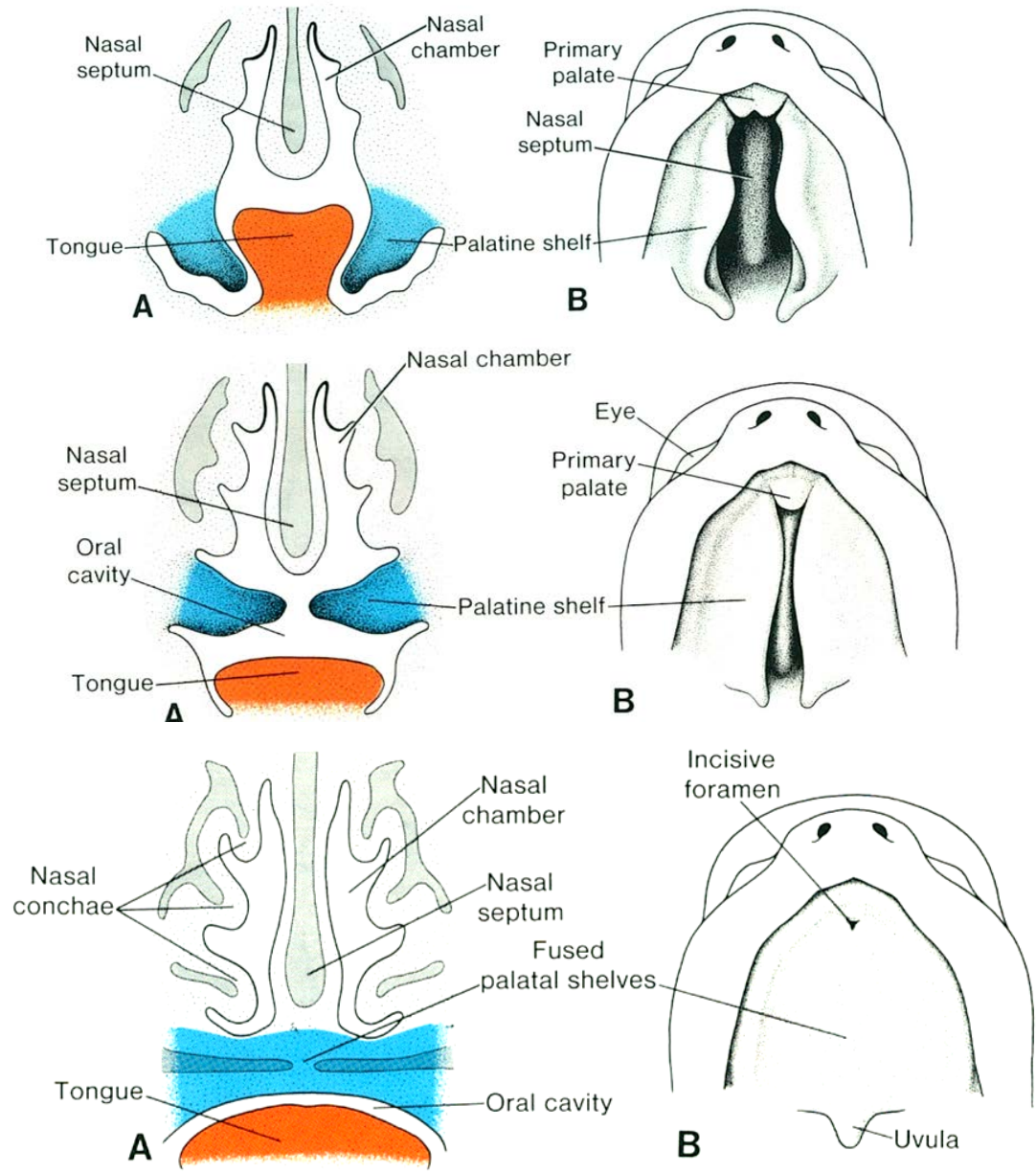
A



B



VÝVOJ OBLIČEJE - PATRO



Rozštěpy patra

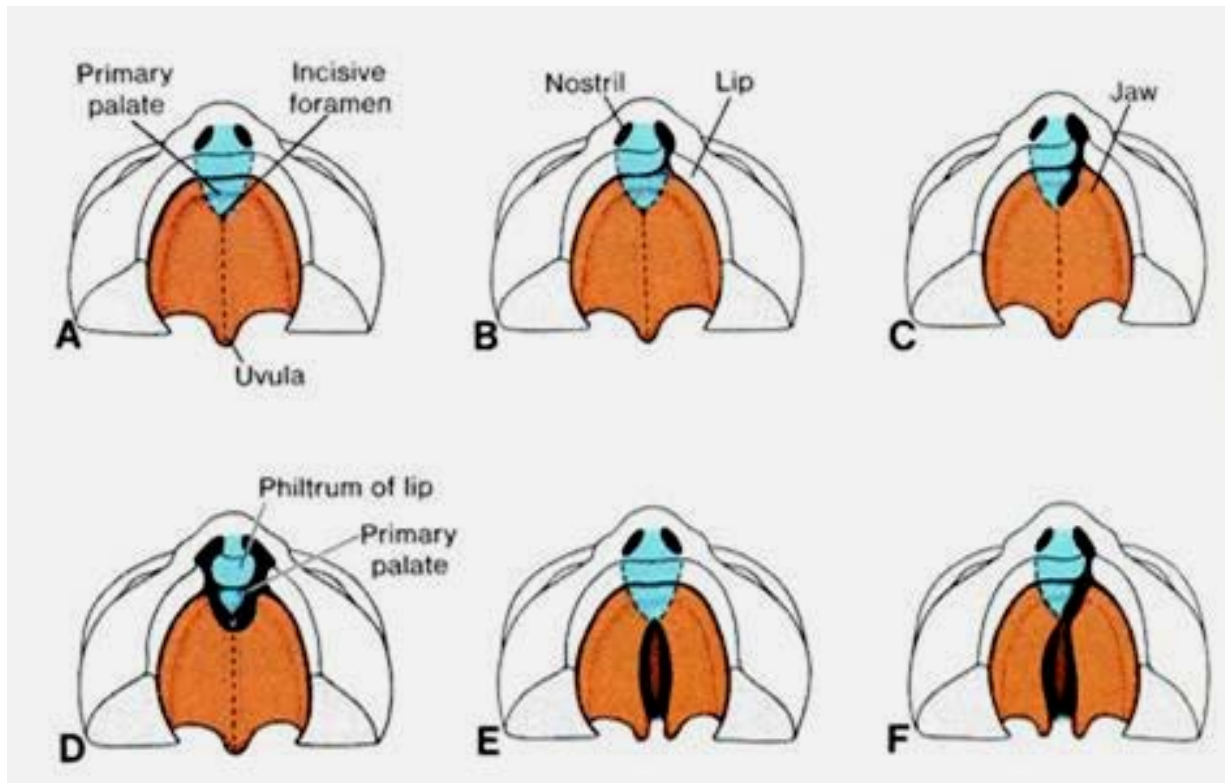
Jedno- a oboustranné

Izolované nebo kombinovány s rozštěpem horního rtu a horní čelisti

Četnost výskytu všech rozštěpových vad patra:

1 : 2500 živě narozených dětí

1/5 genetický podklad (dědičnost - autosomálně dominantní)



rozštěpy primárního patra (C, D)

rozštěpy sekundárního patra (E)

rozštěpy primárního a sekundárního patra (F)

Rozštěpy primárního patra (C,D)

Leží před foramen incisivum

Pokud primární patro nesrostlo s patrovými ploténkami (jedno- a příp. oboustranný)

Rozštěpy primárního a sekundárního patra (E)

Rozštěp před i za foramen incisivum

Patrové ploténky jsou odděleny od primárního patra a nejsou srostlé v mediální rovině

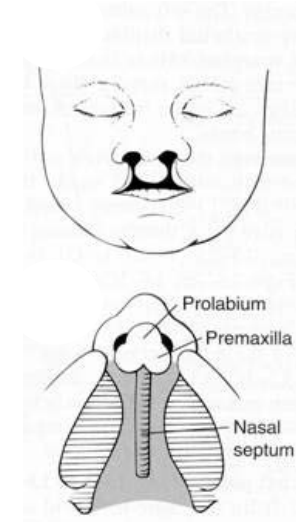
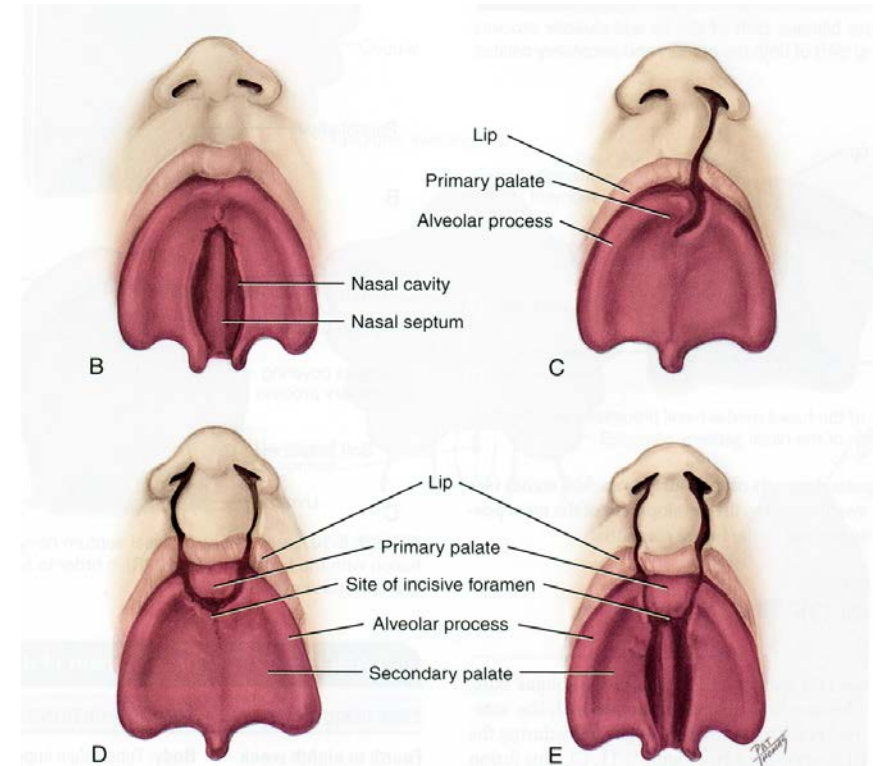
Nosní přepážka končí volně

Cheilognathopalatoschisis – unilateralis / bilateralis

boční rozštěp rtu + rozštěp horní čelisti + rozštěp primárního a sekundárního patra

Příčina: chromosomové aberace – trisomie 13 (Patauův sy.); trisomie 18 (Edwardsův sy.)

philtrum, intermaxilární segment a primární patro izolovány a ční volně dopředu



Rozštěpy sekundárního patra

leží za foramen incisivum, nejsou kombinovány s rozštěpem čelisti nebo horního rtu

palatoschisis (uranoschisis, rictus lupinum)

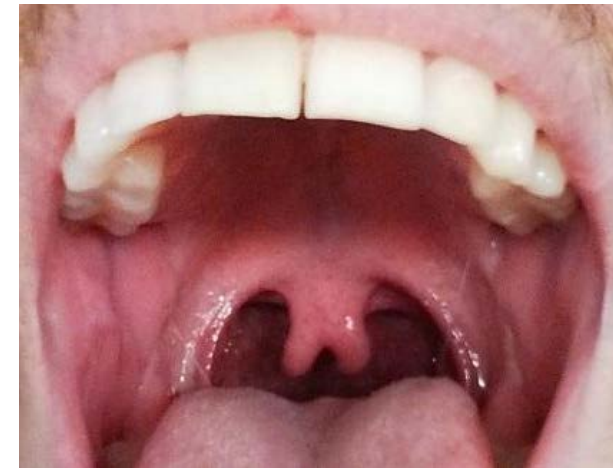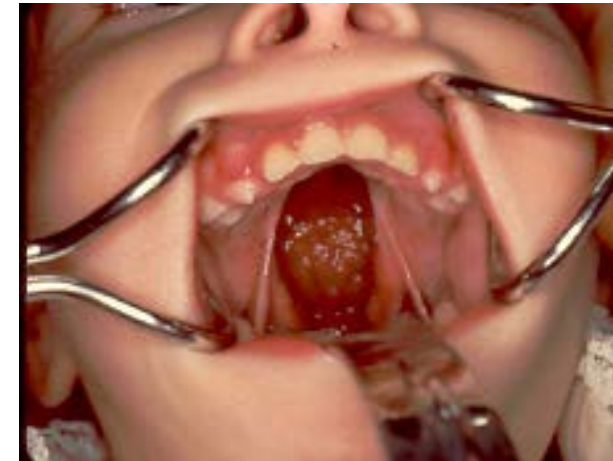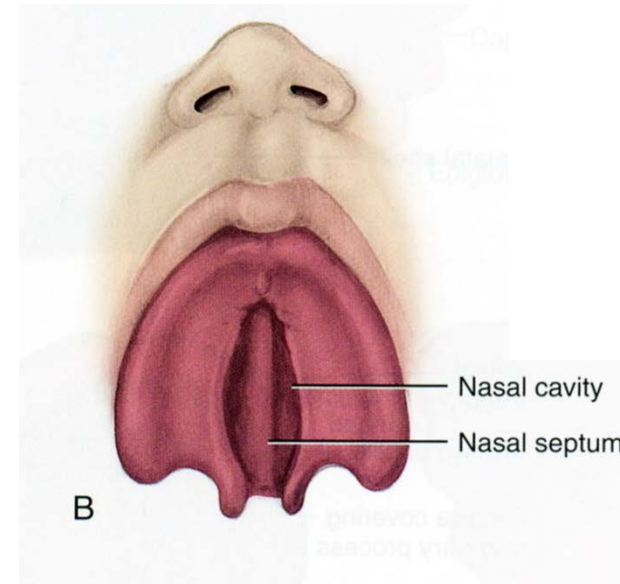
vznik: patrové ploténky nedorostly do střední roviny a nesplynuly navzájem

rozsah - od čípku až po papila incisiva

Staphyloschisis (uvula bifida) – rozštěp uvuly

Samostatné (izolované) rozštěpy patra se **častěji vyskytují u děvčátek** než chlapců (3:2)

Pierre-Robinův syndrom: rozštěp patra, hypoplazie dolní čelisti, glossoptóza a pseudomakroglosie - recesivně dědičná vada s vazbou na X chromosom



Kritická období ve vývoji patra:

37. - 53. den vývoje (rozštěp buď před, anebo před i za foramen incisivum)

53. - 57/58. den vývoje (rozštěp za foramen incisivum) - zpomalený růst dolní čelisti (mandibulárních výběžků)

Predikce rozštěpů patra

Zdraví rodiče s dítětem s rozštěpem patra

Pravděpodobnost rozštěpu u druhého dítěte asi **2%**

Pravděpodobnost rozštěpu u třetího dítěte asi **7 %**

Má-li jeden rodič rozštěp a narodí se první dítě s rozštěpem

Pravděpodobnost rozštěpu u druhého dítěte asi **15%**

Vývoj předsíně dutiny ústní

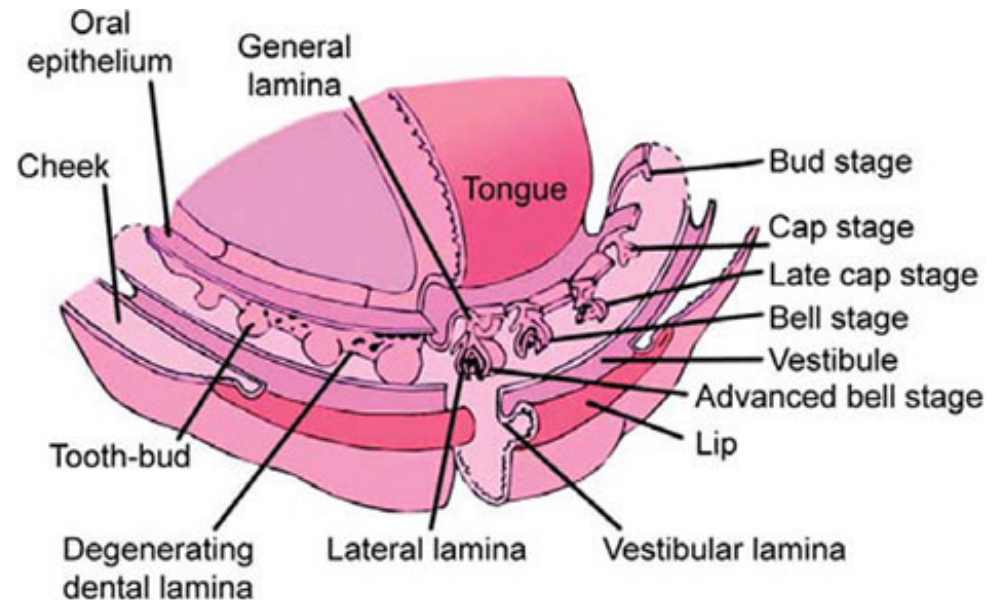
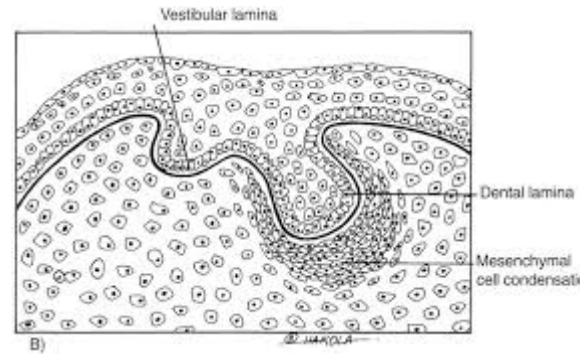
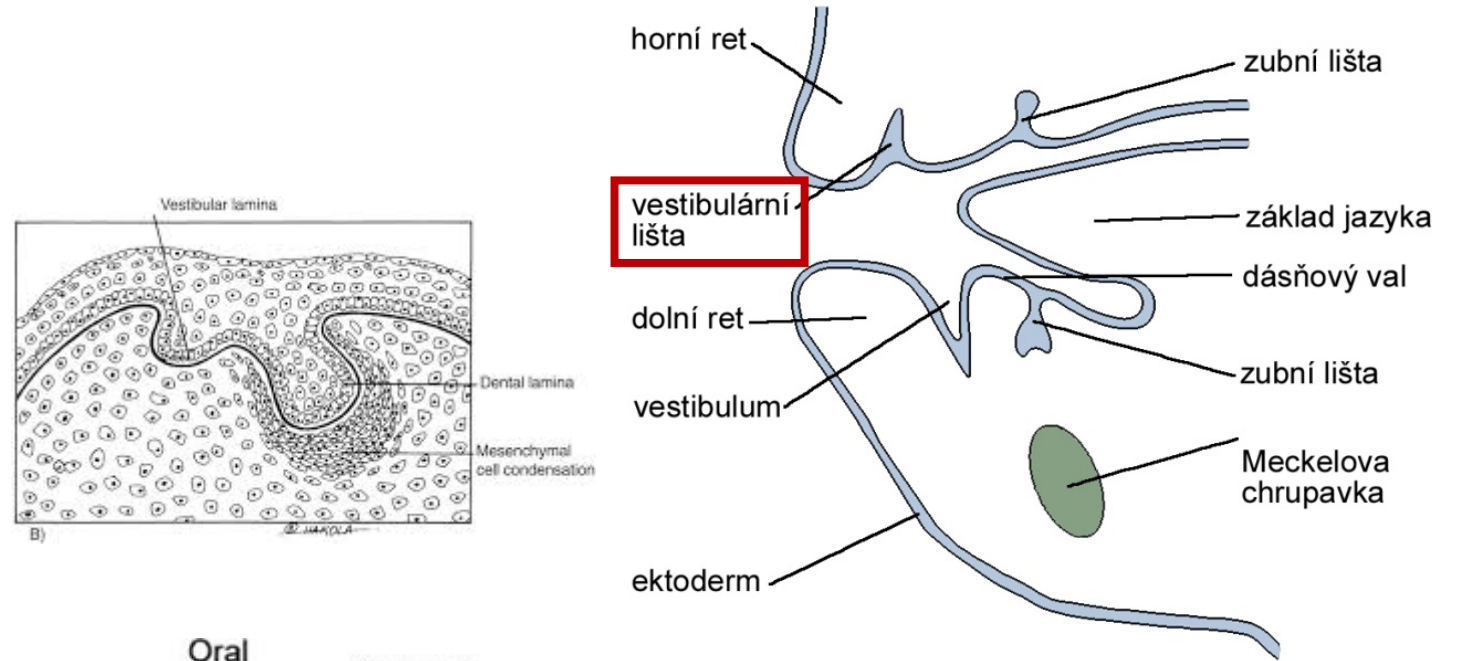
6. týden - předsíň dutiny ústní se vyvine z tzv. **vestibulární (labiogingivální) lišty**

Zakládá se na volném okraji výběžků ohraničujících primitivní ústní otvor

Jedná se o **proliferaci ektodermu** do ektomezenchymu daného výběžku

Apoptotickým zánikem centrálních buněk lišty vznikne štěrbina, která volný okraj výběžků ohraničujících ústní otvor rozdělí na **přední oddíl** - základ příštího rtu a tváře a **oddíl dorzální** - gingivální val

Předsíň ústní dutiny odpovídá štěrbině, jež zůstala po rozpadu centrálních buněk vestibulární lišty



Vývoj horní a dolní čelisti

Maxilla

Párová kost, desmogenní osifikací přímo z vaziva

Vzniká ze 2 základů:

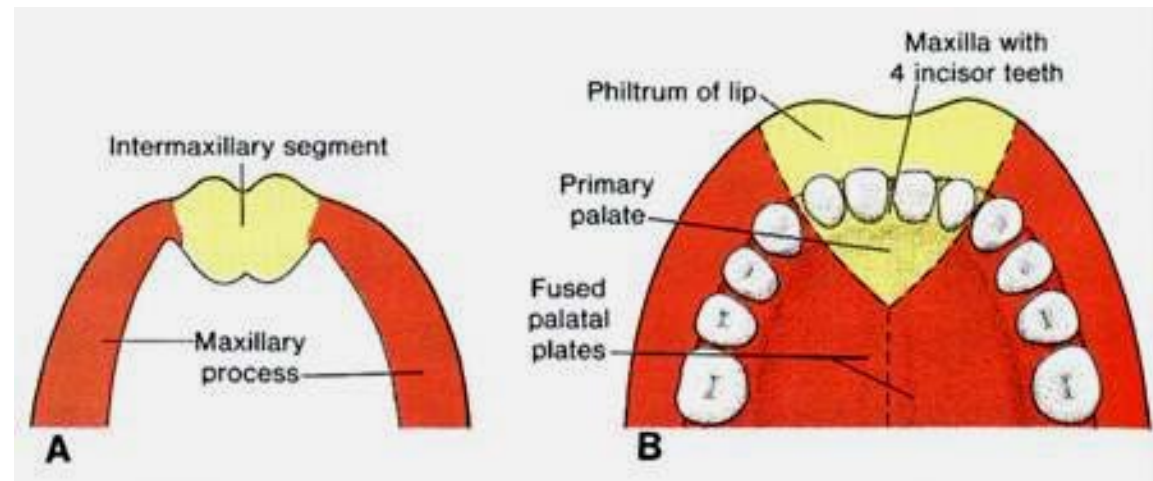
Přední úsek obou horních čelistí s řezáky se vyvíjí společně jako **os intermaxillare z ektomezochymu intermaxilárního segmentu** (2 osifikační jádra - 7. týden)

Postranní části kostí (tělo) - z **ektomezenchymu processus maxillares** (výběžky pro horní čelist - v 6. týdnu v každé jedno osifikační jádro)

Osifikace začíná v **6. (- 8.)** týdnu

Srůst základů v řezákovém švu (sutura incisiva) - zanikne po narození

zbytky řezákového švu - cca u 50% dospělých



Maxilla novorozence je nízká, neboť ještě **nemá processus alveolaris** (rozvíjí se až v souvislosti s prořezáváním dočasných zubů) a zadní část maxily se dotváří až s prořezáváním stálých stoliček

Vývoj horní a dolní čelisti

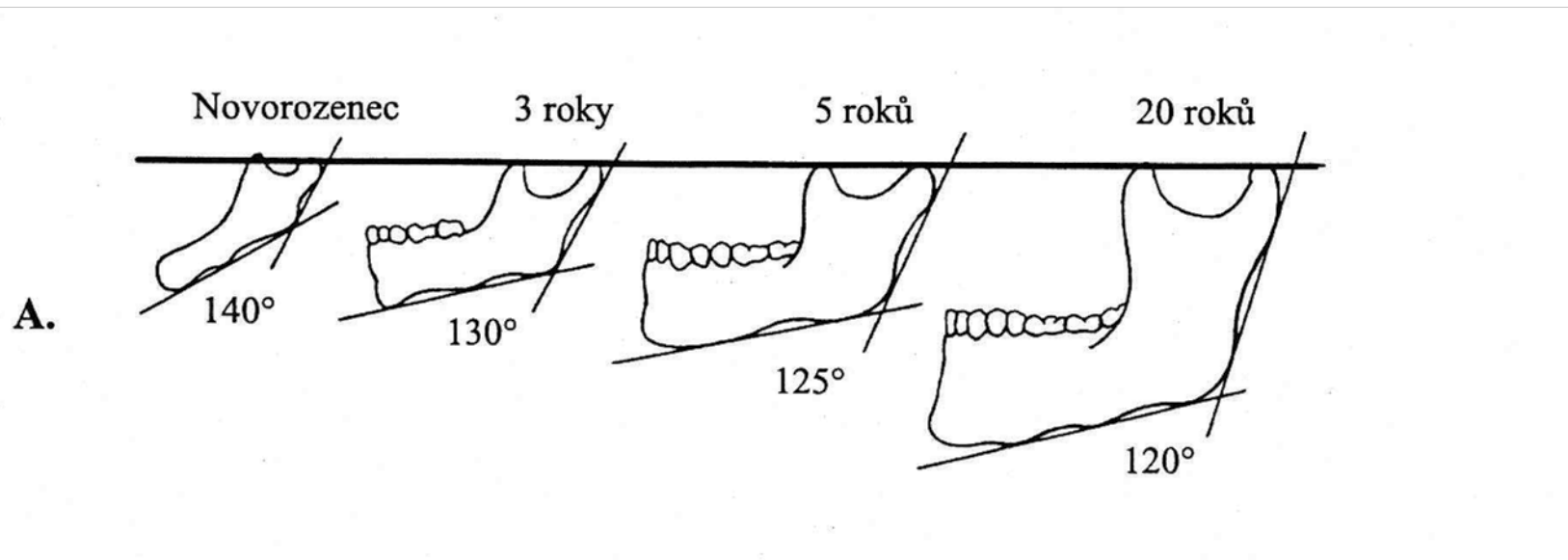
Mandibula

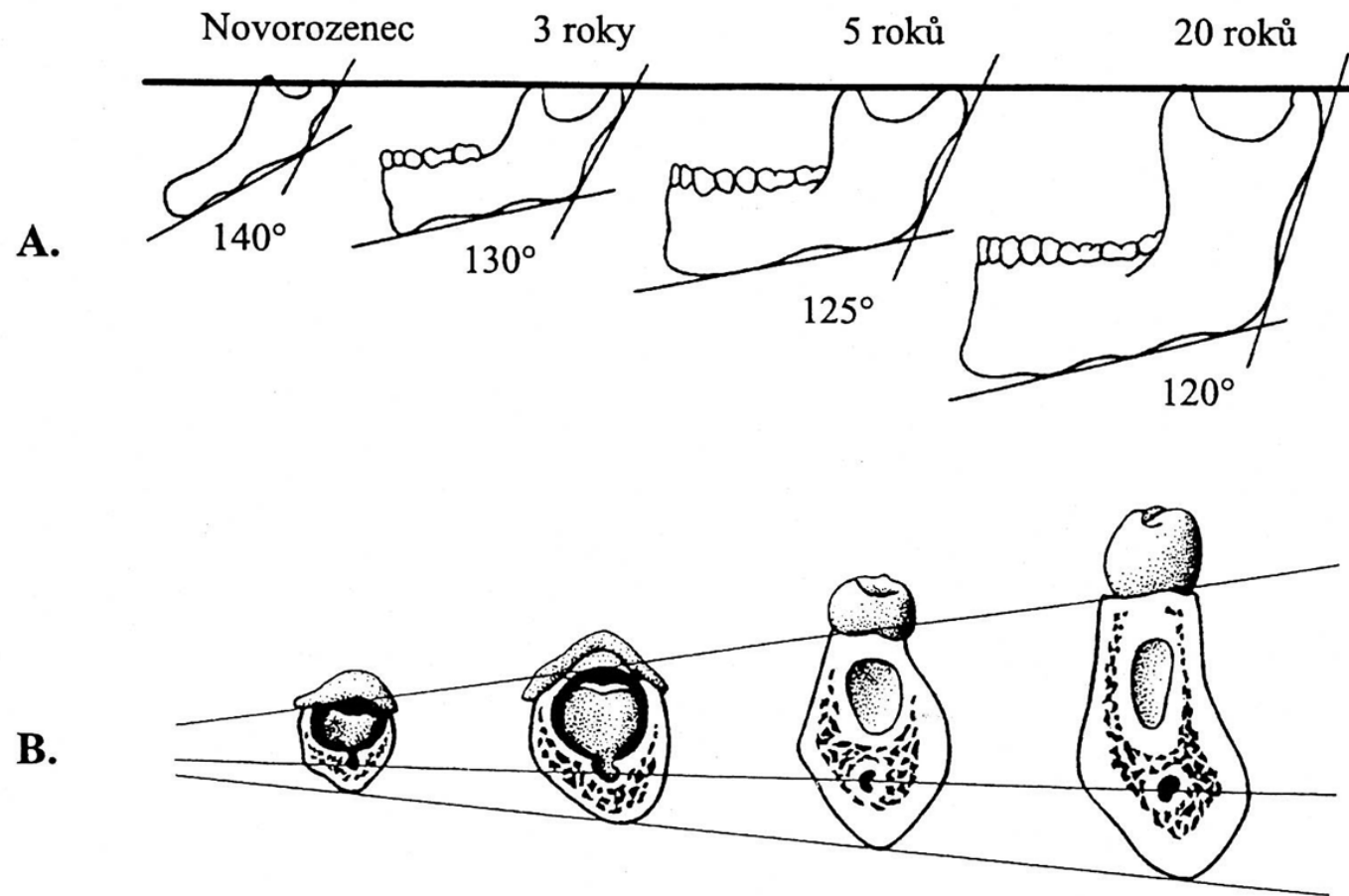
Vzniká dílem dezmozogenně, dílem chondrogenně

Dezmogenního původu je **corpus a ramus mandibulae** (vyjma kondylu a processus coronoideus) - z mezenchymu uloženého anterolaterálně od cartilago Meckeli, osifikace zahajuje v 6. týdnu (2 centra)

Chondrogenní původ má **condylus mandibulae** (chrupavka - 12. t, kost - 20.t.) - a **processus coronoideus** (chrupavka - 20. t, kost – 32.t.)

Mandibula novorozenců je nízká a vývoj pokračuje i postnatálně, kdy se zmenšuje úhel mezi ramus a corpus mandibulae (ze 140-150° na 120° v dospělosti)





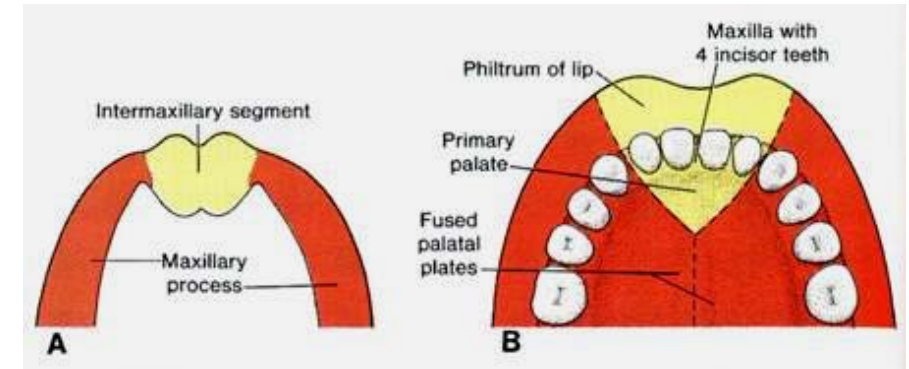
Obr. 16-3. Změny mandibuly v postnatálním vývoji. **A.** Zvětšuje se délka ramus mandibulae a zmenšuje se úhel mandibuly. **B.** Vývoj alveolární části vede k celkovému zvětšení tloušťky. Horizontální linie na obrázku prochází přes canalis mandibulae.

Rozštěpy horní a dolní čelisti

Horní čelist: rozštěpy leží mezi bočním řezákem a špičákem

jedno- nebo oboustranné

samostatně se nevyskytují, **vždy společně s rozštěpem horního rtu** (*cheilognathoschisis unilateralis*, *cheilognathoschisis bilateralis*) nebo **i patra** (*cheilognathopalatoschisis*)

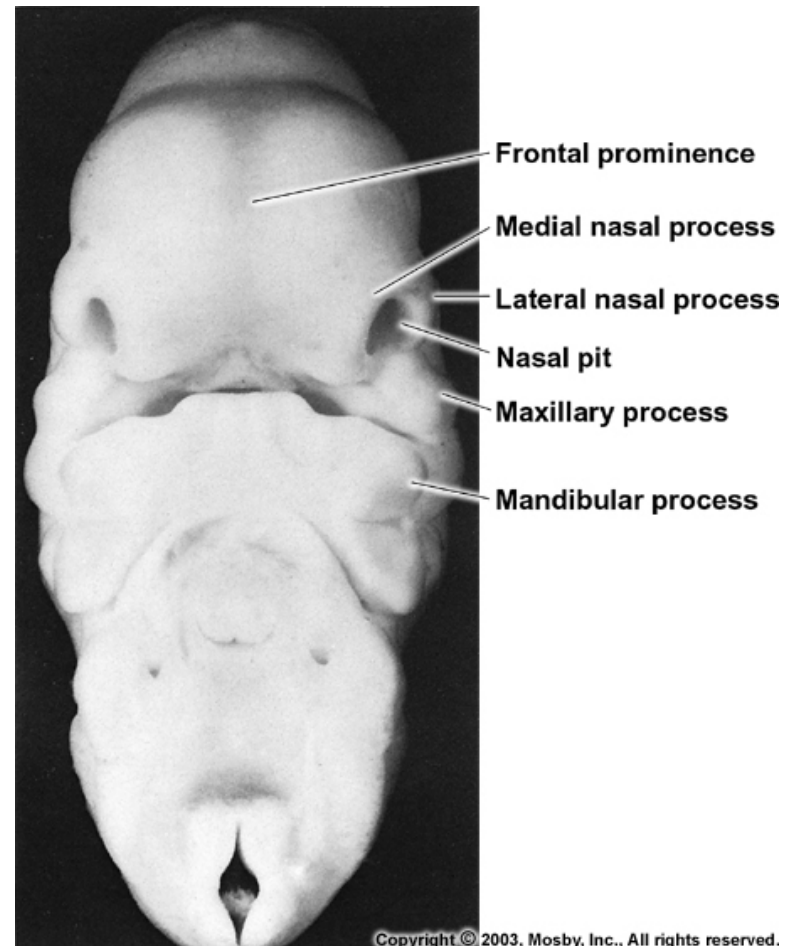
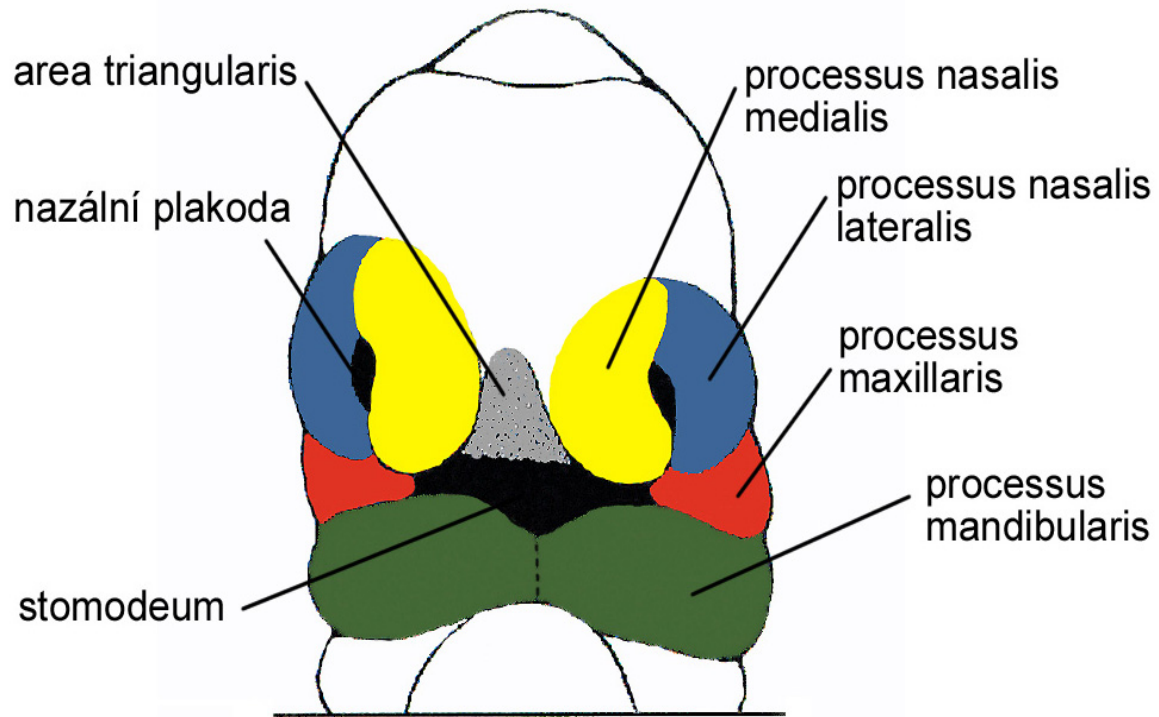


Dolní čelist: velmi vzácné (když nesrostou výběžky pro dolní čelist)

Vývoj nosu a nosních dutin

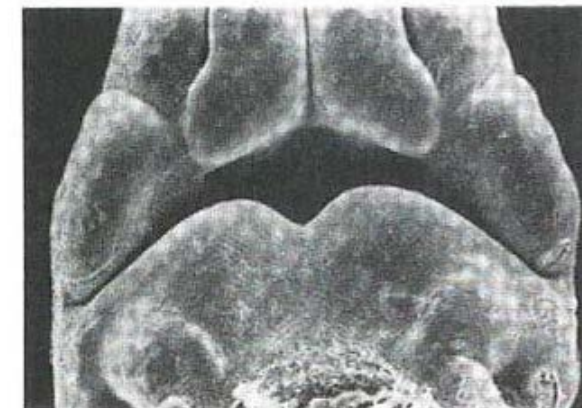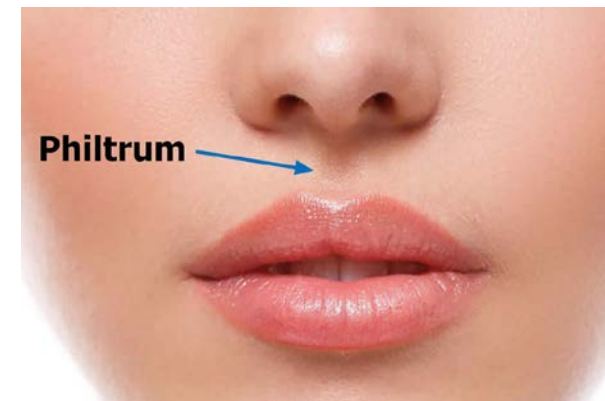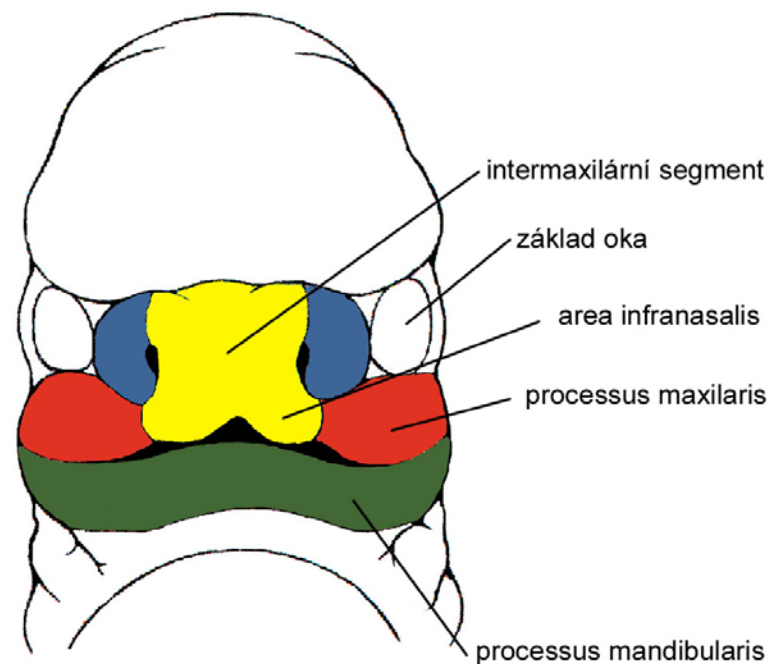
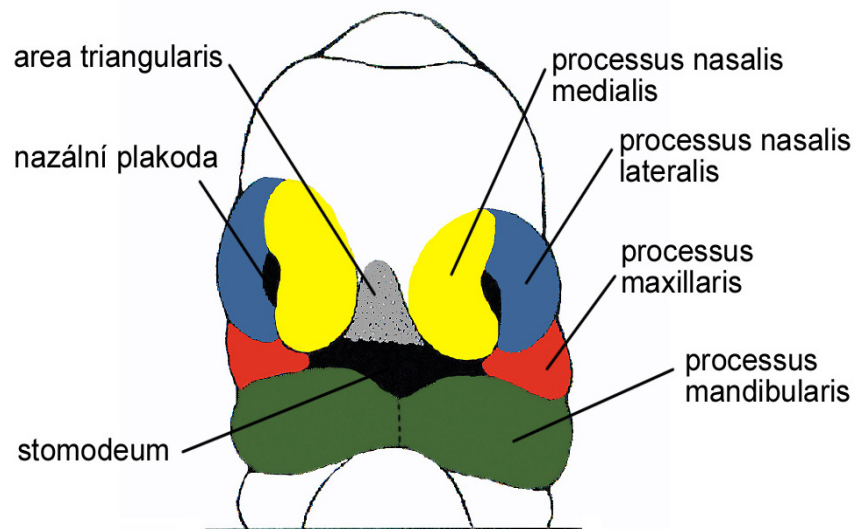
Vyvíjí se z dolního úseku frontálního výběžku, párový základ – **nazální plakody - jamky**, každá ohraničená mediálním a laterálním nosním výběžkem

Mediální výběžky migrují mediálně a splynou v tzv. intermaxilární segment



Vývoj nosu a nosních dutin

Dolní úsek intermaxilárního segmentu – **philtrum**



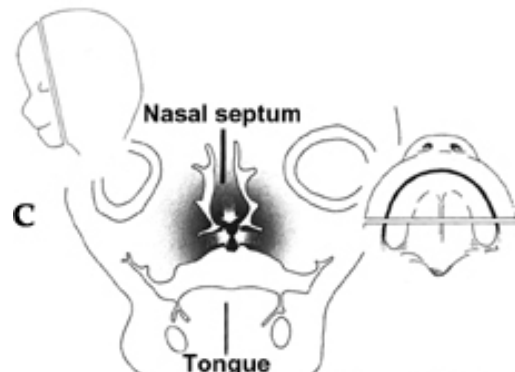
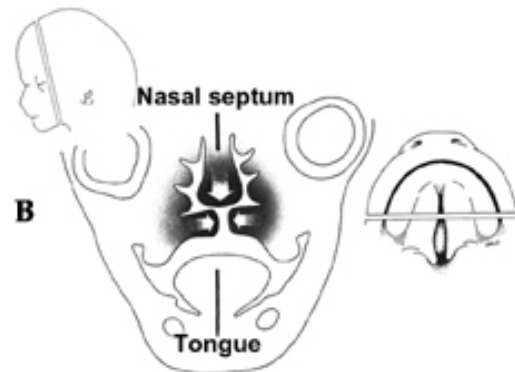
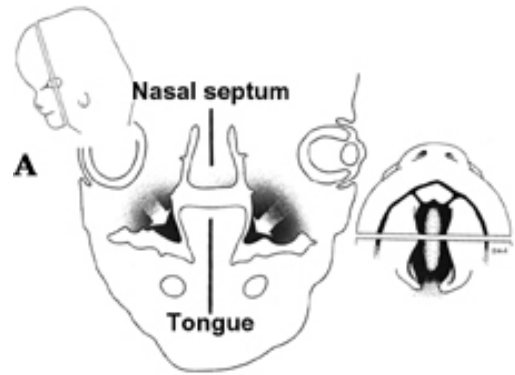
Early 7th week

Špička a hřbet nosu - střední a horní úsek intermaxilárního segmentu

Nosní křídla (okraj nosních dírek) z laterálních nosních výběžků

Nos je zpočátku plochý – prolifерuje ventrálně, čímž dojde k jejich vyzvednutí nad úroveň ostatních výběžků

Vývoj nosu a nosních dutin

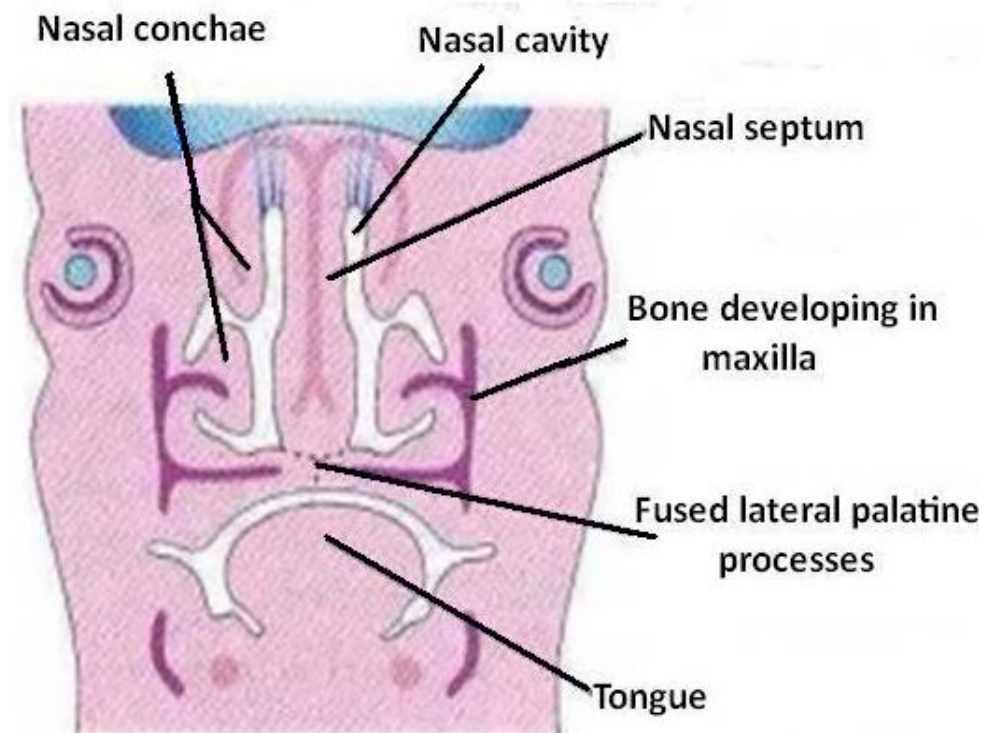


Copyright © 2003, Mosb

Septum nasi (9. týden) - sagitální ploténka vyrůstající z intermaxilárního segmentu, která směřuje k patrovému švu, s nímž posléze sroste.

Ventrokraniální a dorzokaudální oddíl septa dezmozogenně osifikuje - dává původ **lamina mediana ossis ethmoidis a vomeru**, ze zbytku vznikne chrupavčitá část septa.

V době vývoje septa se na laterálních stěnách nosní dutiny zakládají konchy - **dolní, střední a horní**



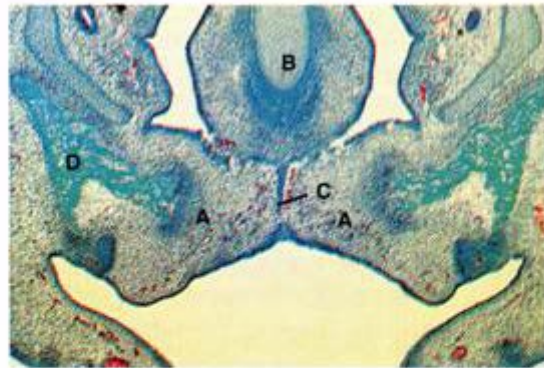
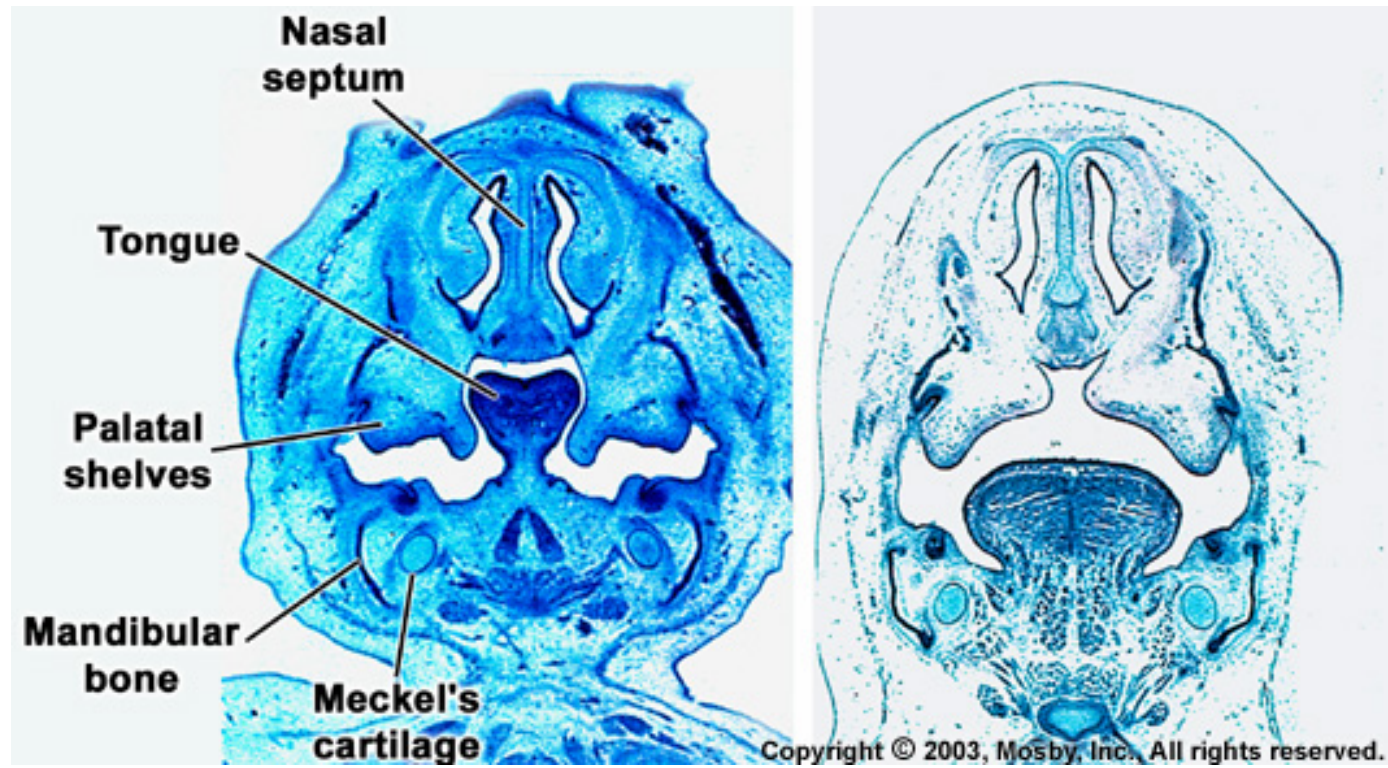


Fig. 18.5 Coronal section through developing oronasal regions following contact of the palatal shelves (A) and secondary nasal septum (B). C = Midline epithelial seam; D = developing bone of maxilla (Masson's trichrome; $\times 30$).

Vývoj nosu a nosních dutin

Po 13. týdnu se ektoderm stropu diferencuje v čichový epitel a část buněk se transformuje v neurony, z jejichž axonů se konstituují fila olfactoria

Mezi 13. - 15. týdnem dochází k uzavření nosních dírek epitelovými zátkami

K jejich otevření (rekanalizaci) dochází v 6. měsíci

Paranazální dutiny (sinus paranasales) se vytvářejí jako poslední (až koncem fetálního období) – jde o výchlípky definitivní stěny nosní dutiny:

- sinus maxilaris - přítomen již při narození, malý
- sinus ethmoidalis - okolo 2. roku
- sinus frontalis a sphenoidalis - 4. až 6. rokem

epitel nosní dutiny a epitel sinů je ektodermového původu

Vývojové vady nosu

Vady se vzácným výskytem

Samostatně nebo v kombinaci anomáliemi horního rtu a čelisti popř. celého obličeje

Aplazie (ageneze) nosu - nezaložily se čichové plakody

Hypoplazie nosu - malý nos s jednou dutinou založena pouze jedna čichová plakoda

Kombinace s mikrognaíí, mikrostromií

Nasoschisis (nares bifides) - střední rozštěp nosu - pokud nesplynou processus nasales mediales

Rozsah rozštěpu variabilní - od mělkého žlábků na apexu až po zdvojení nosní přepážky



Atresia introitus nasi (vestibuli nasi) - vestibulum nasi uzavřeno vazivovou blankou tvaru nálevky (perzistence epitelových zátek, které obturují nozdry fétu)

Atresia choanarum - obturace jedné z choan (nejčastěji pravé) kostěnou ploténkou nebo vazivovou blánou
předpokládá se perzistence oronazální (bukonazální) membrány
častější výskyt u děvčátek

1: 10 000, autosomálně dominantní dědičnost

Ostatní vady: nasus duplex (rhinodynie), **proboscis** (nos ve tvaru chobotu) - vyskytuje se u ethmocefalie, u níž základy očí splynuly v jedno (synoftalmie, **kyklopie**)

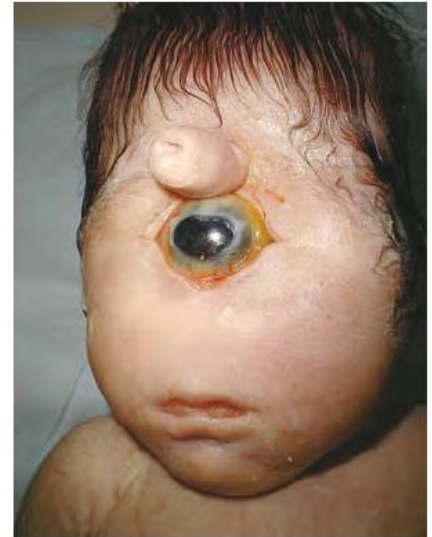

Figura 3. Foto del recién nacido. Se observa ojo único central, con probóscide, confirmando la etmocefalia.

