

# II. Praktikum z obecné patologie

A) Poruchy oběhu

B) Zánět I

# Poruchy oběhu

# Poruchy oběhu

1. místní
2. celkové
3. šok

# MÍSTNÍ poruchy oběhu

1. základní příčiny lokálních poruch oběhu:

- trombóza
- embolie

2. morfologické změny, vznikající jako následek lokálních poruch oběhu:

- hemoragie
- hyperémie
- ischémie
- infarkt
- edém
- dehydratace



# Trombóza

= intravitální intravaskulární krevní sraženina

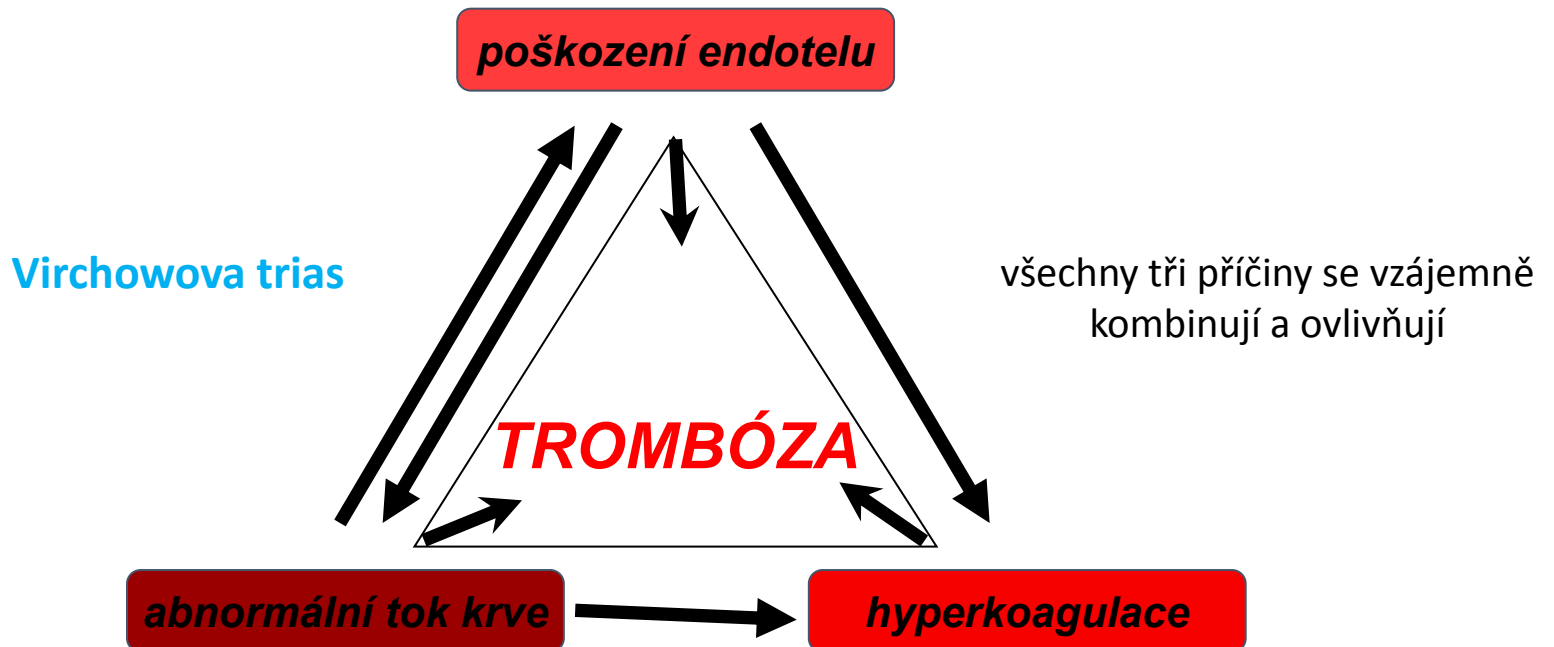
↓                      ↓  
za života pacienta    v lumen KVS (céva nebo srdce)

x intravitální extravaskulární = **hematom**

x posmrtná intravaskulární = **cruor**

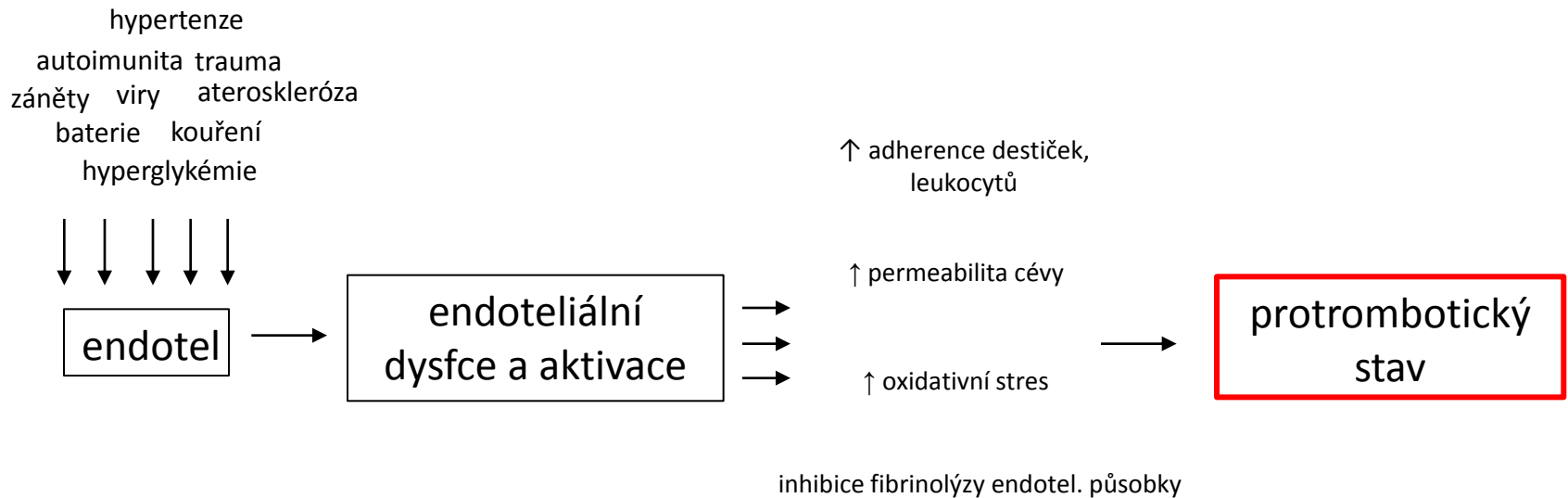
# Předpoklady vzniku trombózy

1. poškození endotelu
2. poruchy proudění toku krve
3. hyperkoagulační stavy



# 1. poškození endotelu

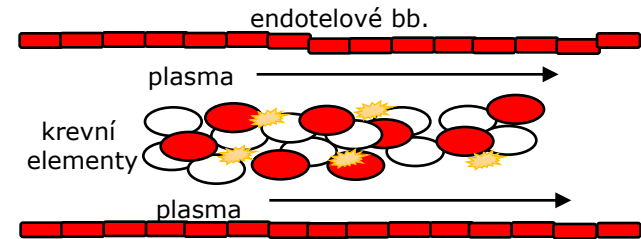
- existuje řada faktorů, které vedou k tzv. endoteliální aktivaci a dysfunkci  
= např. *trauma, AS, IK, viry, bakterie, záněty, toxiny, ..*



## 2. změna toku krve

- fyziologicky:

- laminární proudění (plazma proudí při periferii cévy a kr. elementy tečou rychleji středem cévního lumen)



- patologicky:

- zpomalení až zastavení toku (vény)
- turbulentní proudění (arterie, srdce)
  - = FISI, aneurysma
  - dochází ke kontaktu leukocytů, trombocytů s endotel. bb.
  - neodmývají se koagulační faktory
  - poškození „antitrombotické“ fce endotelu

# 3. hyperkoagulační stavy

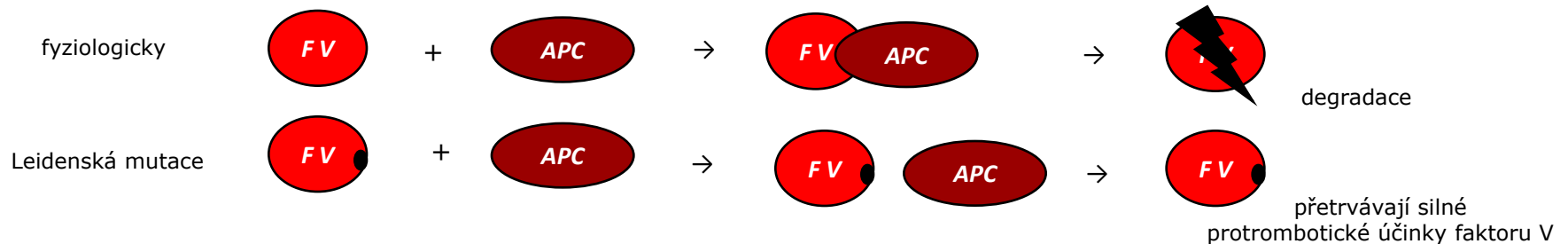
= sklon organismu ke zvýšené krevní srážlivosti

## a) primární (vrozené)

- hlavně mutace jednotlivých koagulačních faktorů
- např. Leidská mutace

## b) sekundární (získané)

- HA, **diseminované tumory**, DIC, hyperlipidémie, kouření, imobilizace,..



# Tromby dle morfologie

## 1. červené (stagnační)

- terén venostázy, hl. žíly DKK
- = ery + fibrin, tro, leu

## 2. bílé (fluxní)

- v proudící krvi, hl. okraje srdečních chlopní
- = tro, leu, fibrin

## 3. smíšené (korálové, vrstvené)

- kombinace obou
- aneurysmata srdce a aorty

# Tromby dle lokalizace

## 1. tepenné (bílé a obturující )

- tepny s AS změnami
- infarkt v oblasti odpovídající povodí cévy (závažné u konečných arterií)

## 2. žilní (červené a nástěnné)

- povodí DKK (povrchový i hluboký žilní systém)
- CAVE! v hlubokém žilním systému riziko embolizace a rozvoj PE

## 3. kapilární (fibrinové)

- v cévách malého kalibru, nejsou patrné makroskopicky
- obturují mikrocirkulaci při šokových stavech, těžkých infekcích, DIC, HUS, TTP (CNS, ledvina, plíce)

## 4. tromby srdečních dutin (smíšené a nástěnné)

- ouška síní (FISI), srdeční chlopně (nebakteriální trombotická endokarditida)
- CAVE! riziko embolizace do systémové řečiště (AIM, CMP,...)

# Vývoj trombu

- **propagace**

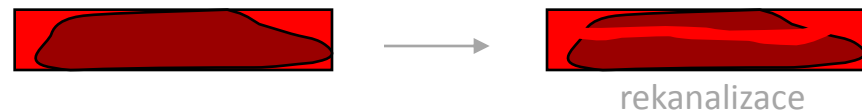

- **disoluce**



- **organizace**

- hypoxie cévní stěny → zánětlivé růstové faktory → aktivace fibroblastů a novotvorba cév → tvorba granulační tkáně, která do trombu vrůstá a nahrazuje ho → splýváním cév a tlakovým působením tekoucí krve → rekanalizace



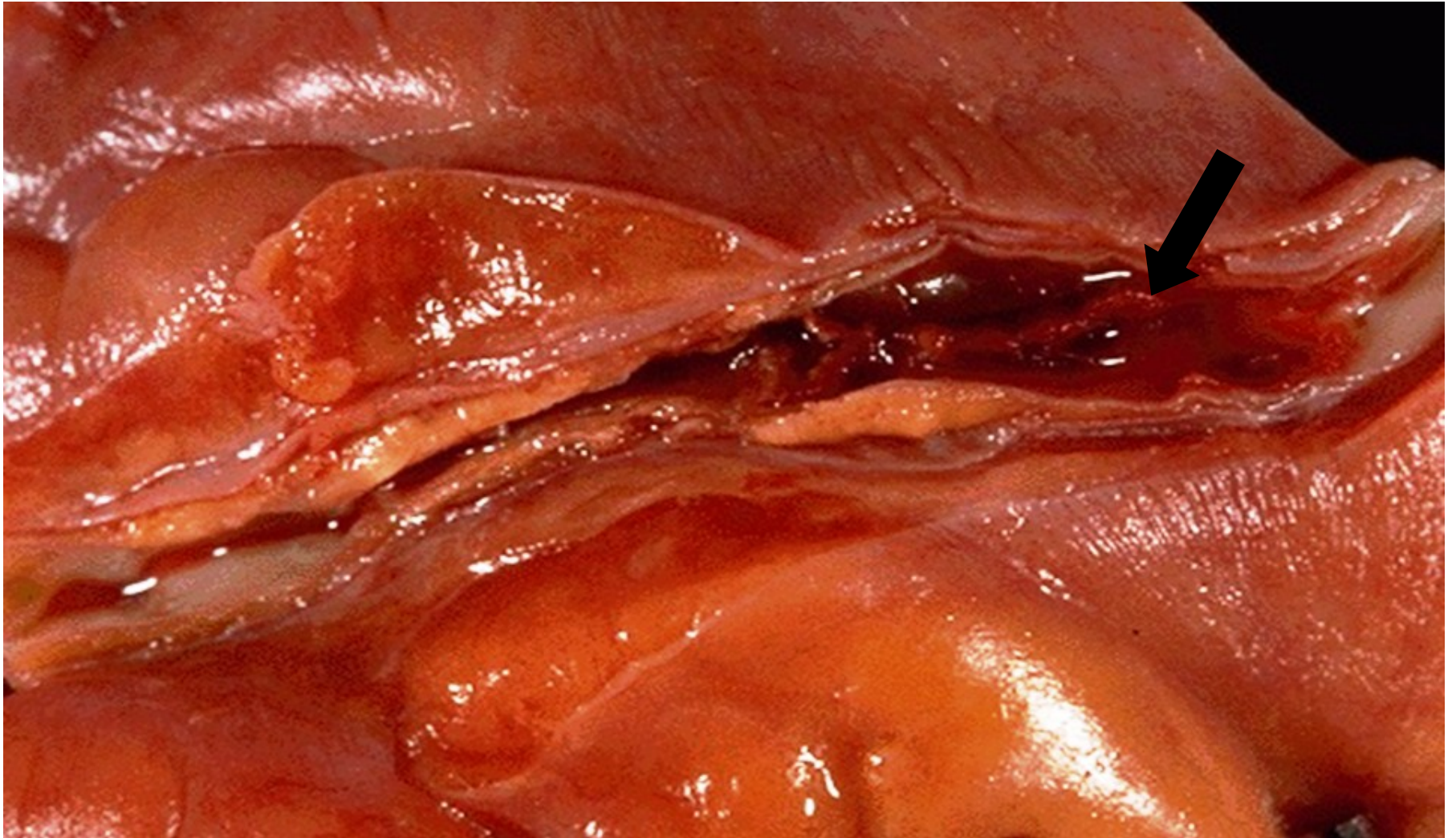
- **embolizace**

- **tzv. puriformní změknutí**

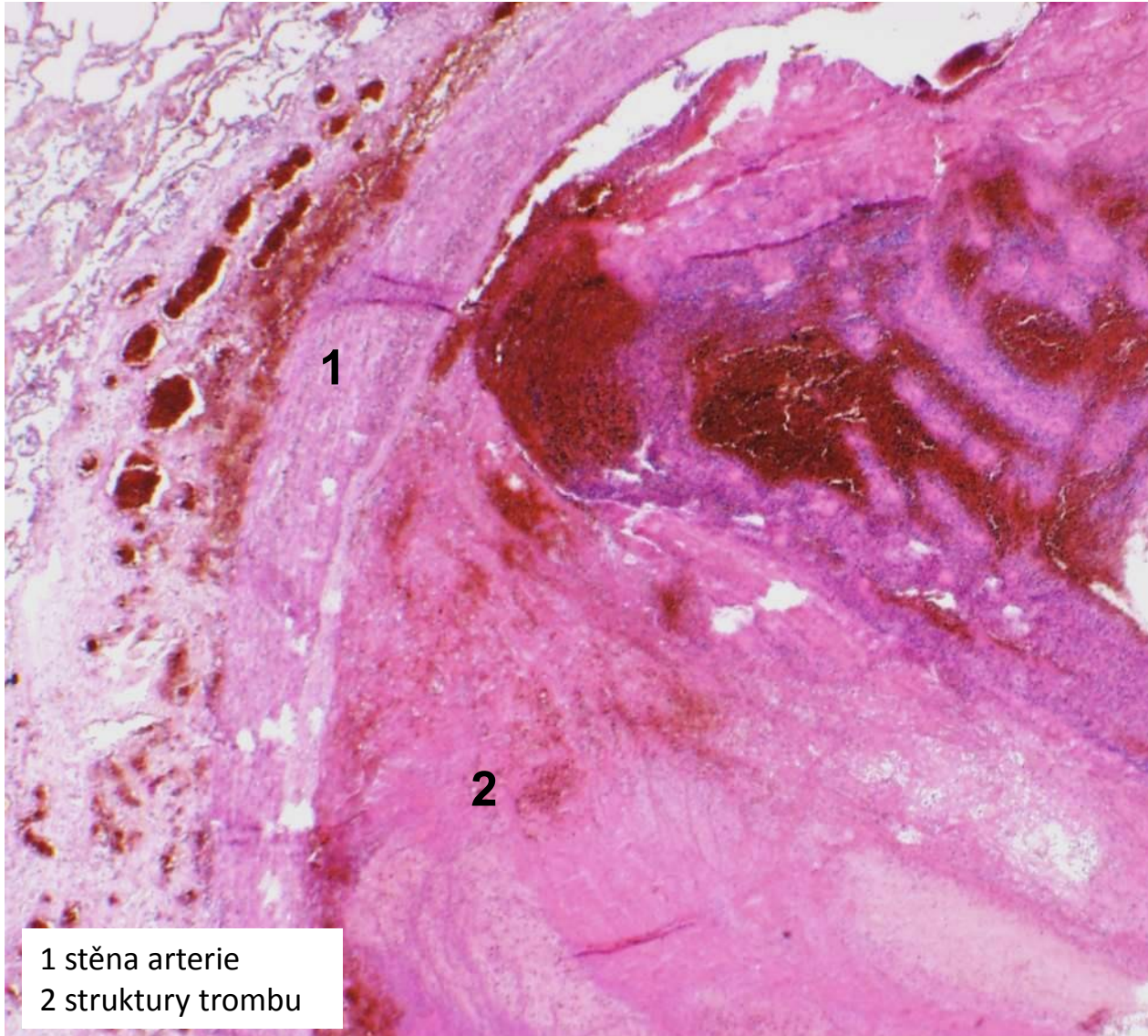
- hlavně u objemných trombů
- rozpad díky enzymům z leukocytů



trombus v koronární arterii

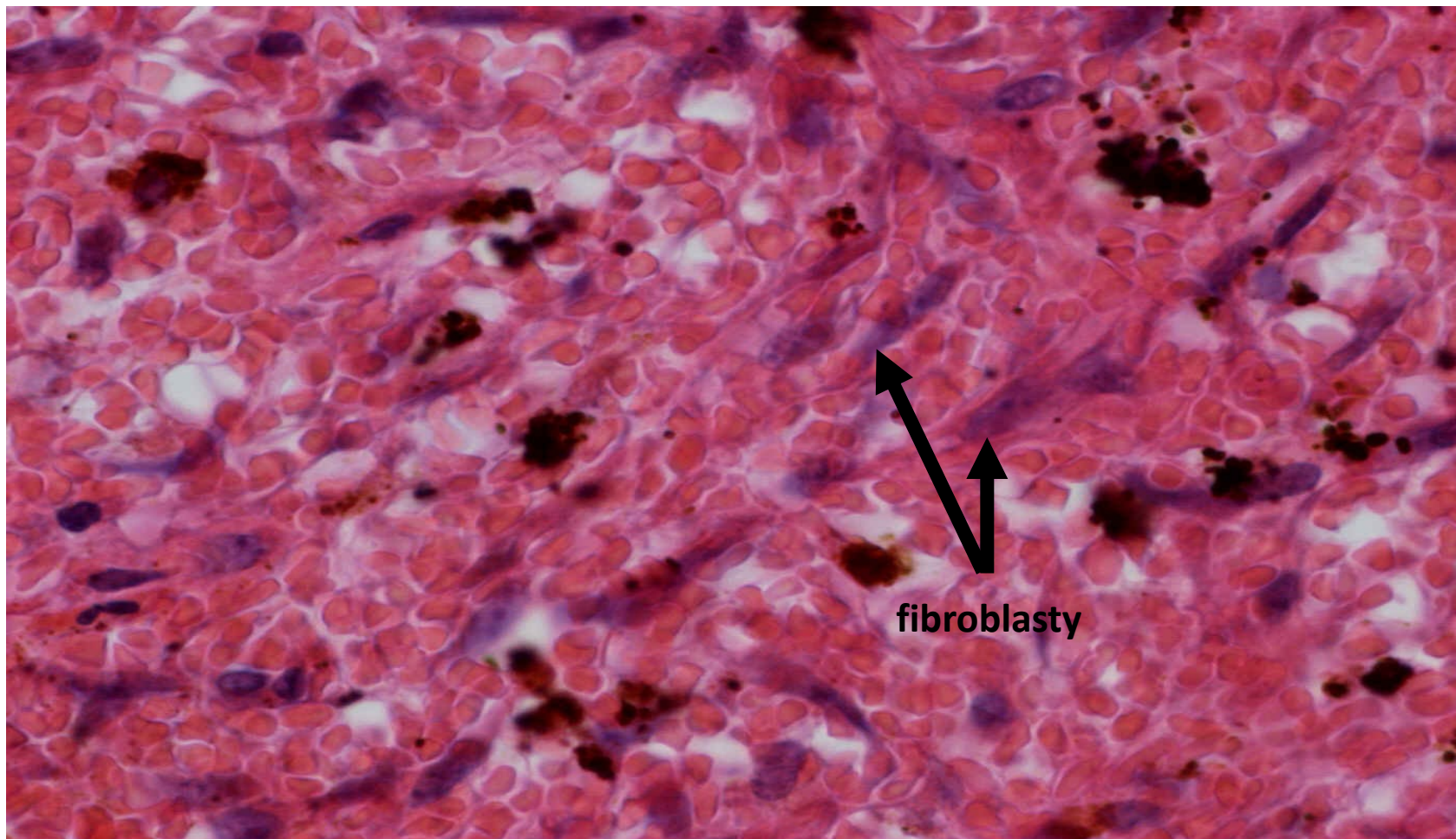


# organizovaný smíšený trombus





# smíšený trombus - organizace (detail 600x)



# Diseminovaná intravaskulární koagulopatie

- získaná koagulopatie
- život ohrožující stav

= generalizovaná koagulace s následnou konzumpcí koagulačních faktorů

- příčiny (DIC hlavně jako komplikace řady základních chorob):
  - gynekologické stavy (abrupce placenty, embolie plodové vody do děložních vén)
  - infekce a septické stavy (meningokoková inf., akutní pankreatitida)
  - zhoubná onemocnění
  - rozsáhlá polytraumata, popáleniny a operace

## pozn.

- společným patofyziologickým spouštěčem je tkáňový faktor (ať už je masivně vyplaven do cirkulace nebo aberantně exprimován na endoteliích či jiných bb. - např. nádorových)

# Fáze DIC

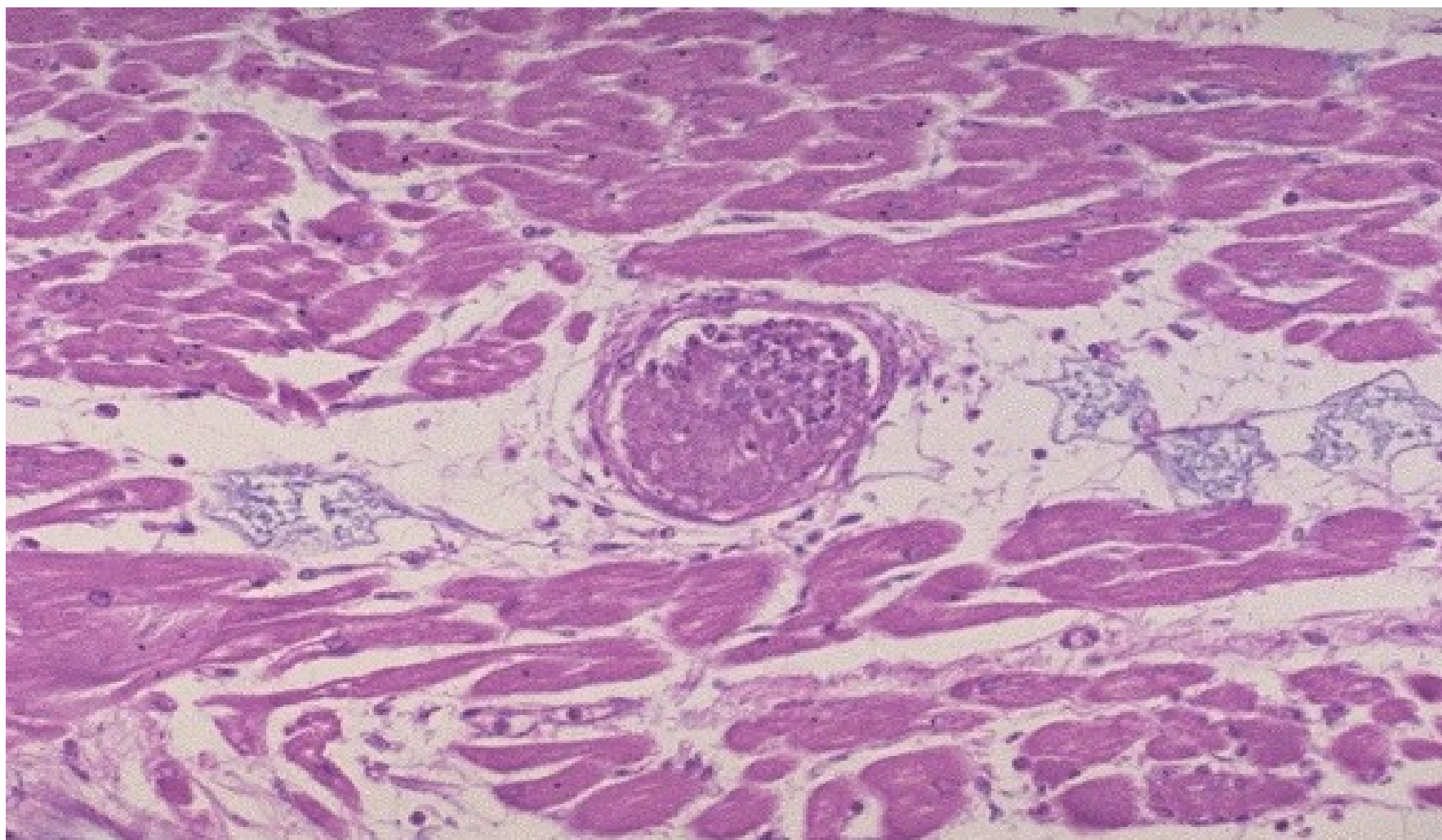
## I. fáze: hyperkoagulační

- tvorba mnohotných mikrotrombů → ischemie a infarkty tkání
- mozek, plíce, srdce, ledviny, játra → **porucha fce a selhávání těchto orgánů**

## II. fáze: hypokoagulační

- konzumpce koagulačních faktorů → **krváčivý stav**
- krváčení z operační rány, vpichů, na kůži, sliznicích

# fibrinový trombus



# MÍSTNÍ poruchy oběhu

## 1. základní příčiny lokálních poruch oběhu:

- trombóza
- embolie

## 2. morfologické změny, vznikající jako následek lokálních poruch oběhu:

- hemoragie
- hyperémie
- ischémie
- infarkt
- edém
- dehydratace

# Embolie

= zavlčení pohyblivého materiálu krevním proudem na místo, kde rozměry předmětu přesahují průsvit cévy, bez možnosti jeho dalšího pohybu

- výsledkem je uzávěr cévy → ischemie v povodí → až nekróza tkáně

- materiál = embolus, vmetek

dle typu embolizovaného materiálu  
se embolie dělí na několik forem



thp. management

1. trombotická
2. vzduchová
3. embolie plodové vody
4. tuková
5. nádorová



# 1. trombotická embolie

- embolus = trombembolus

**a) plicní**  → 

- z HŽS DKK (příp. v. subclavia, periprostatické, periuterinní plexy, pravostranné srd. odd.)
- do plicnice a jejích větví → masivní, submasivní, sukcesivní PE

**b) systémová**  → 

- ze srdce, aneurysmat, případně z trombózovaných zvrhedovatělých AS plátů
- do tepen různých orgánů (srdce, mozek, slezina, ledviny, GIT, cévy DKK)

**c) paradoxní**  →  → 

- z periferního řečiště či pravostranných srdečních odd.
- přes komunikace mezi levým a pravým srdce (v atriálním, komorovém septu)
- do tepen systémové arteriální cirkulace

## 2. vzduchová embolie

- embolus = vzduch

- původ **ve velkých žilách krku**

- iatrogeně (operace, katetrizace), traumaticky

- **nemoc z dekomprese** (kesonová nemoc)

- při potápění do velkých hloubek s přístroji

- embolizace bublin dusíku do různých orgánů s ischemií (plíce, kosti, klouby, KS)

- **plynová embolie**

- potápění v malých hloubkách, kabiny letadla

- náhlá změna tlaku vyvolá drobné trhliny v krevních kapilárách plic s nasátím vzduchu z alveolů a embolizací bublin do systémové cirkulace

## 3. embolie plodové vody

- embolus = amniová tekutina s tkáněmi plodu
- život ohrožující stav (vysoká letalita)
- incidence nízká
- zdrojem jsou trhliny v placentě, děložních žilách s následnou embolizací do řečiště matky
- klinicky šokový stav s rozvojem DIC

### pozn.

- mikroskopicky v plicních cévách matky epitelové buňky, lanugo, tuk z vernix

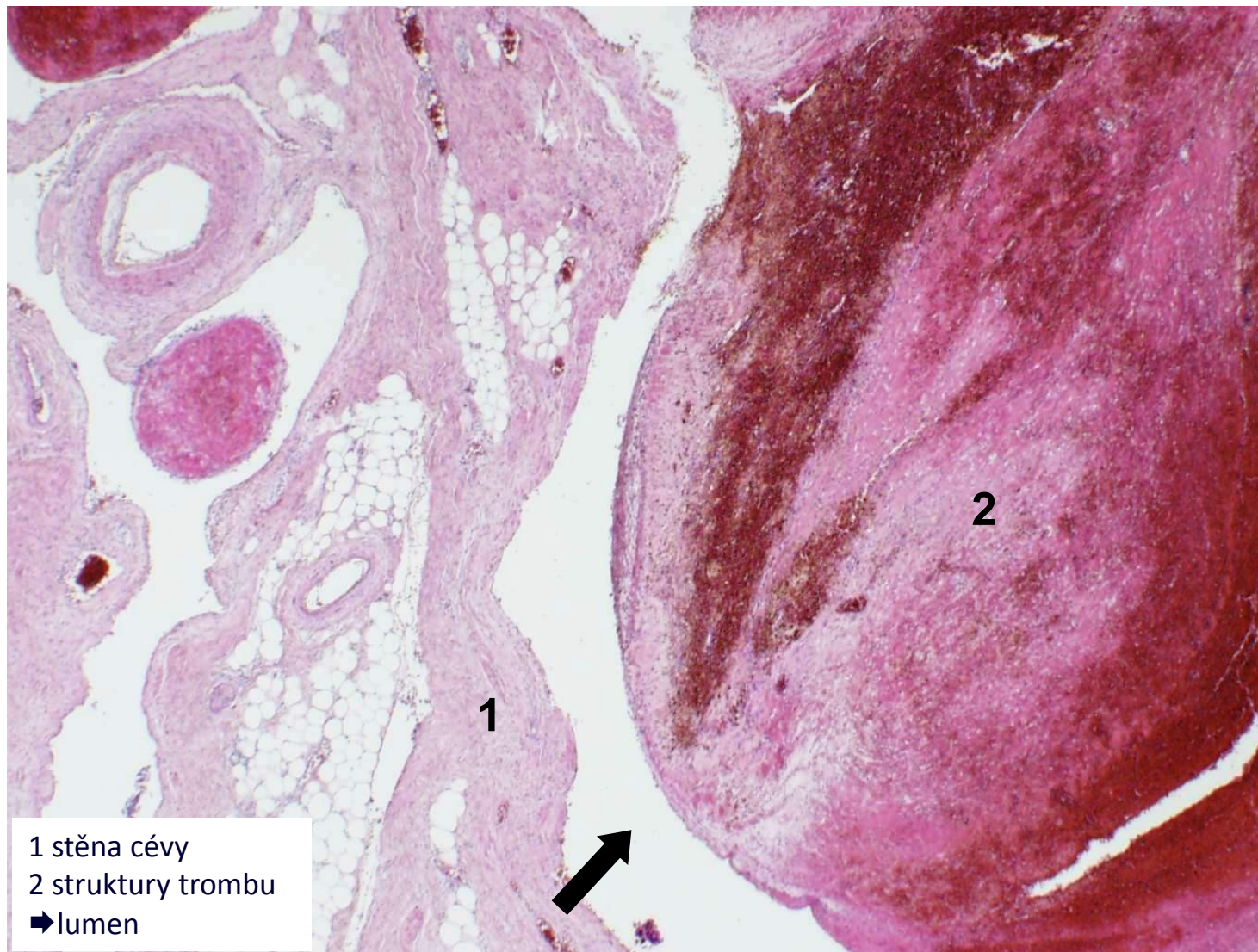
## 4. tuková embolie

- embolus = tuková tkáň, KD
- při poranění dlouhých kostí (fraktury), pojivové tkáně, KPR, liposukce
- klinicky většinou nemá
- tzv. syndrom tukové embolie – klinická manifestace tukové embolie

## 5. nádorová embolie

- embolus = nádorové buňky, fragmenty tumoru
- podkladem vzniku metastáz
- možná i embolizace větších částí tu, který prorostl do velkých žil (karcinom jater, ledviny), s následnou klinikou podobnou PE

## částečně organizovaný smíšený trombembolus



# MÍSTNÍ poruchy oběhu

## 1. základní příčiny lokálních poruch oběhu:

- trombóza
- embolie

## 2. morfologické změny, vznikající jako následek lokálních poruch oběhu:

- hemoragie
- hyperémie
- ischemie
- infarkt
- edém
- dehydratace

# Hemoragie

= výstupu krve z cév s následným nahromaděním krve ve tkáních mimo cévy → **HEMATOM**

- dle lokalizace: vnitřní x zevní
- dle původu: arteriální, venózní, kapilární
- dle způsobu vzniku: per rhexin (roztržení), per diabrosin (nahlodání), extravazace
- dle typu a lokalizace:

kůže (petechie, purpura, ekchymózy, sufuze, hematom)

GIT (hemateméza, meléna, enterorrhagie)

DC (hemoptoe, hemoptýza, epistaxe)

serózní dutiny (hemoperikard, hemothorax, hemoperitoneum)

UGS (hematurie, metrorrhagie, menorrhagie)

NS (apoplexie, hemocefalus)

klouby (hemarthros)



# Následky hemoragie

- **celkové**

- akutní (hemoragický šok až vykrvácení)
- chronické (anemizace)

- **místní**

- tlak na okolní tkáně (srdeční tamponáda)
- opouzdření s možnou infekcí
- ischemie orgánů (hemoragická CMP)



# MÍSTNÍ poruchy oběhu

## 1. základní příčiny lokálních poruch oběhu:

- trombóza
- embolie

## 2. morfologické změny, vznikající jako následek lokálních poruch oběhu:

- hemoragie
- hyperémie
- ischémie
- infarkt
- edém
- dehydratace

# Edém

= nahromadění tekutiny ve tkáni (IST, serózní dutiny)

a) exsudát (= zánětlivý edém)

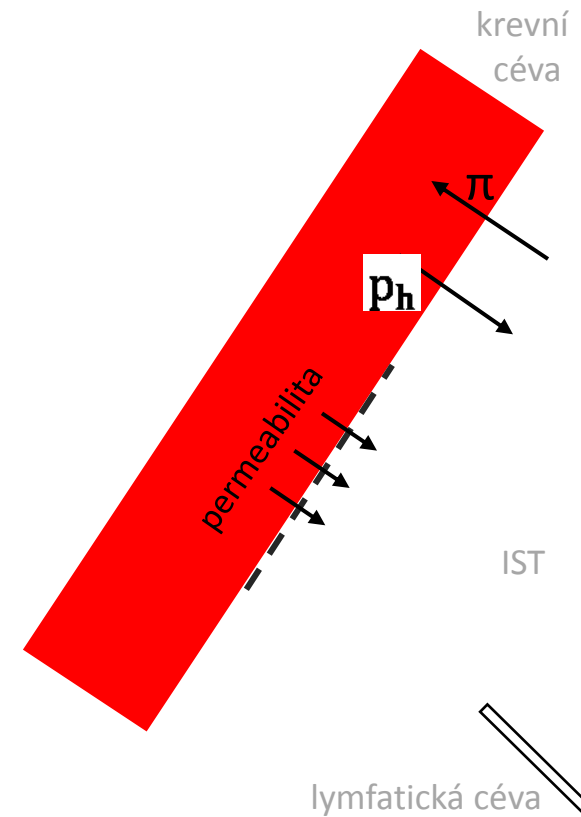
-při  $\uparrow$  permeabilitě cévní stěny při zánětu

b) transsudát (nezánětlivý edém)

- $\downarrow$  onkotický tlak

- $\uparrow$  hydrostatický tlak

- porucha odtoku lymfatickými cestami



# Typy edémů


1. **venostatický** (lokalizovaný X generalizovaný)
2. **hypoproteinemický**
3. **edém z retence sodíku a vody**
4. **lymfedém**



venostatický lokalizovaný



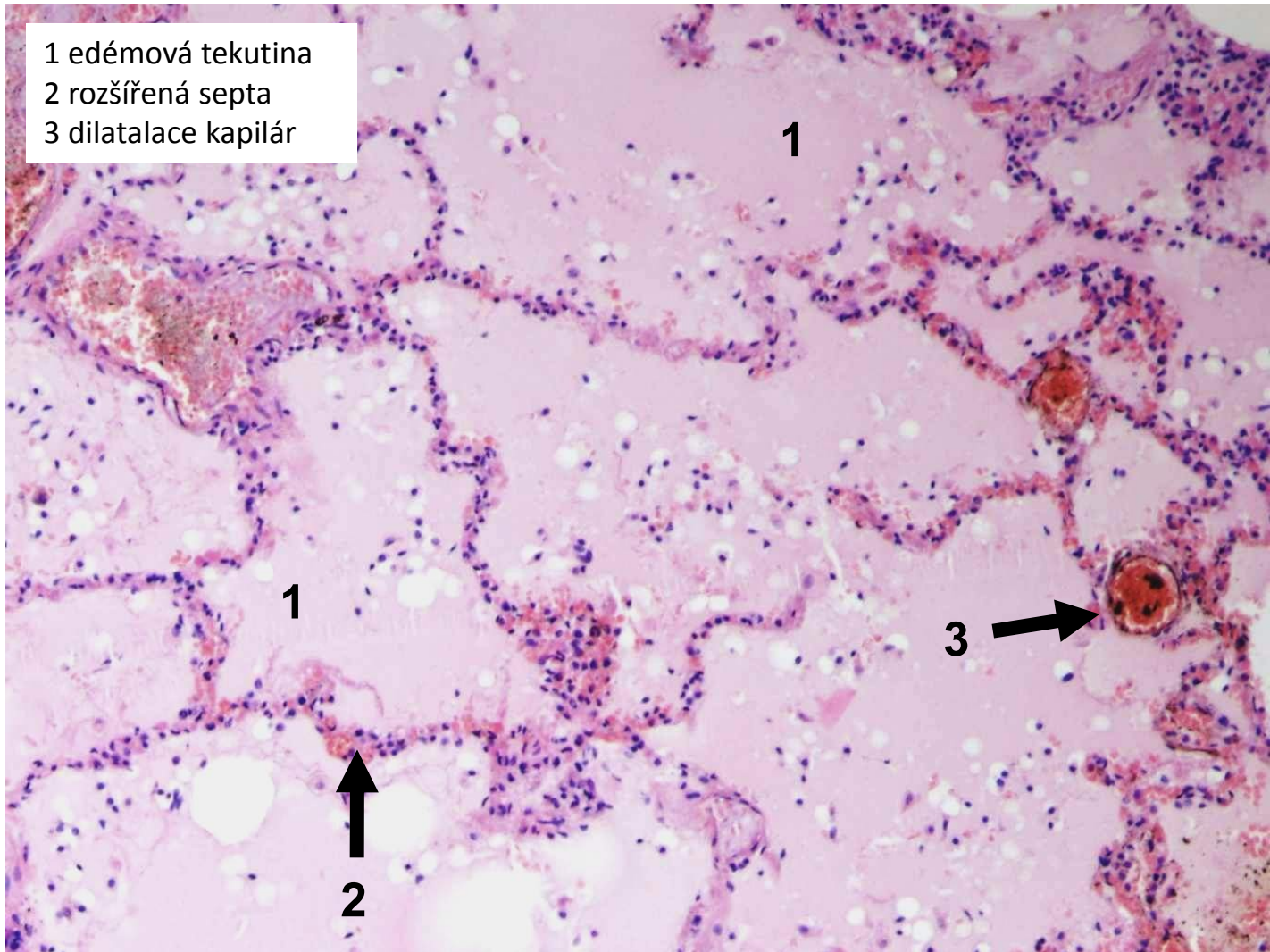
venostatický generalizovaný



hypoproteinemický

# edém plic

- 1 edémová tekutina
- 2 rozšířená septa
- 3 dilatace kapilár



# Poruchy oběhu

1. místní

2. celkové

3. šok

# Příčiny oběhového selhání

## SRDCE

- VVV
- poruchy srdečního rytmu
- nemoci endokardu, myokardu, perikardu

## CÉVY

- systémová hypertenze
- plicní hypertenze

## KREV

- polycythaemia vera
- anémie

**=> srdeční selhání**

# Srdeční selhání

- **městnání krve, kongesce** (hromadění krve před překážkou):
    - = levostranné srdeční oddíly – stagnace krve v plicích
    - = pravostranné srd. odd. – stagnace krve v systémové žilní cirkulaci
  
  - ↓ srdeční výdej až kardiogenní šok
- srdeční selhání se morfologicky projeví na srdci, i mimo něj

# Projevy oběhového selhání na srdci

## 1. DILATACE (AIM, PE)

- akutní projev


## 2. HYPERTROFIE (HT, ICHS, chlopenní vada)

-chronický projev


a) koncentrická

b) excentrická


- Frank-Starlingův zákon




normální




hypertrofie LK




hypertrofie PK



hypertrofie LK i PK



dilatace LK



dilatace PK



# Projevy oběhového selhání mimo srdce

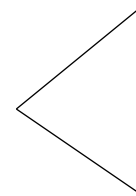
1. venostáza

2. cyanóza

3. indurace

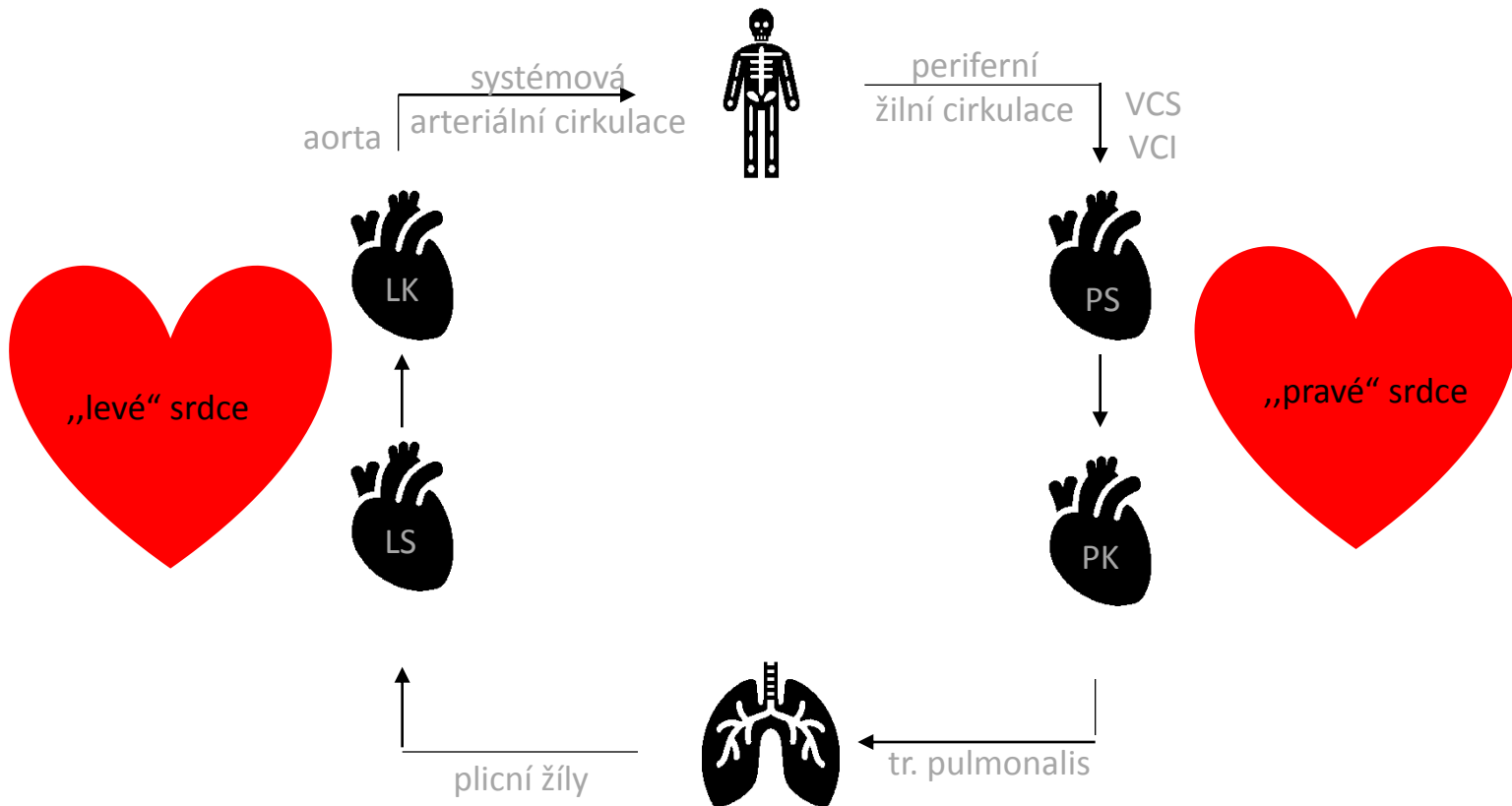
4. edém

# Srdeční selhání



levostranné SS

pravostranné SS



# Levostranné srdeční selhání

→ změny v plicní cirkulaci

akutně (AIM)

- akutní venostáza a edém plic
- náhle vzniklá dušnost a vykašlávání zpěněného růžového sputa

chronicky (ICHS, HT)

- chronická venostáza plic (hnědá indurace)
- dušnost, vykašlávání rezavého sputa

# Edém plic

- městnání v plicních žilách, kapilárách

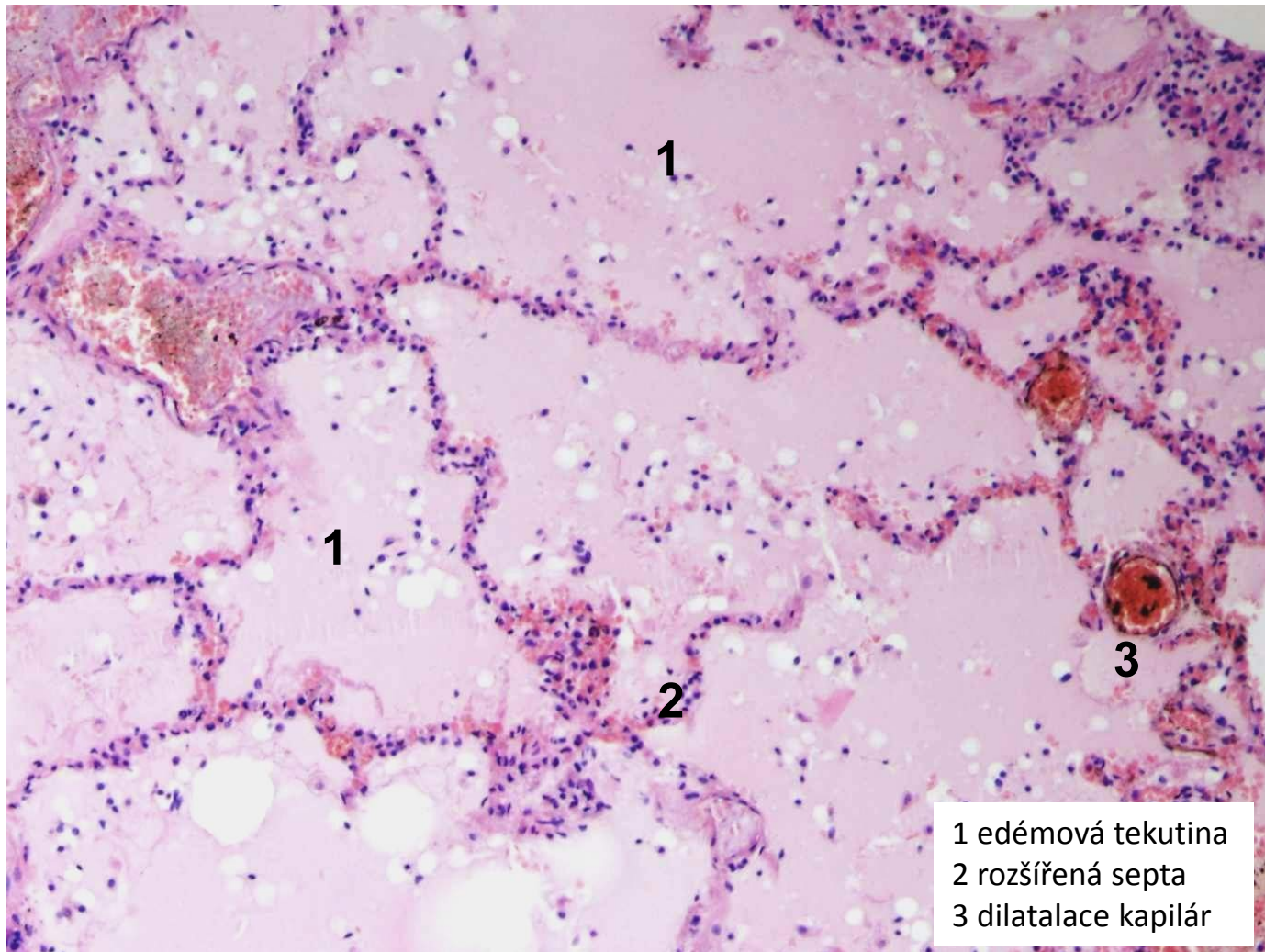
- MAKRO:

- plíce zvětšené, těžké, prosáklé
- na řezu zpěněná tekutina i v bronších
- při chronické venostáze tužší, rezavě zbarvené (rezavá indurace)

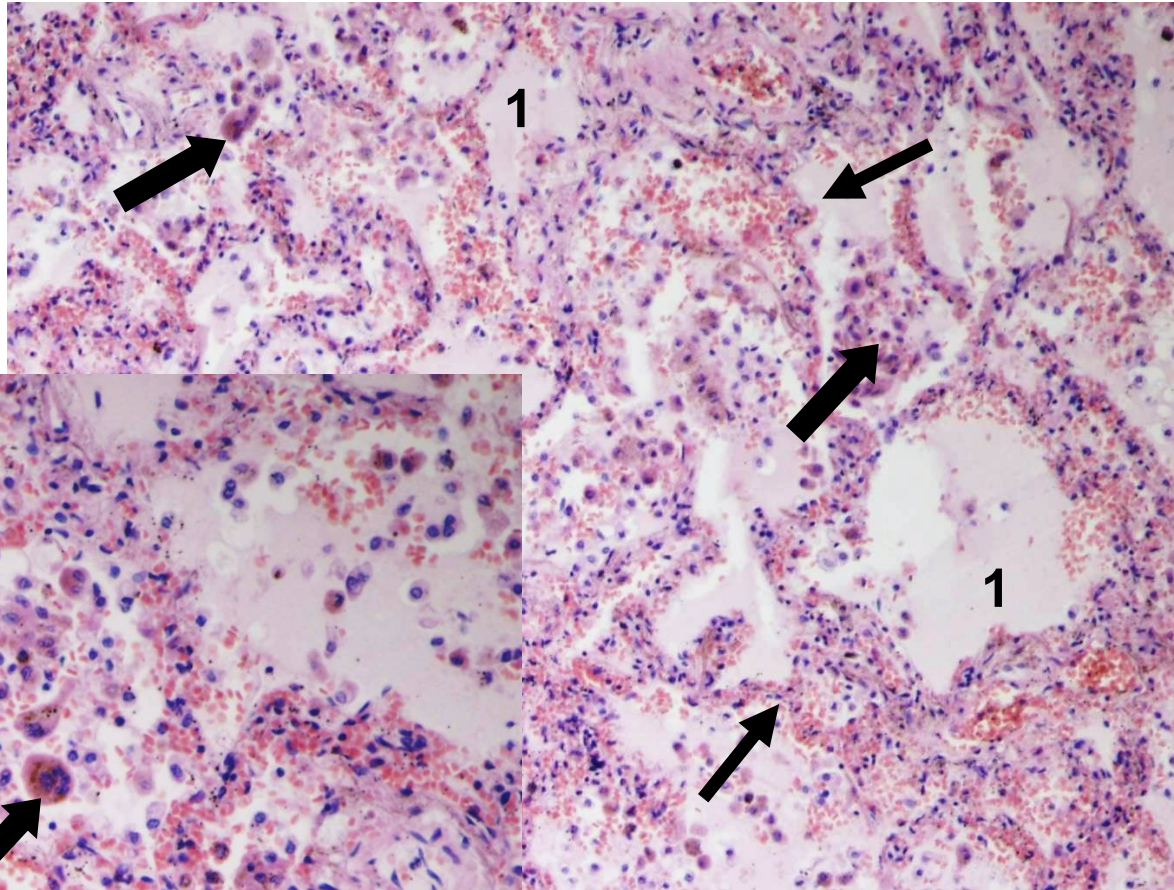
- MIKRO:

- dilatovaná septa s překrvenými kapilárami
- intraalveolárně homogenní eozinofilní materiál (edémová tekutina)
- chronicky: přestup ery, rozpad (hemosiderin, siderofágy)

# alveolární plicní edém



# chronická venostáza v plicích



1 edémová tekutina  
→ překrvená septa  
➤ siderofágy



# Pravostranné srdeční selhání

→ změny v podkoží, serózních dutinách a vnitřních org. (H+S, mozek, ledviny)

## akutně (PE)

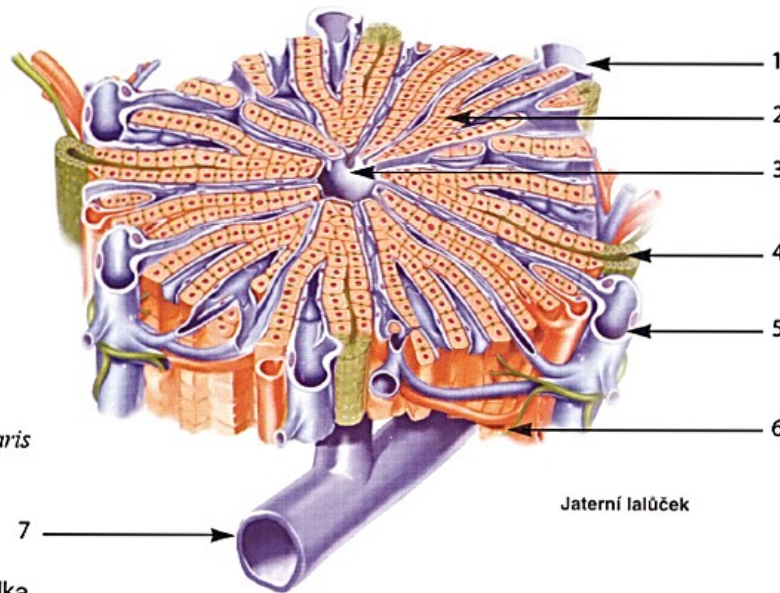
- akutní venostáza ve splachnické oblasti
- akutní cor pulmonale (při masivní PE)

## chronicky (CHOPN, přenesením z levostranného srdečního selhání)

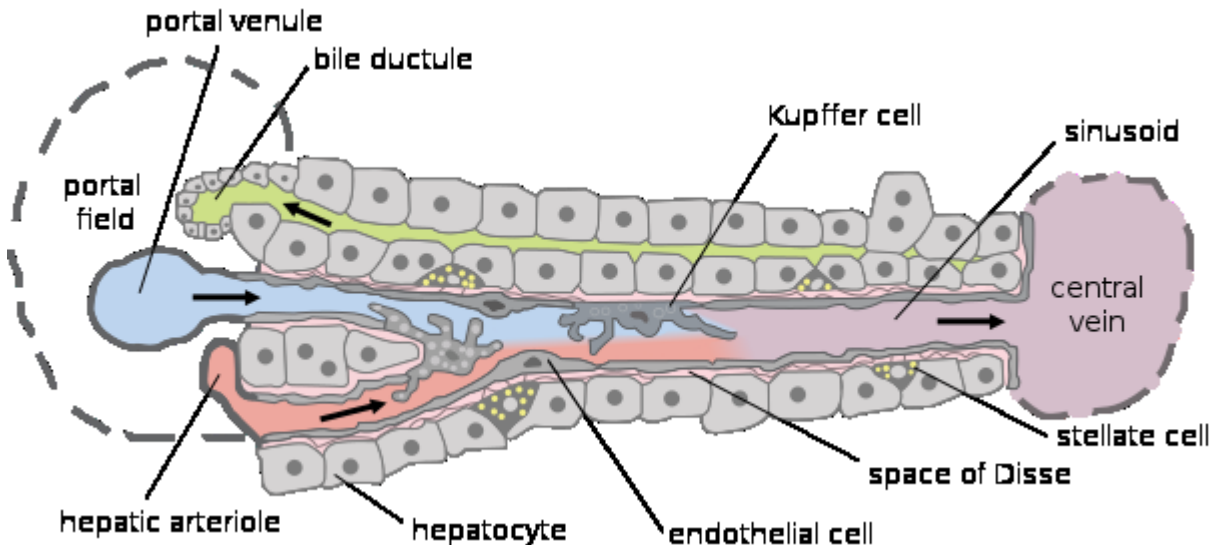
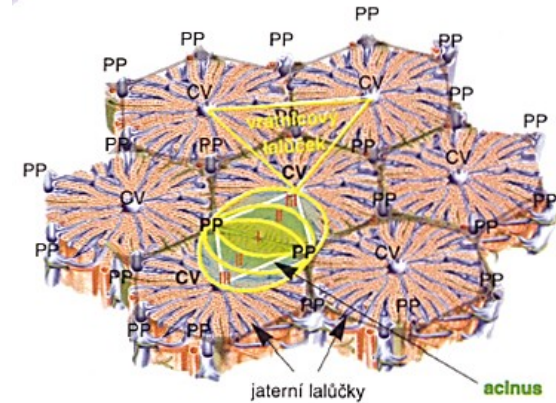
- chronická venostáza splachnické oblasti
- venostáza v podkoží (otoky, trofické změny)
- postižení mozku

# Jaterní lalůček - schéma

- 1 Větev vrátnicové žíly  
*Ramus v. portae*
- 2 Jaterní buňka  
*Hepatocyt*
- 3 Centrální sběrná žilka  
*V. centralis*
- 4 Žlučovod  
*Ductus biliferi interlobularis*
- 5 Větev vrátnicové žíly  
*Ramus v. portae*
- 6 Větévka jaterní tepny  
*Ramus a. hepatica*
- 7 Podlalůčková sběrná žilka



Jaterní lalůček





# Venostáza v játrech

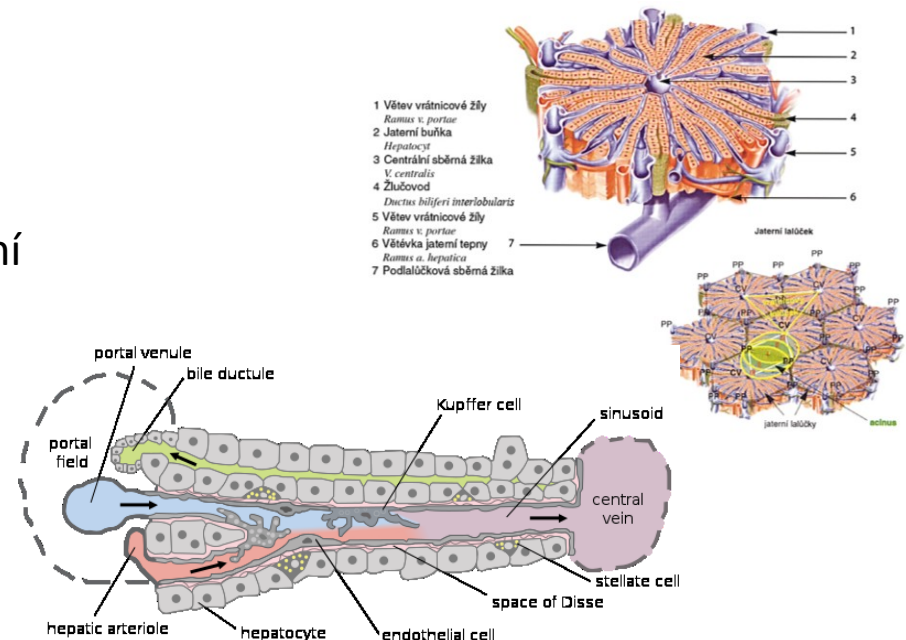
- městnání v jaterních žilách, kapilárách

## • MAKRO:


- játra zvětšená, těžší, tuhá, tmavě červenohnědé barvy
- přední okraj zaoblený
- kardiální fibróza (indurace)
- při kombinaci s hypoxickou steatózou - **muškátová játra**

## • MIKRO:

- dilatace centrální vény a sinusoid (přeplněné krví)
- atrofie až zánik hepatocytů (krevní lakuny)
- spojování centrálních vén (dráhy městnání)

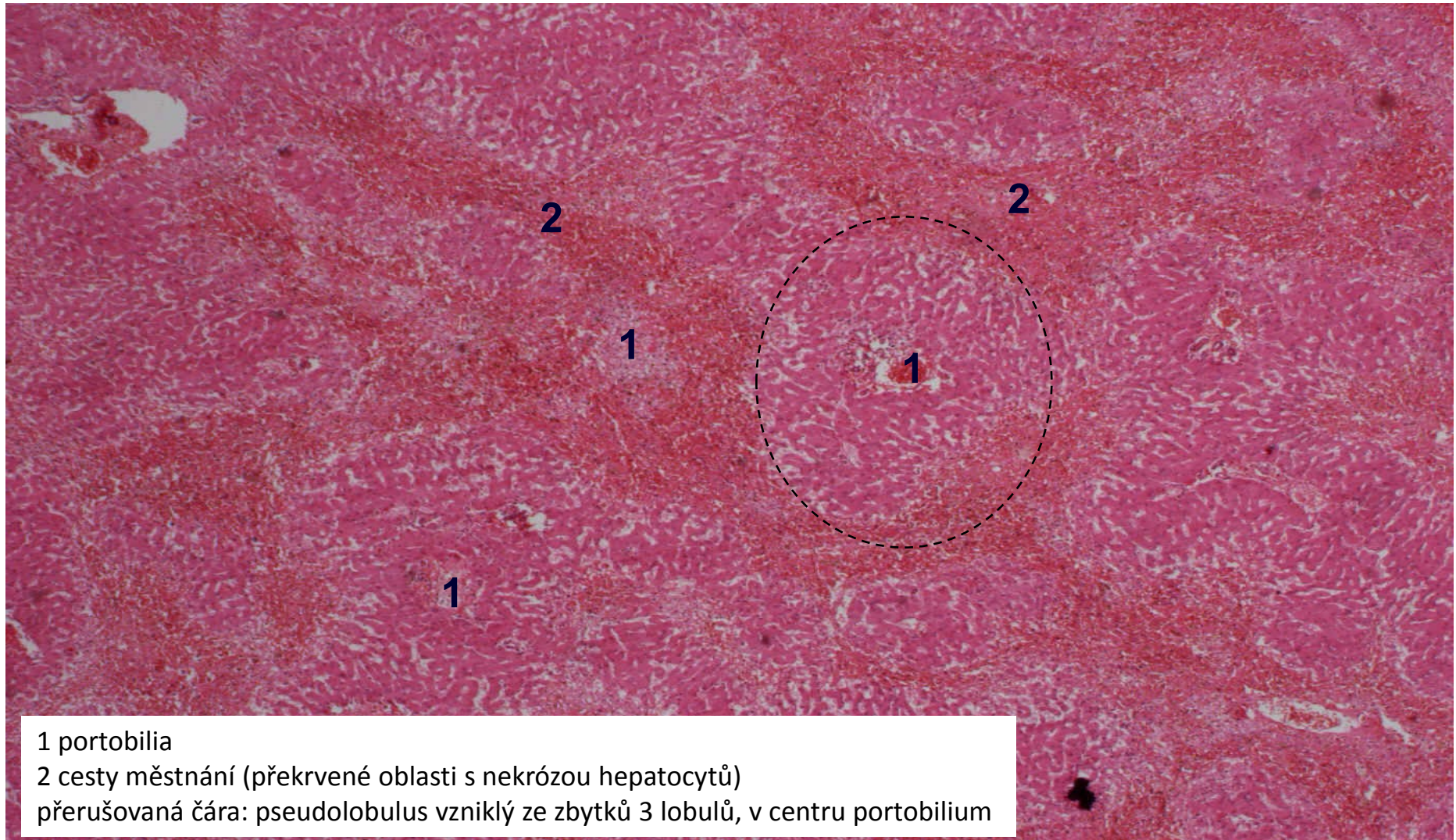


venostáza v játrech (hepar moschatum)



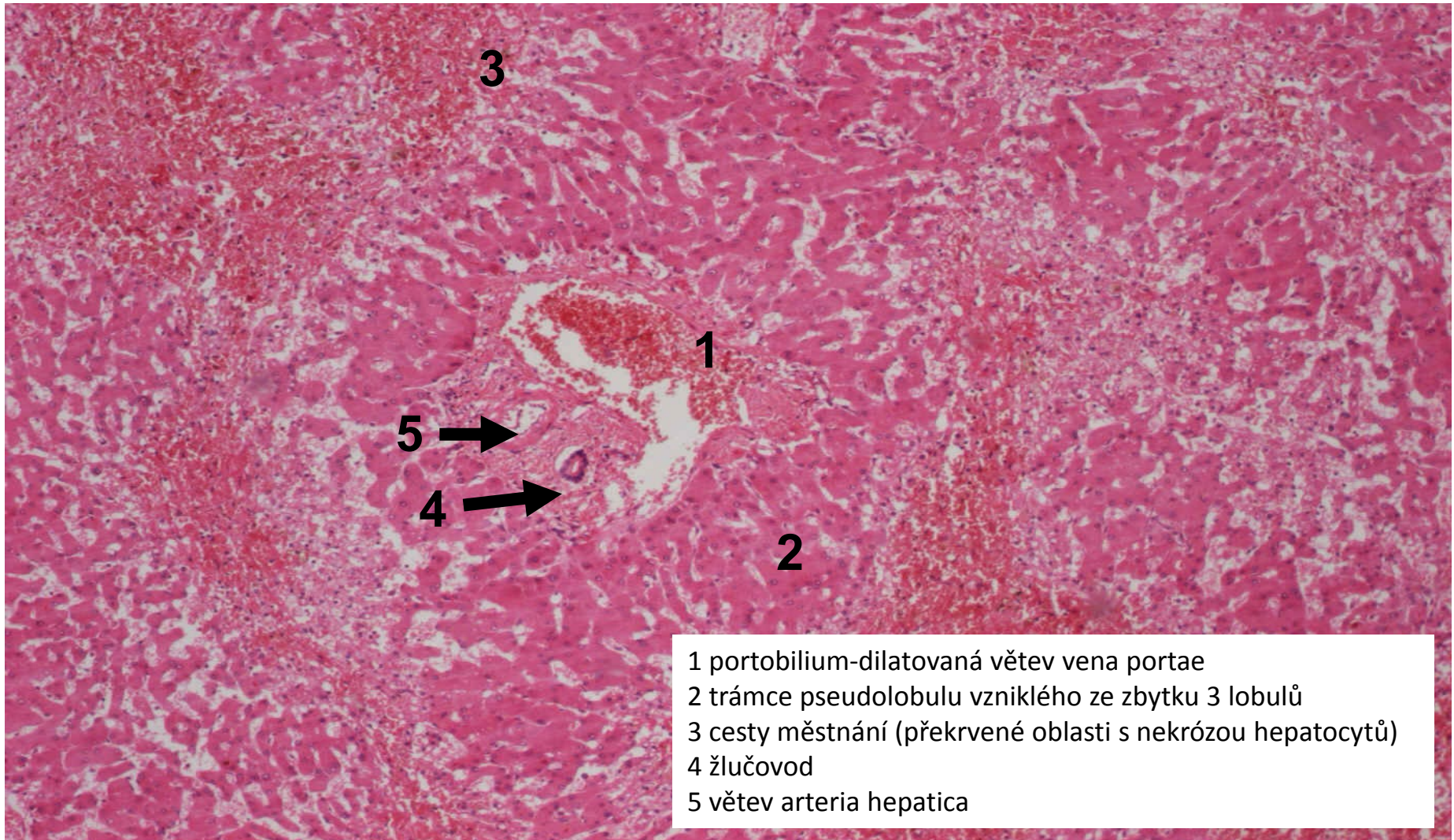


# venostáza v játrech





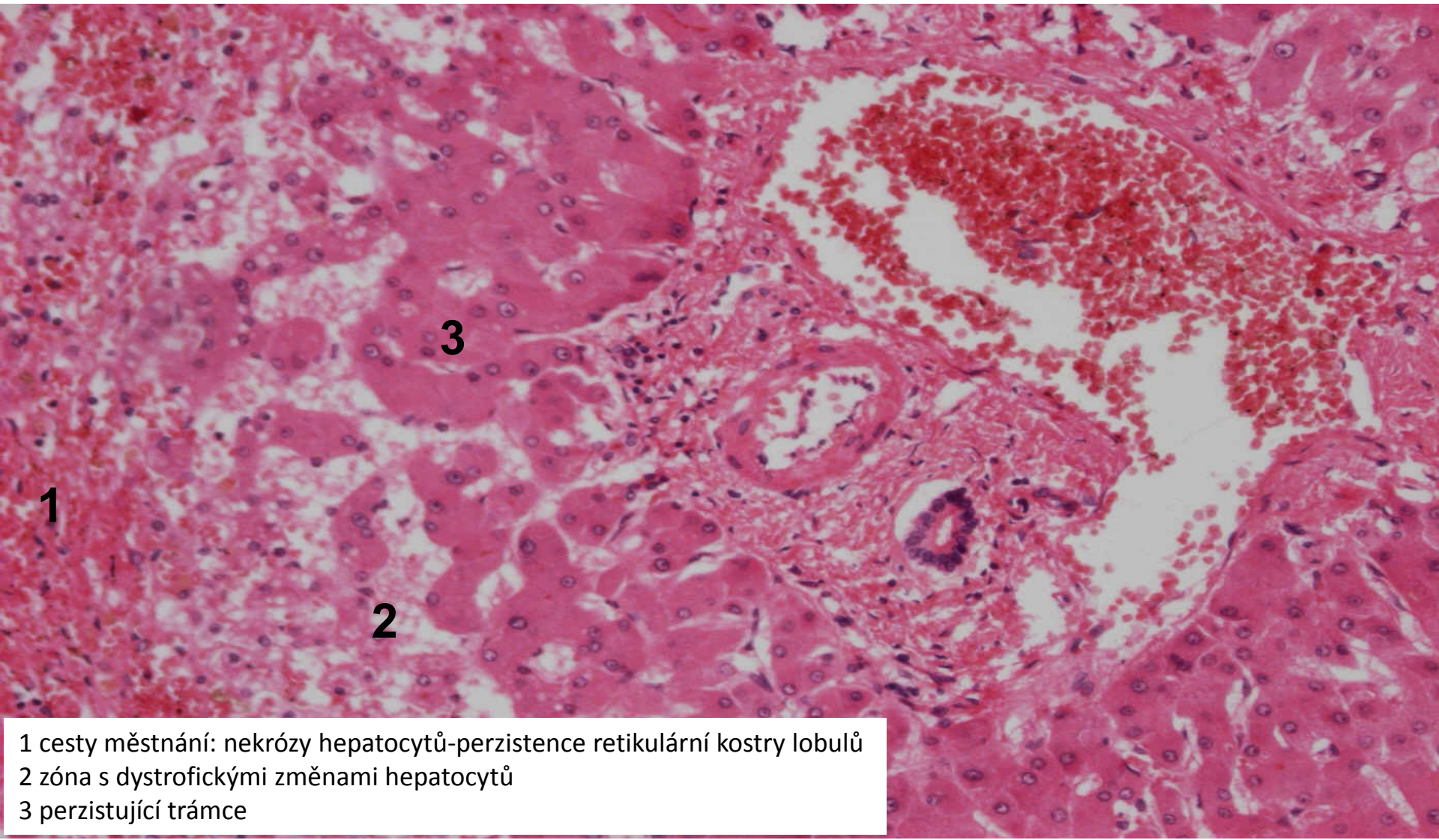
# venostáza v játrech(hepar moschatum), detail



- 1 portobilium-dilatovaná větev vena portae
- 2 trámce pseudolobulu vzniklého ze zbytku 3 lobulů
- 3 cesty měštnání (překrvené oblasti s nekrózou hepatocytů)
- 4 žlučovod
- 5 větev arteria hepatica



# venostáza v játrech (hepar moschatum), detail okolí portobilia



- 1 cesty měštnání: nekrózy hepatocytů-perzistence retikulární kostry lobulů
- 2 zóna s dystrofickými změnami hepatocytů
- 3 perzistující trámce

# Poruchy oběhu

1. místní

2. celkové

3. šok

# Šok

= stav, kdy dochází ke zhoršené perfúzi orgánů s následnou tkáňovou hypoxií

- ↓CO nebo ↓efektivní cirkulující objem krve
- život ohrožující stav bez adekvátní terapie

- řada příčin:

1. kardiogenní
2. hypovolemický
3. distribuční – septický, anafylaktický
4. neurogenní

# Fáze šoku

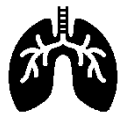1. časné stadium (**centralizace oběhu** s cílem udržet prokrvení životně důležitých orgánů)
2. progresivní stadium (**vyčerpání kompenzačních mechanismů**)
3. irreverzibilní stadium (**selhávání vitální funkcí**, smrt)



hypotenze



tachykardie



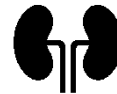tachypnoe



nitkovitý puls



↓ kapilární návrat



oligurie/anurie



poruchy vědomí

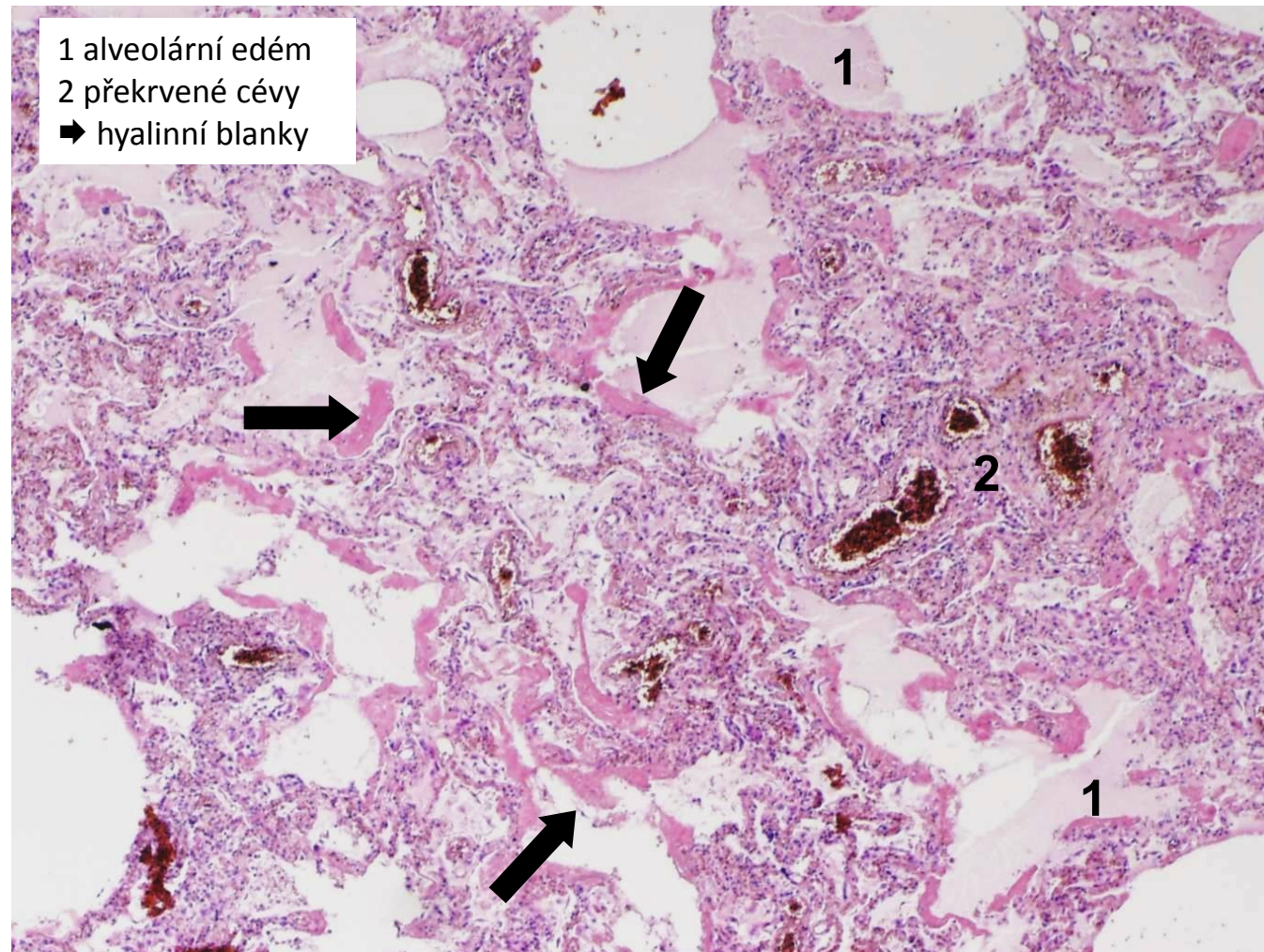


# Multiorgánové selhání - MODS

- při progresi šokového stavu
- kvůli ischemii orgánů → tzv. šokové orgány

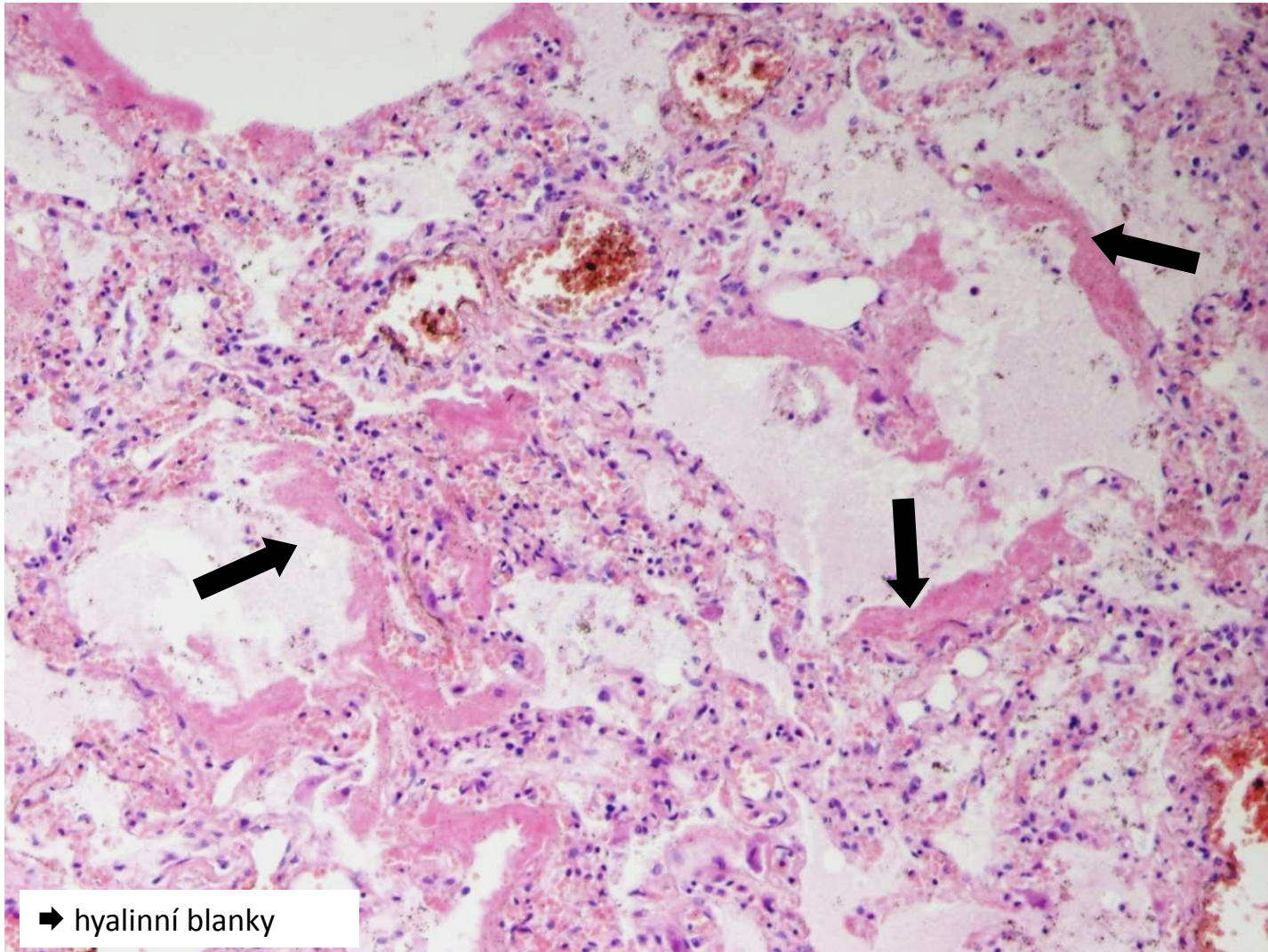
- mozek
- srdce
- ledvina (ATN)
- plíce (DAD/ARDS) → tzv. šokové orgány
- GIT
- srážení krve
- nadledviny

# DAD/ARDS





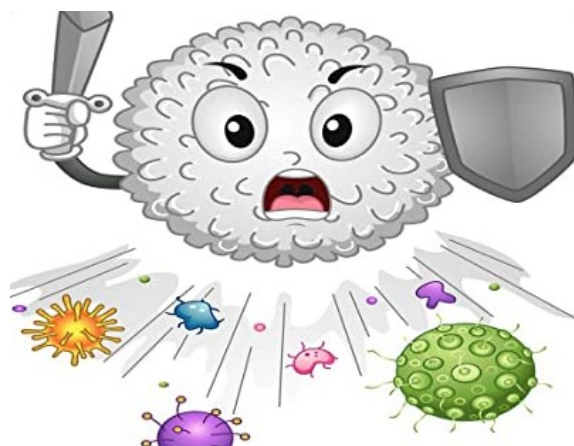
# DAD/ARDS (detail)



# Zánět I

# Zánět

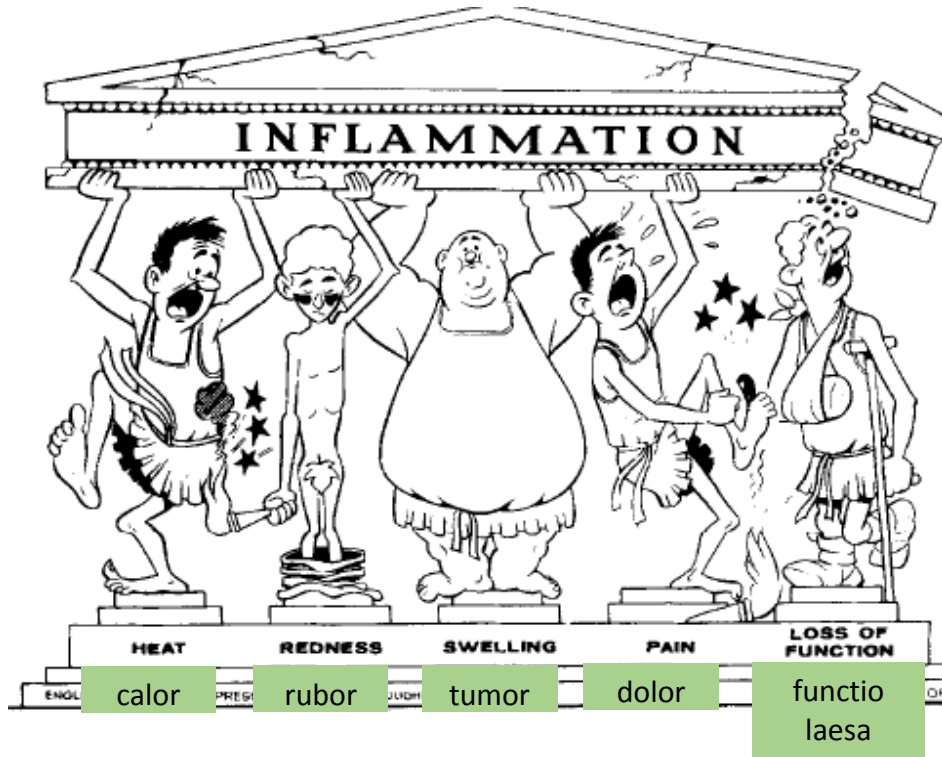
= **OBRANNÁ** a **REPARATIVNÍ** odpověď organismu na poškození, v jejímž průběhu se rozvíjí alterativní, exsudativní, proliferativní a imunitní složka



# Příčiny zánětu

1. infekce (bakterie, viry, paraziti i houby)
2. autoimunitní zánětlivá odpověď
3. nekróza tkáně
4. exogenní cizorodé látky (chirurgický materiál, tříška...)
5. endogenní produkt metabolismu (krystaly kyseliny močové,..)

# Makroskopické projevy zánětu



+ možné systémové projevy:

- *horečka*
- *změny KO* (leukocytóza, leukopénie, ↑ proteiny akutní fáze, ↑ sedimentace)
- *obraz sepse až septického šoku až MODS*

# Mikroskopické projevy zánětu

## 1. alterace

= poškození bb, tkáně

- infekčním agens nebo vlastním zánětem

-regresivní změny (od lehkých až po rozsáhlé, dystrofie až nekróza)

## 2. exsudace

= výstup tekutiny (vč. bílkovin a krevních elementů) z cév do alterované tkáně

→ exsudát (X transsudát)



# Mikroskopické projevy zánětu

## 3. proliferace

= regenerativní a reparativní pochody

- proliferace fibroblastů, kapilár → granulační tkáň

## 4. infiltrace (imunitní reakce)

= průnik zánětlivé celulizace do alterované tkáně

- neutrofily, makrofágy, eozinofily, žírné bb., T a B lymfocyty i NK bb. (podle typu zánětu)

# Dělení zánětů - obecně

- z časového pohledu

a) akutní

b) subakutní

c) chronický

- dle typu zánětlivé odpovědi

1. specifické

2. nespecifické

# Dělení zánětů

1. specifické

2. nespecifické

- ty se dále dělí podle toho, která složka zánětu převládá:

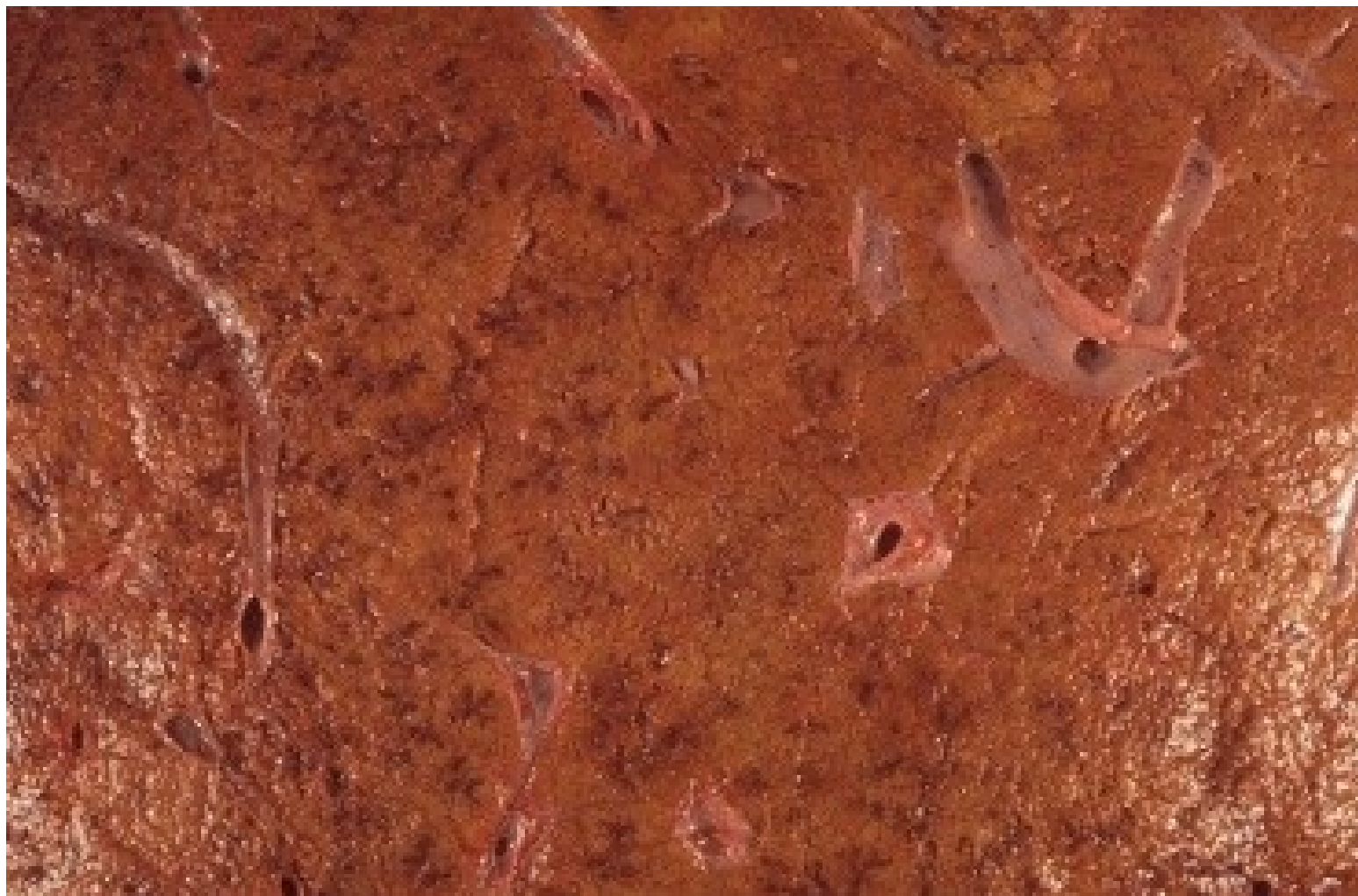**a) exsudativní**

**b) proliferativní**

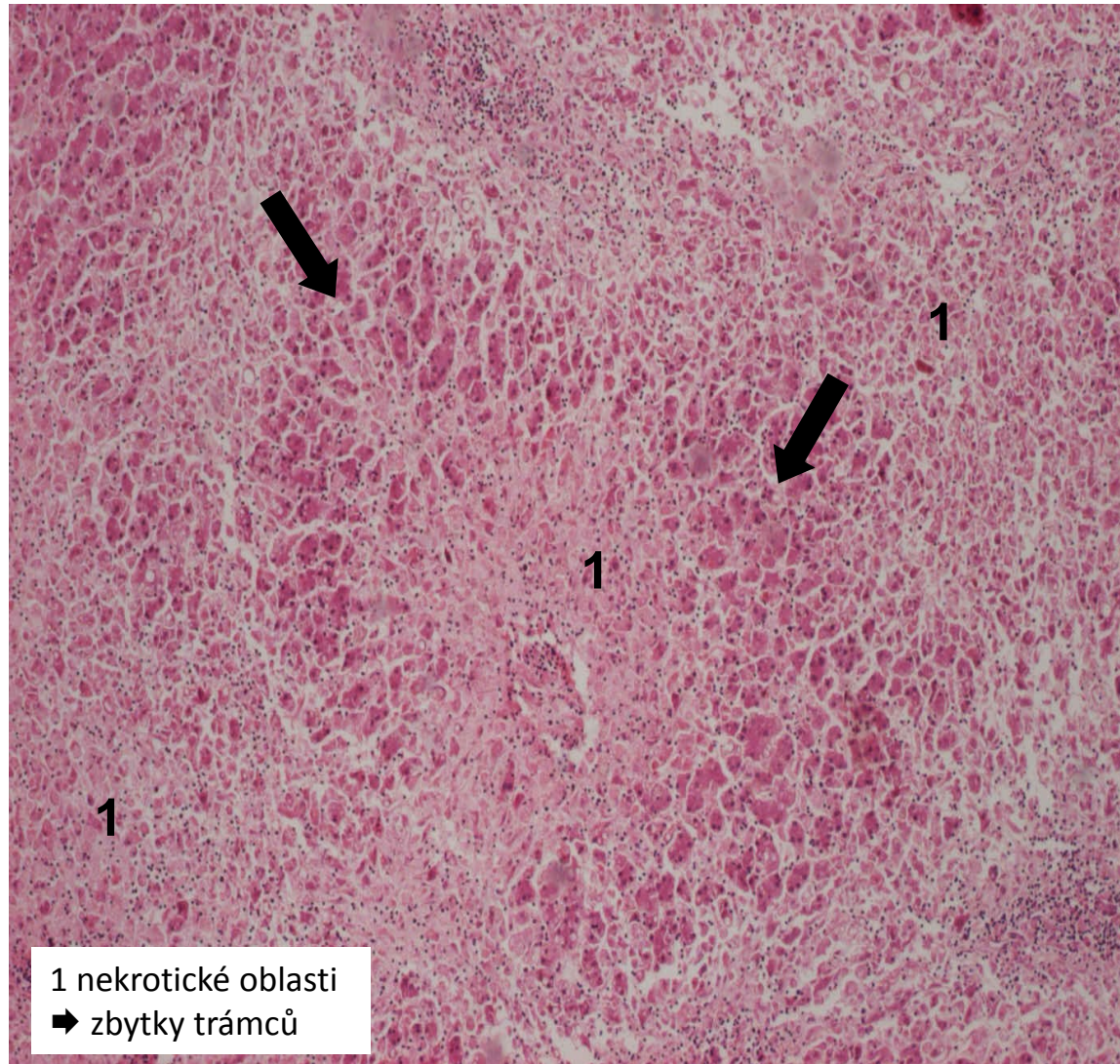
pozn.

- alterace tkáně je spíše iniciátorem samotné zánětlivé rce
- v zánětu může dominovat, ale nikdy nestojí samostatně
- vždy v kombinaci s alespoň exsudativní a většinou i proliferativní složkou zánětu
- hepatitida E, prionózy

alterativní zánět (nekróza jater)



# alterativní zánět (masivní nekróza)



# Nespecifické záněty

1. exsudativní

2. proliferativní



- 1. povrchové
- 2. intersticiální

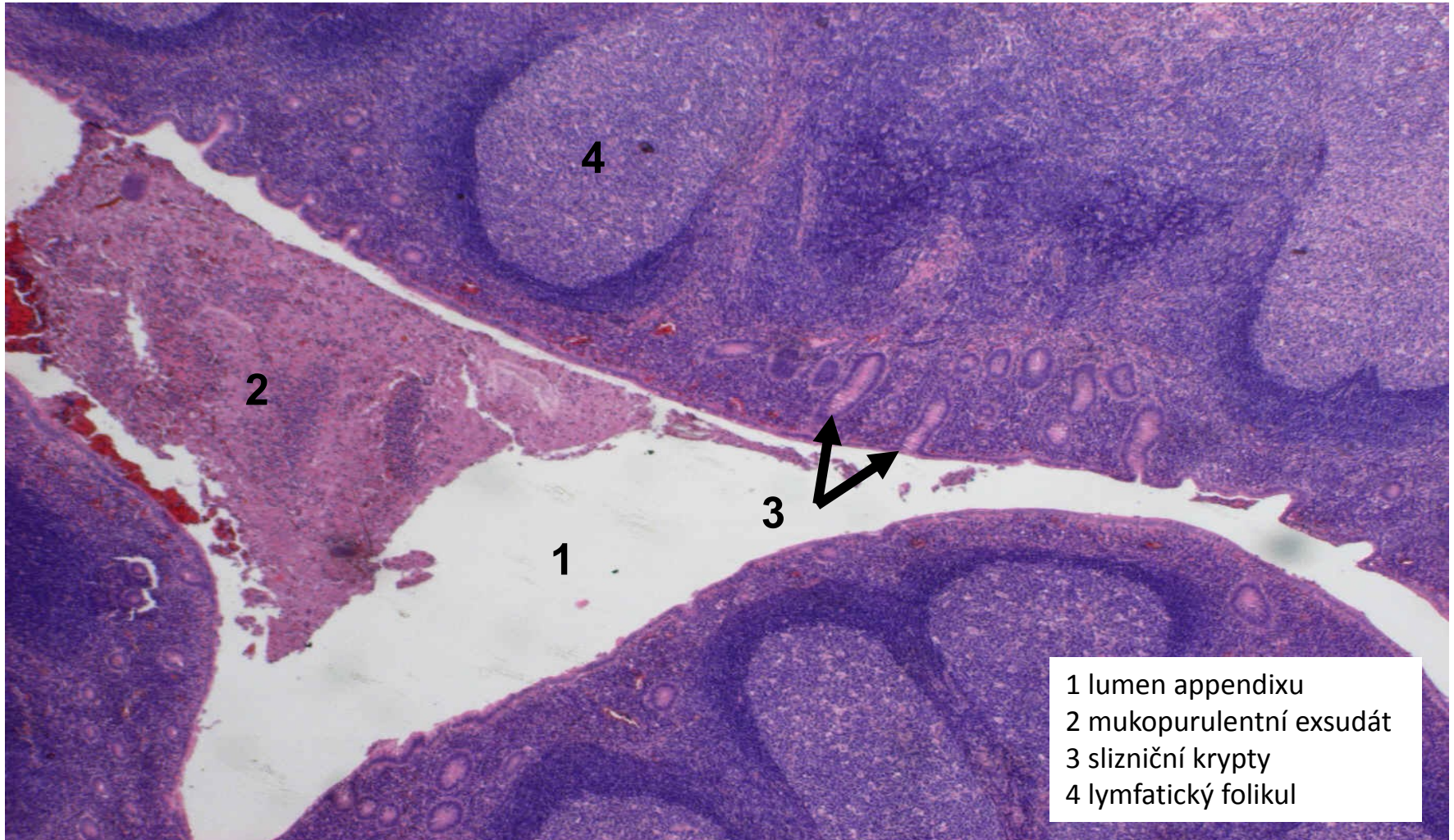
- 2. fibrinózní
- 3. hnisavé
- 4. gangrenózní
- 5. nehnisavé

# Serózní exsudativní zánět

- exsudát = vodnatý, řídký, chudý na fibrin
- na sliznicích (po smísení s hlenem) = *katarální exsudát*
- alterativní složka zánětu typicky malá
- proliferační složka zánětu malá – hojení ad integrum utlumením exsudace
- povrchový: katarální apendicitida, katarální rhinitida, infekce HSV,...
- hluboký: kopřivka

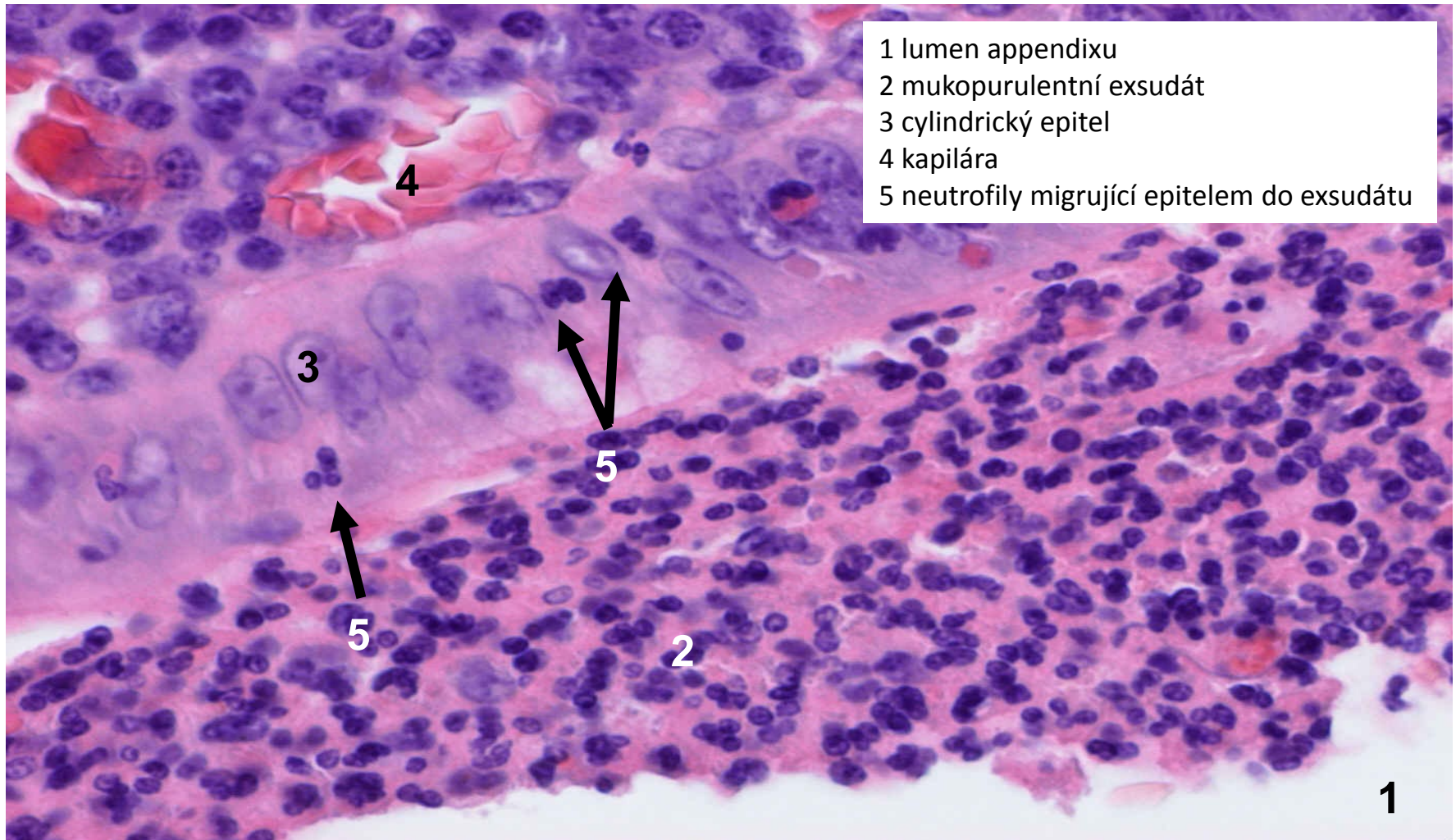


# akutní katarální apendicitida (povrchový serózní zánět sliznic)

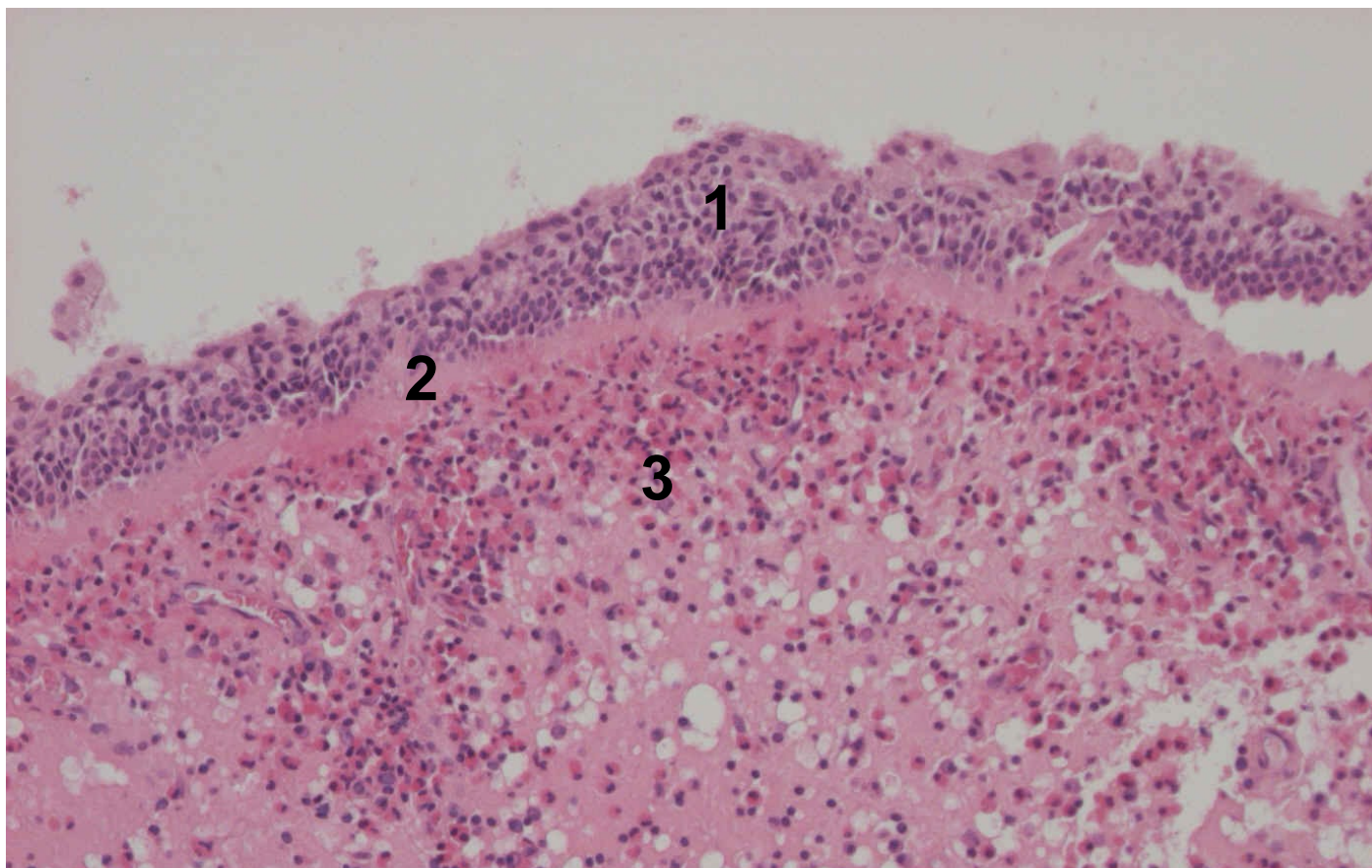




# akutní katarální apendicitida (povrchový serózní zánět sliznic)



# polypózní rhinitida (povrchový serózní zánět sliznic)



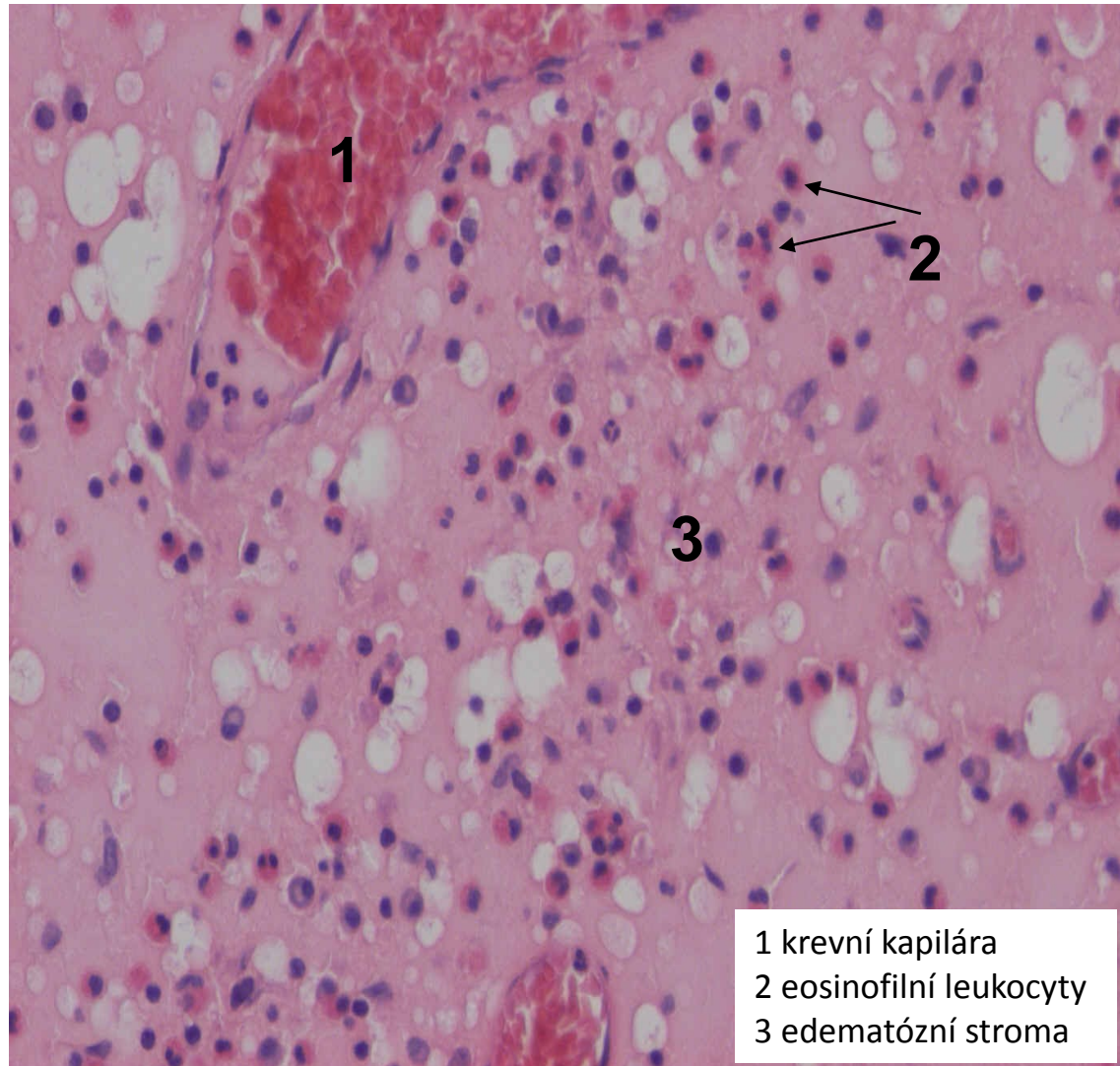
1 epitel s dlaždicovou metaplasií

2 zesílená bazální membrána

3 edematózní stroma s eosinofilním a plasmacelulárním infiltrátem, dilatované lymf. cévy



# polypózní rhinitida (povrchový serózní zánět sliznic)



# Nespecifické záněty

1. exsudativní

2. proliferativní



- 1. povrchové
- 2. intersticiální

- 1. serózní
- 3. hnisavé
- 4. gangrenózní
- 5. nehnisavé



# Fibrinózní exsudativní zánět

- exsudát = s hojnou příměsí fibrinu

→ makroskopicky vytváří různě rozsáhlé povlaky (nálety/pablány)

→ mikroskopicky eosinofilní jemně vláknitá hmota

- alterativní složka zánětu variabilní

- proliferační složka zánětu výrazná (indukována ↑ fibrinu) → jizvení, srůsty

• povrchový:

- na serózách - **fibrinózní perikarditida** (urémie, nad ložiskem IM)

- na sliznicích a v kůži - **pablánové záněty**

• hluboký: **revmatická horečka**

# Pablánové exsudativní záněty

= pseudomembranózní

-pablána = žlutošedý povlak z fibrinu a nekrotické tkáně

-dělí se dle míry alterace kůže, sliznice:

- krupózní (alterace malá)

-hlavně na sliznicích DC (infekční mononukleóza, krupózní pneumonie)

- difterický (alterace větší)

-pseudomembranózní kolitida, záškrt

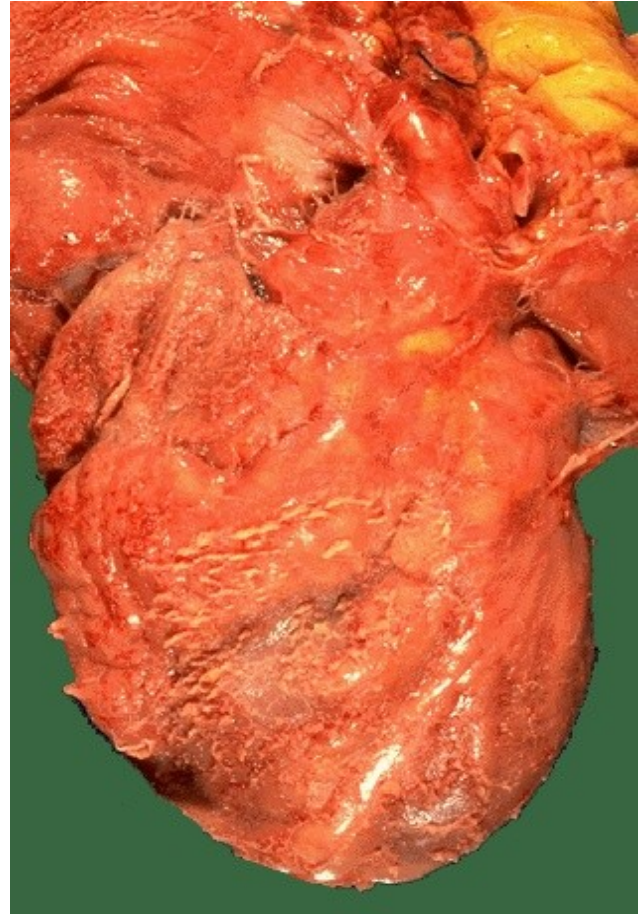
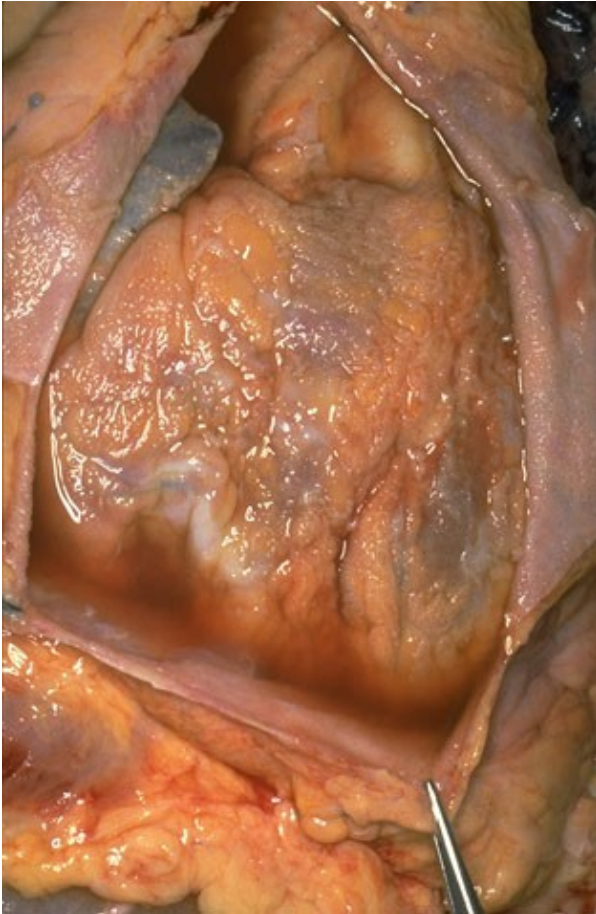
- příškarový (nejtěžší stupeň alterace)

-nekrotizující tracheitida, poleptání sliznice TS

# Revmatická horečka

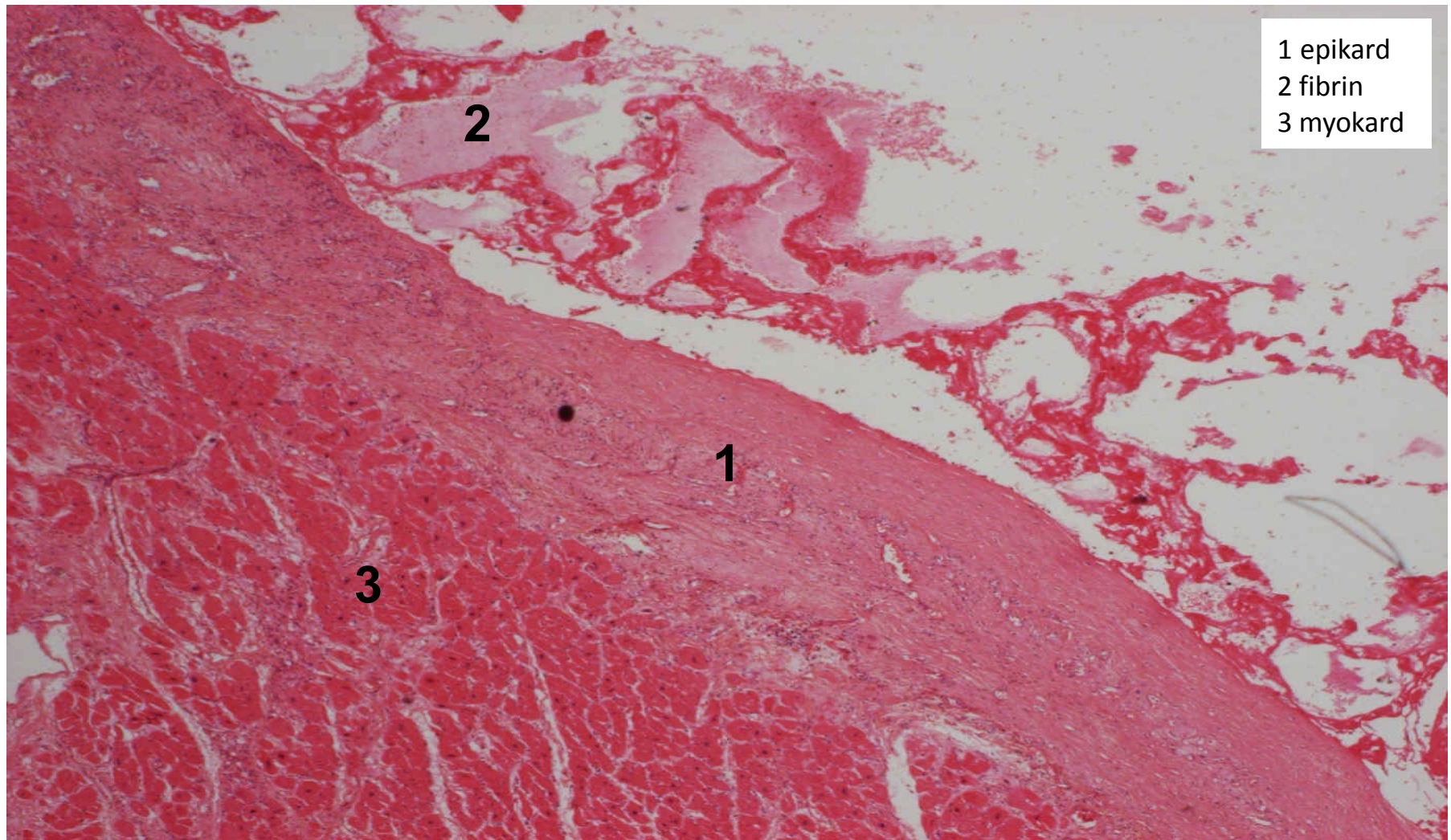
- následek neléčené, špatně léčené infekce  $\beta$ -hemolytickými streptokoky
- vzniká zkříženou imunitní reakcí s tělu vlastními antigeny
- **systémové onemocnění**: srdce, klouby, MT v okolí šlach, příp. kůže, mozek  
(dg 2/5: zánět srd. tkání, podkožní uzly, migrující polyarthritida, erythema marginatum, chorea minor)
- MAKRO:
  - vegetace - bradavičnaté výrůstky na okrajích chlopní (Ao, Mi)
  - po mnohaletém průběhu ztlustělé cípy, srůsty komisur
  - ztlustělé, zkrácené a srostlé šlašinky papilárních svalů
- MIKRO:
  - Aschoffův uzel - nejtypičtěji v srdci
  - **fibrinoidní nekróza vaziva**
  - **chronický zánětlivý infiltrát** (lymfocyty, plazmocyty, histiocyty)

# povrchový fibrinózní zánět seróz (cor villosum)

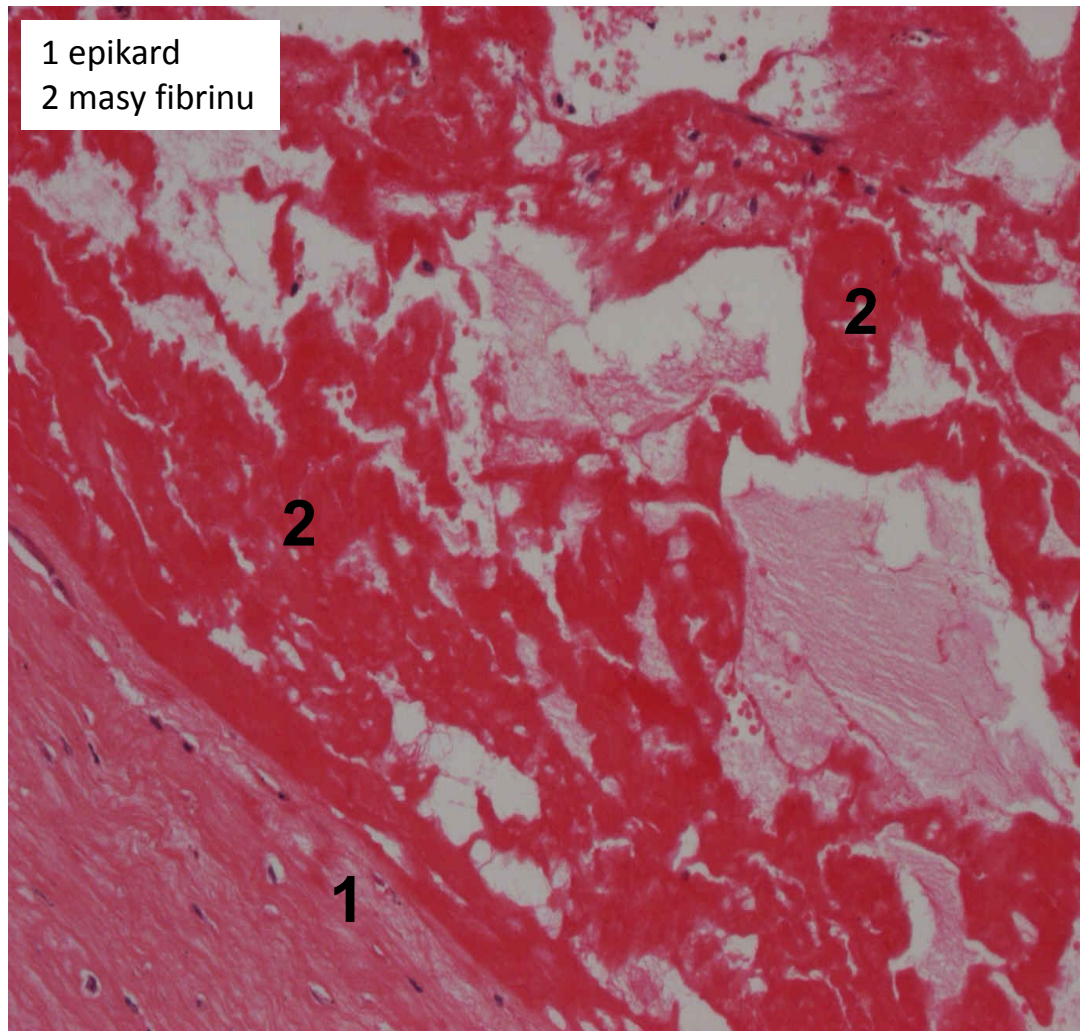




# povrchový fibrinózní zánět seróz (fibrinózní perikarditis)

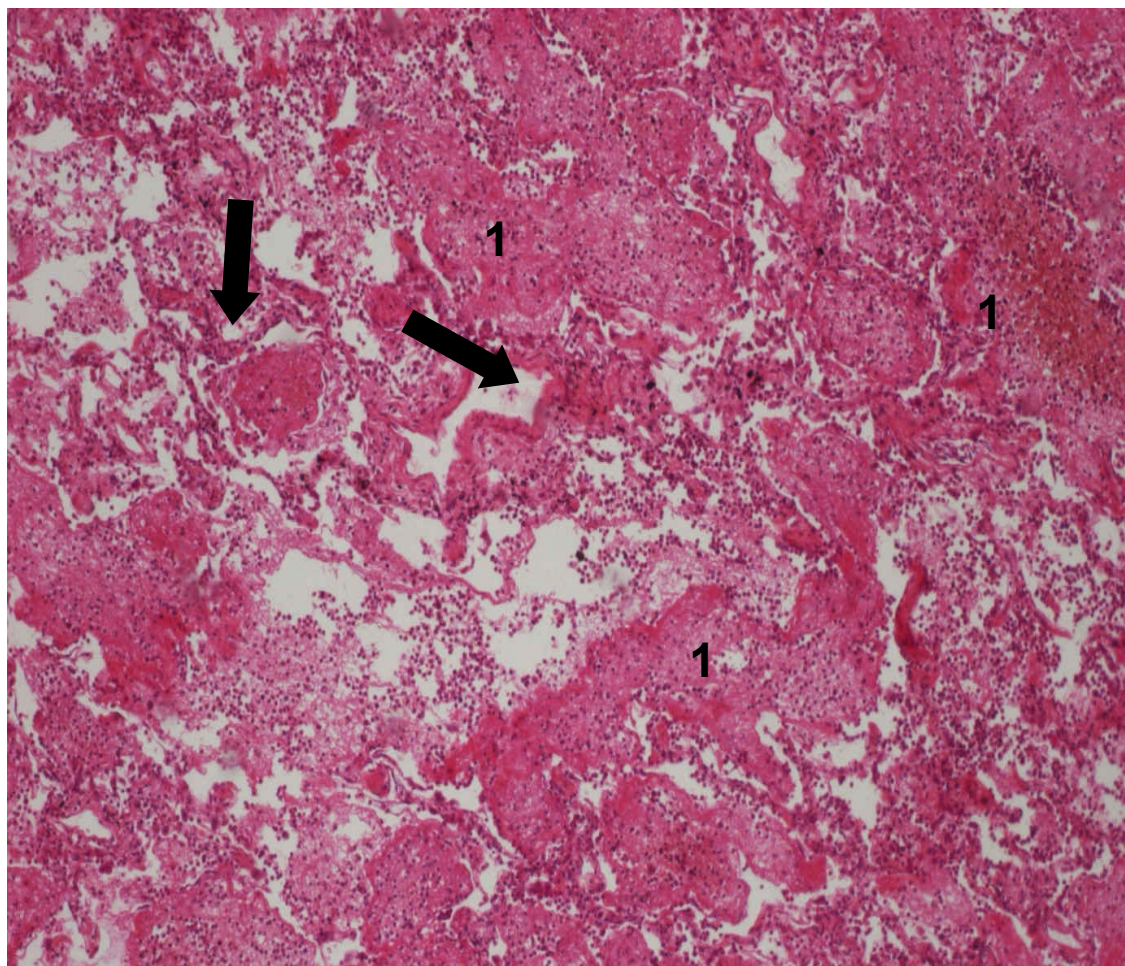


# povrchový fibrinózní zánět seróz (fibrinózní perikarditis)





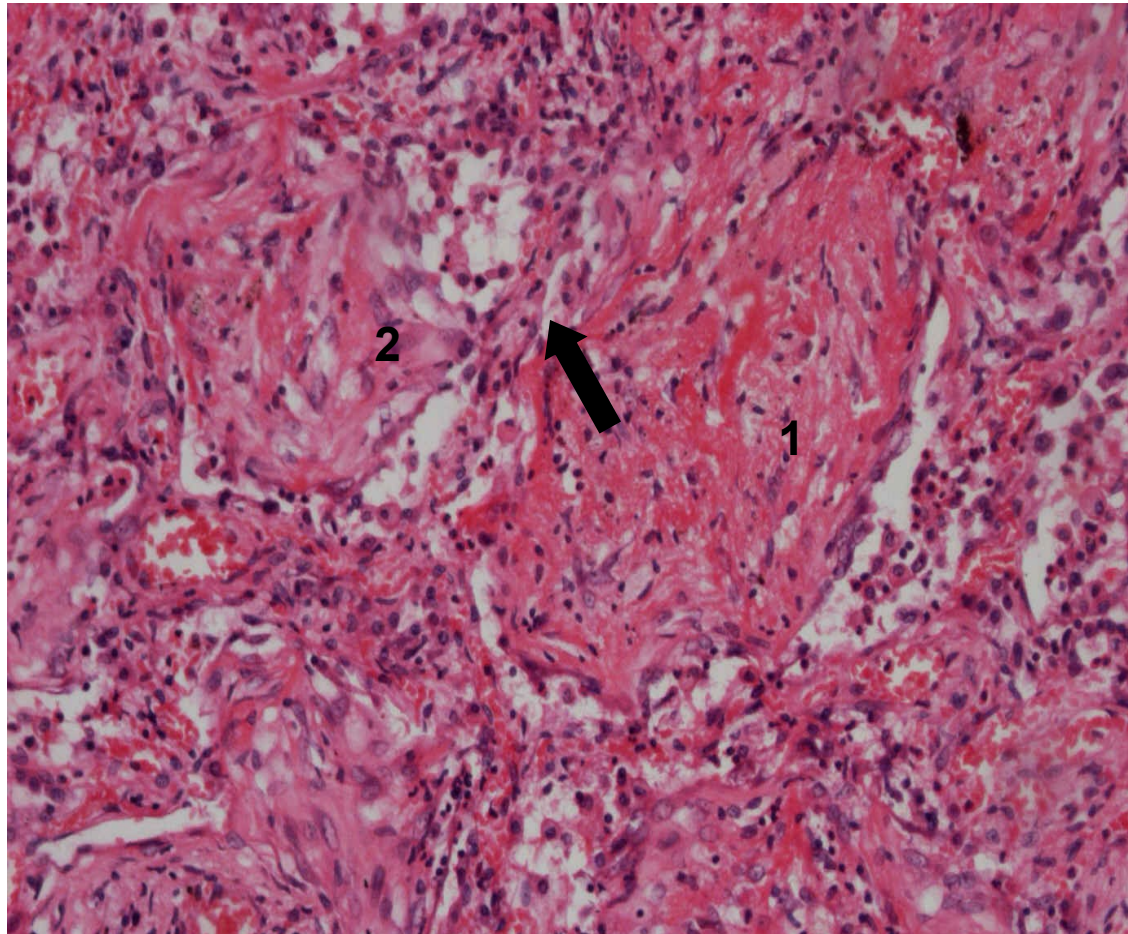
# povrchový fibrinózní zánět sliznic (krupózní pneumonie)



➔ interalveolární septa

1 alveolární stomata a alveoly rozepjaté převážně fibrinózním exsudátem

# povrchový fibrinózní zánět sliznic (krupózní pneumonie - detail)



➡ interalveolární septum

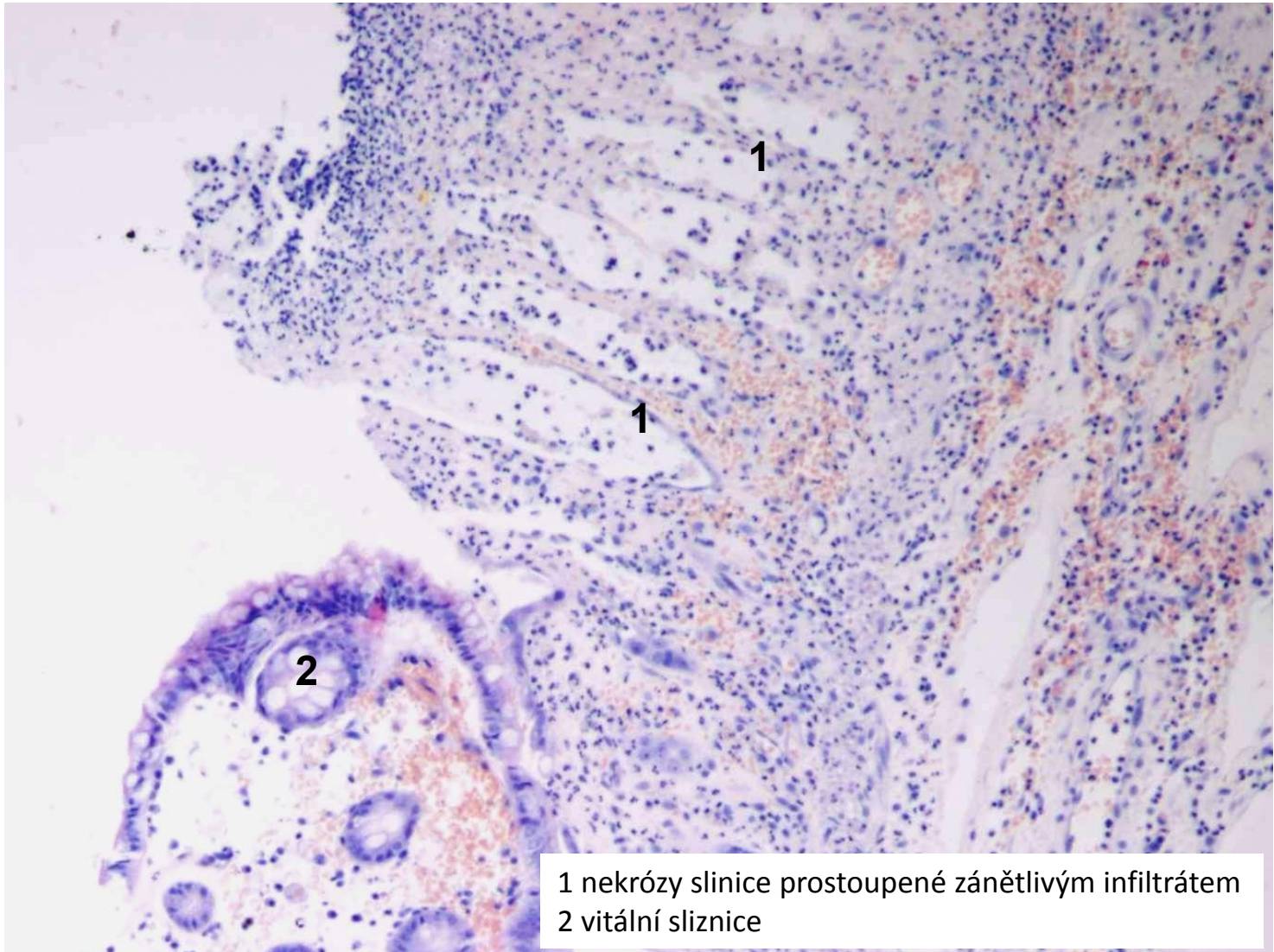
1 krupózní (fibrinový) exsudát

2 fibrinový exsudát prostoupený fibroblasty (počátek organizace)





# povrchový fibrinózní zánět sliznic (pseudomembranózní kolitida)



1 nekrózy sliznice prostoupené zánětlivým infiltrátem  
2 vitální sliznice



# Nespecifické záněty

1. exsudativní

2. proliferativní



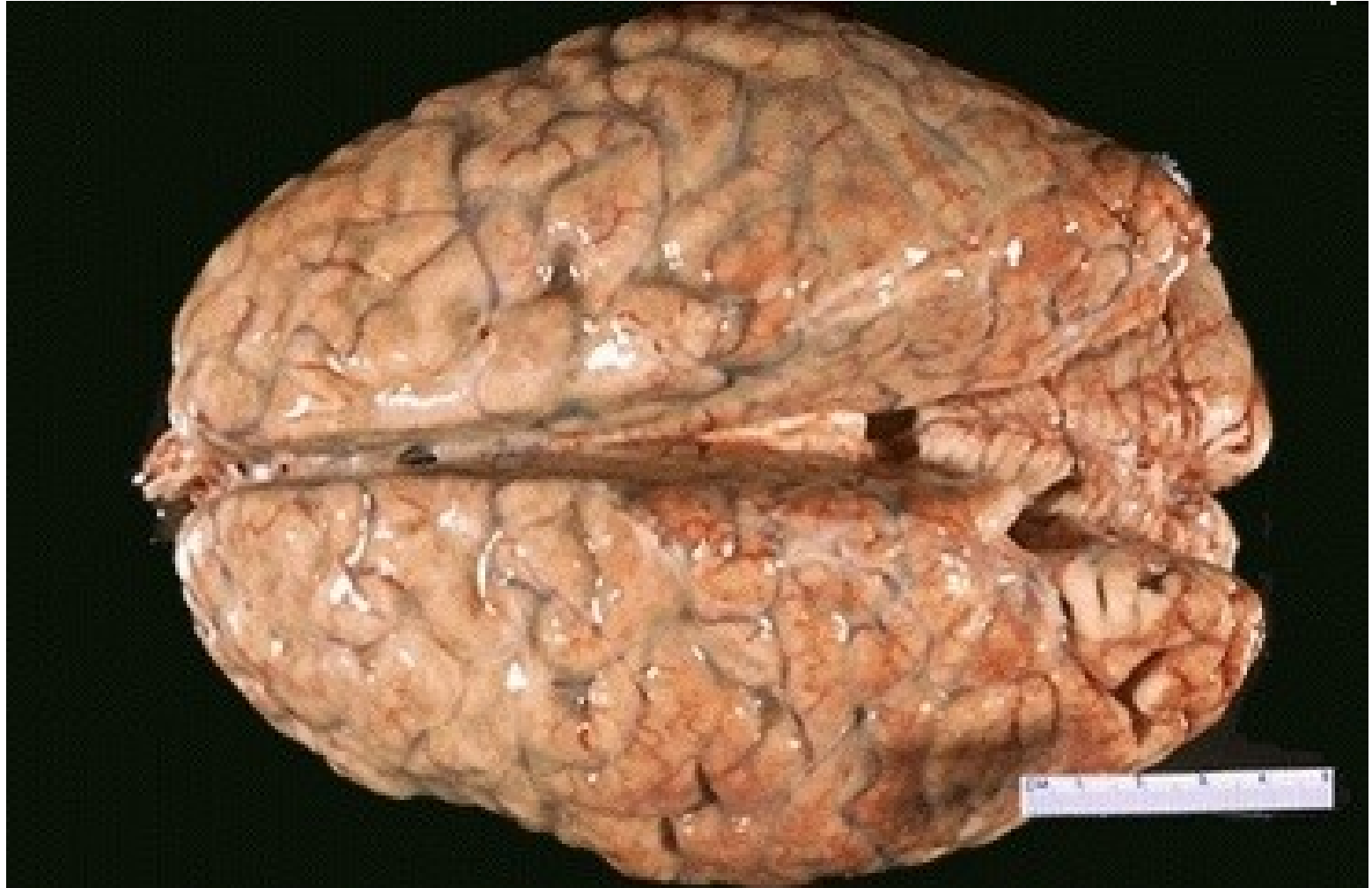
- 1. povrchové
- 2. intersticiální

- 1. serózní
- 2. fibrinózní
- 3.
- 4. gangrenózní
- 5. nehnisavé

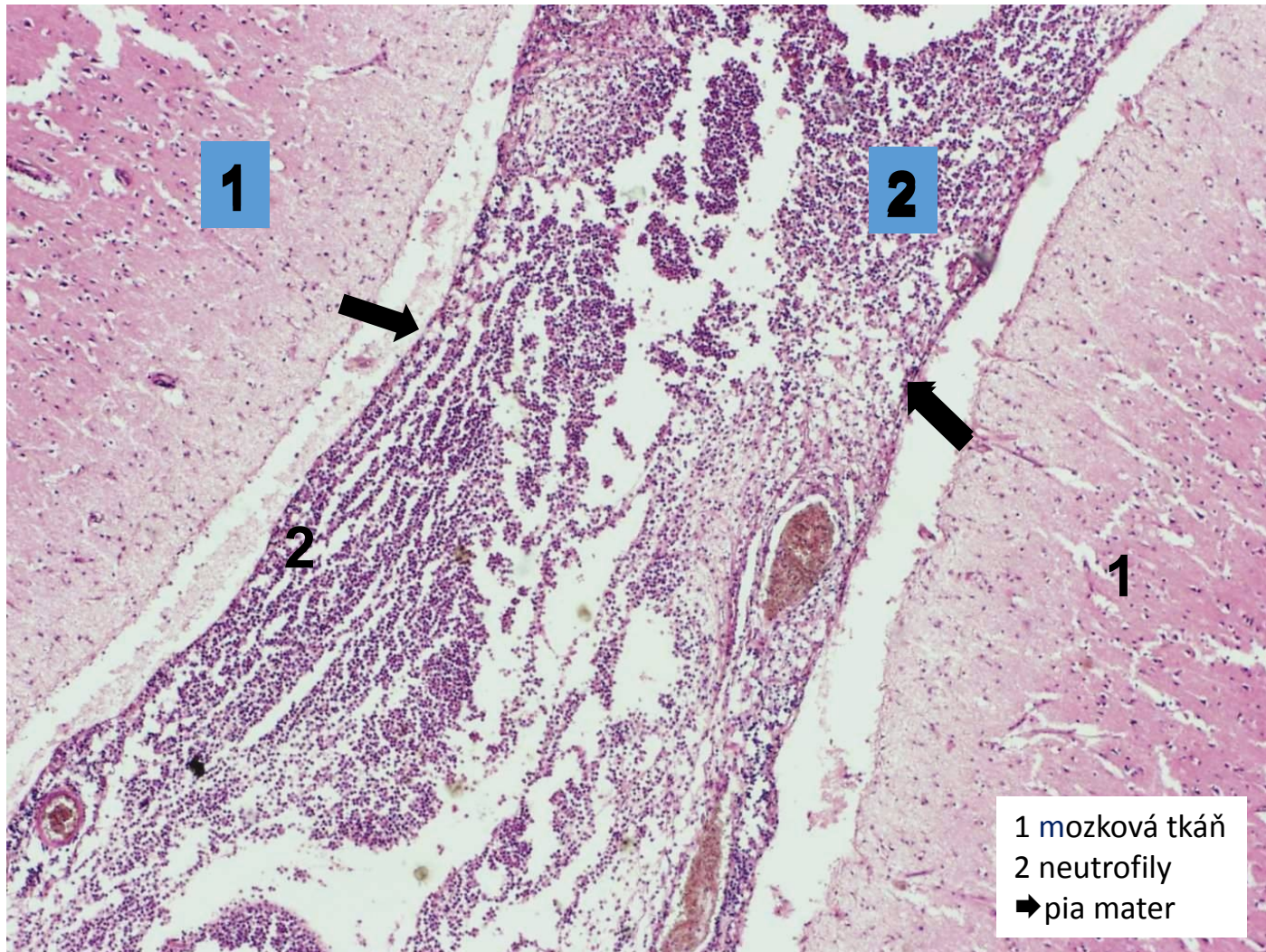
# Hnisavý exsudativní zánět

- exsudát = s hojnou příměsí neutrofilů a makrofágů
- různá příměs fibrinu
- hojí se utlumením exsudace nebo proliferativním zánětem
- povrchový:
  - na serózách - **hnisavá leptomeningitida, peritonitida**
  - na sliznicích a v kůži - **katarálně hnisavá bronchopneumonie**
- hluboký: **absces, flegmóna**

# hnisavá leptomeningitida (povrchový hnisavý zánět)

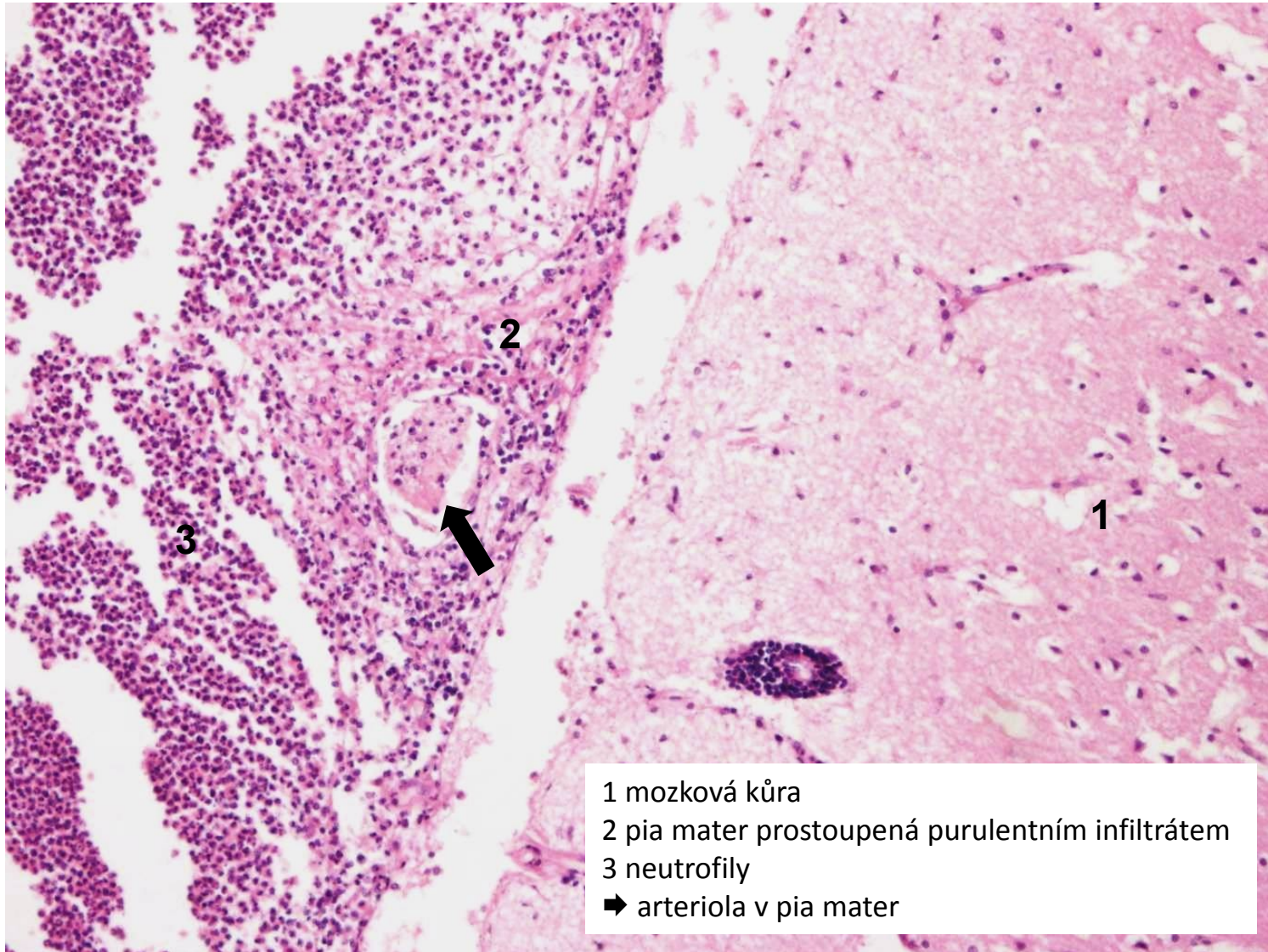


# hnisavá leptomeningitida (povrchový hnisavý zánět)

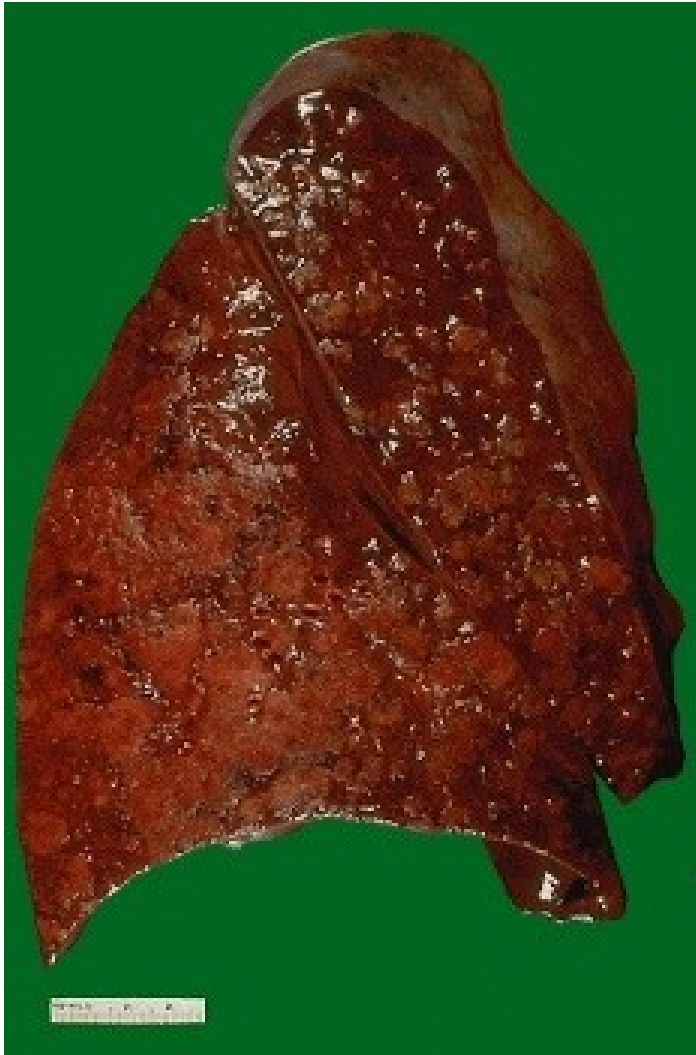



# hnisavá leptomeningitida (povrchový hnisavý zánět - detail)

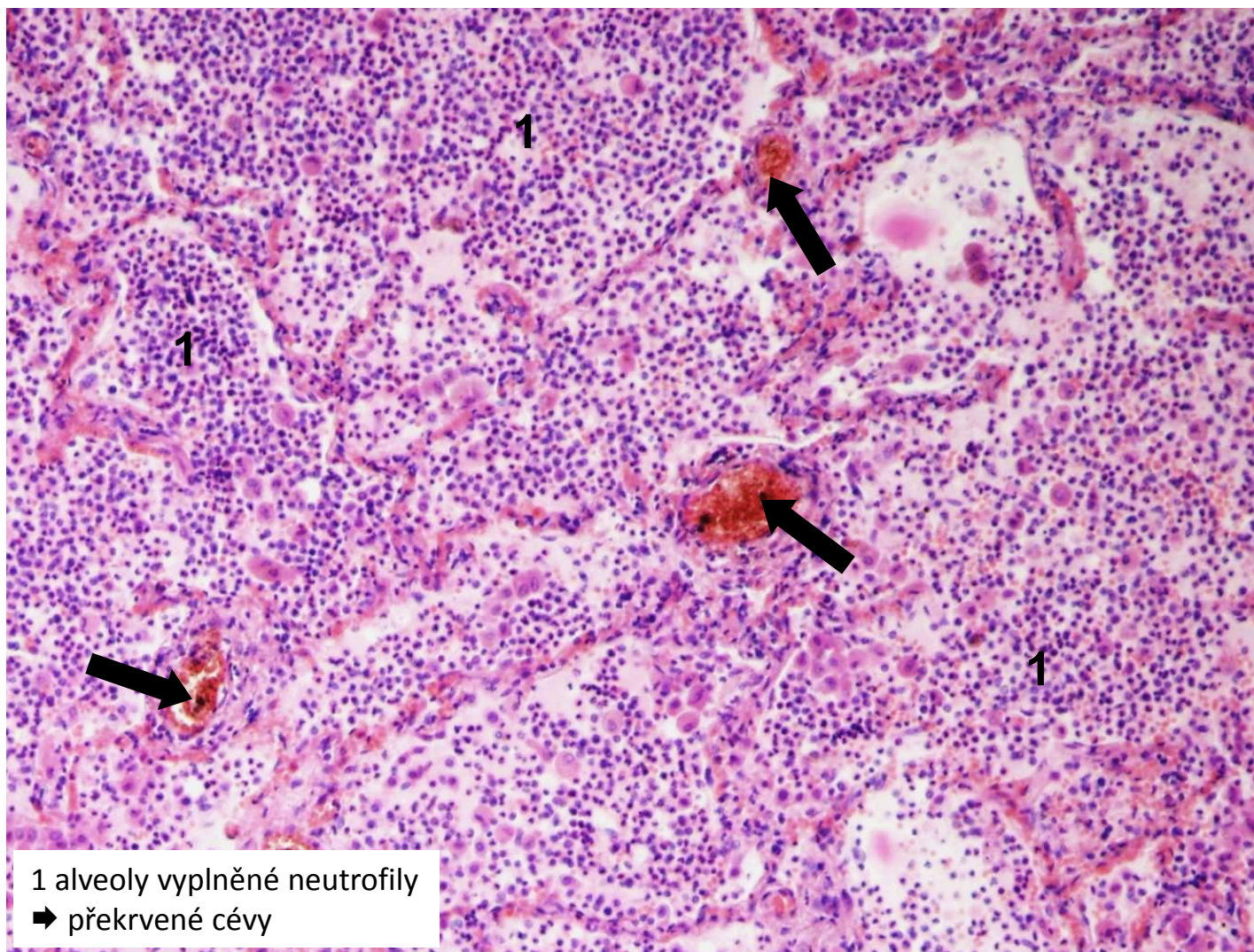


# bronchopneumonie



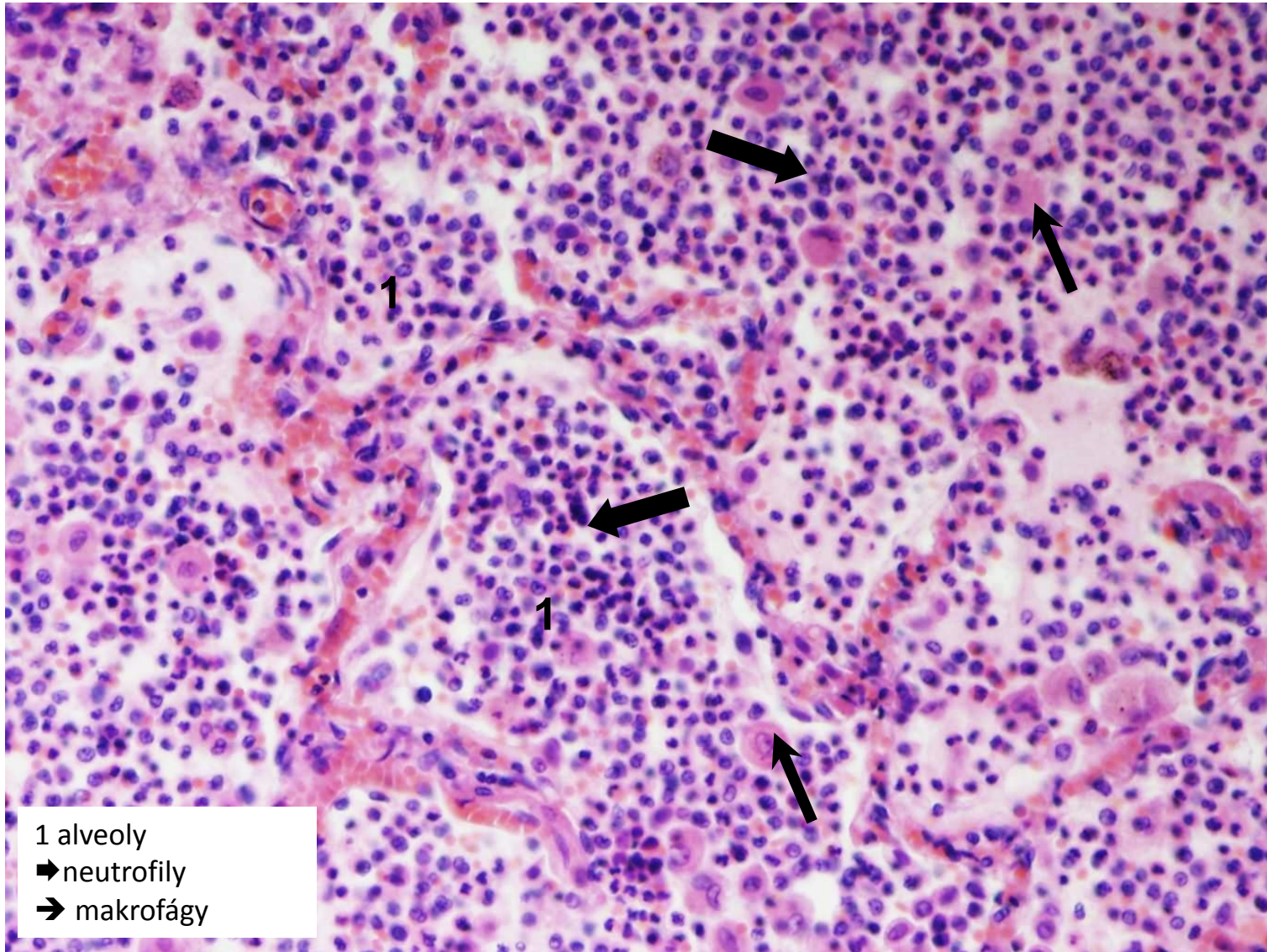


# hnisavá bronchopneumonie (povrchový hnisavý zánět sliznic)





# hnisavá bronchopneumonie - detail (povrchový hnisavý zánět sliznic)



# Hluboké hnisavé záněty

- 2 formy:

- **absces**

= lokalizovaný ohraničený hnisavý zánět

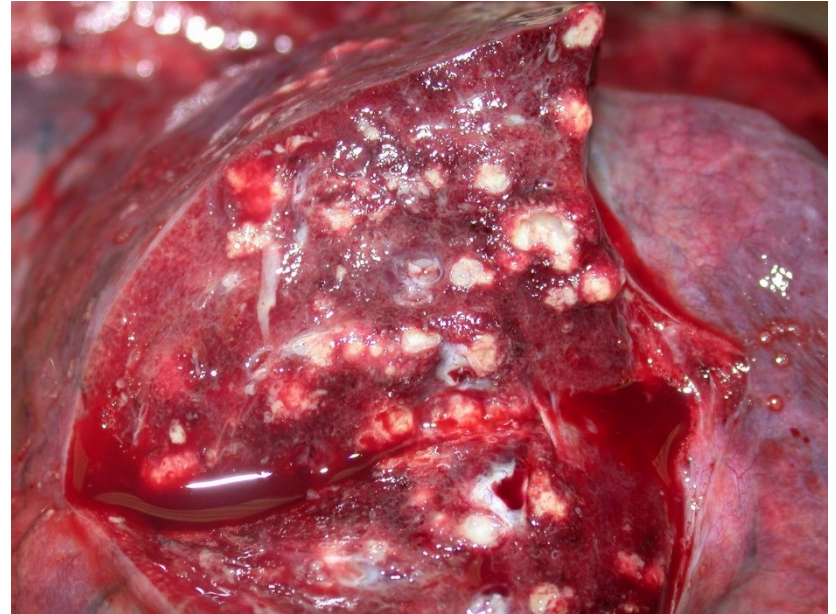
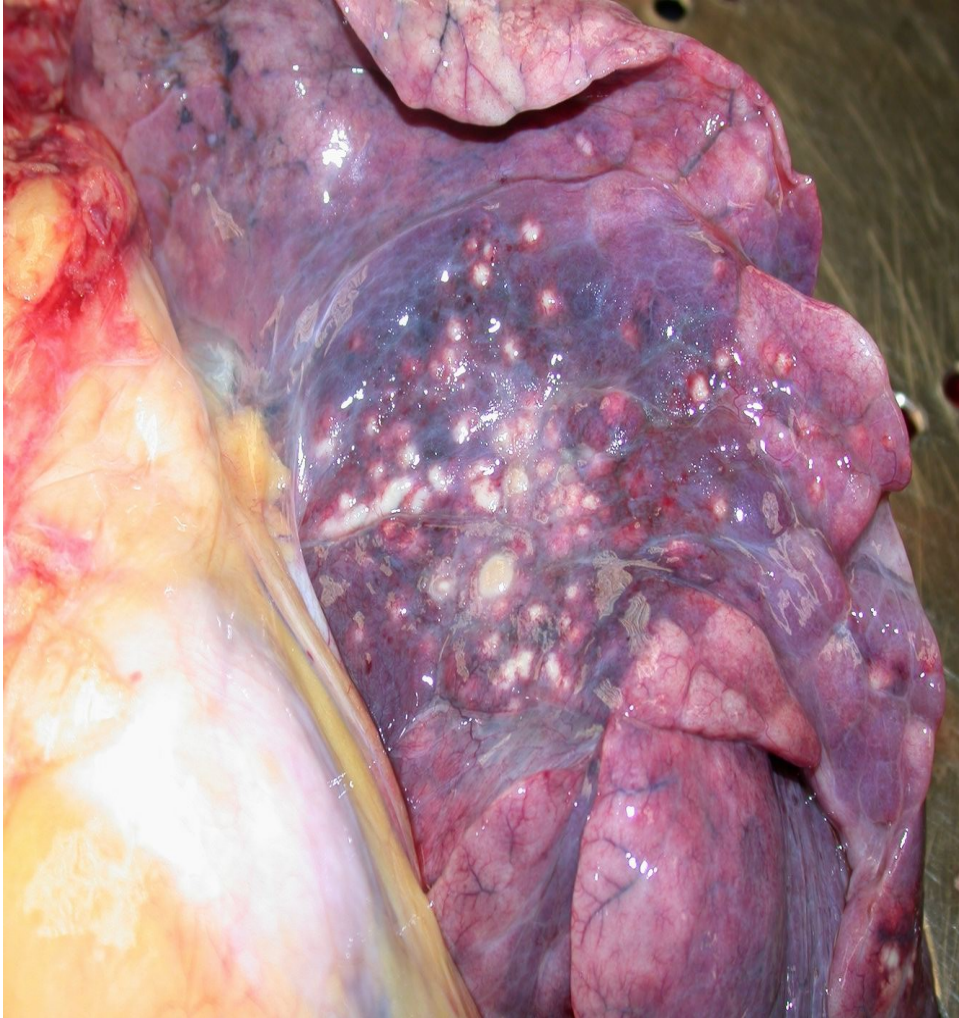
- **flegmóna**

= lokalizovaný difúzní hnisavý zánět s tendencí se šířit do okolí

LOKÁLNÍ KOMPLIKACE	CELKOVÉ KOMPLIKACE
destrukce tkáně	lymfadenitida
provalení abscesu, píštěl	sepsa
<b>tromboflebitida</b>	<b>septické infarkty</b>
lymfangitida	septický šok

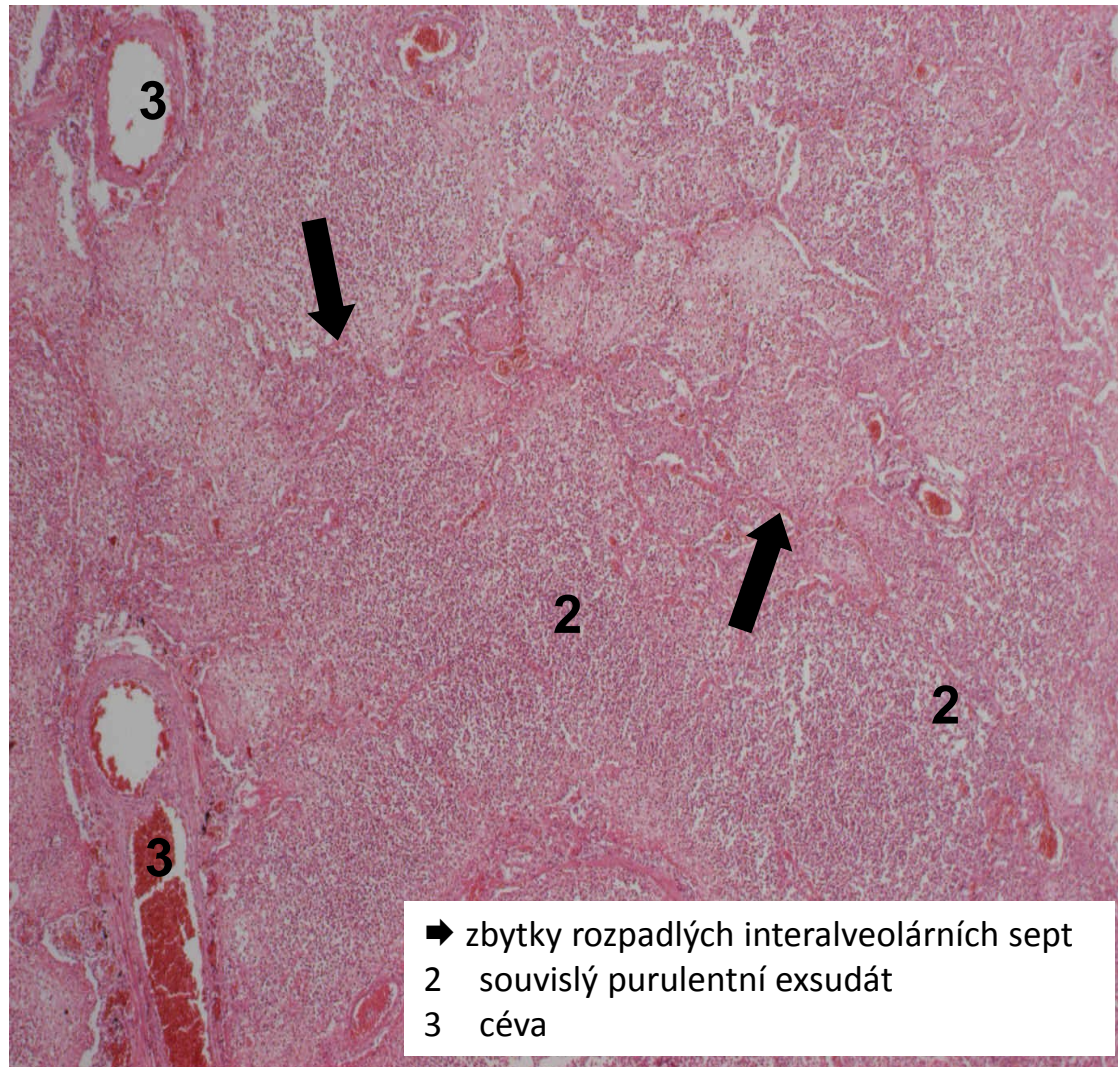


# abscedující bronchopneumonie (hnisavý abscedující zánět)

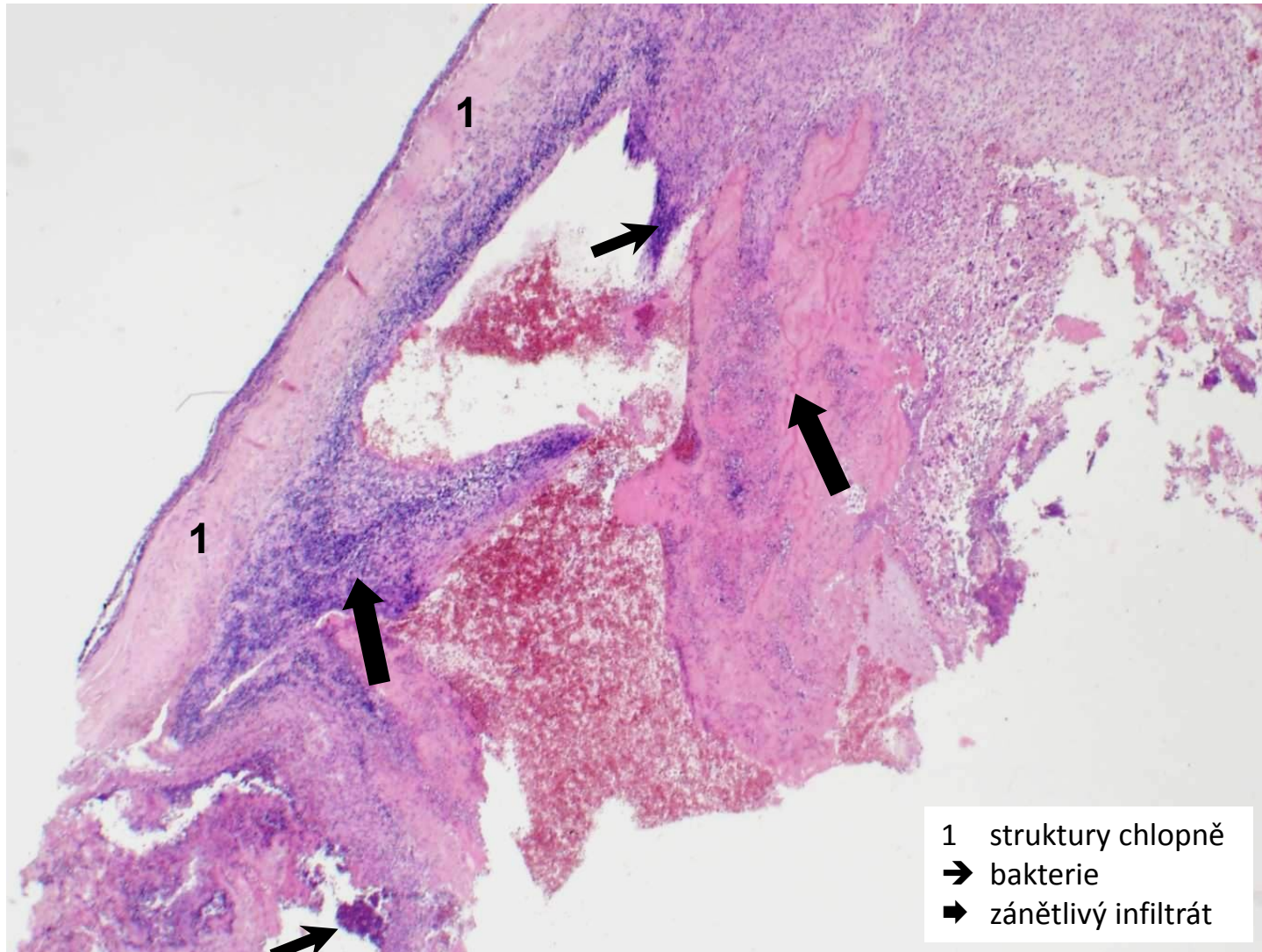




# abscedující bronchopneumonie (hnisavý abscedující zánět)

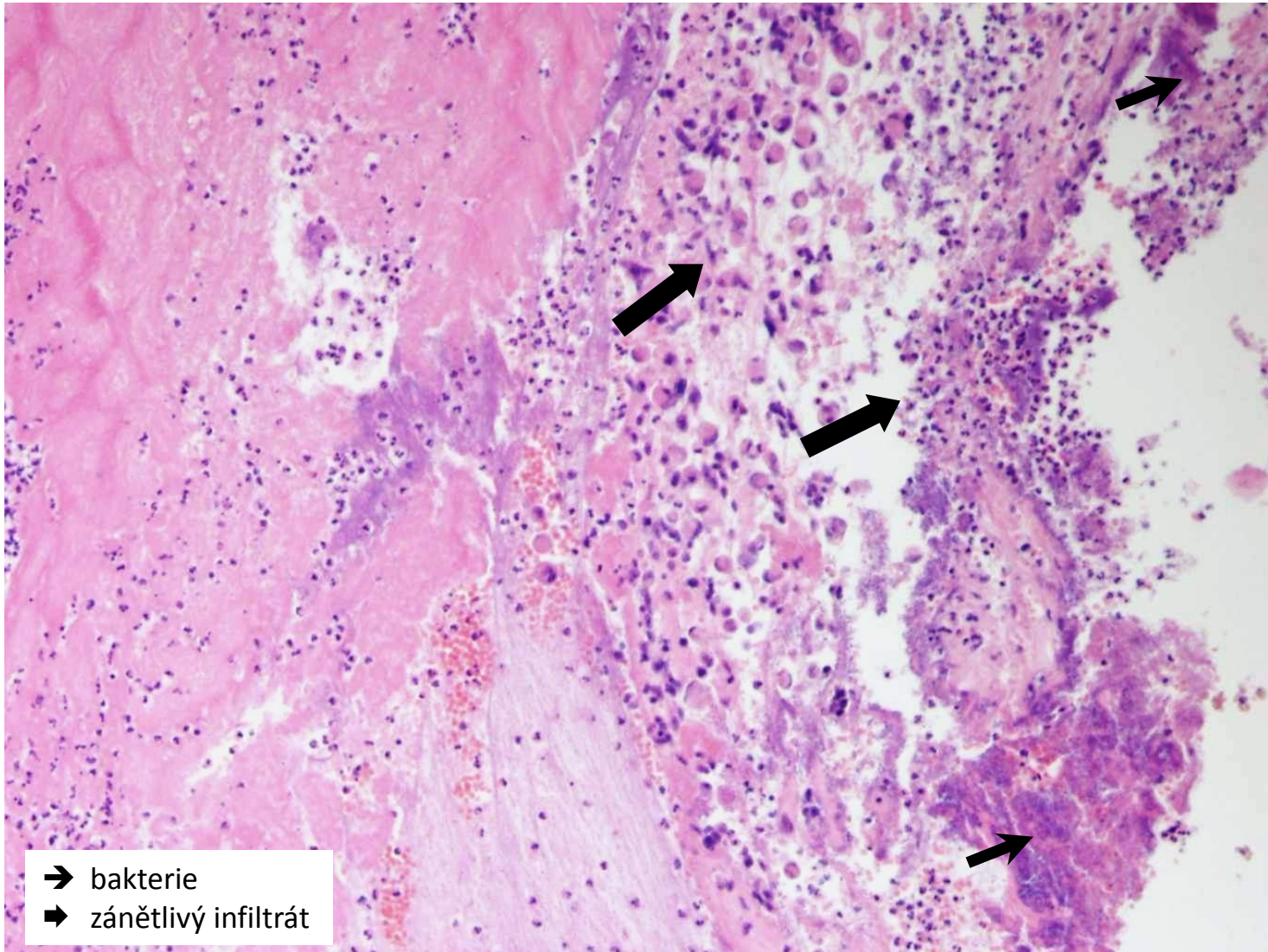


# bakteriální endokarditida (povrchový hnisavý zánět)

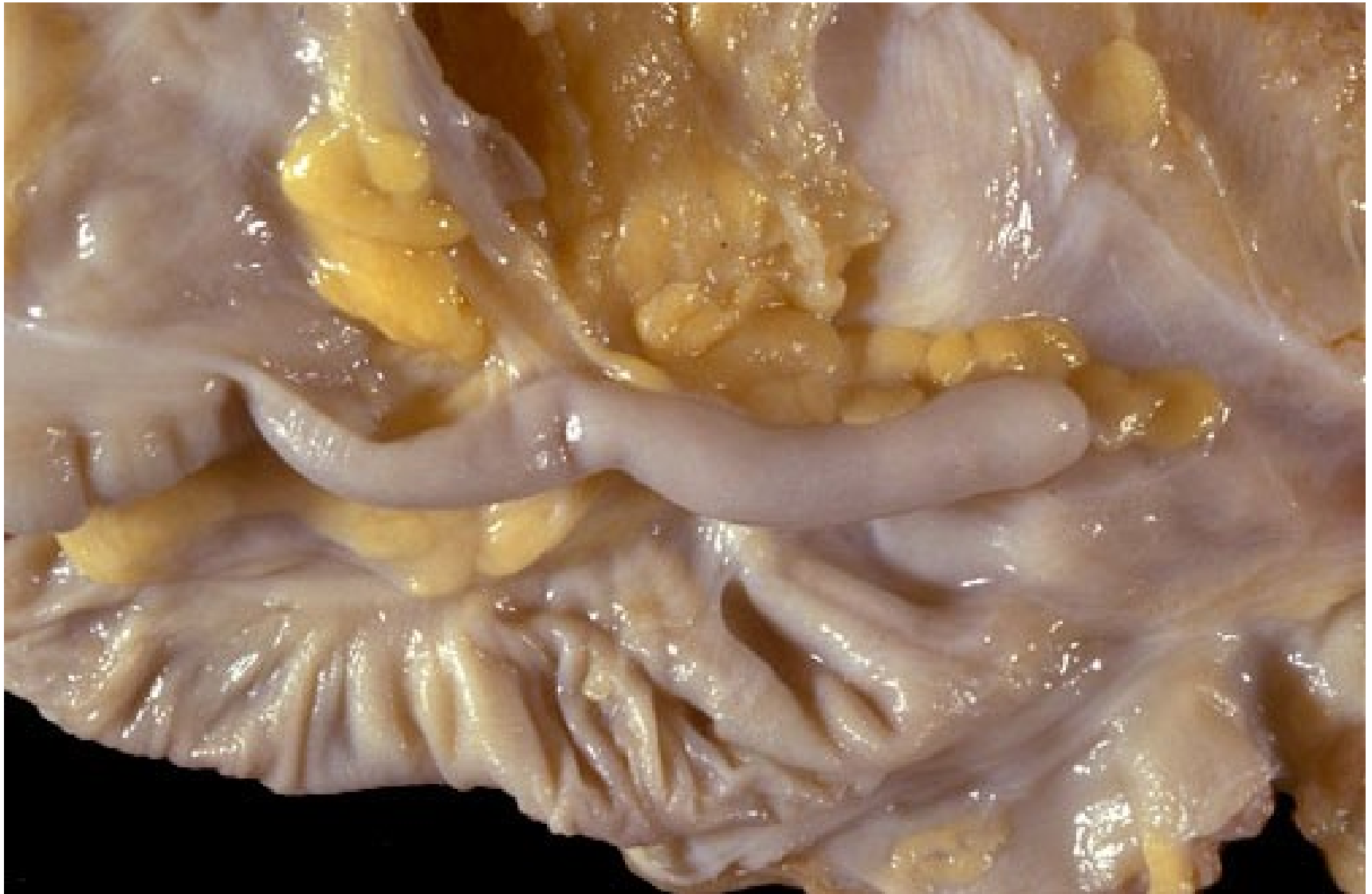



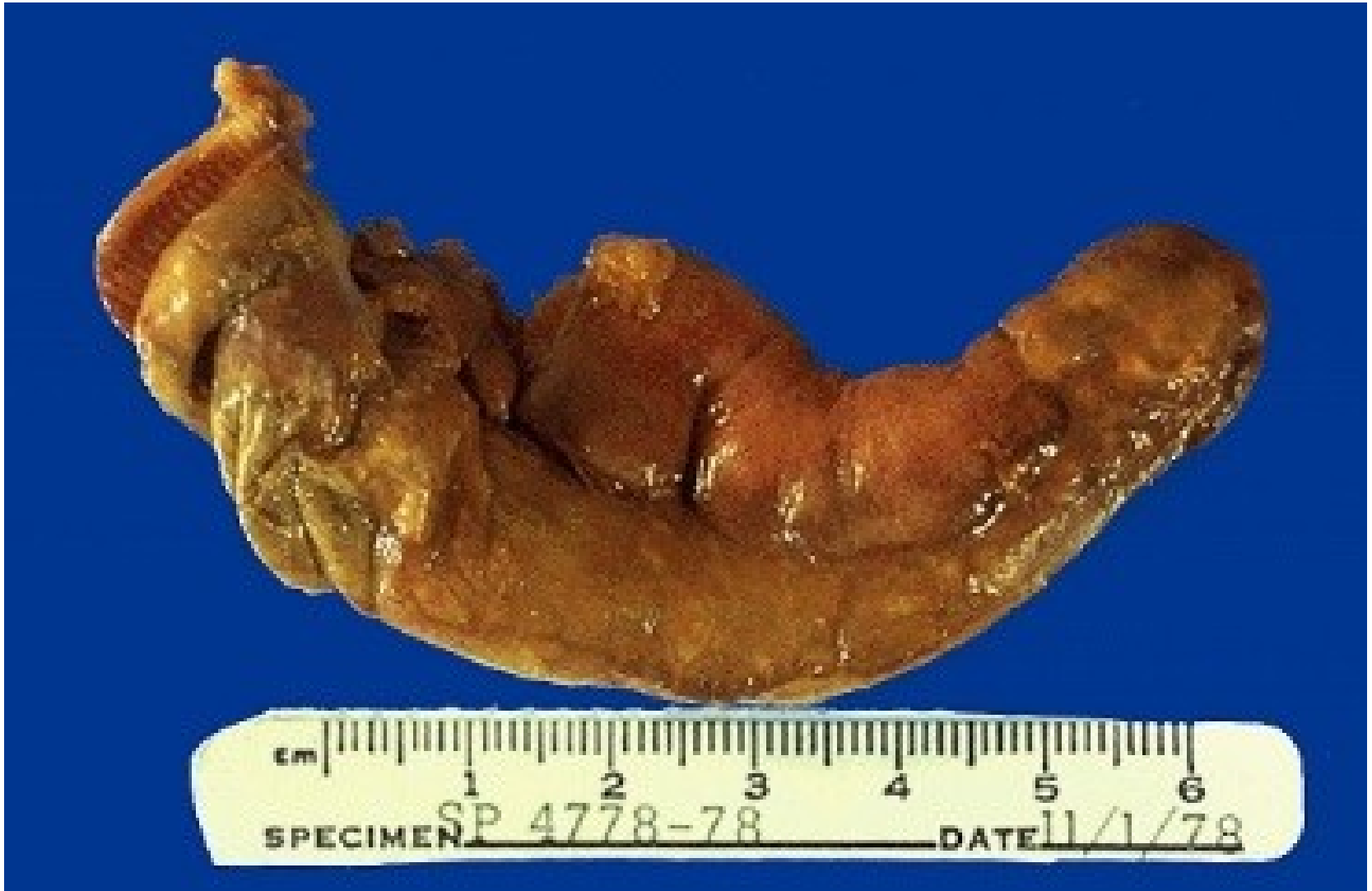# bakteriální endokarditida (povrchový hnisavý zánět)



apendix - norma

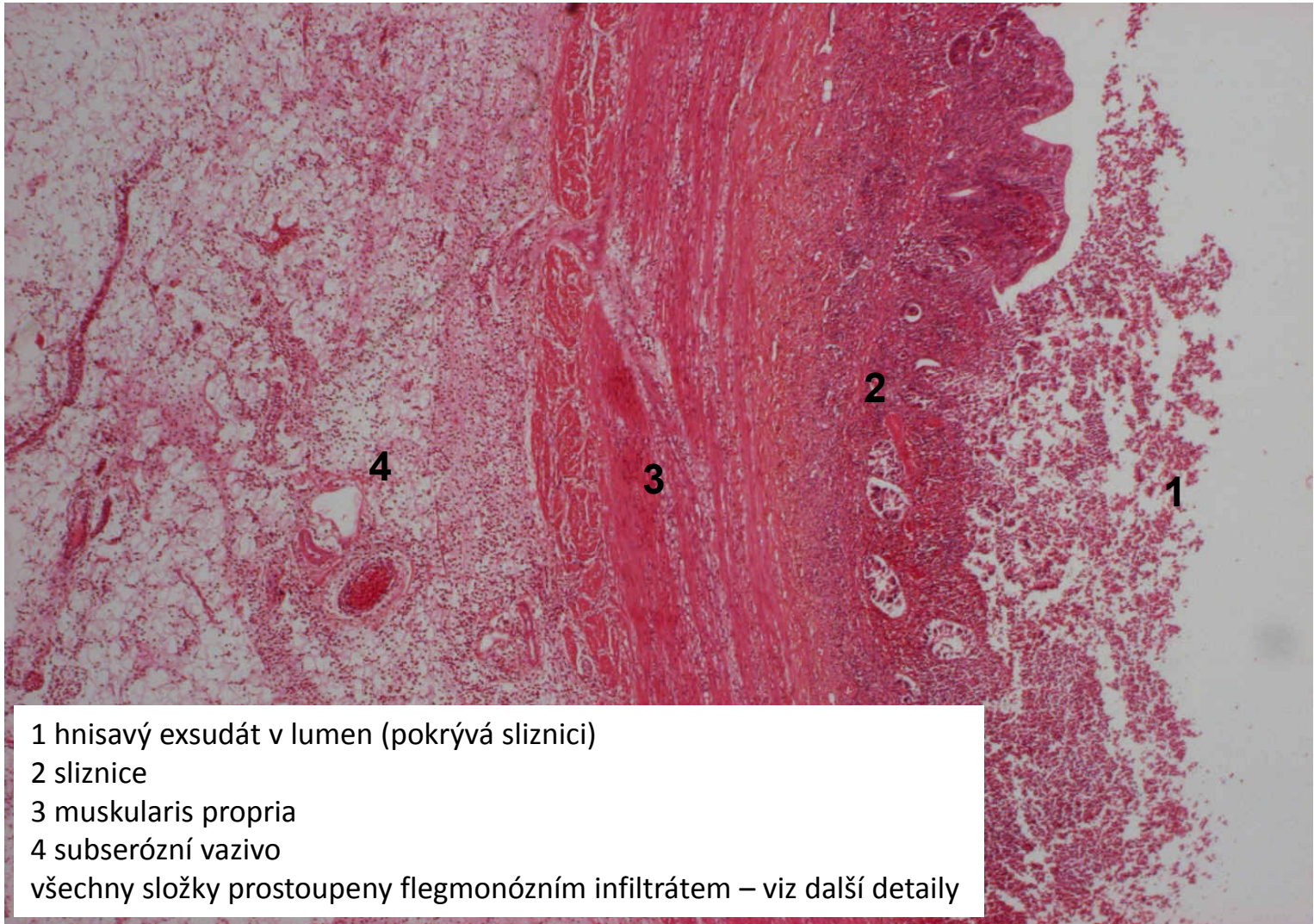


# flegmonózní appendicitida (hluboký hnisavý zánět)



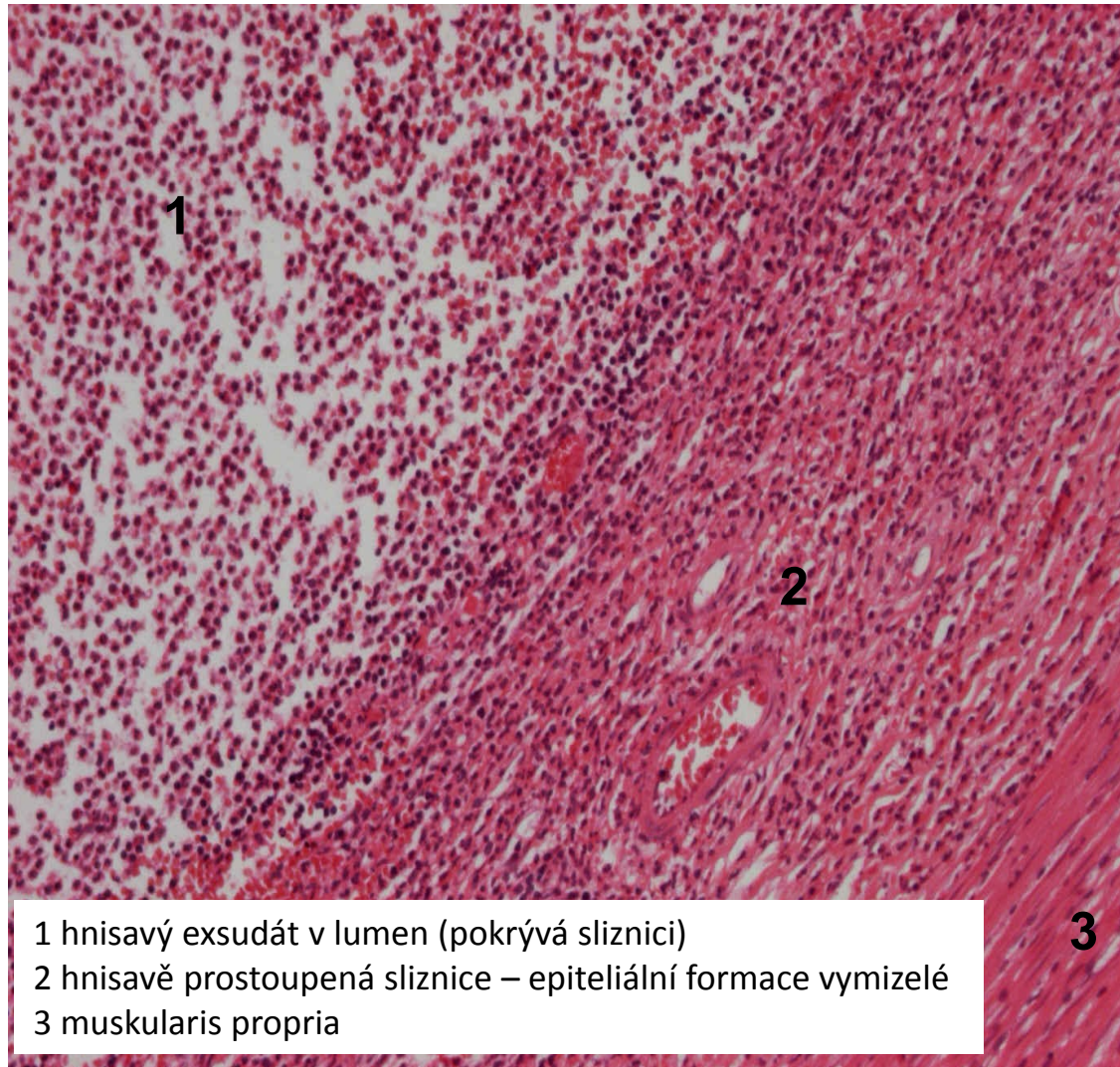


# flegmonózní appendicitida (hluboký hnisavý zánět)



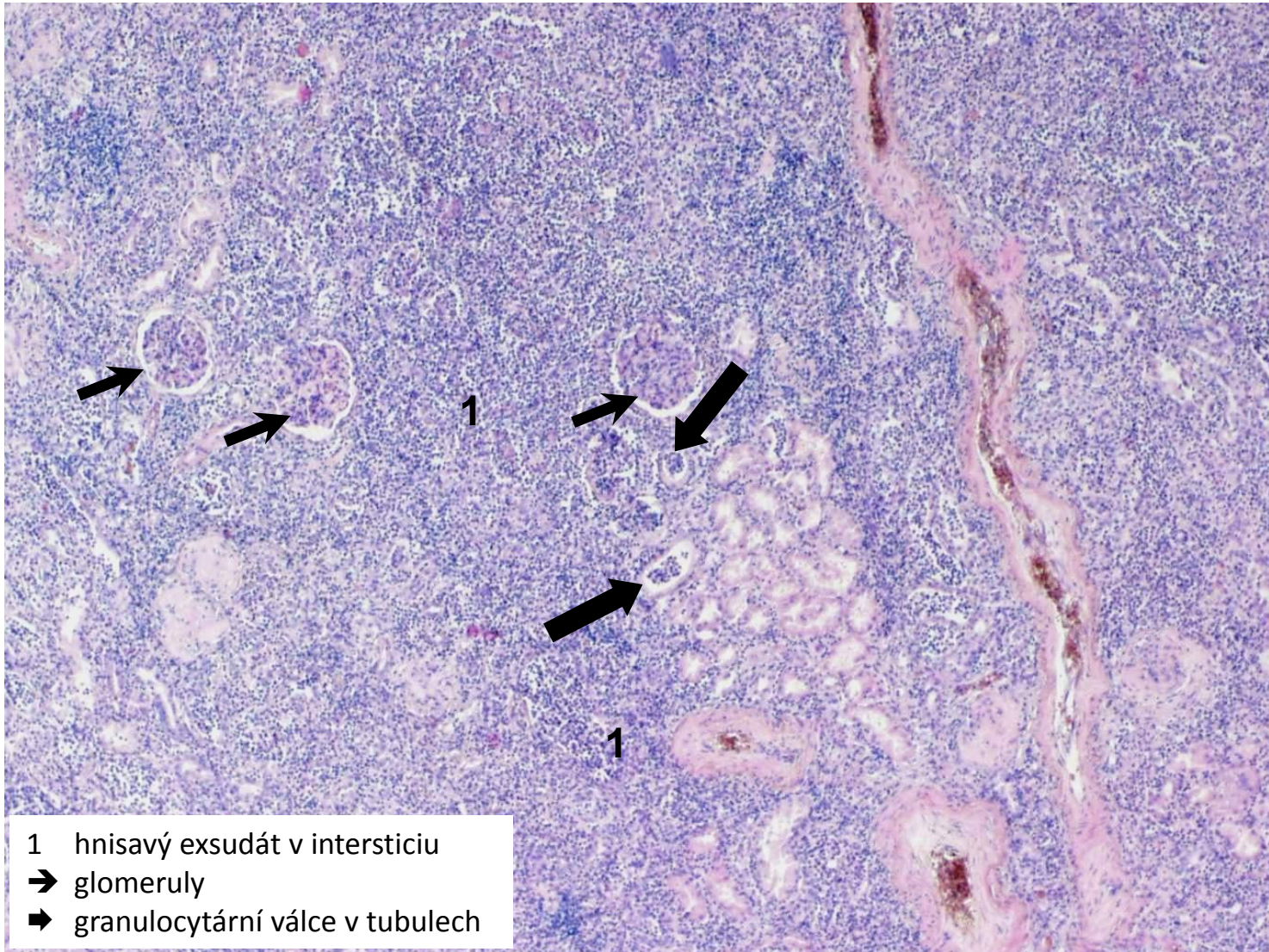


# flegmonózní appendicitida (hluboký hnisavý zánět - detail)



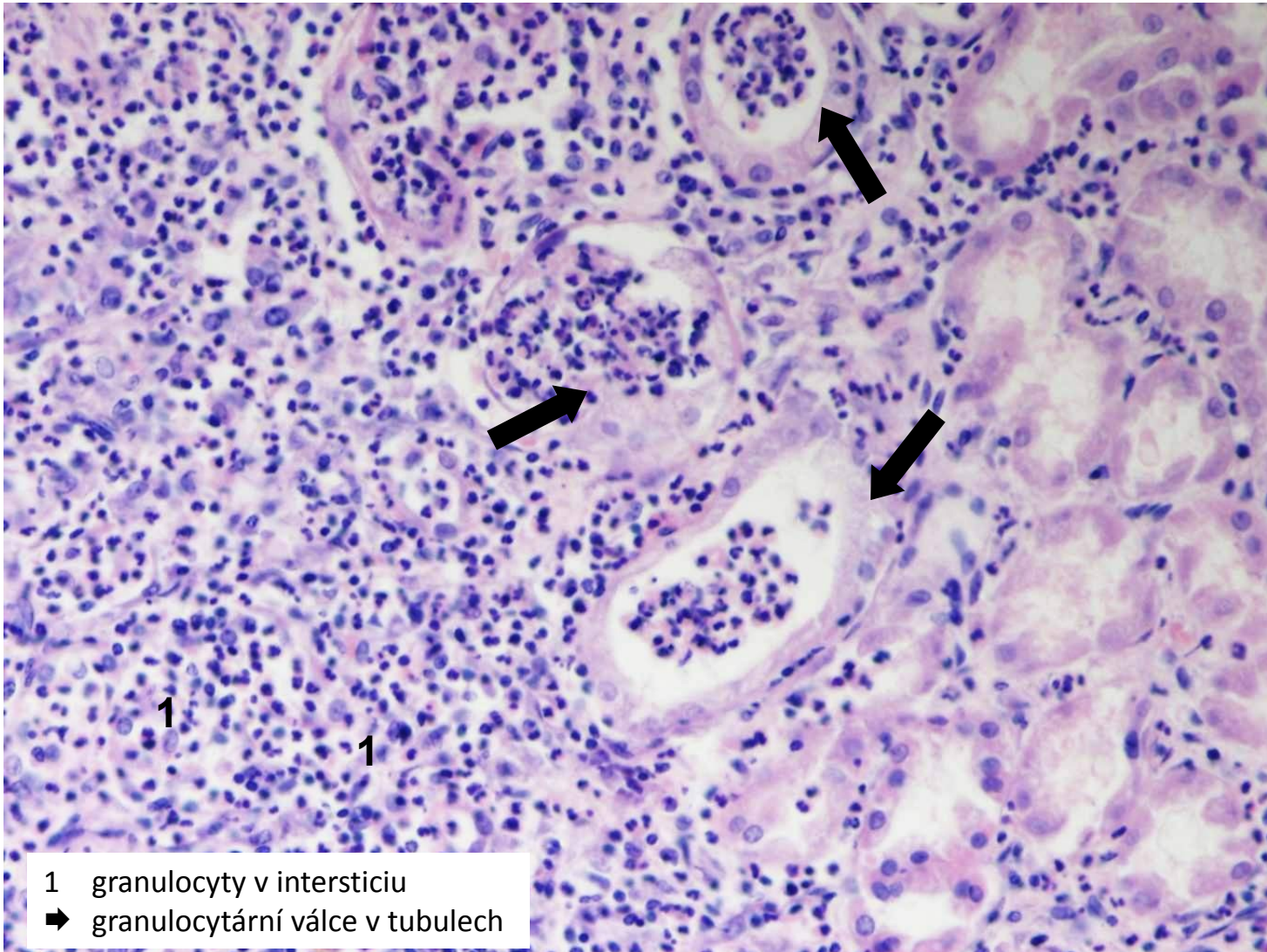


# purulentní pyelonefritida (intersticiální hnisavý zánět)






# purulentní pyelonefritida (intersticiální hnisavý zánět - detail)




# Nespecifické záněty

1. exsudativní

2. proliferativní



- 1. povrchové
- 2. intersticiální

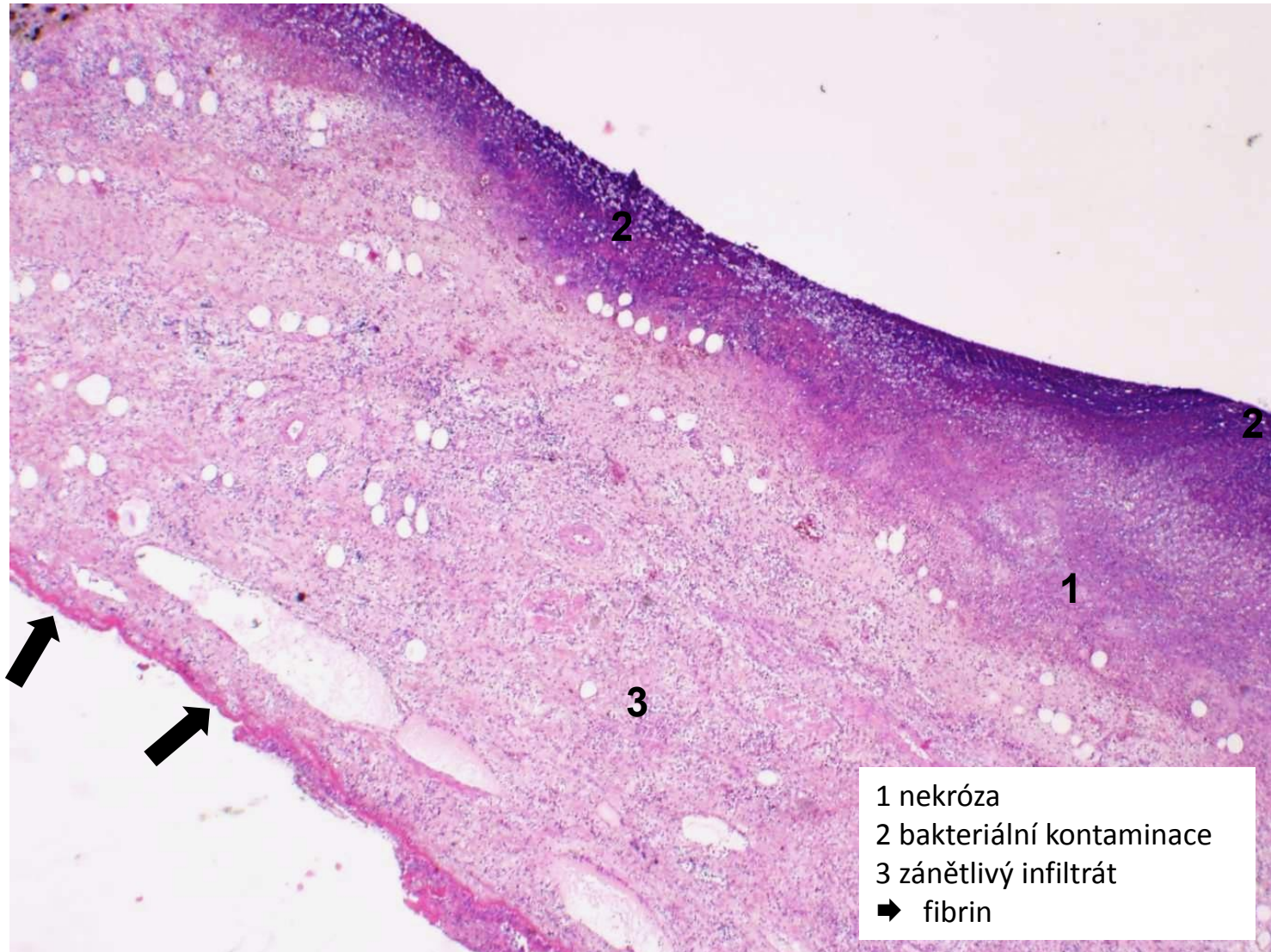
- 1. serózní
- 2. fibrinózní
- 3. hnisavé
- 4. 
- 5. nehnisavé

# Gangrenózní exsudativní zánět

- nekrotická tkáň sekundárně prostoupená hnilobnými bakteriemi
  - nekróza většinou ischemická
  - hlavně střevní bakterie (*Proteus vulgaris*)
  - rozpadový, hluboký s těžkým poškozením tkáně
- 
- gangrenózní apendicitida
  - gangrenózní cholecystitida
  - sterkorální peritonitida



# gangrenózní cholecystitida (gangrenózní zánět)



# Nespecifické záněty

1. exsudativní

2. proliferativní



- 1. povrchové
- 2. intersticiální

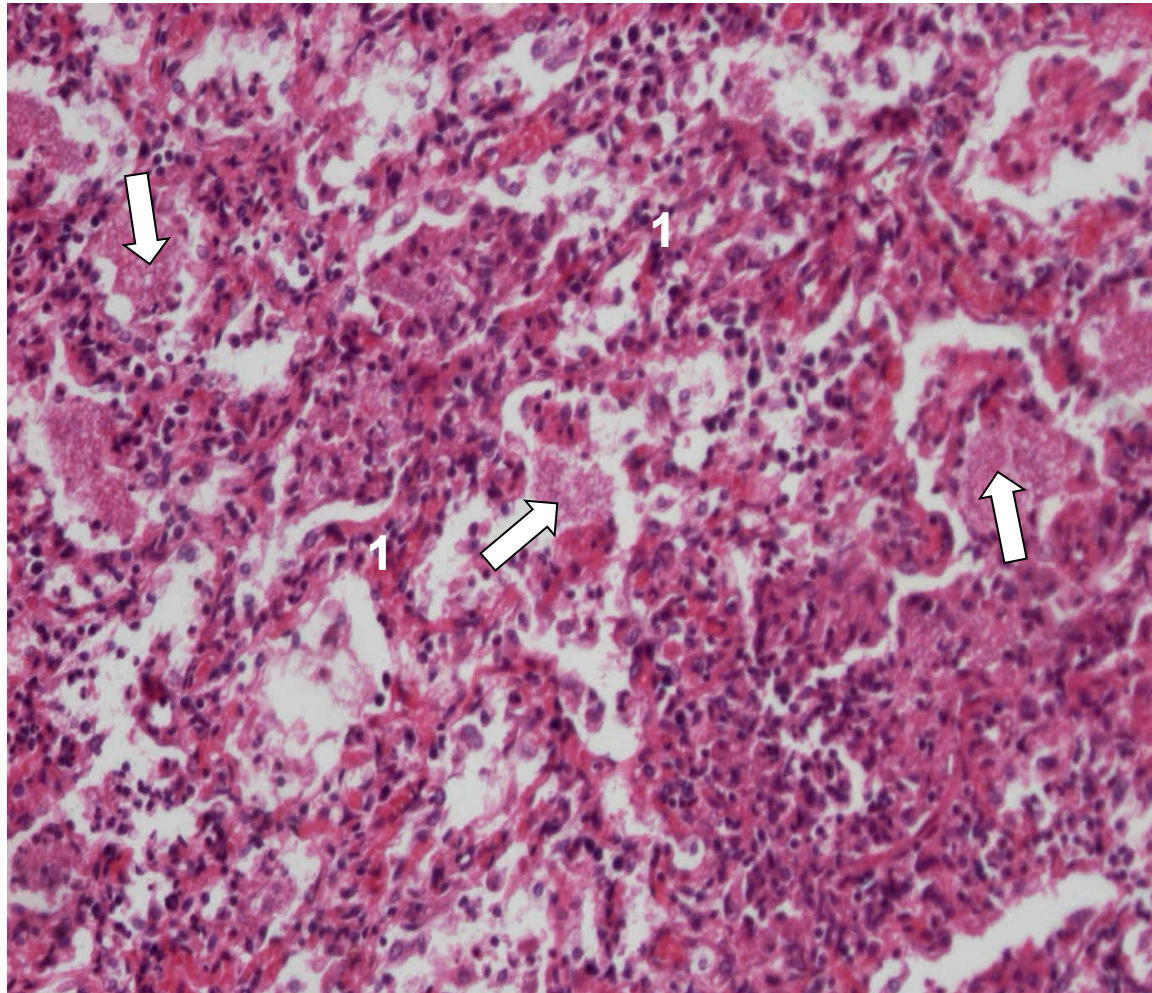
- 1. serózní
- 2. fibrinózní
- 3. hnisavé
- 4. gangrenózní



# Nehnisavý exsudativní zánět

- exsudát = s hojnou příměsí lymfocytů, plazmocytů
- **u virových infekcí, autoimunitních onemocnění**, po transplantacích
- fibrinu minimum
- alterativní složka variabilní
- sklon ke chronicitě
- povrchový: **nehnisavá meningitida, ekzémdermatitidy, chr. gastritida (HP)**
- hluboký: **Hashimotova thyreoiditida, intersticiální pneumonie**

# intersticiální pneumocystová pneumonie (nehnisavý zánět)

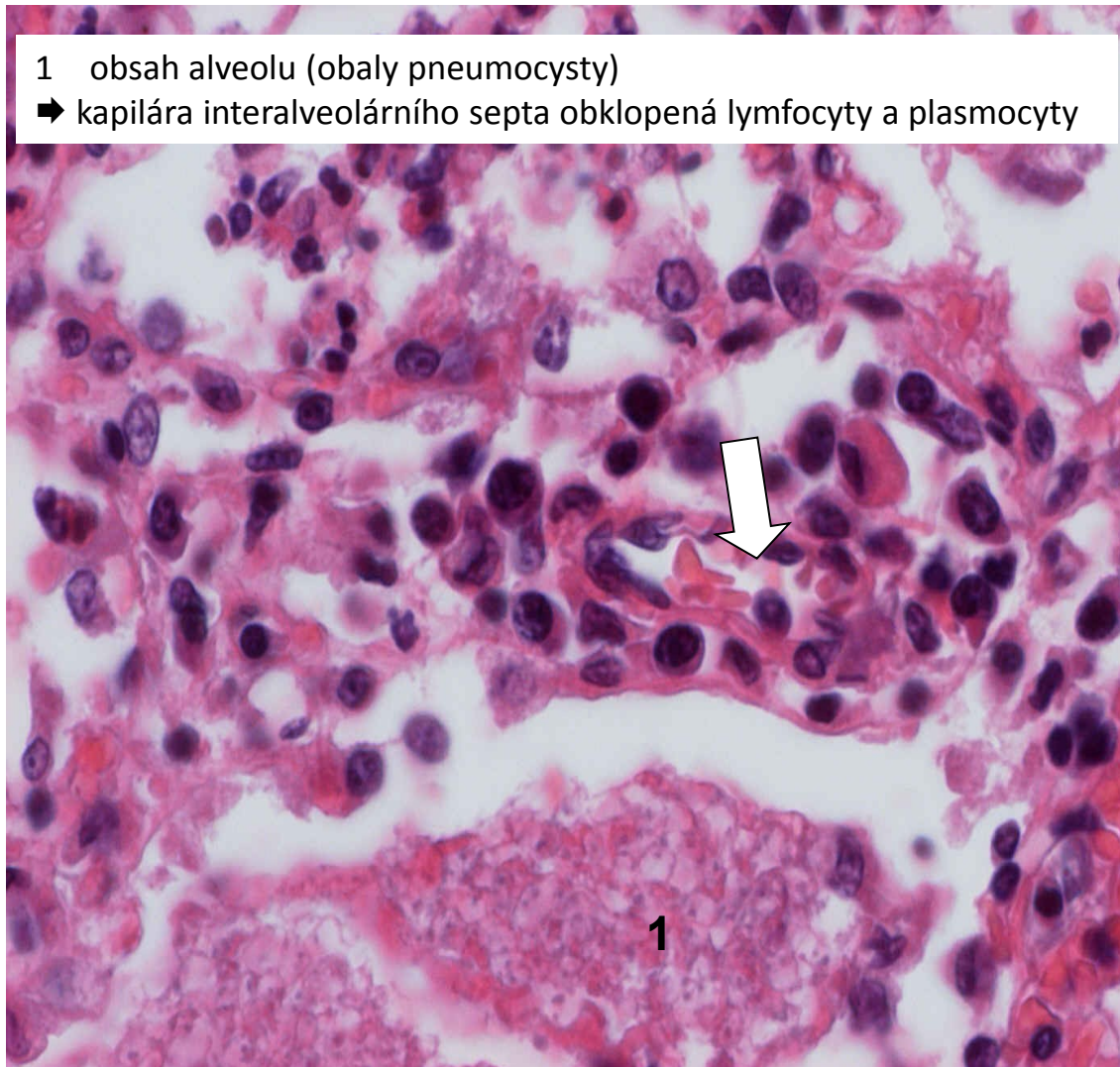


1 interalveolární septa prostoupená lymfoplasmocelulárním infiltrátem  
➡ obsah alveolů (obaly pneumocysty)

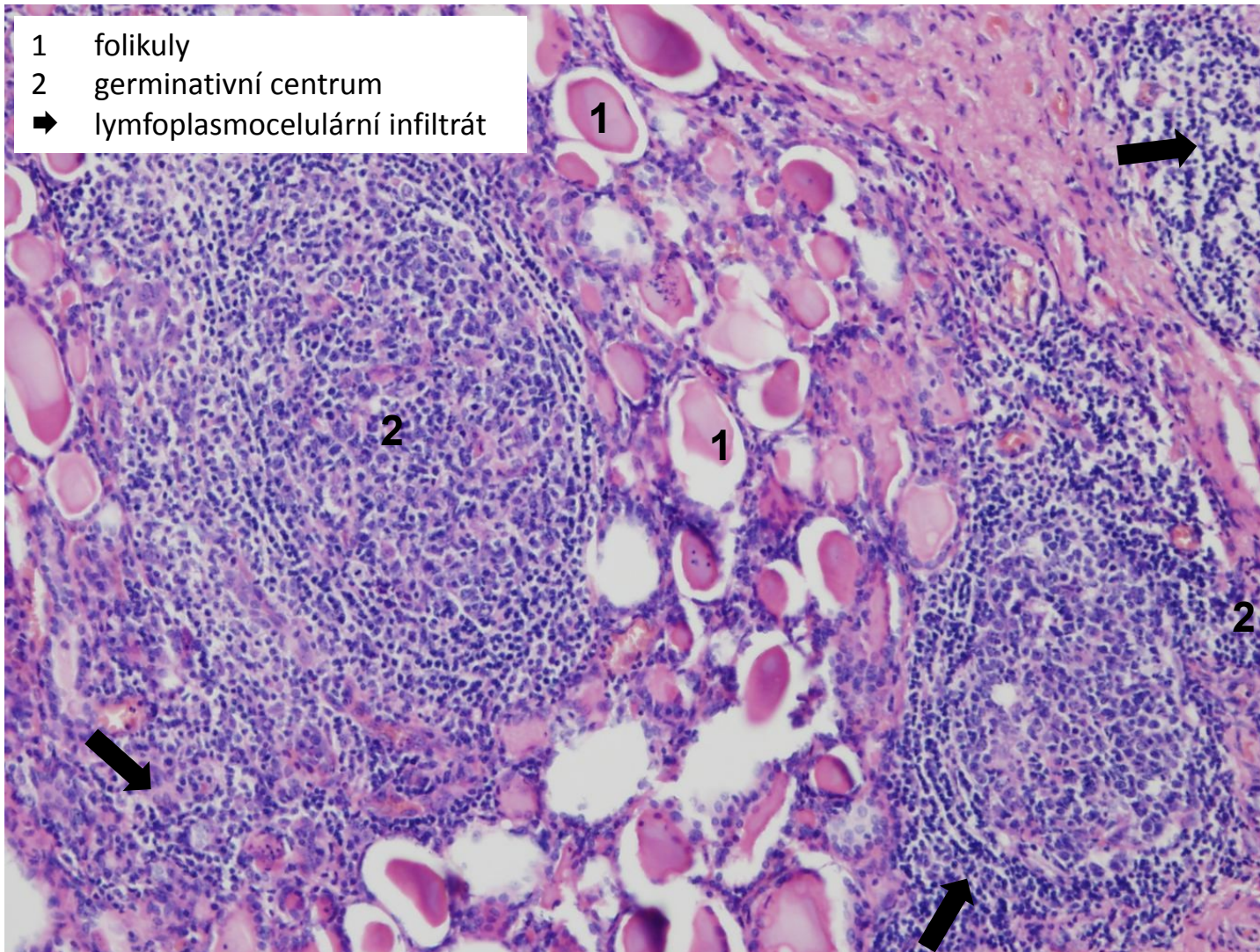


# intersticiální pneumocystová pneumonie - detail (nehnisavý zánět)

- 1 obsah alveolu (obaly pneumocysty)  
➔ kapilára interalveolárního septa obklopená lymfocyty a plasmocyty

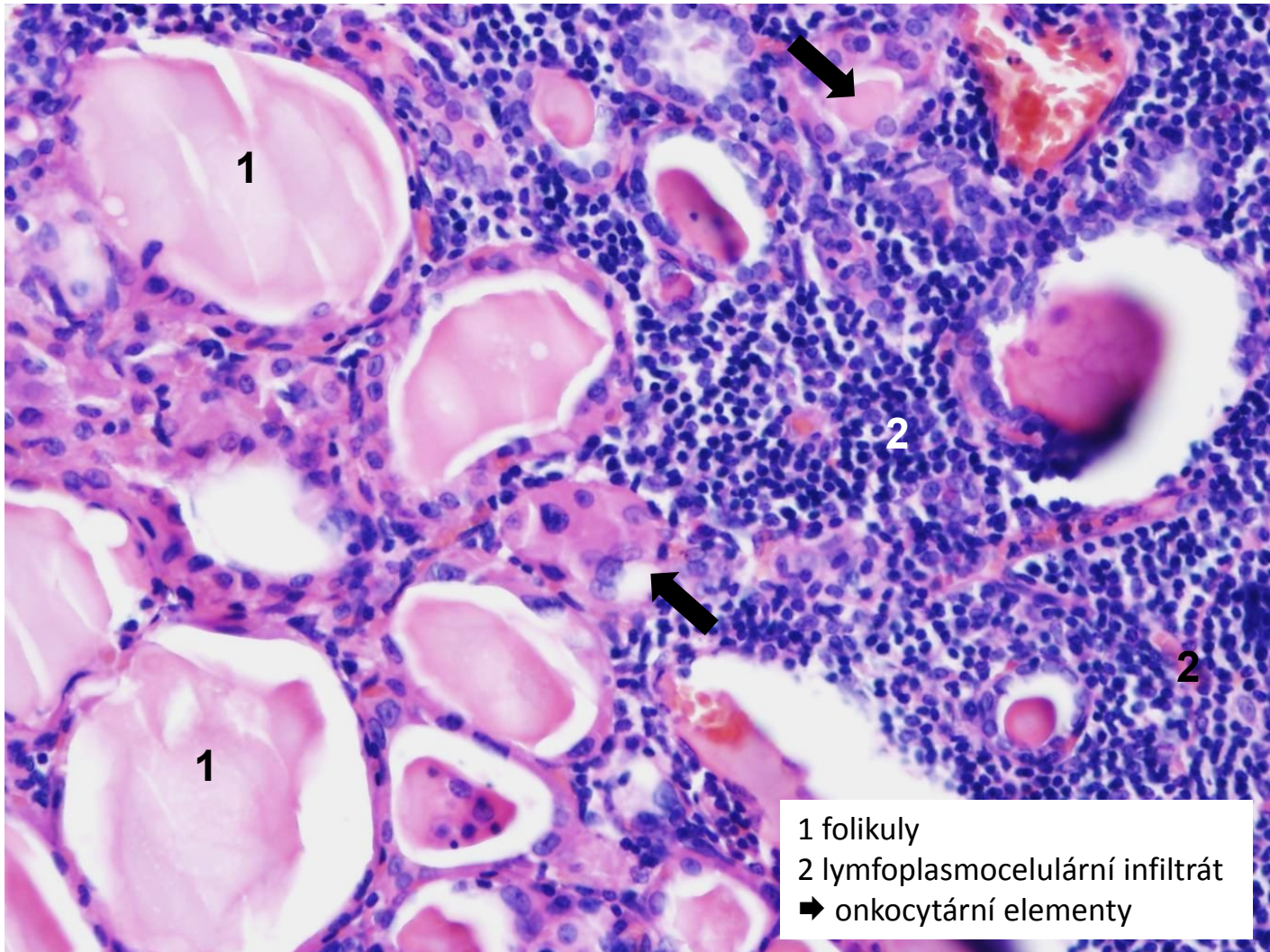


# Hashimotova lymfocytární thyreoiditida (nehnisavý zánět)





# Hashimotova lymfocytární thyreoiditida - detail (nehnisavý zánět)



# Nespecifické záněty

1. exsudativní
2. proliferativní



příští praktikum, Zánět II



KONEC PREZENTACE

Děkuji za pozornost.