

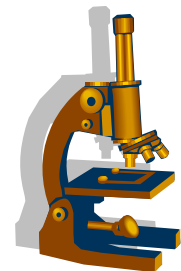
Patologie respiračního systému

II.

OSNOVA

- **Nemoci dolních cest dýchacích (DCD)**
 - **Záněty plic**
 - Povrchové
 - Intersticiální
 - Infekční
 - Neinfekční
 - » Intersticiální plicní fibrózy
 - » Granulomatózní plicní záněty - neinfekční
 - » Pneumokoniózy
 - **Nádory plic**
- **Patologie pleury**

Infekční plicní záněty - klasifikace



DĚLENÍ NA ZÁKLADĚ ANATOMICKÉ DISTRIBUCE ZMĚN:

- **povrchové bakteriální:**

- lobární pneumonie
- bronchopneumonie

- **intersticiální**

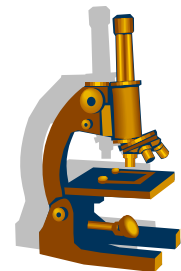
- rozpadové (absces, gangréna)
- nehnisavé (viry, chlamydie, makoplazmata...)

DĚLENÍ NA ZÁKLADĚ ETIOLOGIE:

- v současnosti v klinické praxi nejběžnější:

- bakteriální
- virové
- mykotické
- TBC
- atypická mykobakteriíóza

Infekční plicní záněty - klasifikace



DĚLENÍ NA ZÁKLADĚ ANATOMICKÉ DISTRIBUCE ZMĚN:

- **povrchové bakteriální:**

- lobární pneumonie
- bronchopneumonie

- **intersticiální**

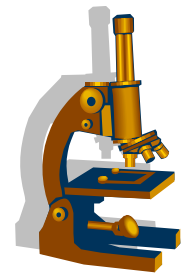
- rozpadové (absces, gangréna)
- nehnisavé (viry, chlamydie, makoplazmata...)

DĚLENÍ NA ZÁKLADĚ ETIOLOGIE:

- v současnosti v klinické praxi nejběžnější:

- bakteriální
- virové
- mykotické
- TBC
- atypická mykobakteriíóza

Bakteriální záněty



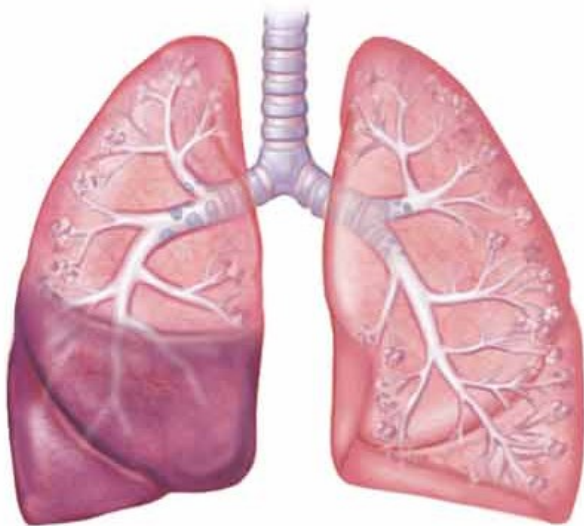
- brány infekce:
 - vlastní flóra HCD
 - inhalace z okolí
 - hematogenně
 - per continuitatem
- Základní formy
 - **komunitní** - u nehospitalizovaných pacientů- odpovídá přibližně lobární pneumonii
 - **nozokomiální** - u hospitalizovaných, často nepohyblivých, s UPV, komorbiditami (často pneumonie **hypostatická**, či **aspirační**)
 - **oportunní** - pacienti s těžkou poruchou imunity, častý atypický průběh
- Makroskopie: tužší parenchym - drobná ložiska postupně splývající (vzhled bronchopneumonie se plynule mění ve vzhled lobární pneumonie)

LOBÁRNÍ PNEUMONIE

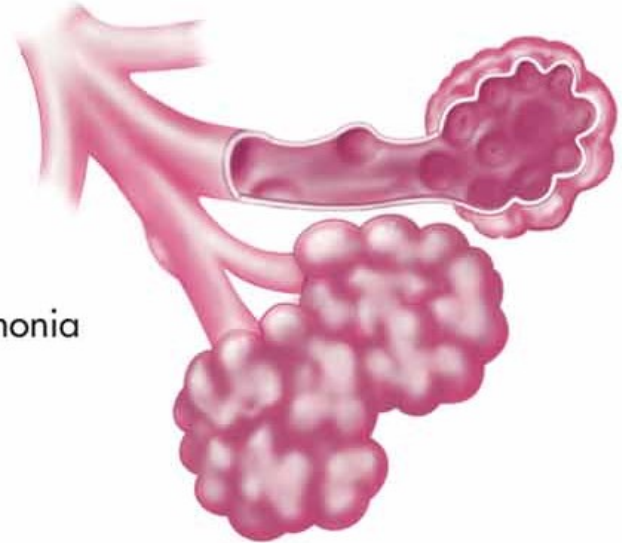
- Fibrinózní povrchový slizniční zánět (krupózní)
- Etiologie:
 - Pneumokok, stafylokoky, klebsiella, hemophilus

LOBÁRNÍ PNEUMONIE

- Zánět typicky postihuje najednou celý lalok nebo celou plíci (alární pneumonie)

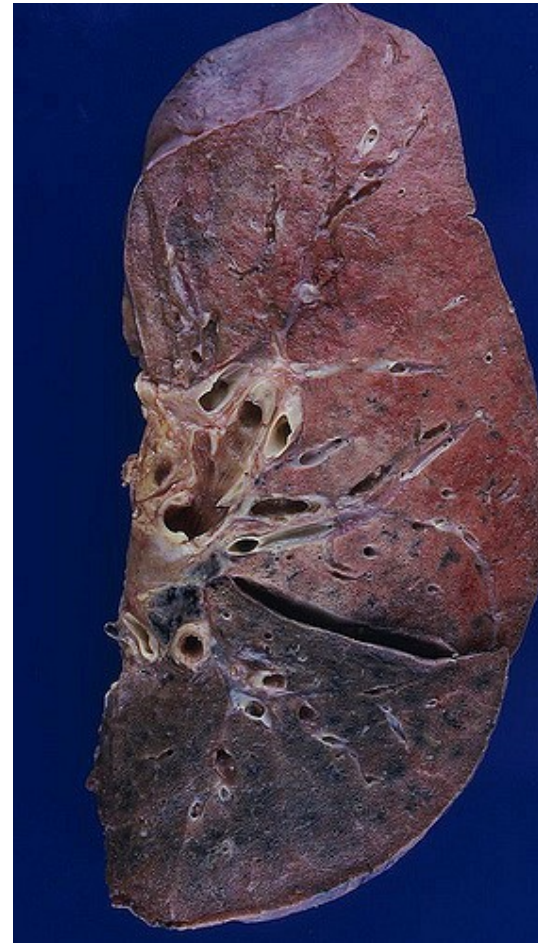

B. Lobar pneumonia



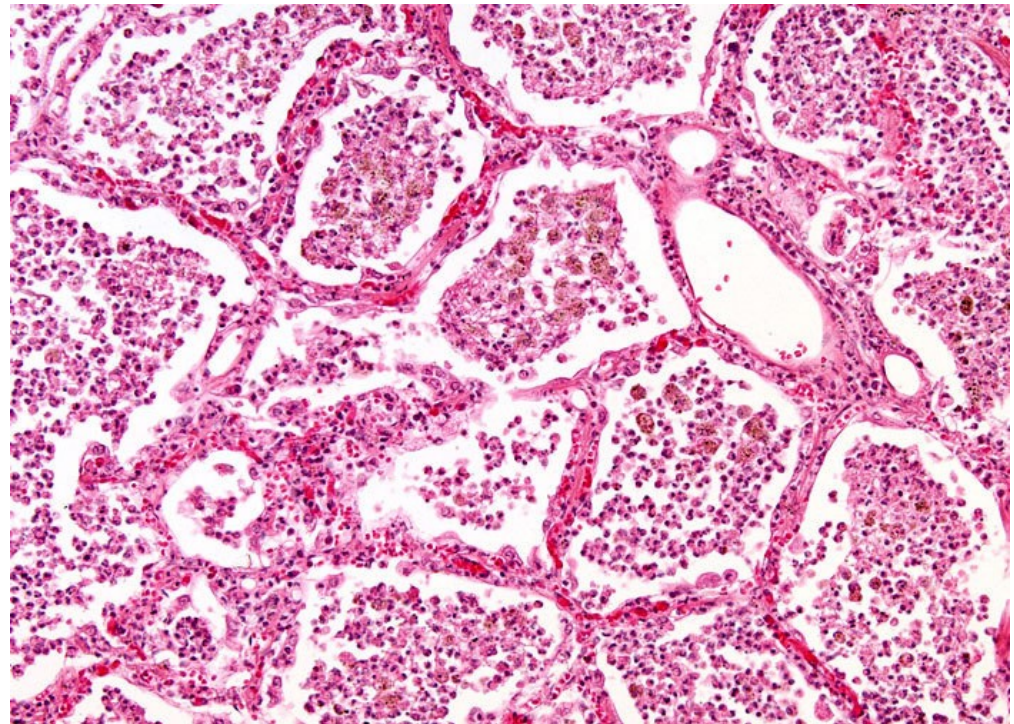
LOBÁRNÍ PNEUMONIE

- 4 stadia (u neléčené):
 - Stadium zánětlivého edému
 - Stadium červené hepatizace
 - Stadium šedé hepatizace
 - Stadium rezoluce
- Při nedokonalé resorpci fibrinu dochází k fibrotizaci alveolů – **karnifikace**



LOBÁRNÍ PNEUMONIE

- Mikro:
 - V alveolech dominuje fibrin + erythrocyty, v závislosti na stadiu příměs neutrofilních granulocytů

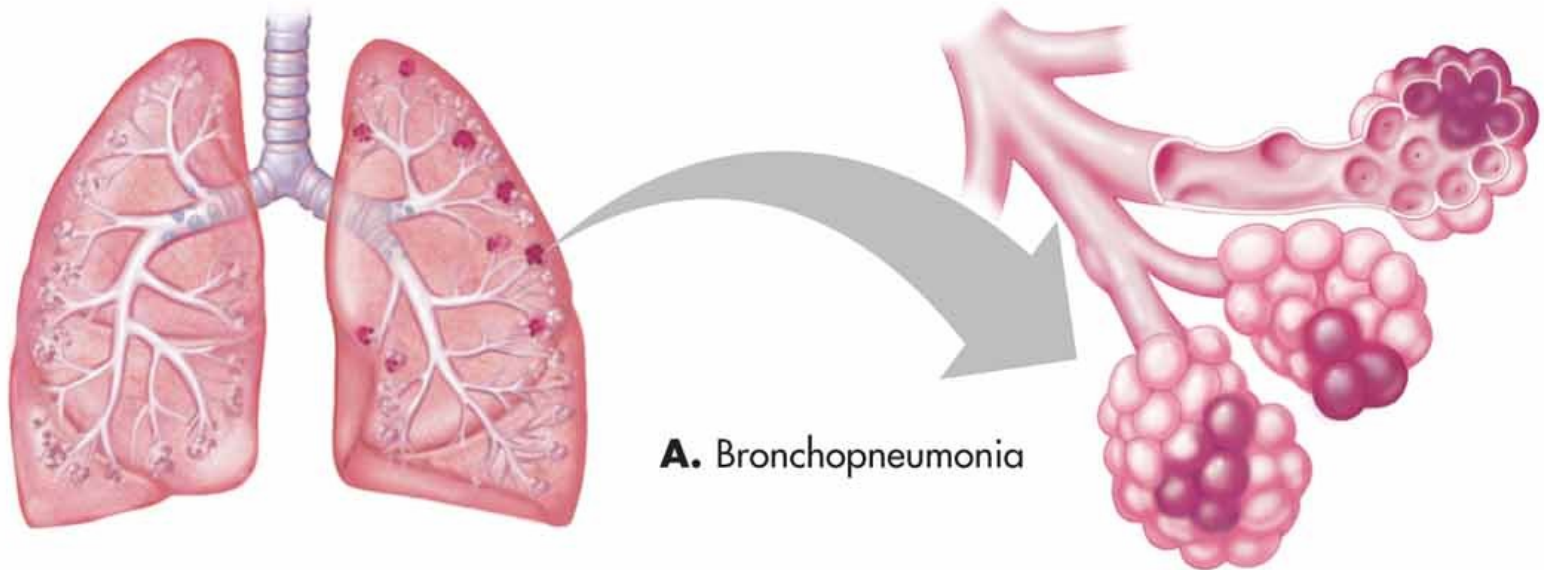


BRONCHOPNEUMONIE

- Vzniká většinou přestupem z dýchacích cest
- Bakteriální zánět plic
 - Katarálně-hnisavý
 - Hnisavý
 - Abscedující
- Může navazovat na předchozí virový zánět (většinou chřipka)
- Etiologie:
 - Streptococcus, Stafylococcus, Hemofilus, Legionella, Klebsiella

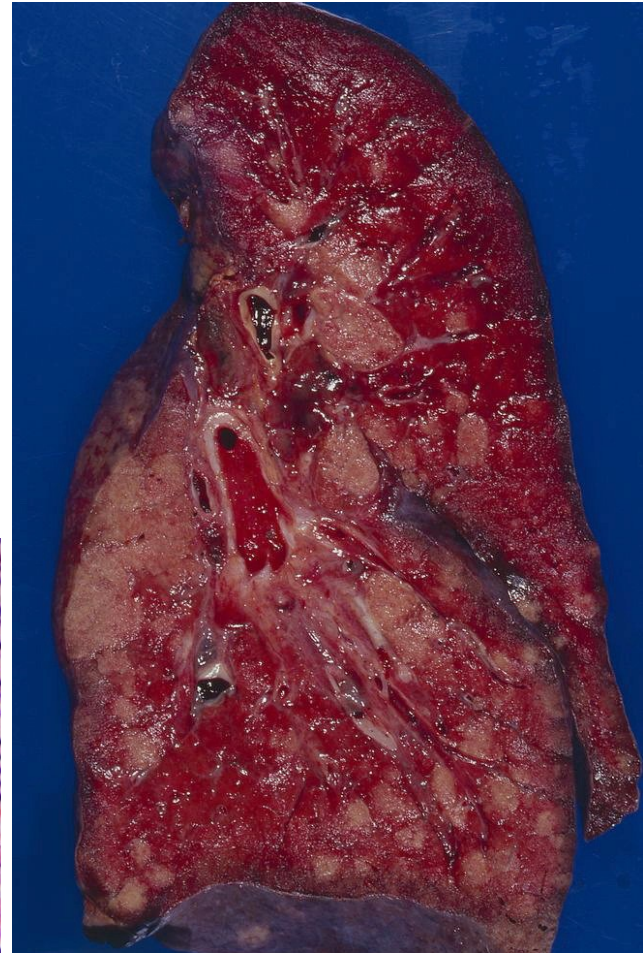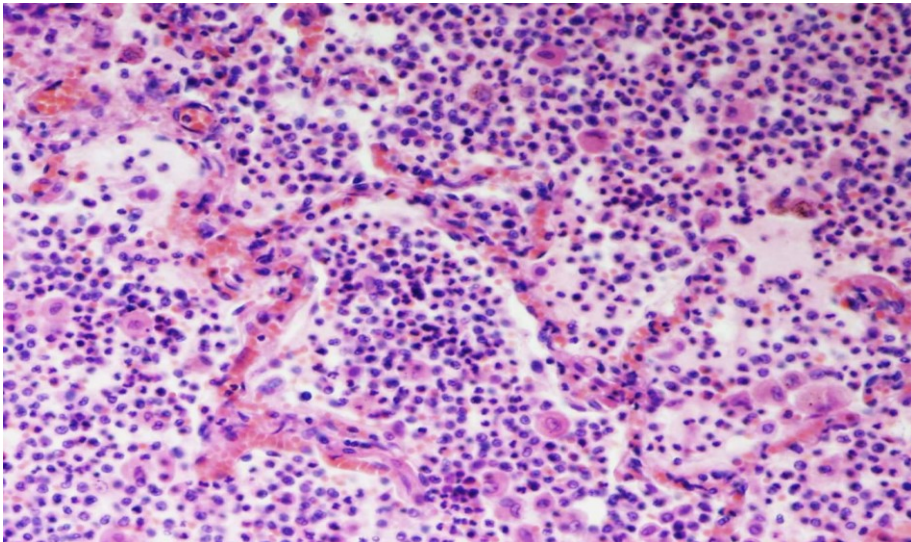
BRONCHOPNEUMONIE

- Vícečetná drobná či splývající neohraničená zánětlivá ložiska, jeden či více laloků
- Často v návaznosti na bronchus a šíří se do plochy

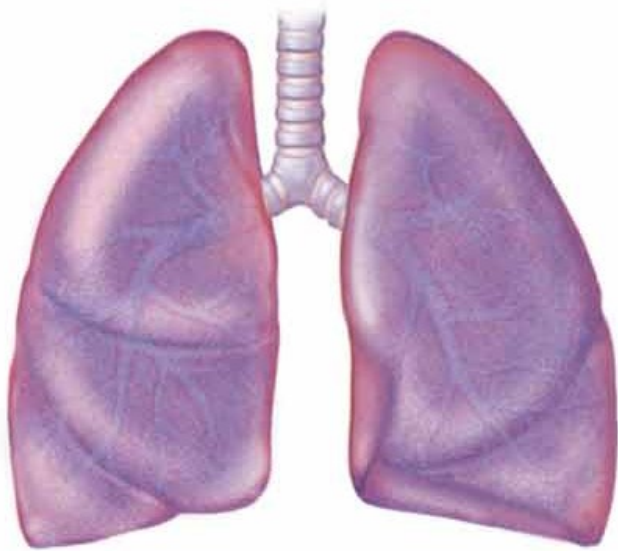


BRONCHOPNEUMONIE

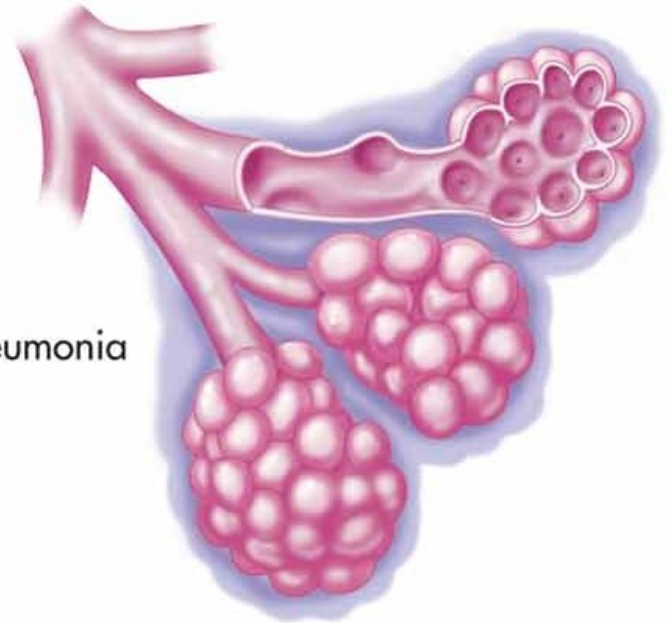
- Mikro
 - Akumulace neutrofilních granulocytů v alveolech
 - Někdy hnisavý zánět destruuje alveolární septa → tvorba abscesů



INTERSTICIÁLNÍ ZÁNĚTY PLIC



C. Interstitial pneumonia



INTERSTICIÁLNÍ ZÁNĚTY PLIC

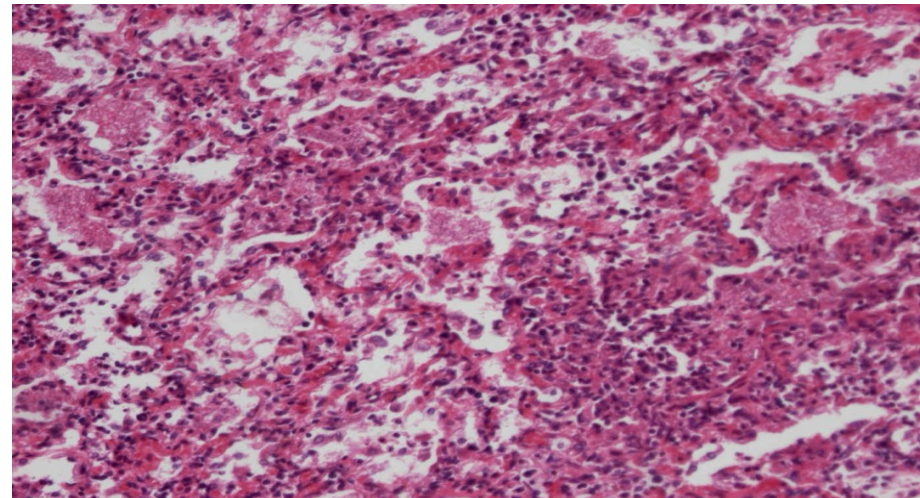
Zánětlivé změny postihují intersticiium plic (alveolární septa), lymfocytární charakter zánětu

Infekční

- absces, gangréna plíce
- viry, paraziti, mykoplasma, chlamydie, bakterie, plísně, (TBC zvláště vyčleněno)
- **klinika:**
 - příznaky jsou většinou malé a nekorelují se skutečným rozsahem patomorfologických změn
- **hojení:**
 - ad integrum x u těžkého zánětu rozvoj **intersticiální plicní fibrózy**
- **mikro:**
 - **edém a rozšíření interalveolárních sept**
 - **lymfoplazmocelulární infiltrace sept**
 - **tvorba hyalinních blanek**
 - **vnikají z poškozených pneumocytů a fibrinové exsudace**
 - **eosinofilní materiál tapetující vnitřní plochu alveolů**

Pneumocystová pneumonie

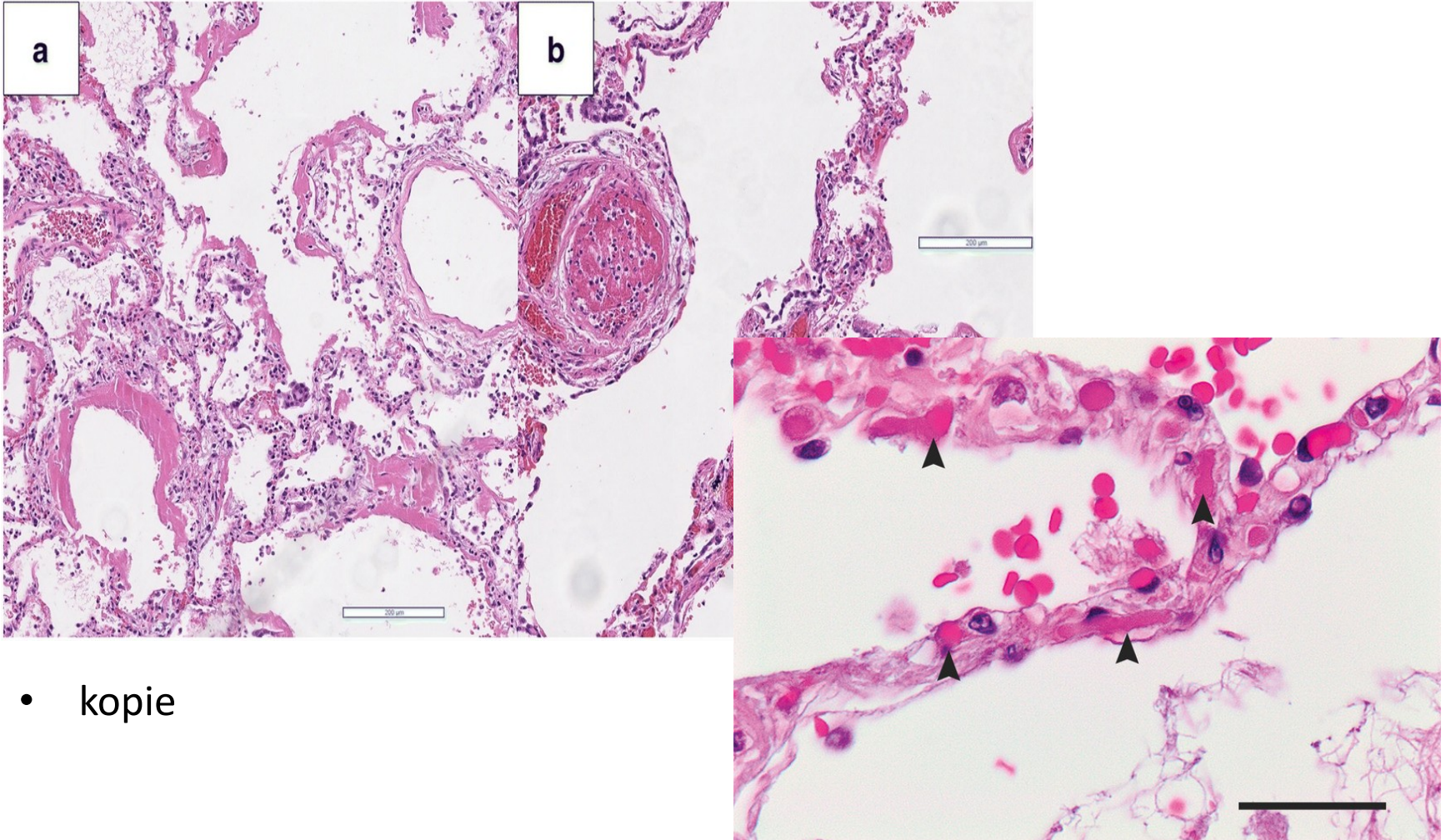
- infekce *Pneumocystis jirovecii* (carini)
- **oportunní infekce u imunokompromitovaných** (imunosuprese - transplantace, AIDS, cystostatická a imunomodulační léčba) a u nedonošenců
- mikro: intersticiální lymfocytární zánět



Infekce Covid-19 (SARS-CoV-2 virus) v plicích

- Covidová pneumonie charakterem odpovídá virovým pneumoniím obecně (lymfocytární virový zánět)
- Virový spike protein (S protein) se váže na ACE buněčný receptor v různých epitelech a endotelu, virus má cytopatický efekt
- Specifickým projevem je mikroangiopatie postihující kapiláry v plicních septech – endothelialitis, fibrinové mikrotromby, angiogeneze
- Riziko komplikací
 - nasedající bakteriální superinfekce > sepse
 - rozvoj ARDS s přítomností hyalinních membrán
 - při těžkém průběhu dlouhodobě vznik plicní fibrózy

Infekce Covid-19 (SARS-CoV-2 virus) v plicích

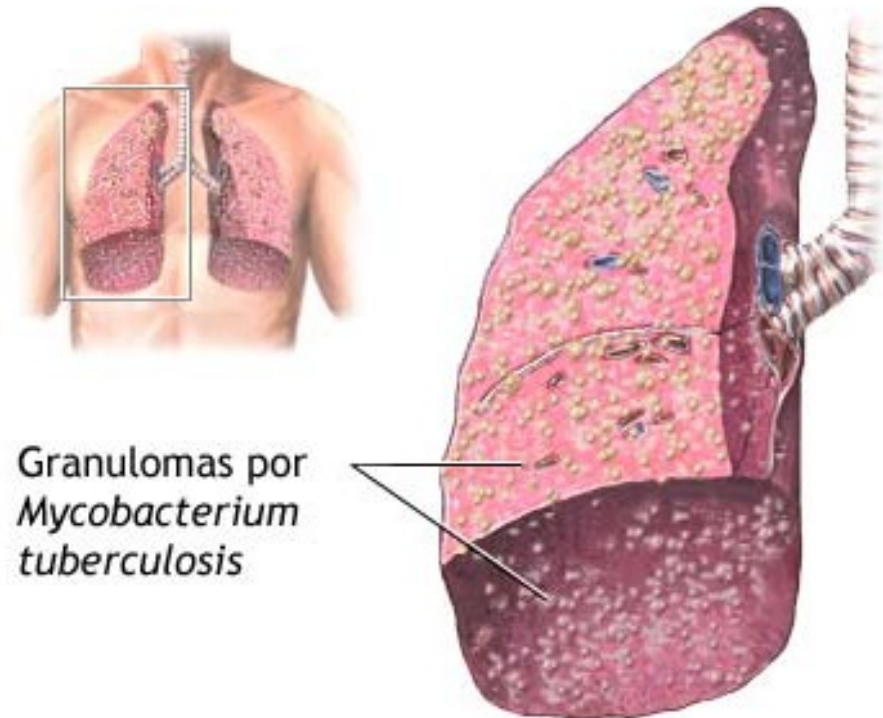


- kopie

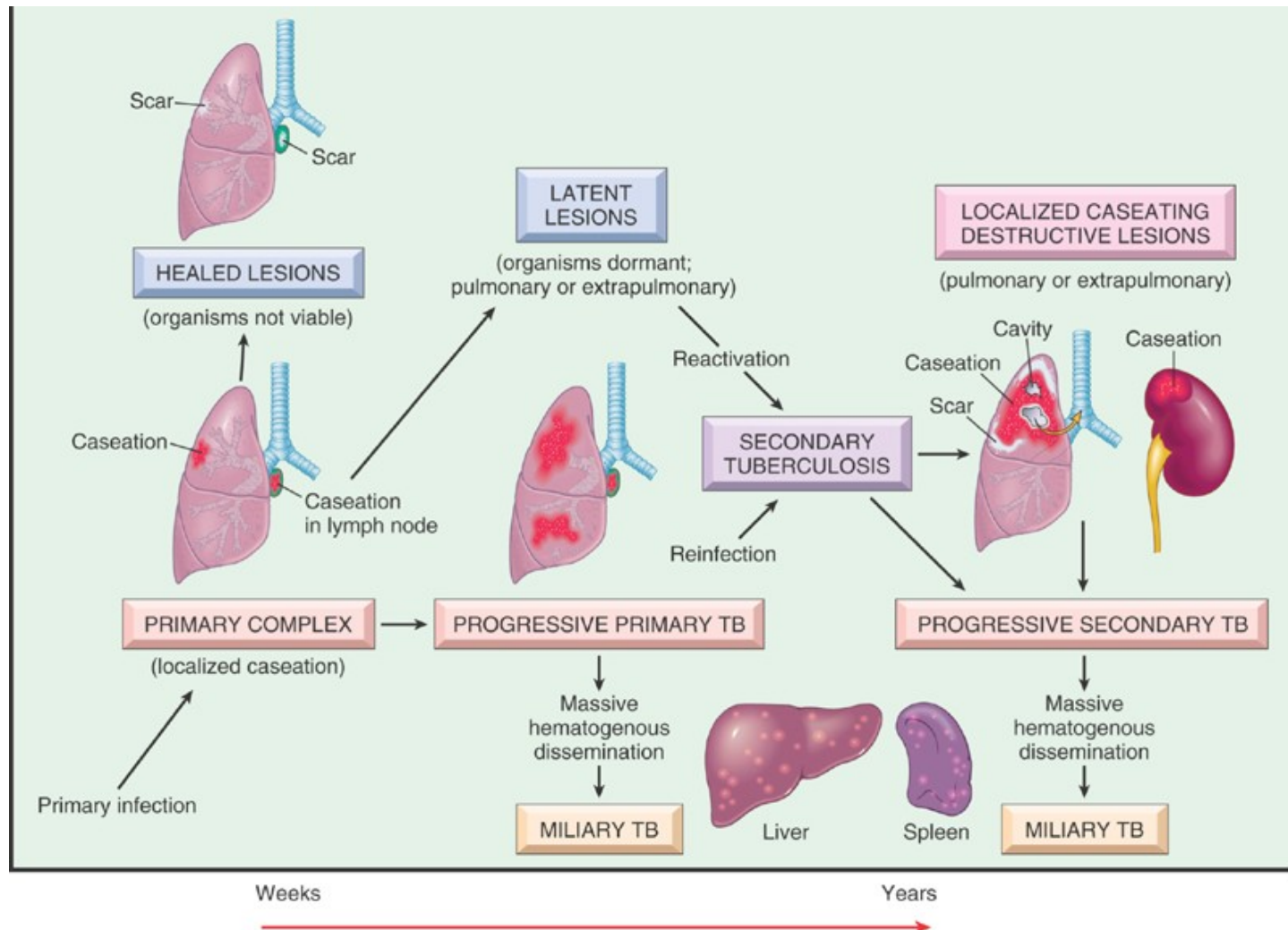
GRANULOMATÓZNÍ PLICNÍ ZÁNĚTY

TBC

- Specifický granulomatózní zánět
- Etiologie:
 - *Mycobacterium tuberculosis*, ale i jiná mykobakteria
- Morfologie:
 - Tvorba kaseifikujících epiteloidních granulomů
- Brány infekce:
 - Dýchací systém (nejčastěji)
 - GIT
 - poranění

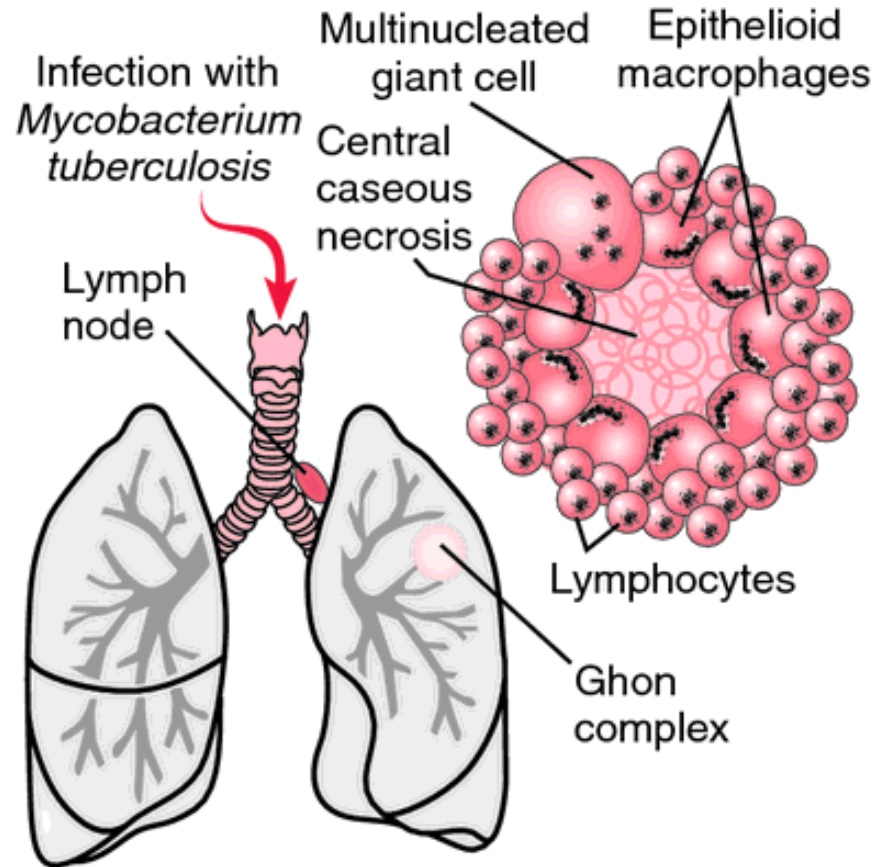


TBC schéma vývoje v závislosti na čase a stavu imunity



TBC

- **Formy:**
 - TBC uzlík
 - Epiteloidní granulom
 - Produktivní forma TBC
 - TBC exsudát
 - Serofibrinózní zánět + kaseifikační nekróza → později tvorba granulomatózního zánětu
- **Šíření:**
 - Hematogenně a lymfogenně (primární typ TBC)
 - Ghonnův komplex
 - Miliární TBC
 - Porogenně (sekundární typ) – dýchací cesty, GIT, močové cesty



INTERSTICIÁLNÍ ZÁNĚTY PLIC

- **Neinfekční chronické intersticiální plicní choroby**
 - Skupina různých jednotek
 - Společné rysy:
 - různý stupeň progresu do plicní fibrózy
 - většinou idiopatické

CHRONICKÉ NEINFEKČNÍ INTERSTICIÁLNÍ CHOROBY PLIC

- **Intersticiální plicní fibrózy**
 - Idiopatická plicní fibróza = běžná intersticiální pneumonie (UIP)
 - Nespecifická intersticiální pneumonie (NSIP)
 - Hypersenzitivní pneumonie
- **Granulomatózní plicní záněty - neinfekční**
 - Sarkoidóza
 - Granulomatózy asociované s ANCA vaskulitidami
- **Pneumokoniózy**

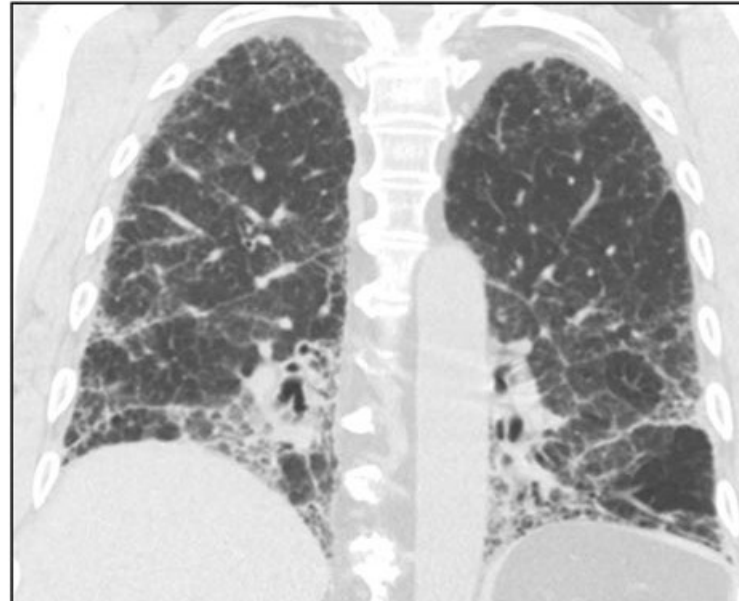
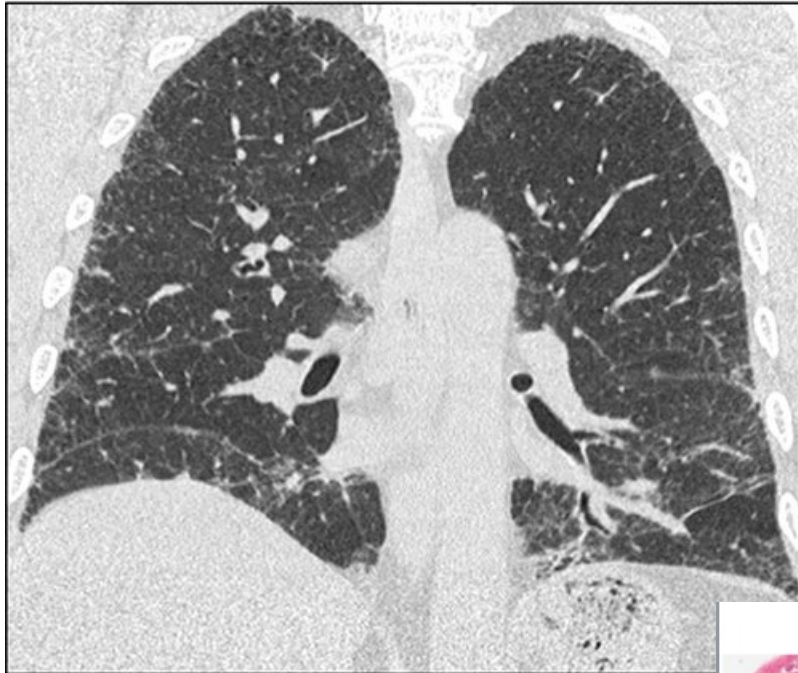
INTERSTICIÁLNÍ PLICNÍ FIBRÓZY

- **Běžná intersticiální pneumonie (UIP) / idiopatická plicní fibróza**
 - Nejčastější
 - Nejasná etiologie, kouření, autoimunitní onemocnění
 - Poškození alveolů (zánět) → fibroproliferace → fibróza plic
 - Znamky poškození ložiskově, střídání normálního a postiženého parenchymu
 - Terminálně **voštinovitá plíce** – místo plicních sklípků vazivo a v něm cysticky dilatované prostory s bronchiální výstelkou.
 - **Špatná prognóza (3-5 let), nereaguje na kortikoidy**
 - Klinika:
 - dušnost, cyanóza, únava, kašel, terminálně respirační selhání, cor pulmonale
 - Terapie:
 - Kauzálně pouze transplantace plic

IDIOPATICKÁ PLICNÍ FIBRÓZA

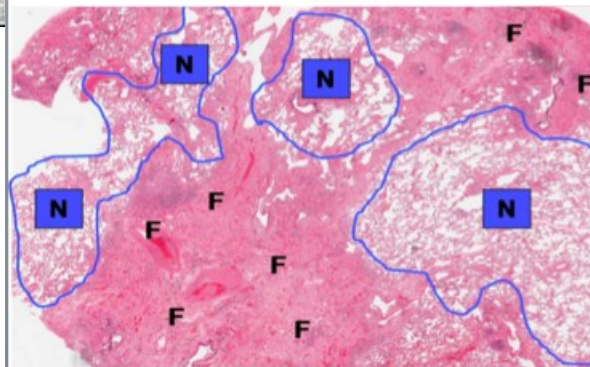
- **Nespecifická intersticiální pneumonie (NSIP)**
 - Podobně jako UIP, ale **lepší prognóza** – reaguje na léčbu kortikoidy
 - Rizikový faktor kouření, inhalace prachů z kovů, dřeva. Možné i virové spouštěče (chřipka, EBV, CMV).

INTERSTICIÁLNÍ PLICNÍ FIBRÓZY

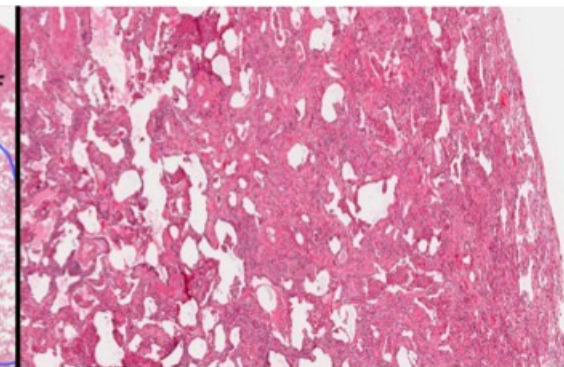


UIP Pattern

NSIP Pattern



Subpleural patchy fibrosis (F) with abrupt transitions between normal alveolar parenchyma (N) to dense remodeled lung (F). Architectural destruction of the secondary lobule.



Moderate fibrosis with little or no architectural destruction of the secondary lobule.

INTERSTICIÁLNÍ PLICNÍ FIBRÓZY

- **Hypersenzitivní pneumonie**
 - **Alergická reakce na inhalaci organických prachů:**
 - Seno (*micropolyspora faeni*) → farmářská plíce
 - Trus a prach z peří ptáků → nemoc chovatelů holubů / papouščí nemoc (psitakóza)
 - Další: korek, slad, houby, detergenty
 - Mikro: Intersticiální lymfoplazmocelulární zánět s granulomatózním charakterem
 - Klinika: rýma, kašel a subfebrilie. V chronickém stadiu fibróza.

PNEUMOKONIÓZY

- Definice:
 - = Onemocnění plic vznikající inhalací anorganických prachů s fibrogenním účinkem → fibróza plic
- Nemoci z povolání
- Typy:
 - Antrakosilikóza (uhlokopská nemoc)
 - Silikóza
 - Azbestóza

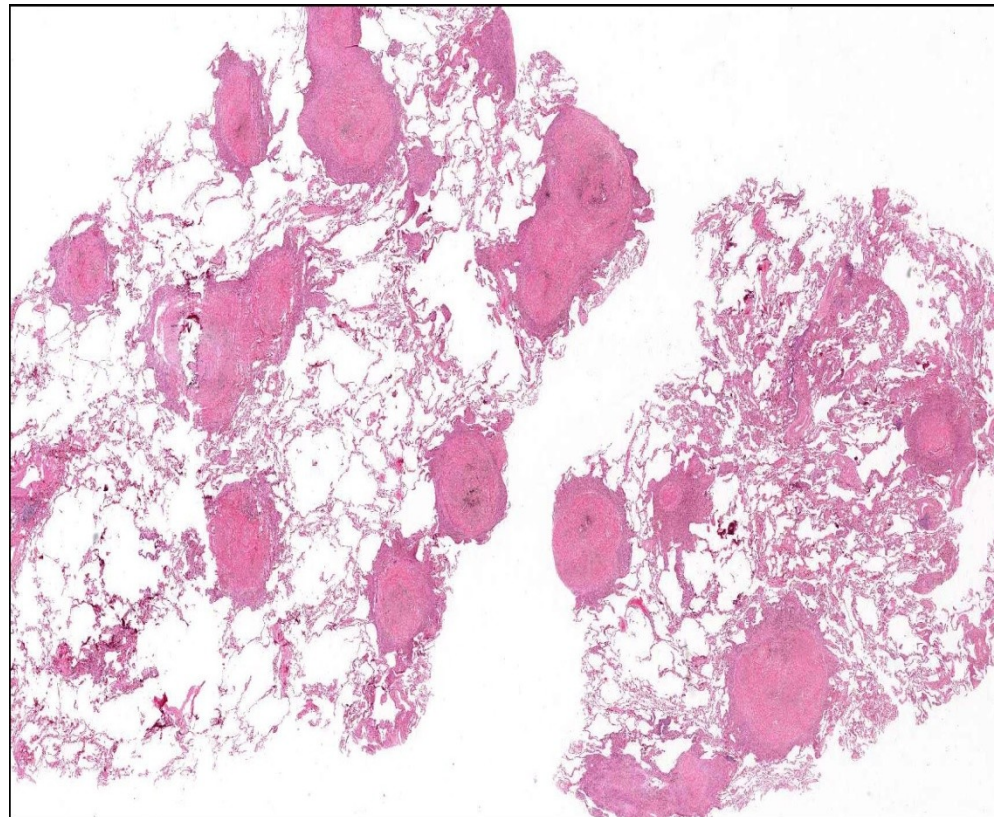
SILIKÓZA

- Inhalace křemičitého prachu
 - SiO₂ (krystaly) – velikost 0,2-5,0 μm
- Patogeneze:
 - Krystaly fagocytovány makrofágy, pro které jsou toxické → rozpad makrofágů → uvolnění fibrogenních faktorů → fibrotizace + nástup dalších makrofágů → cyklus se opakuje

SILIKÓZA

Silikotické uzlíky

- Stadia:
 - Retikulární fibróza
 - Stadium silikotických uzlíků
 - Stadium progresivní masivní fibrózy
- Klinika:
 - Dyspnoe + plicní hypertenze



NÁDORY PLIC

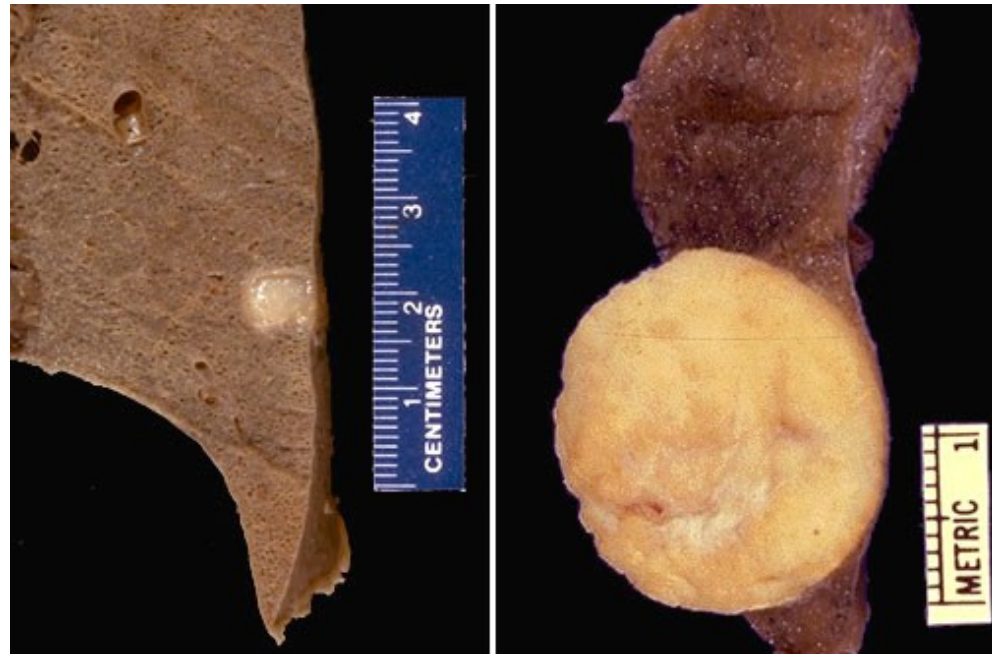- Benigní nádory
 - Chondrohamartom - dříve pseudotumor
 - Vzácné (papilomy, adenomy...)
- Maligní nádory
 - Bronchogenní karcinom

CHONDROHAMARTOM PLIC

- Benigní tumor
 - v.s. vznikající poruchou embryonálního vývoje;
tkáň nezapojená do struktury celého orgánu
- Relativně častý
- Většinou náhodný RTG nález

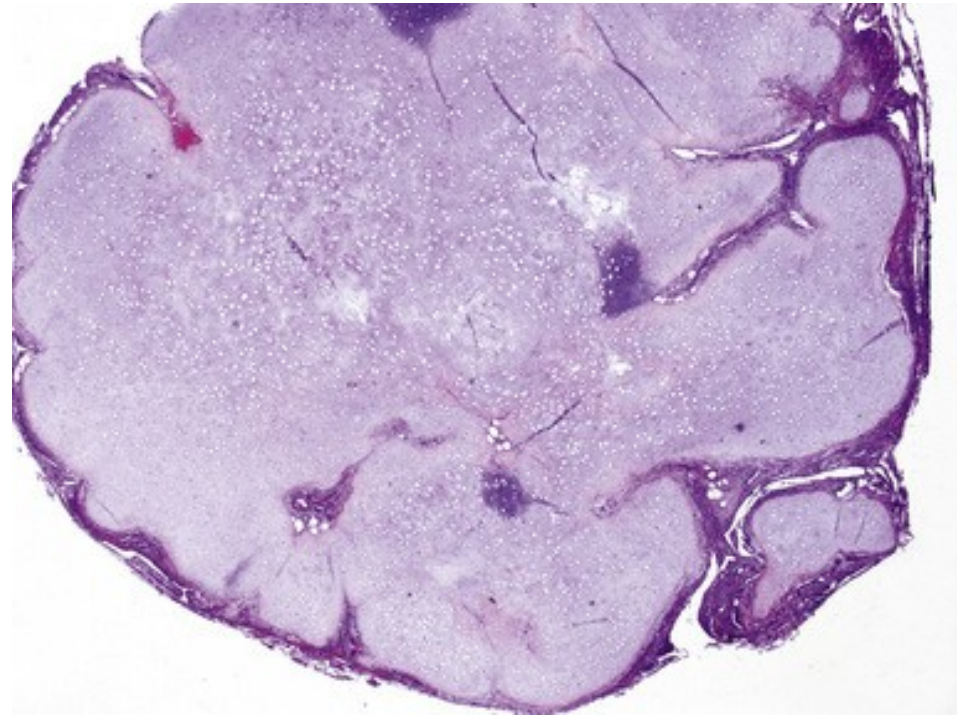
CHONDROHAMARTOM PLIC

- Plicní ložisko tuhé konzistence, žlutobílé
- Klinicky většinou nevýznamné – důležitá dif. dg. s maligními tumory.



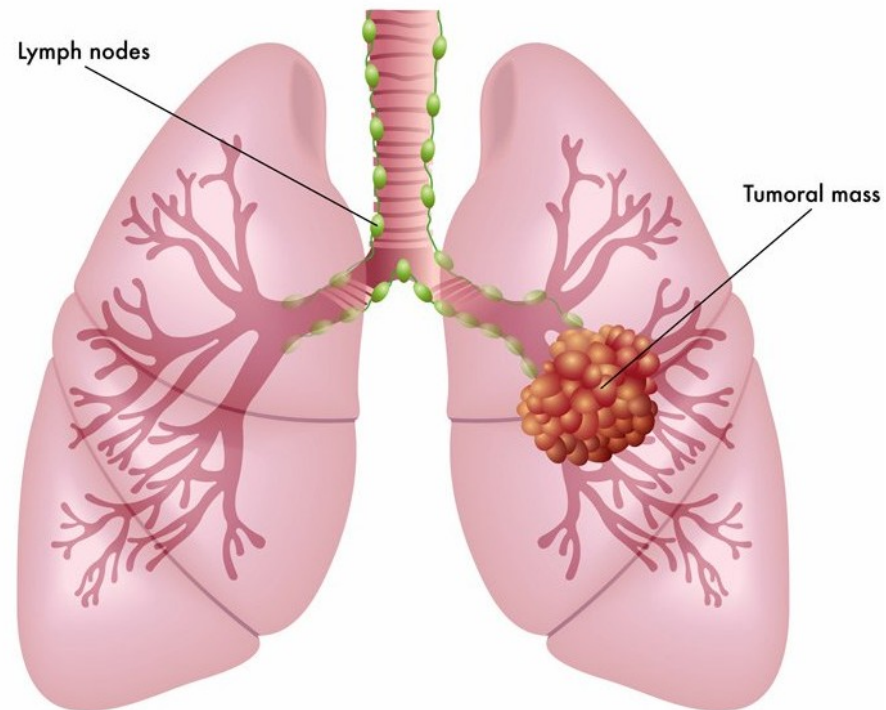
CHONDROHAMARTOM PLIC

- Mikro
 - Převážně chrupavka + tuk + vazivo + štěrbinovité prostory s cylindrickým epitelem



BRONCHOGENNÍ KARCINOM

- Incidence:
 - Jeden z nejčastějších maligních nádorů (v ČR mezi třemi nejčastějšími malignitami).
- Etiologie:
 - **Kouření** (riziko u kuřáků 60x větší)
 - Inhalace výfukových plynů
 - Radon
 - Azbest, nikl, chrom
 - Ionizace
 - Prachové mikročástice
 - Familiární predispozice
- Prediktivní markery - cílená léčba
 - EGFR, ALK-1, ROS-1, PD-1/ PDL-1



BRONCHOGENNÍ KARCINOM - TYPY

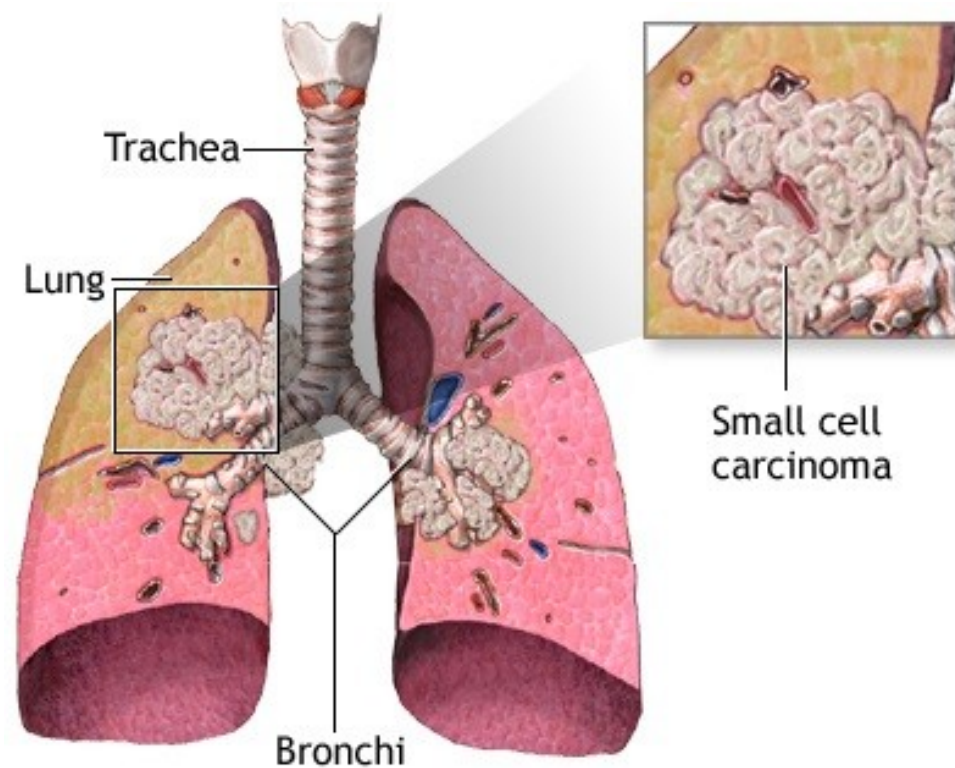
- **SCLC** = malobuněčný karcinom
- **NSCLC (skupina nemalobuněčných karcinomů)**
 - Dlaždicobuněčný karcinom
 - Adenokarcinom
 - Velkobuněčný karcinom
 - Velkobuněčný neuroendokrinní karcinom
- Smíšené nádory
 - Adenoskvamózní karcinom

SCLC – MALOBUNĚČNÝ KARCINOM (NEUROENDOKRINNÍ KARCINOM G3)

- Etiologie a epidemiologie:
 - Nízce diferencovaný neuroendokrinní karcinom
 - 20 – 25 % plicních karcinomů
 - Asociován s kouřením

SCLC – MALOBUNĚČNÝ KARCINOM

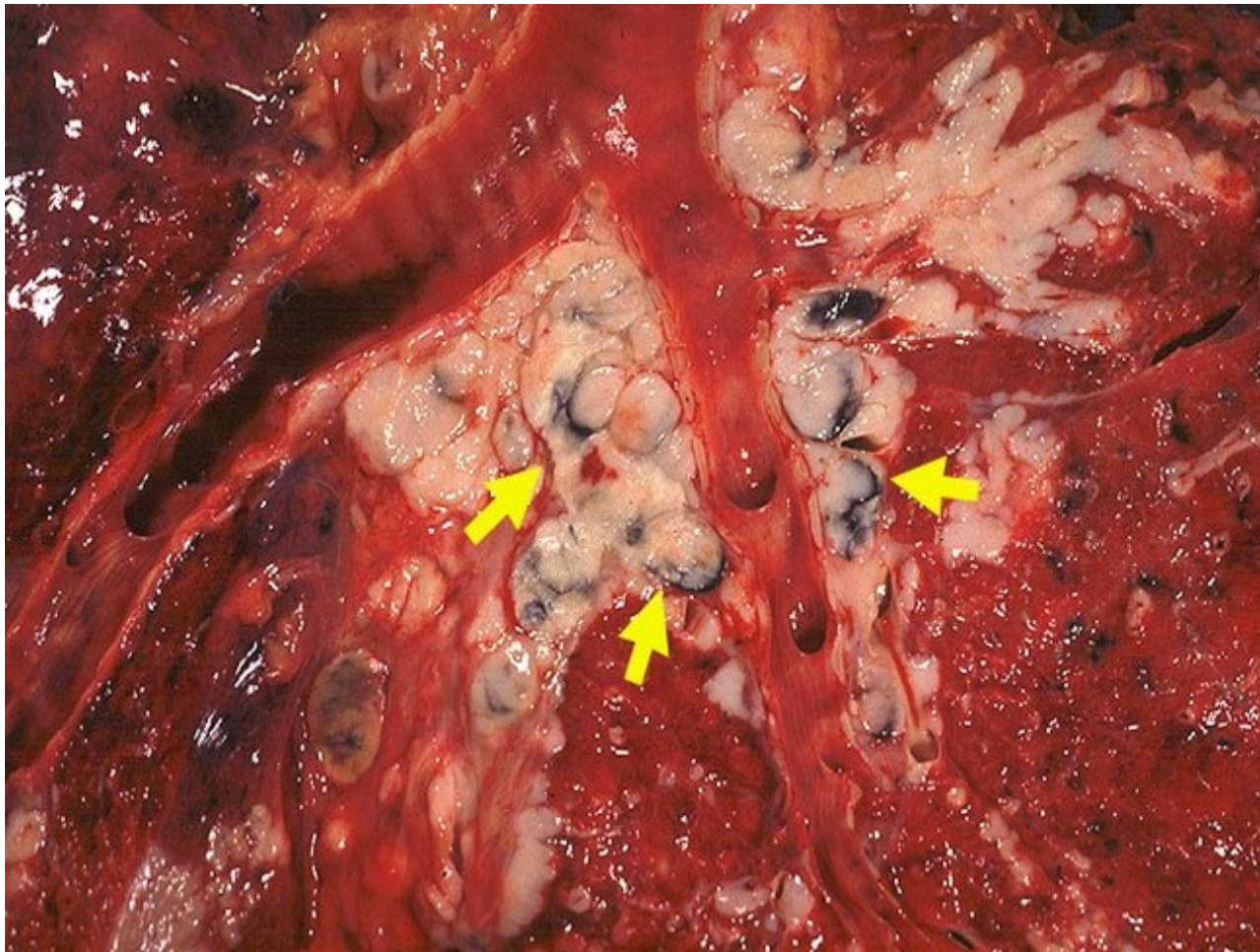
- Lokalizace:
 - Často v oblasti hilu
- Biologické chování:
 - Cca 20% Ca plic
 - Extrémně agresivní
 - Velmi časně metastazuje!!!- běžně už v době dg
 - Paraneoplastický syndrom
 - Terapie - CHT+RT



PARANEOPLASTICKÝ SYNDROM

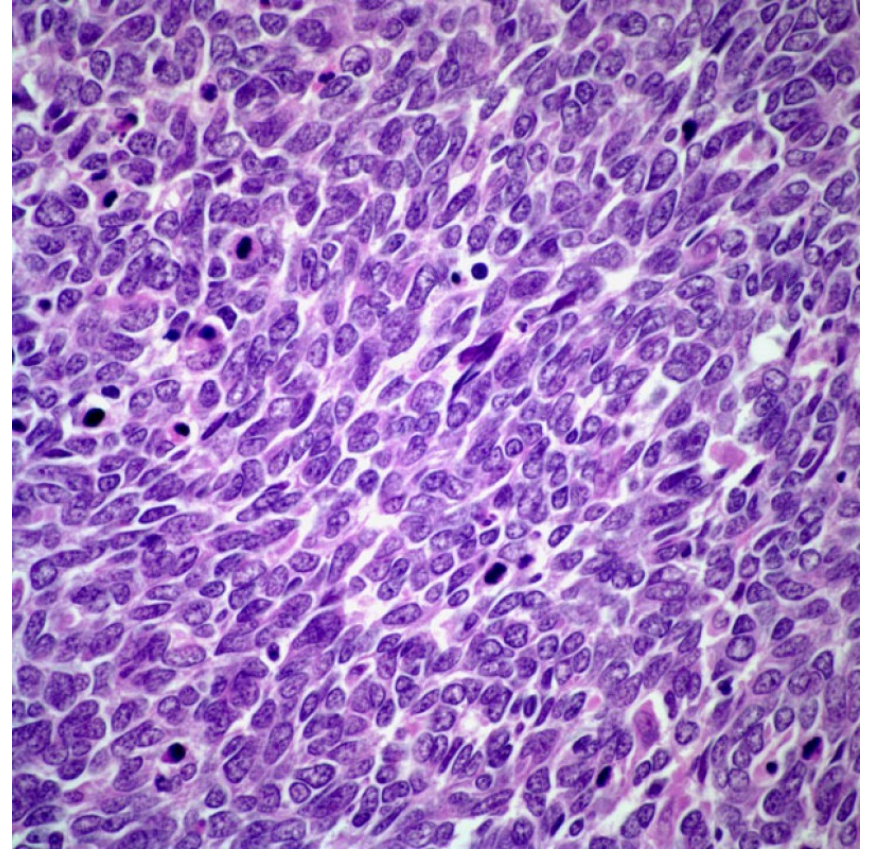
- Definice:
 - = Produkce hormonů nebo hormonům podobných látek nádorem
- Nádor ovlivňuje homeostázu organismu systémově, mimo svoji lokalizaci
- Může předcházet vlastní dg.
- Např: produkce ACTH, ADH, kalcitonin, serotonin...
- Projevy: Cushingův syndrom, diabetes insipidus, neurologické a neuromuskulární poruchy, hypertenze, astma, průjmy, flush...

SCLC – MALOBUNĚČNÝ KARCINOM



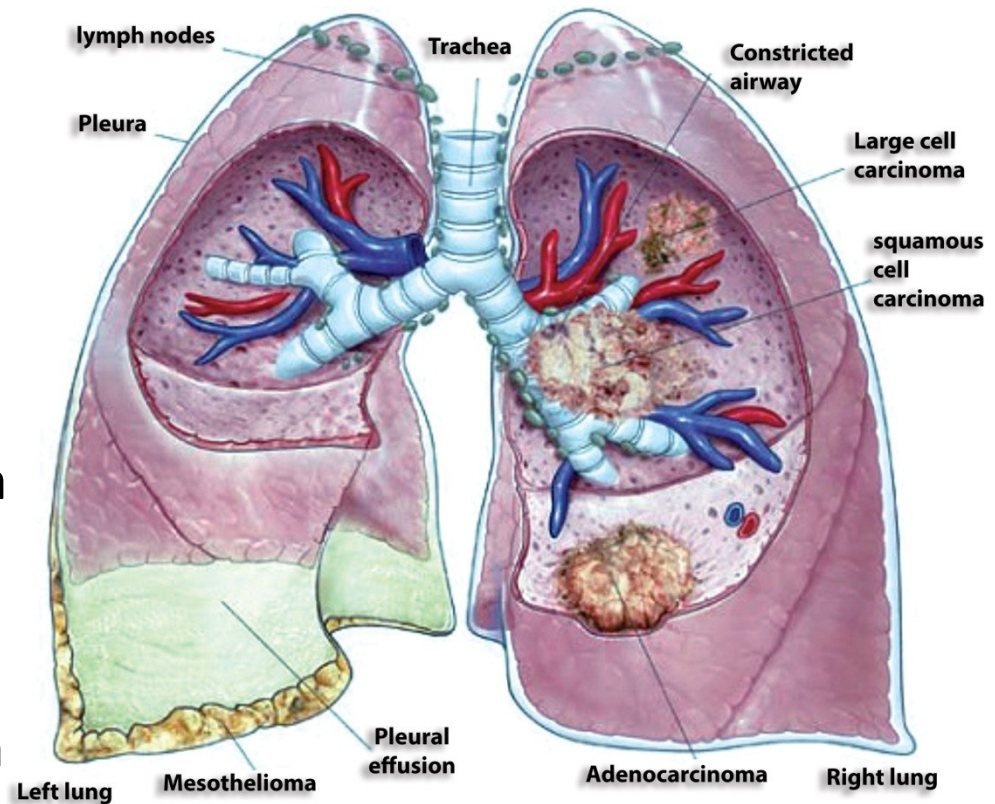
SCLC – MALOBUNĚČNÝ KARCINOM

- Mikro:
 - Malé buňky (2x větší než lymfocyt)
 - Oválná hyperchromní (tmavá) jádra, někdy protáhlá – „ovískový karcinom“
 - Málo cytoplazmy
 - Hojná mitotická aktivita



NSCLC – SKUPINA NEMALOBUNĚČNÝCH PLICNÍCH KARCINOMŮ

- Cca 80 % plicních karcinomů
- méně agresivní než SCLC, prognóza lepší
- Možné radikální chirurgické odstranění
- Typy:
 - Dlaždicobuněčný karcinom
 - Adenokarcinom
 - Velkobuněčný karcinom
 - Velkobuněčný neuroendokrinní karcinom

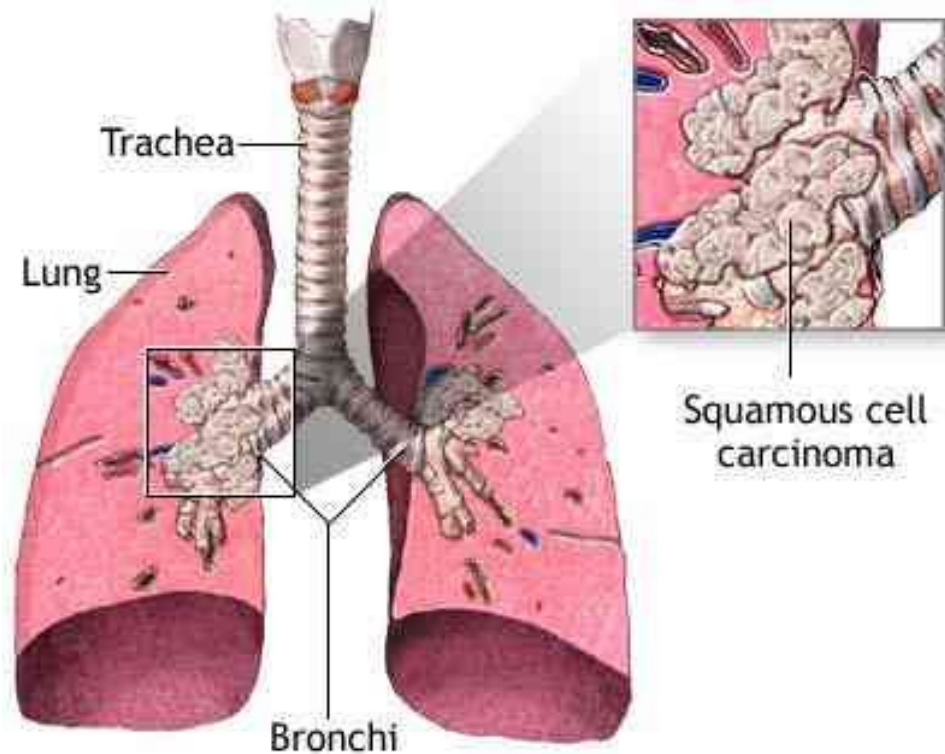


DLAŽDICOBUNĚČNÝ KARCINOM

- Etiologie a epidemiologie:
 - 25-30 % plicních karcinomů
 - asociovaný s kouřením → vzniká z metaplastického dlaždicového epitelu bronchů → dysplazie → CIS → invazivní karcinom

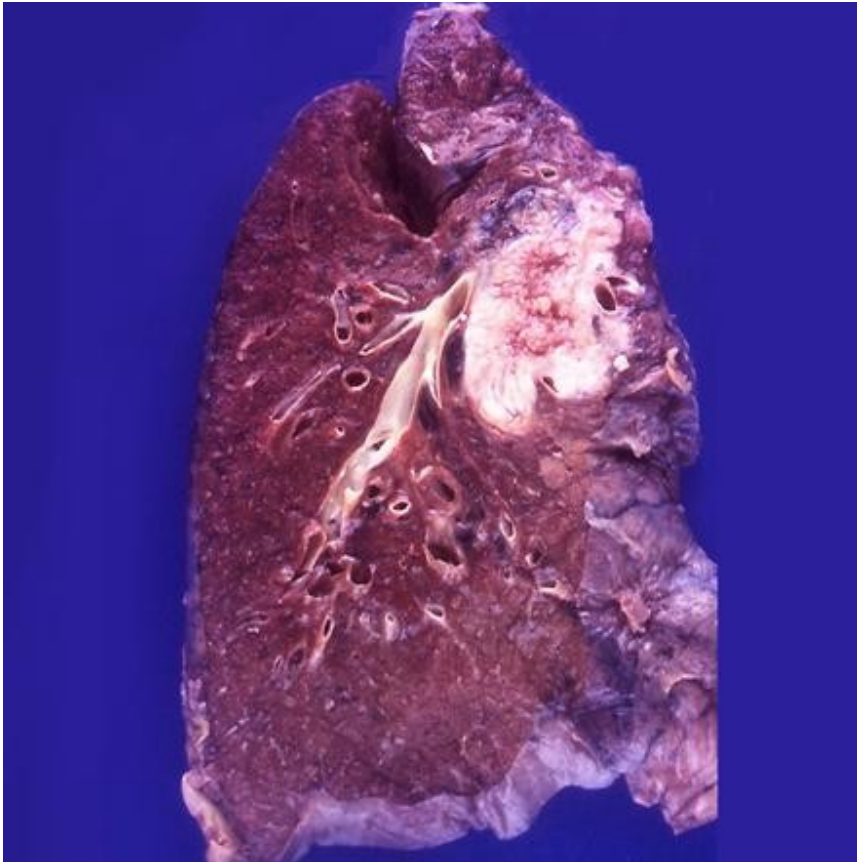
DLAŽDICOBUNĚČNÝ KARCINOM

- Lokalizace:
 - Poměrně často v oblasti hilu – vychází z bronchu
- Biologické chování:
 - Metastazuje v pozdějších stadiích → klinické symptomy
- Komplikace:
 - Obstrukce bronchu (exofytický růst)
 - Dušnost, opakované záněty plic, krvácení

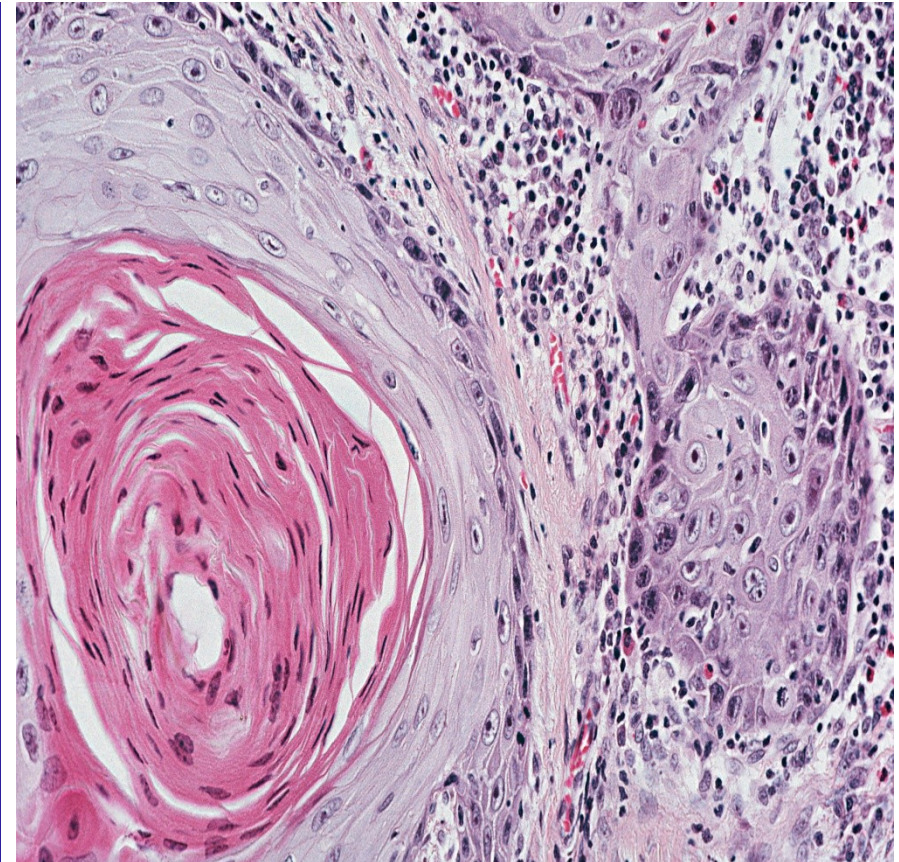


DLAŽDICOBUNĚČNÝ KARCINOM

Návaznost na bronchus



Rohové (kankroidové) perly

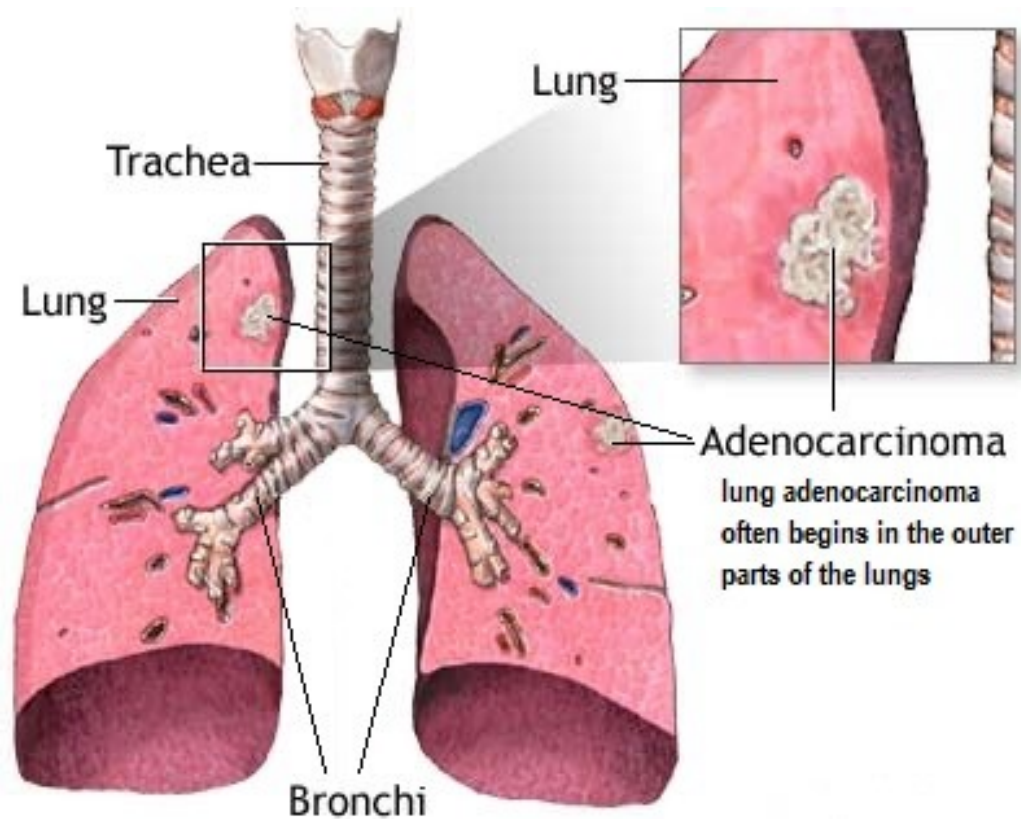


ADENOKARCINOM

- Etiologie a epidemiologie:
 - 25 - 30 % plicních karcinomů
 - Je jasná asociace s kouřením, ale současně nejčastější tumor nekuřáků

ADENOKARCINOM

- Lokalizace:
 - Spíše periferně a v okolí žizev, ale i centrálně
- Biologické chování:
 - Poměrně pomalý růst
 - Nevytváří velkou masu
 - Může poměrně časně metastázovat

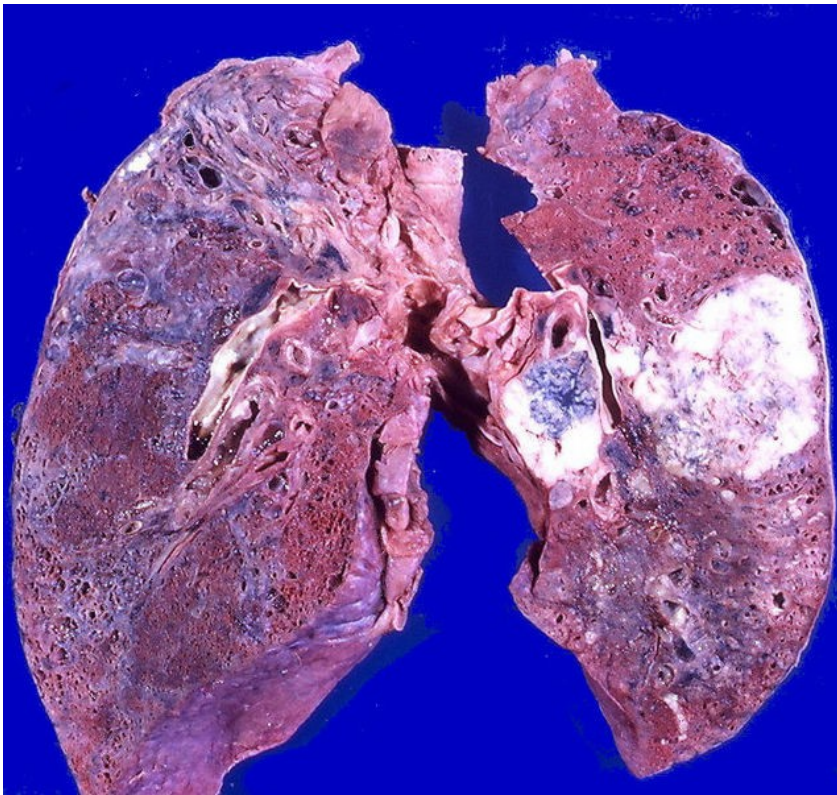


ADENOKARCINOM

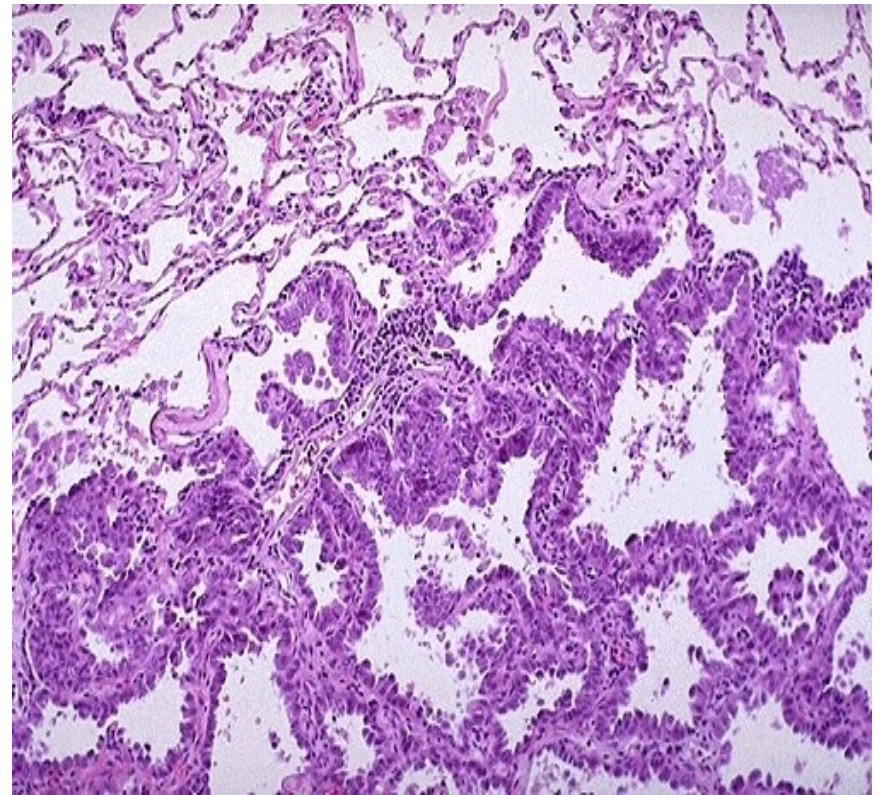
- Prekurzorová léze:
 - Atypická adenomatózní hyperplázie (AAH)
 - Ložiska parenchymu s atypiemi alveolární výstelky (Clarovy bb. a pneumocyty 2. typu) do 5 mm
- Typy:
 - Adenokarcinom in situ (AIS)
 - Velikost ≤ 3 cm
 - **Není invazivní**
 - Minimálně invazivní adenokarcinom (MIA)
 - Velikost ≤ 3 cm, predominantně lepidický způsob růstu s ≤ 5 mm invazí
 - Invazivní adenokarcinom
 - Velikost > 3 cm, nebo invaze > 5 mm

ADENOKARCINOM

Ložisko v periferii parenchymu



AIS

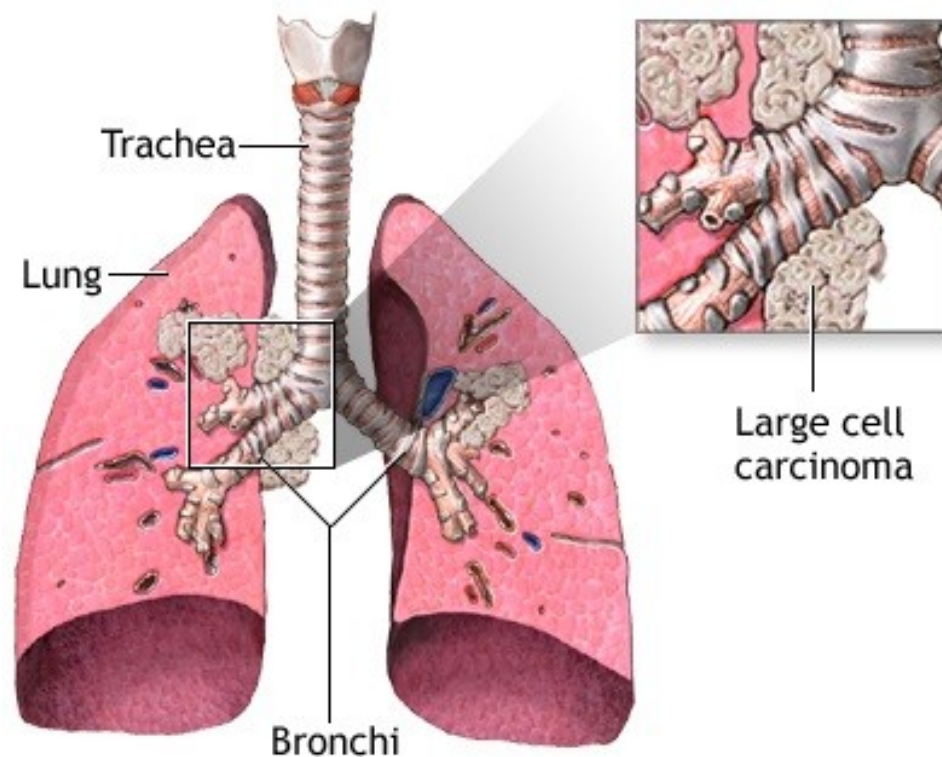


VELKOBUNĚČNÝ KARCINOM

- Etiologie a epidemiologie:
 - 10 – 15 % plicních karcinomů
- Definice:
 - = Nediferencovaný karcinom, který postrádá morfologické známky diferenciaci ke karcinomu malobuněčnému, adenokarcinomu či dlaždicobuněčnému.

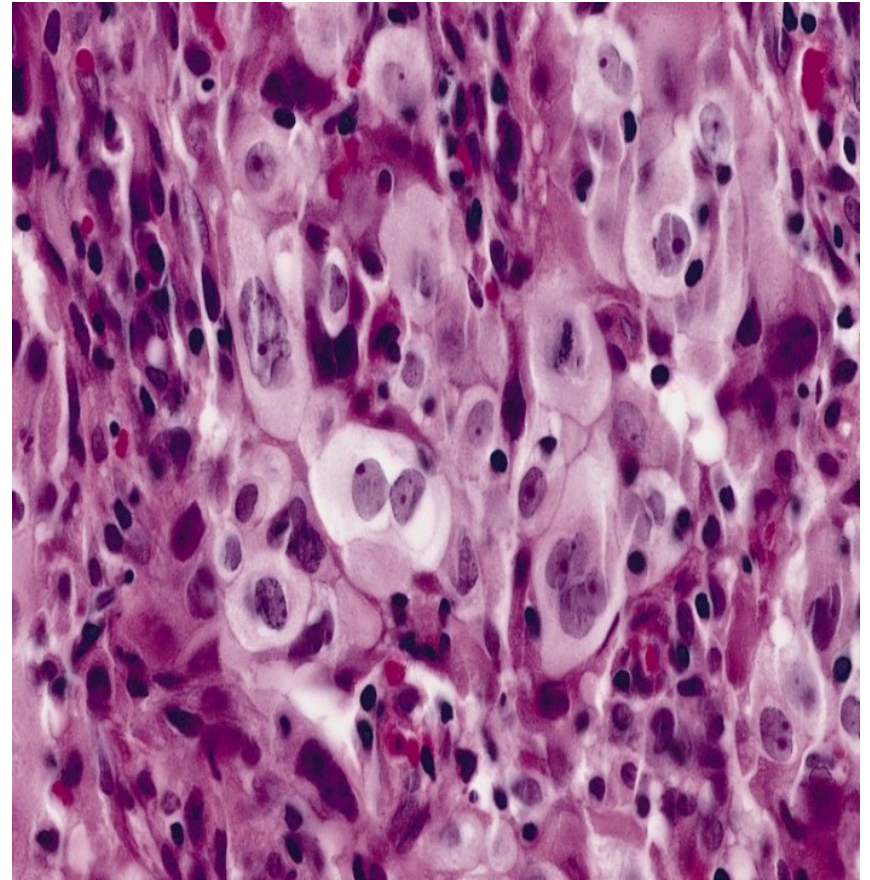
VELKOBUNĚČNÝ KARCINOM

- Lokalizace:
 - Spíše centrálněji
- Biologické chování:
 - Agresivní, rychle se šíří, časně metastázy → špatná prognóza



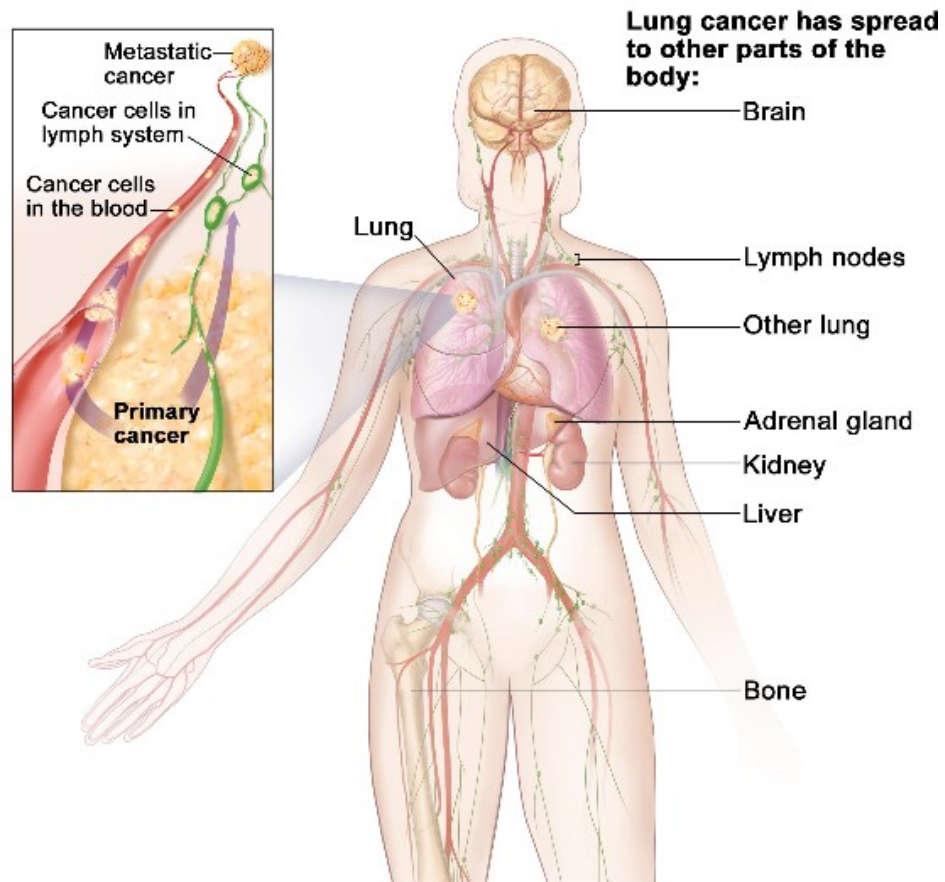
VELKOBUNĚČNÝ KARCINOM

- Mikro:
 - Velké anaplastické buňky a mnohojaderné buňky



METASTATICKÝ POTENCIÁL PLICNÍCH KARCINOMŮ

- Lymfatické uzliny
 - Plicní hilus, mediastinum
- Druhostranná plíce
- Pleura
- Játra
- Mozek
- Nadledviny
- Kost



PATOLOGIE PLEURY

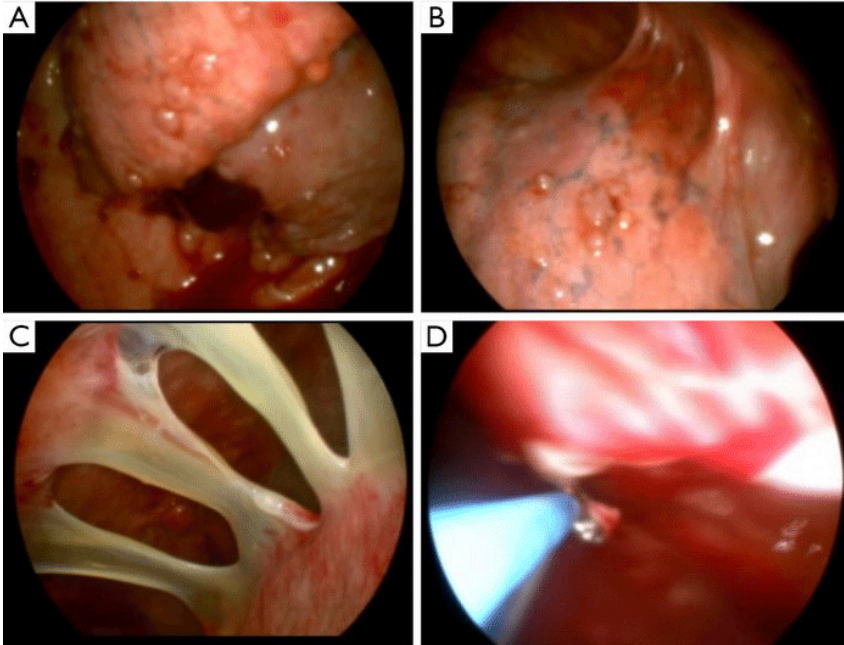
- Záněty
- Patologický obsah
- Nádory

ZÁNĚTY PLEURY (PLEURITIDY)

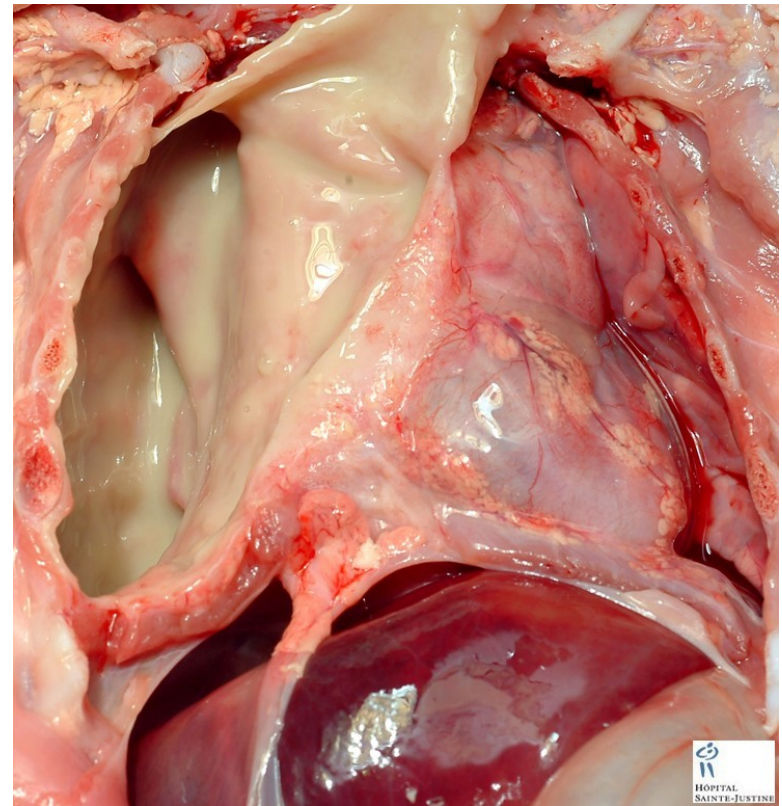
- Nejčastější patologický proces
- Etiologie:
 - Plicní zánět (častěji)
 - Plicní infarkt
 - Tumor
- Fibrinózní zánět → vznik vazivových srůstů
- Hnisavý zánět = pyothorax (empyém)

PLEURITIDA

Pleurální srůsty



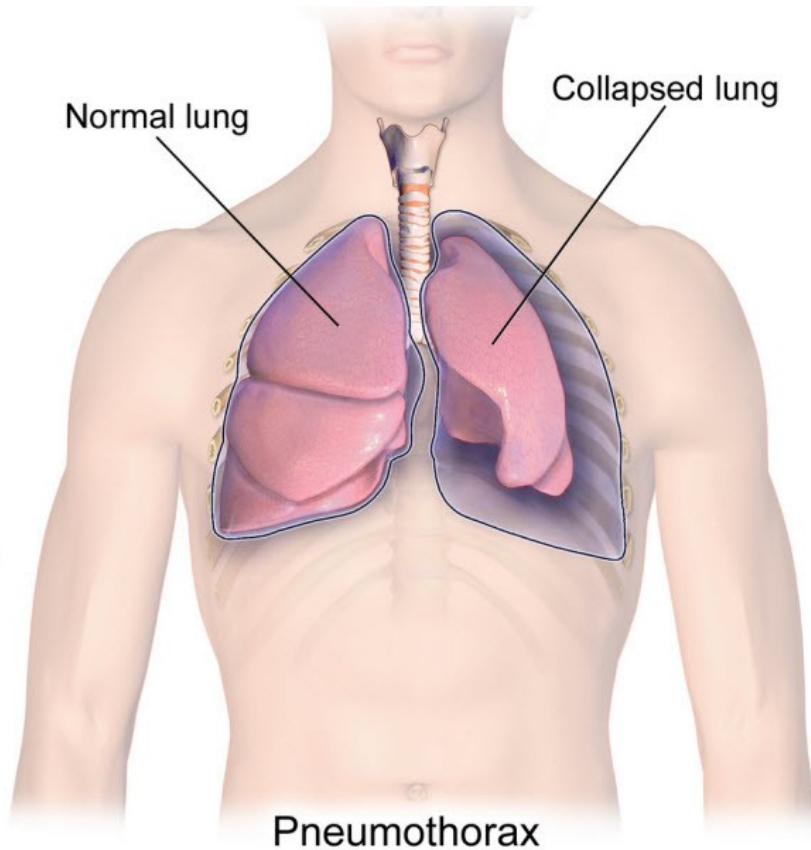
Empyém



PATOLOGICKÝ OBSAH PLEURÁLNÍ DUTINY

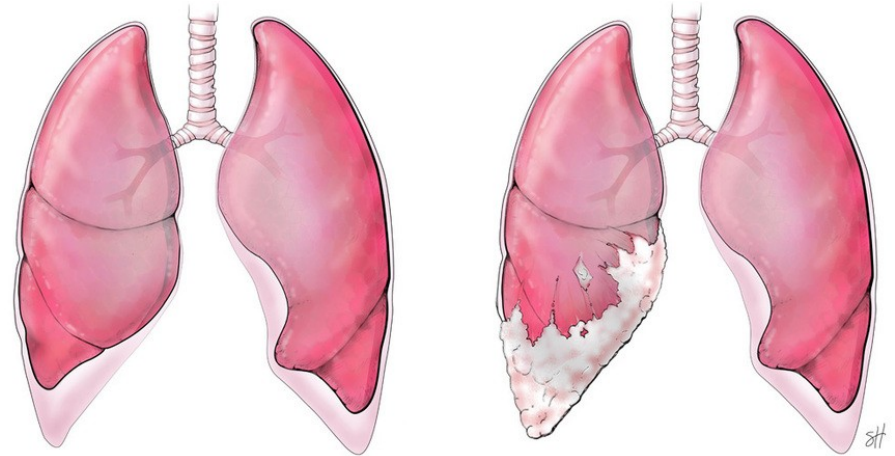
- Hemothorax
 - krev v pohrudniční dutině
- Hydrothorax (fluidothorax)
 - tekutina (výpotek) v pohrudniční dutině, zejména u srdečního selhání
- Pneumothorax
 - Vzduch v pohrudniční dutině

PNEUMOTHORAX



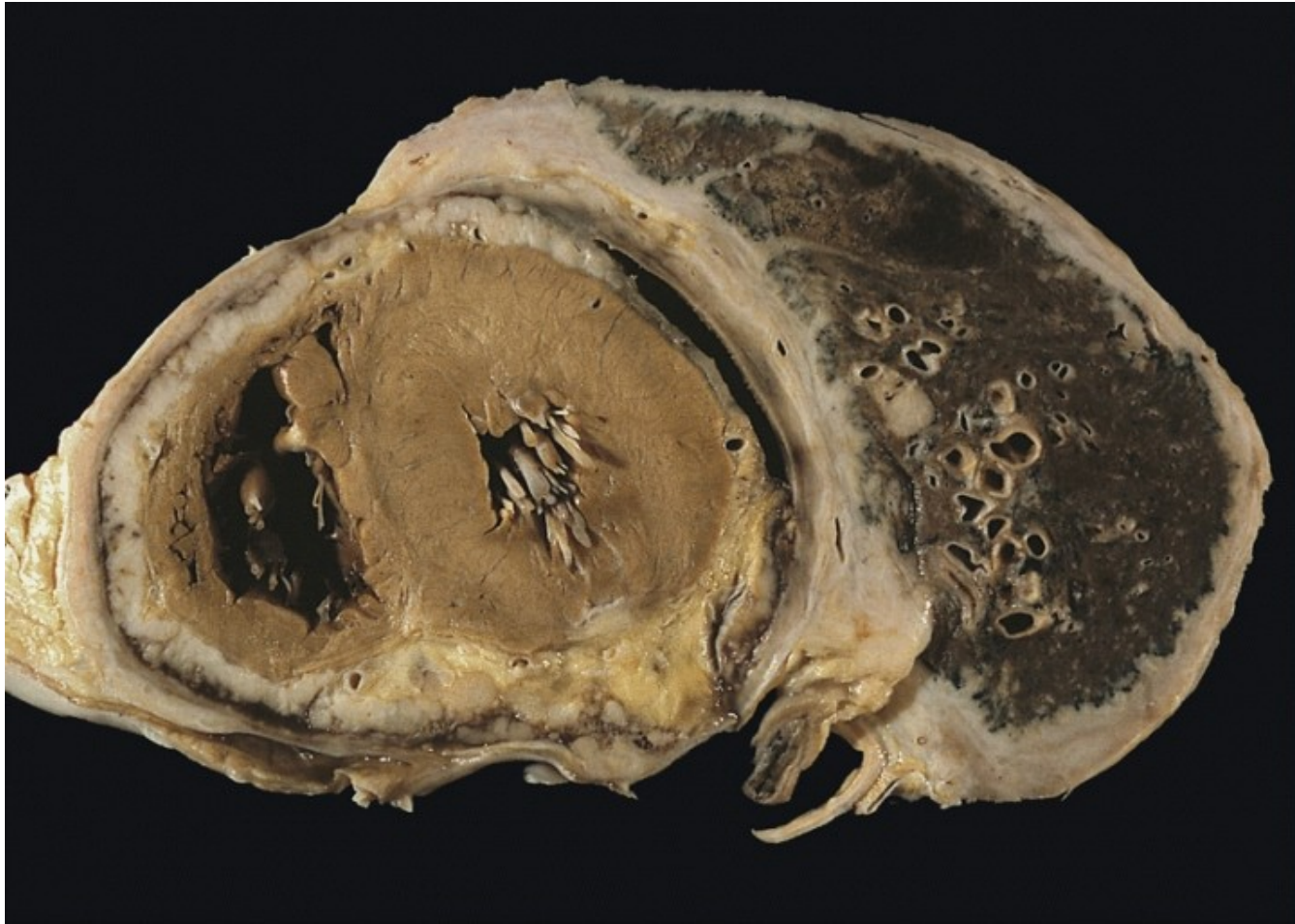
- Uzavřený
 - Poranění plíce či dolních dýchacích cest
- Otevřený
 - Poranění hrudní stěny
- Ventilový (tenzní)
 - Vzduch se do pohrudniční dutiny dostává při nádechu, při výdechu se nemůže dostat ven → jednostranný přetlak → komprese srdce a velkých cév → akutní srdeční selhání

NÁDORY PLEURY



- Primární
 - Mezoteliom
 - Maligní tumor, lokálně agresivní!!!- velmi špatná prognóza
 - Bifázická, epiteloidní, sarkomatoidní a desmoplastická varianta
 - Asociace s asbestem
 - Solitární fibrózní tumor
 - nejisté biologické chování

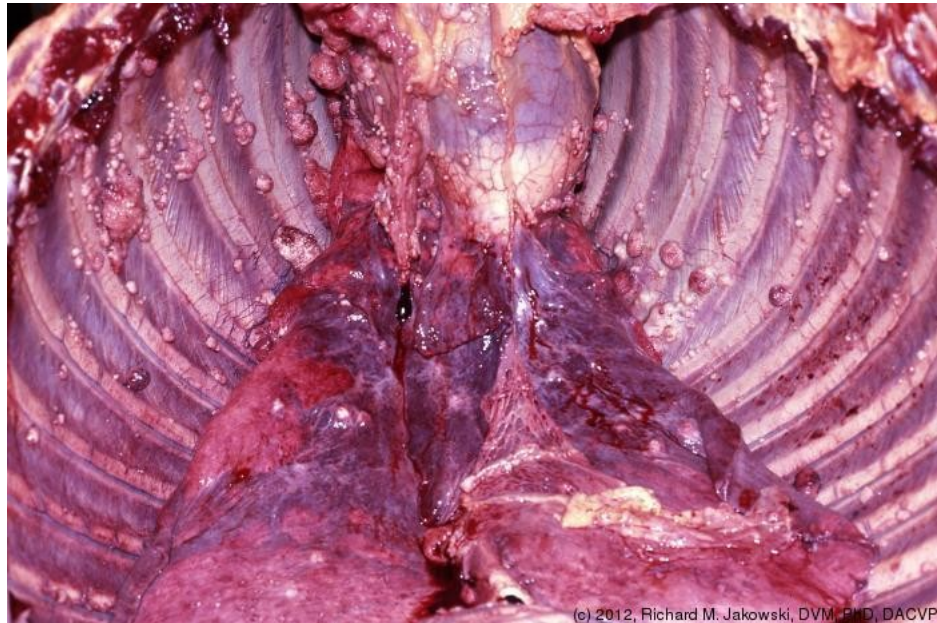
MEZOTELIOM



NÁDORY PLEURY

Karcinomatóza pleury

- Sekundární (častější)
 - Metastázy
 - Přímé prorůstání z okolí
 - Rozsev vícečetných uzlíků po pleuře = karcinomatóza pleury



(c) 2012, Richard M. Jakowski, DVM, PhD, DACVP

- Děkuji za pozornost...