

Fyzioterapie po poranění ruky a zápěstí, komplikace

Komplexní regionální bolestivý syndrom

Traumatické léze

- ▶ Poranění měkkých tkání
- ▶ Luxace
- ▶ Zlomeniny

Poranění měkkých tkání

- ▶ **Neurovaskulární svazek** – nejčastěji na volární straně, ostrým předmětem, poraněn bývá n. medianus, n. ulnaris, a. radialis, a. ulnaris, případně m. flexor digitorum – dle rozsahu poranění, terapie – chirurgická – co nejdříve od úrazu (6 – 12hod) – sutura nervů, cév, repozice fraktury a sutura šlach v jedné době při sdruženém poranění, imobilizace
- ▶ **Poranění šlach** – izolovaně nebo společně s poraněním neurovaskulárního svazku a frakturou zápěstí

Poranění flexorů ruky

- ▶ Řezná, bodná poranění
- ▶ Sportovní úrazy (např. u horolezců)
- ▶ Spontánní např. u RA
- ▶ Terapie – chirurgická – primární časné ošetření do 24 hod (riziko infekce), primární odložené do 2 tý, pozdější ošetření nemívá takové výsledky
- ▶ Imobilizace
- ▶ Časná rehabilitace

Rehabilitace

- ▶ Obnovit funkci ruky
- ▶ Časně mobilizační programy – umožní úplné zhojení a zároveň brání adhezím, dřívější návrat pevnosti šlachy
- ▶ Množství mobilizačních programů – pasivní a aktivní
- ▶ Volba rehabilitačního programu závisí jednak na specifickém přístupu a preferencích chirurga, který šlachu reparuje, dále na přítomnosti přidružených poranění, na typu jizvy, věku pacienta a jeho celkovém zdravotním stavu (přidružená onemocnění, abúzus), jeho zdatnosti, inteligenci a pacientově spolupráci

Dlahování

- ▶ Statické – sdružená poranění nebo dočasně v době nutné zachovat imobilizaci pro dobré zhojení
- ▶ Dynamické – tvořeny pohyblivými komponentami, součástí jsou elastické gumičky nebo dráty napojené na pružinu, které vytvářejí konstantní nebo nastavitelný tah působící na klouby, zajišťují kontrolu pohybu po rekonstrukci šlach
- ▶ Úplná imobilizace – děti mladší desíti let, pacienti s kognitivním deficitem nebo pacienti, kteří jsou z různých důvodů neschopni nebo neochotni zapojit se do rehabilitačního programu

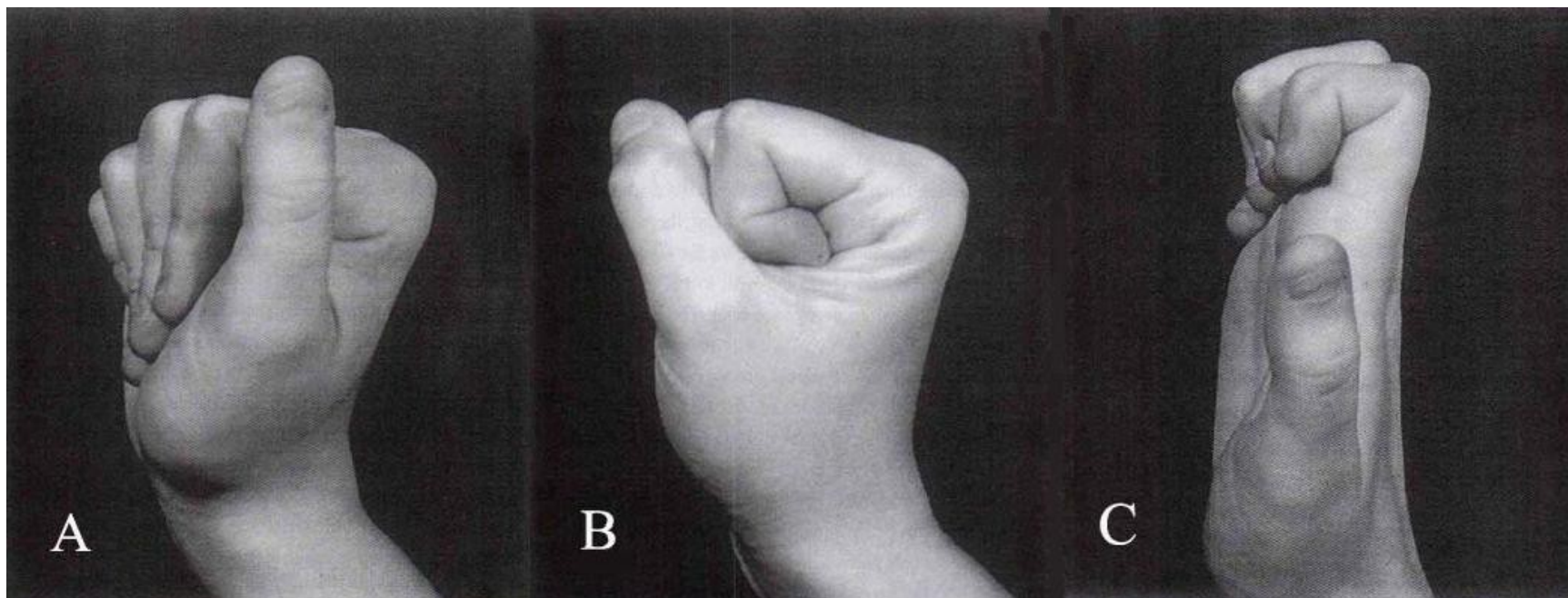
Časné stadium

- ▶ Časně po operaci
- ▶ Dorzální dlahá – flekční postavení zápěstí a v MP kl, 24 h denně, sejmutí pouze na cvičení s fyzioterapeutem – pasivní pohyby
- ▶ Elevace končetiny
- ▶ Ošetření jizvy po extrakci stehů

Střední stadium

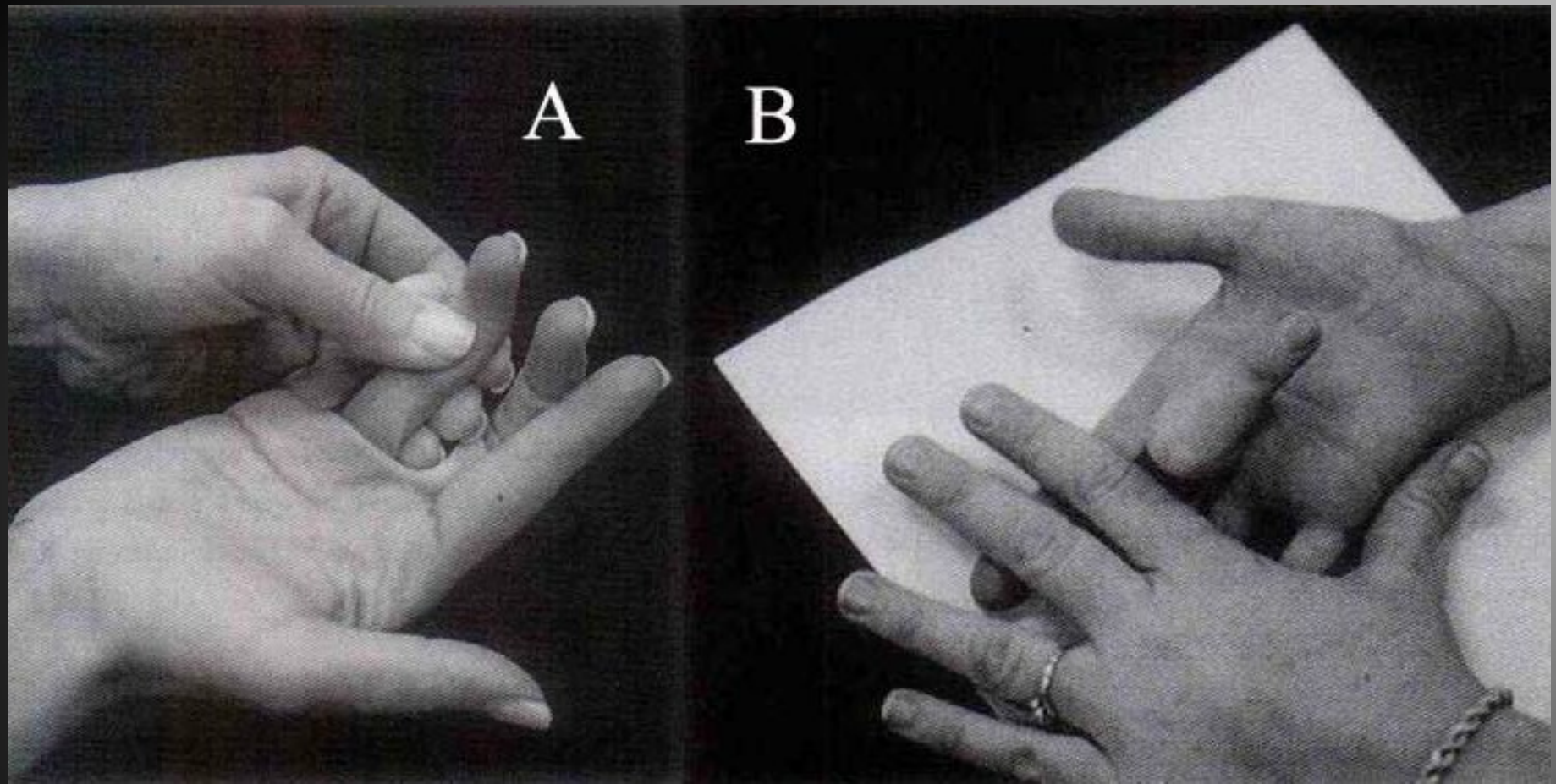
- ▶ 3. – 4. tý
- ▶ Původní dorzální dlahu nahrazena dorz. dlahou zajišťující neutrální postavení v zápěstí, MP v mírné flexi
- ▶ pasivními pohyby ve všech kloubech prstů + aktivní flexí prstů – nejdříve 10 opakování pasivní flexe a extenze, poté následuje 10 opakování aktivního cvičení na diferenciaci šlachového skluzu

Cvičení na diferenciaci šlachového skluzu. A „rovná pěst“ – maximální skluz šlachy FDS proti přilehlým strukturám, B „plná pěst“ – maximální skluz šlachy FDP proti přilehlým strukturám, C „hákovitá pěst“ – maximální vzájemný skluz FDP a FDS šlach.



Pozdní stadium

- ▶ 4. – 6. tý
- ▶ Odložení dlahy
- ▶ MTT, PIR, mobilizace
- ▶ Ošetření jizvy
- ▶ Fyzikální terapie – UZ, laser
- ▶ Blokovací cvičení
- ▶ Nácvik úchopů



Blokovací cvičení: A – izolovaný skluz šlachy >>>
FDP, B – izolovaný skluz šlachy FDS.

Trénink úchopů



Large
Diameter



Ring



Medium
Wrap



Light Tool



Index Finger
Extension



Thumb-
Index
Finger



Thumb-2
Finger



Thumb-3
Finger



Thumb-4
Finger



Adduction



Power
Sphere



Tripod



Precision
Disk



Parallel
Extension



Extension
Type

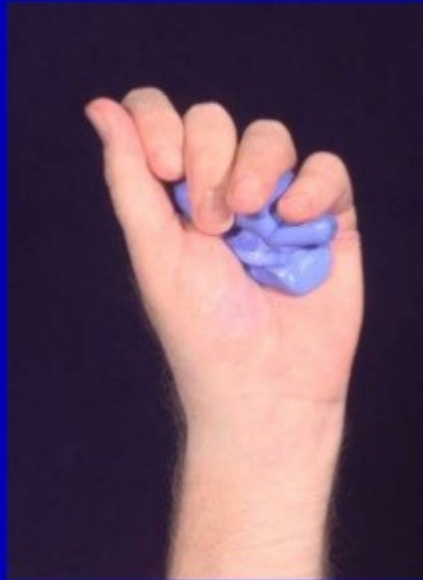

Lateral
Pinch



Lateral
Tripod

Resistive exercise



Časná pasivní mobilizace

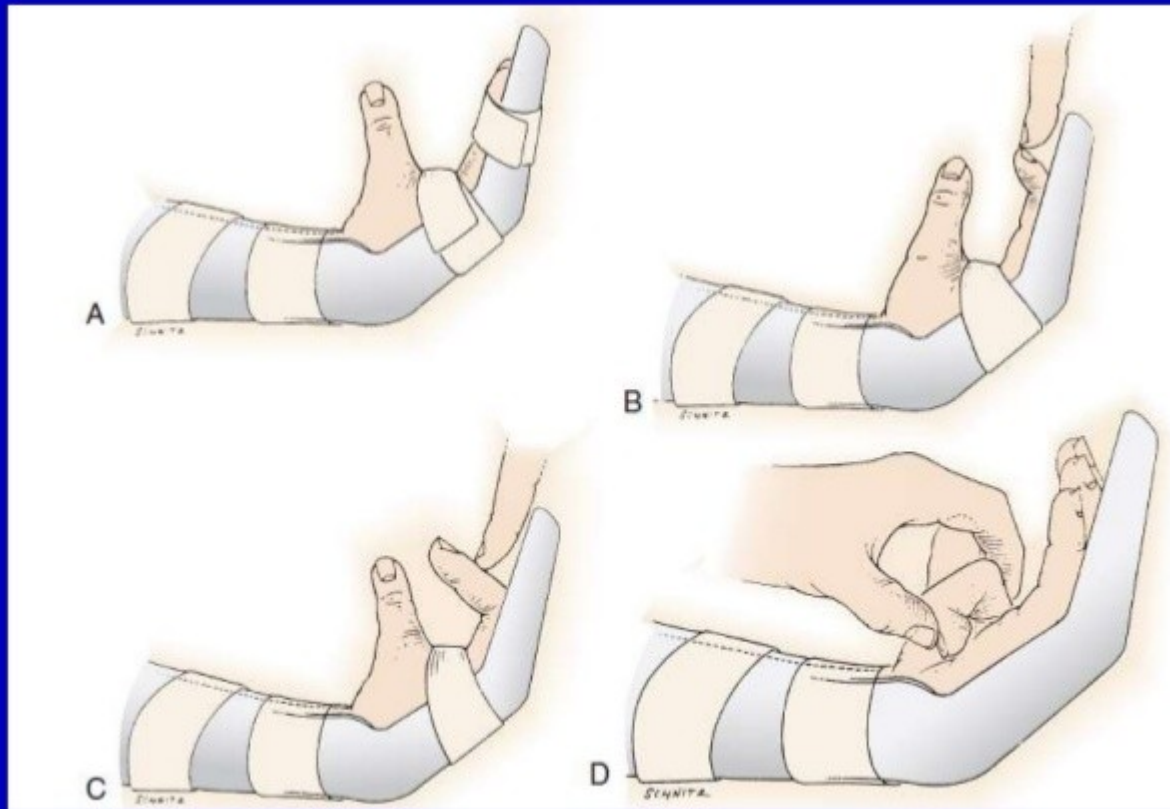
- ▶ Kleinertova metoda
- ▶ Duran– Houser metoda – bez tahu gumiček během cvičení
- ▶ U obou přístupů (Kleinert a Duran–Houser) – předloketní dorsální dlahu již během operace – MP klouby a zápěstí ve flexi (flexorové šlachy nejsou napjaté), IP klouby jsou ponechány volně nebo je lze extendovat do neutrální pozice
- ▶ Sádrová dlahu bývá nahrazena termoplastickou v prvním nebo druhém týdnu – umožňuje pasivní flexi prstů a zároveň aktivní extenzi dlahou limitována + dynamická trakce gumičkami

Kleinertův program

0 – 3. den	0 – 4. týden	4. – 6. týden	6. – 8. týden
Dorsální ochranná dlahu – zápěstí a MP klouby ve flexi, IP klouby v plné extenzi, elastická trakce vedoucí od nehtu přes palmární kladku na palmární stranu předloktí.	Hodinová aktivní extenze, limitovaná dlahou, s následnou pasivní flexí. Péče o ránu a jizvu.	Dorsální ochranná dlahu někdy nahrazována zápěstní manžetou s elastickou trakcí. Noční ochranná dlahu k prevenci flekčních kontraktur. Aktivní cvičení na diferenciaci šlachového skluzu (viz str. 4). Začátek blokovacích cvičení v 6. týdnu.	Začátek progresivních odporovaných cvičení.



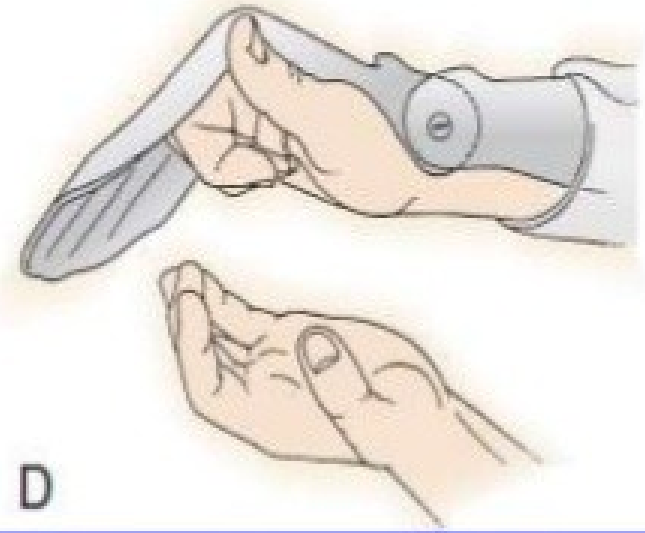
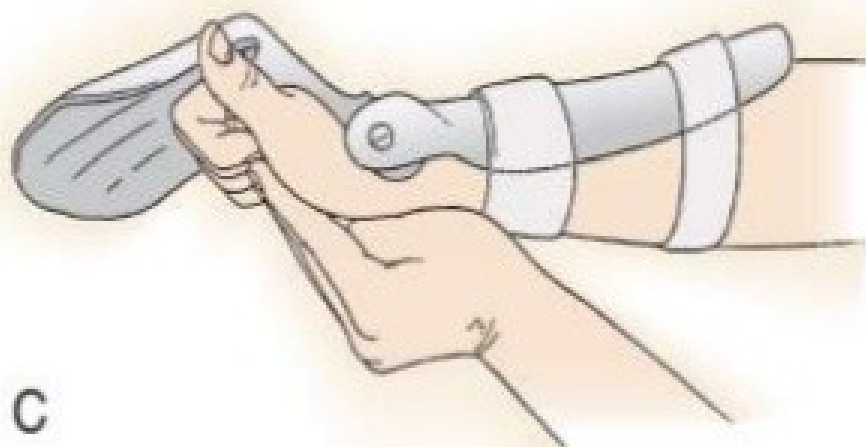
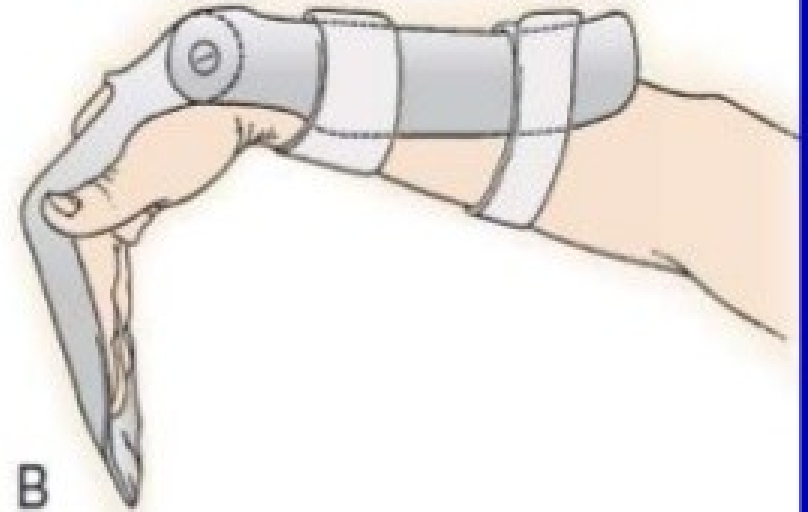
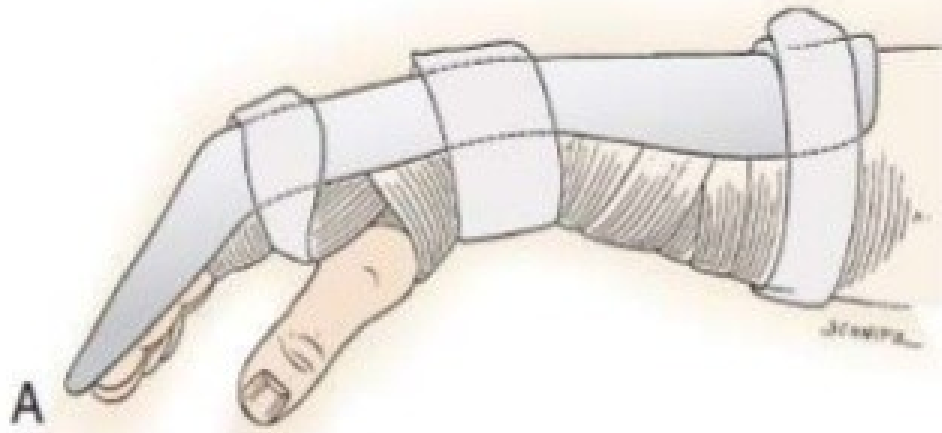Kleinertova dlahá – MP a PIP klouby drženy >>>
dynamickou trakcí ve flexi, DIP klouby jsou
však extendovány



Duran–Houserova metoda – modifikovaná >>>

Časná aktivní mobilizace

- ▶ aktivní kontrakce postiženého flexorového svalu
- ▶ dostatečně silná reparační technika
- ▶ dobré znalosti fyzioterapeuta a plná spolupráce pacienta
- ▶ Metoda „hold and place“ – prsty pasivně umístěny do flexe a pacient se snaží mírnou svalovou kontrakcí udržet tuto pozici

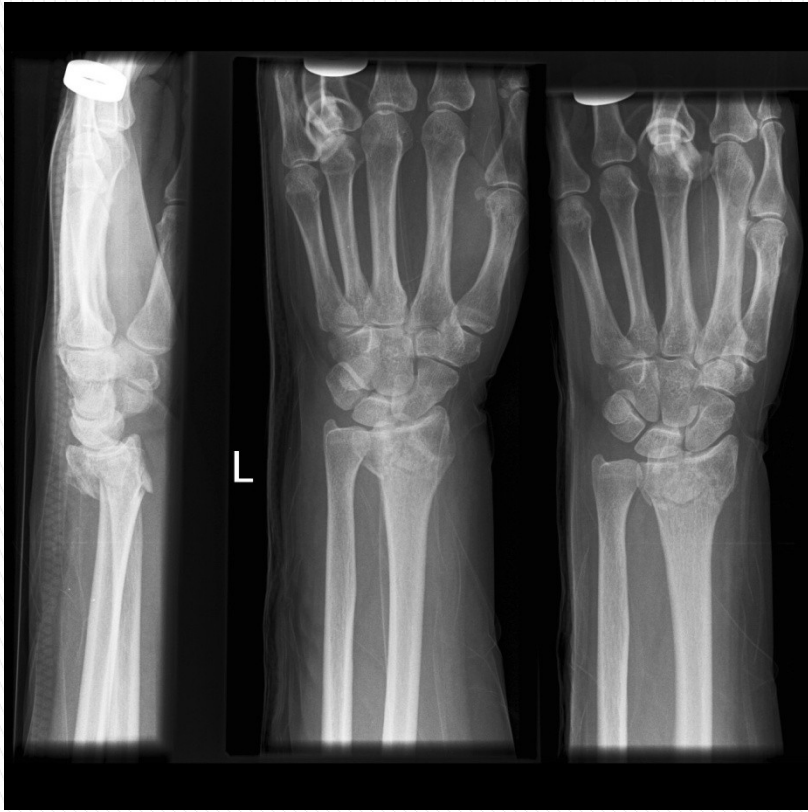

Poranění extensorového aparátu

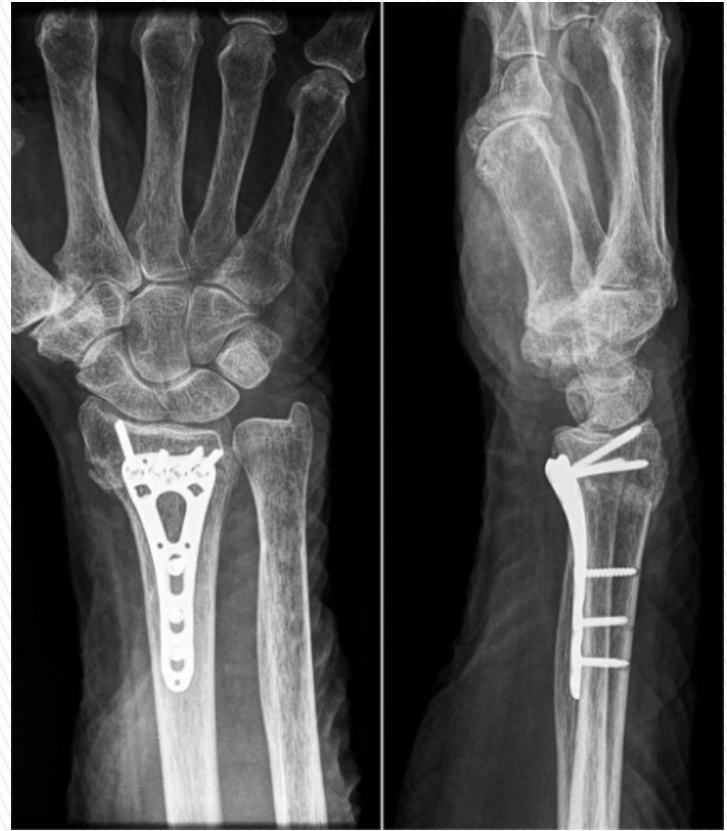- ▶ Méně pevná šlacha než flexorová
- ▶ Nejen řezná poranění, často i ruptury
- ▶ Terapie – ošetření co nejdříve od úrazu, imobilizace volární dlahou v neutrálním postavení po dobu 6tý
- ▶ RHB až po 6ti týdnech – uvolnění jizvy, nejprve vyzkoušíme, zda je pac. schopen udržet extendované prsty ve středím postavení, nacvičuje se aktivní EX a dukce prsů, až poté přidáváme cvičení do FI – velmi šetrné, ne v plném rozsahu, aby nedošlo k poškození šlachy

Fraktury

- ▶ Nejčastější frakturou – zlomeniny distálního předloktí, typická u starších lidí s osteoporózou
- ▶ Collesova fraktura – zl. distálního rádia s dislokací periferního fragmentu směrem dorzálním, pád na ruce při DF v zápěstí
- ▶ Smithova fraktura – zl. distálního rádia s volární dislokací fragmentu, pád na ruce při PF v zápěstí
- ▶ Zl. zápěstních kůstek
- ▶ Zl. metakarpů, falangů

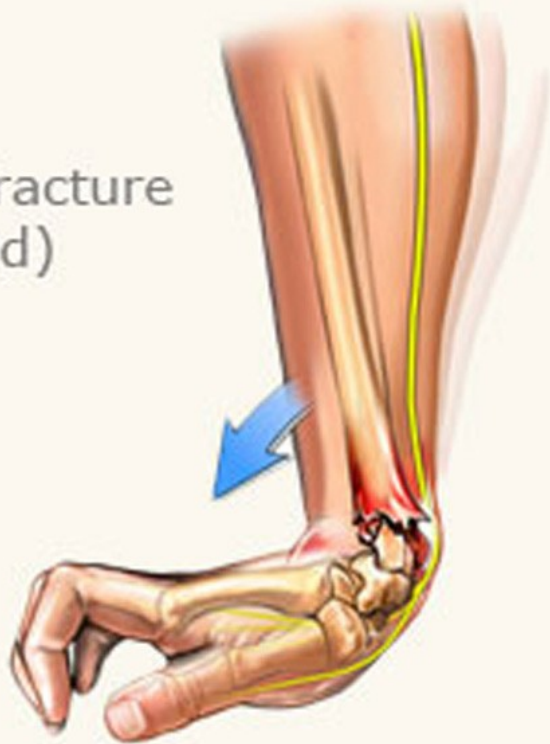


Coles Fracture

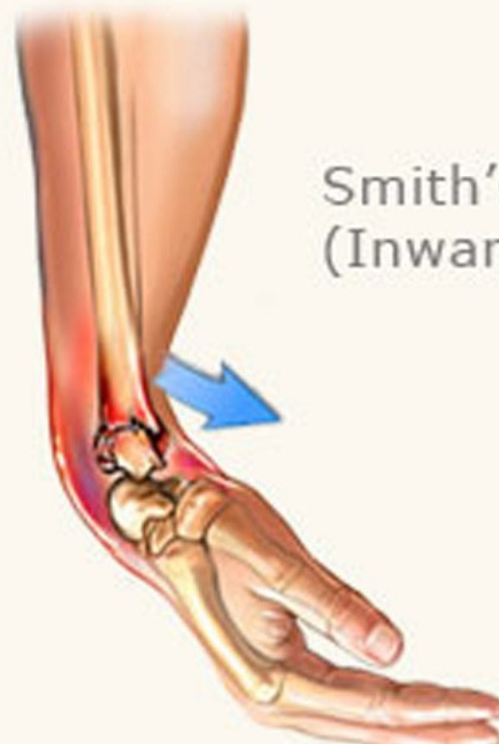

ORIF

Colle's Fracture
(Outward)



Smith's Fracture
(Inward)



Terapie

- ▶ Konzervativní – u nedislokovaných zlomenin a imobilizace sádrovou dlahou
- ▶ Chirurgická – dislokované zl. – repozice, stabilizace fragmentů a imobilizace sádrovou dlahou, popřípadě ortézou
- ▶ Doba imobilizace 4 – 6 tý – dle léčby, kontrolních snímků

Rehabilitace

- ▶ **Období imobilizace**
- ▶ Fyzikální terapie – ledování, magnetoterapie
- ▶ Elevace předloktí
- ▶ LTV volných částí

▶ **Období mobilizace**

- ▶ K obnovení hybnosti, svalové síly a funkce ruky
- ▶ FT – ledování, magnetoterapie, vířivá koupel
- ▶ MTT – míčkování, PIR
- ▶ Mobilizace
- ▶ Pasivní, aktivní s dopomocí, aktivní cvičení k obnovení svalové síly + odporová cvičení
- ▶ Trénink úchopů a jemné motoriky k obnově fce ruky

Komplexní regionální bolestivý syndrom

- ▶ Df: chronicky probíhající bolestivé stavy, které vznikají převážně jako následek úrazu, jsou regionálně lokalizovány, vyznačují se klinickými změnami s maximem distálně od místa prvotní noxy; klinické změny přesahují svojí intenzitou i trváním očekávaný průběh základního postižení, mohou vyústit do výrazné poruchy pohybových funkcí a jeví různou progresi v čase
- ▶ jiná ne tak přesná označení – algodystrofický sy, Sudeckův sy

Klasifikace a rozdělení KRBS

- ▶ nejednoznačná etiologie
- ▶ disproporcionalita – diskrepance příčiny a následku, neúplnost příznaků, nepravidelnost jejich výskytu, velké rozdíly v jejich intenzitě
- ▶ problematicky diagnostikovatelné vzhledem k velké škále symptomů
- ▶ hlavním příznakem je bolest
- ▶ u žen 4x častěji, 2x častější na HK
- ▶ KRBS I. a II. typu

KRBS I. typu

- ▶ objevuje se po účinku vyvolávající poškozující noxy (úrazy) nebo i bez zjevné příčiny
- ▶ spontánní **bolest** (tj. bolest nezávislá na stimulaci) nebo **alodynies** (bolest vyvolaná podnětem, který bolest normálně nevyvolává) či **hyperalgezie** (zvýšená odpověď na podnět vyvolávající bolest), která není omezena na oblast izolovaného periferního nervu a není úměrná vyvolávající příčině
- ▶ **edém**, poruchy prokrvení a potivosti kůže v bolestivé oblasti – poruchy vazomotorické
- ▶ motorický deficit – snížená sval. síla, rychlá únava
- ▶ trofické změny – ve všech vrstvách – kůže (tenká), podkoží, svaly, klouby, kosti (skvrnitá osteoporóza)
- ▶ vliv sympatiku

KRBS II. typu

- ▶ méně častý než I. typ
- ▶ po poranění periferního nervu
- ▶ **kauzalgie** – intenzivní palčivá spontánní bolest
- ▶ dále je symptomatologie podobná s I. typem

Etiologie

- ▶ zevní příčiny – úrazy, operace, popáleniny, přetížení, nesprávně zvolený postup léčby – např. příliš těsná dlaha, bolestivá rhlb
- ▶ vnitřní příčiny – zánět, IM, CMP, onkologická onemocnění, intoxikace
- ▶ další faktory – psychika, neurovegetativní labilita
- ▶ příčina neznámá

Stádia KRBS

▶ AKUTNÍ FÁZE

- ▶ Snížená činnost sympatiku
- ▶ Zvýšené prokrvení, teplota, potivost a lesk kůže
- ▶ Urychlený růst ochlupení a nehtů
- ▶ Místní otok, zarudnutí
- ▶ Snížená hybnost
- ▶ Bolest
- ▶ Příznaky se horší při zátěži (fyzické i psychické)

▶ **DYSTROFICKÁ FÁZE**

- ▶ 3 – 6 měsíců od působení vyvolávající noxy
- ▶ Zvýšená činnost sympatiku
- ▶ Snížené prokrvení a teplota kůže, zpomalení růstu ochlupení, lámavost nehtů, rozšíření edému
- ▶ Výraznější omezení rozsahu pohybu
- ▶ Skvrnitá osteoporóza

▶ **ATROFICKÁ FÁZE**

- ▶ Ireversibilní
- ▶ Tkáňové změny se prohlubují
- ▶ Trvalé funkční postižení invalidizující postiženého jedince

Terapie

- ▶ Komplexní – režimová opatření, fyzioterapie, fyzikální léčba, farmakoterapie (NSAR, opioidy, kalcitonin, antidepresiva), psychoterapie, popřípadě invazivní metody
- ▶ Cíle – snížit nebo potlačit bolest, zlepšit hybnost, zlepšení kvality života
- ▶ Šance na úspěšnou léčbu v případě prvních dvou stádií

Fyzioterapie

- ▶ Bezbolestná
- ▶ **Akutní fáze** – šetrné MTT, míčkování dle tolerance pac., FT – analgetické, antiedematózní – DD, středofrekvenční proudy, UZ, lokální kryoterapie, relaxační techniky
- ▶ **Dytstrofická fáze** – zlepšení trofiky, analgezie, relaxace, uvolnění zkrácených struktur, zlepšení hybnosti – MTT – PIR, ošetření TrP, mobilizace, pasivní cvičení, aktivní s dopomocí, aktivní, FT – distanční elektroterapie, vakuum–kompresivní terapie, MTU, UZ, vodoléčba dle tolerance

- ▶ **Atrofická fáze** – alespoň kompenzace nevratně porušených funkcí – kontraktury, kloubní ztuhlost – polohování, mobilizace, zlepšení svalové síly, protetické pomůcky, FT – MTU, distanční terapie

