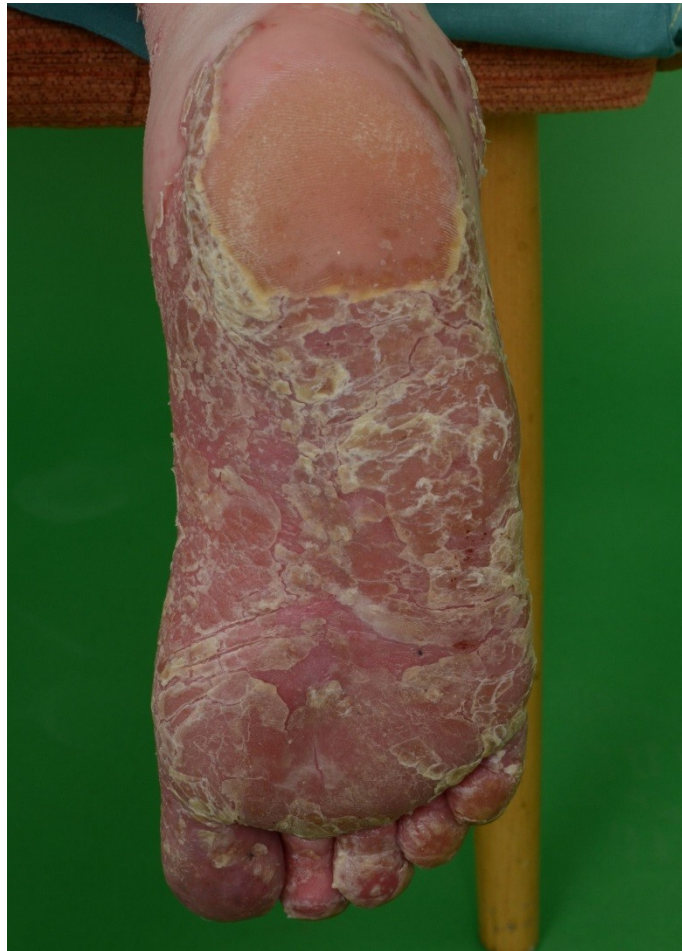

Projevy časté na ploskách



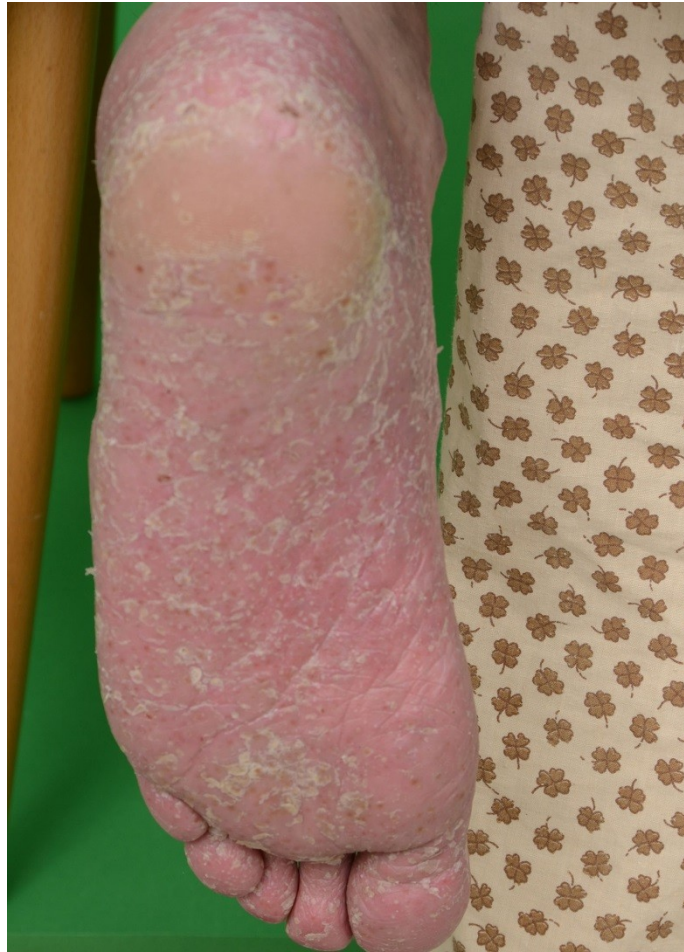MUDr. Nevřalová Klára

Psoriasis plantaris



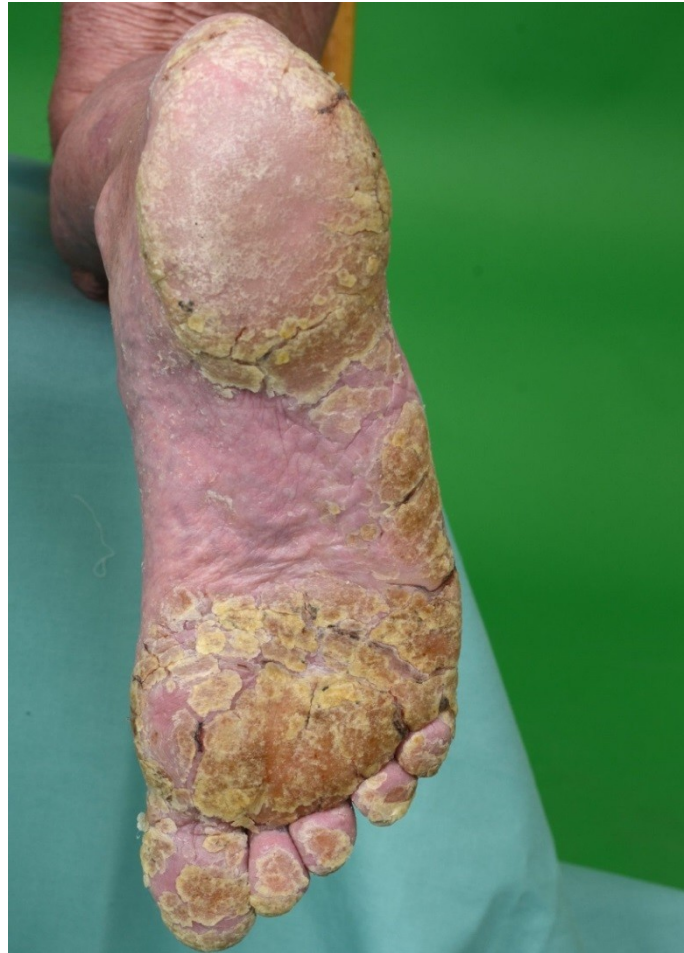K odlišení
histopatologie, známky
lupénky většinou i
jinde po těle (lokty,
kolena, sakrálně)

Pustulosis plantaris



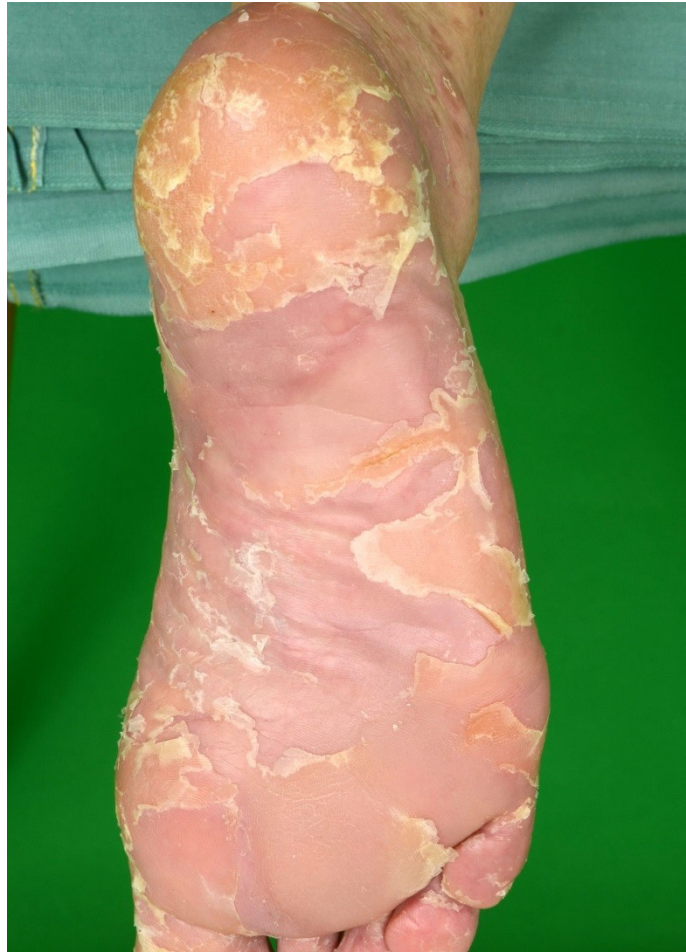Sterilní pustuly,
k odlišení
histopatologie,
často nález i na
dlaních (pustulosis
palmoplantaris)

Hyperkeratosis plantaris

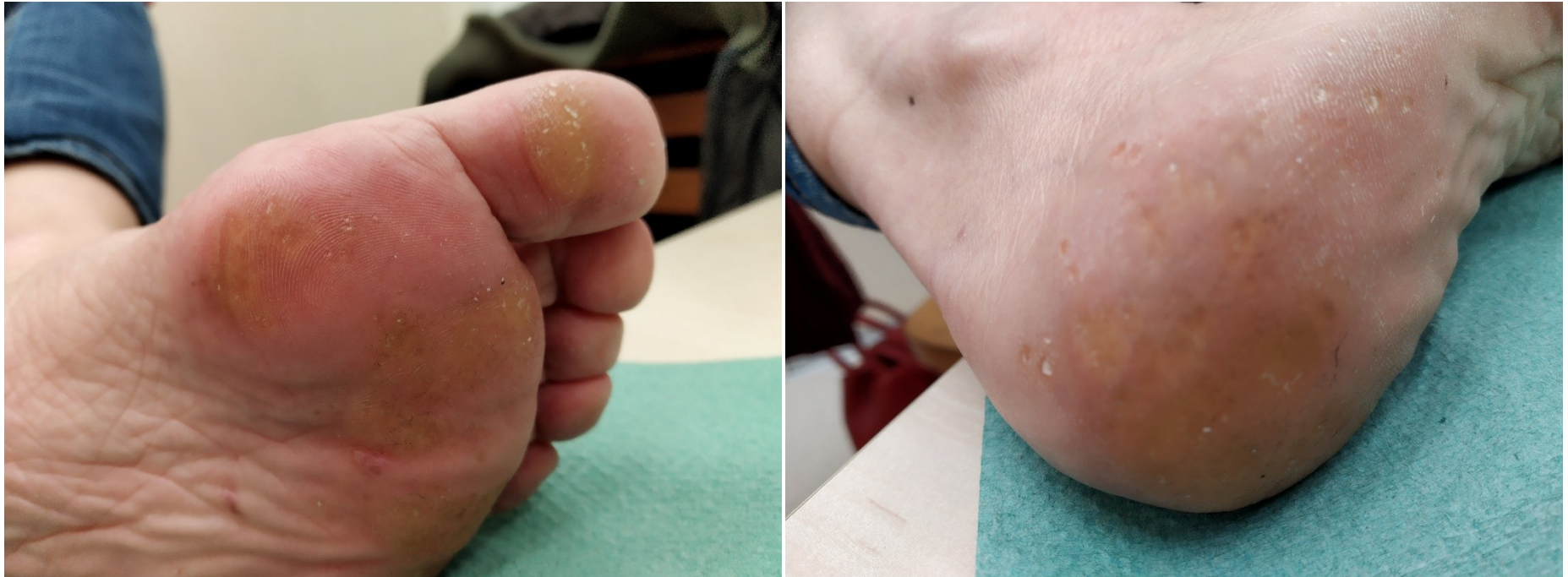

diff.dg. tinea pedis
hyperkeratotica –
pozitivní mykologie,
postižení mezíprstí a
nehtů, eczema
hyperkeratoticum -
histopatologie

Eczema hyperkeratoticum

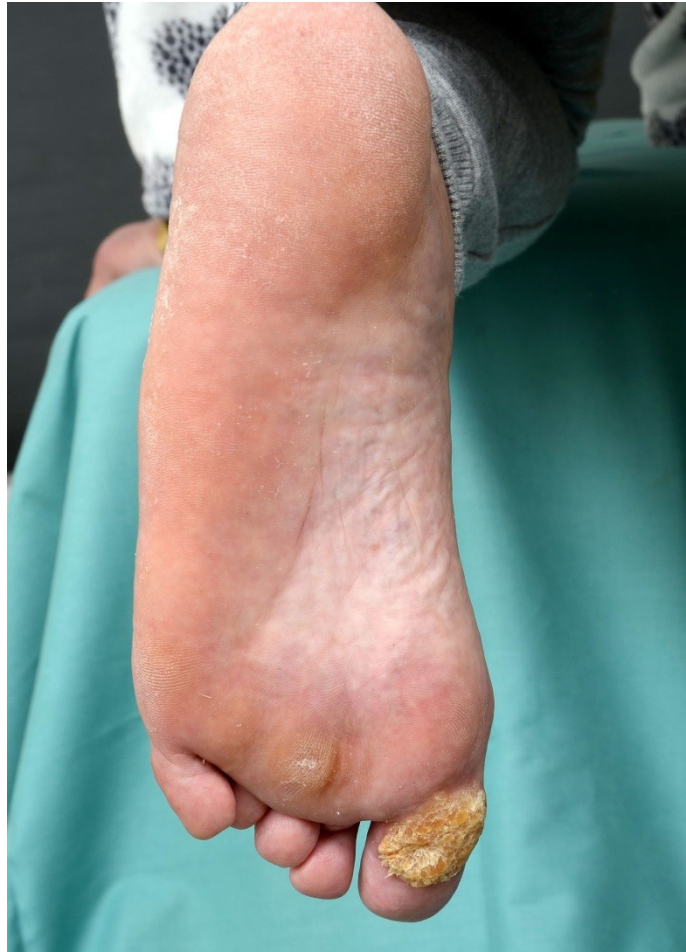

Keratosis plantaris punctata



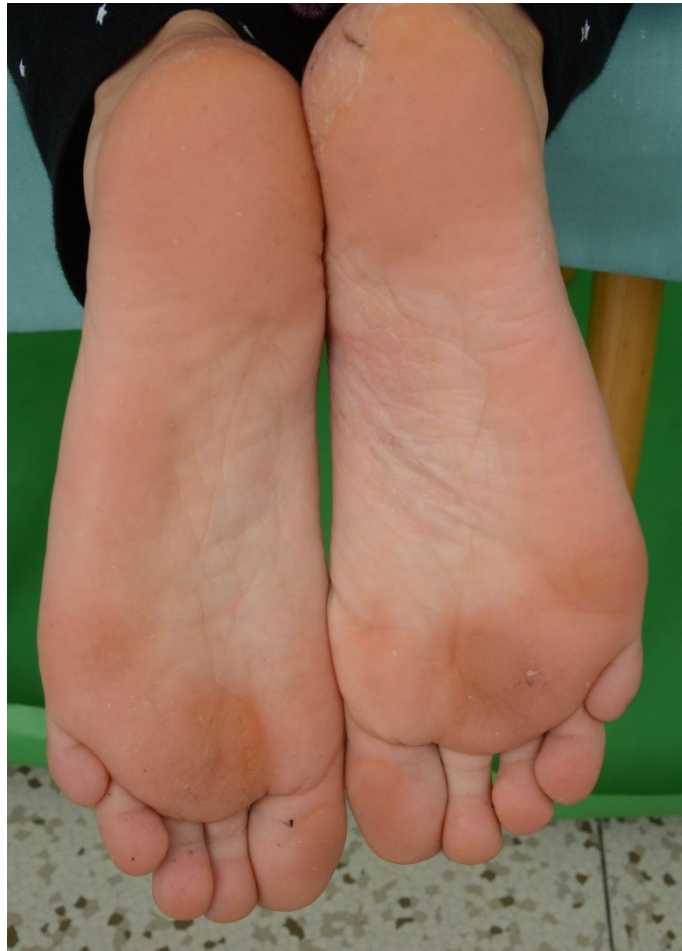Genodermatóza – Keratosis palmoplantaris punctata, AD

Verruca vulgaris plantae



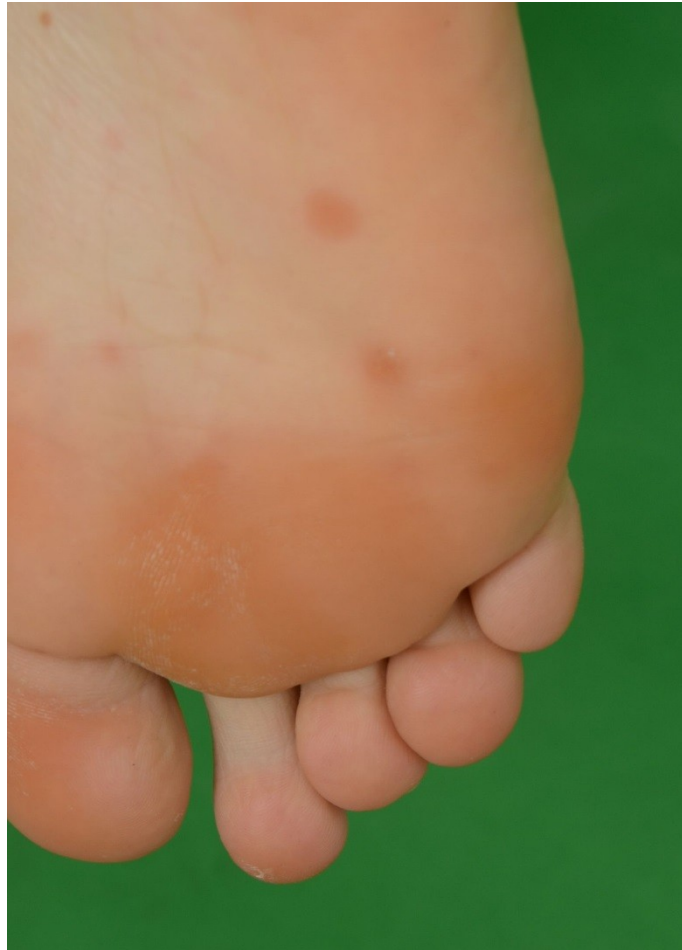HPV 1, 2, 4, 7
Solitární i mnohočetné

Clavus



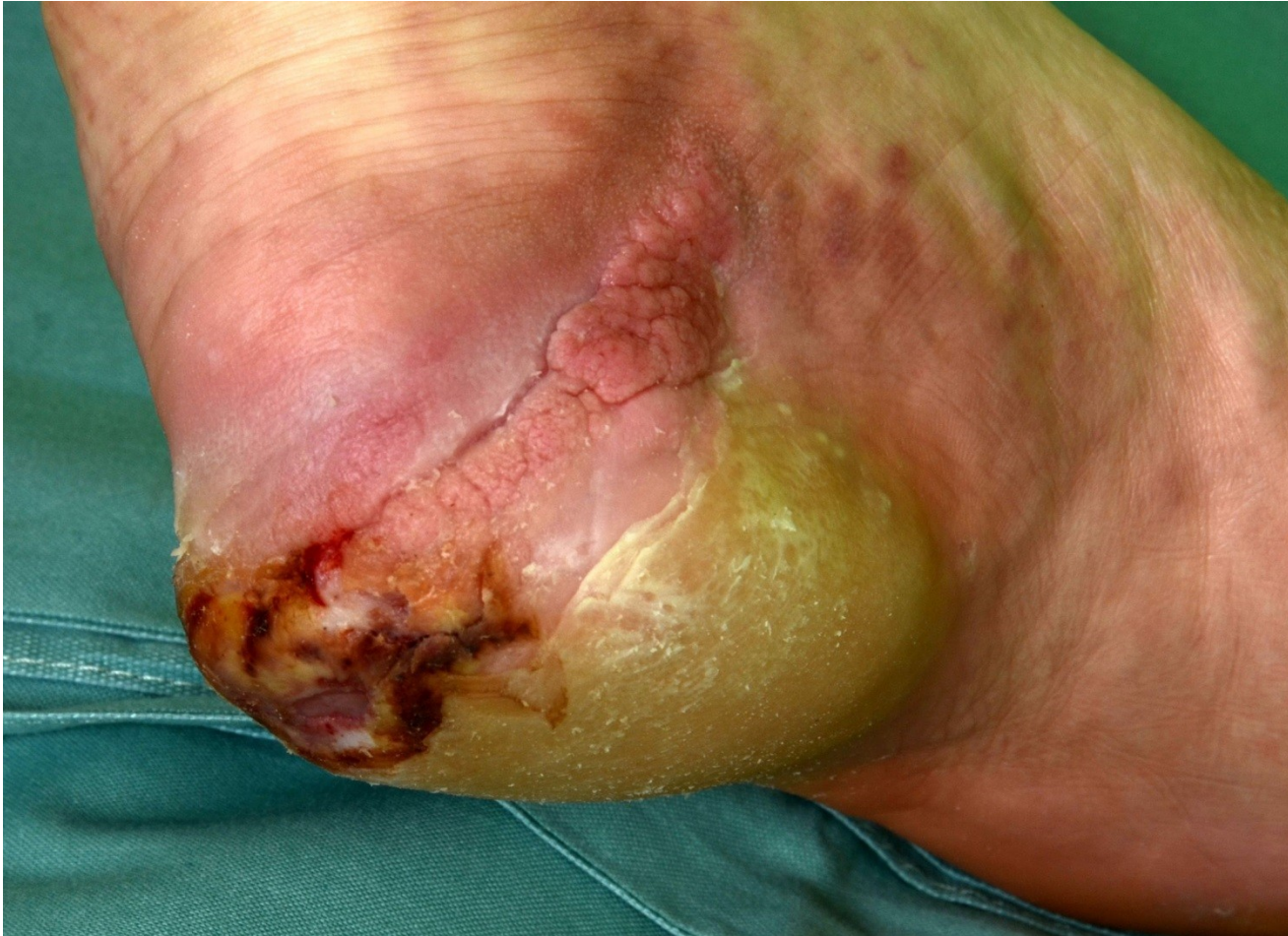Kuří oko, ložisková
hyperkeratóza nad
kloubními
vyvýšeninami

Plantární syfilidy



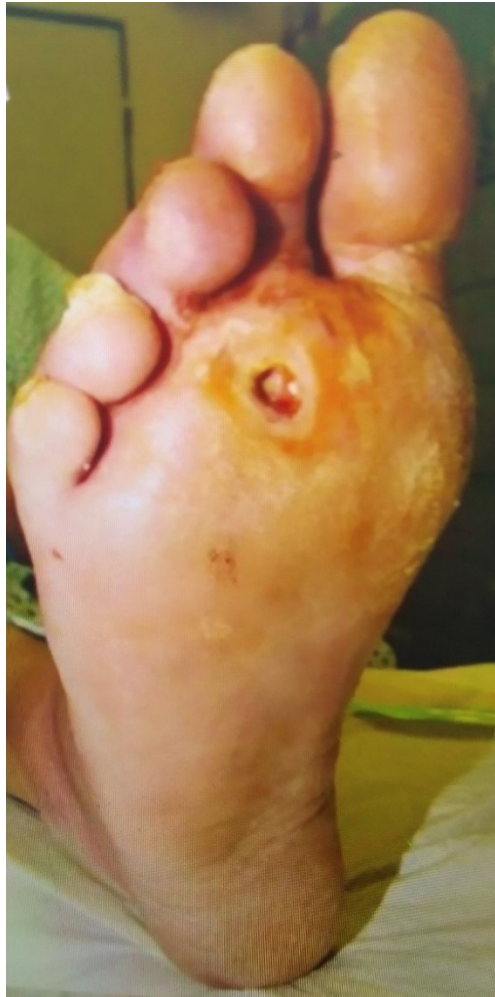Lichenoidní papuly,
Biettův límeček,
sérologické testy na
lues

Verukózní carcinom



Histopatologie,
Epithelioma
cuniculatum, carcinoma
spinocellulare

Mallum perforans



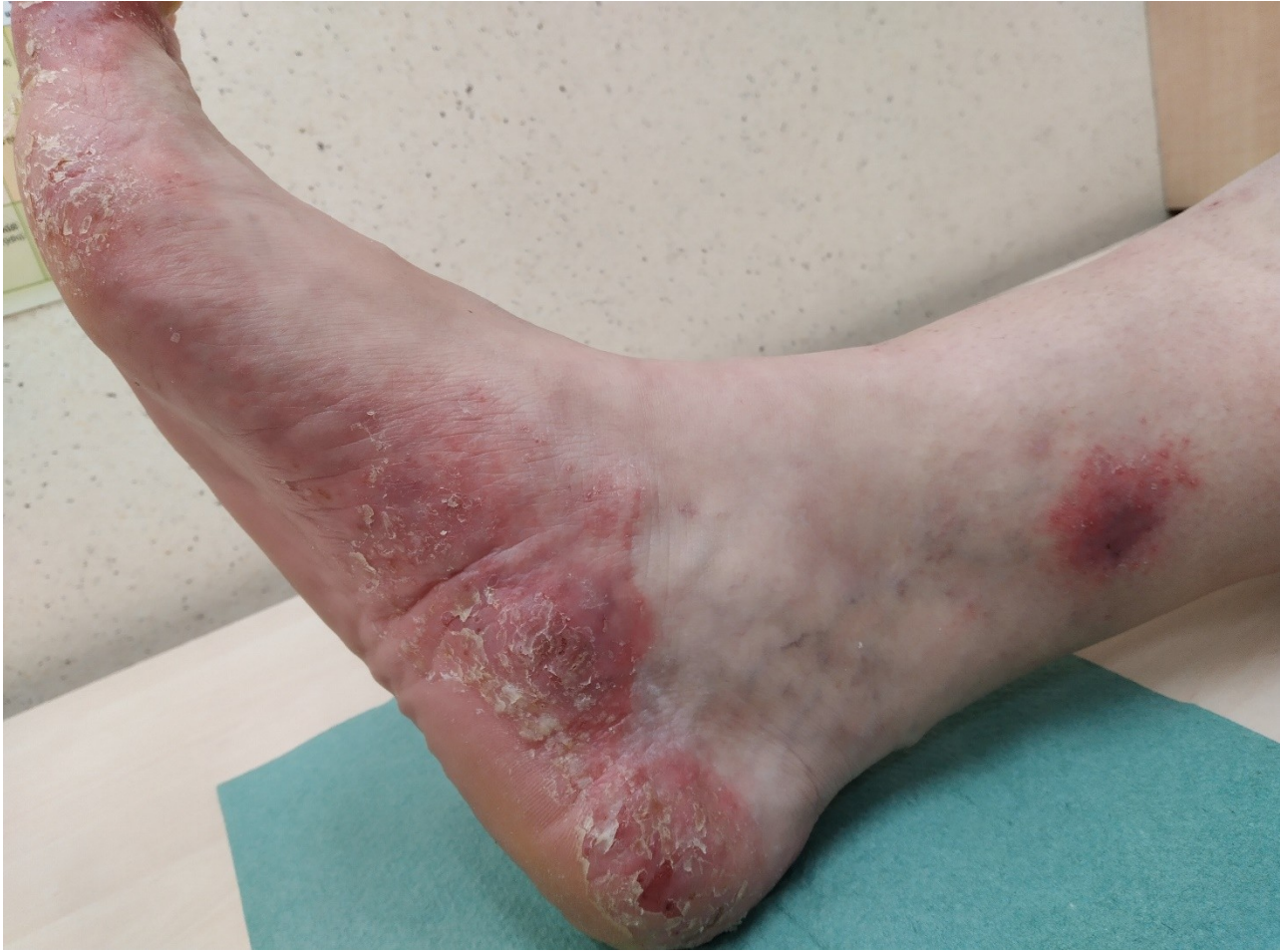Diabetes mellitus,
špatně se hojící

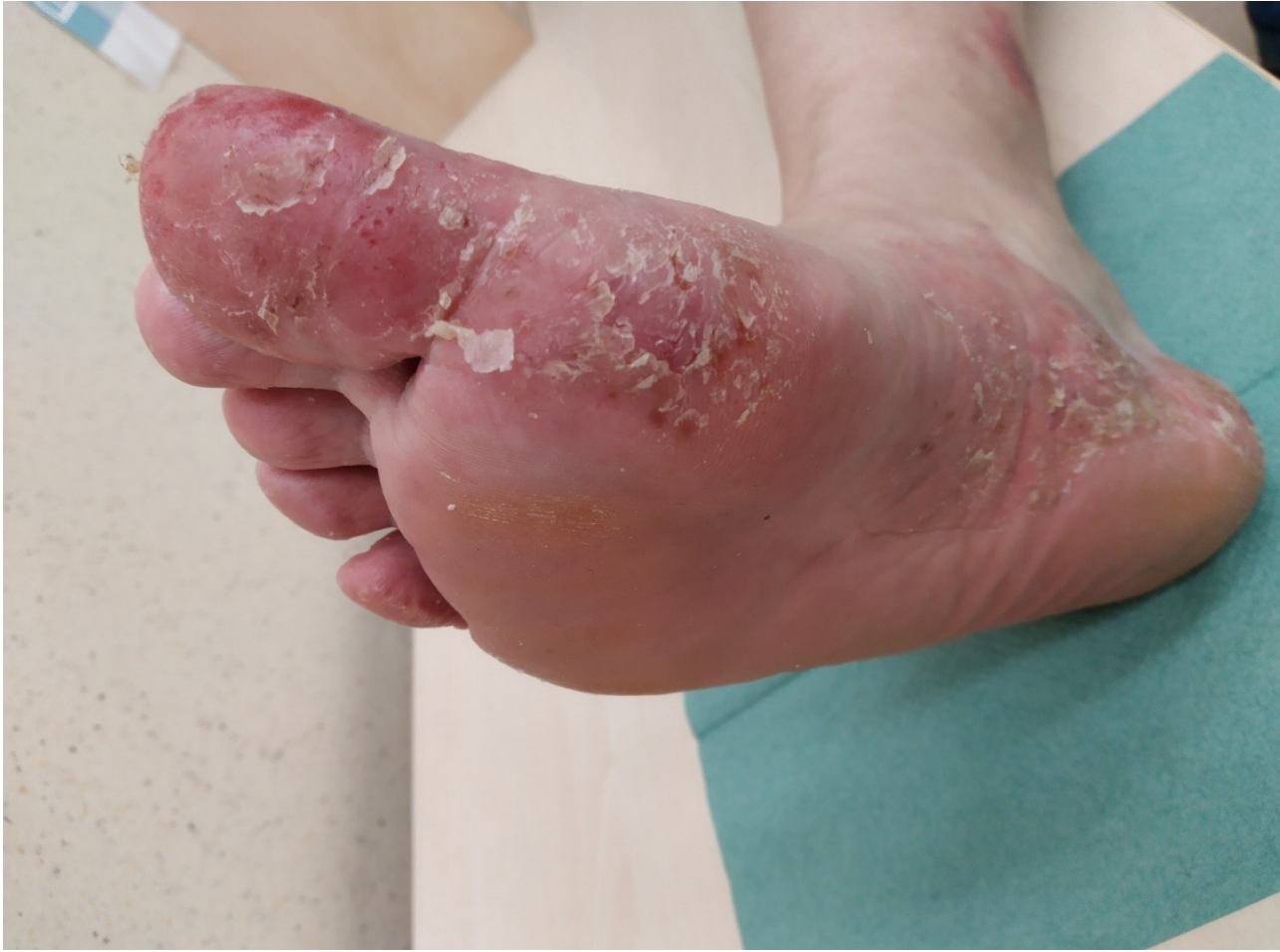K.T., r.1985

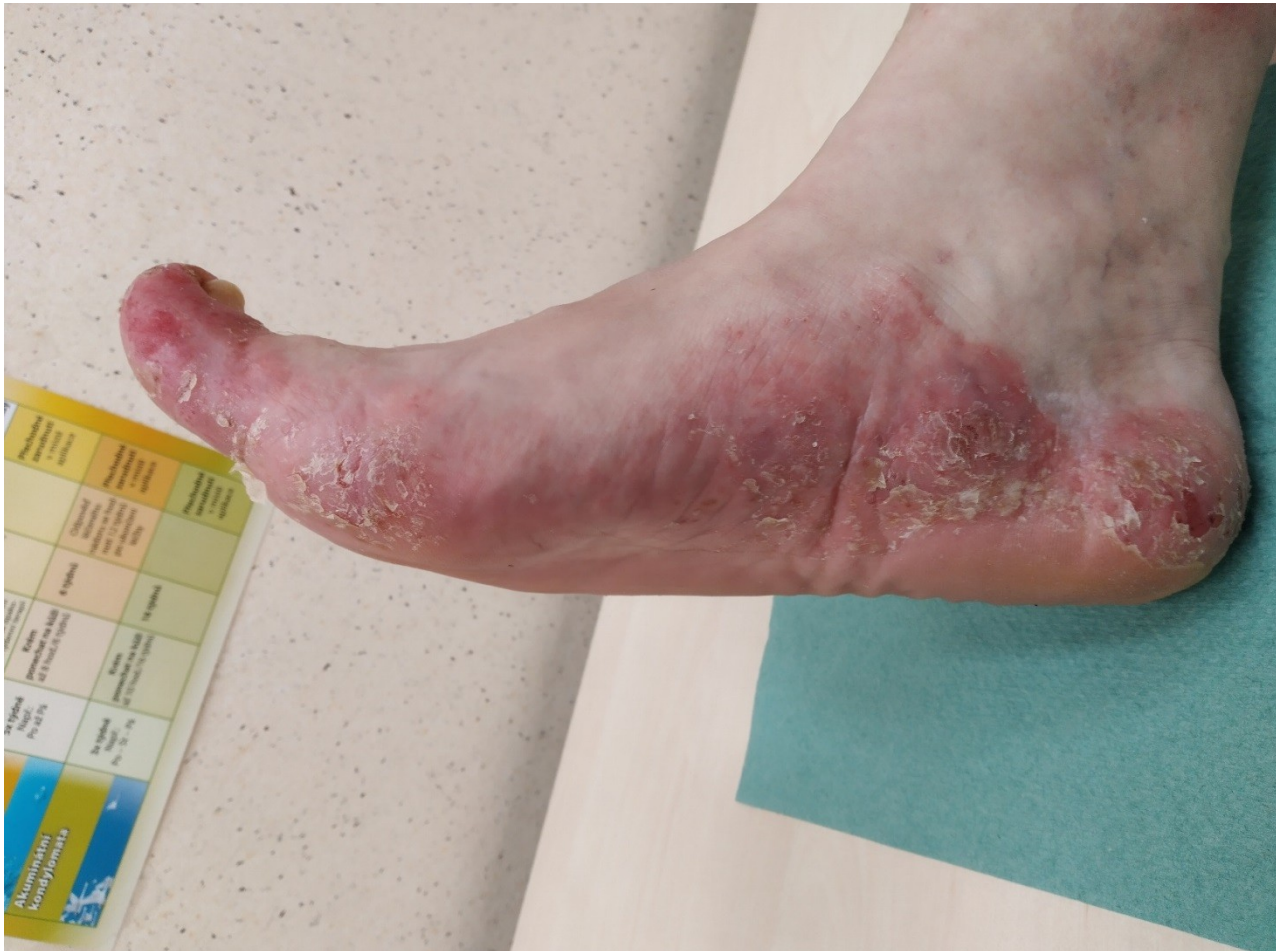- OA: M.Bechtěrev HLA B27 pozit, iridocyklitis OS in anam, mírná pozitivita ANA, hyperurikémie
- FA: Adalimumab od 20.8.2019 , NSA-Biofenac
- AA: 0
- Abúzus: 0
- RA: psoriáza negat

- NO: Asi od března 2020 tvorba terčků s deskvamací po stranách trupu, pak na ploskách a zápěstí.
- Na ploskách se opakovaně střída tvorba pustulek, pak deskvamace s erytémem.
- Šupiny na mykologii negativne. Stěr ad bact+kvasinka negat
- PE neprovedena
- Lokálně: Dermovate ung, Fucicort crm, Lipobase crm s částečným efektem


- Subj.: svědí, tvoří se praskliny
- Obj.: na ploskách, hranách a prstech erytémové terče s deskvamací, na prstu až mokvání a krvácení, dále na dlaních rukou erytém a deskvamace, na trupu a bérkách místy psoriaziformní numulární a gutátní terče světle červené







Ress.: Paradoxní reakce při th Adalimumab
Pustulosis plantaris, psoriasiformní terče po těle



Ďakujem za
pozornosť!

Obr. 10.6. Albergov
střední část těla
trávní na 10.6.