



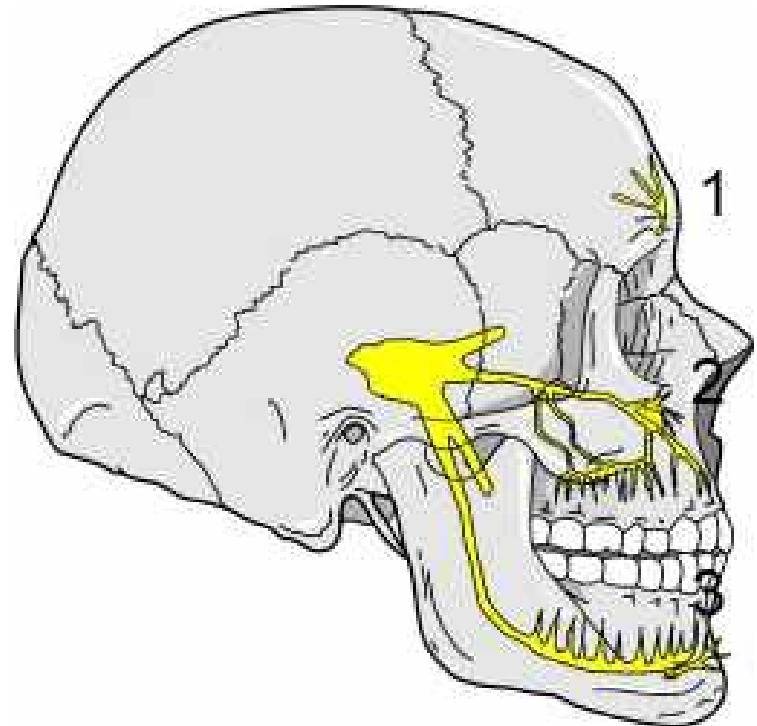
Interní propedeutika

Hlava + hrudník + kůže

MUDr. Yvona Pospíšilová – IHOK FN Brno + LF MU Brno

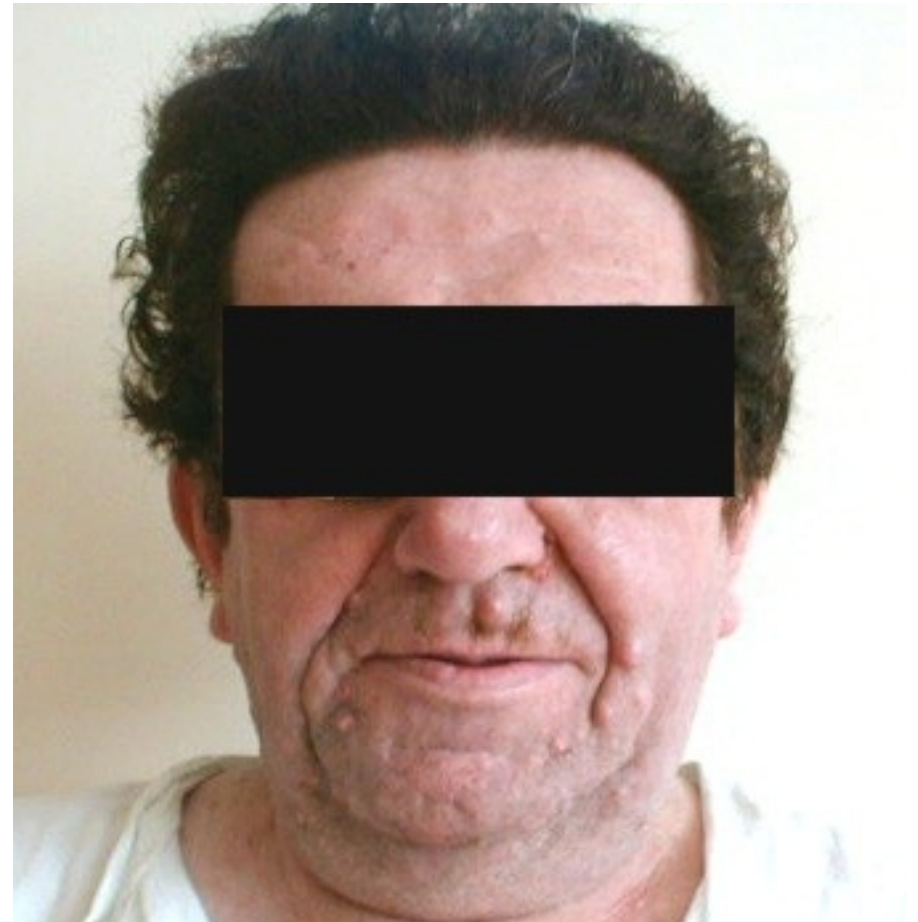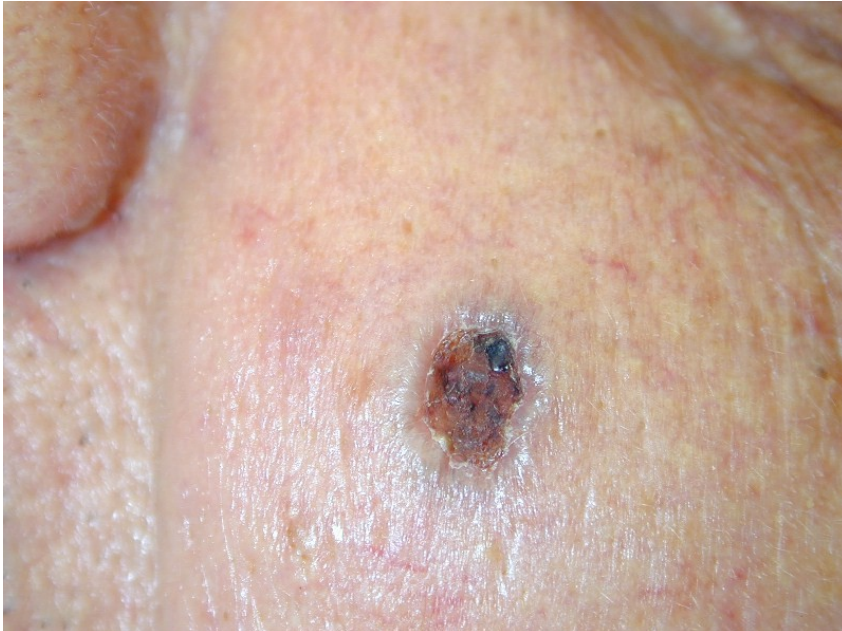Celkový vyšetření hlavy - pohmat

- Palpace výstupů n. trigeminus
 - Bolestivost některého/všech výstupů
 - Maxilární frontální sinusitida
 - Neuralgie n. V



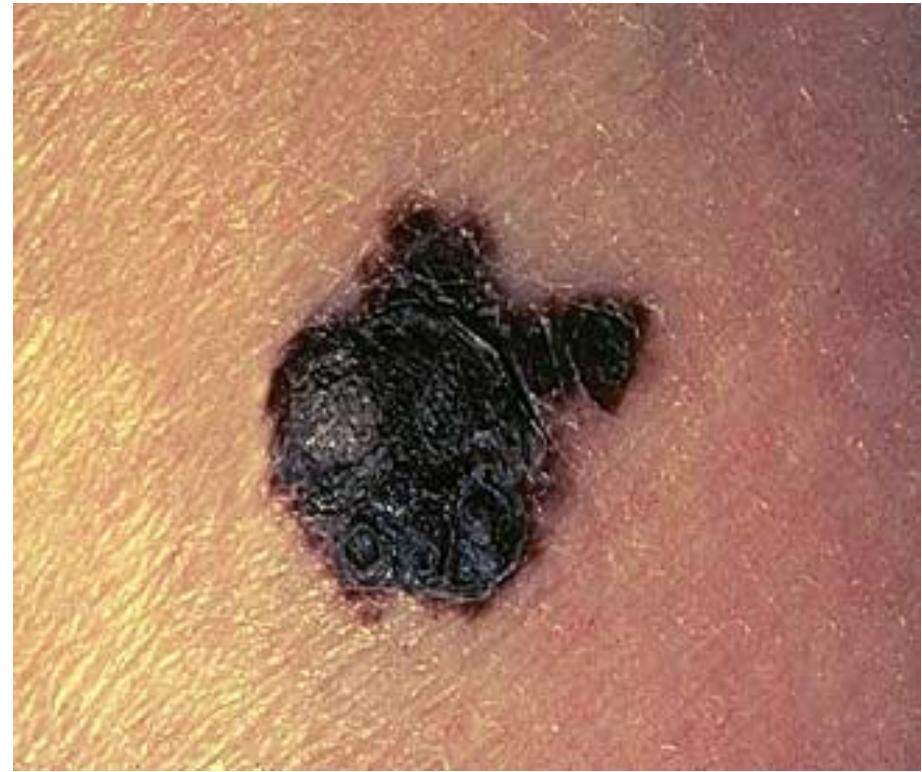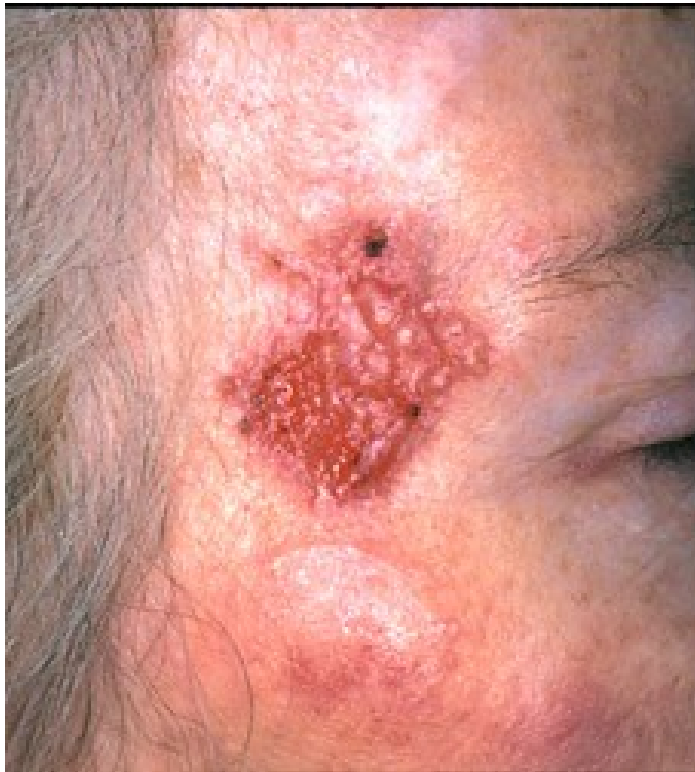Obličej - vyšetření

- Kůže a adnexa
 - nádory



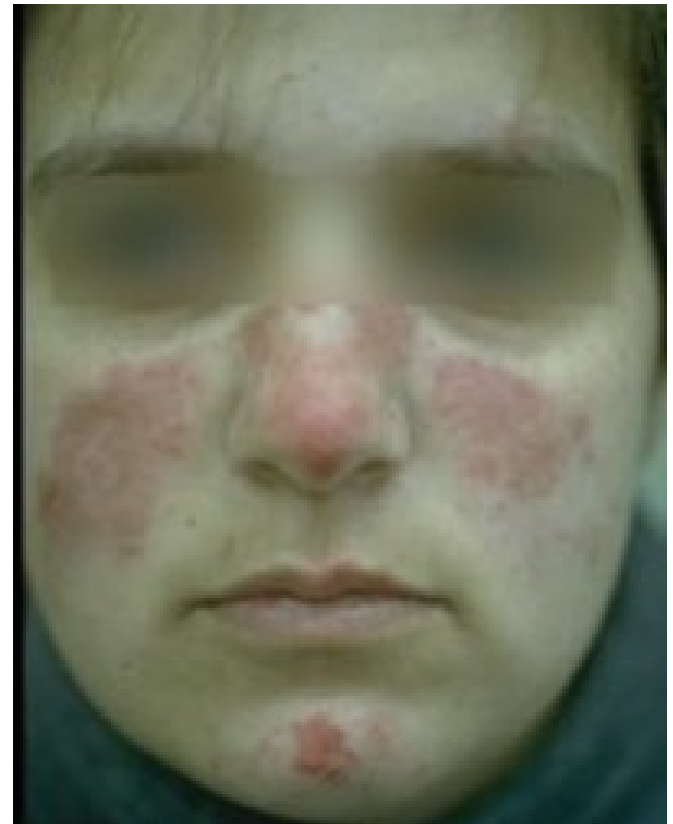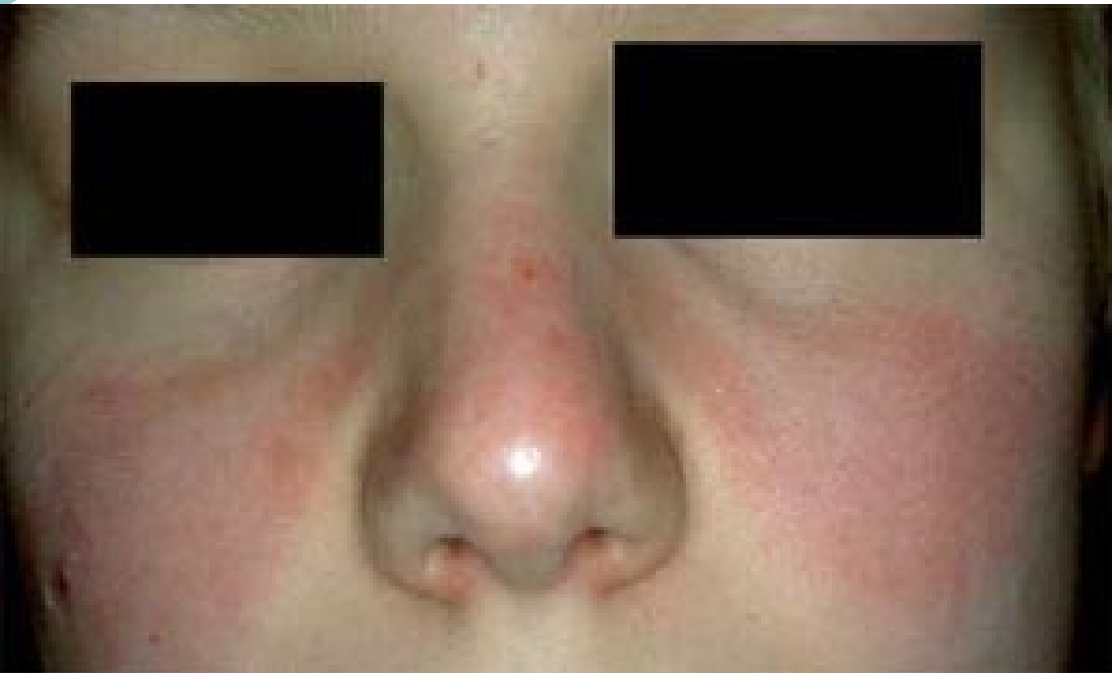Obličej - vyšetření

- Kůže a adnexa
 - nádory



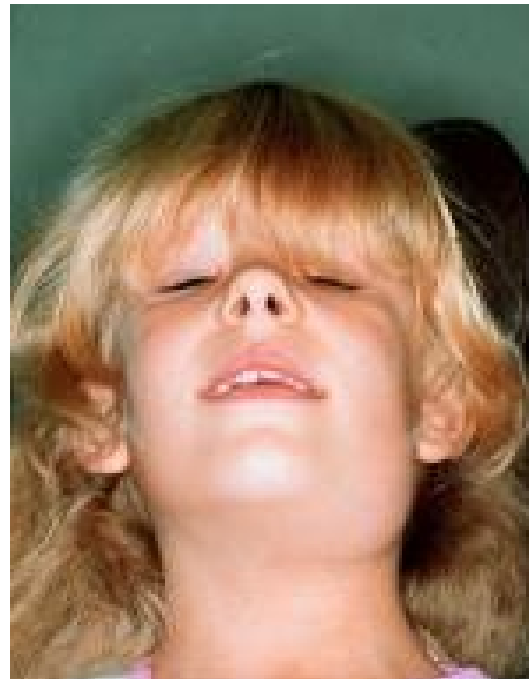
Obličej - vyšetření

- Kůže a adnexa
 - Motýlovitý exantém - SLE



Obličej - vyšetření

- Kůže a adnexa
 - Otoky
 - Dentálního původ
 - Nad maxilárními dutinami (sinusitida)
 - Před uchem (parotitida)



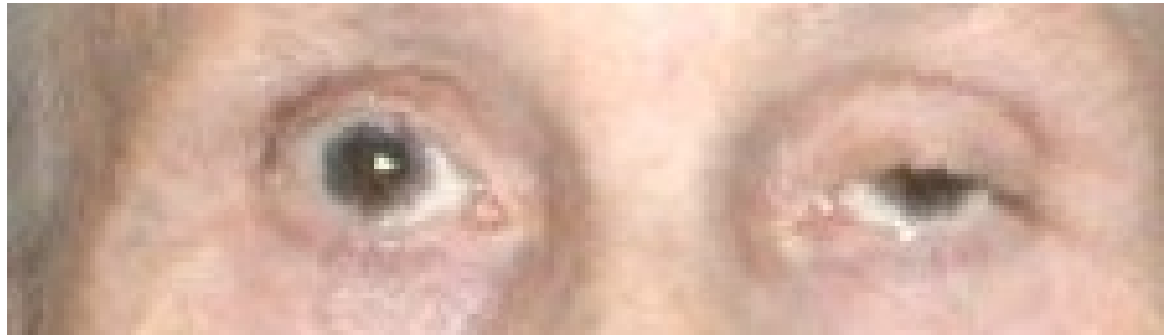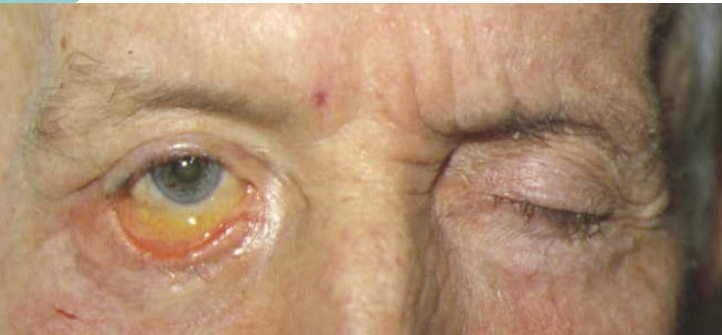
Obličej - vyšetření

- Poruchy inervace – parézy n. facialis VII
 - Centrální (CMP)
 - Periferní (e frigore)



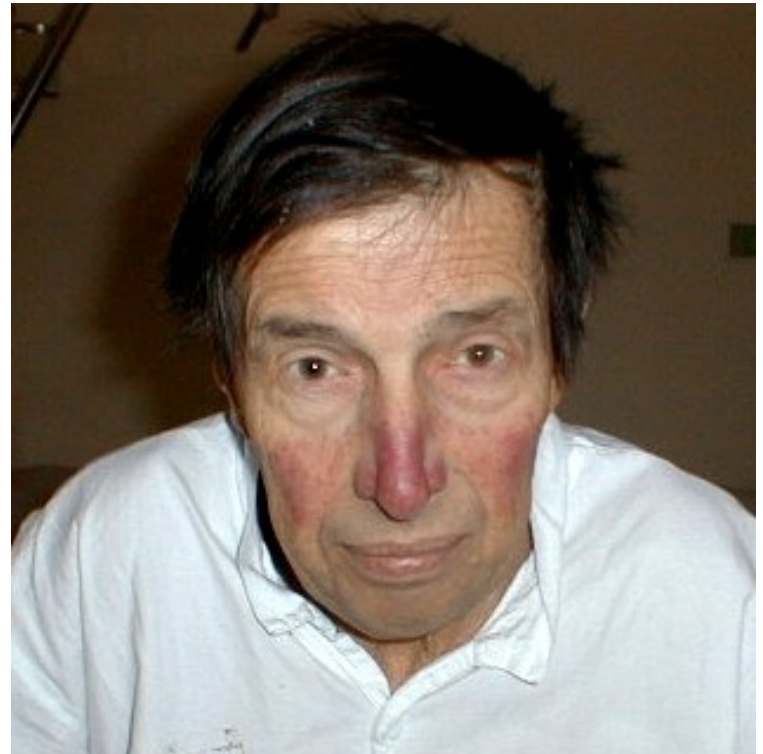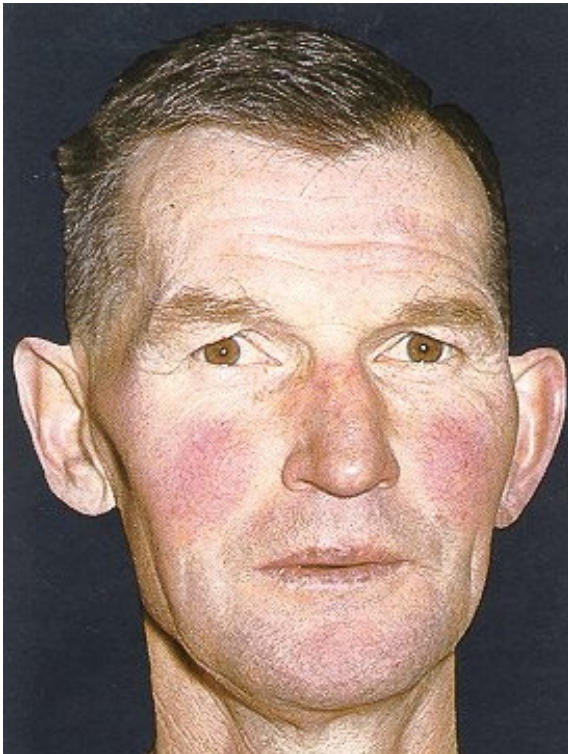
Obličej - vyšetření

- Poruchy inervace – parézy n. facialis VII
 - Centrální (CMP)
 - Periferní (e frigore)



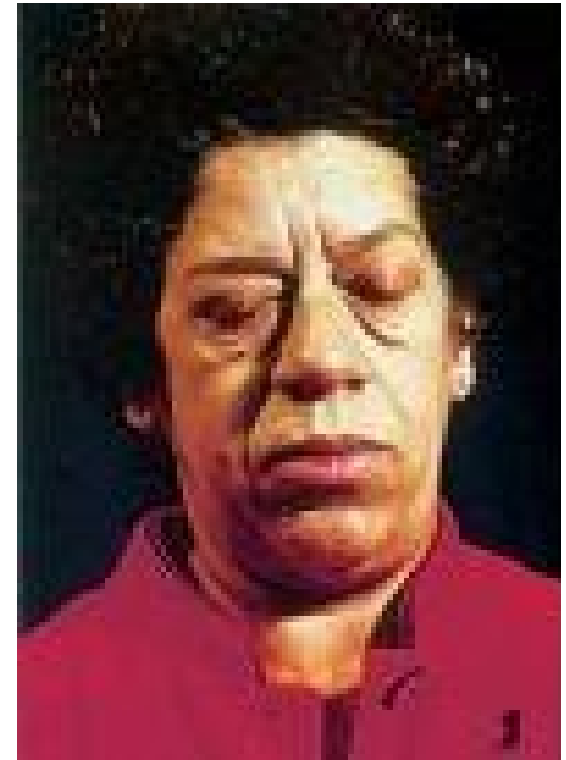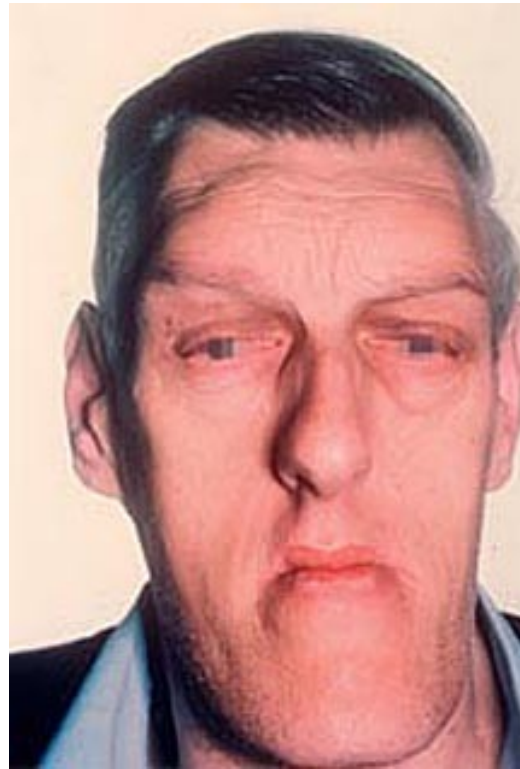Obličej – celkový výraz

- **Facies mitralis** – mitrální stenóza
 - Lividní zbarvení tváří
 - Akrální cyanoza



Obličej – celkový výraz

- Facies u endokrinopatii – **akromegalie**
 - Mohutné nadočnicové oblouky, brada, dolní čelist
 - Zvětšený nos, uši, rty



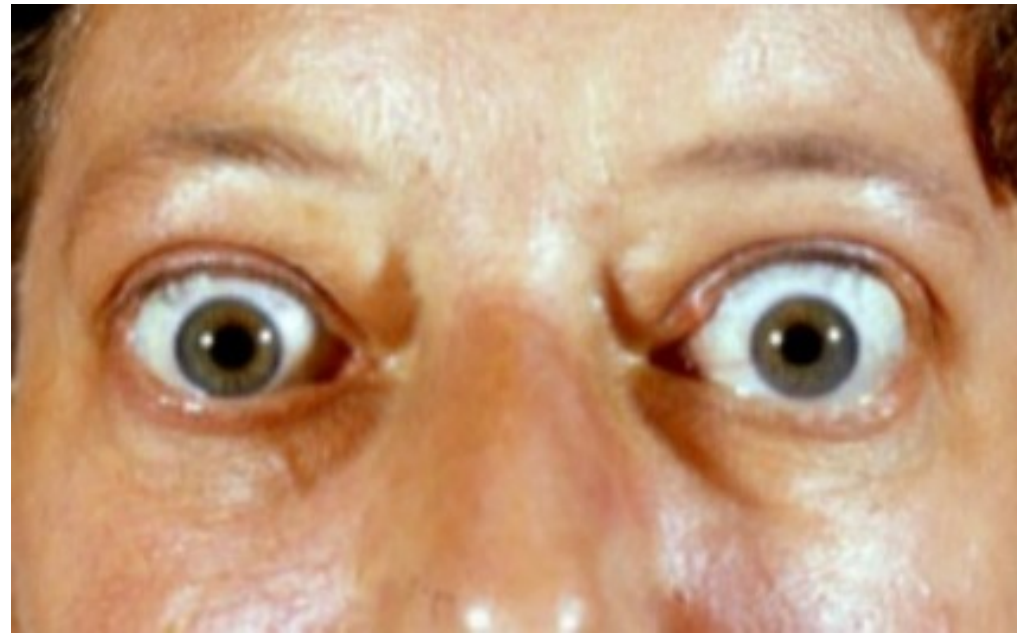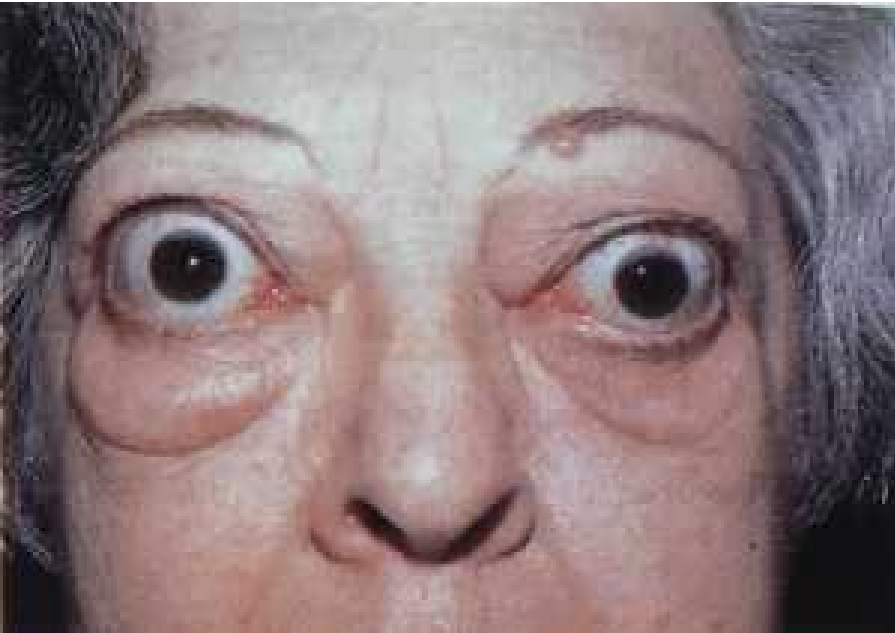Obličej – celkový výraz

- Facies u endokrinopatii – **tyreotoxikoza**
 - Neklidný výraz
 - Lesk v očích
 - exoftalmus



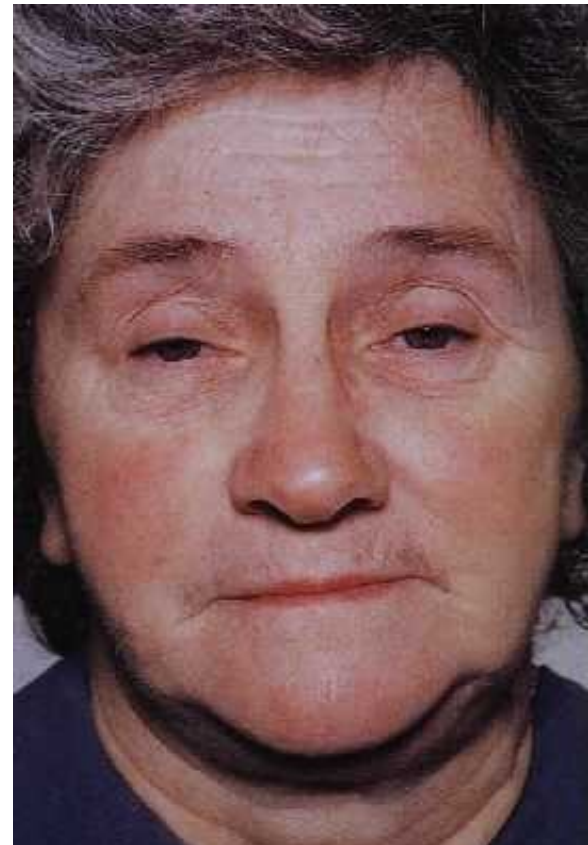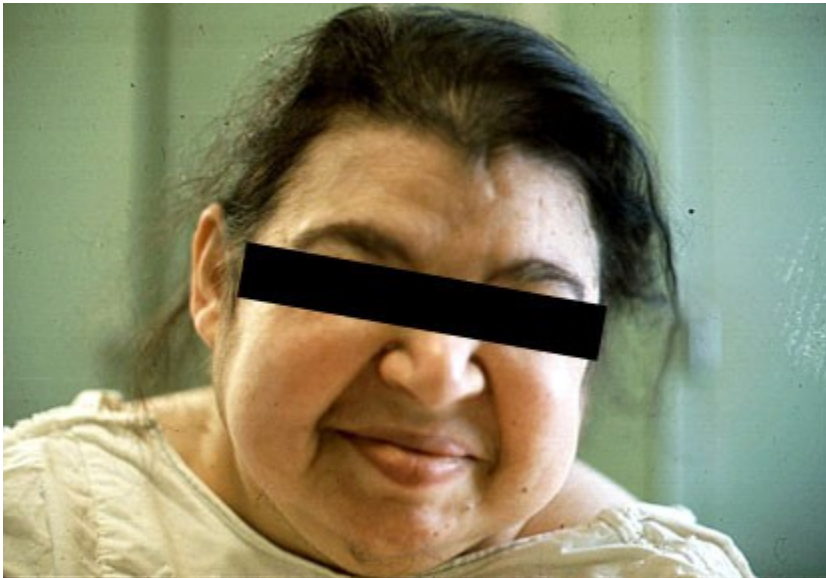Obličej – celkový výraz

- Facies u endokrinopatii – **tyreotoxikoza**
 - Neklidný výraz
 - Lesk v očích
 - Exoftalmus



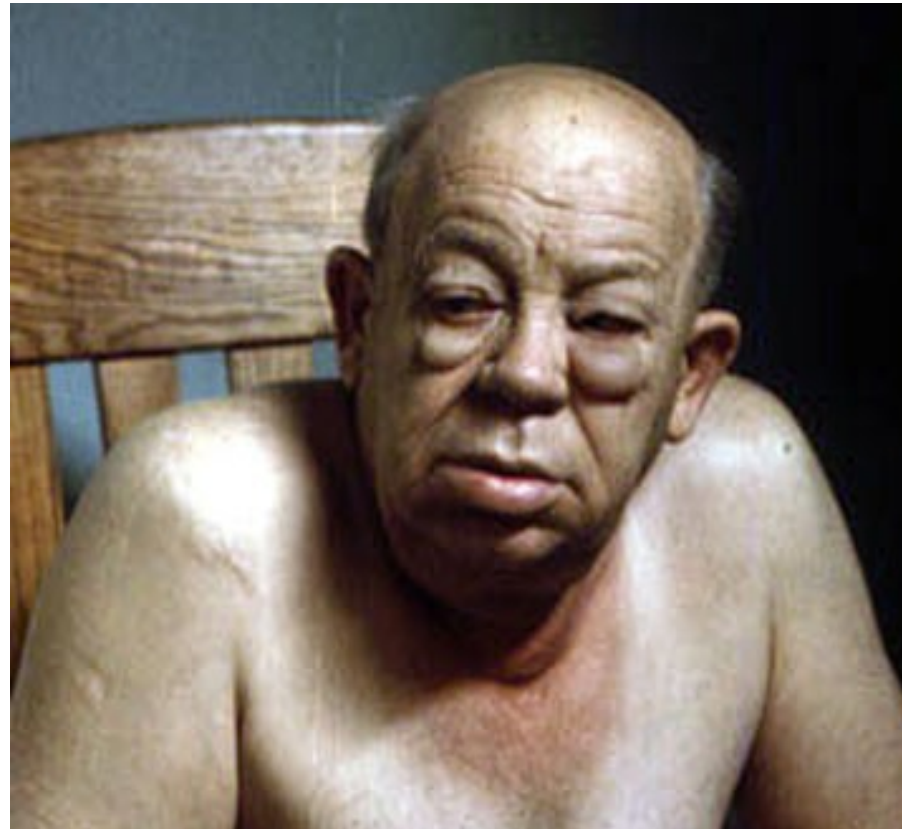Obličej – celkový výraz

- Facies u endokrinopatii – **myxedém - hypothyreoza**
 - Netečný výraz, hypomimie (ospalý eskimák)
 - Odulý obličej
 - Prosáklá víčka



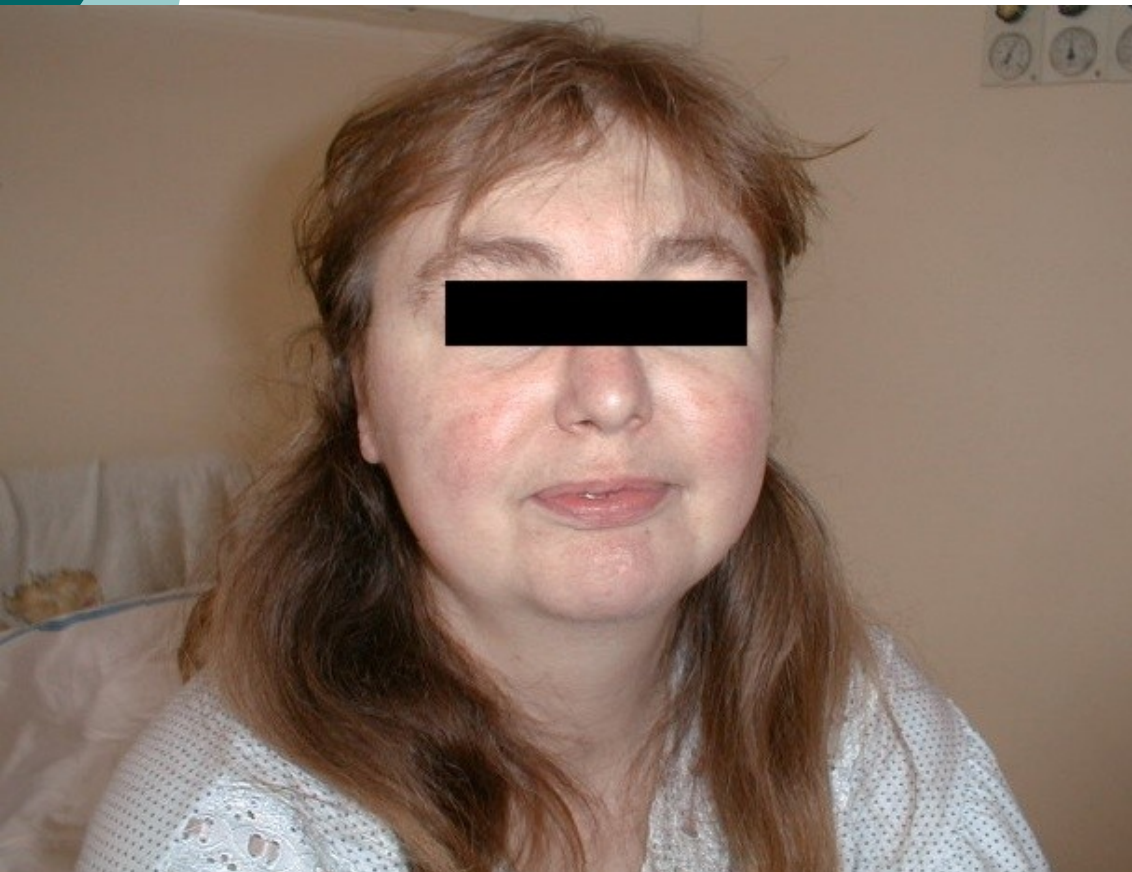
Obličej – celkový výraz

- Facies u endokrinopatii – **myxedém - hypothyreoza**
 - Netečný výraz, hypomimie (ospalý eskimák)
 - Odulý obličej
 - Prosáklá víčka



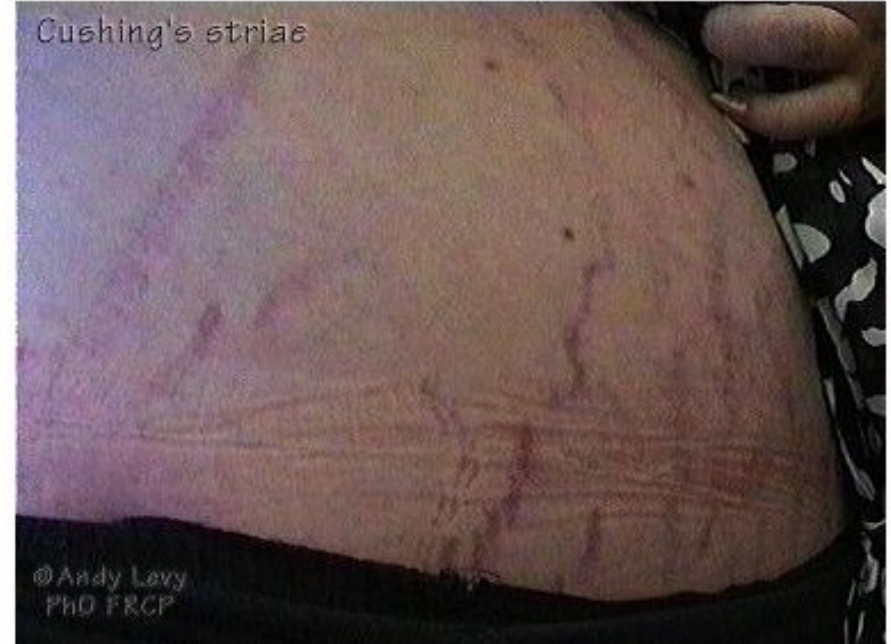Obličej – celkový výraz

- Facies u endokrinopatii – **Cushingův syndrom – nadbytek glukokortikoidů**



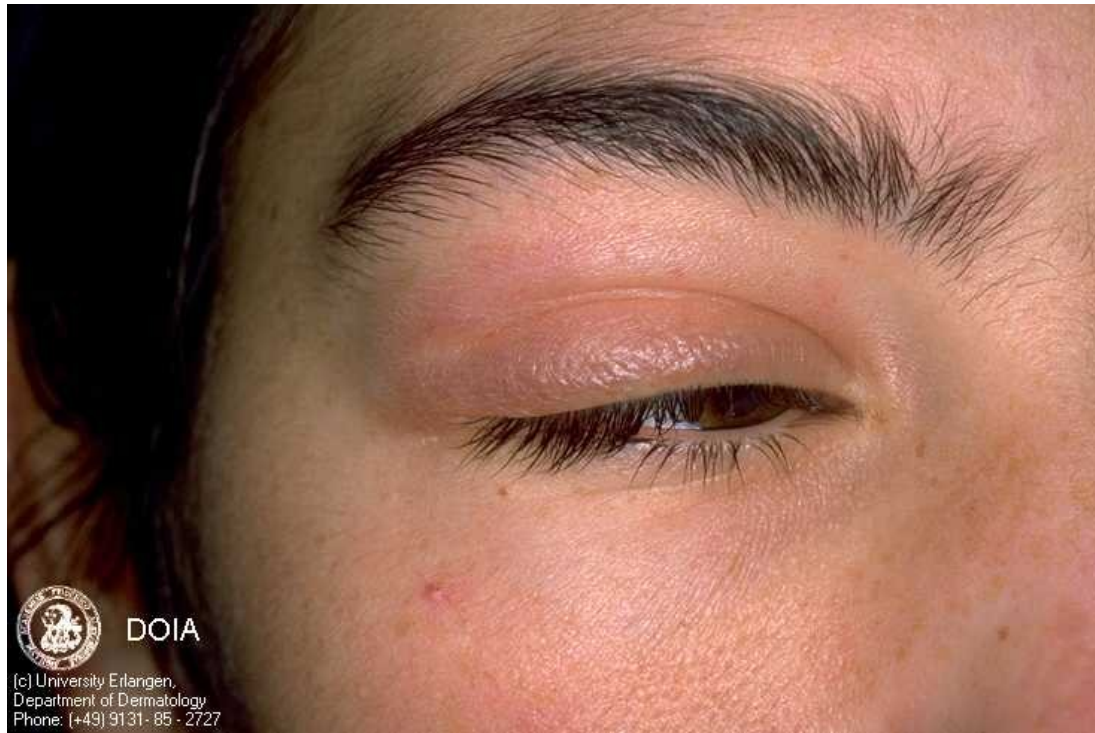Obličej – celkový výraz

- Facies u endokrinopatii – **Cushingův syndrom – nadbytek glukokortikoidů**



Oči – víčka

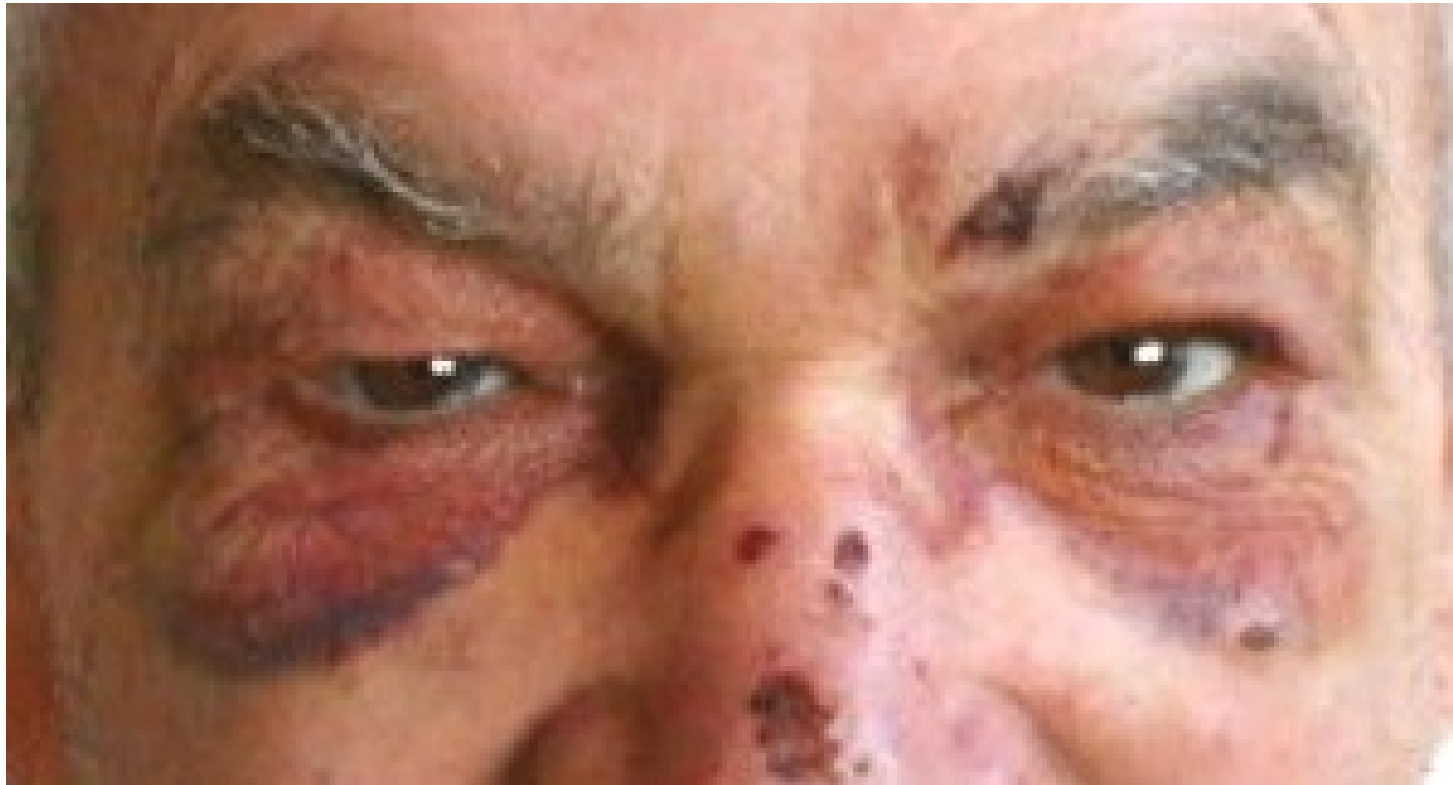- Otoky
 - On. ledvin
 - Myxedém
 - Alergie – Quinckeho edém



DOIA

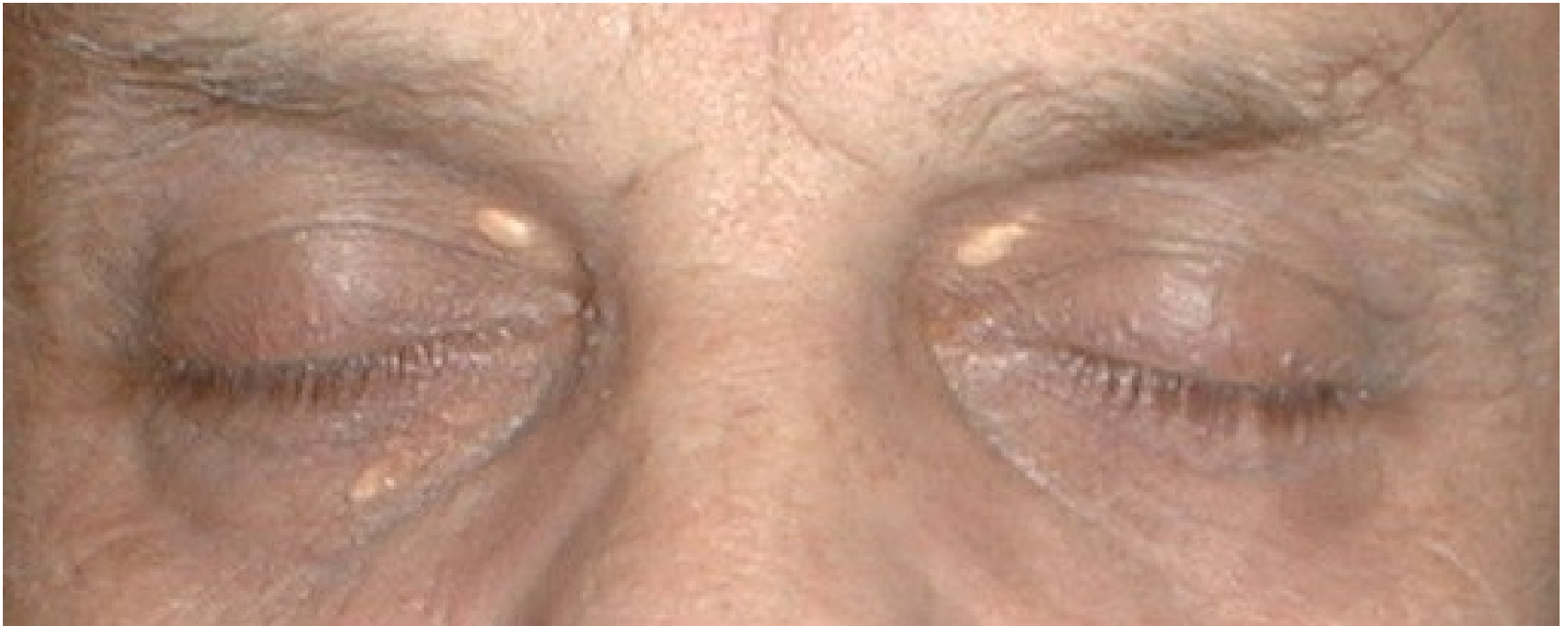Oči – víčka

- Brýlovitý hematom



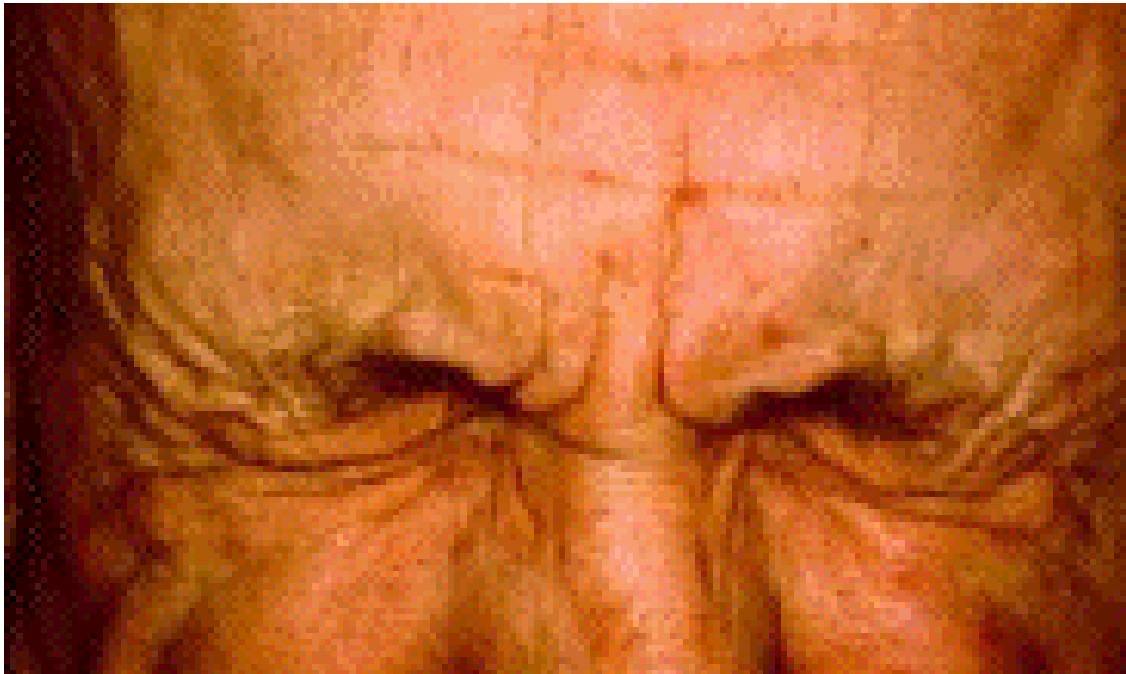Oči – víčka

- **Xantelasmata**
 - Idiopaticky
 - Poruchy metabolismu lipidů - hyperlipidemie



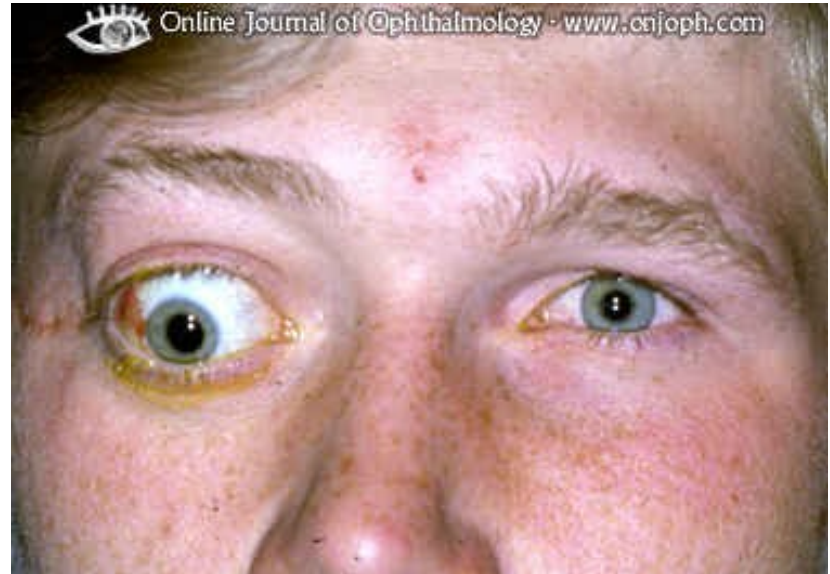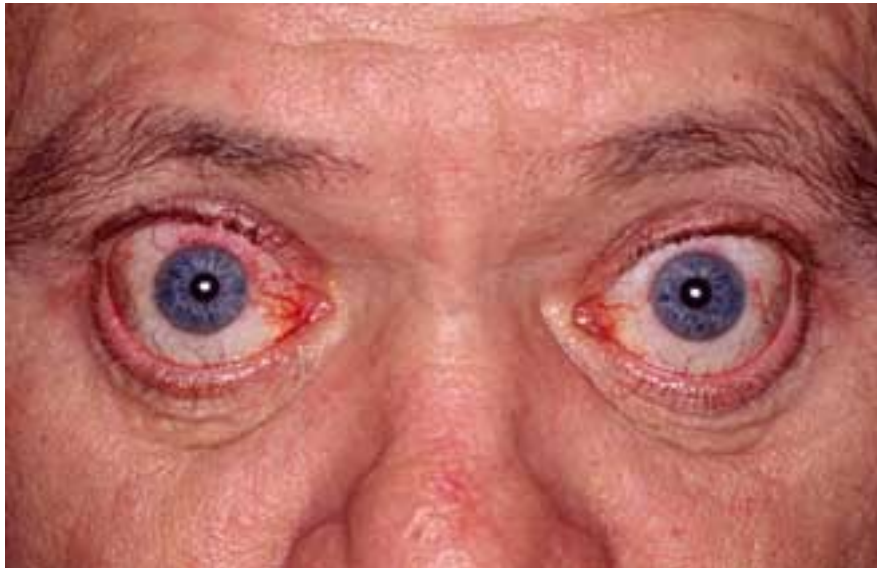
Oči – oční štěrbinina

- Oboustranné zúžení – **blefarospasmus**



Oči – bulby - postavení

- **Exoftalmus**
 - Oboustranný – thyrotoxikóza
 - Jednostranný – tumory orbity



Oči – bulby - pohyblivost

VYŠETŘENÍ

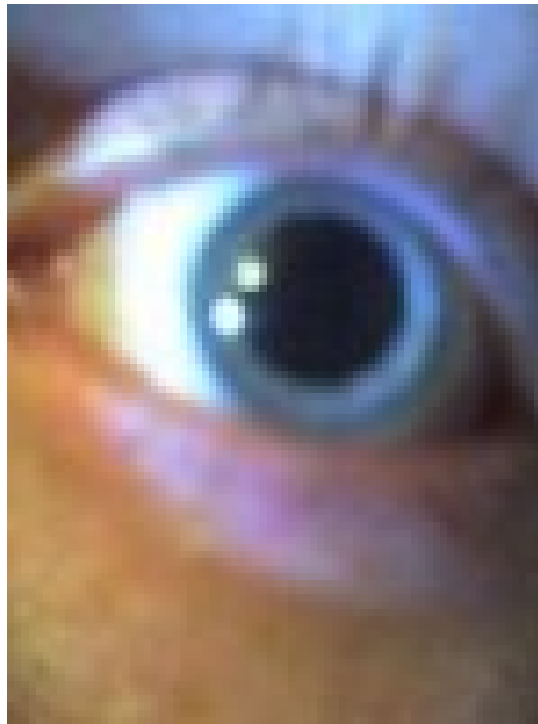Pac. sleduje prst, kt. pohybujeme ve vodorovném i svyslém směru

- **Strabismus** – při obrně okohybných svalů
 - Konvergentní
 - Divergentní



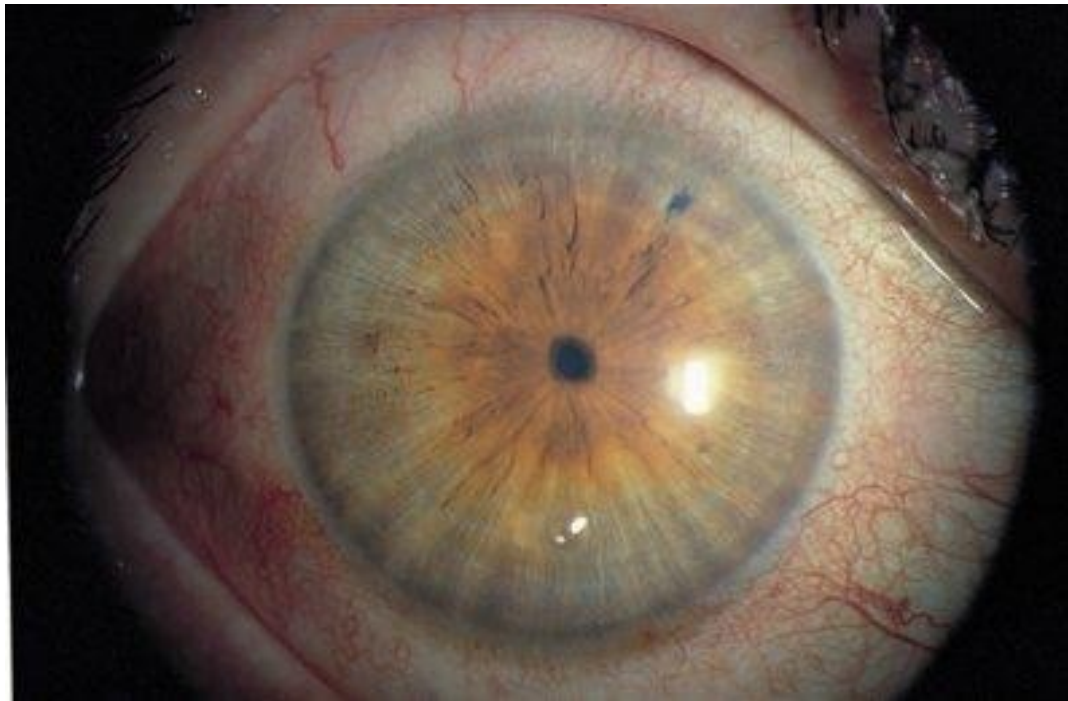Oči – zornice

- Rozšíření - **MYDRIÁZA**
 - Hluboké bezvědomí
 - Otrava atropinem
 - Glaukom



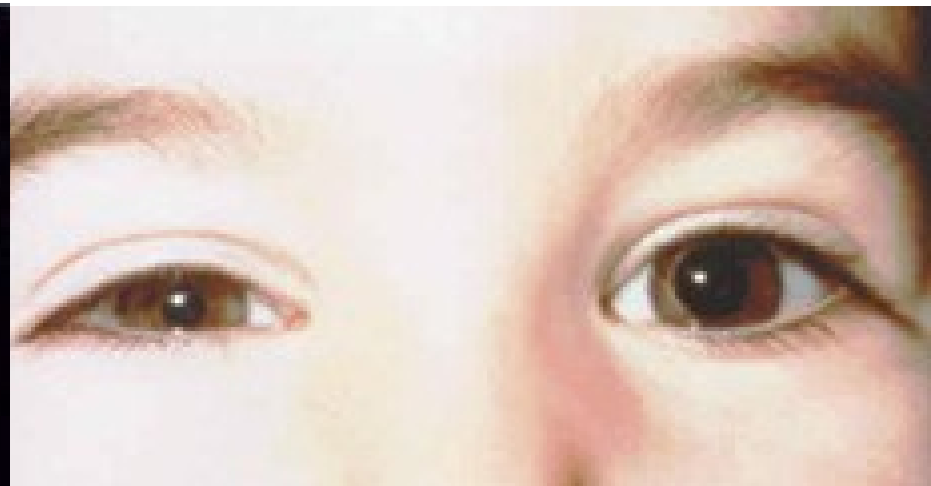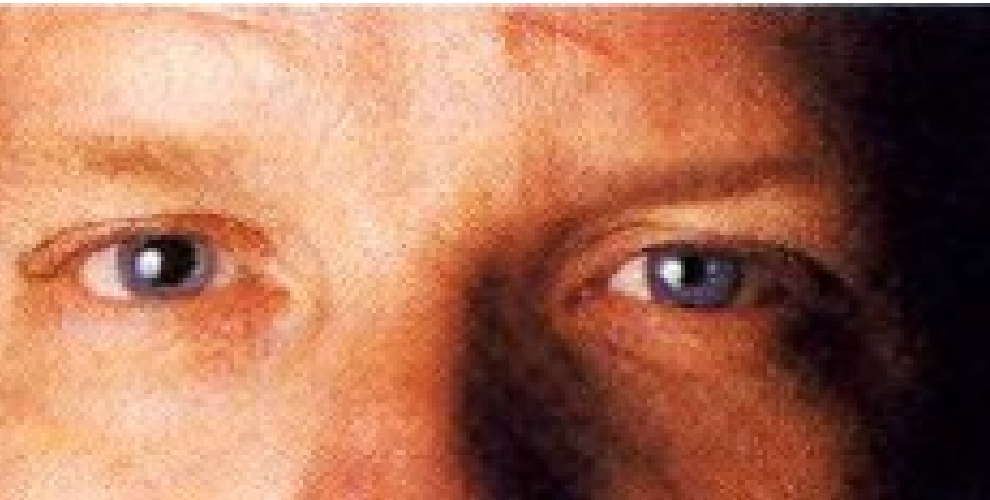
Oči – zornice

- Zúžení - **MIÓZA**
 - Otrava morfinem
 - Záněty duhovky



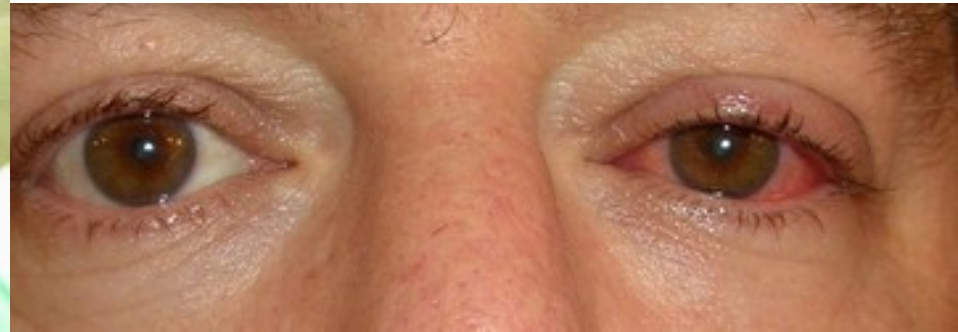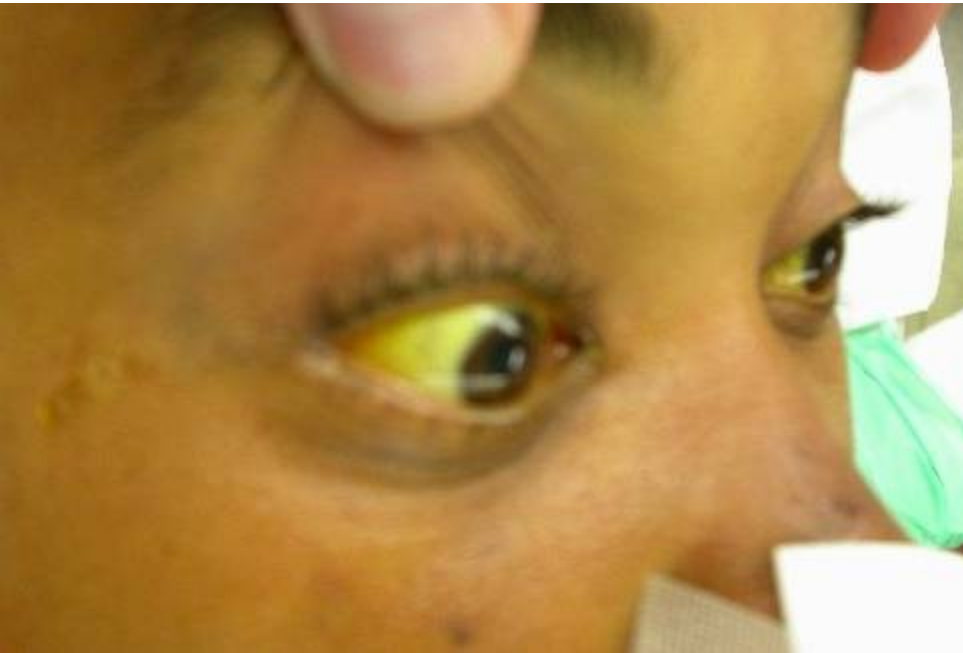Oči – zornice

- Asymetrie – **ANIZOKORIE**
 - CMP a jiné on. mozku
 - Claude-Bernard-Hornerův sy.
 - Mióza, ptóza, enoftalmus



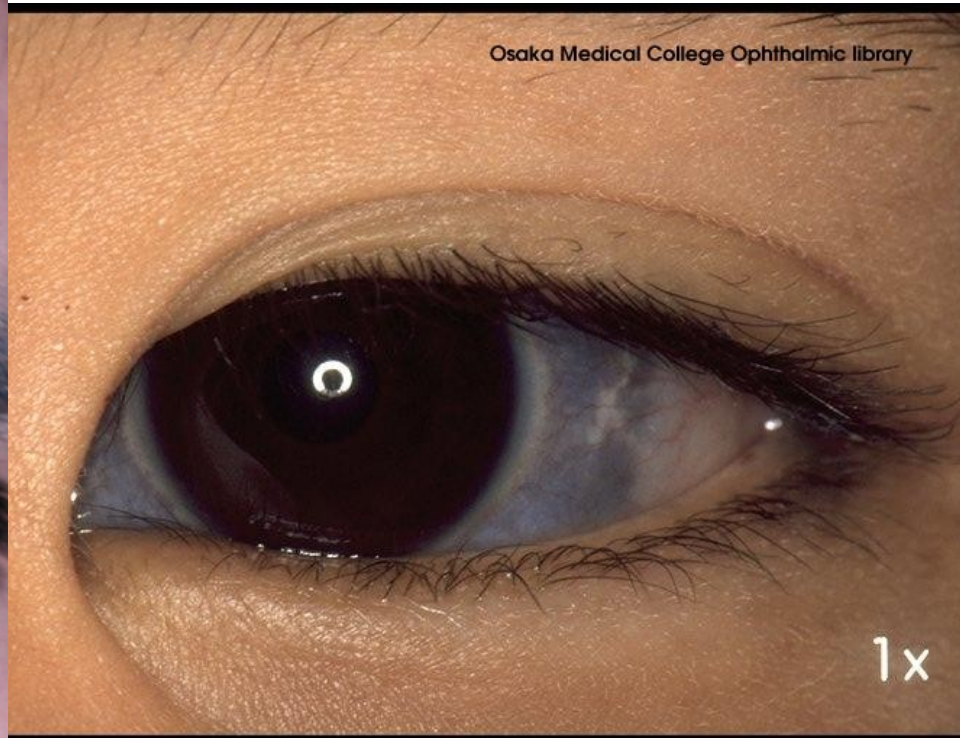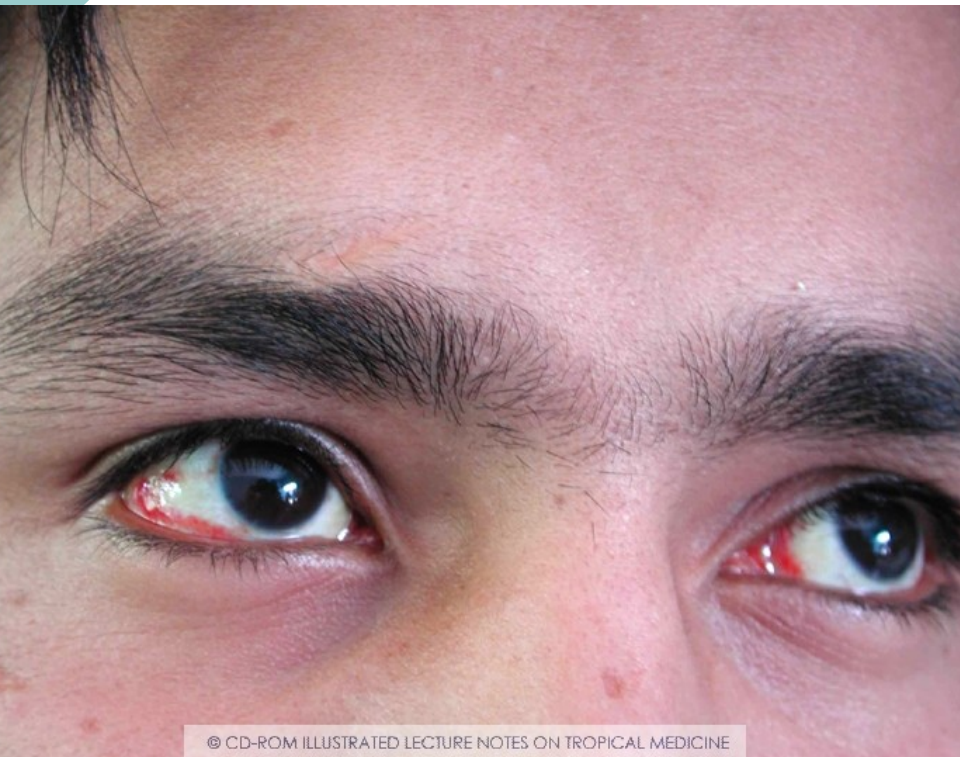Oči – skléry

- Žluté zbarvení – **ikterus**
 - Hyperbilirubinémie
- Zarudnutí bulbární spojivky
 - Zánět - **konjunktivitida**



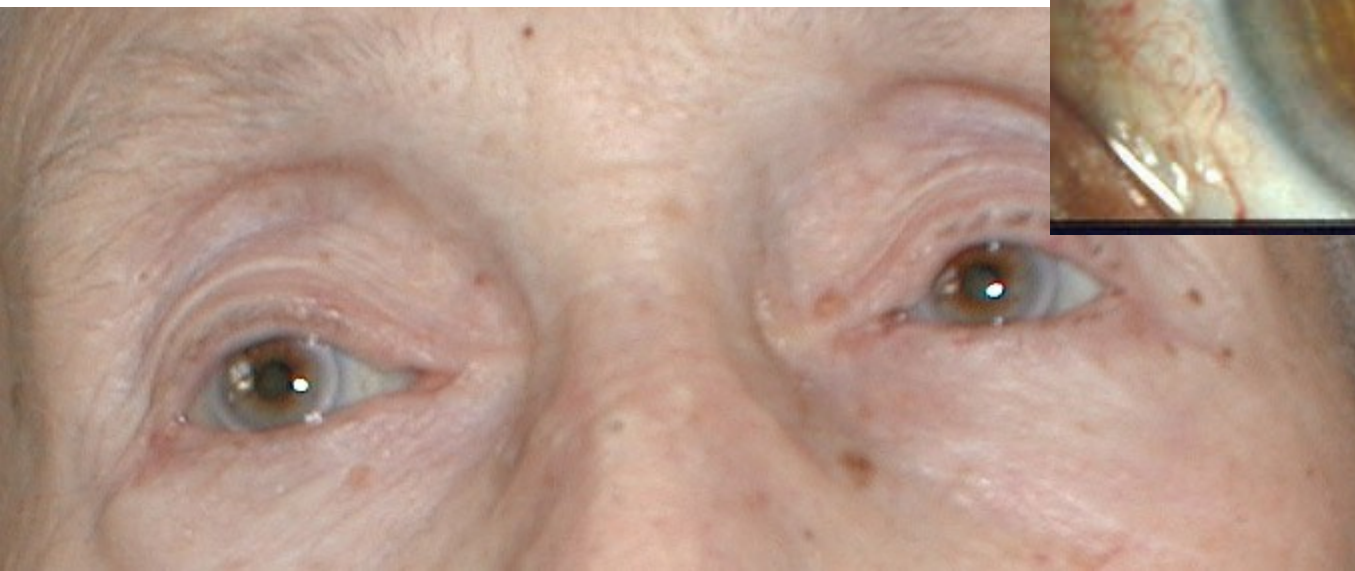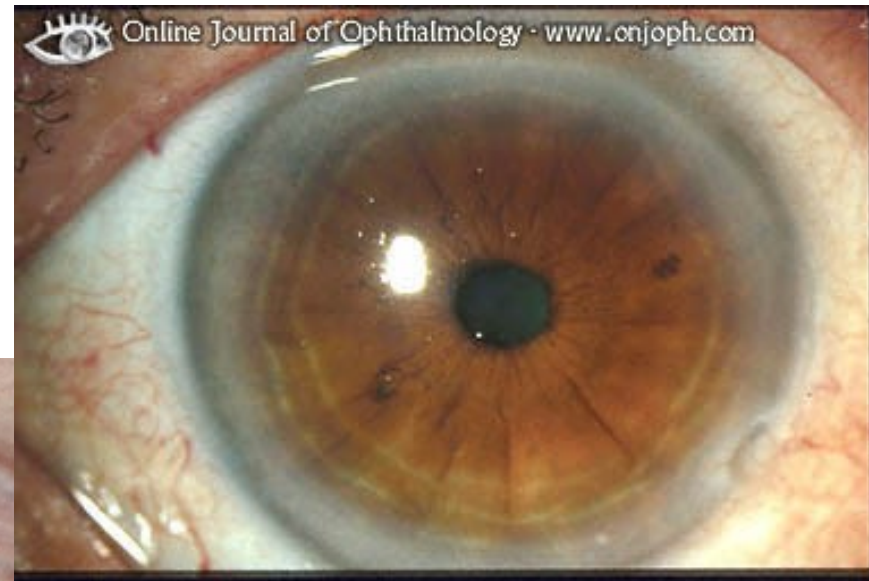Oči – skléry

- Krvácení
- Modré
 - Osteogenesis imperfecta



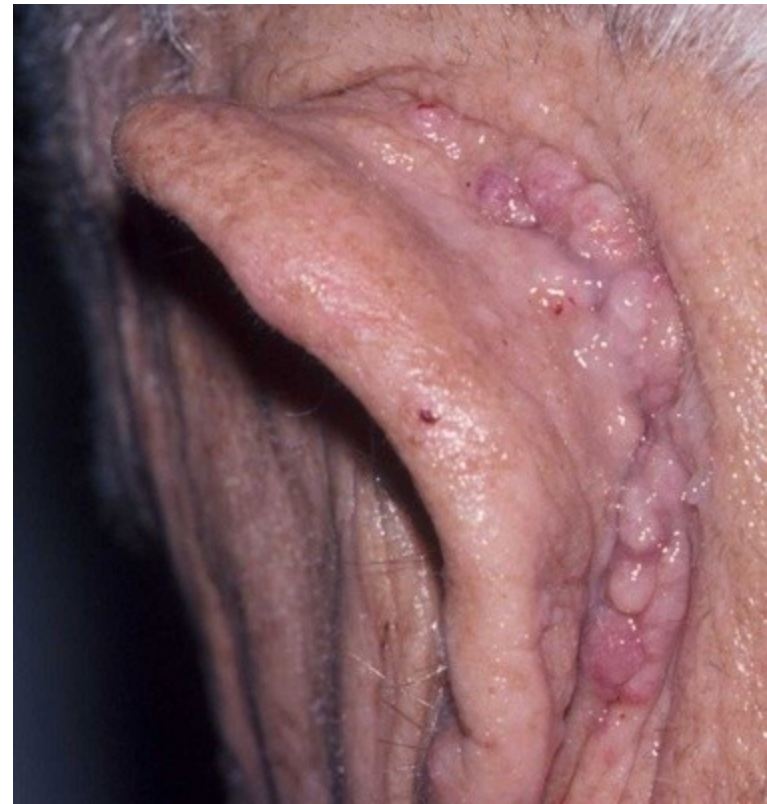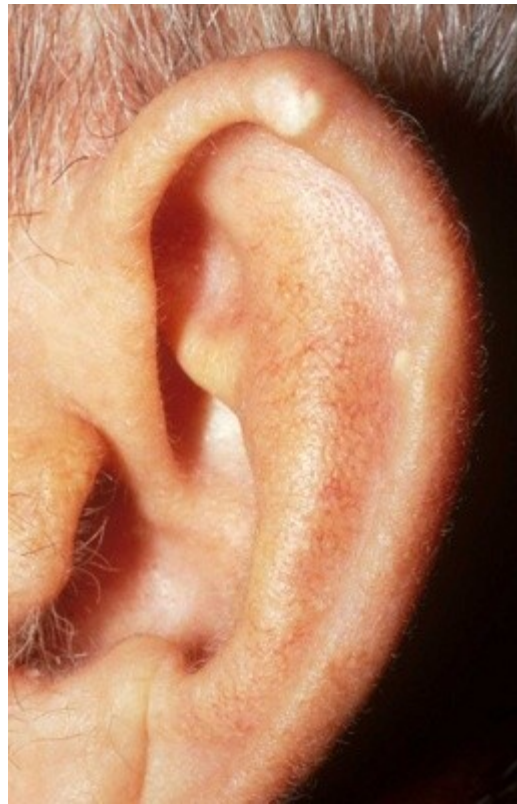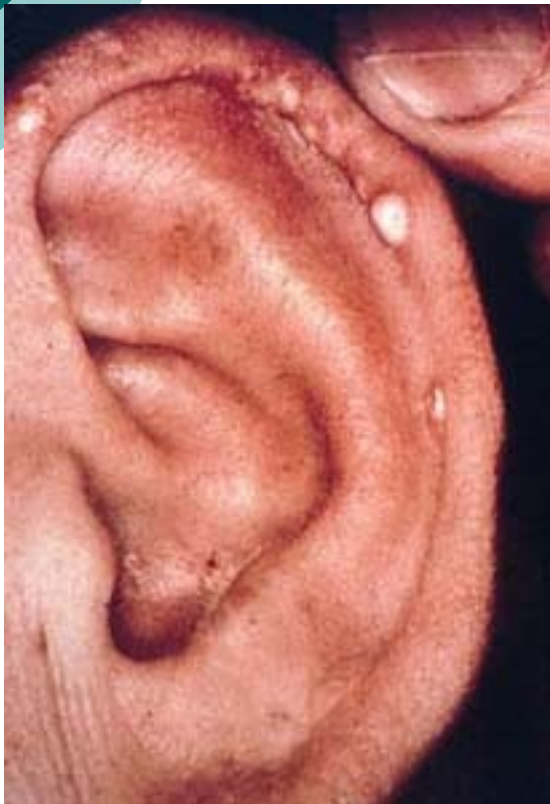Oči – rohovky

- Arcus cornae senilis – **GERONTOXON**
 - Hyperlipidemie, stáří



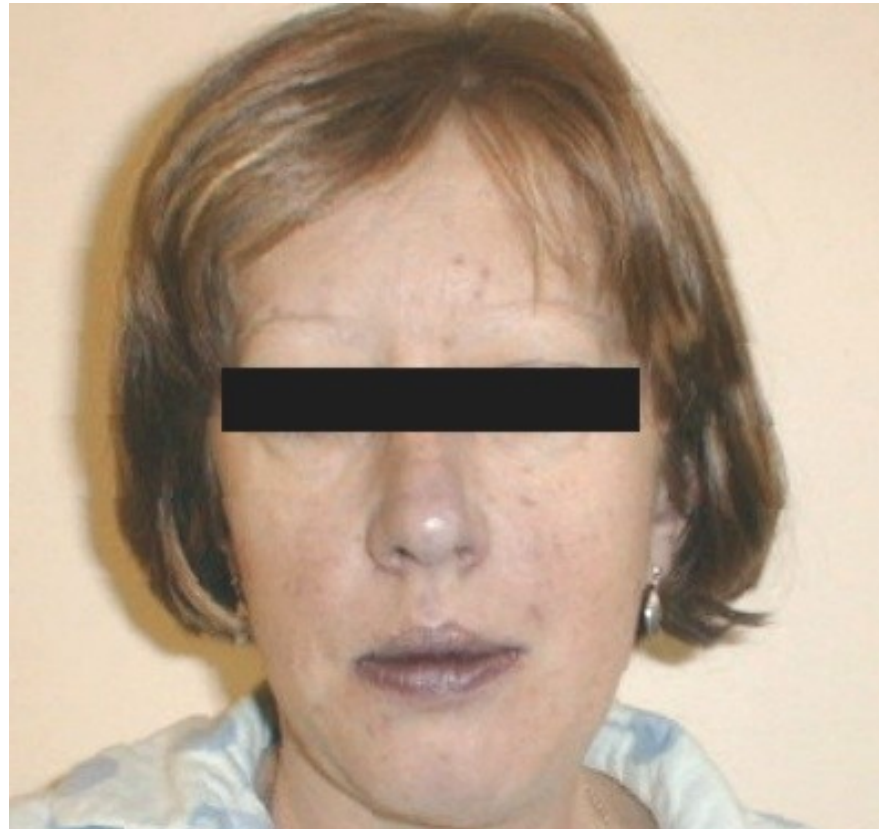Uši - vyšetření

- Tvar
 - Dnavé tofy - hyperurikémie



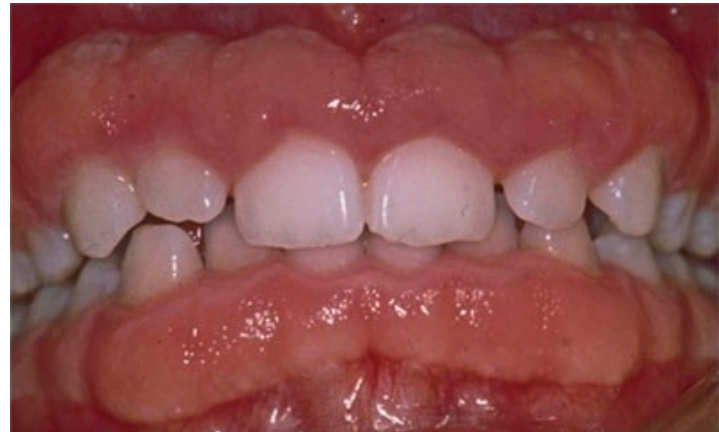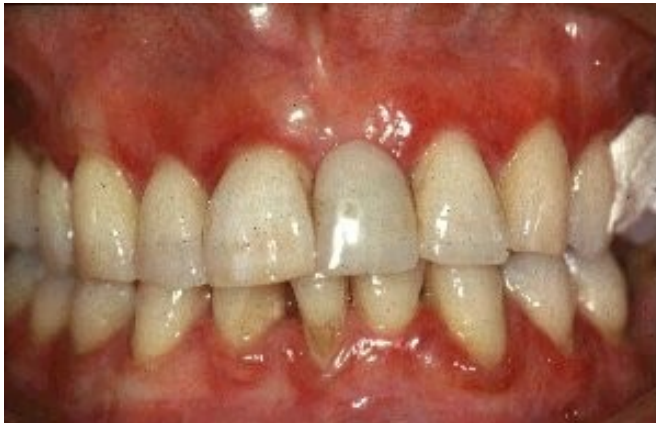Rty - vyšetření

- Barva
 - Cyanotické (modré zbarvení)
 - Centrální i periferní cyanoza



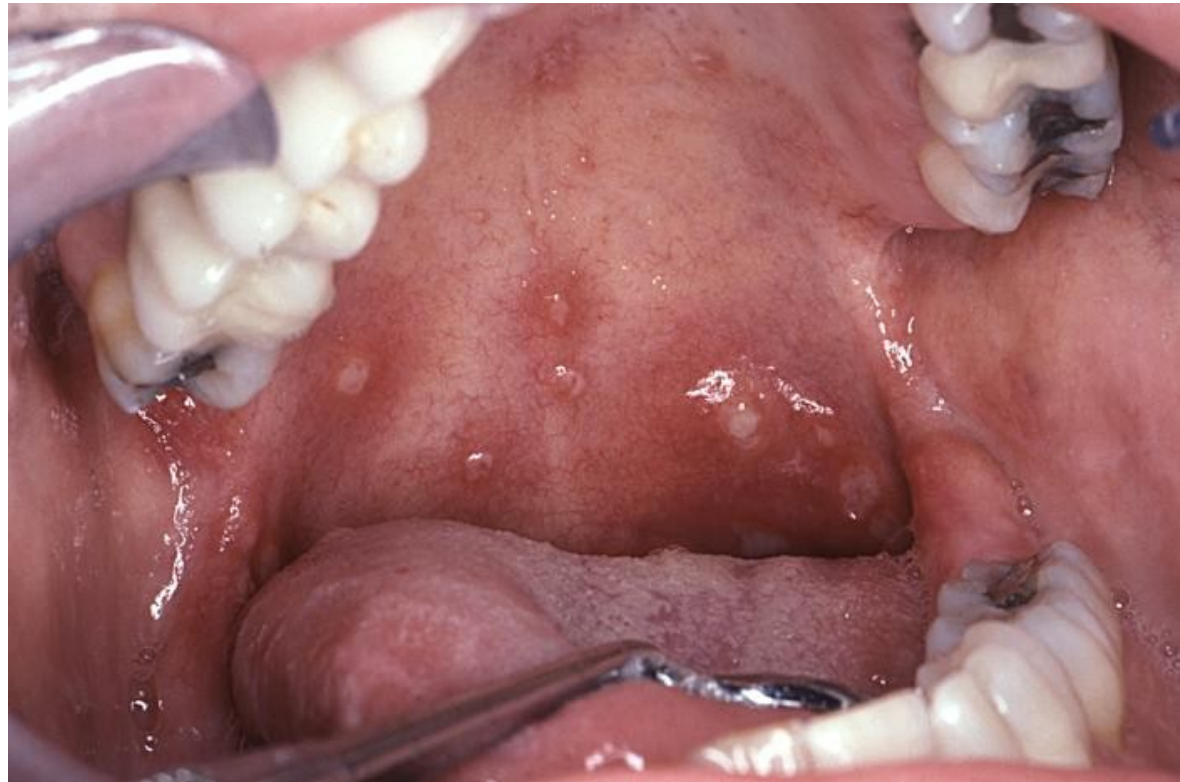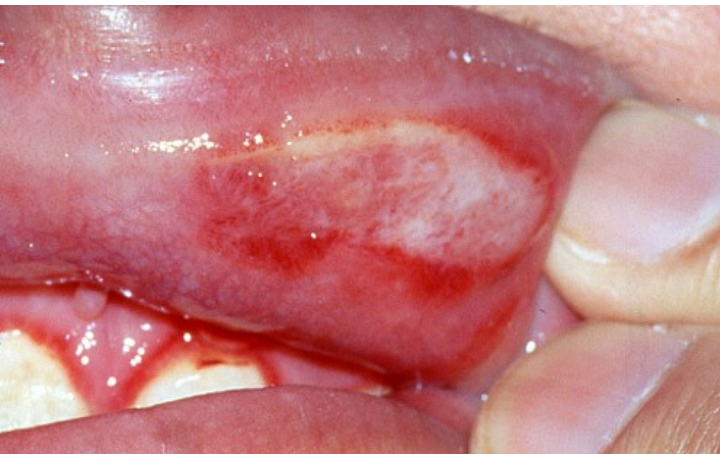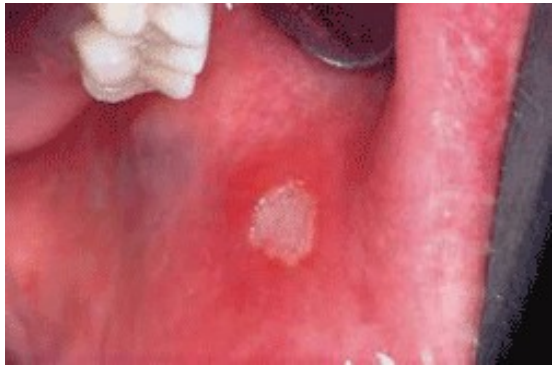Dásně - vyšetření

- Zarudlé – zánět – gingivitida
- Krvácení – paradentóza, krvácivé stavy
- Zduření – vliv léků (CSA, hydantoin), AML
- Šedavý lem – intoxikace olovem (chronická)



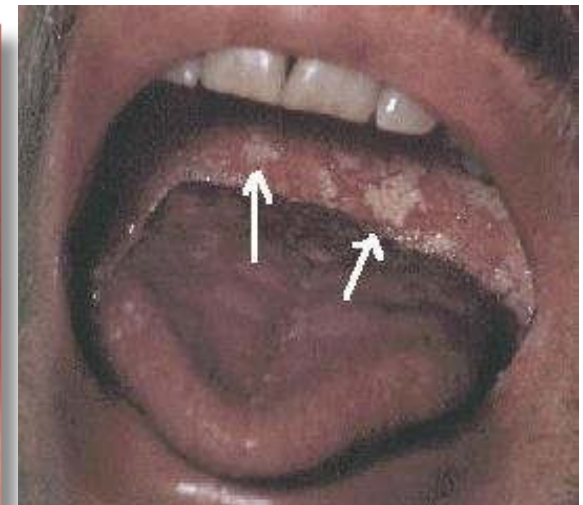
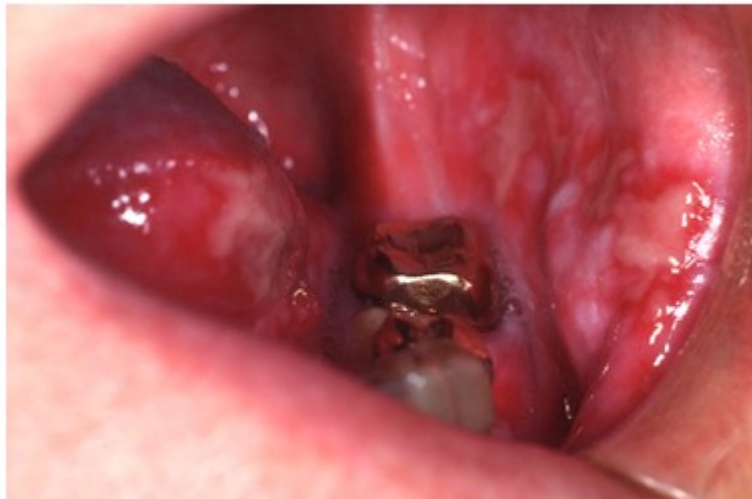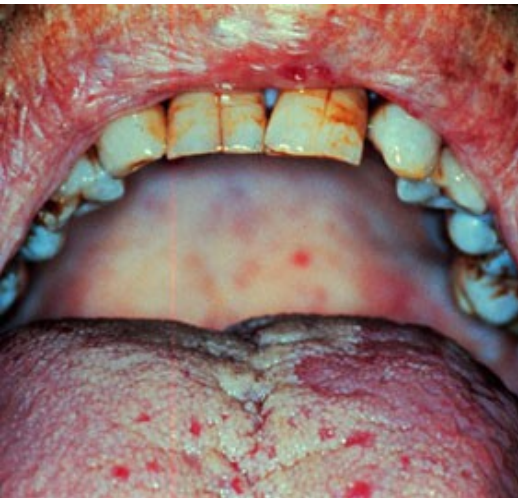Sliznice dutiny ústní - vyšetření

- Barva
 - Bledá - anemie
 - Zarudlá +/- afty - zánět (stomatitida)



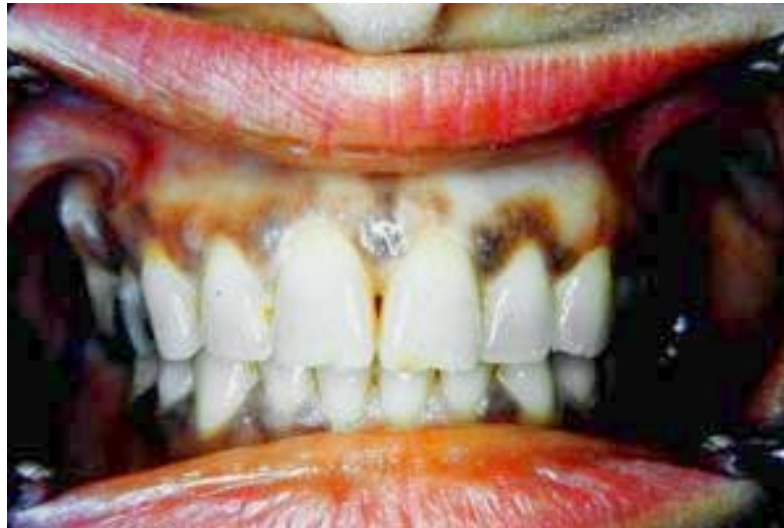Sliznice dutiny ústní - vyšetření

- Abnormality
 - Petechie, sufuse – krvácivé stavy
 - Ulcerace – neutropenie, st.p. CHT
 - Soor – kandidová infekce



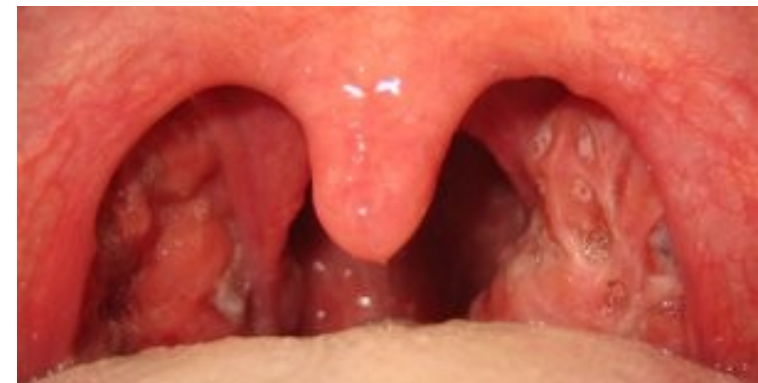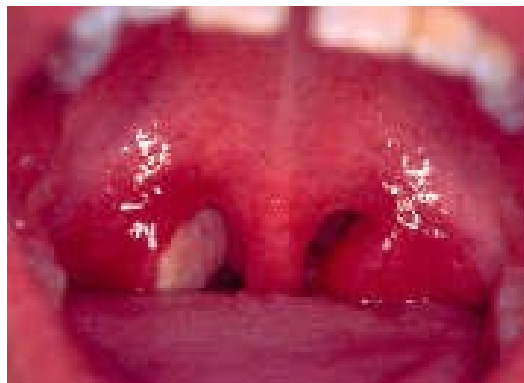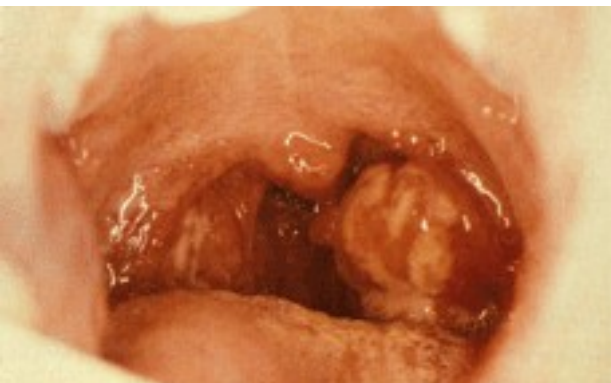Sliznice dutiny ústní - vyšetření

- Abnormality
 - Petechie, sufuse – krvácivé stavy
 - Ulcerace – neutropenie, st.p. CHT
 - Soor – kandidová infekce
 - Grafitové skvrny – **Adisonova choroba**



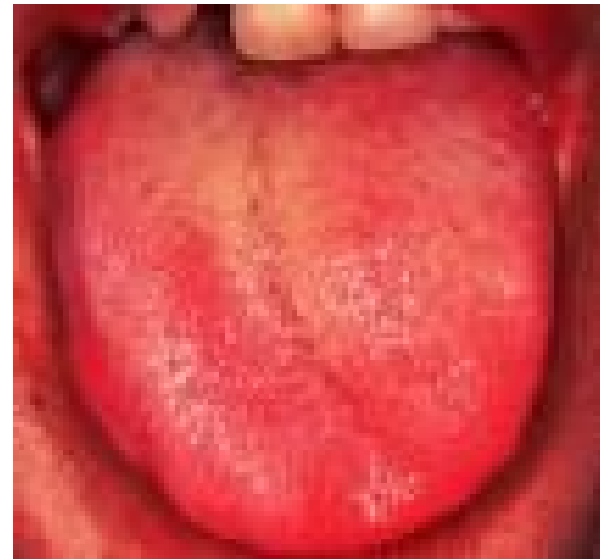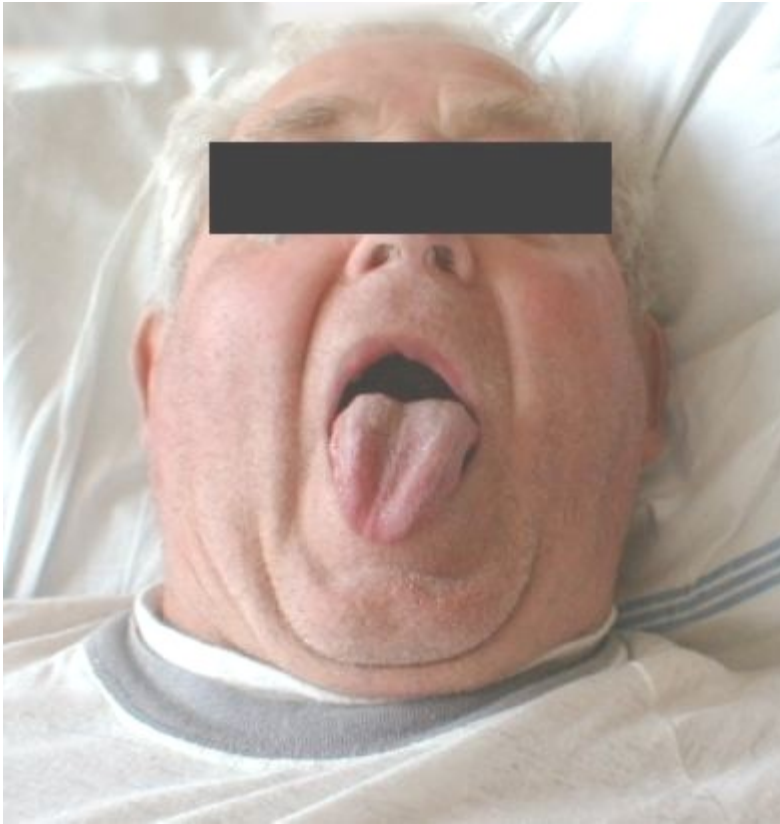Tonzily - vyšetření

- Velikost, povrch, zbarvení
- Abnormality
 - Akutní tonzilitida (zánět) – zvětšené, zarudlé +/- povlaky
 - Chronická tonzilitida (zánět) – zvětšené, rozbrázděné event. čepy



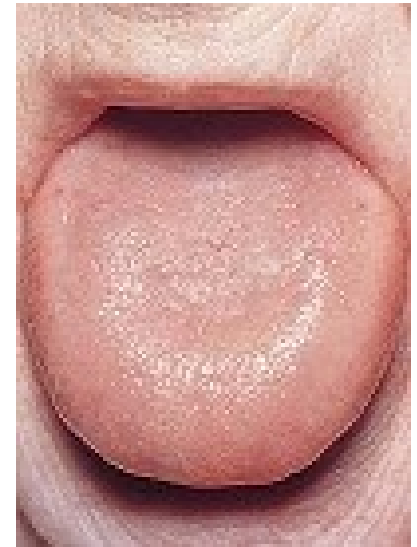
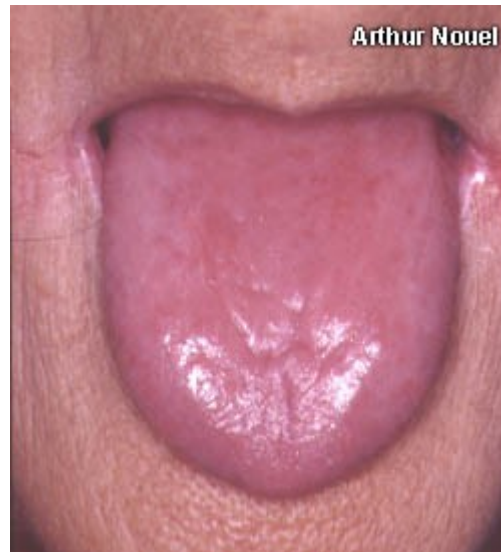
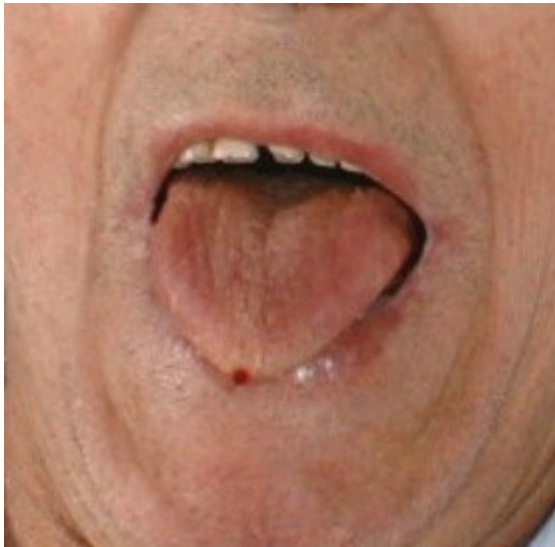Jazyk - vyšetření

- Pohyblivost, plazení
 - Deviace od střední čáry
 - Poruchy inervace - CMP



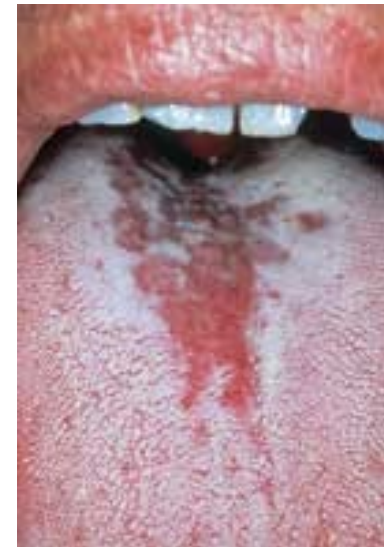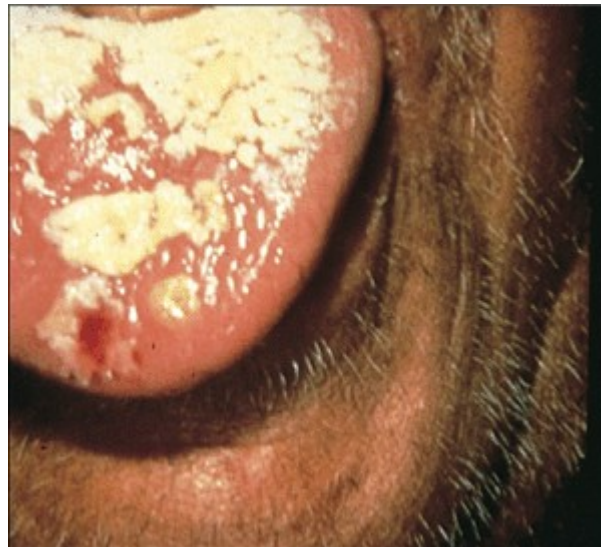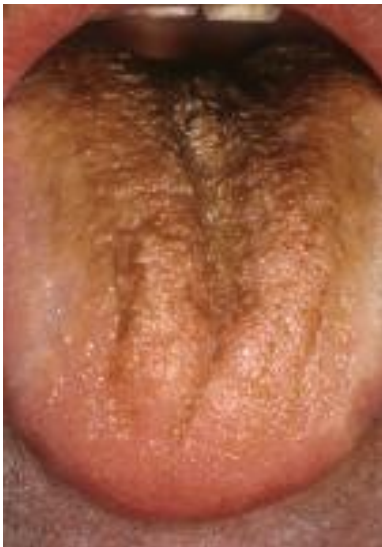Jazyk - vyšetření

- Povrch
 - Suchý – dehydratace
 - Vyhlazený jazyk – deficit Fe, deficit B12



Jazyk - vyšetření

- Povrch
 - Povlaky
 - Hnědý – závažný celkový stav
 - Bělavý – kvasinková infekce
 - Pokousání
 - epilepsie




Anemie v dutině ústní

Anamnéza

- - únava, malátnost, nevykonnost, slabost
- - závratě, hučení v uších, nesoustředěnost
- - bolest na hrudi, dušnost po námaze, palpitace
- - nechutenství, váhový úbytek

Anemie v dutině ústní – anemie z nedostatku železa (sideropenie)

- Chronická glositida se ztrátou papil na jeho hřbetu
- Nehojící se a recidivující postižení ústních koutků (angulární cheilitida)
- Pocit pálení úst a jazyka
- Recidivující aftozní stomatitida
- Orální kandidóza
- Polykací potíže (sideropenická dysfagie)

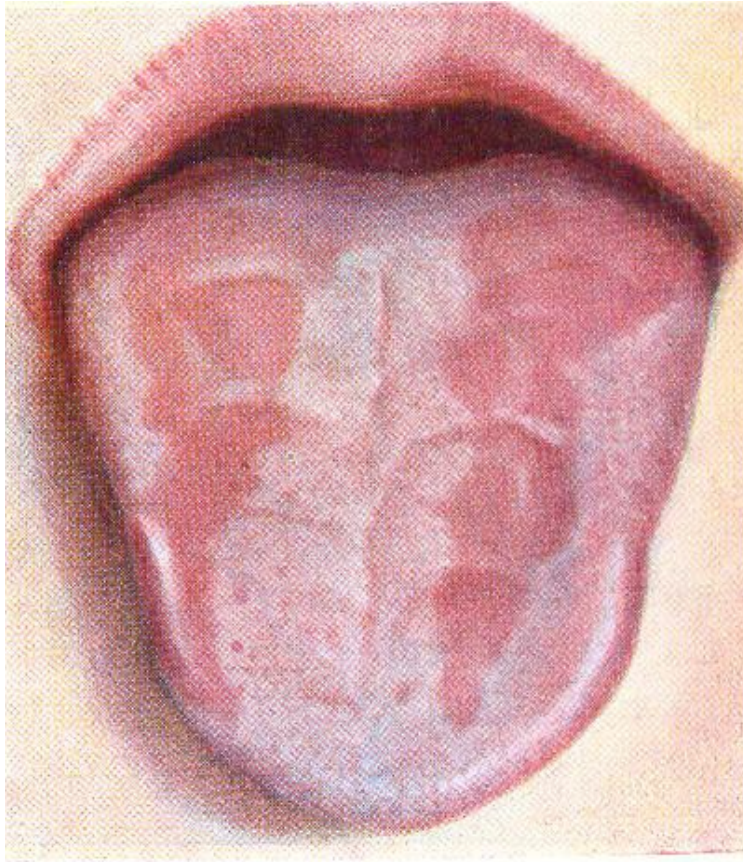


Anemie v dutině ústní – megaloblastová anemie (nedostatek vit. B12 či kys. listové)

○ Hunterova glositida

- - erytém hřbetu jazyka a bukální sliznice („beef red“)
- - vyhlazení jazyka
- - undulující anemizace sliznice
- - bolestivost sliznic při doteku s potravou

Hunterova glossitis





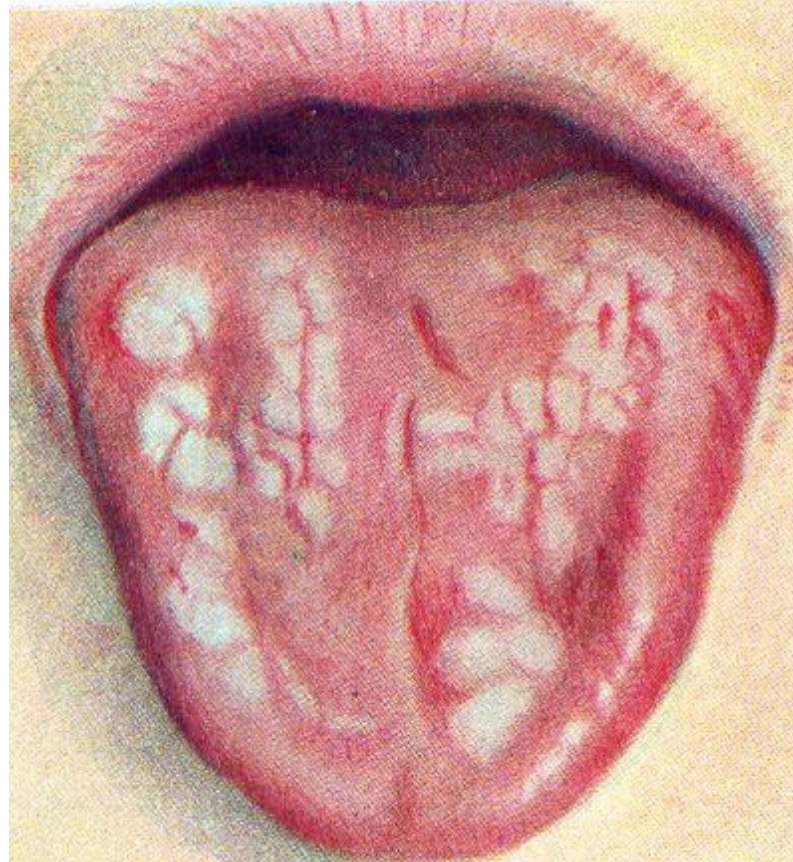
Hemolytické anemie

- Bledost + ikterus

Thalasemie (facis thalassemica)

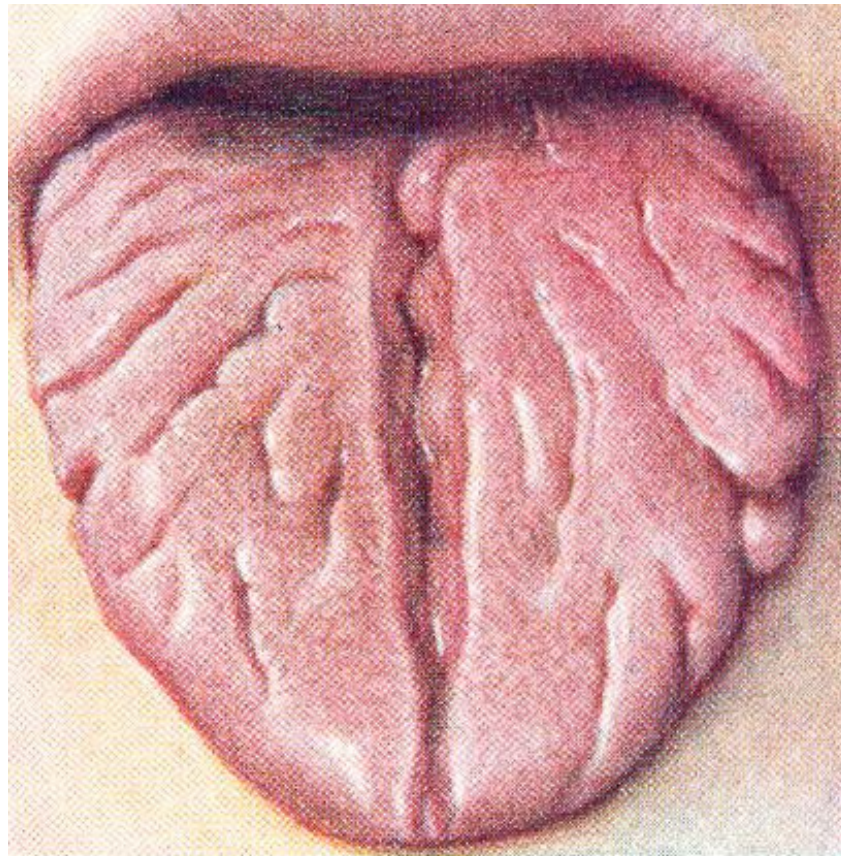
- „Chipmunk face“
 - Obrny hlavových nervů
 - Prominence lícních kostí a maxily (kostní změny)
 - Malý nos (kostní změny)
 - Protruze zubů horní čelisti a retrakce horního rtů
 - Diskolorace zubů ukládáním železa

Leukoplakie (prekanceróza)



Neškodné slizniční anomálie

- Mapovitý jazyk (*lingua geographica*, *lingua plicata*)



Akutní změny v dutině ústní

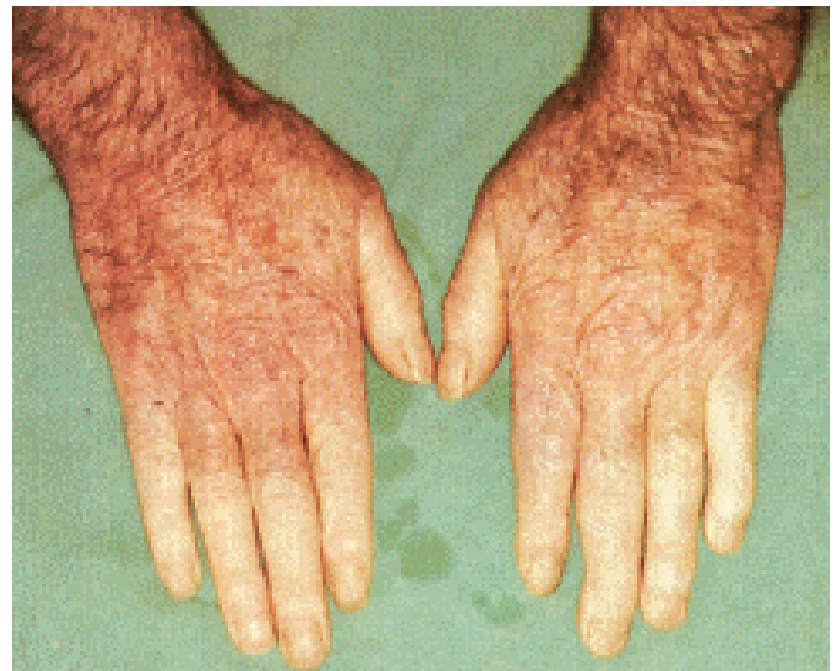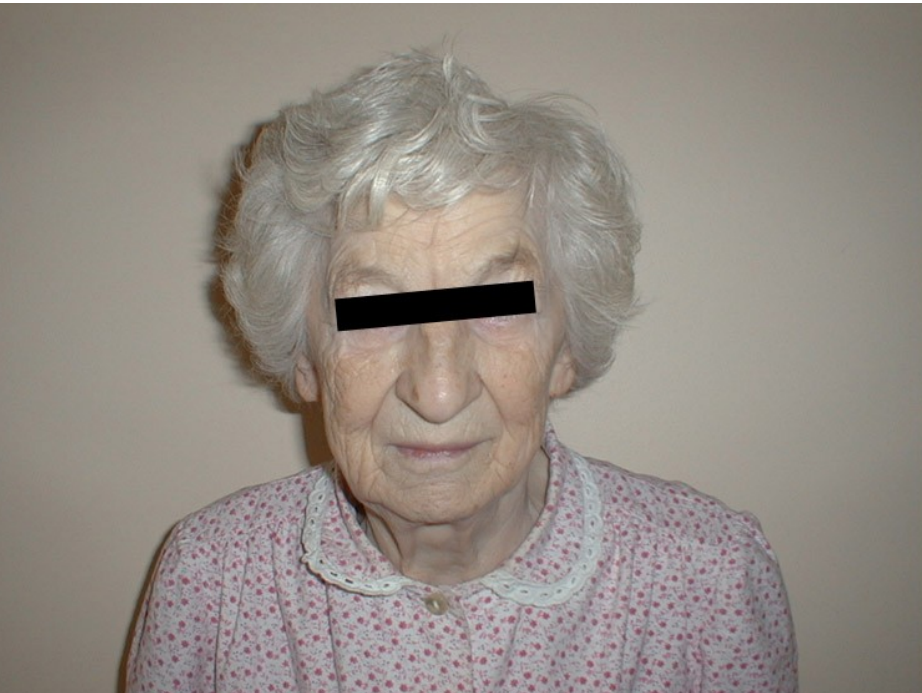- Alergické reakce
- Infekční projevy
- Toxická, chemická a mechanická poškození

Dysestezie, parestezie, hyperestezie

- Neuropatie?
- Paraneoplastický syndrom?
- Hyposialie (poléková) ?
- Odontogenní původ?

Vyšetření kůže - barva

- **Bledá (bledost – pallor):**
- **na celém povrchu těla (současně s bledostí sliznic) -** anémie, při difúzní vazokonstrikci (šok)
- **lokalizovaná** - při poruchách prokrvení, například končetin (ischemická choroba dolních končetin, diabetická mikroangiopatie), jednotlivých prstů (Raynaudova choroba).



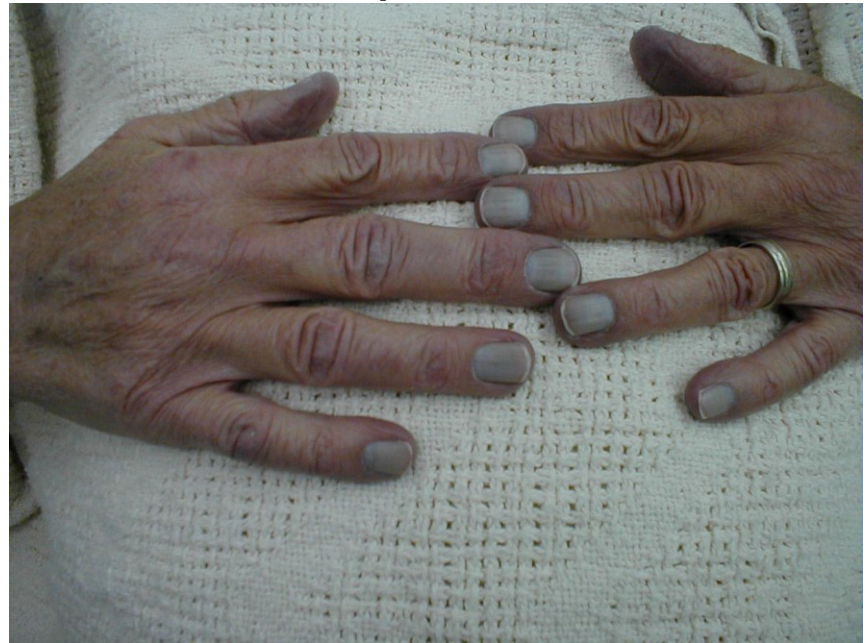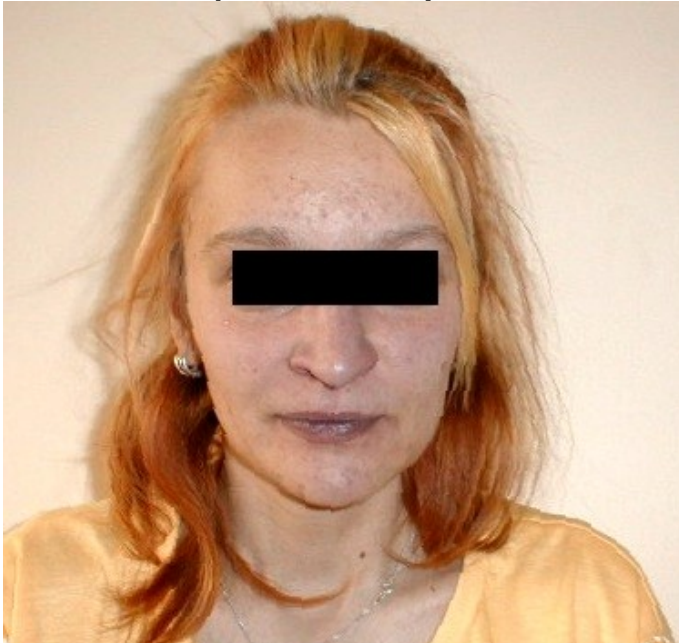Vyšetření kůže - barva

- **Modravá (cyanóza)**

Vzniká při vzestupu redukovaného hemoglobinu nad 50 g/l.

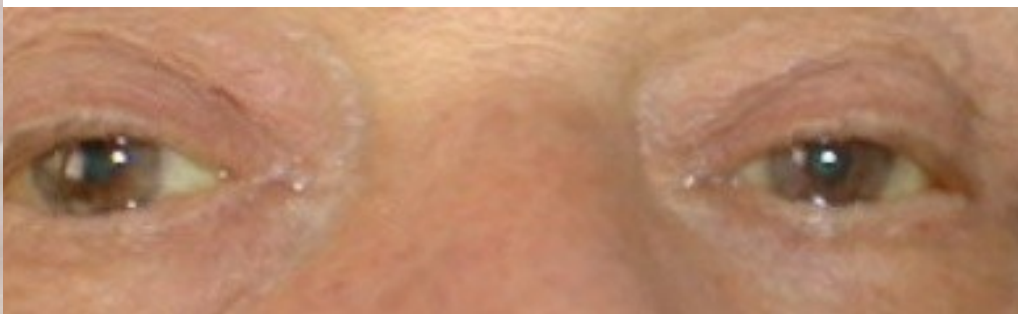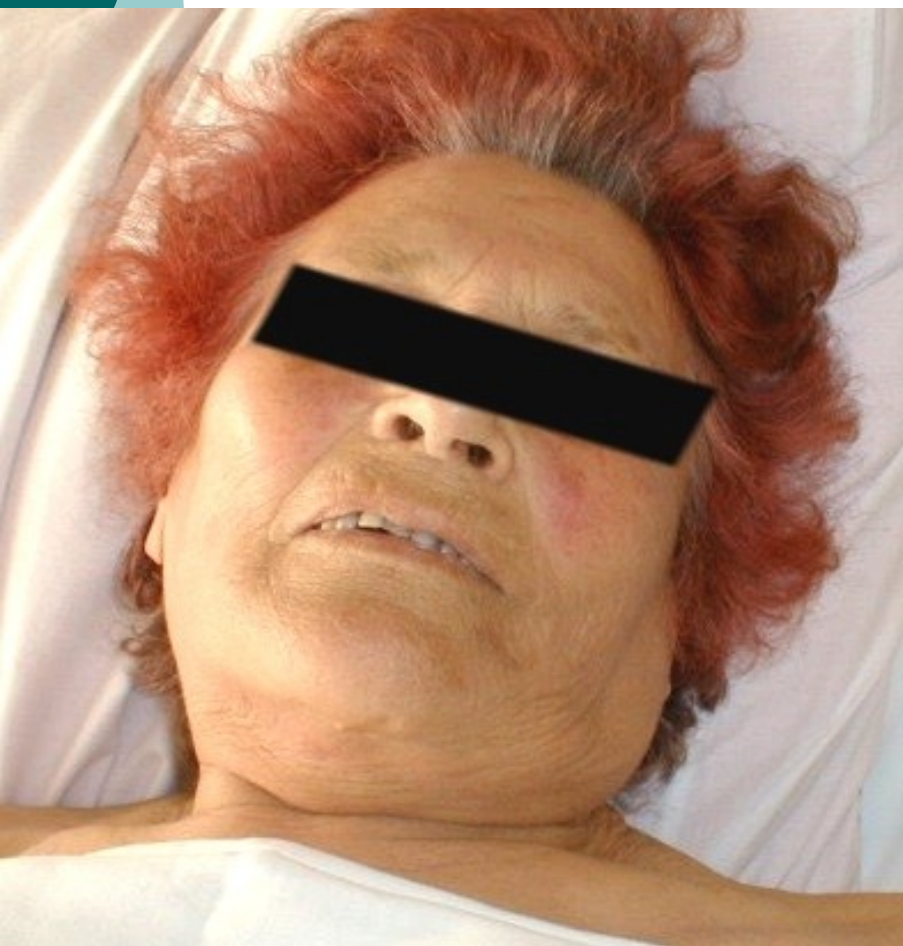- **akrocyanóza** – postižení aker (nos, uši, tváře)
- **difúzní**

Příčiny - plicních onemocnění, vrozených srdečních vadách s pravolevým zkratem. srdečním selhání...)



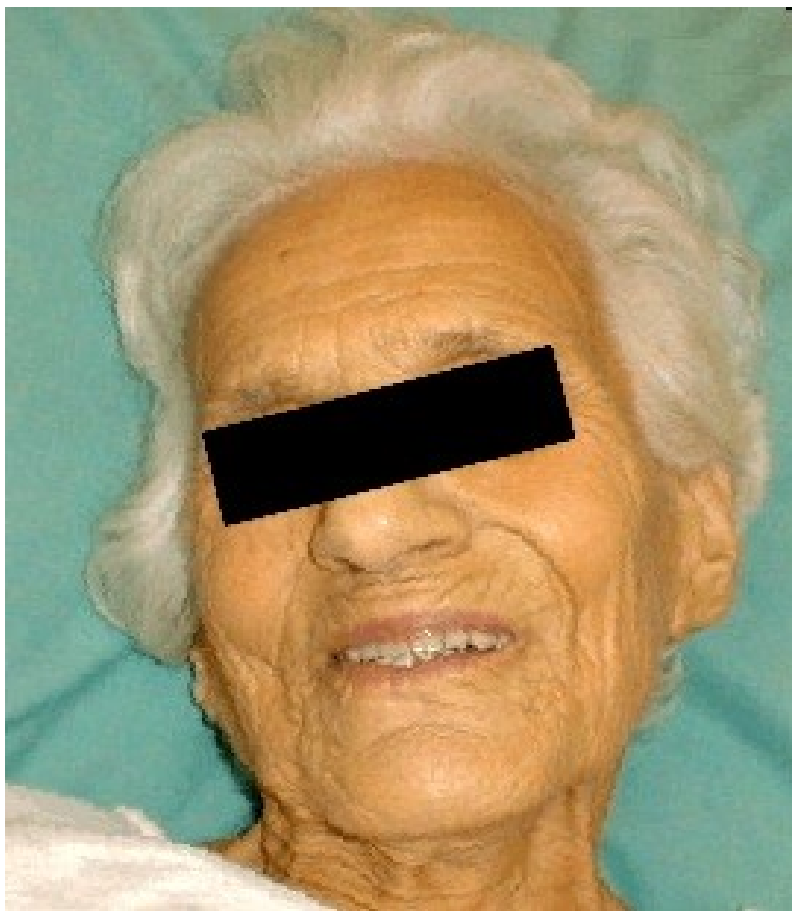Vyšetření kůže - barva

- **Žlutá (ikterus) - subikterus**



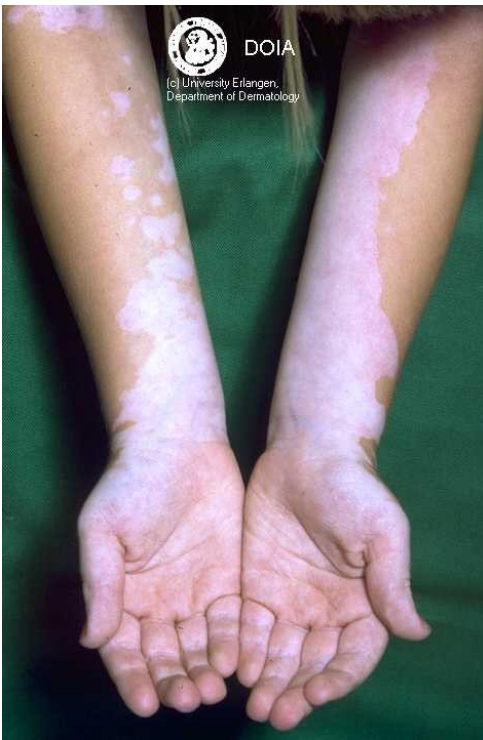Vyšetření kůže - barva

- **Žlutá (ikterus)**



Vyšetření kůže - barva

- **Poruchy pigmentace**
 - snížení:
 - Lokální – vitiligo
 - Globální - albinismus



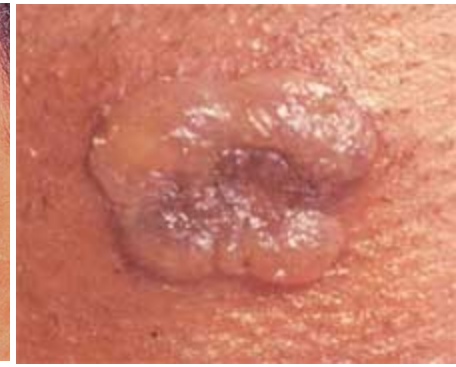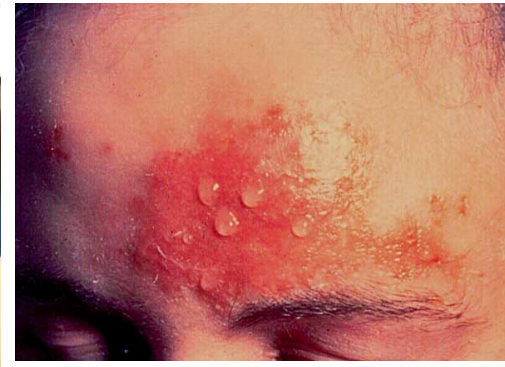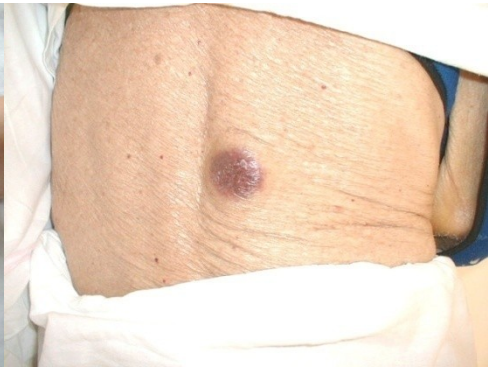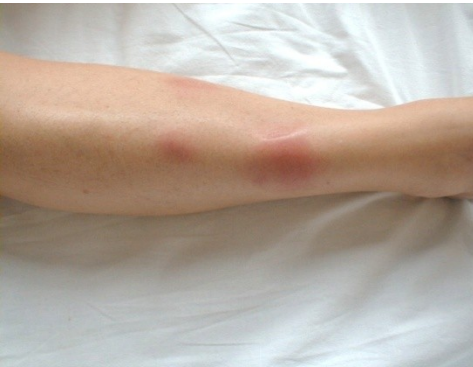Vyšetření kůže – kožní eflorescence

Makula = plošná skvrna (t.č. na obrázku erythema nodosum)

Papula = skvrna prominující nad povrch kůže

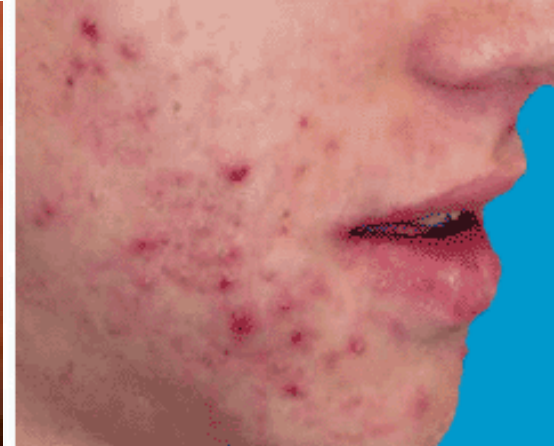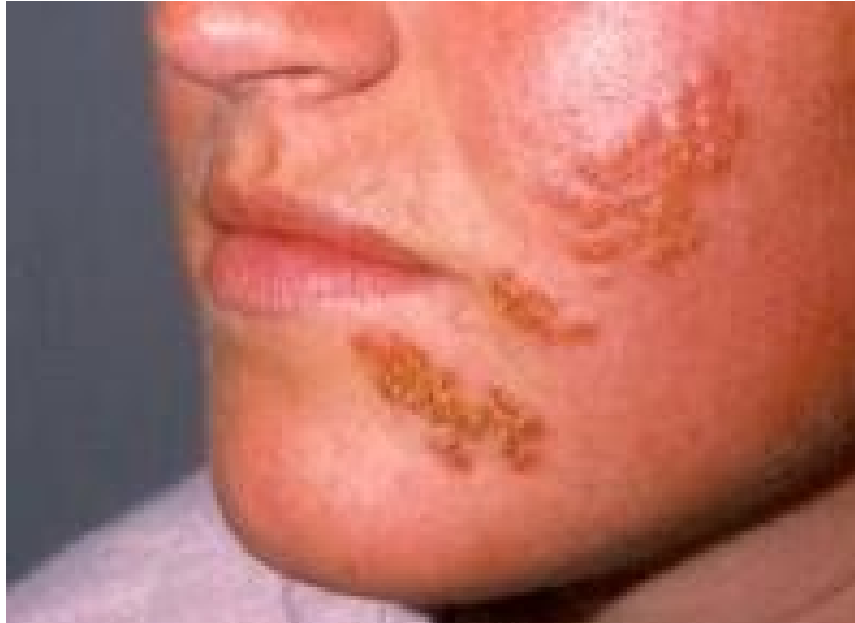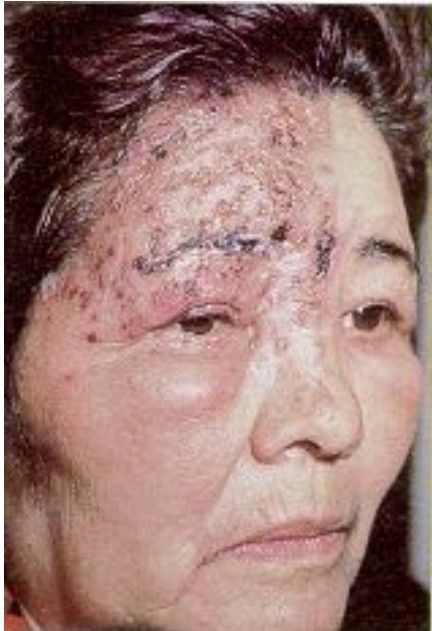Vezikula = puchýř s čirým obsahem

Pustula = puchýř se zkaleným obsahem



Obličej - vyšetření

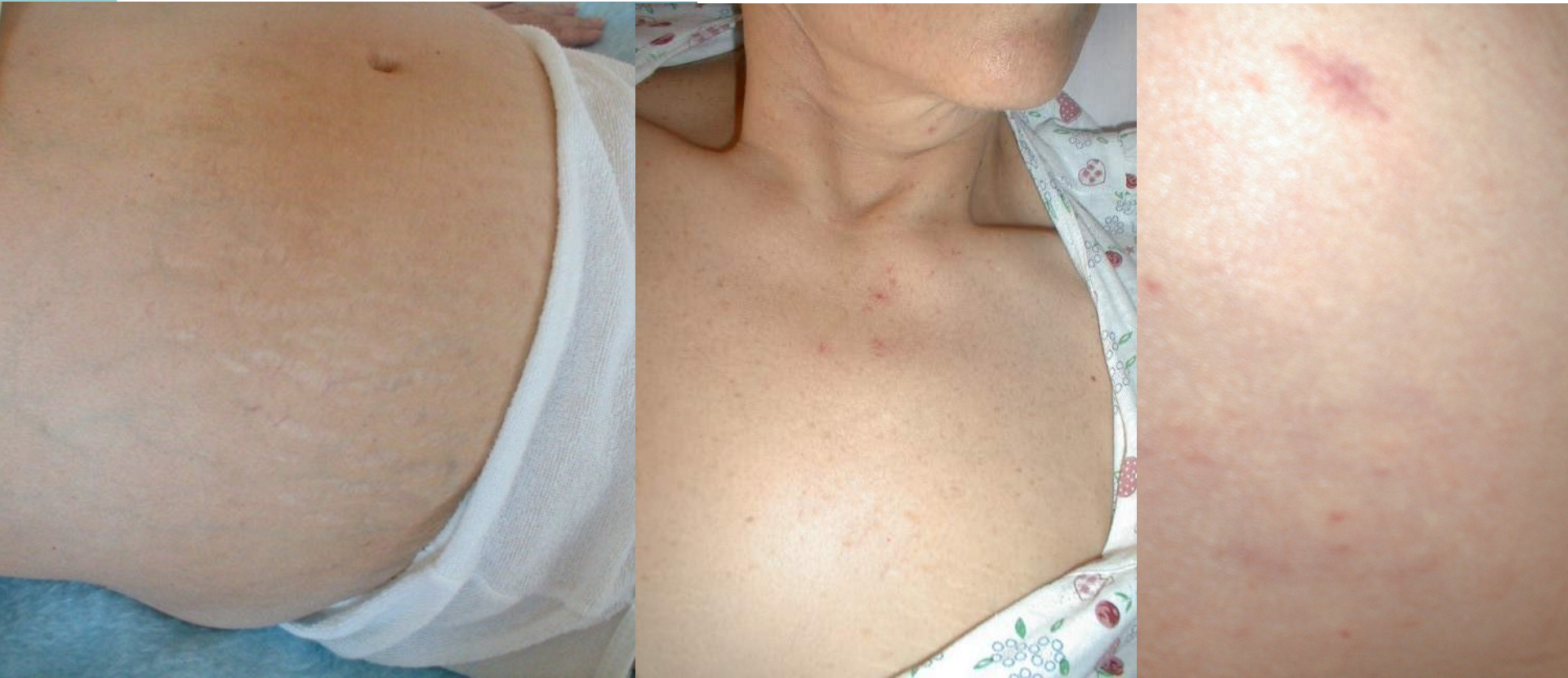- Kůže a adnexa
 - záněty



Vyšetření kůže – kožní eflorescence

Strie - bílé (zhubnutí, těhotenství), červené (Cushingův sy.)

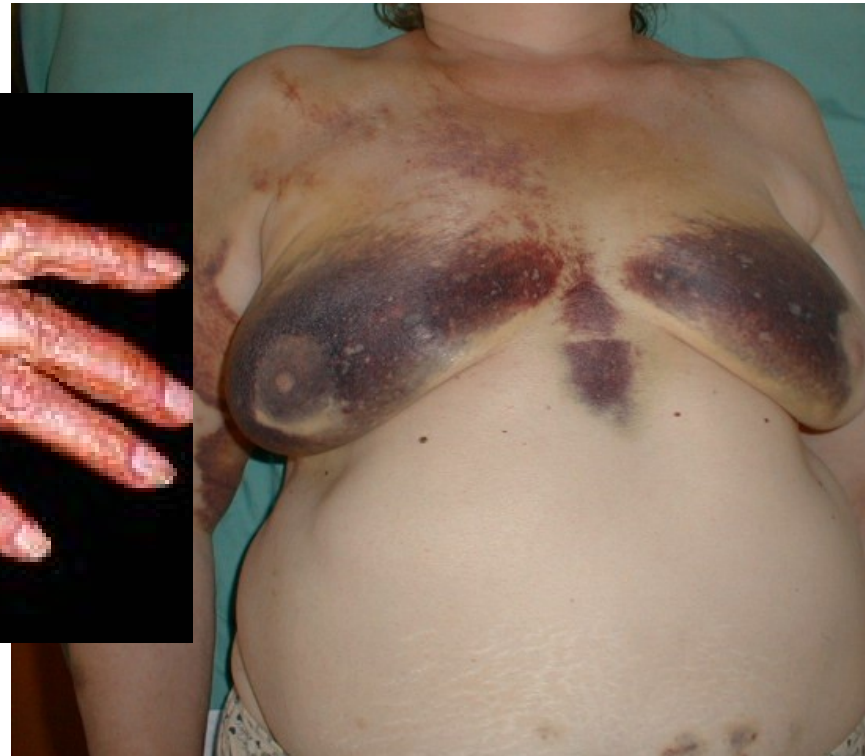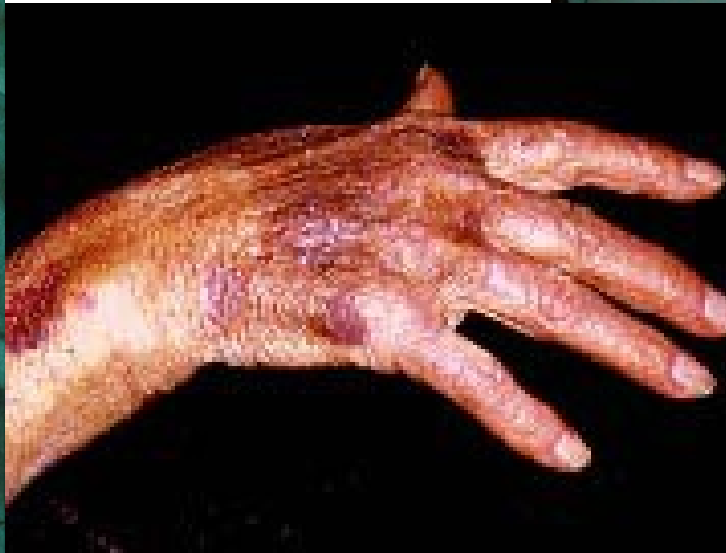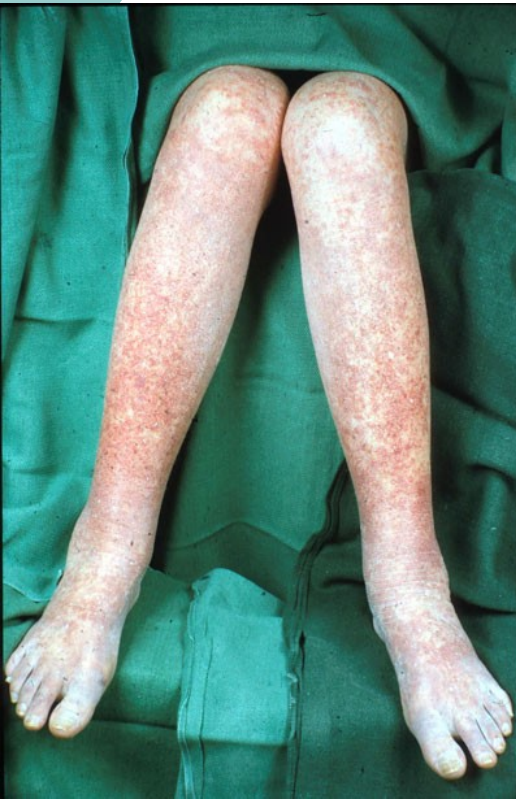Pavoučkové naevy - obličej, hrud' – pod tlakem anemizují
(jaterní postižení)



Vyšetření kůže – kožní eflorescence

- **Krváciví projevy**

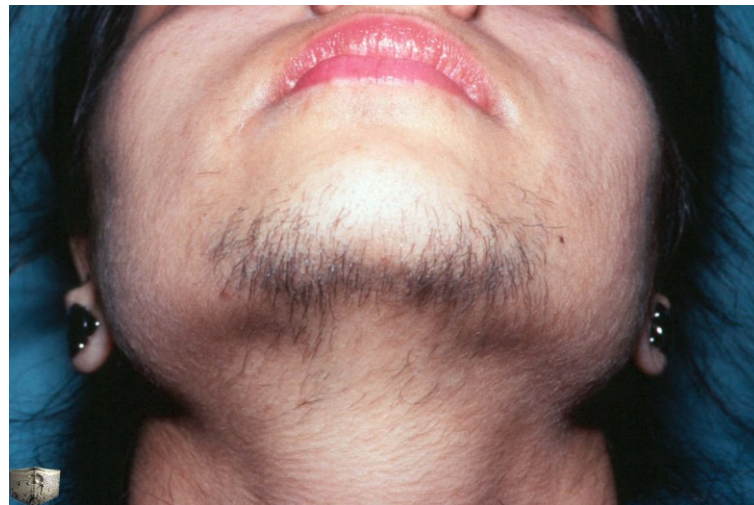- **Petechie** – tečkovité krvácení
- **Sufúze, ekchymózy** – plošná krvácení
- **Hematom** – lokalizované nahromadějí krve do hloubky



Vyšetření kůže – adnexa

○ Ochlupení

- **Prořídle** - hypogonadizmu, hypopituitarizmu, hypothyreóze a jaterní cirhóze, také u mužů léčených estrogeny
- **Zesílené (**hypertrichóza, hirsutismus**)** - je významné u žen (starších žen v obličeji, u Cushingova syndromu, formy závažnější při androgenních nádorech kůry nadledvin, léčbě androgeny (doping!))

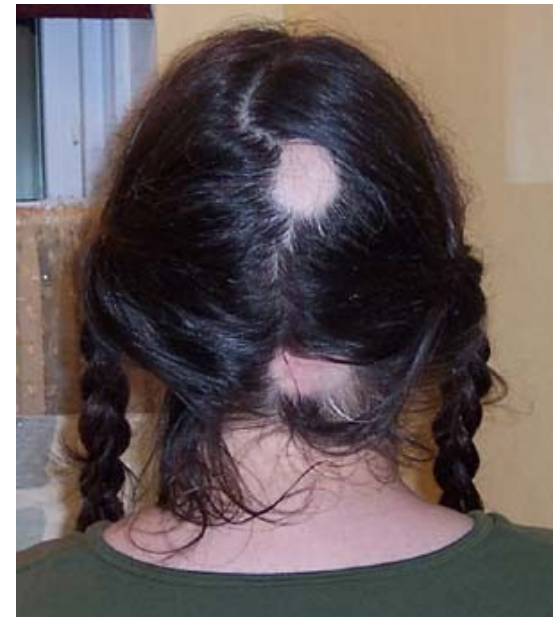
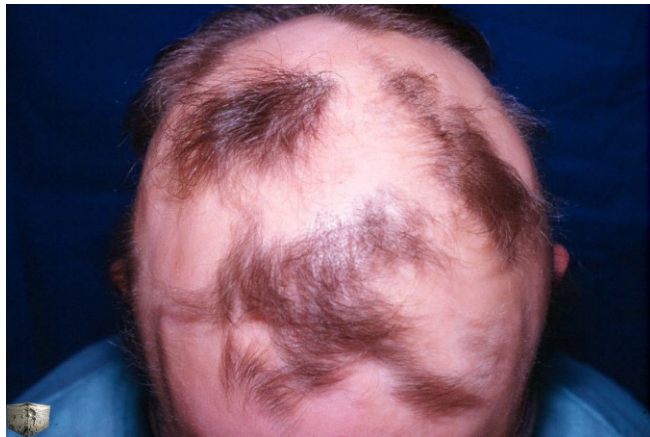

Vyšetření kůže – adnexa

○ Vlasy

- **Alopecie – ztráta vlasů:**

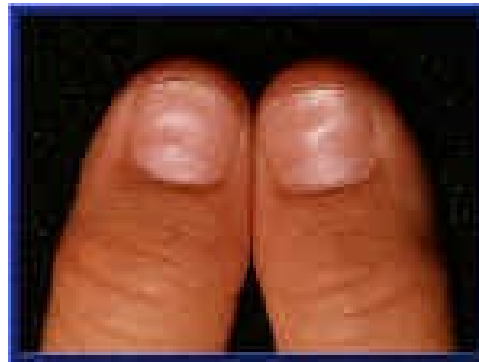- difúzní (chemoterapie, tyreotoxikóza)
- ložisková



Vyšetření kůže – adnexa

○ Nehty

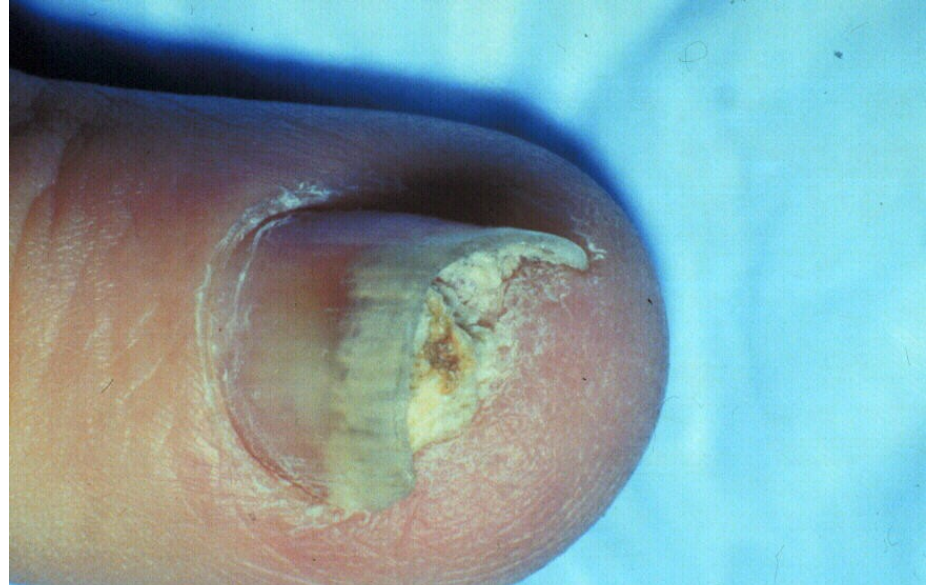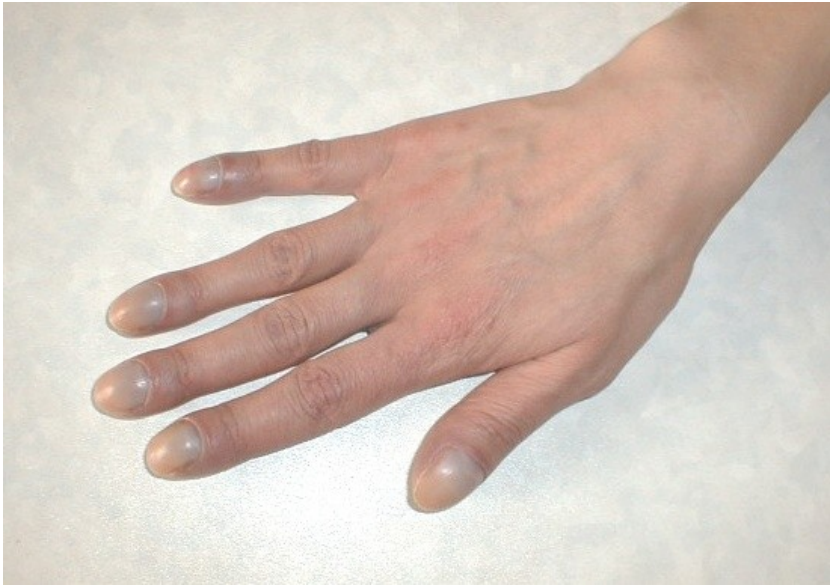- **Lomivé a třepivé** – tyreotoxikóza, sideropenické anémie
- **Lžičkovitě prohnuté** (**koilonychie**)- tyreotoxikóza, sideropenické anémie



Vyšetření kůže – adnexa

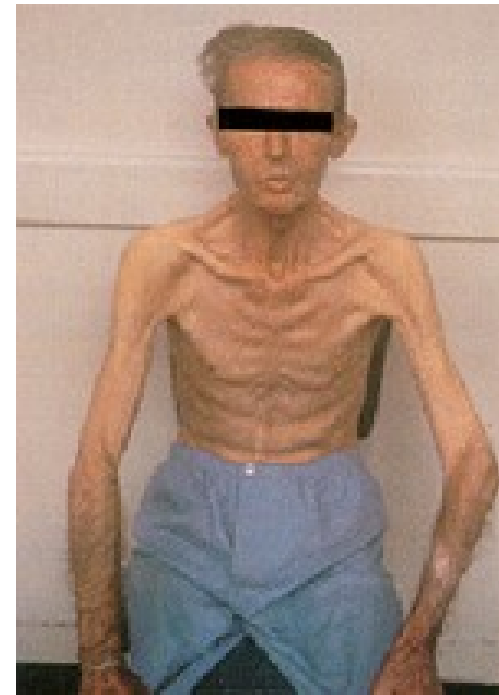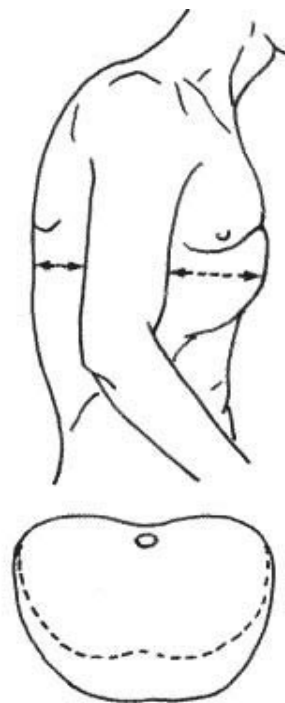
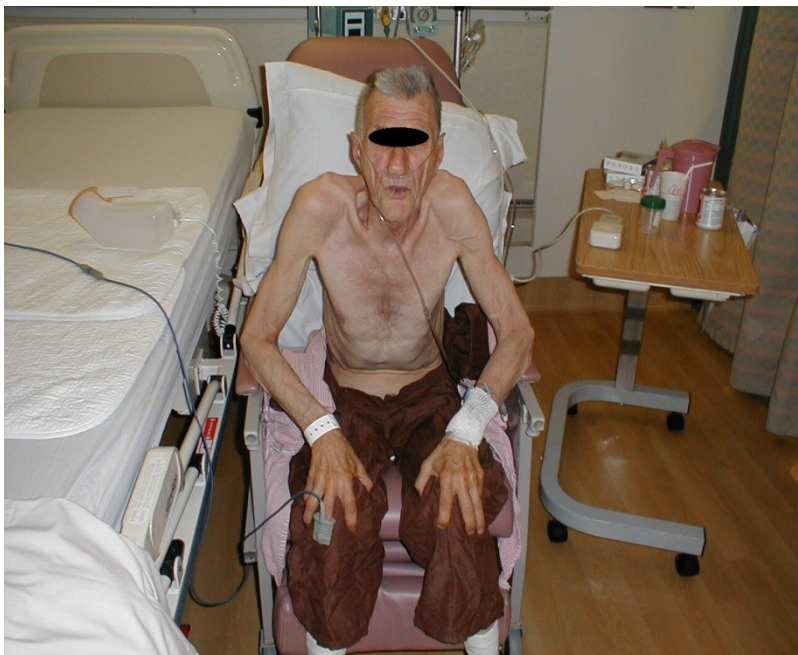○ Nehty

- **Sférické** (tvar hodinového sklíčka) - vrozené srdeční vady, chronické plicní onemocnění
- **"bílý"** (hepatální) - (bílá část nehtu zaujímá podstanou část nehtu) - u jaterních cirhóz
- **Deformované** (nerovné, ztlustělé, barevně změněné, zejména na nohou) - postižení plísněmi (onychomykózy).



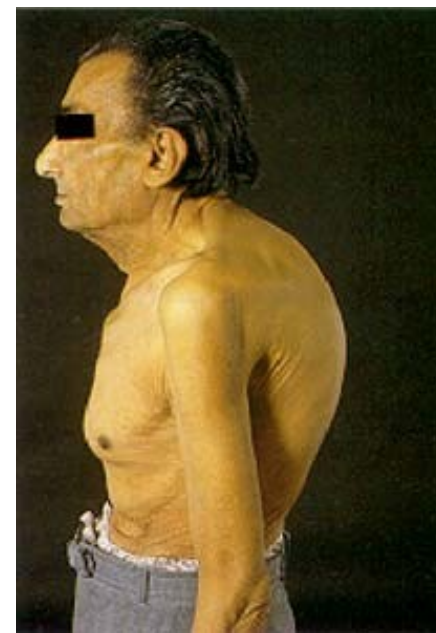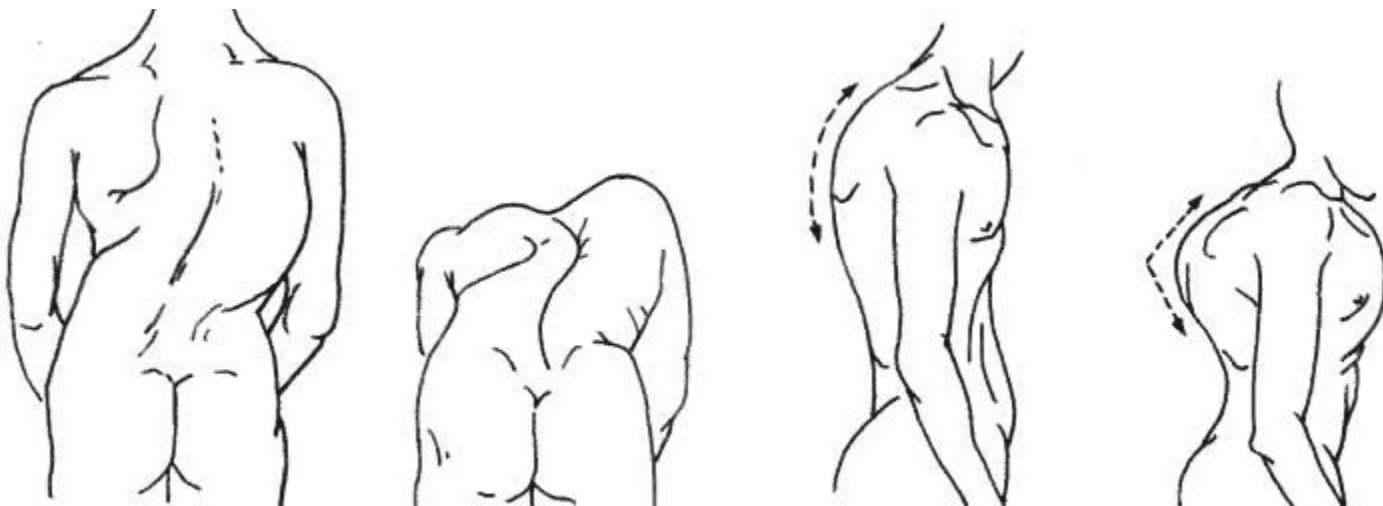
Celkové vyšetření hrudníku - pohled

- Tvar hrudníku
 - PATOLOGICKÉ
 - **soudkovitý** (emfyzematózní) - je krátký, fixovaný v inspiračním postavení, s prodlouženým předozadním průměrem (u emfyzému, chronické obstrukční choroby bronchopulmonální)



Celkové vyšetření hrudníku - pohled

- Tvar hrudníku
 - PATOLOGICKÉ
 - **kyfoskopiotický** - je asymetrický, s gibbem, dextro či sinistroskoliózou (kyfóza, skolioza páteře)

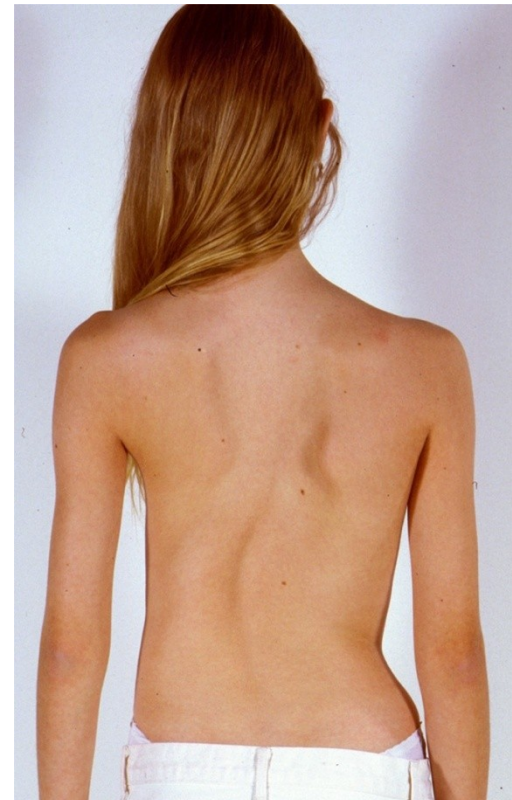
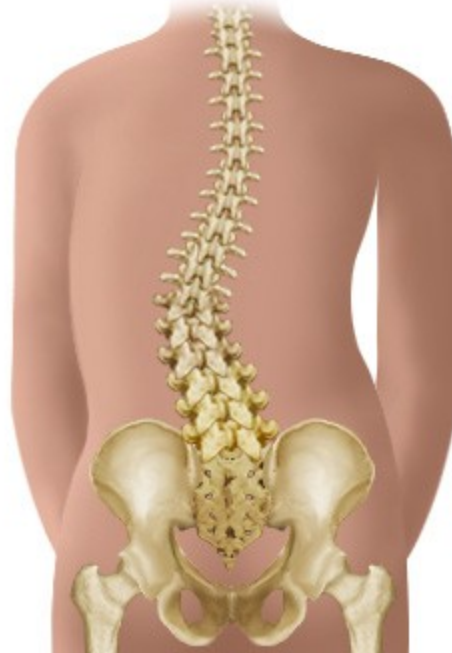
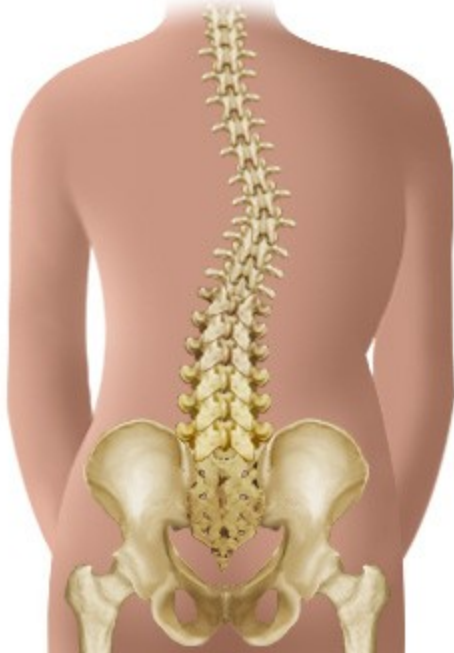Vyšetření páteře v klidu

- Pohled
 - Skolioza (dextro x sinistro)
 - Kyfóza x lordóza
 - Gibus

Thoracic

Lumbar

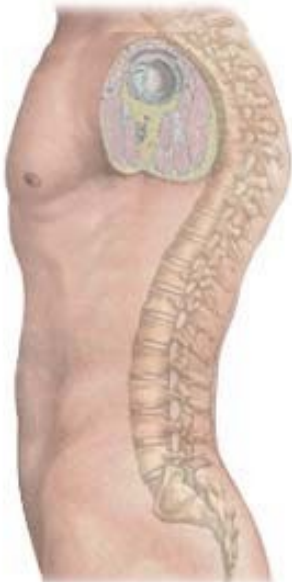

Vyšetření páteře v klidu

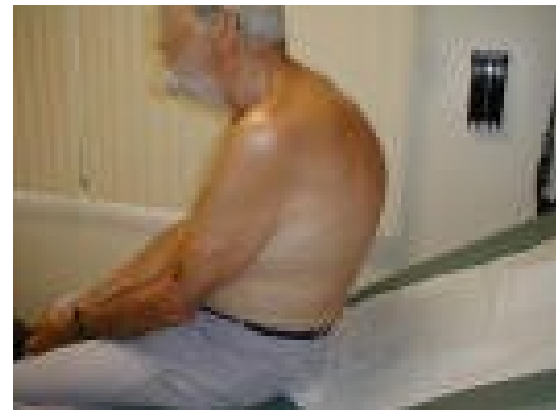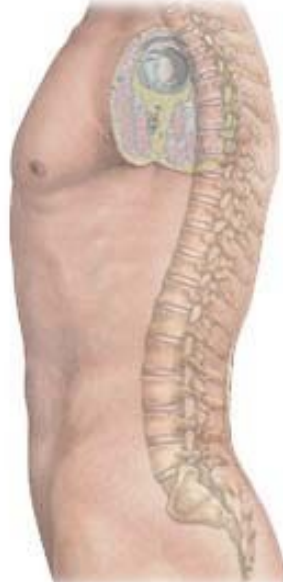- Pohled
 - Skolioza (dextro x sinistro)
 - **Kyfóza x lordóza**
 - Gibus

KYFÓZA

Kyphotic spine

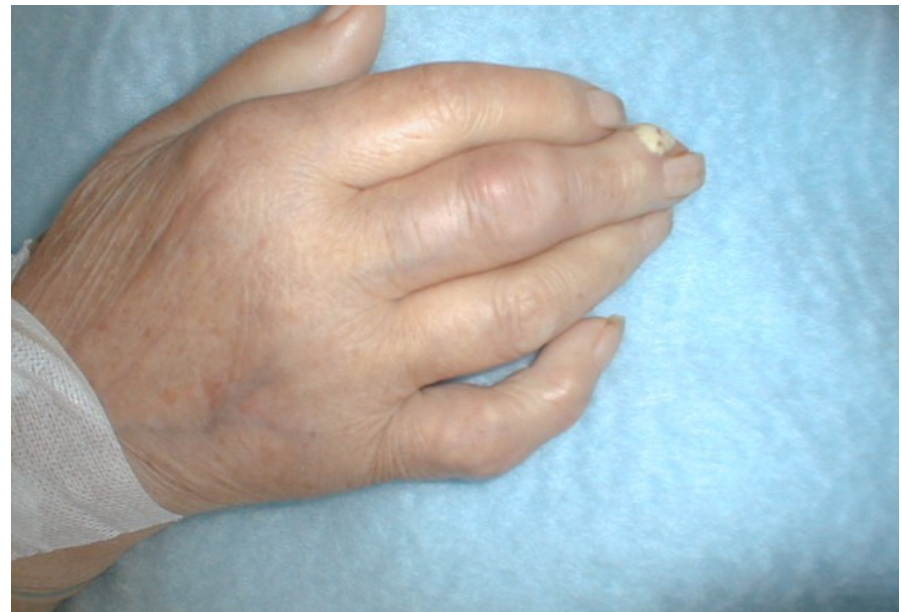
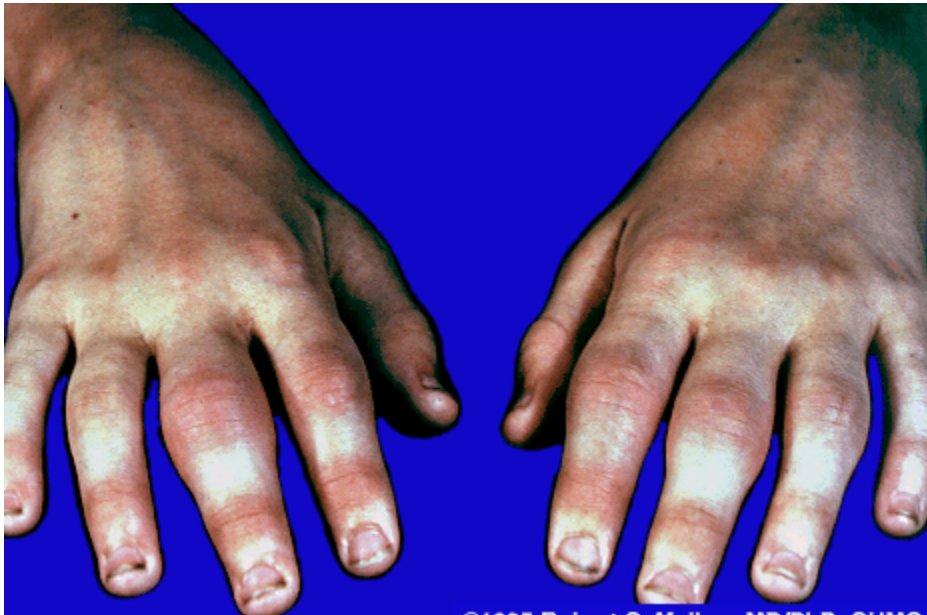
Normal spine



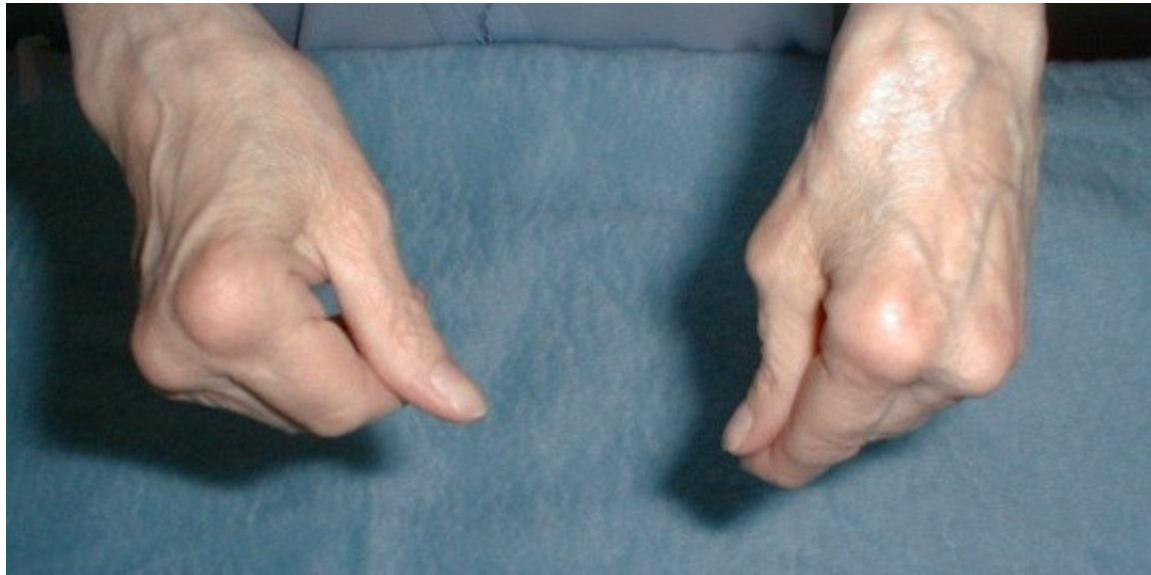
Vyšetření končetin – klouby

- Změny zánětlivé – artritida
 - Dolor
 - Calor
 - Rubor (hlavně u dnové a infekční artritidy)
 - Tumor
 - Functi laesa



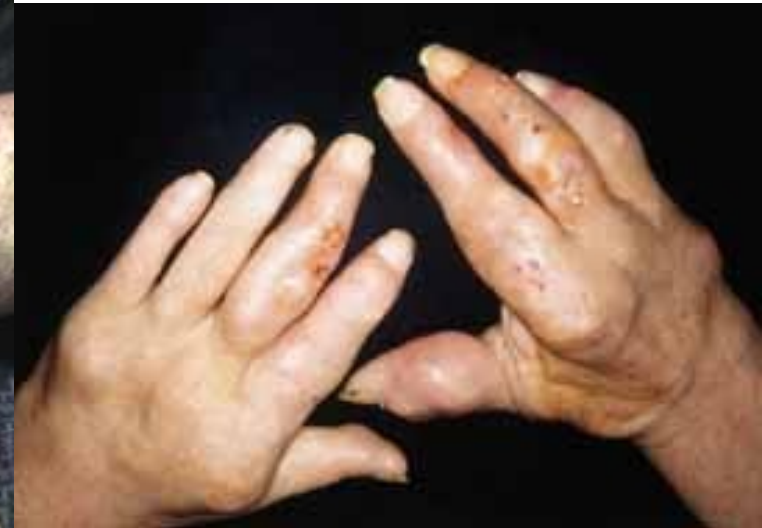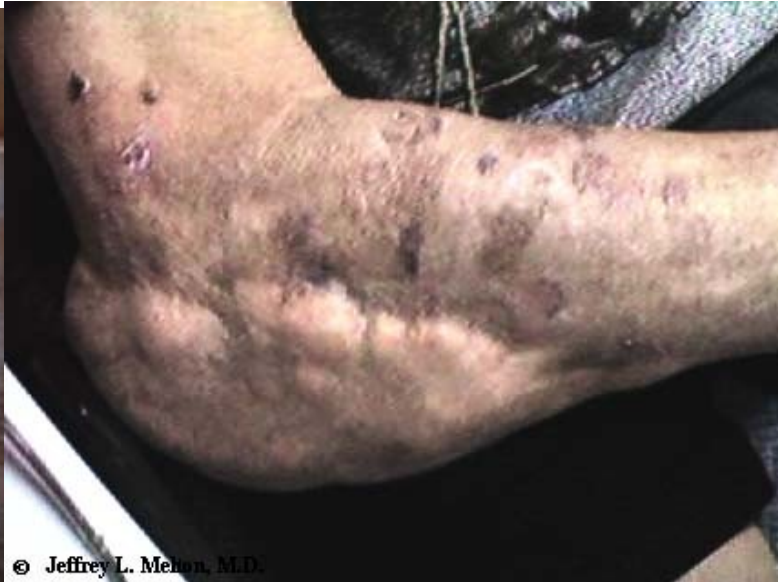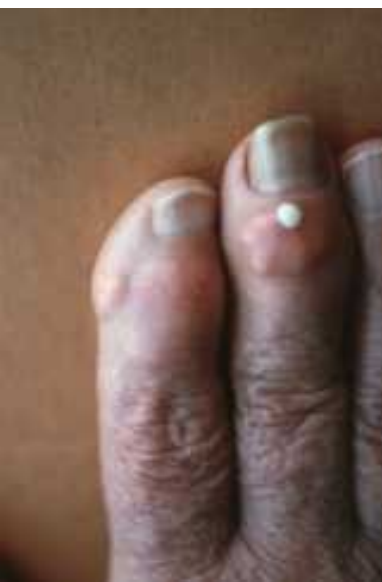Vyšetření končetin – klouby

- Změny zánětlivé – artritida
 - Dolora
 - Calor
 - Rubor (hlavně u dnavé a infekční artritidy)
 - Tumor
 - Functi laesa



Vyšetření končetin – klouby

- Další změny:
 - uzly (nodi) v okolí kloubů
 - dnavé tofy (nahromadění krystalů KM)
 - deformity kloubů
 - drásoty



Vyšetření končetin – klouby

- Další změny:
 - uzly (nodi) v okolí kloubů
 - dnavé tofy (nahromadění krystalů KM)
 - **deformity kloubů**
 - drásoty

