

Orální histologie a embryologie

Přednáška 1

Mgr. Jan Křivánek, Ph.D.

jan.krivanek@med.muni.cz

22. 2. 2022



Cíle předmětu

- **Mikroskopická stavba** orgánů orofaciálního systému
- Spojitost stavby s **funkcí** orgánů v této oblasti
- Detailní **pochopení vývojových procesů**, které utvářejí celou oblast
- Pochopení pozadí **vrozených vývojových vad**

Přednášky (7):

Sudý týden

Úterý 13:00 – 14:40

B11/234

Cvičení (6+1):

Lichý týden

Úterý 11:00 – 12:40 sk. 22,24

Mikroskopický sál

Úterý 11:00 – 12:40 sk. 21,23

Mikroskopický sál

Vyučující:

Mgr. Jan Křivánek, Ph.D.

Ukončení předmětů

Praktika: 100% účast na prakticích

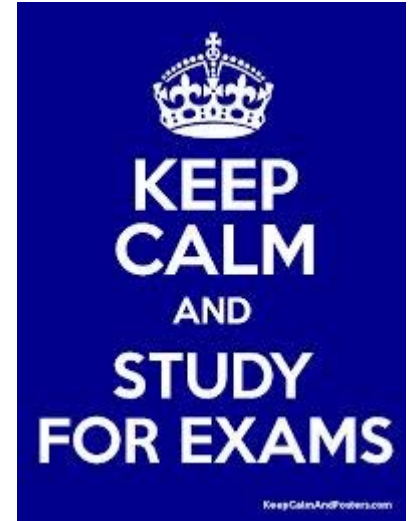
Úspěšně vypracovaný zápočtový test (24. 5. 2022)

Samostatně vypracované všechny odpovědníky

Zkouška: Započtená praktika

Písemný test (minimálně 60 % správných odpovědí)

Nově: Úspěšné absolvování Histologie I + II již NENÍ podmínkou připuštění ke zkoušce z OHE



Studijní literatura:

*Ve zkoušce mohou být otázky z **prezentací na cvičeních a přednáškách (písemných i ústně sdělených informací), z odpovědníků a ze vzájemných diskusí během praktik a přednášek.***

Pro detailnější pochopení látky je doporučeno studium ucelené literatury například:

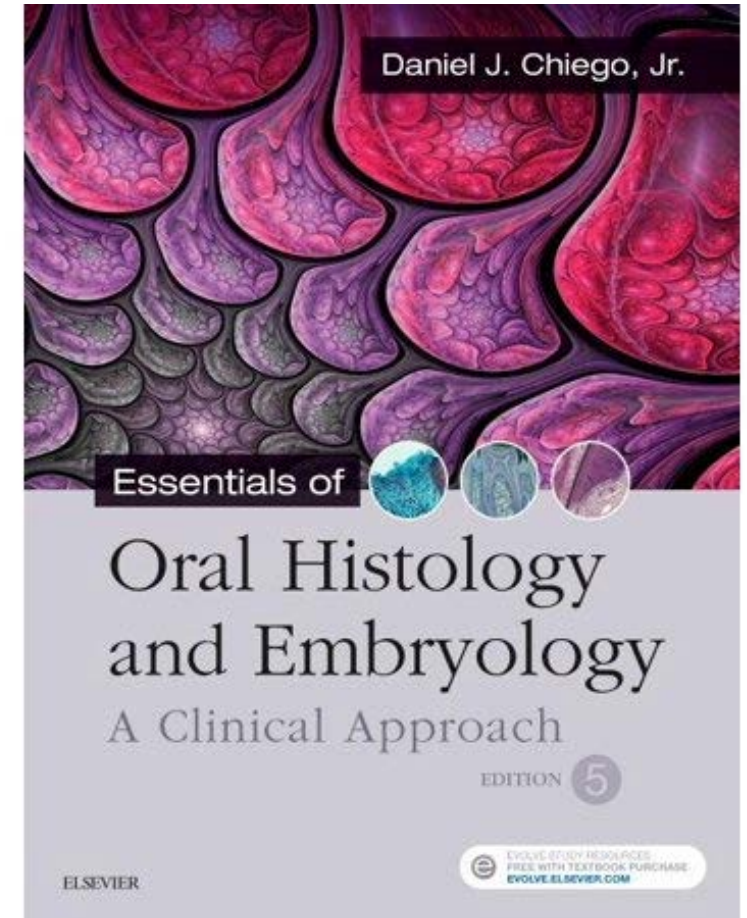
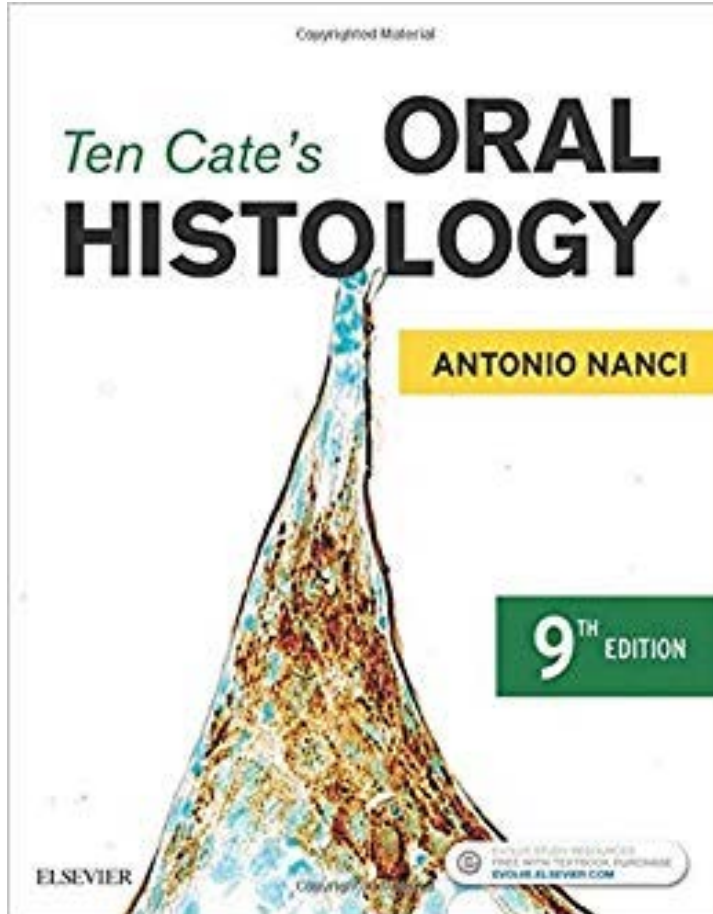
Ten Cate's Oral Histology: Development, Structure, and Function. Antonio Nanci

Essentials of Oral Histology and Embryology: A clinical Approach

Illustrated Dental Embryology, Histology and Anatomy, Fehrenbach and Popowics

Oral Anatomy, histology and Embryology, Berkovitz, Holland, Moxham

Ten Cate's Oral Histology: Development, Structure, and Function.
Antonio Nanci



Essentials of Oral Histology and Embryology: A Clinical Approach
Daniel J. Chiego



Odpovědníky

- Každých 14 dní jeden odpovědník
- Odpovědník bude zveřejněn v „přednáškovém“ týdnu
- Je potřeba ho vypracovat do konce týdne ve kterém jsou praktika
- Každý odpovědník se skládá asi z 10-15 otázek na které je potřeba **odpovědět vlastními slovy**

- Odpovědníky mají sloužit k zamyšlení se nad probíranou látkou, procvičení získaných znalostí
- Některé otázky z odpovědníků se mohou objevit u zkoušky

Program přednášek a praktických cvičení z Orální histologie a embryologie (ZLOH) pro II. ročník zubního lékařství

Přednášející: Mgr. J. Krivánek, Ph.D., Doc. MUDr. M. Sedláčková, CSc.,
Doc. RNDr. Petr Vaňhara, Ph.D., Mgr. Eva Švandová, Ph.D.
Cvičící: Mgr. J. Krivánek, Ph.D., Mgr. Eva Švandová, Ph.D.

Přednášky (sudé týdny)

1. 14. 2. – 18. 2. 2022 ---
2. 21. 2. – 25. 2. 2022 Úvod, informace o ukončení předmětu, doporučená literatura. Orofaciální systém , jeho strukturní součásti a funkce. Dutina ústní – stěny a obsah. Stavba a základní funkce orální sliznice, typy sliznice . Chuťové pohárky .
3. 28. 2. – 4. 3. 2022
4. 7. 3. – 11. 3. 2022 Slinné žlázy, TMJ Obecná stavba a klasifikace slinných žláz. Temporomandibulární kloub, mikroskopická stavba a funkce.
5. 14. 3. – 18. 3. 2022
6. 21. 3. – 25. 3. 2022 Alveolární výběžek; Závěsný aparát; Mikroskopická stavba alveolárního výběžku a klinické aspekty jeho přestavby. Mikroskopická stavba periodoncia, jeho funkce a klinický význam. Gingiva, sulcus gingivalis, epitelový úpon.
7. 28. 3. – 1. 4. 2022

Praktika (liché týdny)

1. 14. 2. – 18. 2. 2022 ---
2. 21. 2. – 25. 2. 2022
3. 28. 2. – 4. 3. 2022 Mikroskopická stavba a funkční histologie: rty, patro, tváře, jazyk. <u>Preparáty:</u> <i>labium oris, palatum molle, apex linguae, papilla vallata, radix linguae.</i>
4. 7. 3. – 11. 3. 2022
5. 14. 3. – 18. 3. 2022 Slinné žlázy, TMJ – mikrostruktura. <u>Preparáty:</u> <i>gl. parotis, gl. submandibularis, gl. sublingualis, gl. apicis linguae; TMJ</i>
6. 21. 3. – 25. 3. 2022
7. 28. 3. – 1. 4. 2022 Lymfatický patrový okruh, Úvod do zubu <u>Preparáty:</u> <i>Tonsilla palatina, tonsilla lingualis.</i>

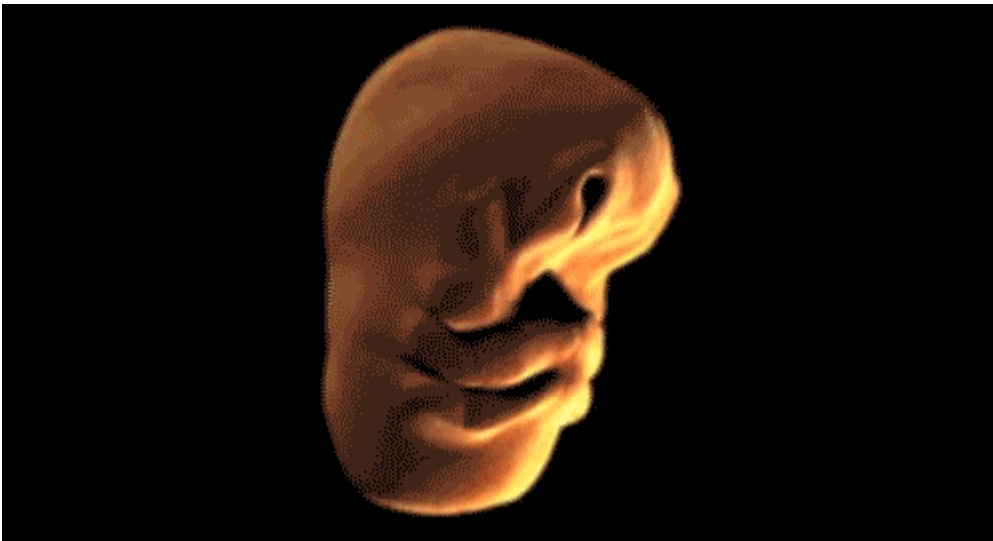
8. 4. 4. – 8. 4. 2022 Sklovina, Cement Zubní sklovina – mikroskopická stavba, funkce, amelogeneze a věkové změny. Mikroskopická stavba cementu, typy a jeho klinický význam.
9. 11. 4. – 15. 4. 2022
10. 18. 4. – 22. 4. 2022 Vývoj obličeje, dutiny ústní a nosní Vývoj obličeje, dutiny ústní a nosní, patra a nosní přepážky. Vývoj předsíně dutiny ústní, horní a dolní čelisti.
11. 25. 4. – 29. 4. 2022
12. 2. 5. – 6. 5. 2022 Vývoj jazyka, slinných žláz, žaberní oblouky Vývoj jazyka. Přehled vývojových vad jazyka. Vývoj slinných žláz. Vývoj a žaberních oblouků a jejich derivátů.
13. 9. 5. – 13. 5. 2022
14. 16. 5. – 20. 5. 2022 Trvalá dentice, vady Přehled vývoje trvalé dentice a časový přehled jejího prořezávání. Smíšená dentice. Rozdíly ve stavbě dočasných a trvalých zubů. Přehled vývojových vad zubů.
15. 23. 5. – 27. 5. 2022

8. 4. 4. – 8. 4. 2022
9. 11. 4. – 15. 4. 2022 Dentinopulpální komplex Dentin jako živá tkáň. Mikroskopická stavba zubní dřeně, funkce. <u>Preparáty:</u> Řez zubem
10. 18. 4. – 22. 4. 2022
11. 25. 4. – 29. 4. 2022 Vývoj zubu <u>Preparáty:</u> Různá stadia vývoje zubu – prase, člověk.
12. 2. 5. – 6. 5. 2022
13. 9. 5. – 13. 5. 2022 Věda a výzkum, regenerativní dentální medicína Směr současného dentálního výzkumu, pokroky v oboru regenerativní zubní medicíny. Budeme umět naše zuby reparovat nebo regenerovat? <u>Diskuse.</u>
14. 16. 5. – 20. 5. 2022
15. 23. 5. – 27. 5. 2022 Zápočtový test

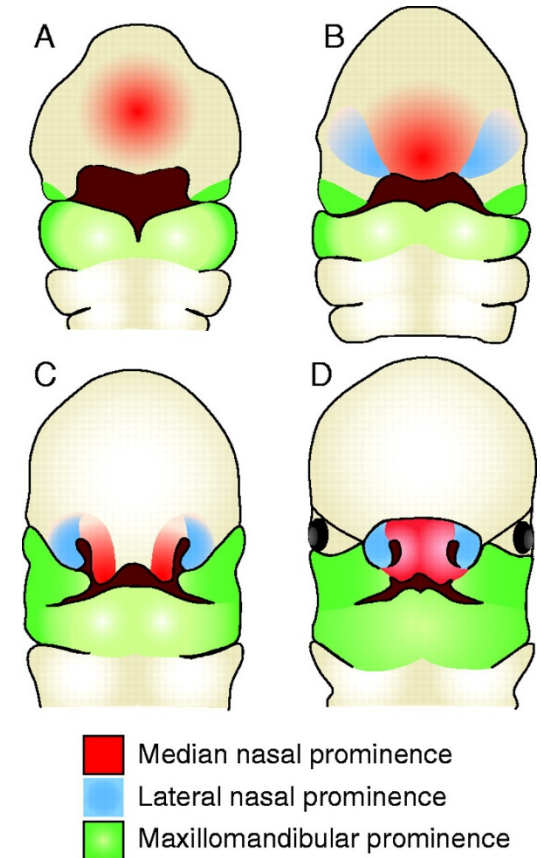
Orofaciální systém

Soubor struktur hlavy a krku, které:

- Zajišťují **přijímání, rozměňování a zpracování potravy**
- Zprostředkovávají **chuťové a hmatové vjemy**
- **Tvoří rozhraní pro sociální interakce** (funkce *fonetická, esteticko-fyziognomická při mimice*)
- **(Upravují vdechovaný vzduch)**



Vývoj z žaberních oblouků a výchlipek, čelního (frontonazální) výběžku a výběžků pro horní a dolní čelist



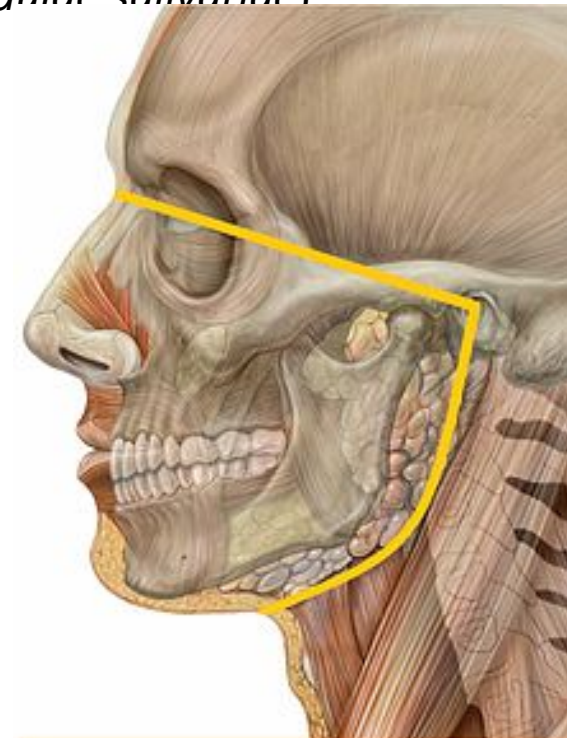
(Helms et al. 2005)

Orofaciální systém

Orofaciální systém

Součásti orofaciálního systému jsou:

- ***Skeleton faciei*** - kostra obličeje (*mandibula, maxilla, ossa zygomatica, os ethmoides, ossa nasalia et lacrimalia, vomer, ossa palatina, os hyoides*)
- **Cavitas oris s obsahem** - *lingua* (jazyk), *dentes*, parodont, slinné žlázy (*glandulae salivariae*)
- ***Art. temporomandibularis***
- **Žvýkácí a mimické svalstvo**
- **Měkké struktury (tkáně) obličeje** - rty, tváře, brada
- **Tvrdé a měkké patro** (*palatum durum a palatum molle*)
- **Hltanová úžina** (*isthmus faucium*)
- **Patrové mandle a mandle jazyková**



Dutina ústní (cavitas oris)

- Základní anatomie dutiny ústní
- Orální sliznice a její typy (členění)
 - sliznice krycího typu
 - sliznice mastikačního typu
 - specializovaná orální sliznice
- Stavba chuťových pohárků
- Rty
- Jazyk

Dutina ústní (cavitas oris)

vestibulum oris / cavitas oris propria

Stěny (kosti splanchnokrania, přilehlé měkké struktury)

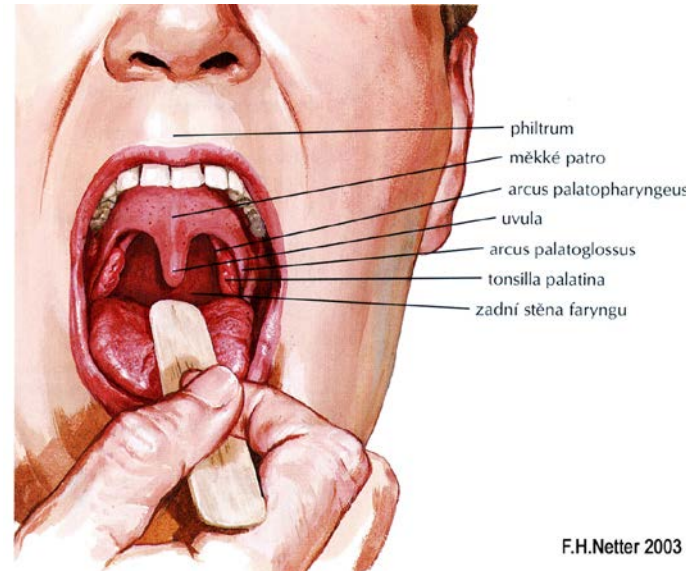
Rty, tváře, tvrdé a měkké patro a ústní přepážka (tzv. spodina ústní dutiny), vzadu skrz hltanovou úžinu (*isthmus faucium*) spojena s orofaryngem

Obsah

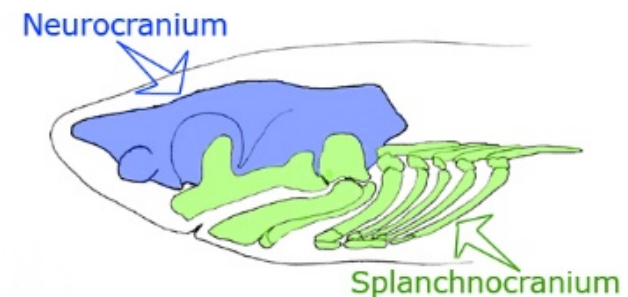
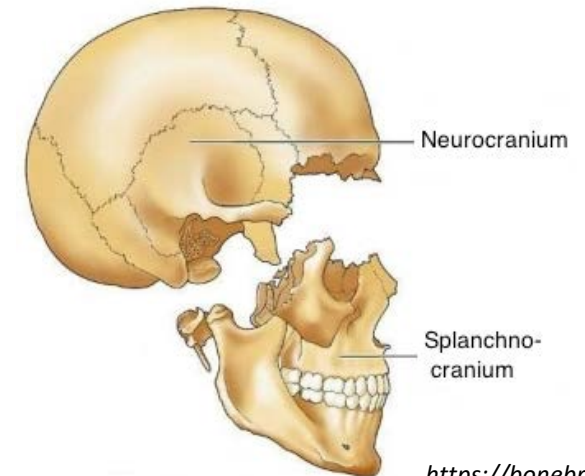
Jazyk, zuby + parodont, dásněň,
patrové mandle, jazyková mandle

Velké slinné žlázy:

podčelistní
a podjazyková
(příušní uložena vně)

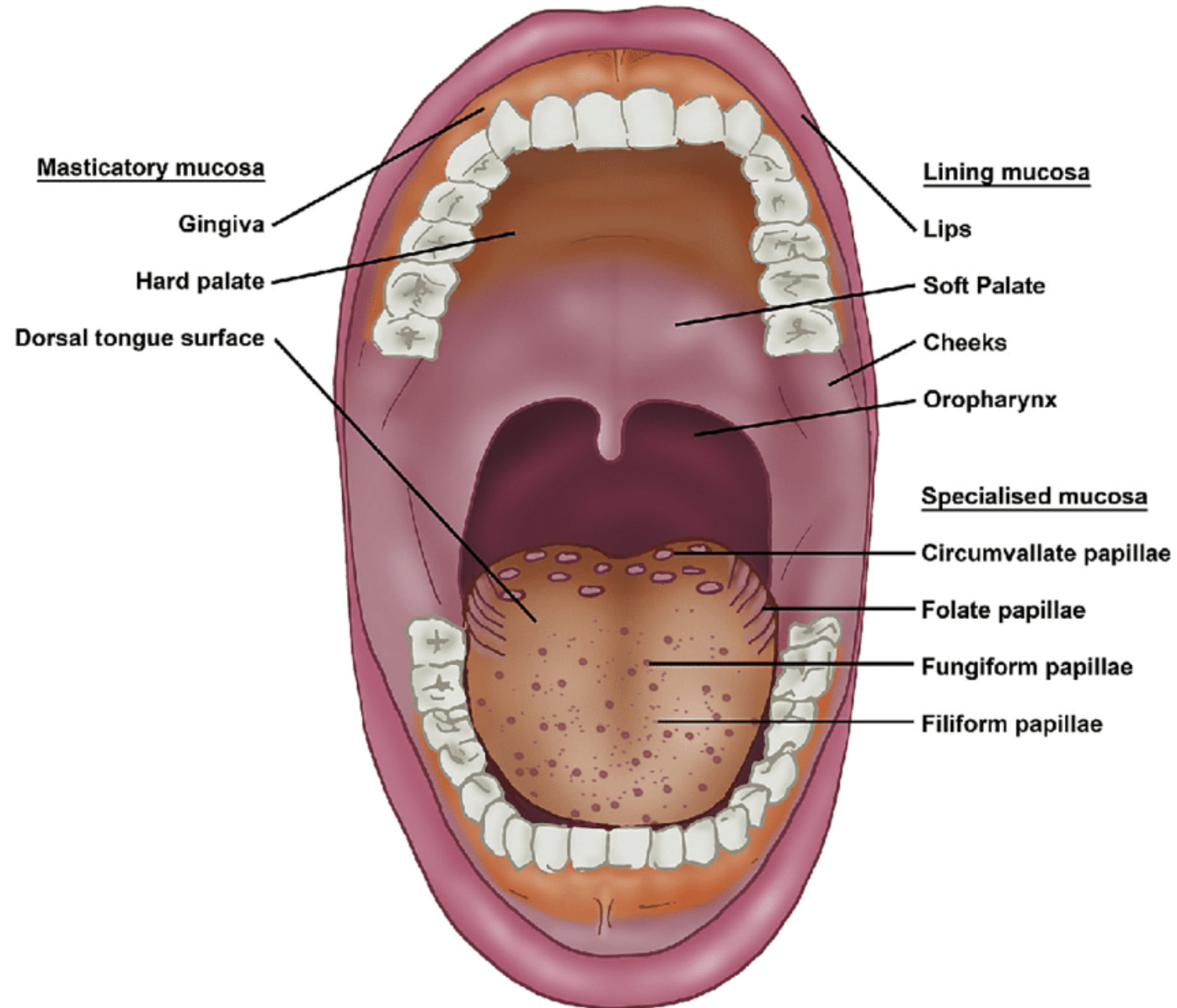


F.H.Netter 2003



<https://inside.ucumberlands.edu>

Orální sliznice



Sliznice dutiny ústní (orální sliznice)

Kromě zubů kryje všechny stěny

Orální sliznice má 2 vrstvy: epitel + *lamina propria mucosae*

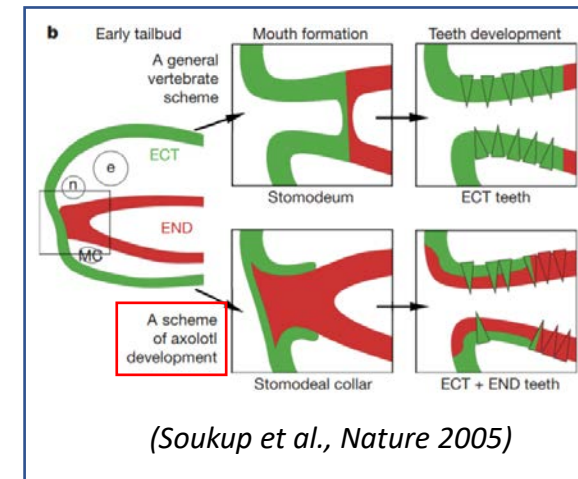
Na některých místech je mezi sliznicí a podklad stěny vloženo podslizniční vazivo - *tela submucosa*

Funkce orální sliznice:

- **Protektivní** - odolná vůči mechanickým zásahům nebo účinkům bakteriální mikroflóry
- **Sekreční** - účast v produkci sliny (malé slinné žlázy)
- **Senzorická** - sídlem receptorů snímajících teplo a chlad, bolest, hmat, chuť
- **Zpracování potravy**

Zvláštnost orální sliznice:

- Tvoří přechod mezi kůží a sliznicí trávicí trubice (začíná v hltanu)
- Podobně jako kůže **derivuje z ektodermu a (ekto)mezenchymu** (kraniální konec *crista neuralis*)
- Ostatní oddíly trávicí trubice nebo jiné trubicovité orgány se vyvinuly z **endodermu ev. mezodermu a mezenchymu mezodermového původu**
- Epitel dutiny ústní si díky ektodermovému původu ponechal některé znaky epidermis (stratifikaci buněk, keratinizaci, přítomnost speciálních buněk)



Klasifikace orální sliznice

Krycího typu (65 %)

vnitřní plocha rtů a tváří, měkké patro, spodní stranu jazyka, spodinu dutiny ústní a alveolární výběžky

lamina propria je z řídkého kolagenního vaziva, mezi sliznicí a podklad se vsouvá *tela submucosa*, sliznice je proti podkladu v omezené míře posunlivá

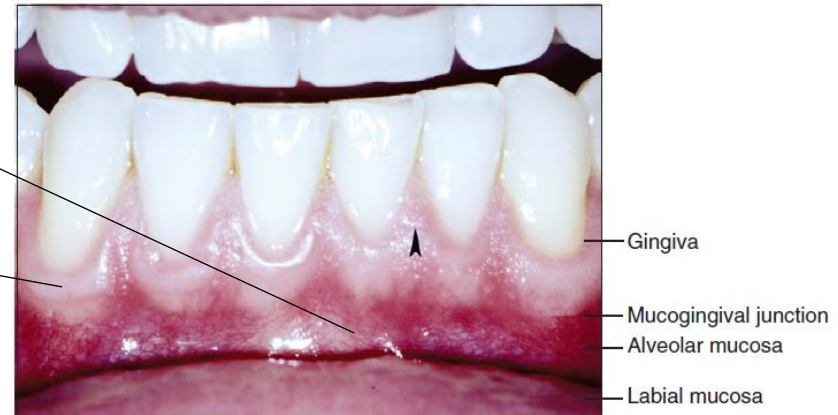
Mastikačního typu (25 %)

tvrdé patro a dásně

epitel je zrohovatělý

tela submucosa chybí

lamina propria z hustého kolagenního vaziva neuspořádaného typu a pevně srůstá s periostem (mukoperiost)

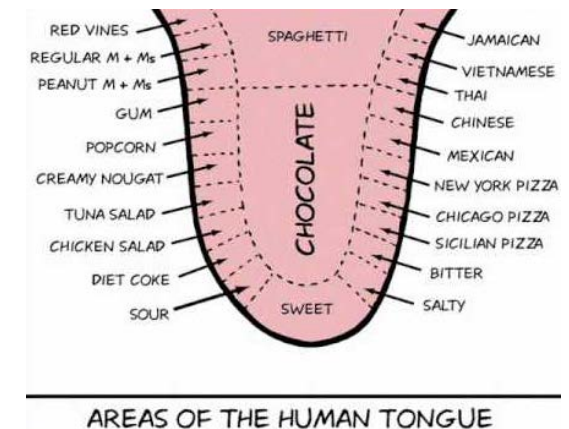
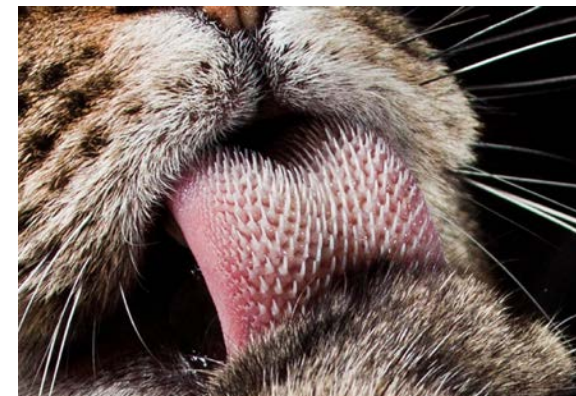

Specializovaná (10 %)

hřbet jazyka

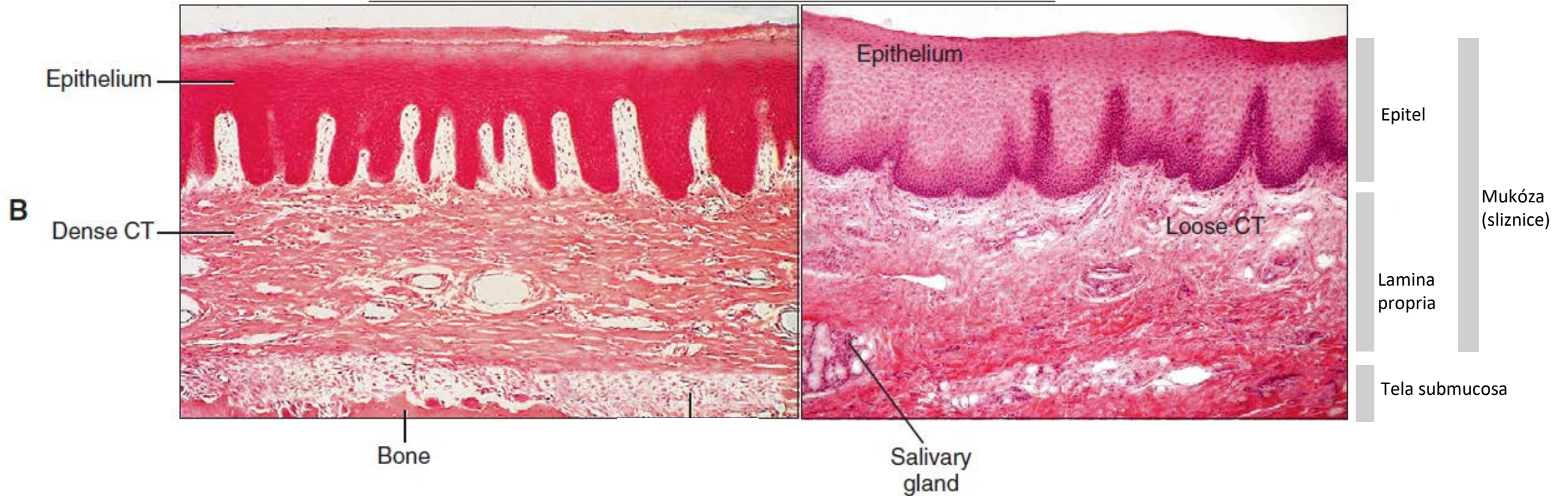
členěna v papily, epitel částečně zrohovělý, chybí *tela submucosa* –

lamina propria přirostlá k aponeurosis linguae



Gingiva

Ret



Orální sliznice krycího typu

- *Lamina propria* z hustého kolagenního vaziva neuspořádaného
- Pevně srůstá s periostem (mukoperiost)

Orální sliznice mastikačního typu

- *Lamina propria* z řídkého kolagenního vaziva
- Mezi sliznici a podklad vsouvá *tela submucosa*
- Sliznice je proti podkladu v omezené míře posunlivá

B, In histologic sections, the **gingival** epithelium is seen to be tightly bound to bone by a dense fibrous connective tissue (CT), whereas the epithelium of the **lip (C)** is supported by a much looser connective tissue.

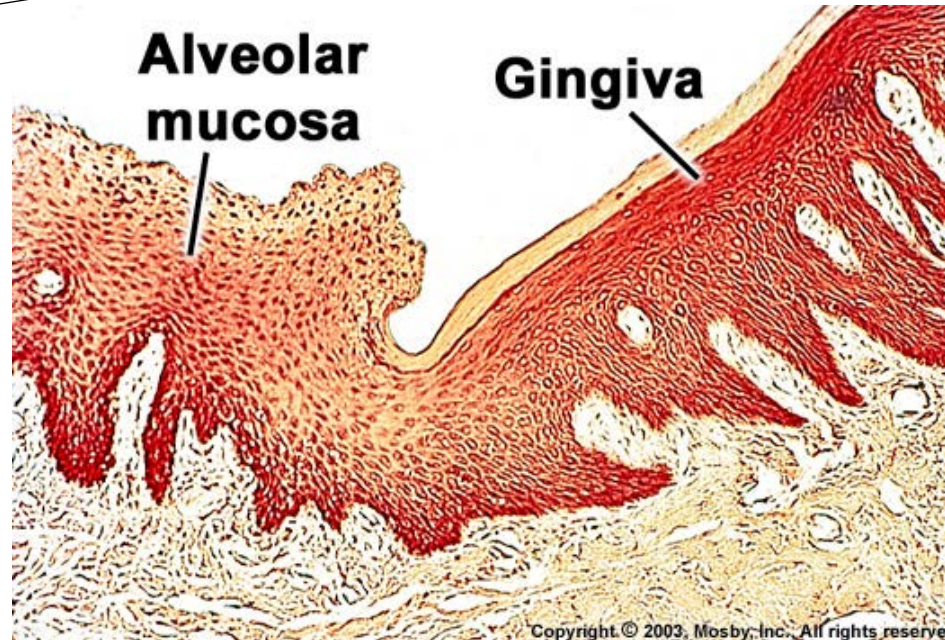
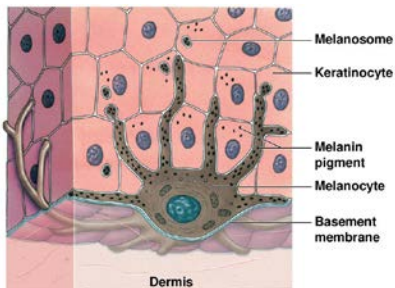
Orální sliznice

! epitel
vrstevnatý dlaždicový !

Lamina epithelialis:
tlustý vrstevnatý
dlaždicový epitel

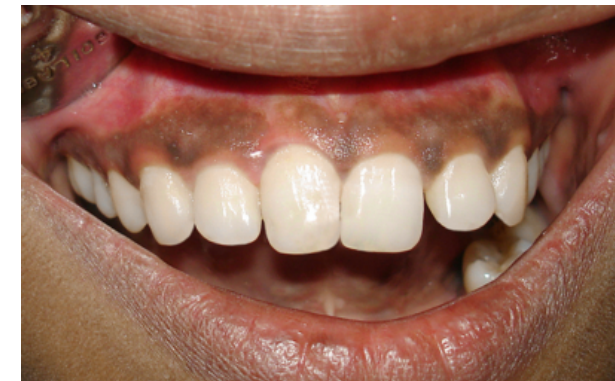nerohovějící

- krycí typ sliznice



rohovějící

- mastikační typ sliznice
- specializovaná sliznice



(Yadav et al., 2012)

Lamina propria mucosae

Obsahuje četné melanocyty nebo melanofágy

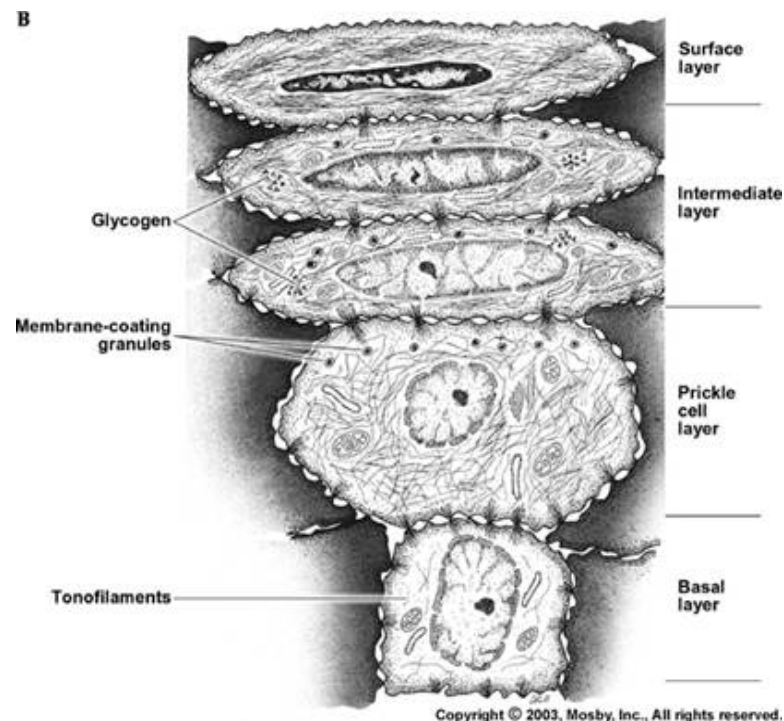
Proti epitelu vysílá **papily**, jejichž tvar, výška a hustota závisejí na mechanickém namáhání sliznice

Znát rozdíl mezi: Melanofágy, melanocyty, melanofory, melaninem

[Squid skin](https://youtu.be/OwtLrIIKvJE?t=12)

<https://youtu.be/OwtLrIIKvJE?t=12>

V epitelu jsou 4 vrstvy - označují se podobně jako u epidermis



Nerohovějící

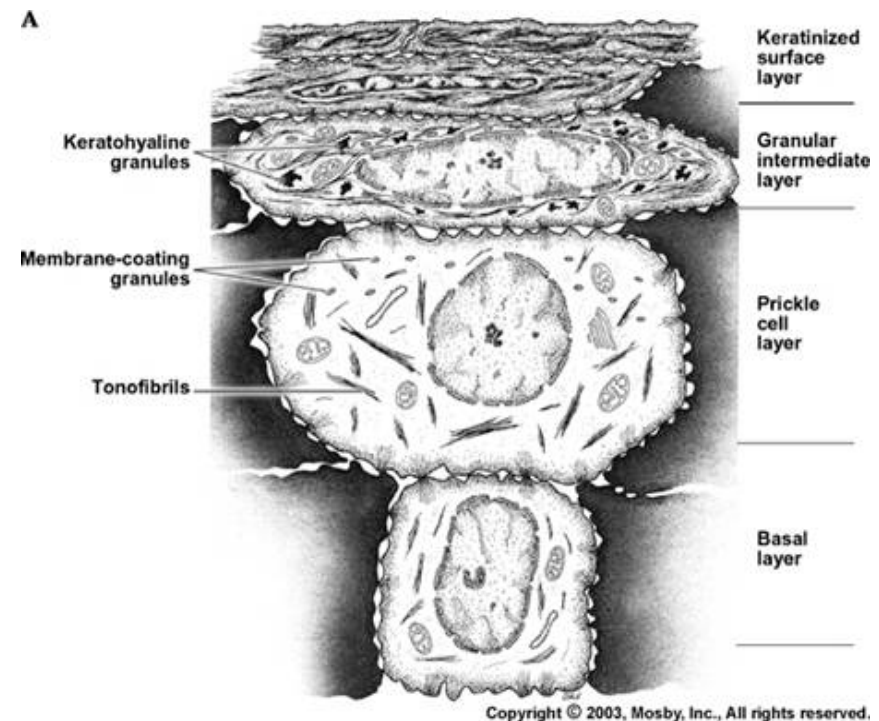
Stratum basale

- melanin

Stratum spinosum

Stratum intermedium

Stratum superficiale



Rohovějící

Stratum basale

- melanin

Stratum spinosum

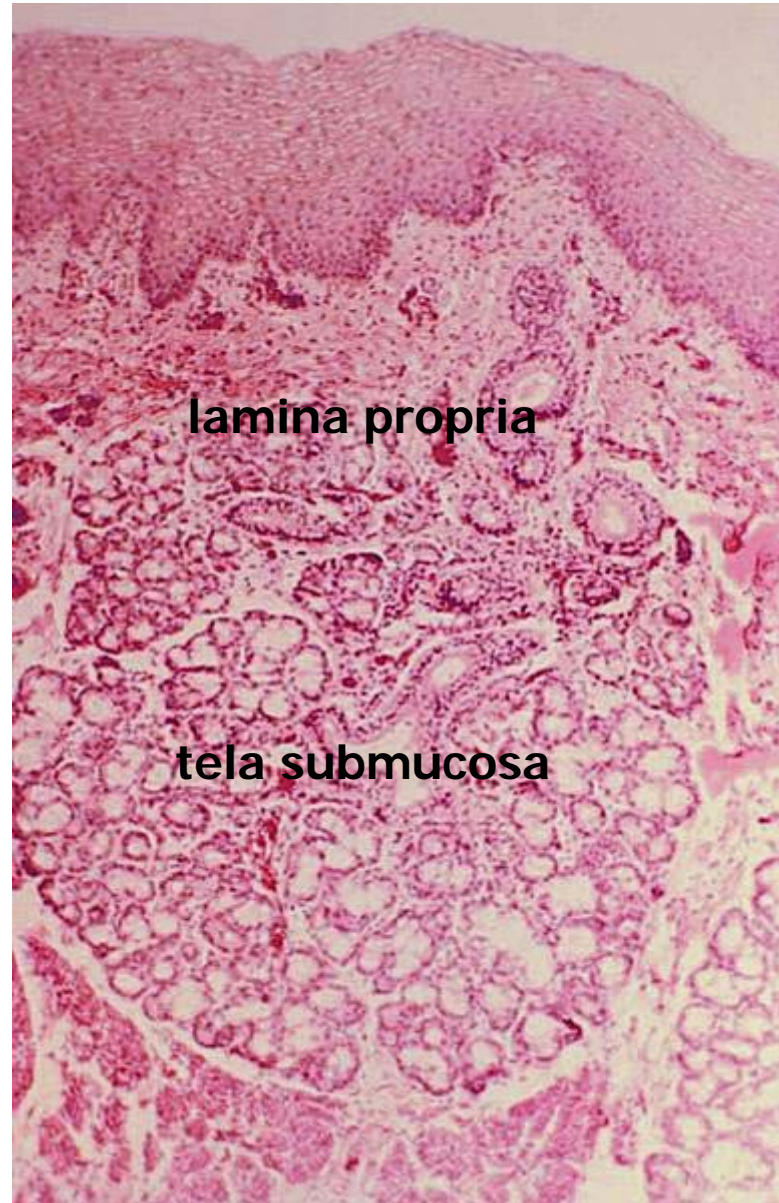
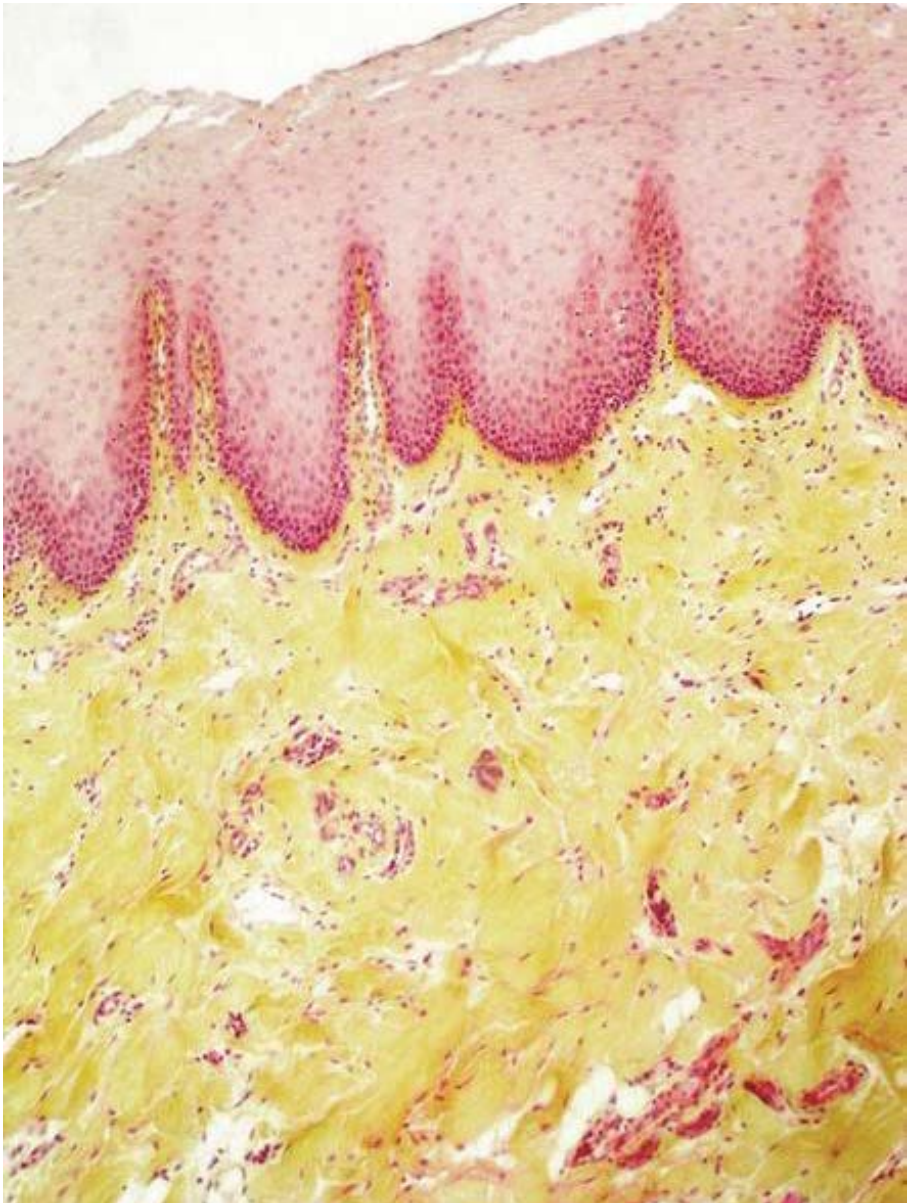
Stratum granulosum

- keratohyalin

Stratum corneum

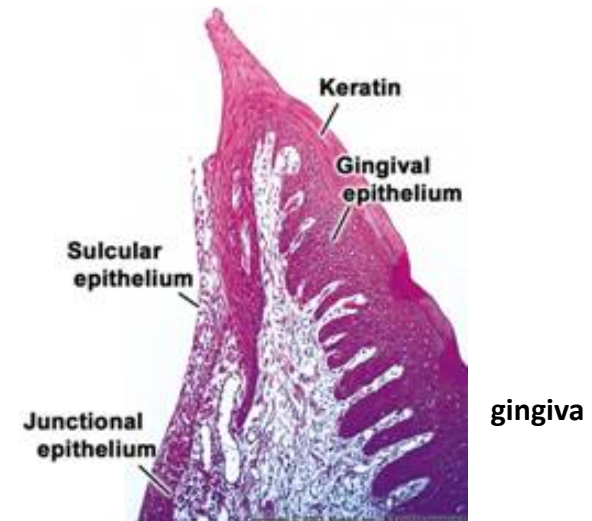
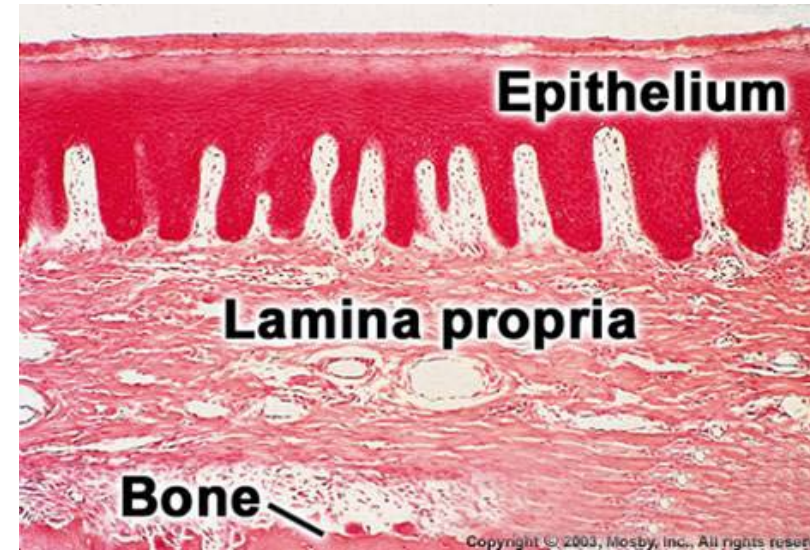
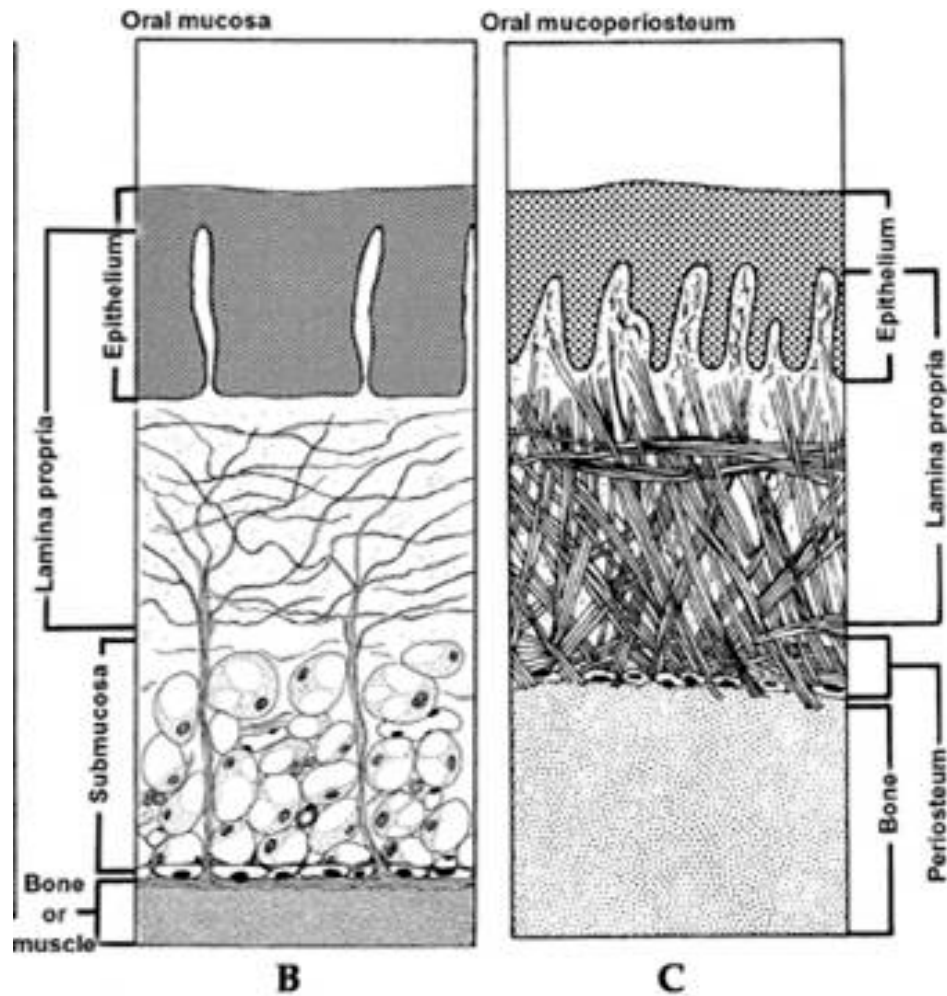
- keratin

Orální sliznice krycího typu



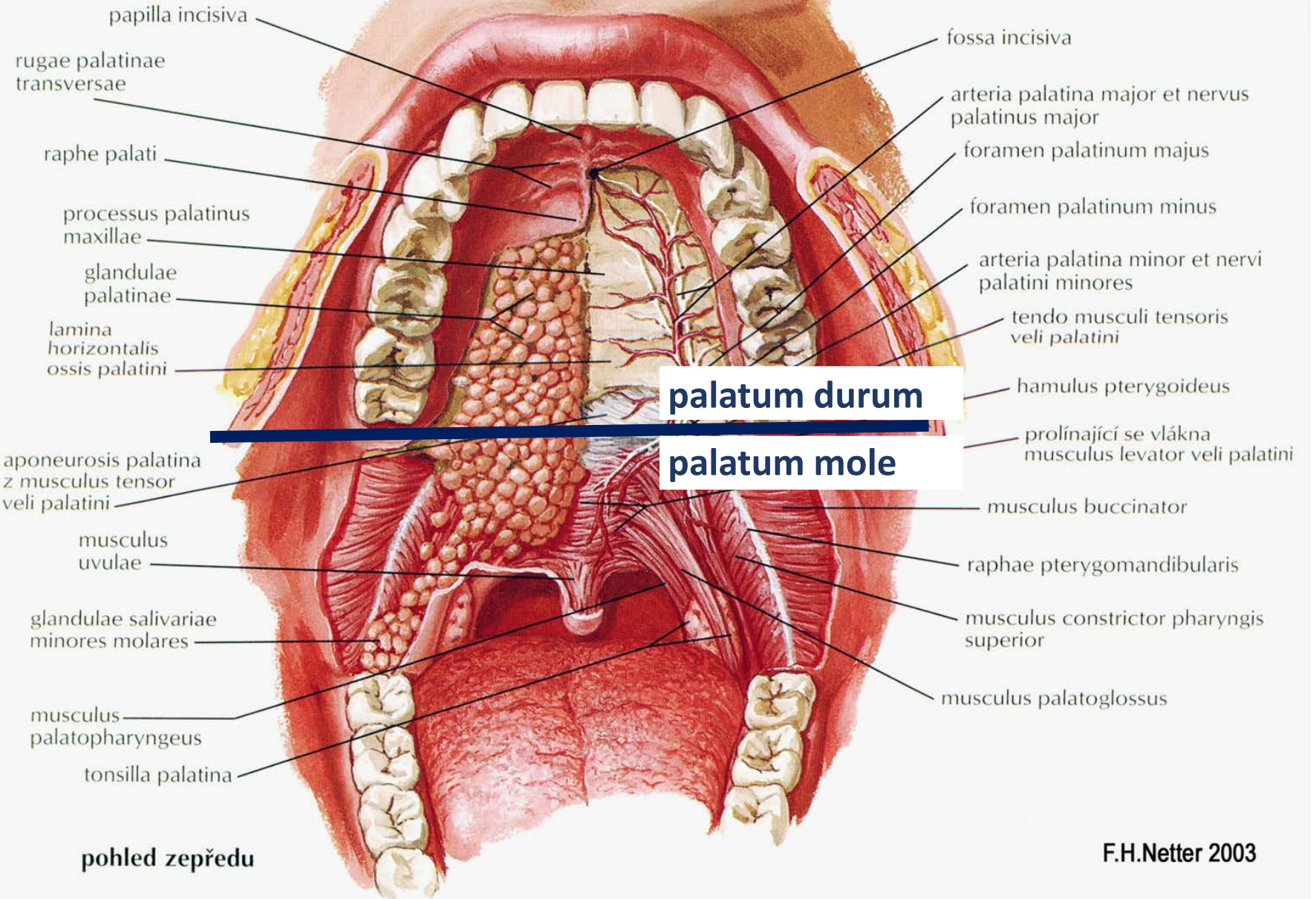
Orální sliznice mastikačného typu

klin. termín: mukoperiost

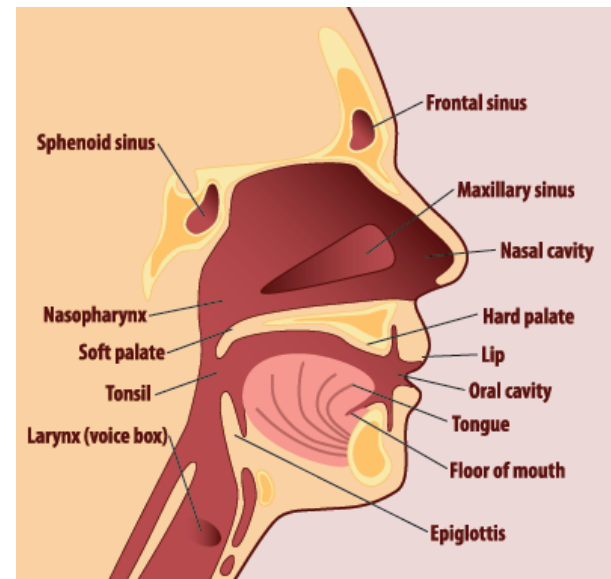


Patro

Strop dutiny ústní - patro



F.H.Netter 2003

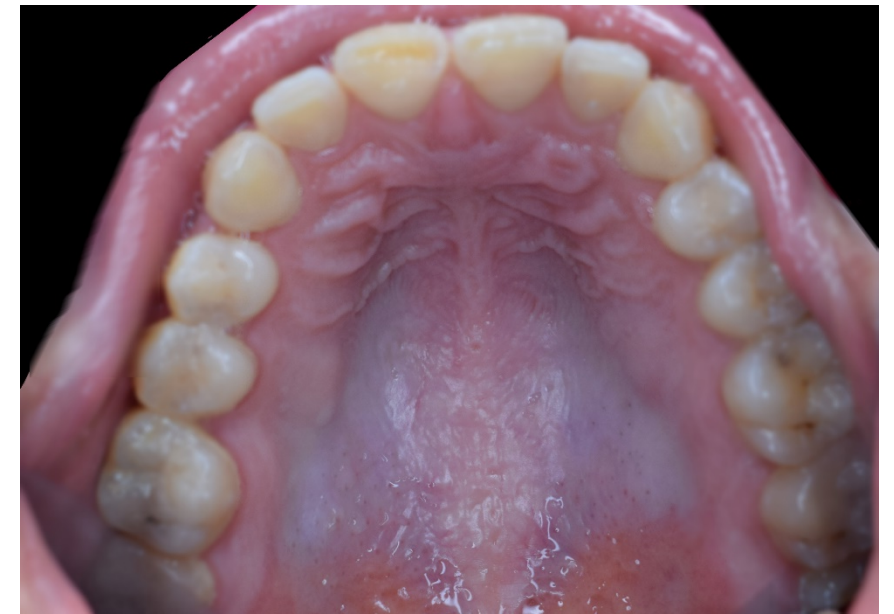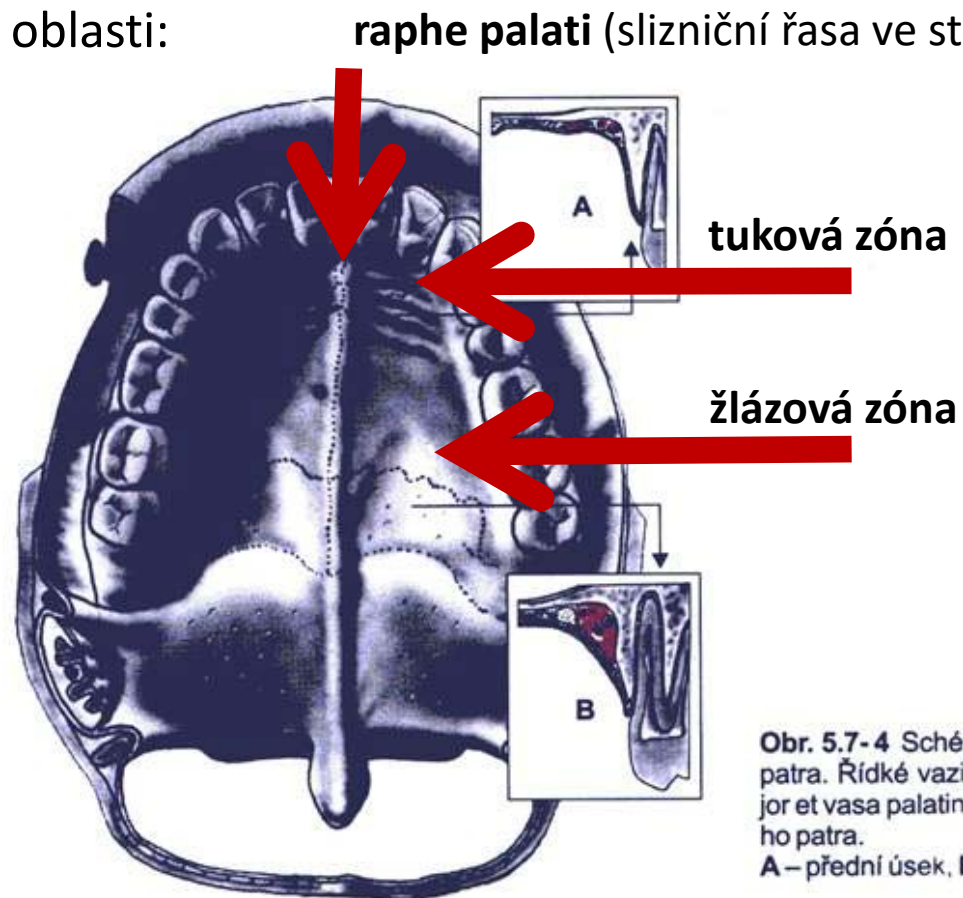


Tvrdé patro (palatum durum)

Mastikační sliznice:

- Epitel vrstevnatý dlaždicový **rohovějící**,
- *Tela submucosa* chybí
- Velká regionální variabilita

Člení se v následující oblasti:



Obr. 5.7-4 Schéma uspořádání měkkých tkání tvrdého patra. Řídké vazivo (růžově) obsahuje n. palatinus major et vasa palatina majora. Znáznomen průběh švů tvrdého patra.
A – přední úsek, B – zadní úsek

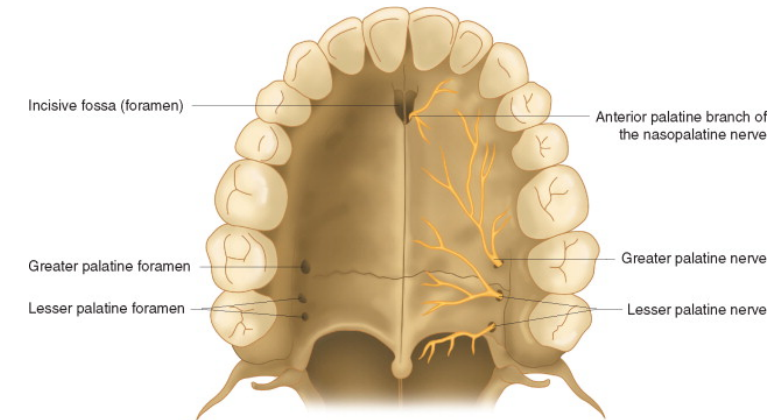
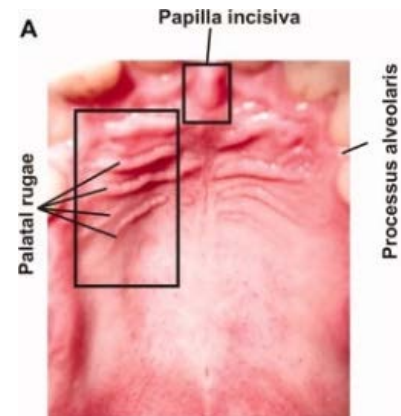
Místní rozdíly ve skladbě sliznice tvrdého patra

Raphe palati

- Oblast střední čáry od *papilla incisiva* k měkkému patru, sliznice *raphe palati* bez žlázek a adipocytů
- Vzniká fúzí maxilárních výběžků (rozštěpy)

Foramen incisivum

- Lokace na *papilla incisiva* (event. v její těsné blízkosti)
- Ve fetálním období spojení dutiny nosní a ústní
- Před porodem nebo krátce po porodu spojení zanikne

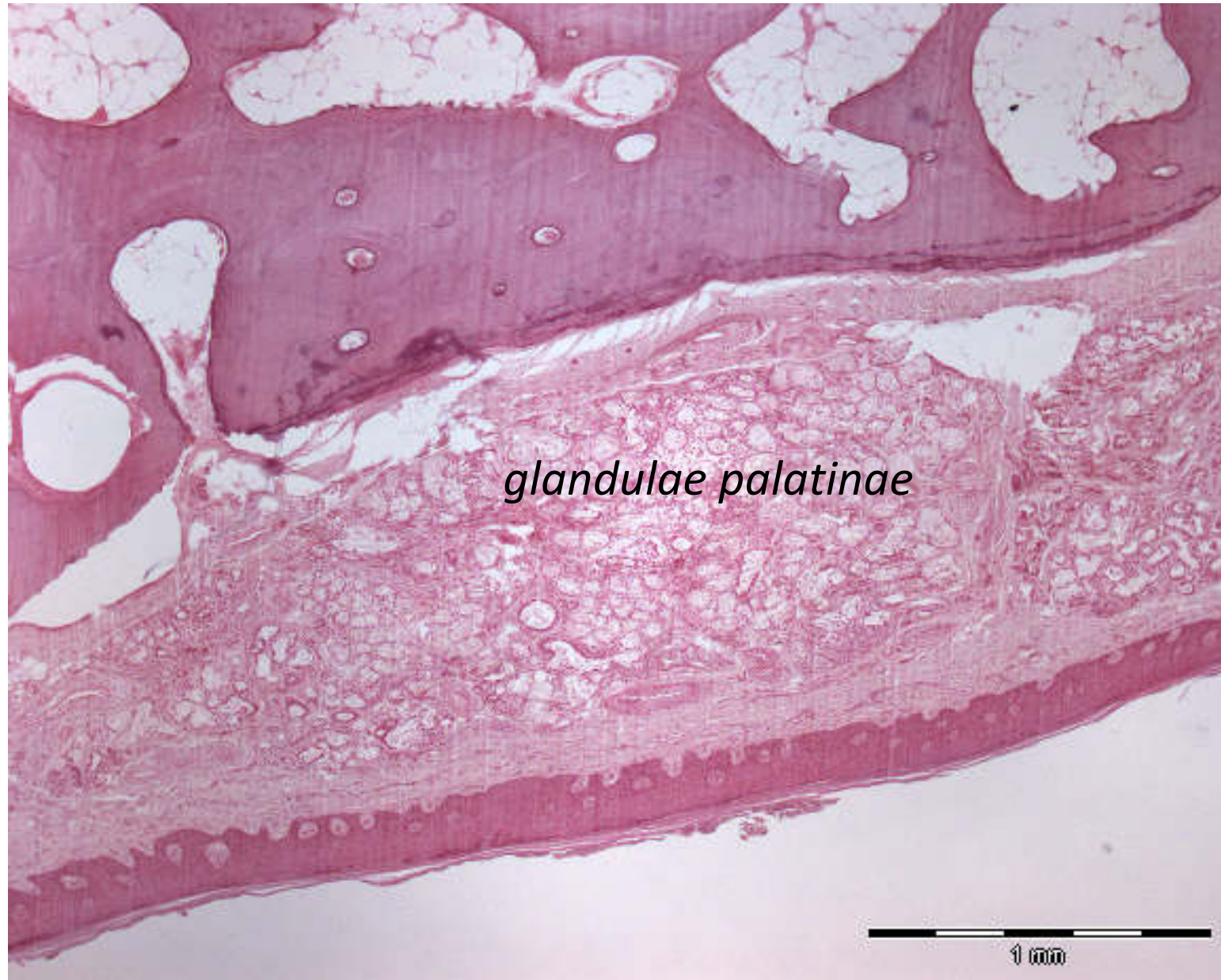


Tuková zóna

- Párový útvar
- Mediální ohraničení tvoří papilla incisiva a přední část raphe palati, laterální dásěň a premoláry
- Sliznice je složena ve 3-5 příčně postavených řas – *plicae palatinae transversae*, jejichž podklad tvoří nakupení a proužky hustého kolagenního vaziva, mezi nimi jsou tukové buňky, někdy i tukové lalůčky

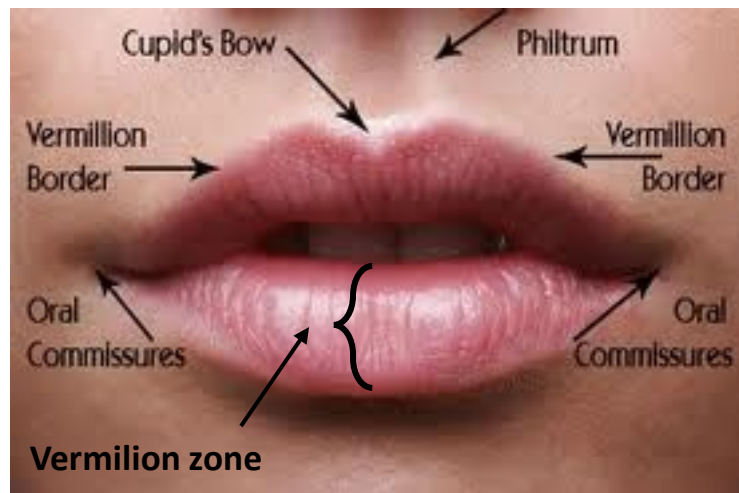
Žlázová zóna

- Párový útvar
- Dorzální pokračování tukové zóny, hladká sliznice, obsahuje četné čistě mucinózní glandulae palatinae



Tvrdé patro – žláznová zóna (frontální řez)

Ret



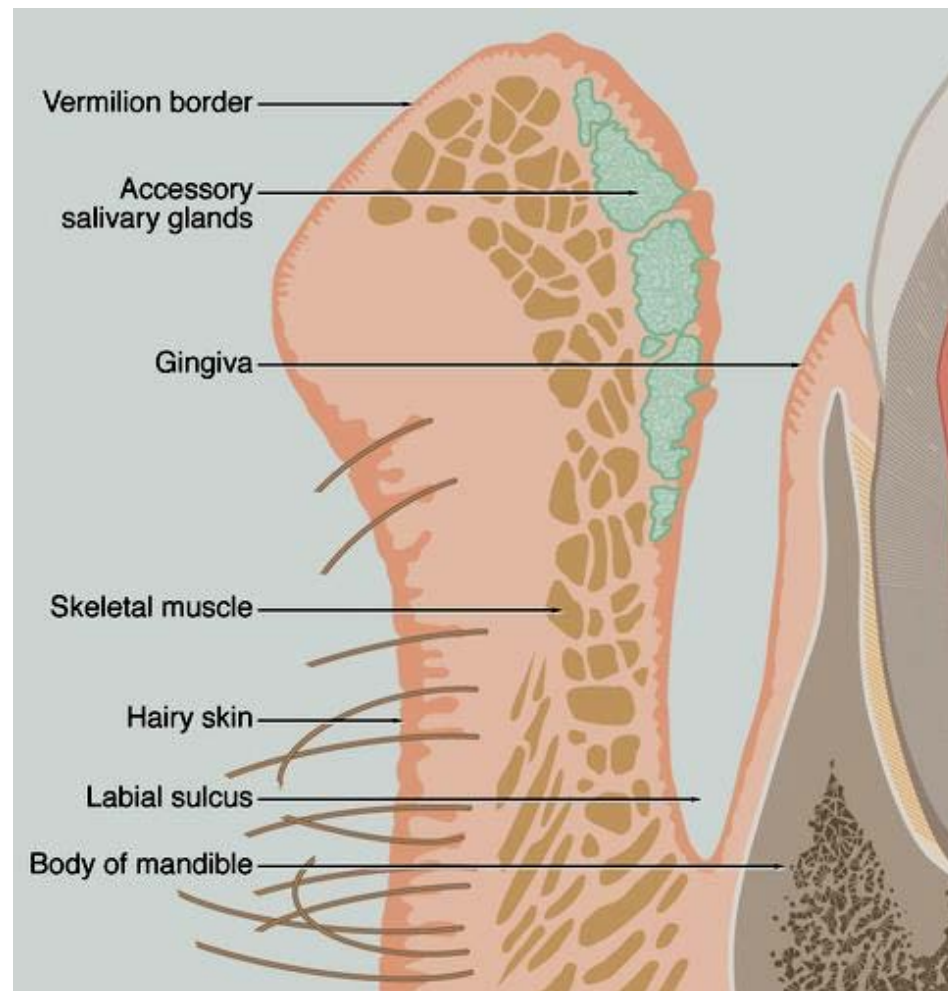
Na sagitálním řezu:

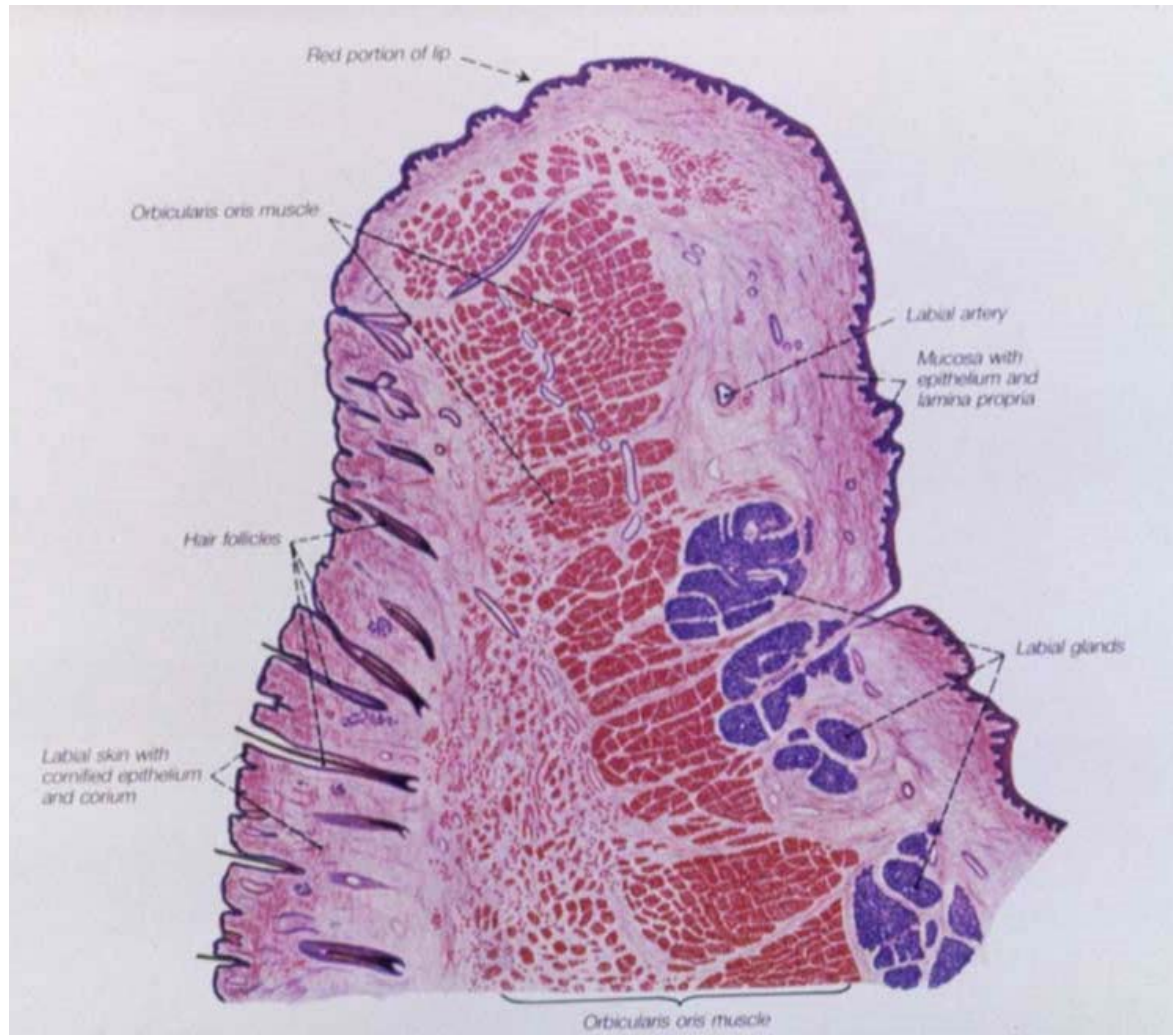
ventrální kožní strana

dorzální slizniční strana

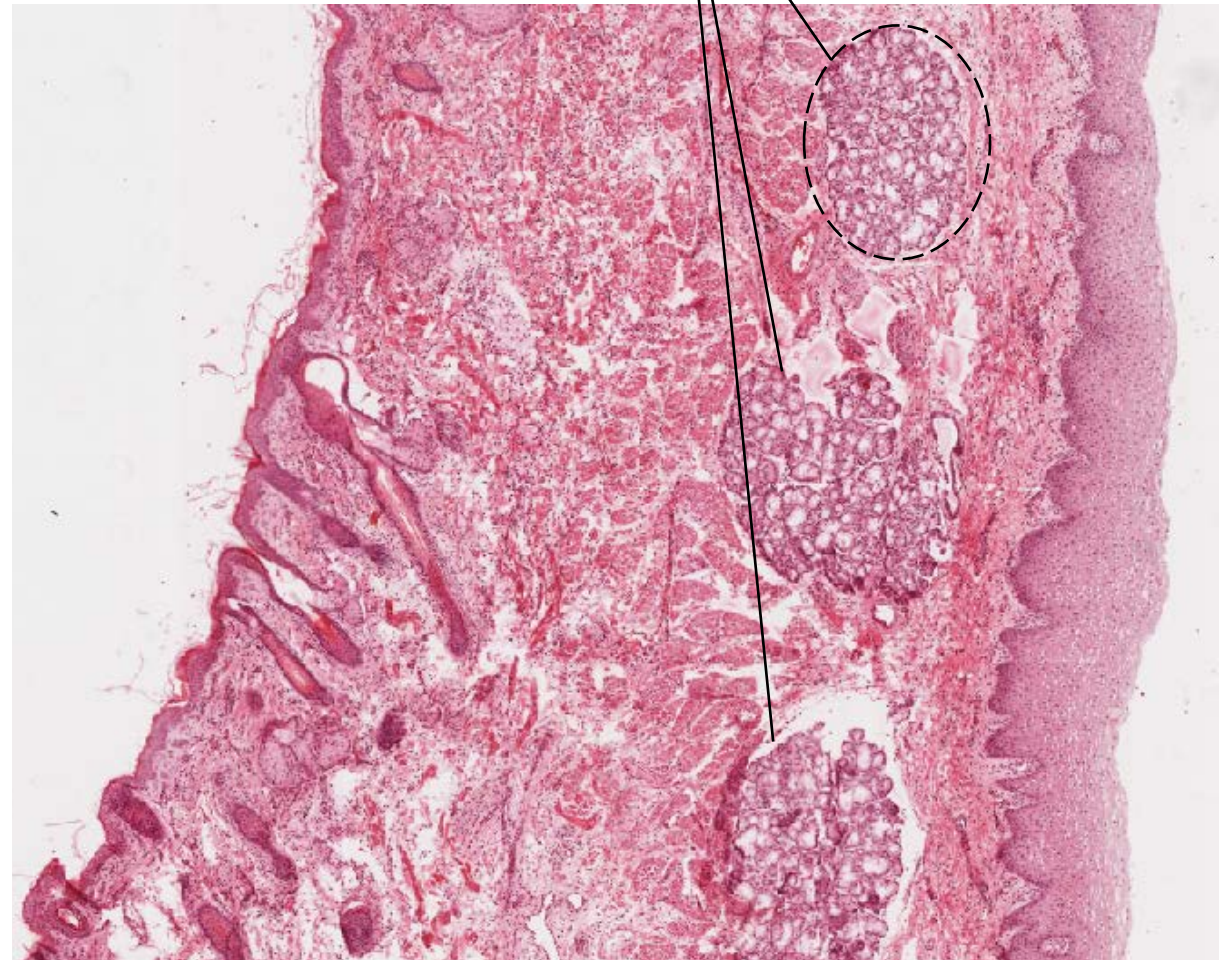
podklad *m. orbicularis oris*

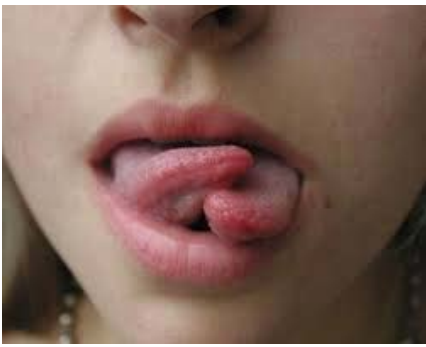přechodová zóna - červený lem rtu





glandulae labiales
(smíšené žlázy)

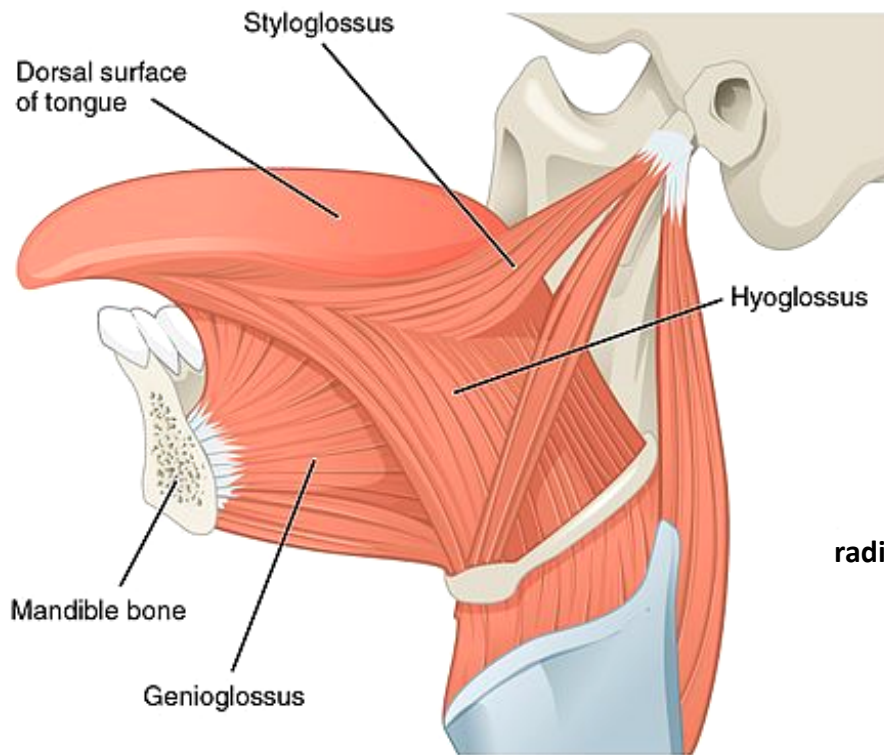




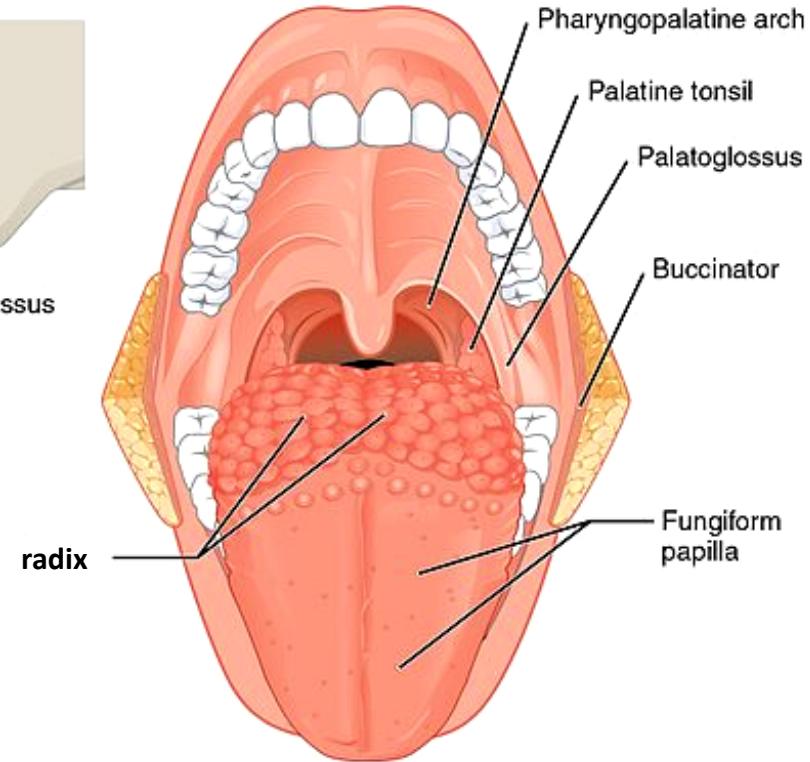
Jazyk

Lingua (lat.)

Glossa (gr.)



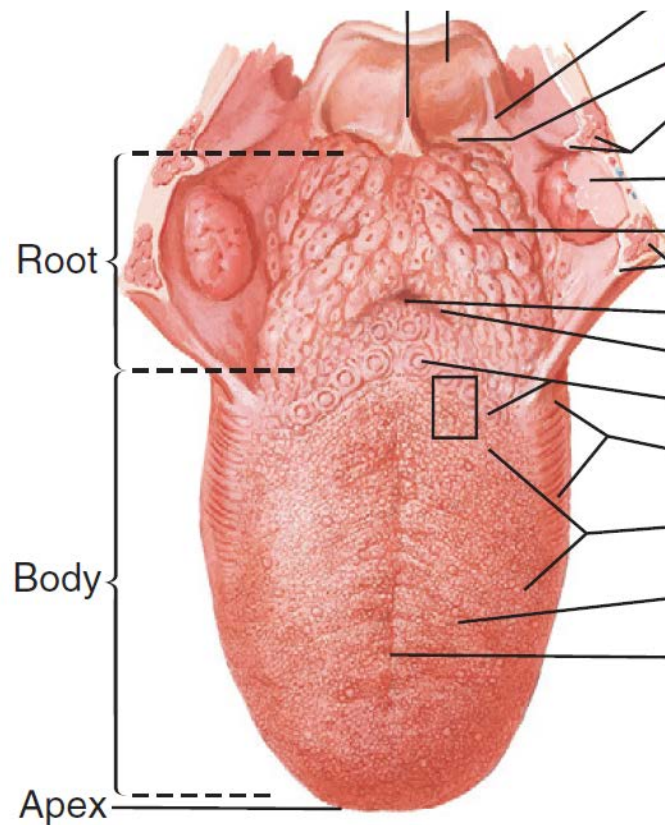
(a) Extrinsic tongue muscles



(b) Palatoglossus and surface of tongue

Strukturní základ: intra- a extraglosální příčně pruhované svaly

Evolučně se jazyk vyvinul u suchozemských obratlovců a obojživelníků (tetrapoda) ze svalů spodiny ústní



Povrch jazyka

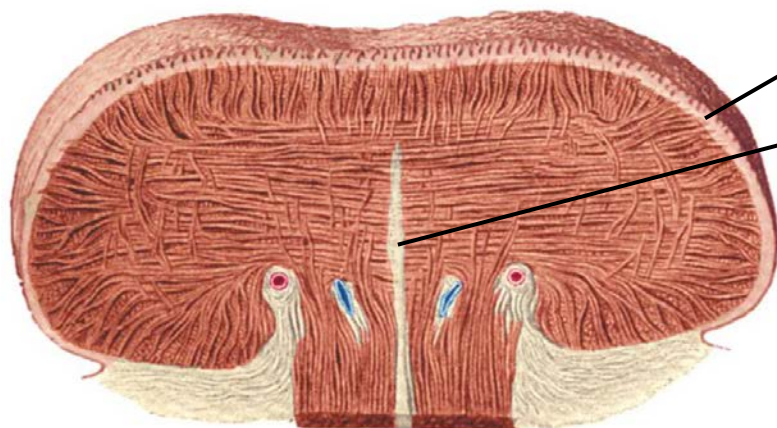
Hřbet (*dorsum linguae*)
specializovaná orální sliznice

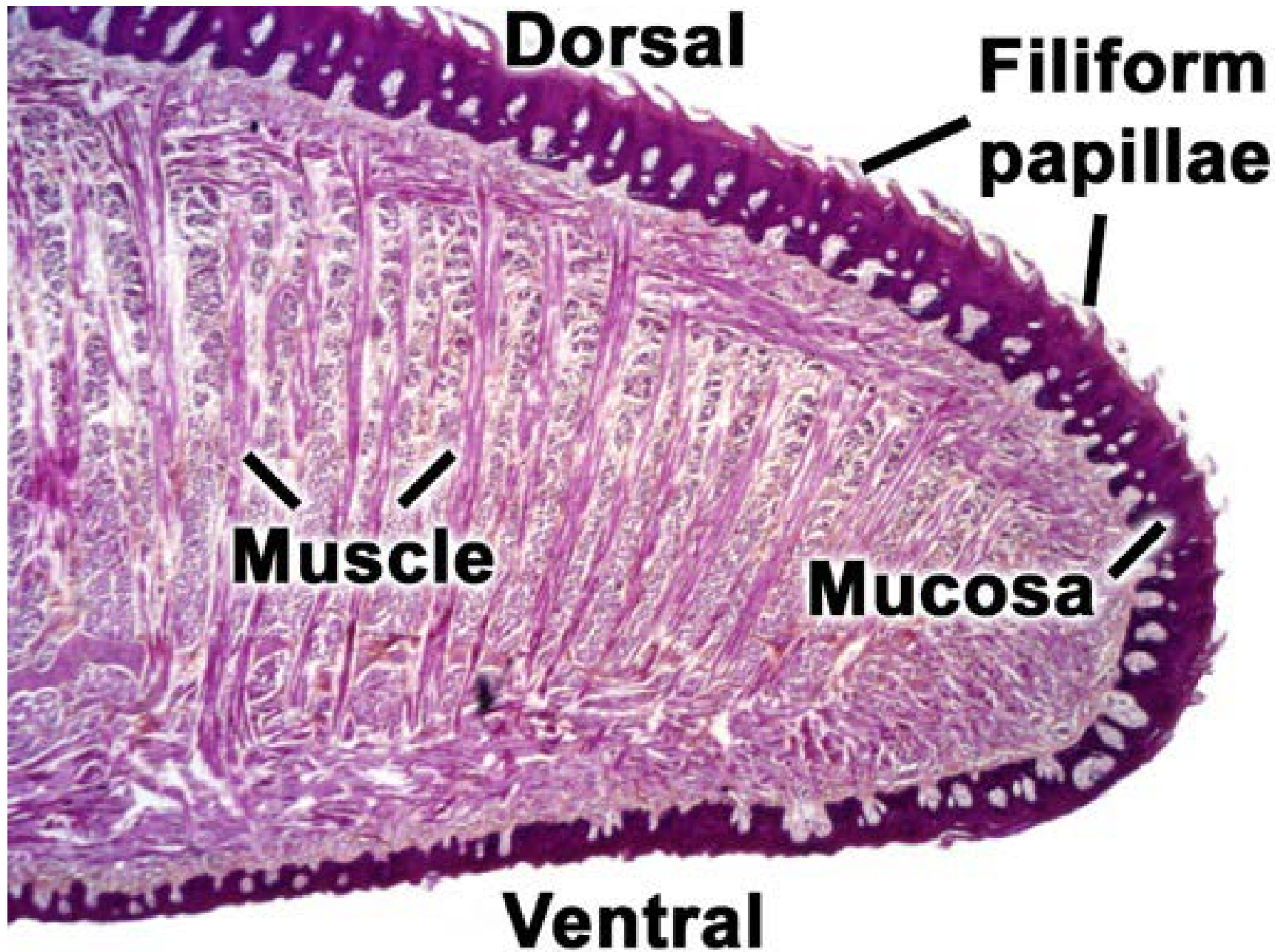
Spodní strana
orální sliznice krycího typu



Vazivové části



aponeurosis linguae - tuhá
vazivová blána

septum linguae z hustého
kolagenního vaziva a
perimysium

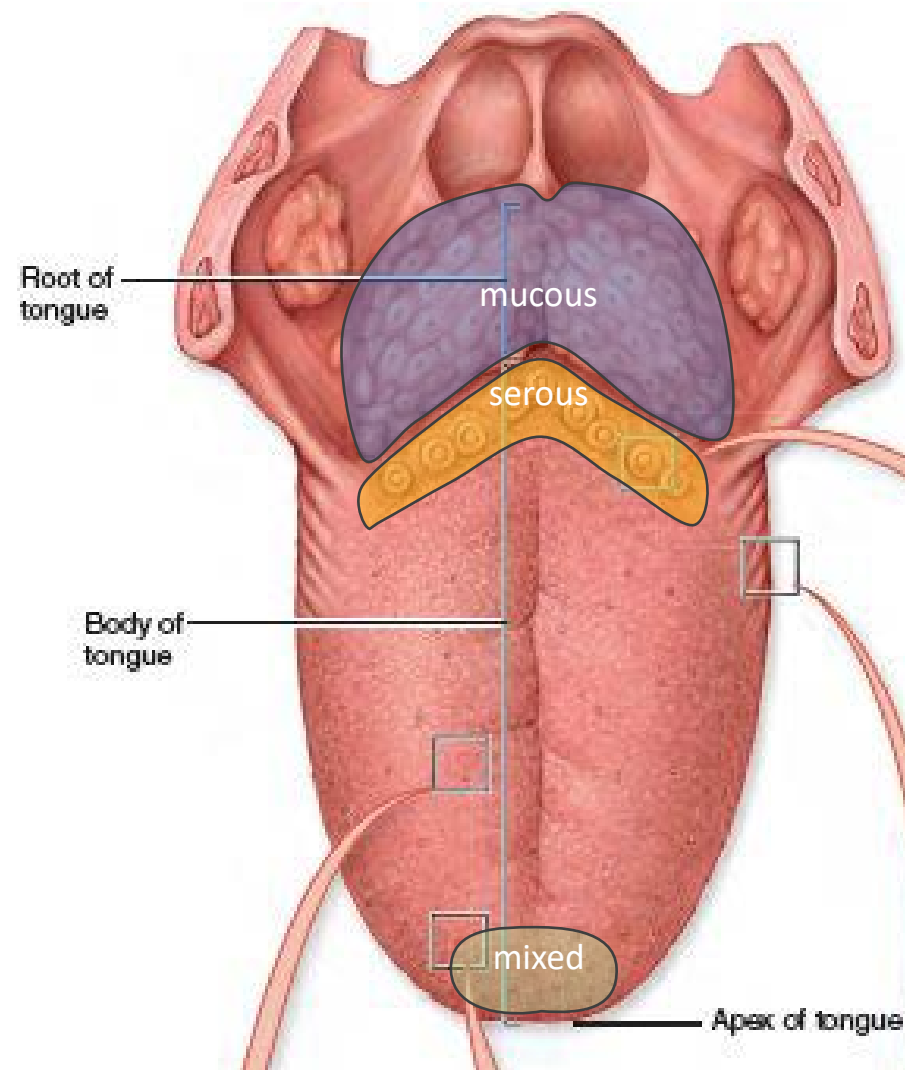




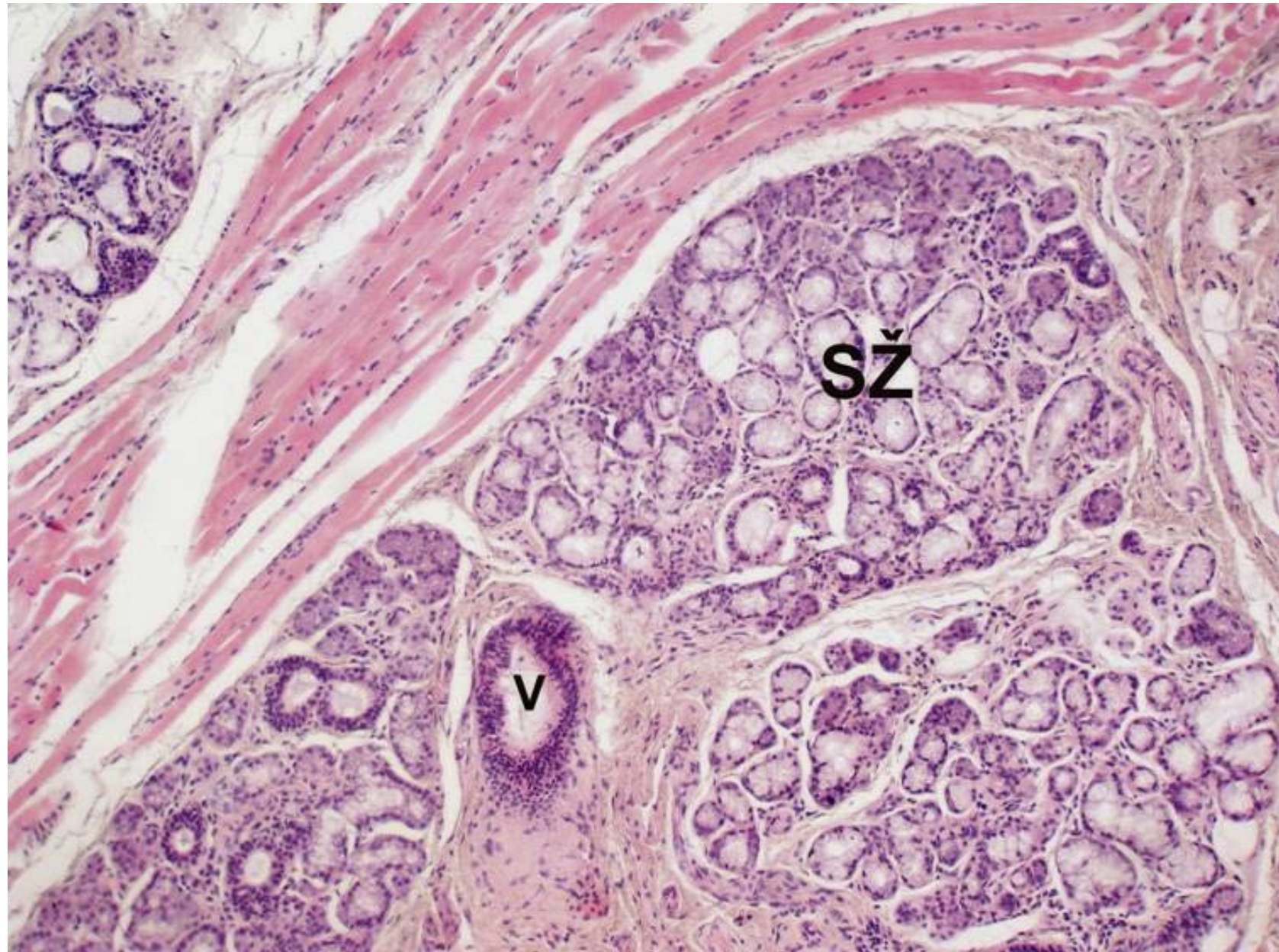




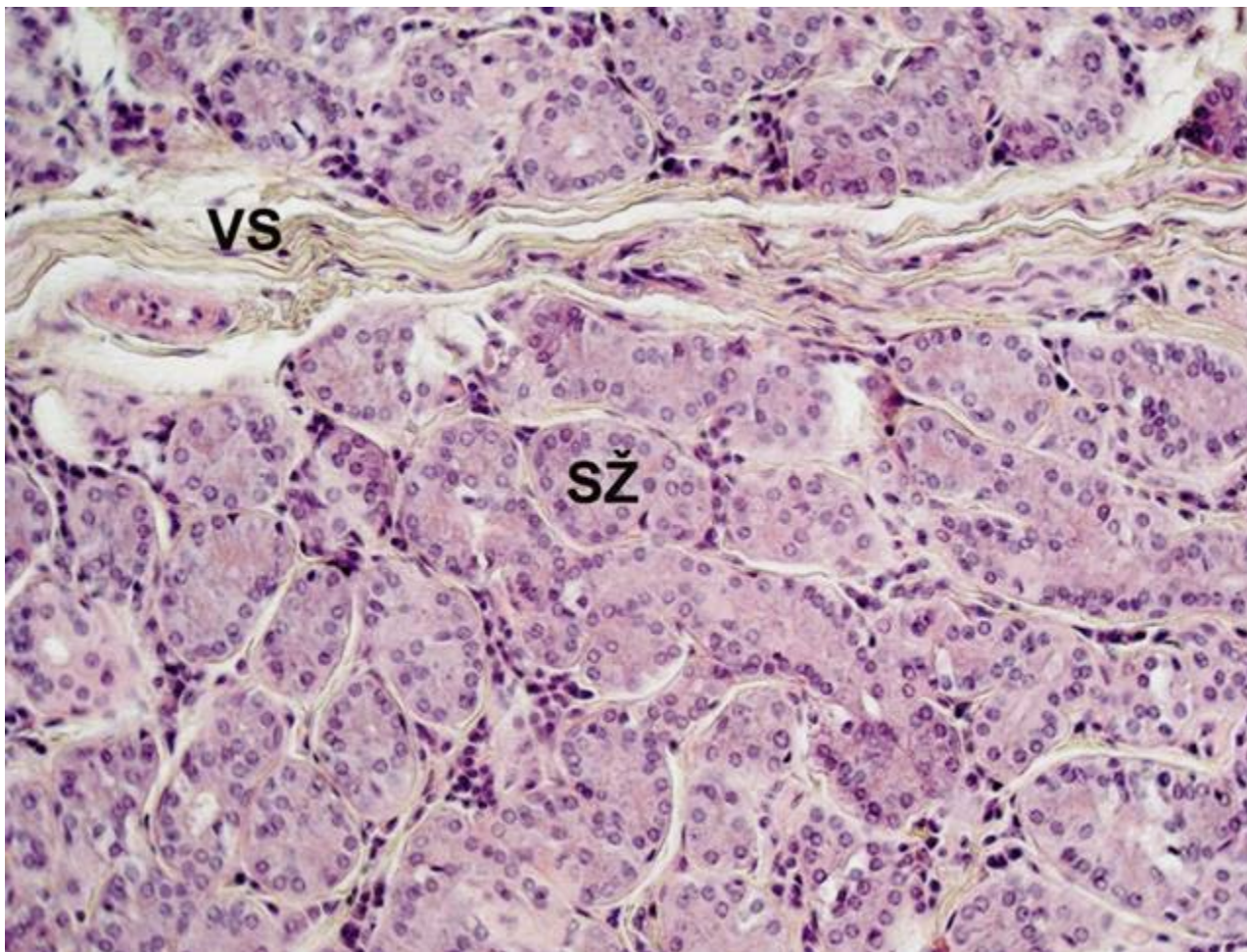
Žlázy jazyka



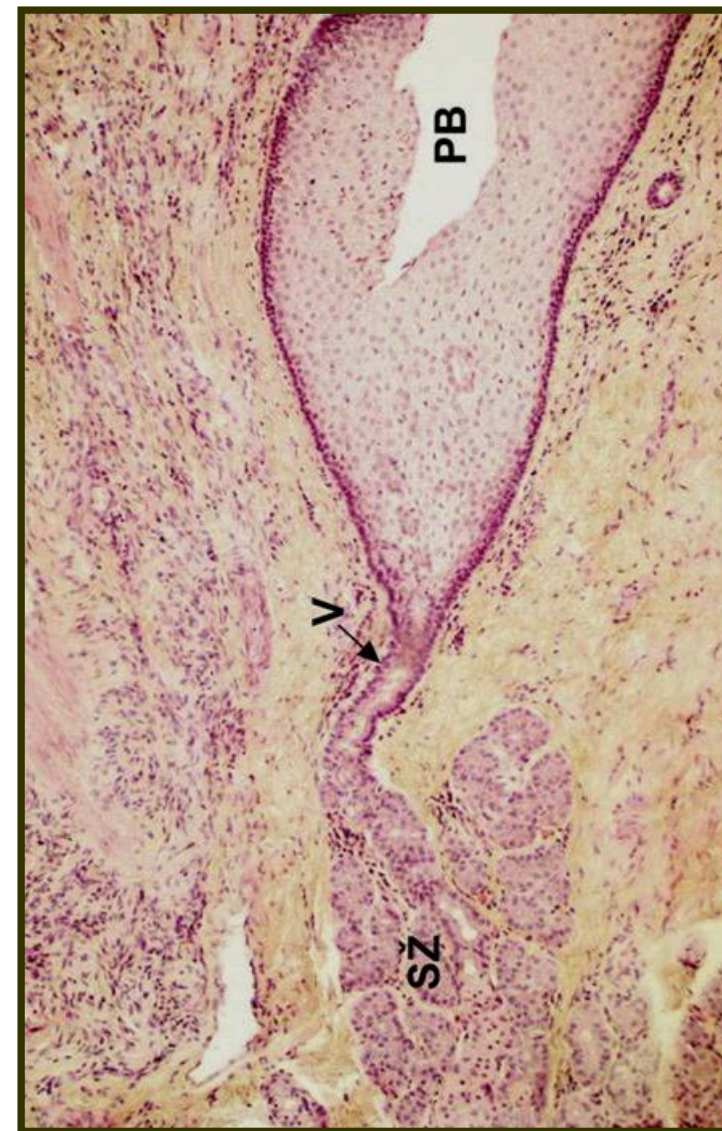
Glandula apicis linguae (gl. Blandini)
složená smíšená



Ebnerovy žlázy - *gll. gustatoriae*
serózní

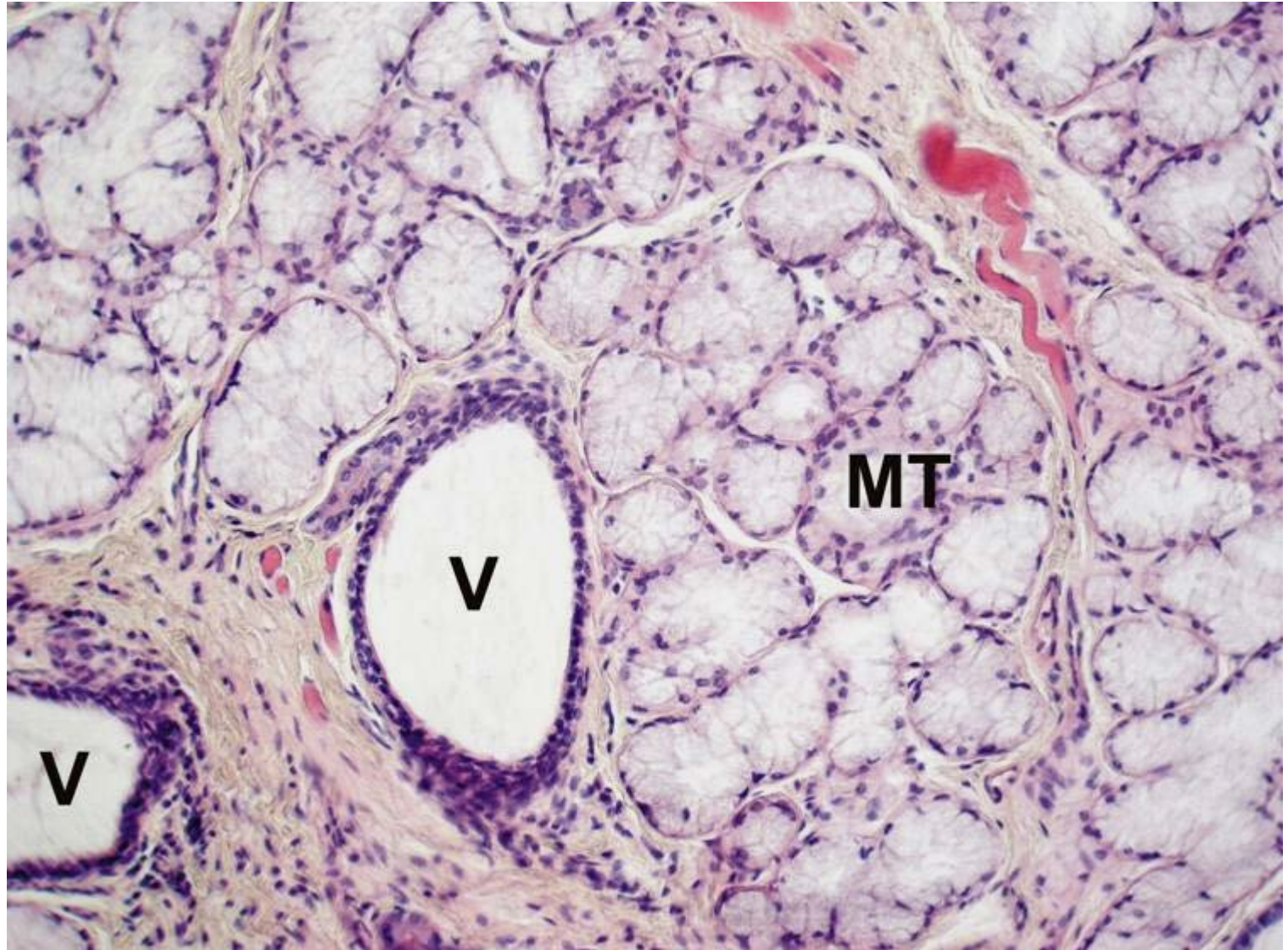


Ebnerovy serózní žlázy (SŽ) se sekrečními oddíly tubulárního charakteru (VS-vazivové septum)

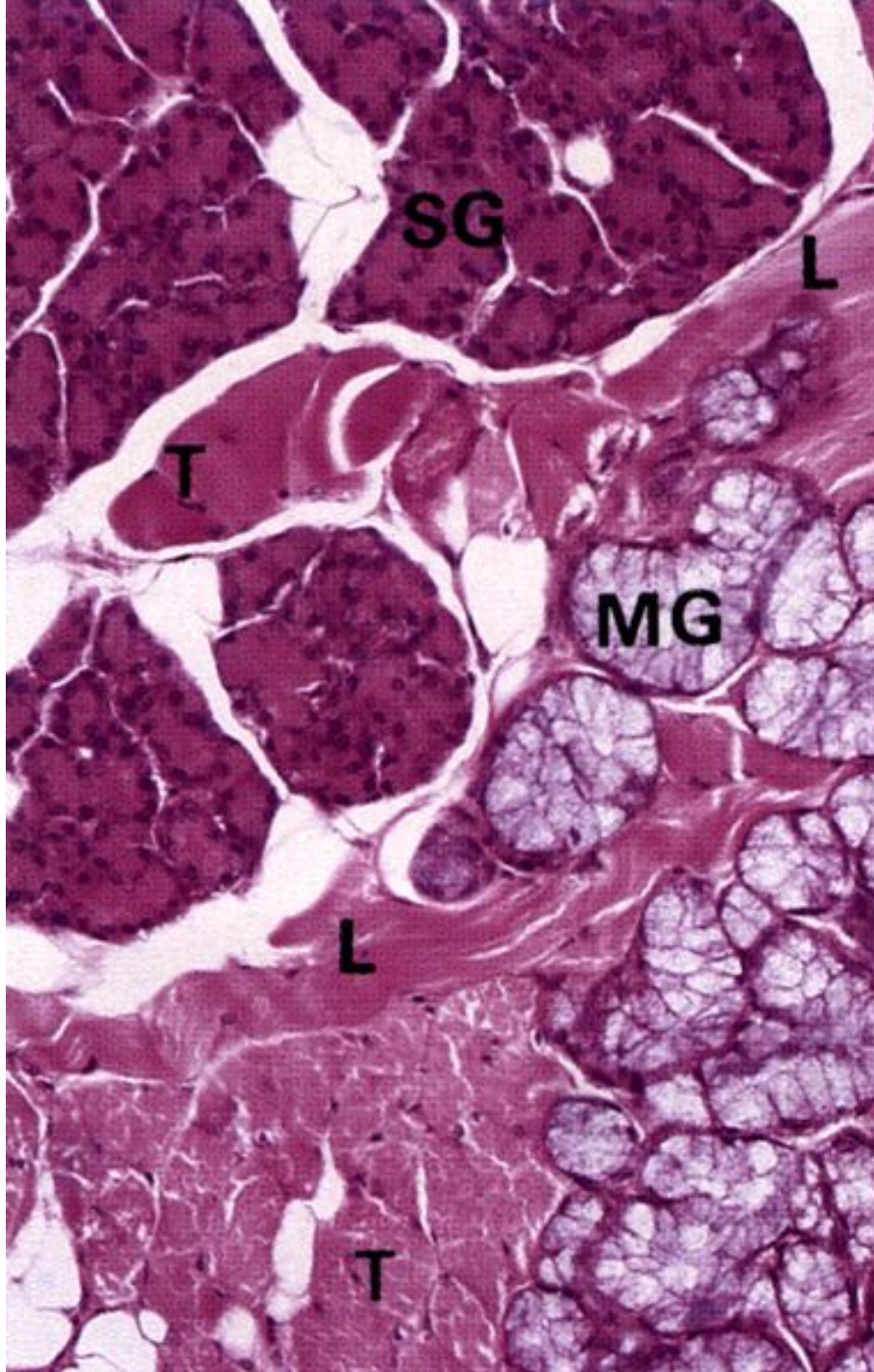


Vyústění vývodu (V) Ebnerových žlázek (SŽ) na dně papilární brázdy (PB).

Weberovy žlázy - *gll. linguales post*
mucinózní



Weberova mucinózní žláza
MT – mucinózní tubuly, V-vývod.



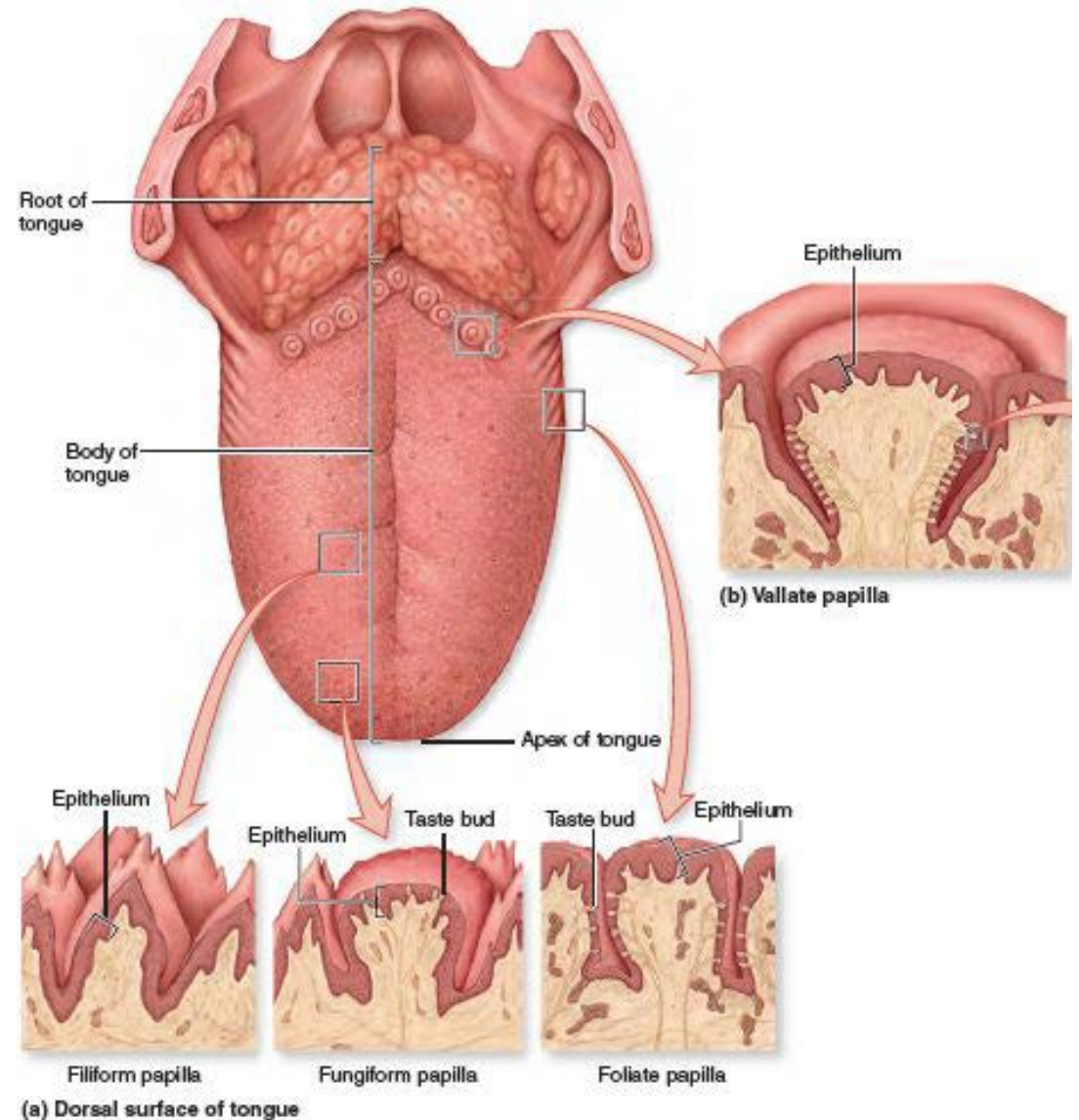
Ebnerovy žlázy - *gll. Gustatoriae*
serózní

Weberovy žlázy - *gll. linguales post*
mucinózní

Dorsum linguae

Specializovaná orální sliznice

- Pevně srostlá s *aponeurosis linguae*
- Nerovný až drsný povrch
- Slizniční výrůstky - **jazykové papily**
- Až na nitkovité papily jsou kryty nerohovějícím vrstevnatým dlaždicovým epitelem



Papillae filiformes

Nejpočetnější, po celé dorzální ploše (od *apex lingualis* po *sulcus terminalis*)

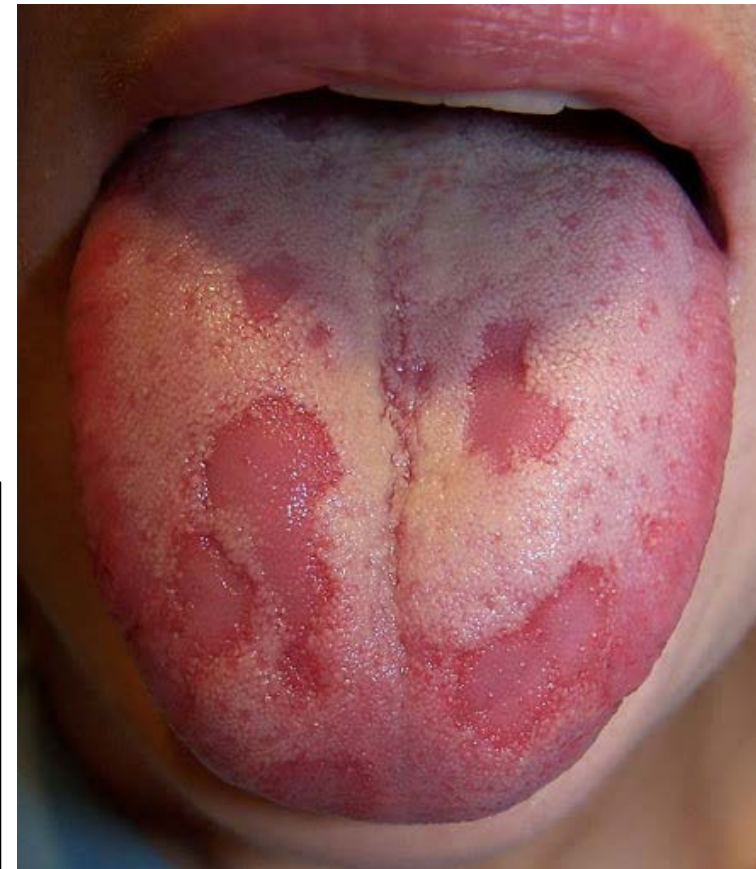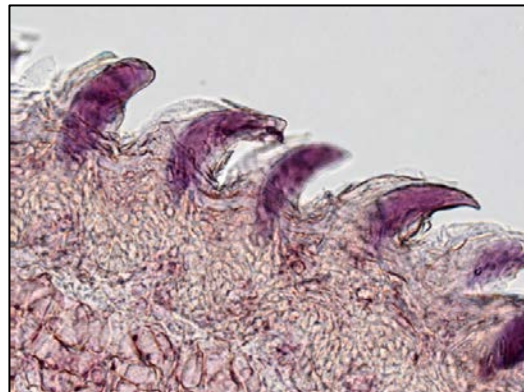
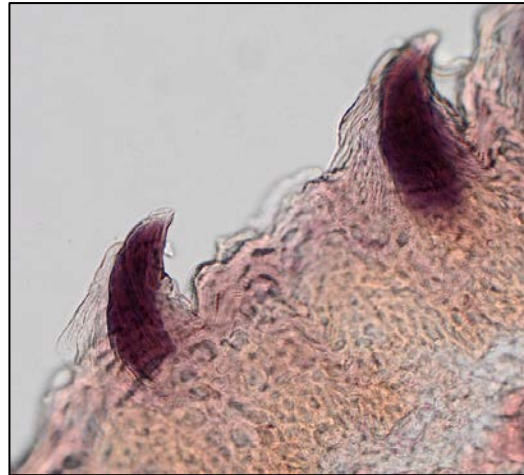
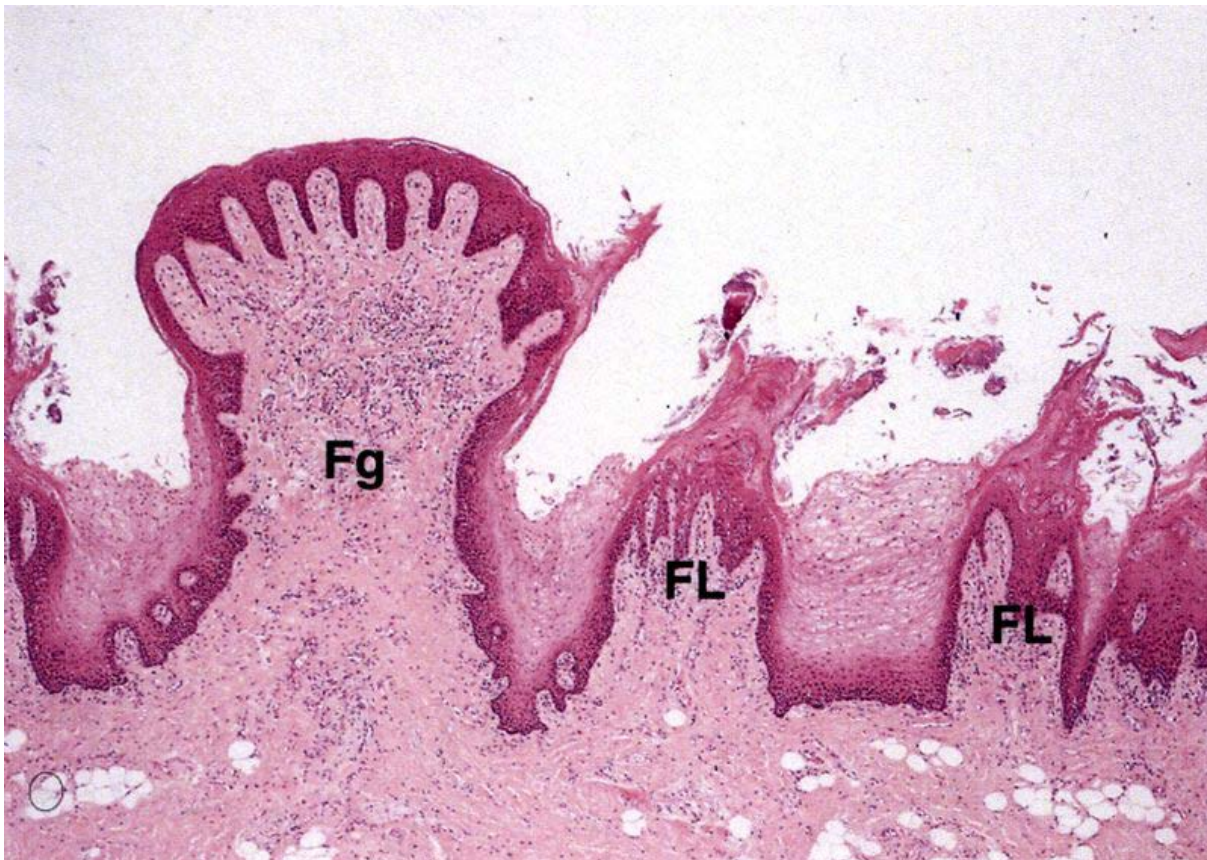
Štětečkům podobné útvary (výška 0,5 - 1,0 mm, šířka 0,2 - 0,3 mm)

Epitel rohovatí - při vážnoucím odlupování tzv. „povleklý jazyk“

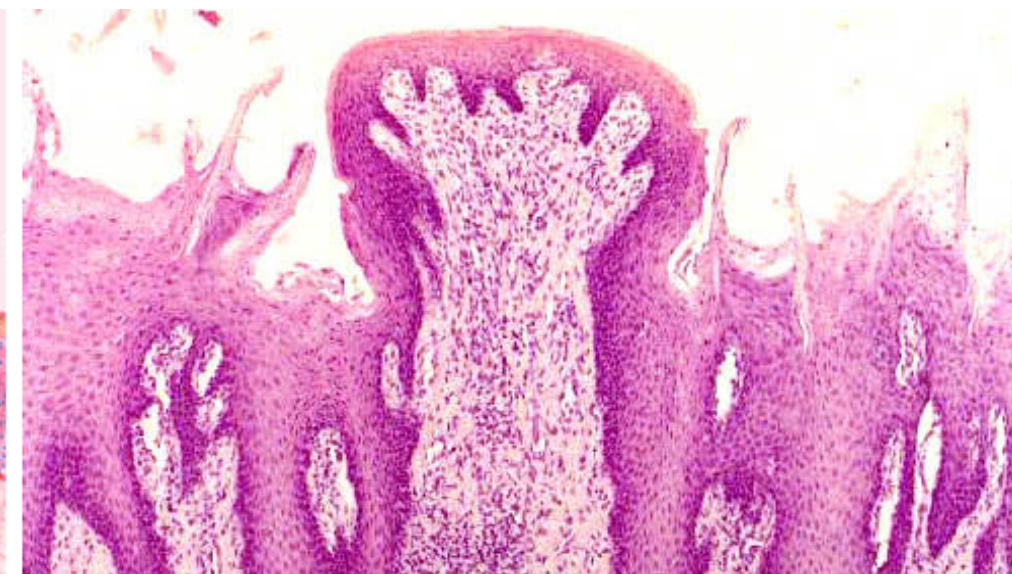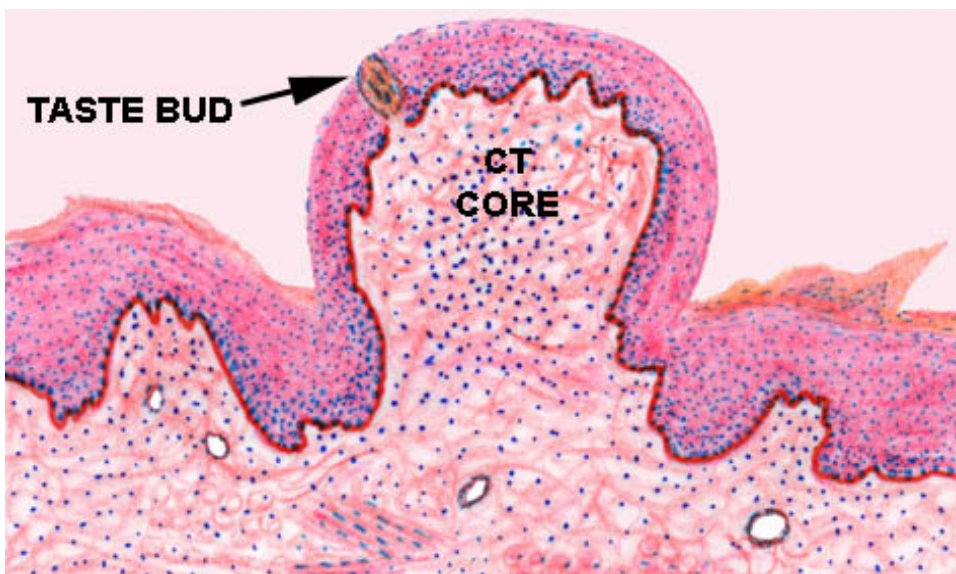
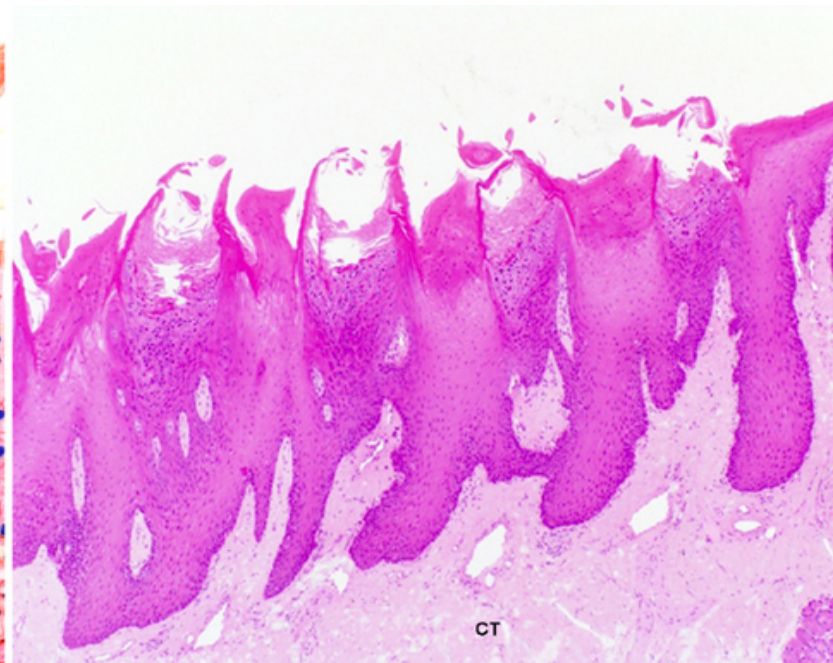
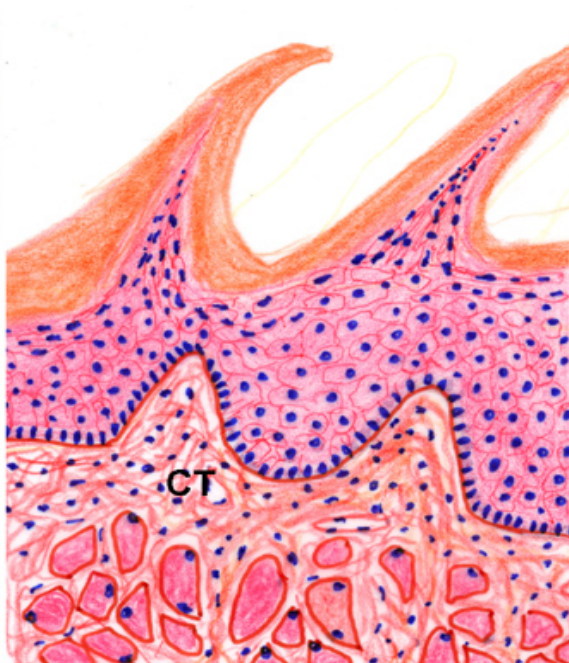
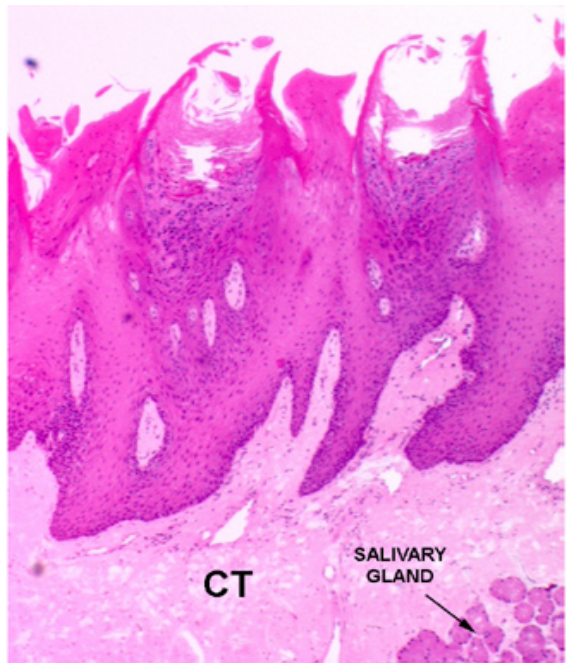
Papillae fungiformes

Apex, Houbovité útvary (výška 0,5 - 1,5 mm, šířka 0,5 - 1,0 mm)

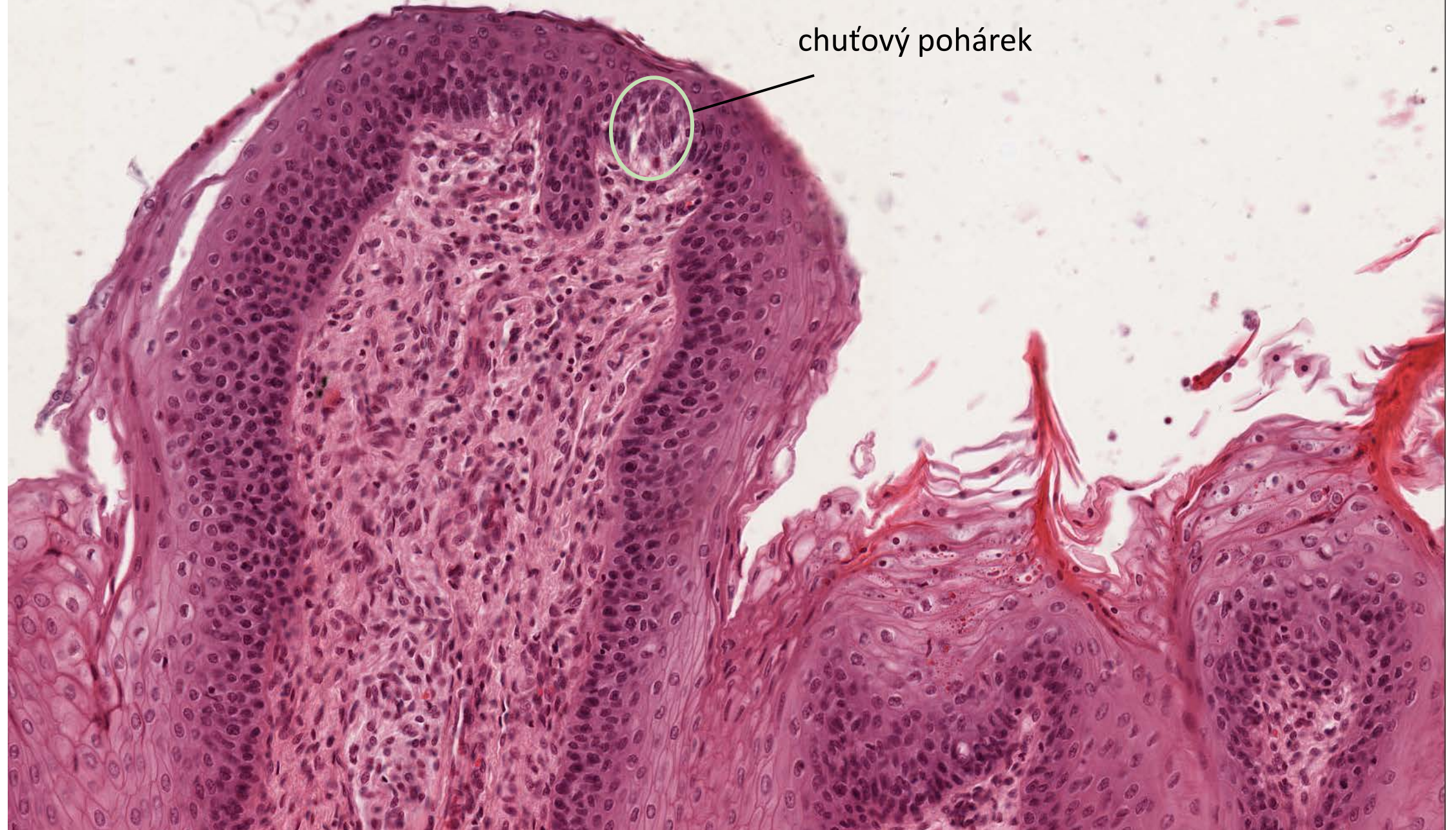V epitelu bývají chuťové pohárky



Papillae filiformes vs. Papillae fungiformes



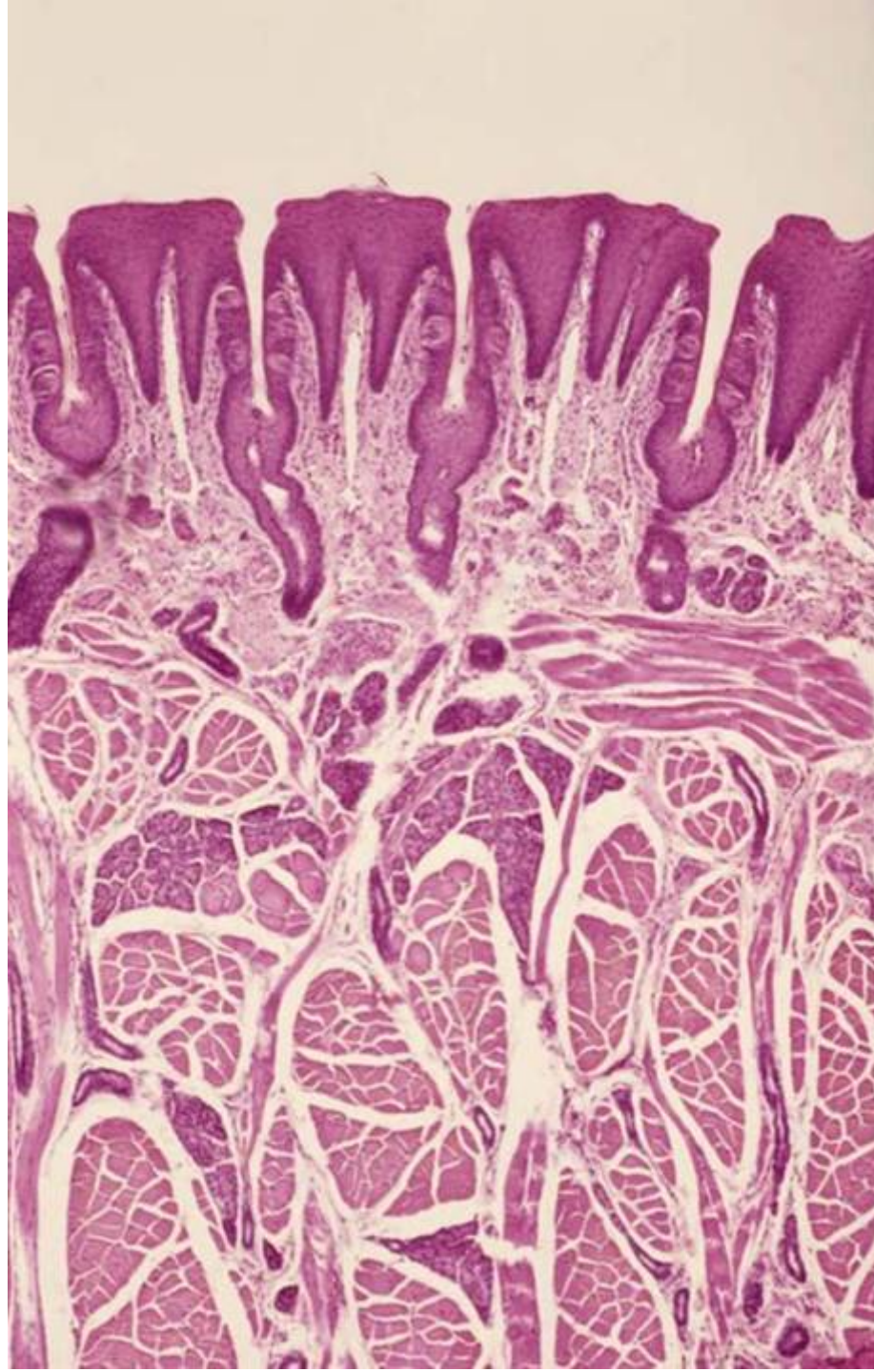
Rozdíly v keratinizaci



chutový pohárek

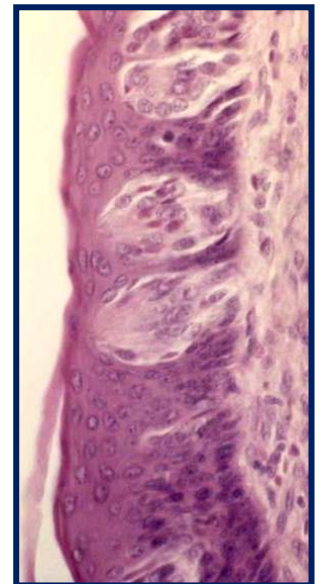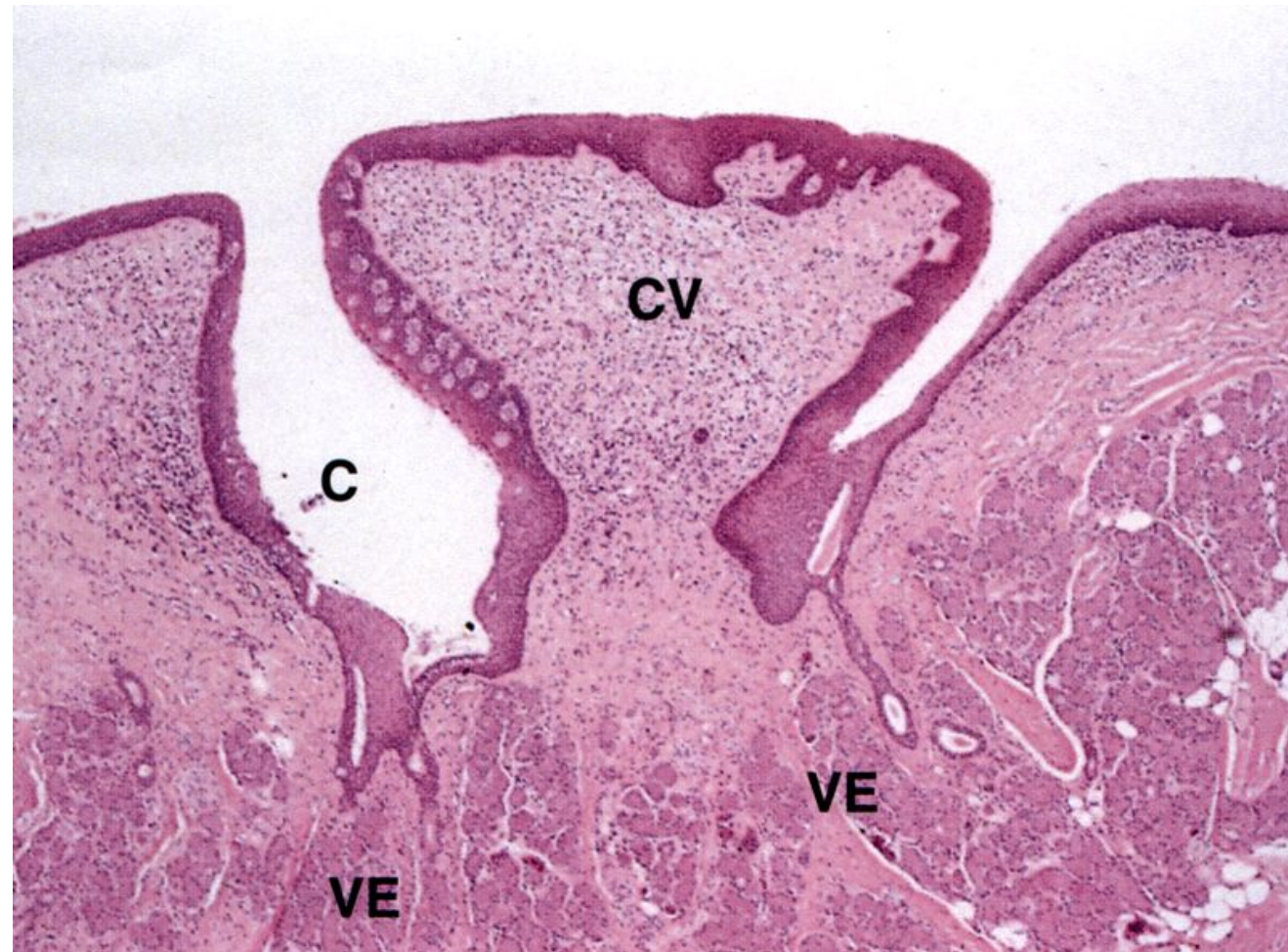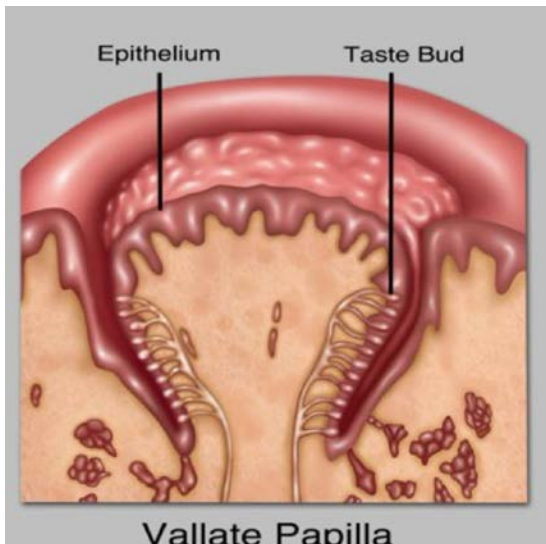
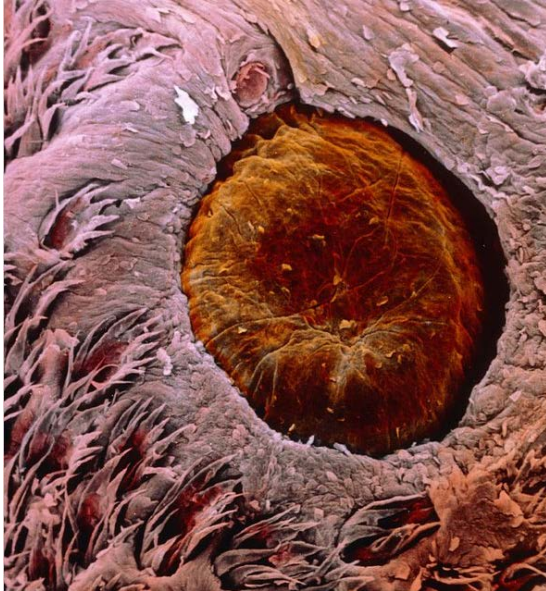Papillae foliatae

- Počet: 3 - 8
- Svisle postavené slizniční řasy
- Rudimentární, laterálně na rozhraní těla a kořene jazyka
- Obsahují chuťové pohárky

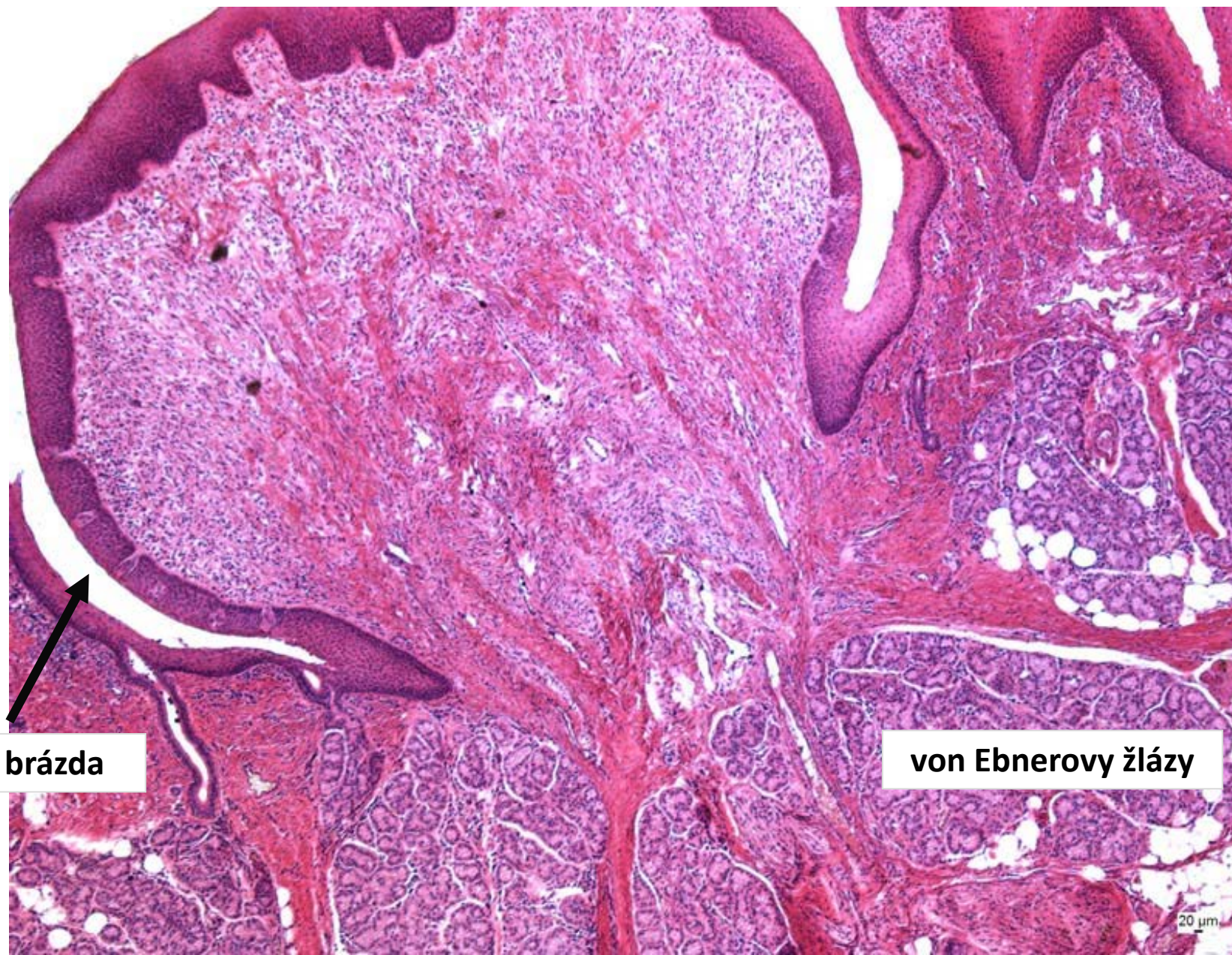

Papillae vallatae

Největší (výška 1-4 mm, šířka 1-3 mm), Počet: 7–12 těsně před sulcus terminalis, do sliznice zanořeny - od prominujícího valu papilu odděluje hluboká cirkumpapilární brázda, chuťové pohárky



Papilla vallata



Cirkumpapilární brázda

von Ebnerovy žlázy

20 μm

Chuťové pohárky

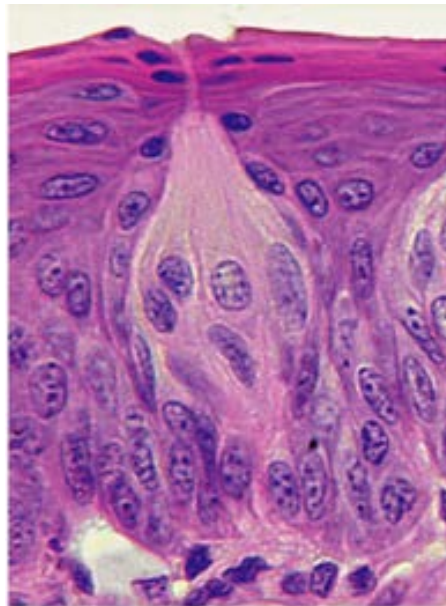
(*caliculi gustatorii*)

Intraepitelové útvary

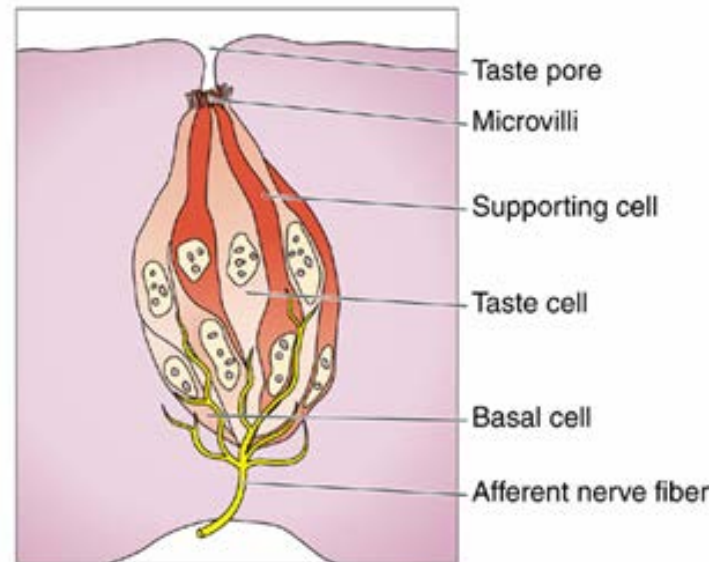
Najdeme je:

- V epitelu na bocích hrozených papil a v epitelu cirkumpapilárního valu
- Na vrcholu houbovitých papil
- U *papillae foliatae* a vzácně i jinde

Počet: u mladého jedince cca **2000 - 2500**, snížení počtu až na 1/3 ve stáří



A

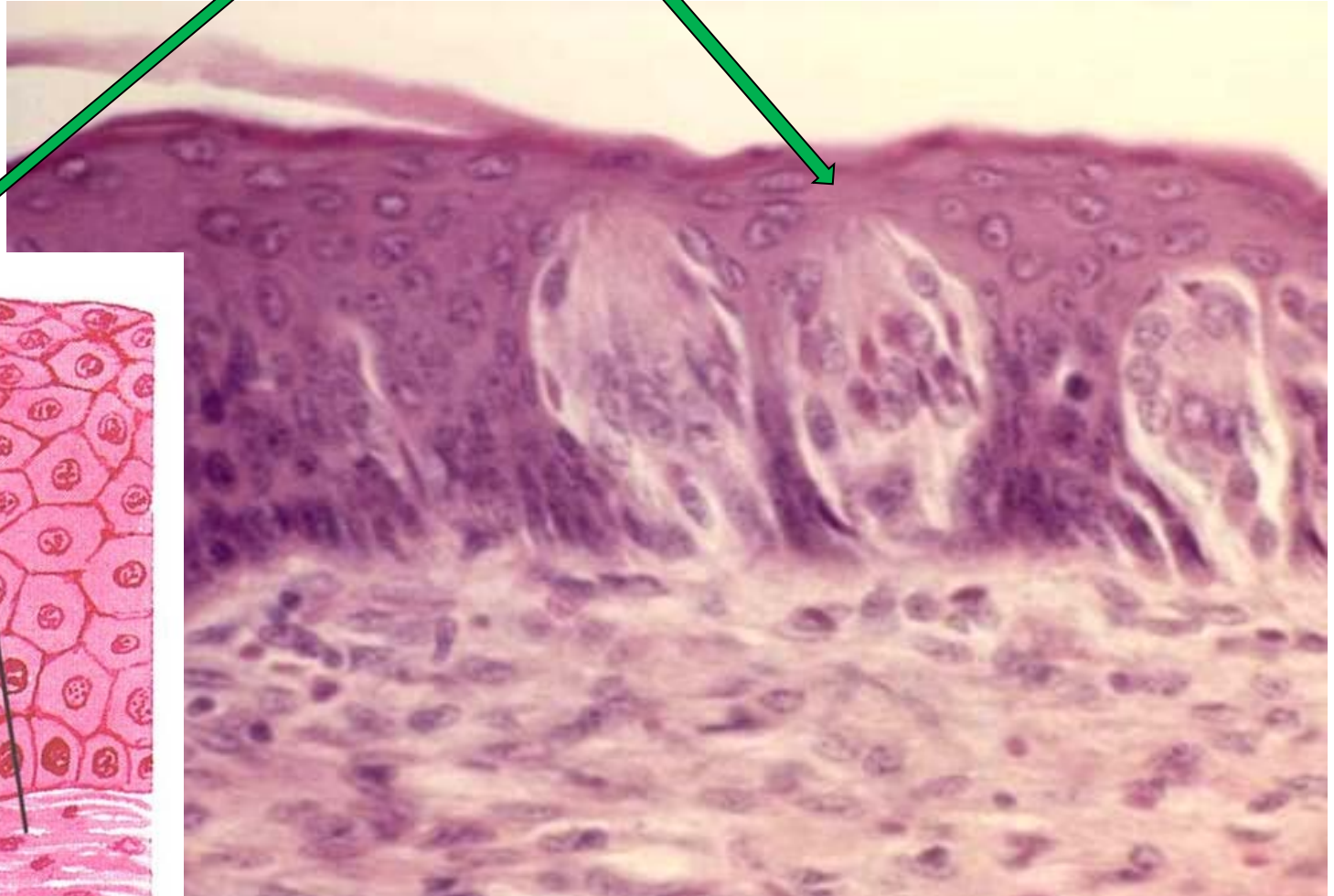
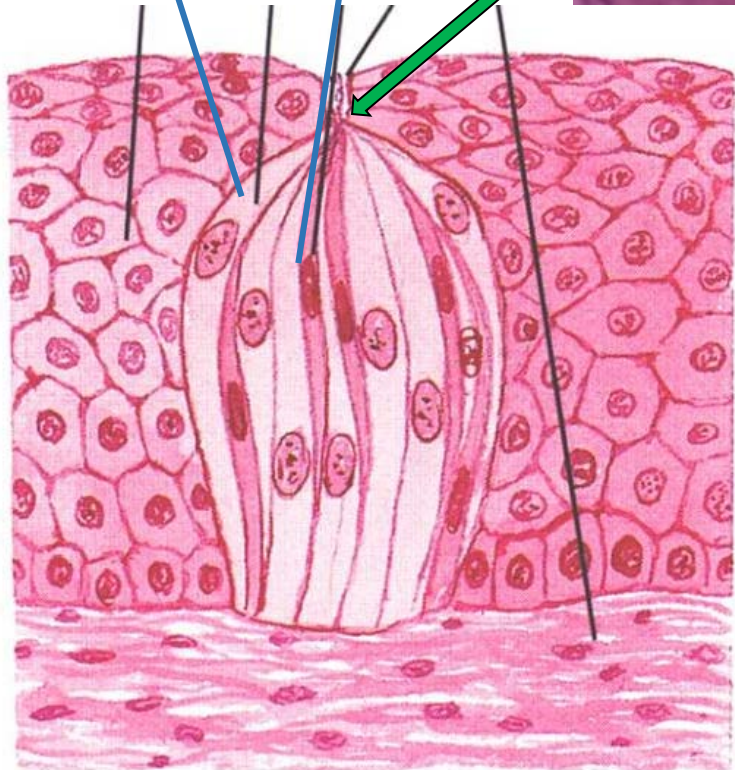


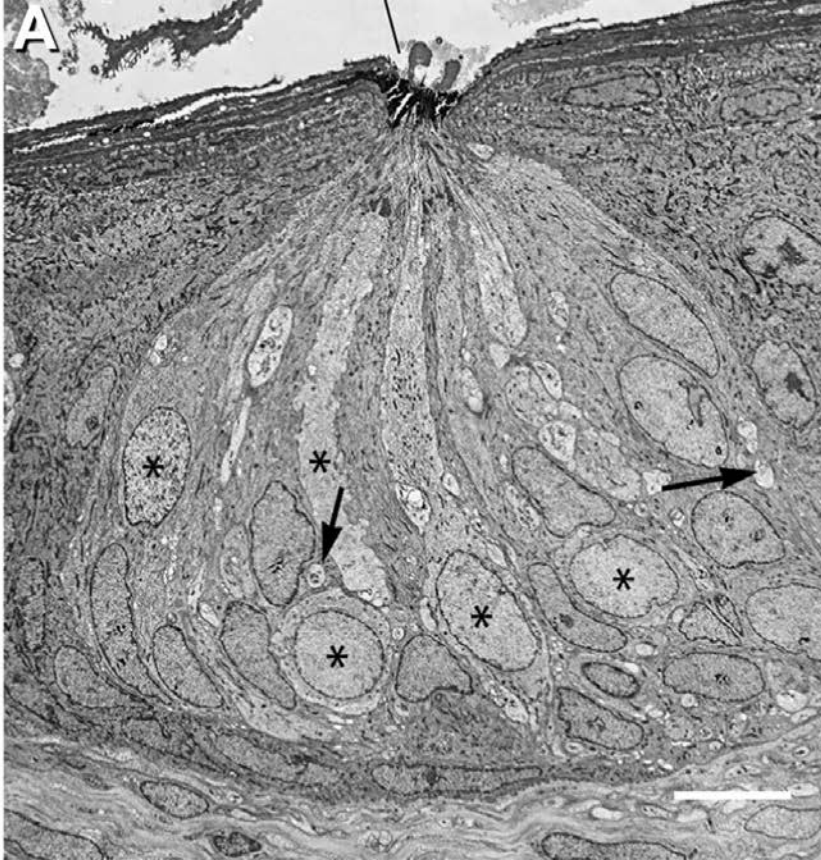B

Chuťové buňky

Podpůrné buňky

Porus gustatorius



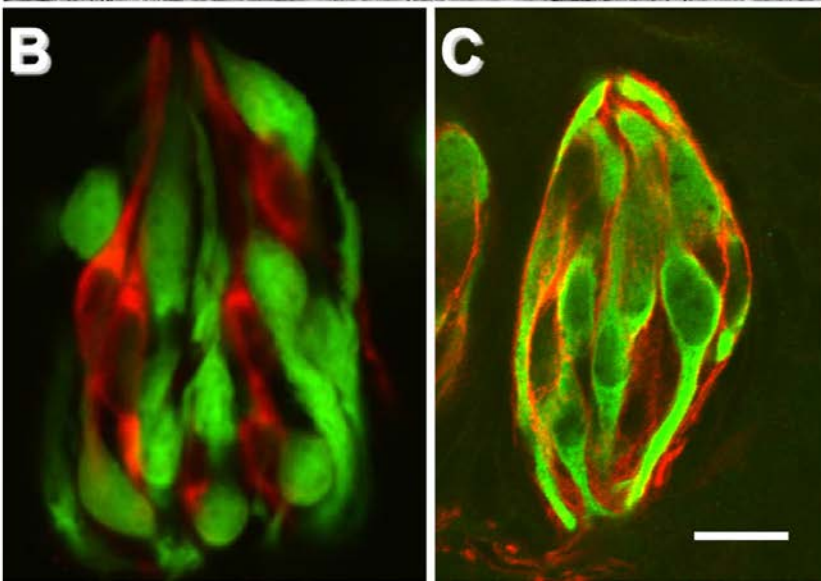


Základní chutě:

- Sladká
- Slaná
- Kyselá
- Hořká
- Umami

Další (diskutované):

- Tuk
- Kov



?

3 typy buněk chuťových pohárků

Podpůrné buňky / typ I (světlé) - buňky se vyznačují světlou cytoplazmou a přítomností mikrokloků na apexech

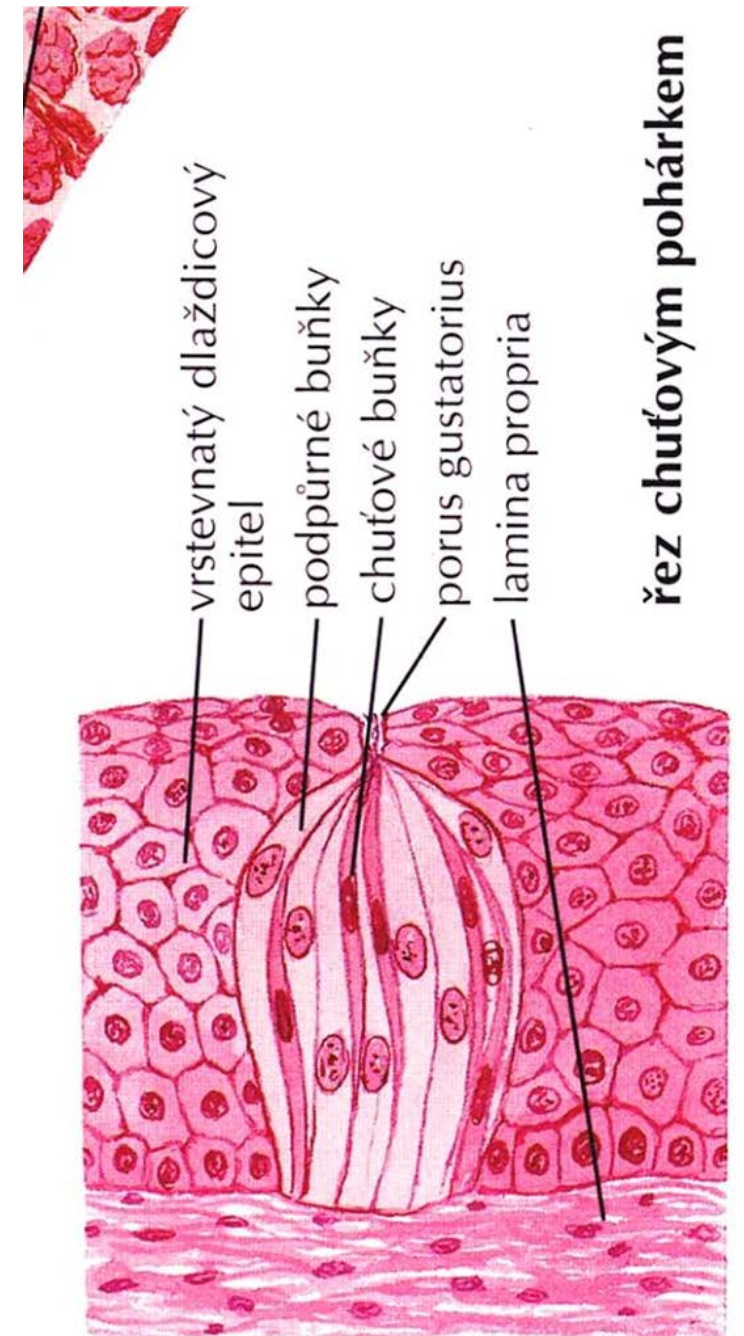
Chuťové buňky / typ II (tmavé) - v bazální cytoplazmě hojně mají hojně synaptické vesikuly a na jejich tělech nervová vlákna

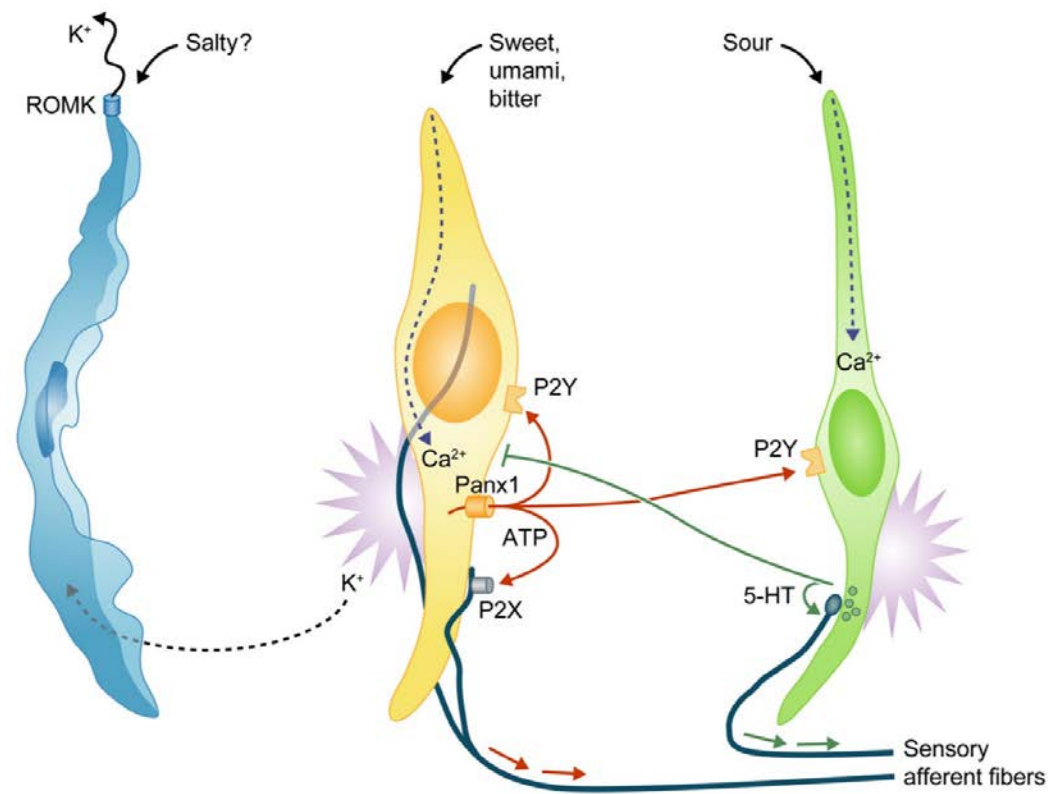
Buňky typu I a II prostupují celou výšku chuťového pohárku

Bazální buňky / typ III - jsou nižší než předchozí a málo diferencované (tzv. intermediární buňky) - slouží jako prekursor pro buňky I a II

Počet chuťových buněk v pohárku: **40 – 60**

Délka života chuťových buněk: asi 10 - 14 dní (obnova z bazálních buněk)





Type I glial-like cell	
Neurotransmitter clearance	
GLAST	Glutamate reuptake
NTPDase2	Ecto-ATPase
NET	Norepinephrine uptake
Ion redistribution and transport	
ROMK	K ⁺ homeostasis
Other	
OXTR	Oxytocin signaling?

Type II receptor cell	
Taste transduction	
T1Rs, T2Rs	Taste GPCRs
mGluRs	Taste GPCRs
G α -gus, G γ 13	G protein subunits
PLC β 2	Synthesis of IP3
TRPM5	Depolarizing cation current
Excitation and transmitter release	
Na _v 1.7, Na _v 1.3	Action potential generation
Panx1	ATP release channel

Type III presynaptic cell	
Surface glycoproteins, ion channels	
NCAM	Neuronal adhesion
PKD channels	Sour taste?
Neurotransmitter synthesis	
AADC	Biogenic amine synthesis
GAD67	GABA synthesis
5-HT	Neurotransmitter
Chromogranin	Vesicle packaging
Excitation, transmitter release	
Na _v 1.2	Action potential generation
Ca _v 2.1, Ca _v 1.2	Voltage-gated Ca ²⁺ current
SNAP25	SNARE protein, exocytosis

Přenos chuťových signálů

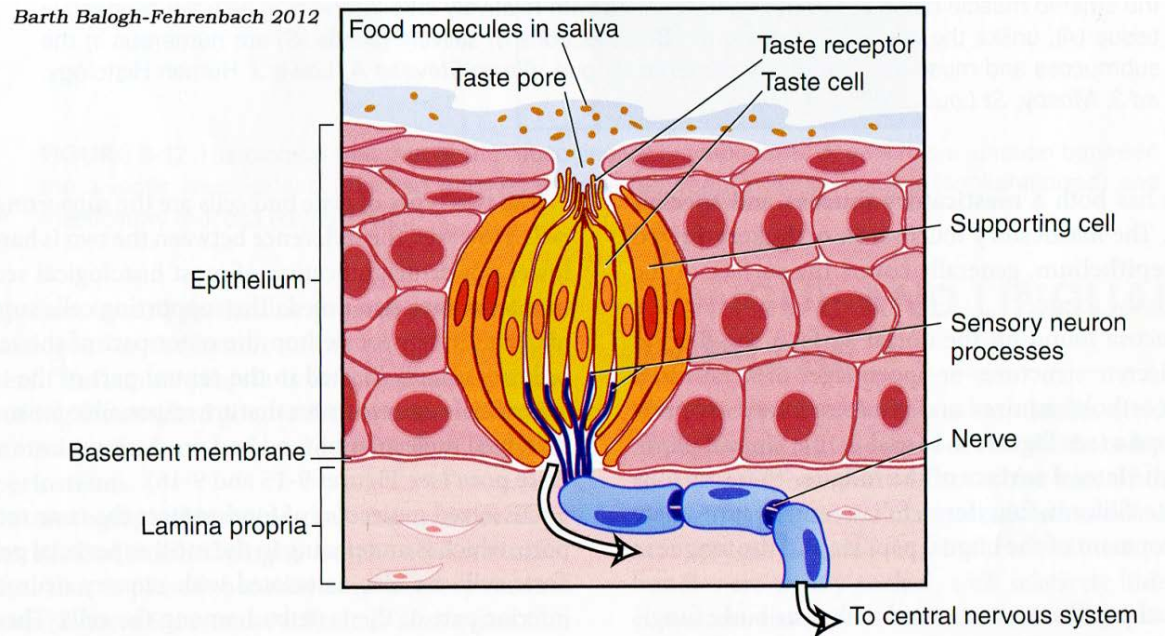
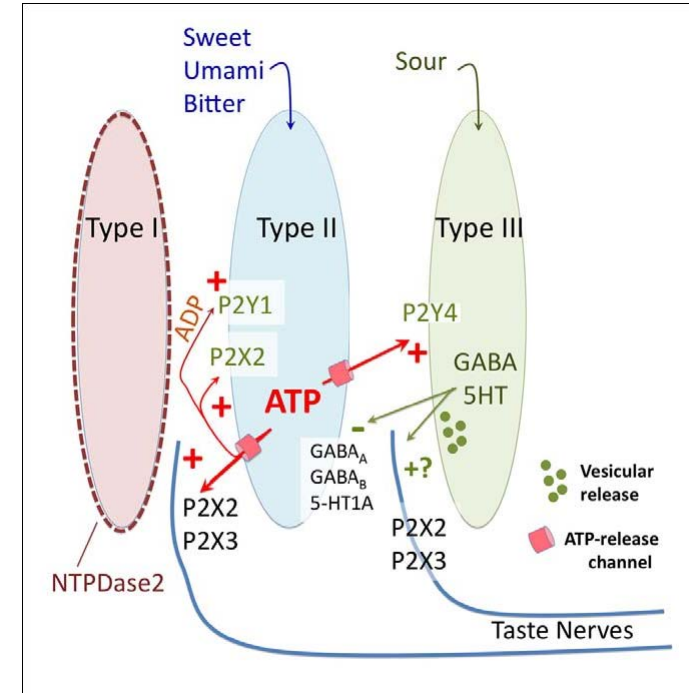


FIGURE 9-16 Events involved in taste sensation with a taste bud. Dissolved food contacts the taste



Inervace chuťových pohárků:

- Pohárky houbovitých papil - ***n. facialis*** - chorda tympani (spojka s *n. lingualis*)
- Pohárky na listovitých a hrazených papilách – ***n. glossopharyngeus***
- Pohárky v jiné lokalizaci (*radix lingue, isthmus faucium*) - ***n. vagus***

Děkuji Vám za pozornost!