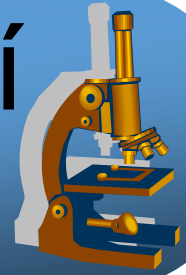
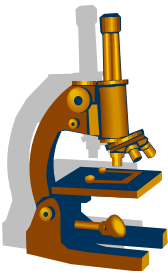


Praktikum ze speciální patologie

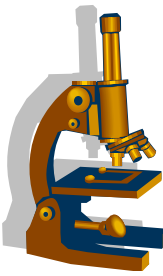


PATOLOGIE TRÁVÍČÍ TRUBICE



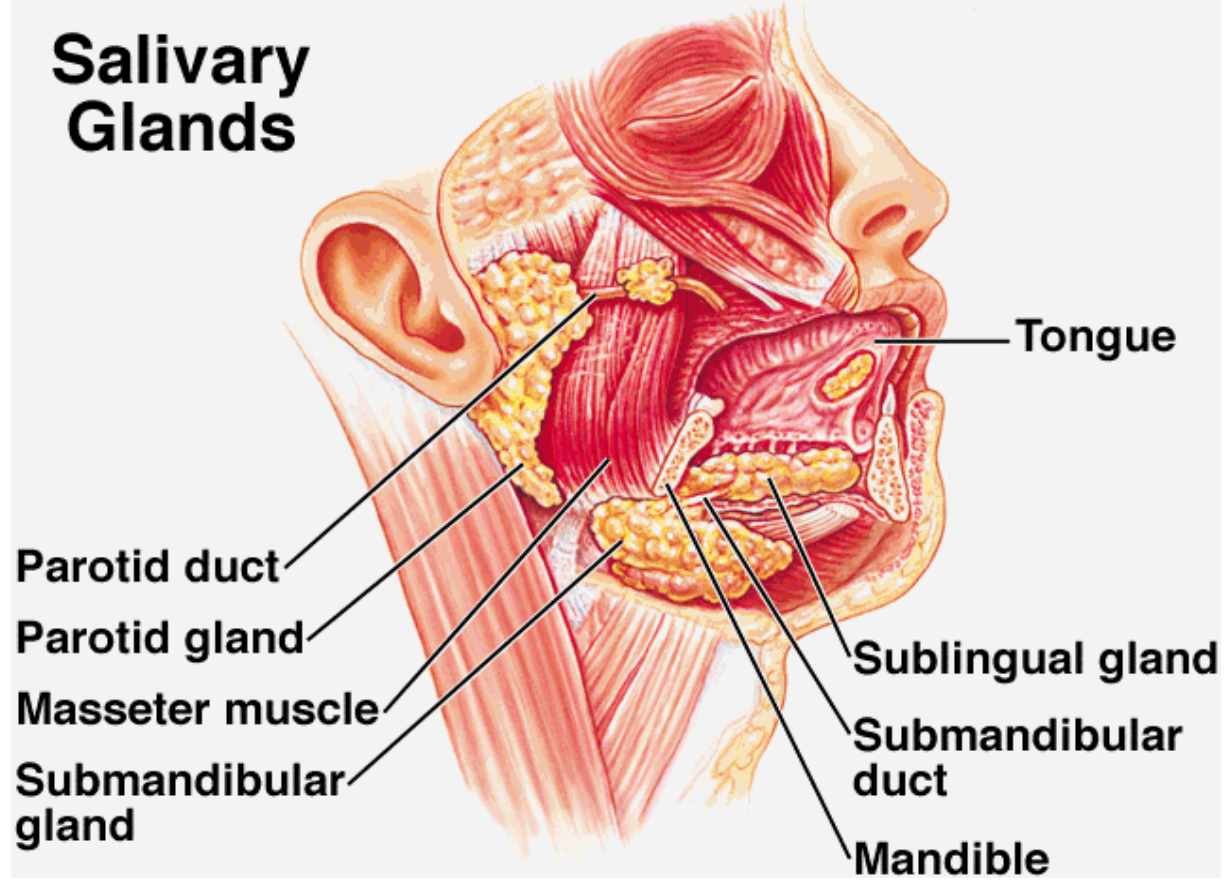
Slinné žlázy

- 3 páry velkých žláz, množství malých
- serózní / mucinózní / smíšené
- sekreční jednotky → dukty
- dvouvrstevné řazení buněk - viz dále
- tumory nejčastěji v parotis, u dospělých většinou epitelové

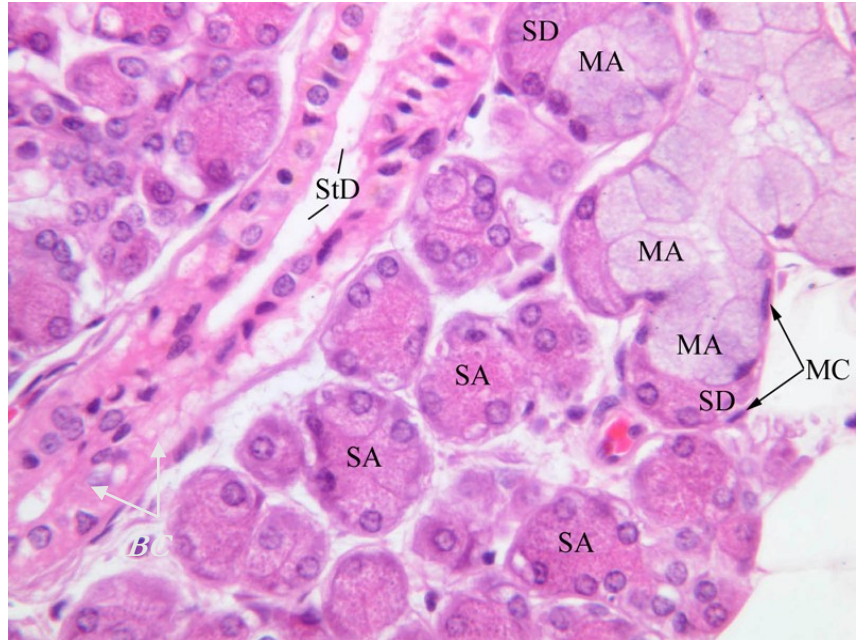
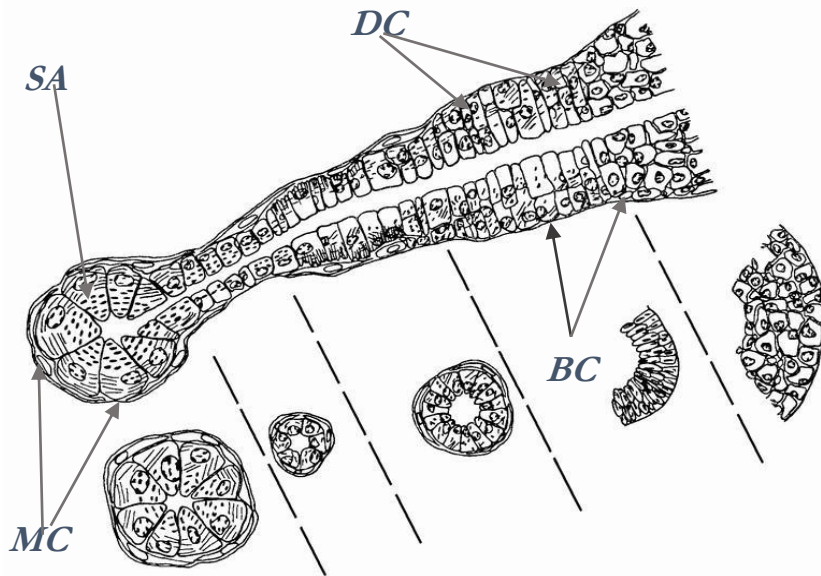
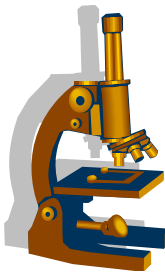


Copyright © The McGraw-Hill Companies, Inc. Permission required for reproduction or display.

Salivary Glands



Struktura slinných žláz



Luminální buňky:

- acinární serózní (SA) a mucinózní (MA)
- duktální (DC)

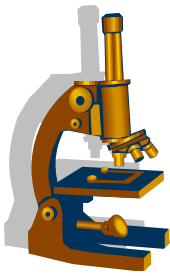
Abluminální buňky:

- myoepiteliální (MC)
- bazální (BC)

Imunofenotyp: CEA, EMA, LMW CK, amyláza

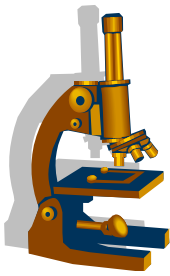
Imunofenotyp: HMW, SMA, S100, GFAP

Pleiomorfní adenom slinné žlázy (myxochondroepiteliom)



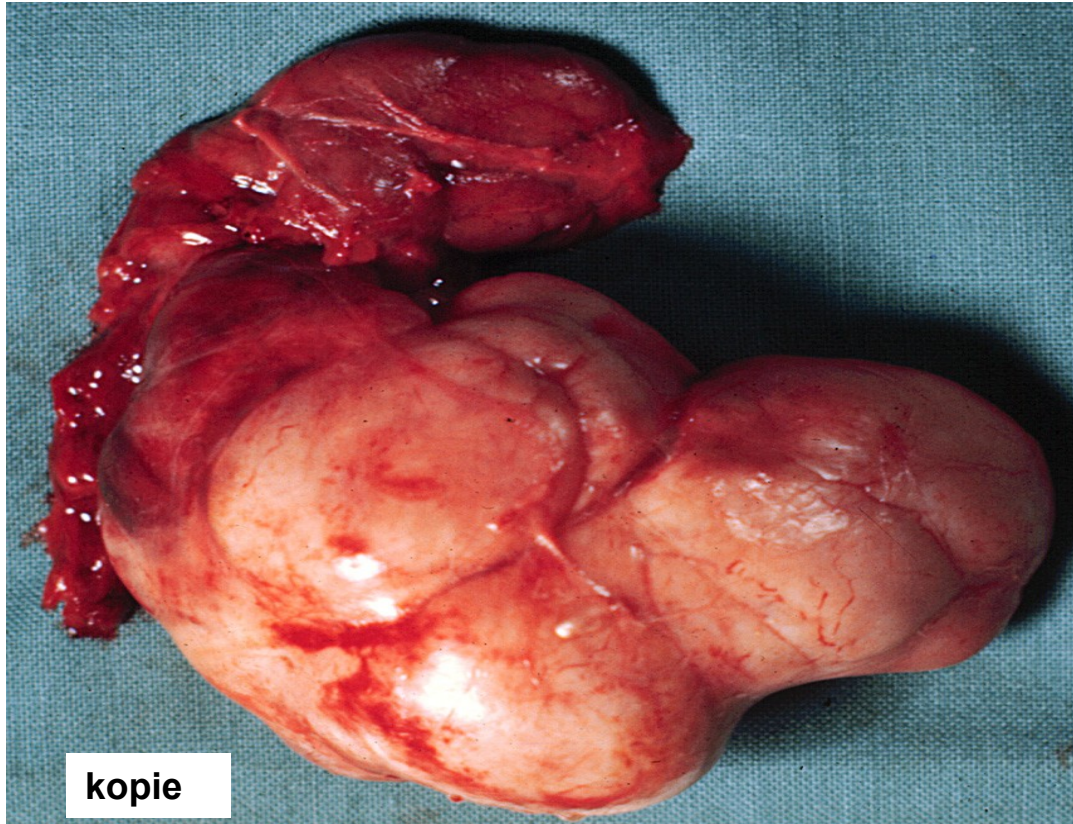
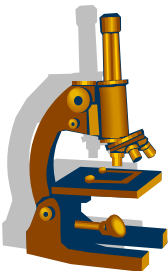
- benigní epitelový tumor
- většinou gl. parotis
- max. výskytu ve 4.-6. dekádě, ženy
- typicky pomalý růst
- opouzdřený, často protuberance
- časté recidivy po resekci
- vzácně malignizuje (4%)

Pleiomorfní adenom slinné žlázy



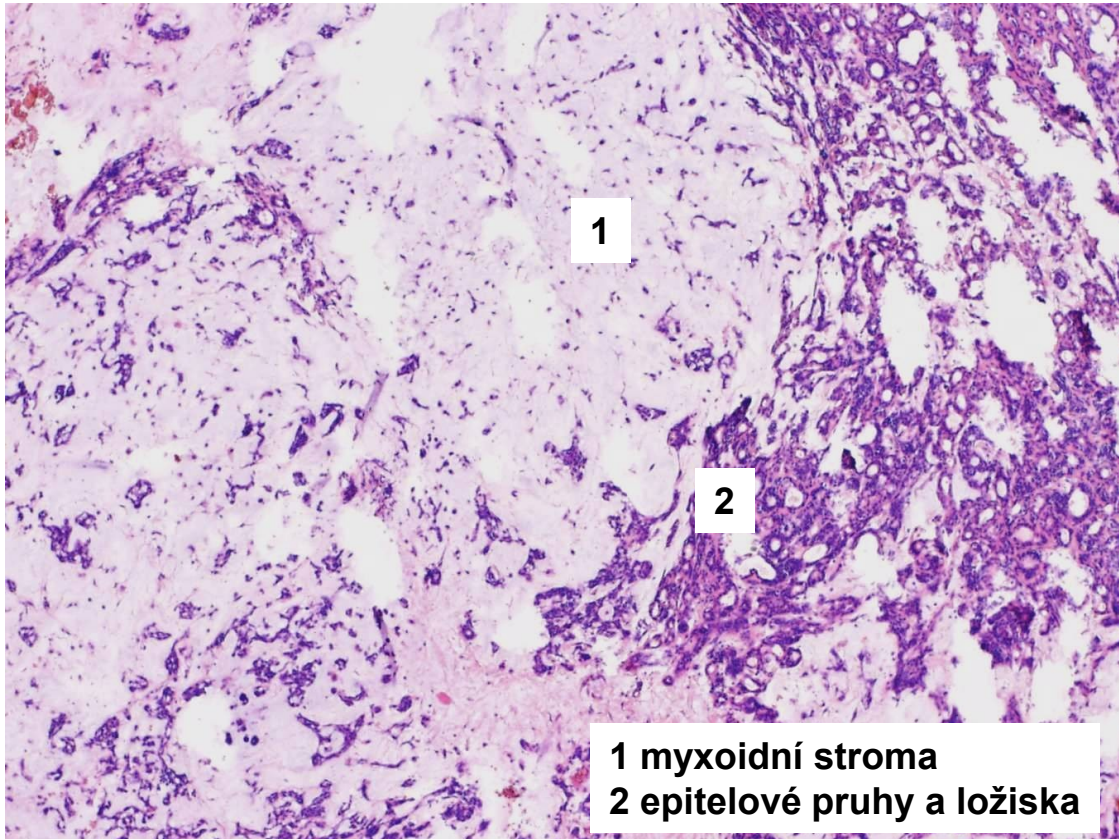
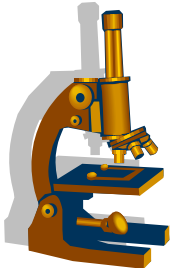
- **mikro:**
 - epitelová ložiska, pruhy a dukty v myxoidním až chondroidním stromatu
 - žlazové bb. a myoepitelie
 - často protuberance přes pouzdro

Pleiomorfní adenom

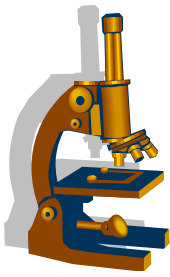


kopie

Pleiomorfní adenom



1 myxoidní stroma
2 epitelové pruhy a ložiska

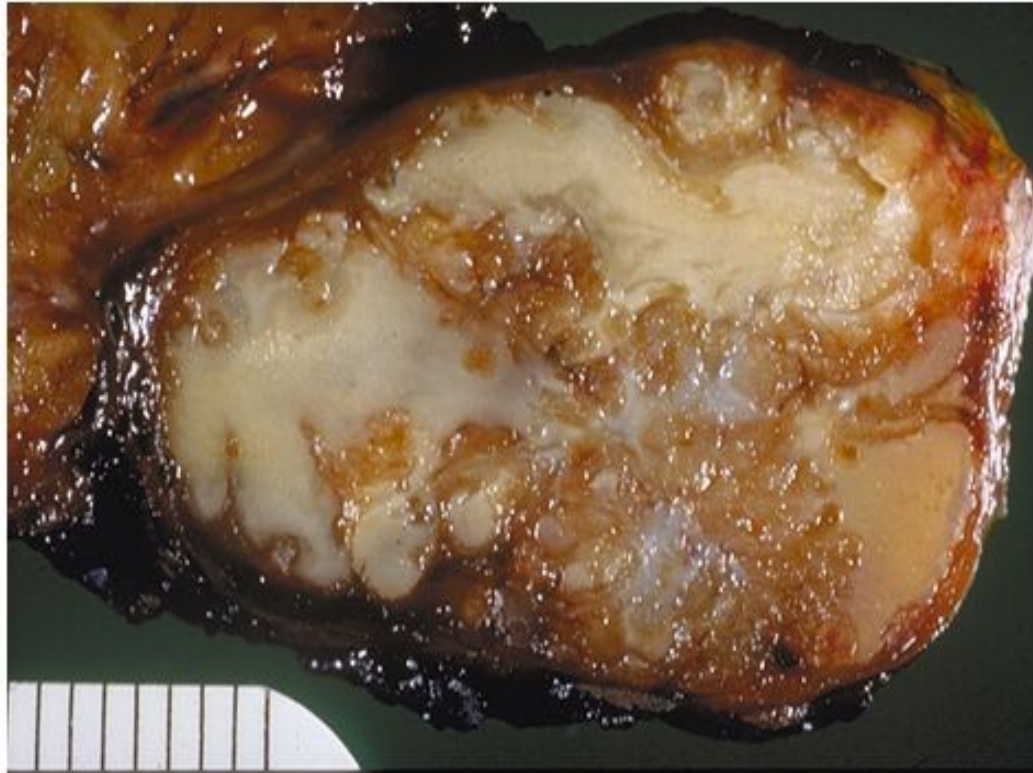
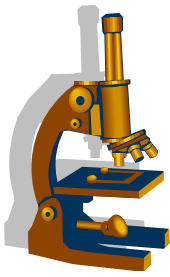


Cystický adenolymfom

Warthinův tumor

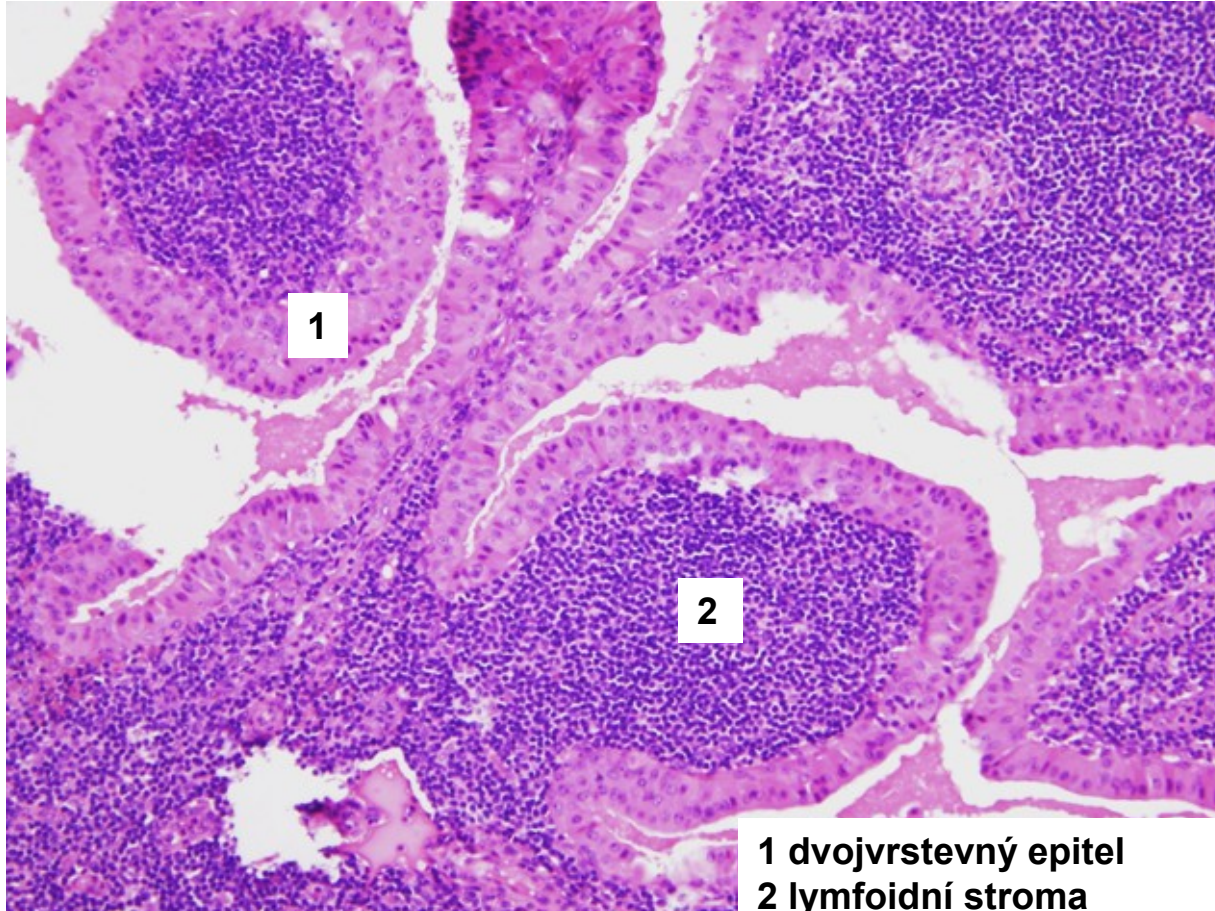
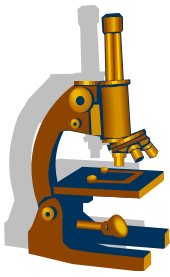
- 2. nejčastější tu ve slinných žlázách
- 6.-7. dekáda; muži
- dolní pól parotis
- benigní, rekurence i malignizace výjimečně
- RF:
 - kouření, radiace
 - vznik v malých LU v parenchymu žlázy neoplastickou transformací vývodu
- hist.:
 - cysty a štěrby s dvojvrstevným epitelem a lymfoidní stroma

Cystický adenolymfom Warthinův tumor



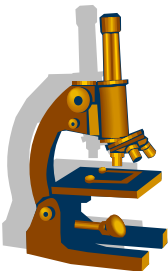
Copyright © 2002, Elsevier Science (USA). All rights reserved.

Cystický adenolymfom – Warthinův tumor



1 dvojvrstevný epitel
2 lymfoidní stroma

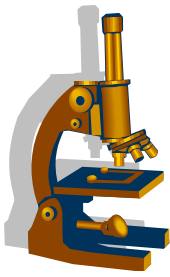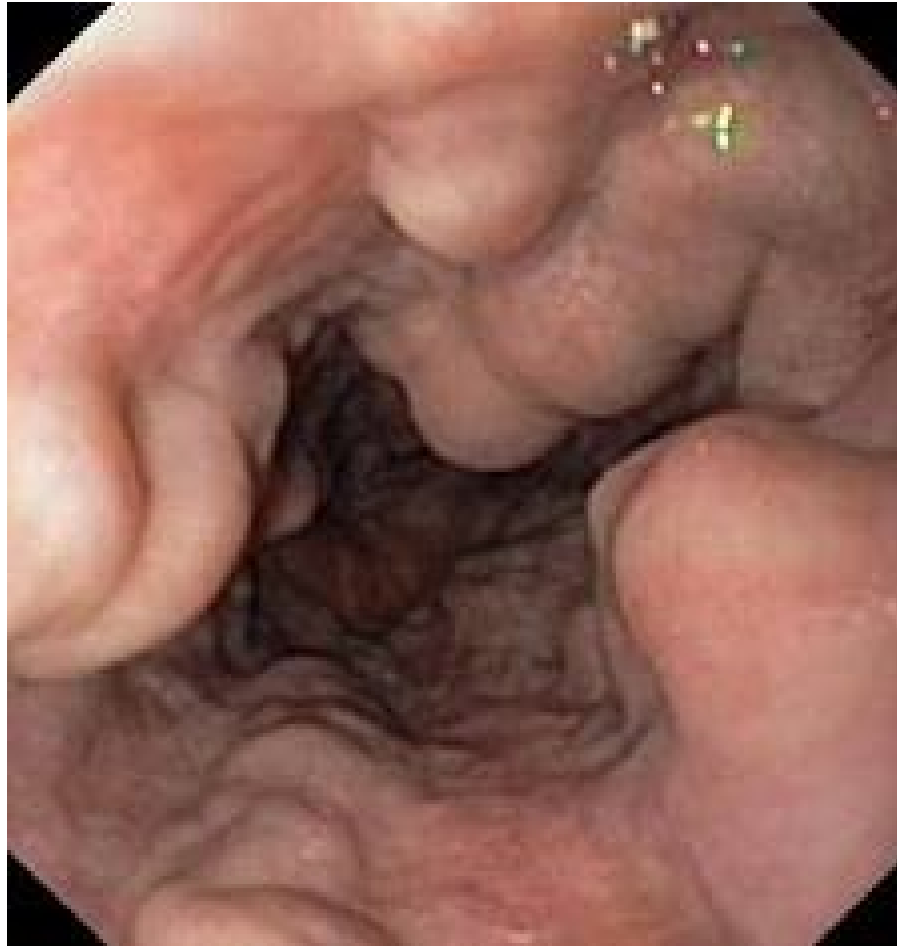
Jícnové varixy



- v dolní třetině jícnu
- následek portální hypertenze (chronické onemocnění jater)
- anastomózy mezi portálním řečištěm a vena cava superior
- komplikace - krvácení do GIT (letalita až 30%)

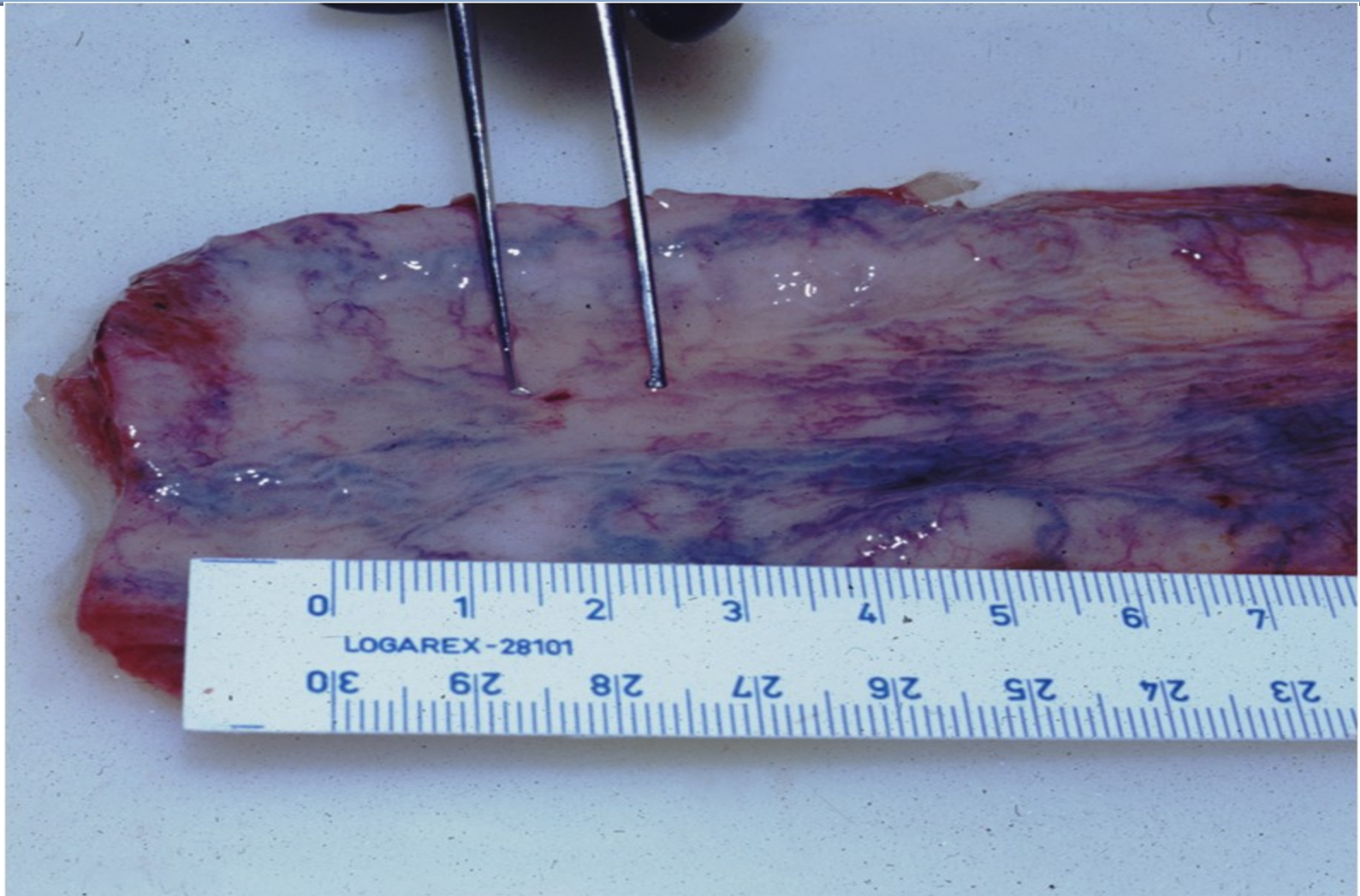
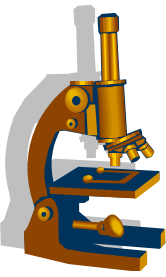
Jícnové varixy

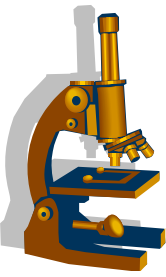
- endoskopický nálezn



kopie

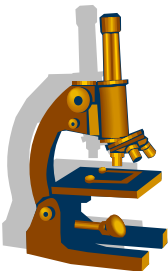
Jícnové varixy makro





Mykotická ezofagitida

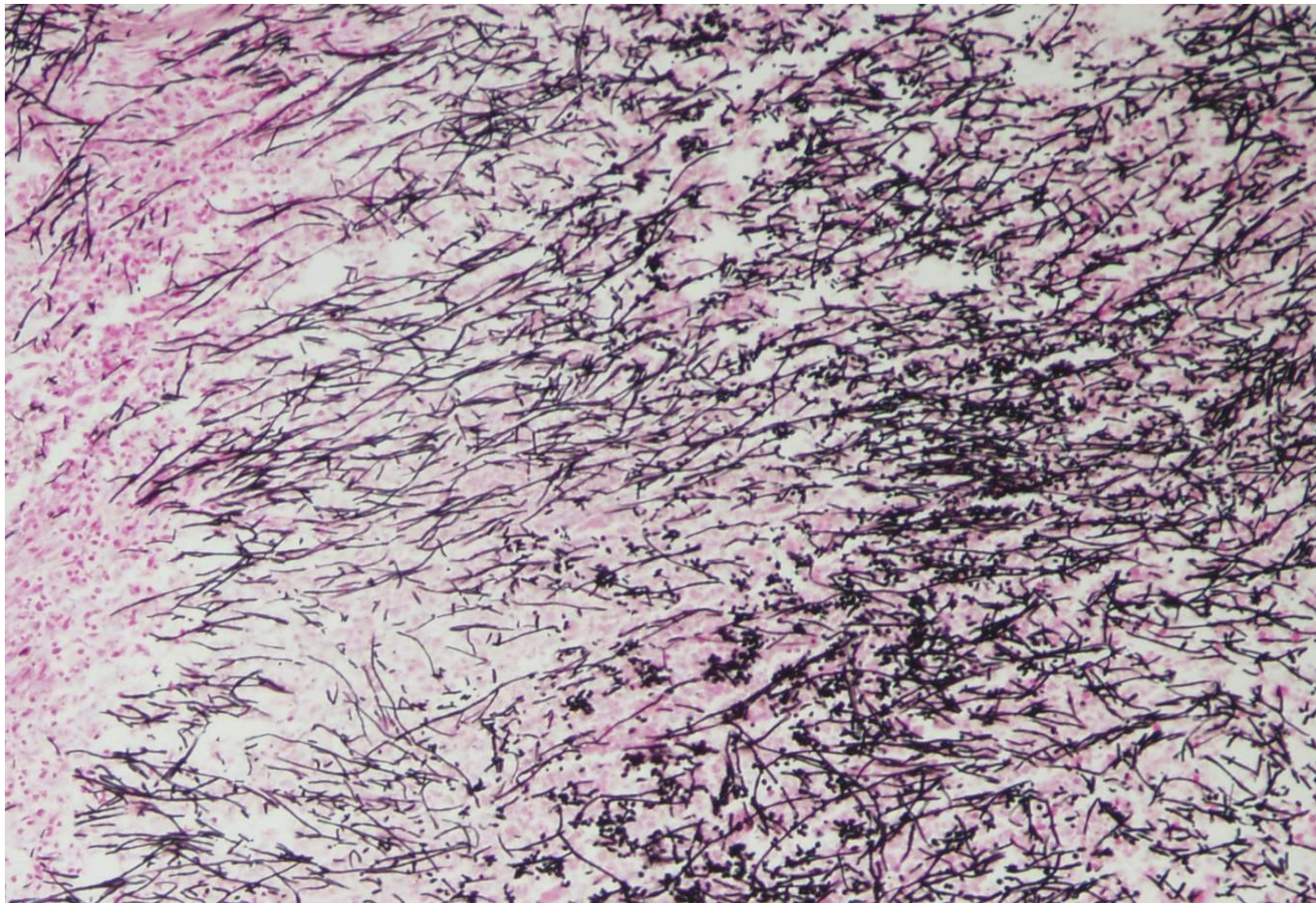
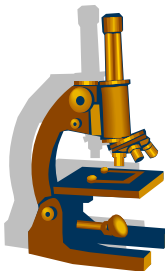
- Candida, Aspergillus, Mucor, Cryptococcus
- povrchová forma
- generalizovaná forma



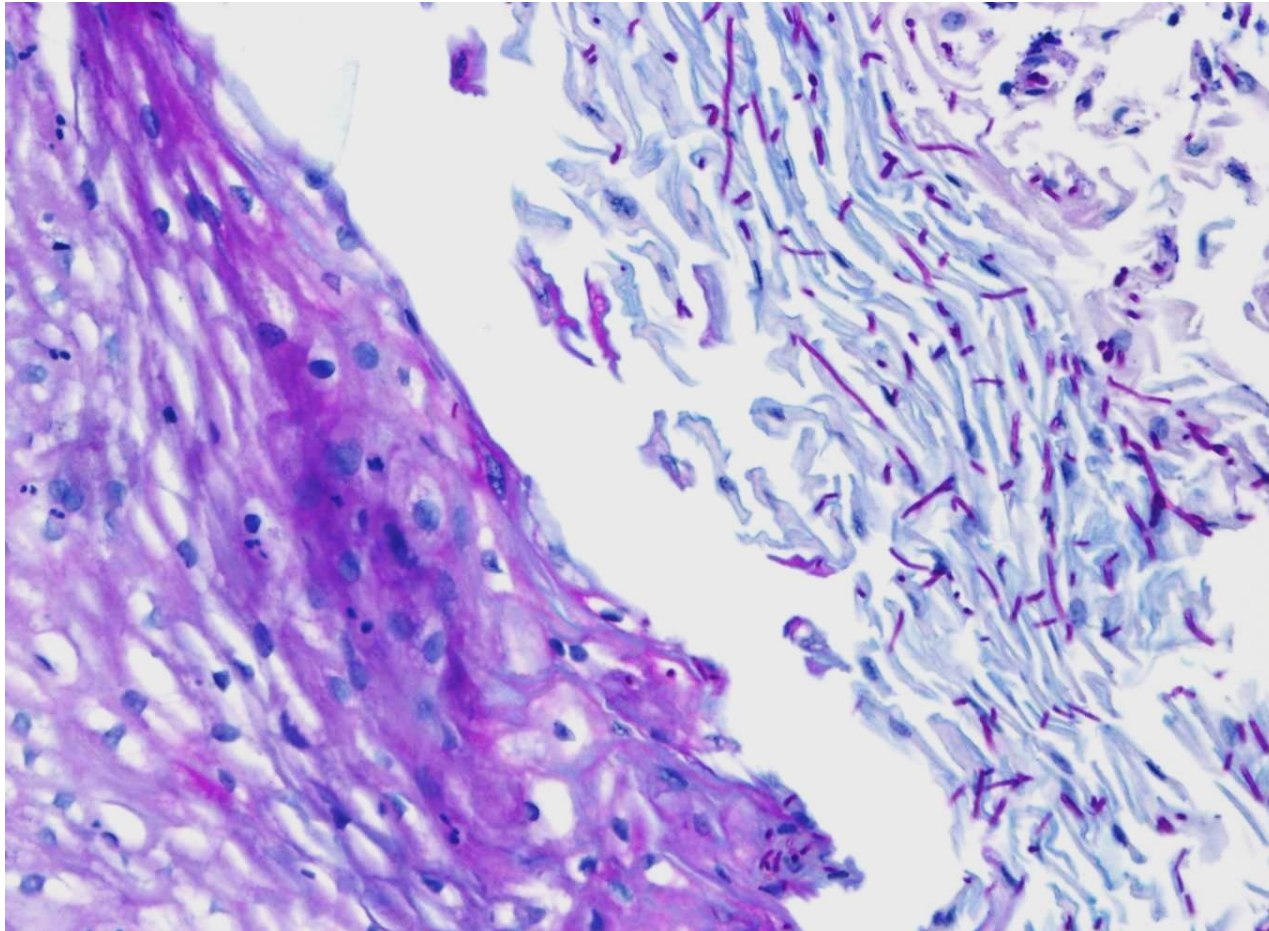
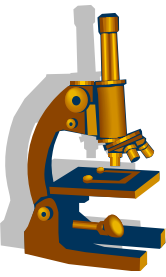
Mykotická ezofagitida

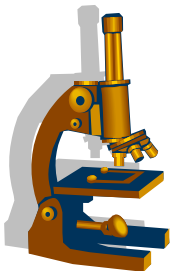
- nejčastěji Candida
- makro:
 - splývající bělavé povlaky, po odstranění hemoragická spodina
- mikro:
 - povrchově nekrotická sliznice se smíšeným zánětlivým exsudátem a spleteí plísňových pseudohyf a blastokonidií
- průkaz plísní spec. barvením (Groccott, PAS)

Mykotická ezofagitida přehled (Grocott)



Mykotická ezofagitida detail (PAS)

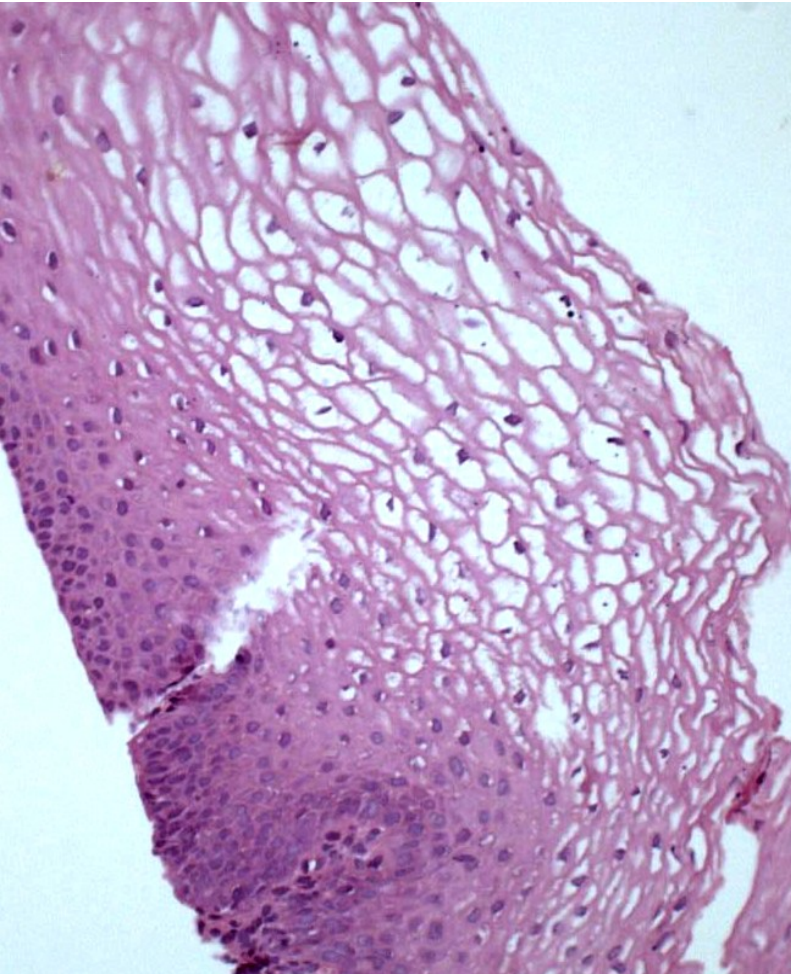
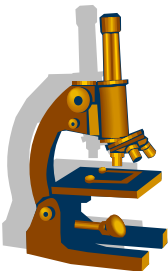




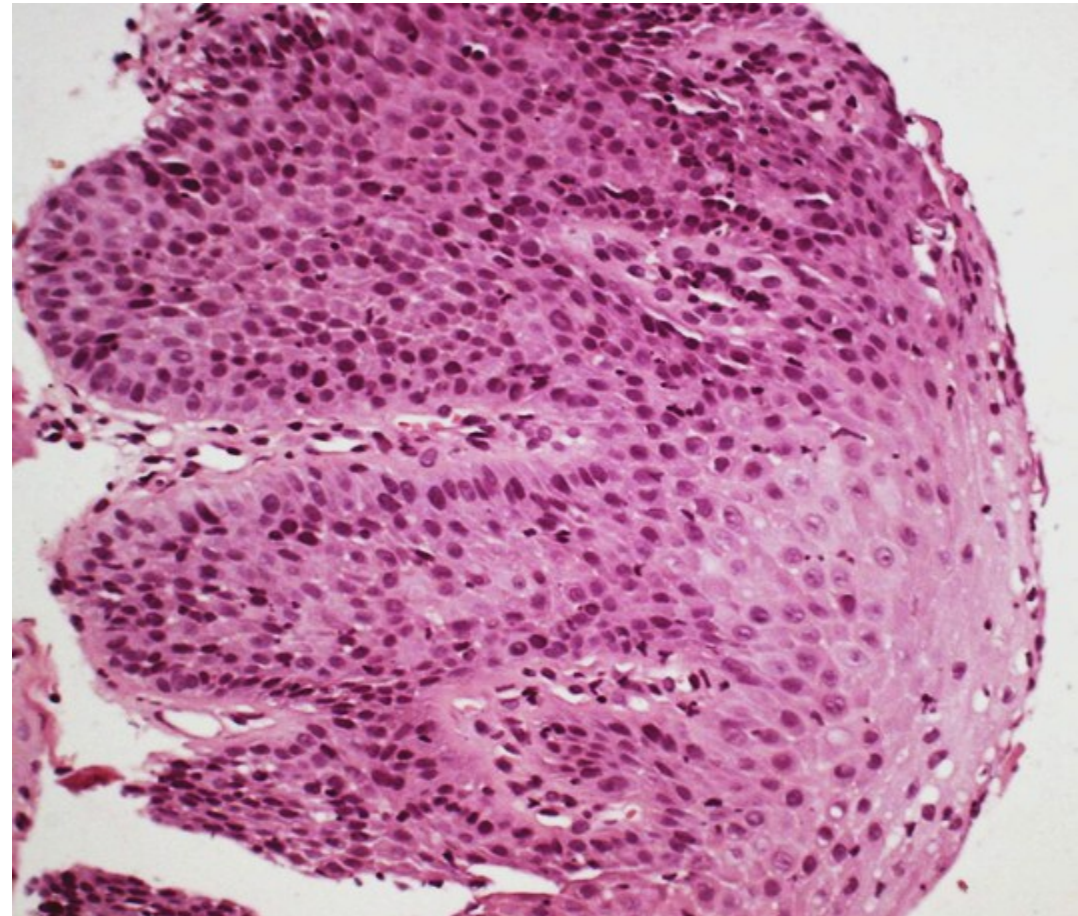
Refluxní ezofagitida

- chemicky indukovaný zánět při GER
 - nedostatečná činnost svěrače kardie
- makro:
 - překrvení sliznice distálního jícnu, eroze, jizvení, stenózy
- mikro:
 - reaktivní změny dl. epitelu: rozšíření bazální vrstvy → 20% tloušťky, prodloužení stromálních papil, zánětlivý infiltrát s eosinofily
- dif. dg. reaktivní změny/Ca
- komplikace: **Barrettův jícen!**

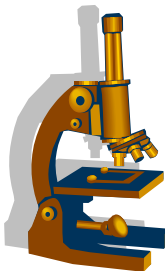
Refluxní ezofagitida



Pravidelný epitel jícnu



**Refluxní esophagitis: zesílení bazální vrstvy (>20%),
prodloužení stromálních papil (do povrchové 1/3)**

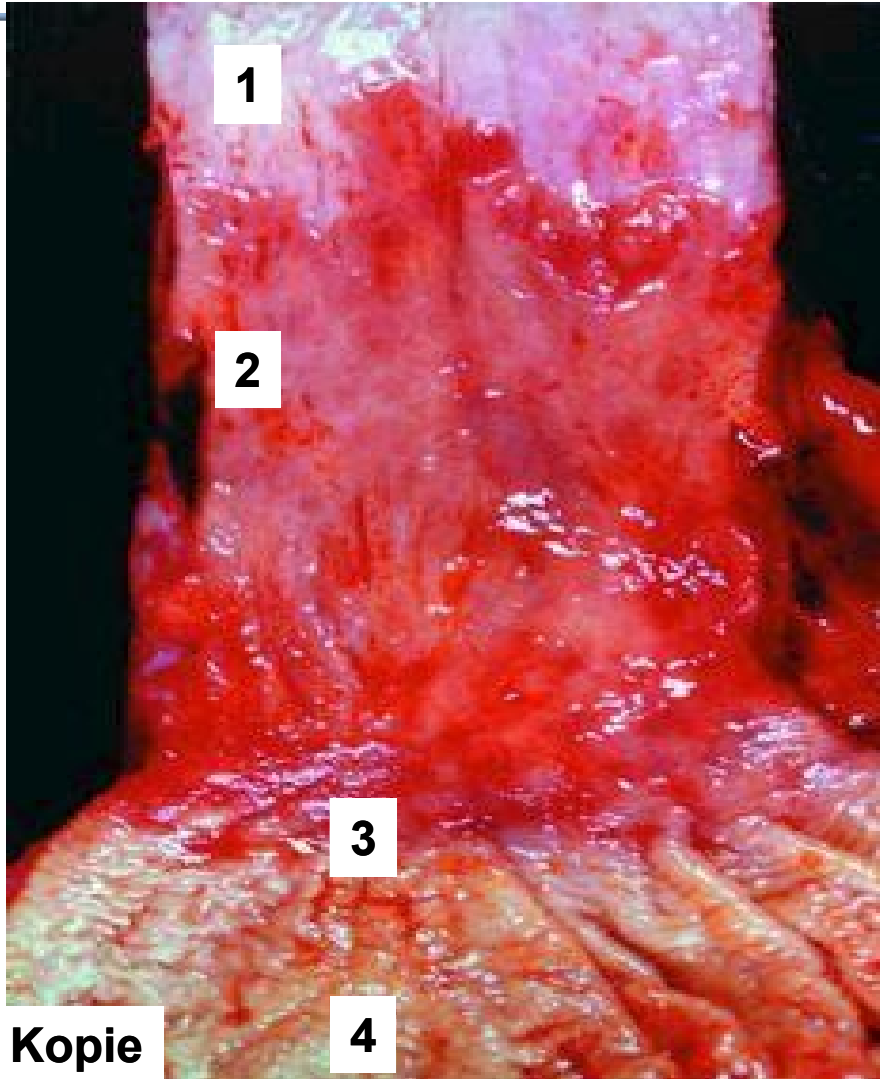
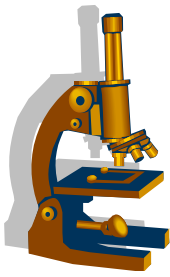


Barrettův jícen

- komplikace refluxní ezofagitidy
- prekanceróza adenokarcinomu!
- náhrada dlaždicového epitelu specializovaným cylindrickým (= intestinální metaplázie) → riziko dysplázie
- → adenokarcinom (tzv. Barrettův karcinom!)

- Pozn.: mucinózní kolumnární epitel kardie není norma, jak se dříve myslelo, ale patologie. Správně přechází epitel žaludku s parietálními buňkami do normálního dlaždicového epitelu jícnu.
- Přítomnost kolumnárního epitelu gastrického či intestinálního typu v terminálním jícnu je důsledkem metaplázie při GERD.
- Definice Barretova jícnu není zcela jednotná; v USA a kontinentální Evropě je Barrettův jícen je definován přítomností pouze intestinální metaplázie.

Barrettův jícen



1 pravidelná sliznice jícnu

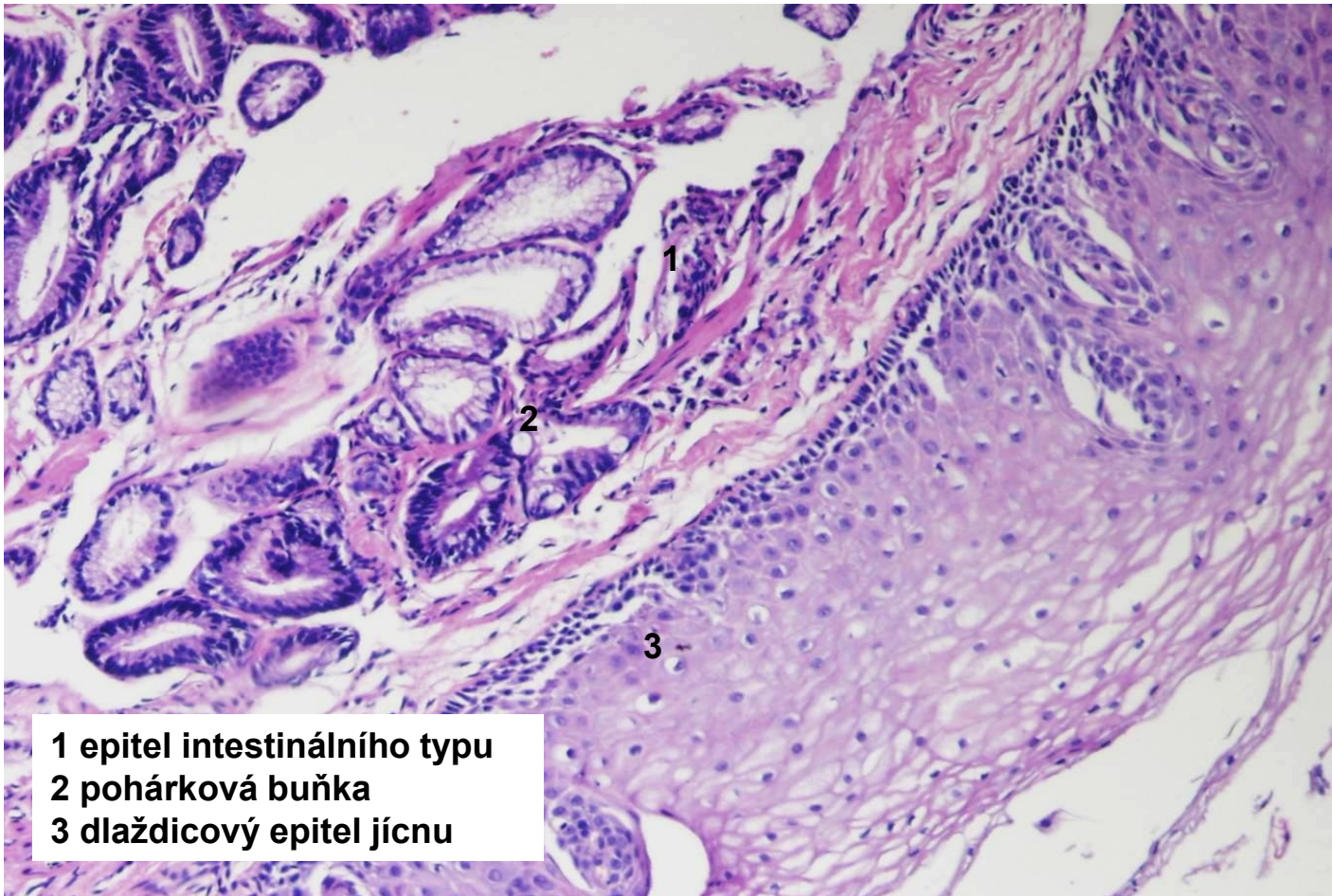
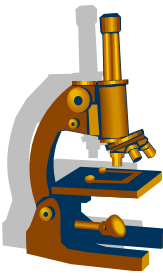
2 metaplázie

3 gastroesophageální junkce

4 kardie

Kopie

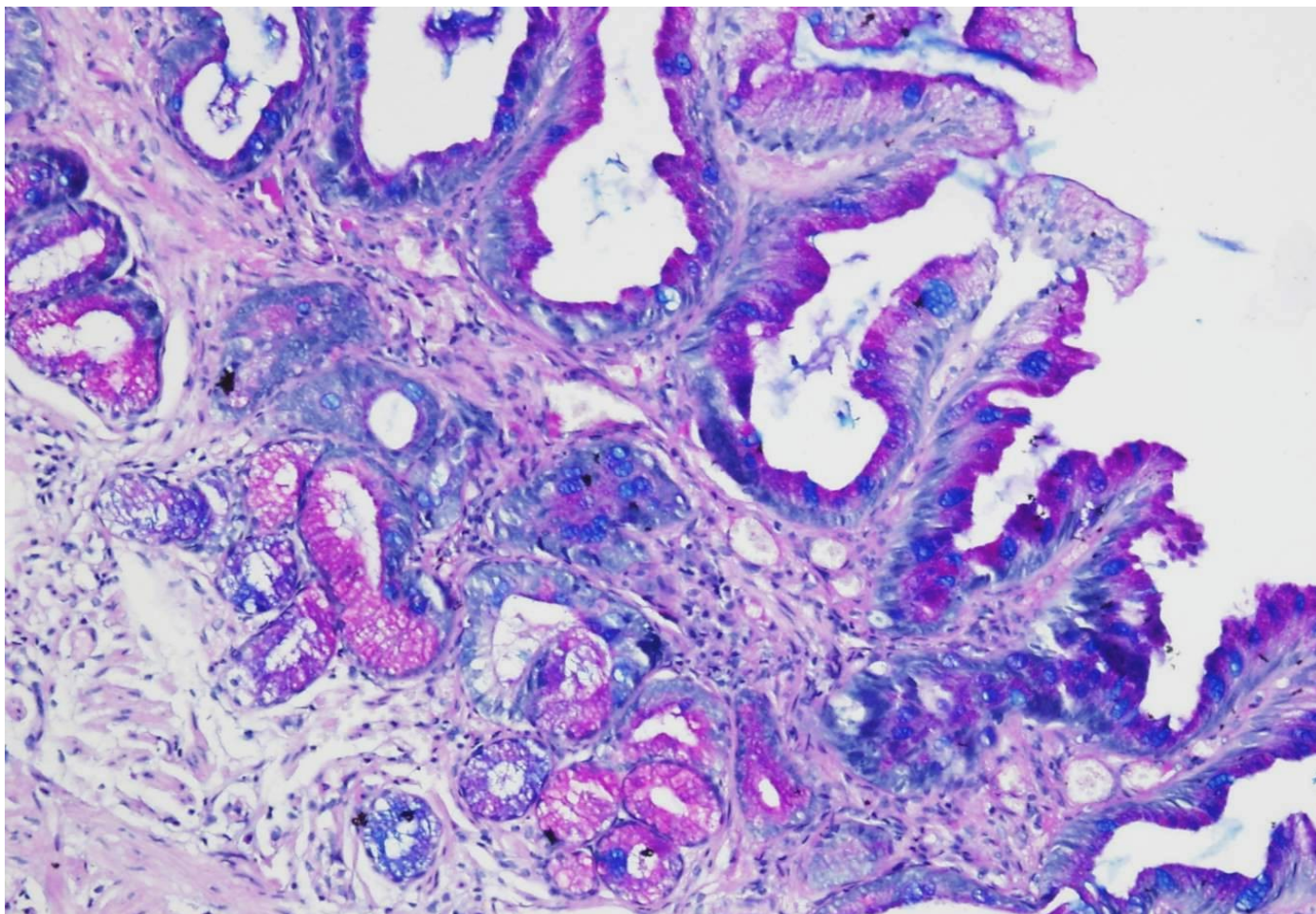
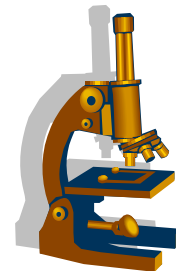
Barrettův jícen



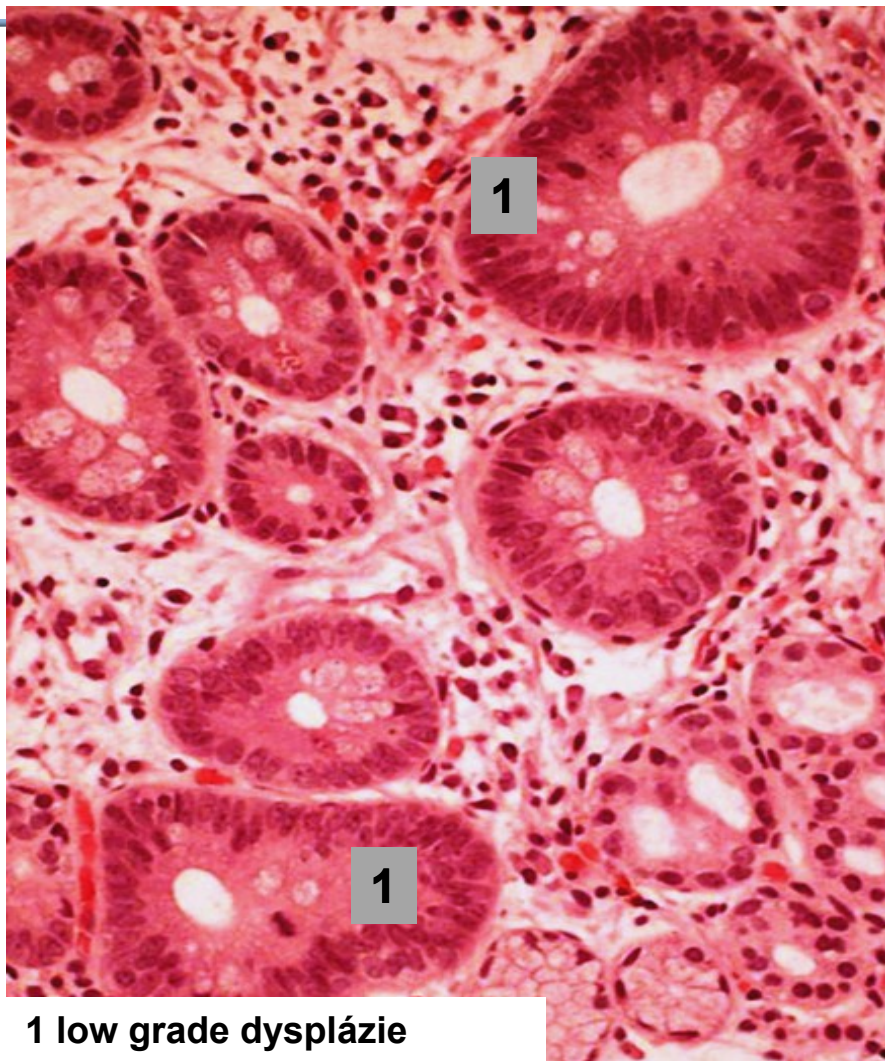
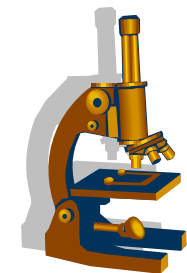
- 1 epitel intestinálního typu
- 2 pohárková buňka
- 3 dlaždicový epitel jícnu

Barrettův jícn

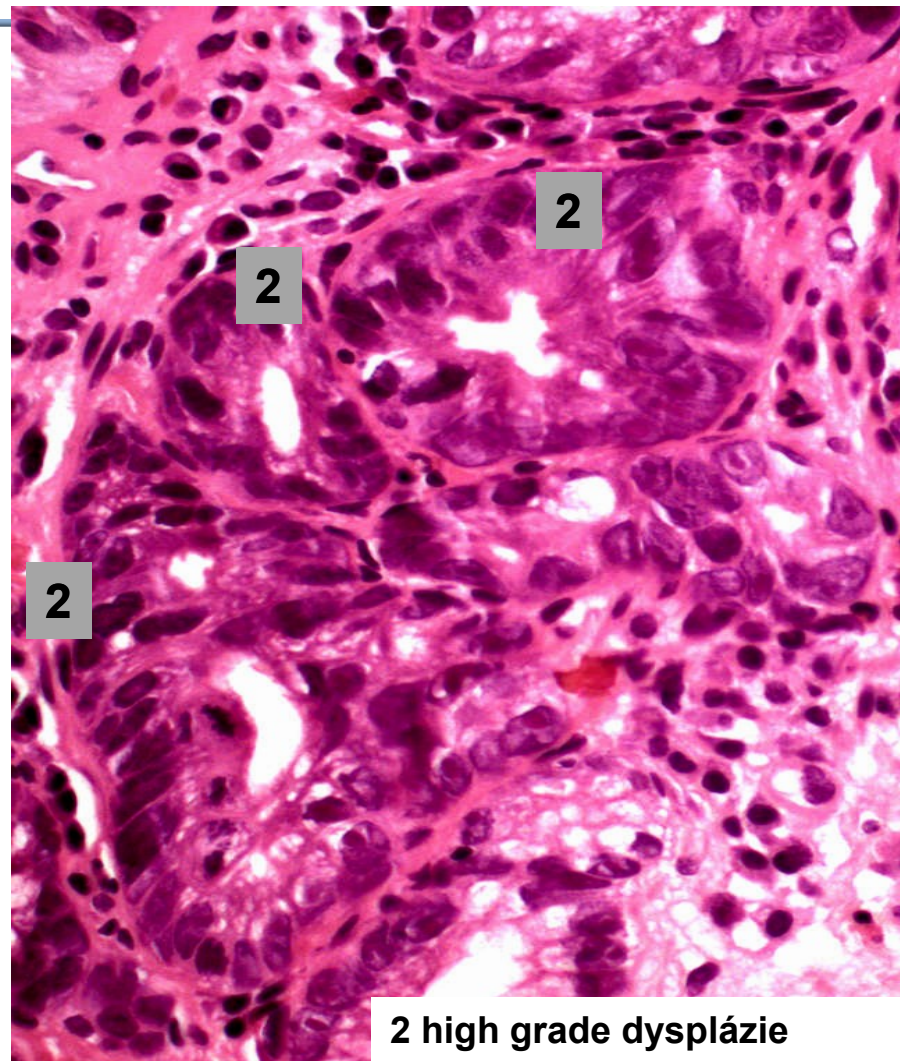
barvení PAS ALC - pohárkové buňky modře



Barrettův jícen - dysplázie epitelu



1 low grade dysplázie



2 high grade dysplázie

Dlaždicobuněčný karcinom jícnu

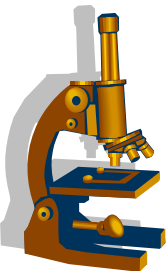


- nejčastěji ve střední třetině jícnu
- muži, prům. 65 let
- RF:
 - karcinogeny ve stravě (aflatoxiny), kouření, alkohol, horké nápoje, opium
- Příznaky:
 - dysfagie, úbytek váhy, kachexie

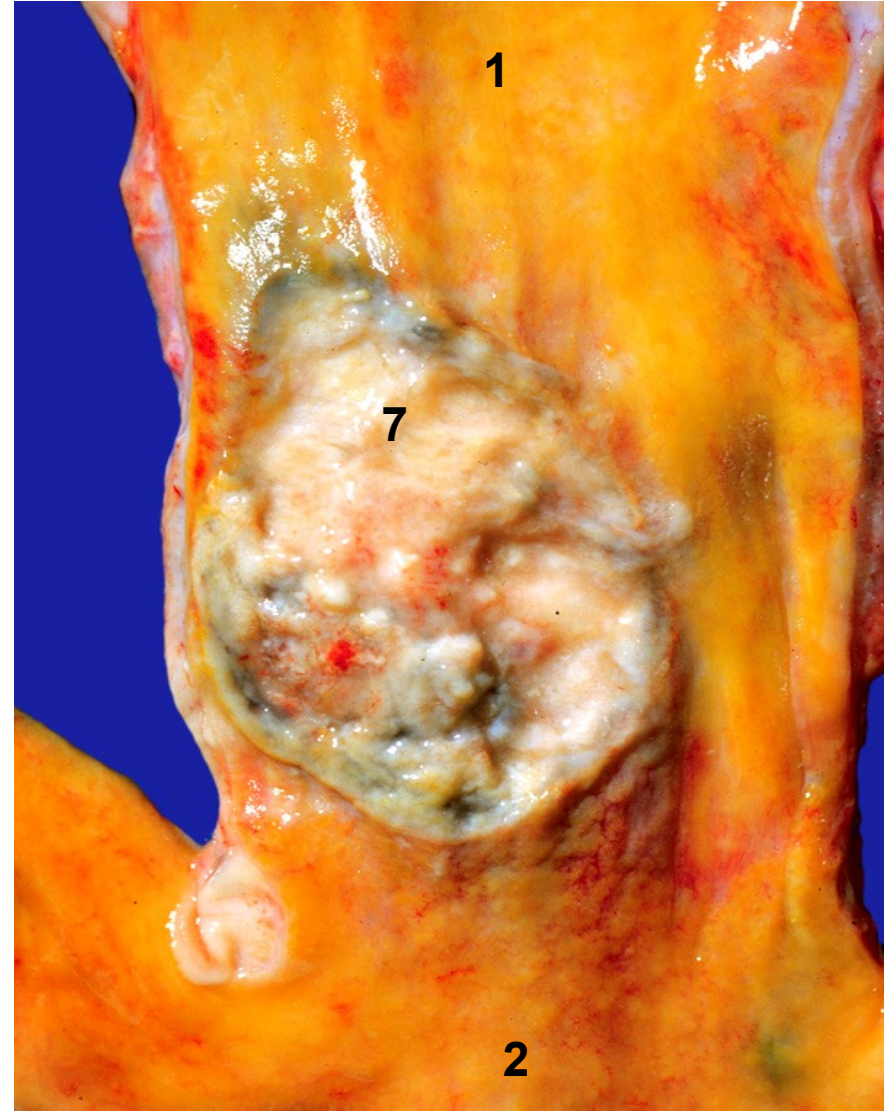
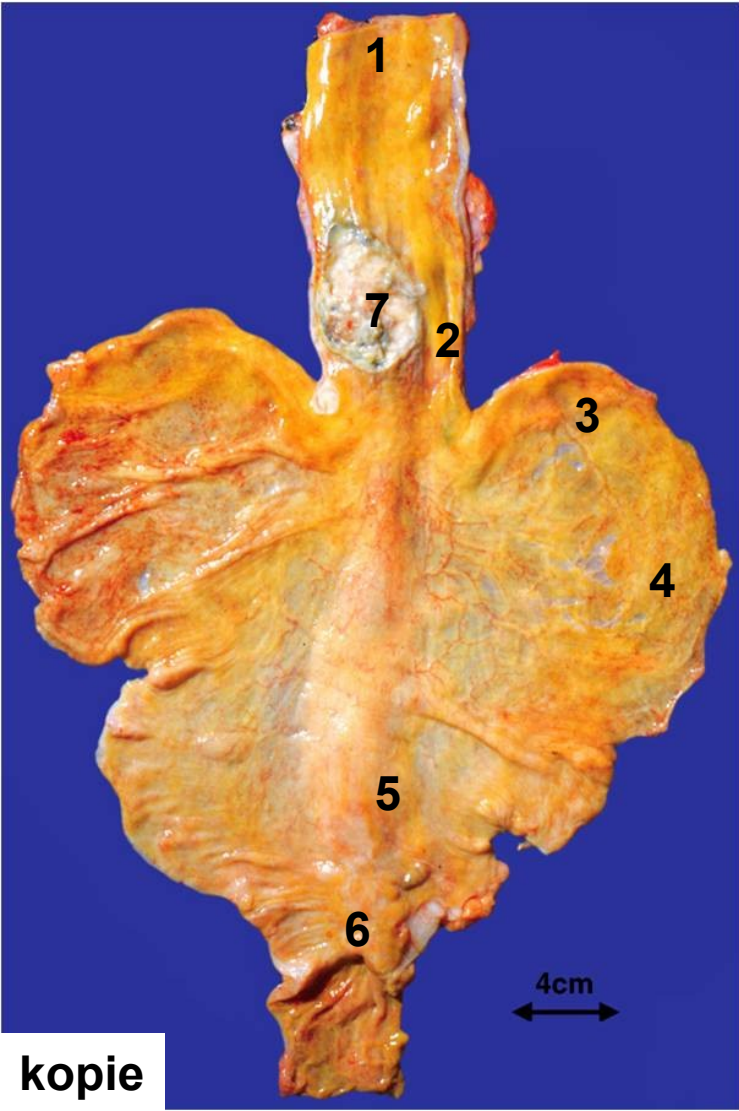
Dlaždicobuněčný karcinom jícnu



- **makro**
 - exofytický, plochý, cirkulární
- **prognóza špatná**
 - SCC v jícnu má tendenci šířit se lymfatickými cévami v submukóze → zakládá satelitní ložiska vzdálená od primárního tumoru
 - pětileté přežití pod 20%

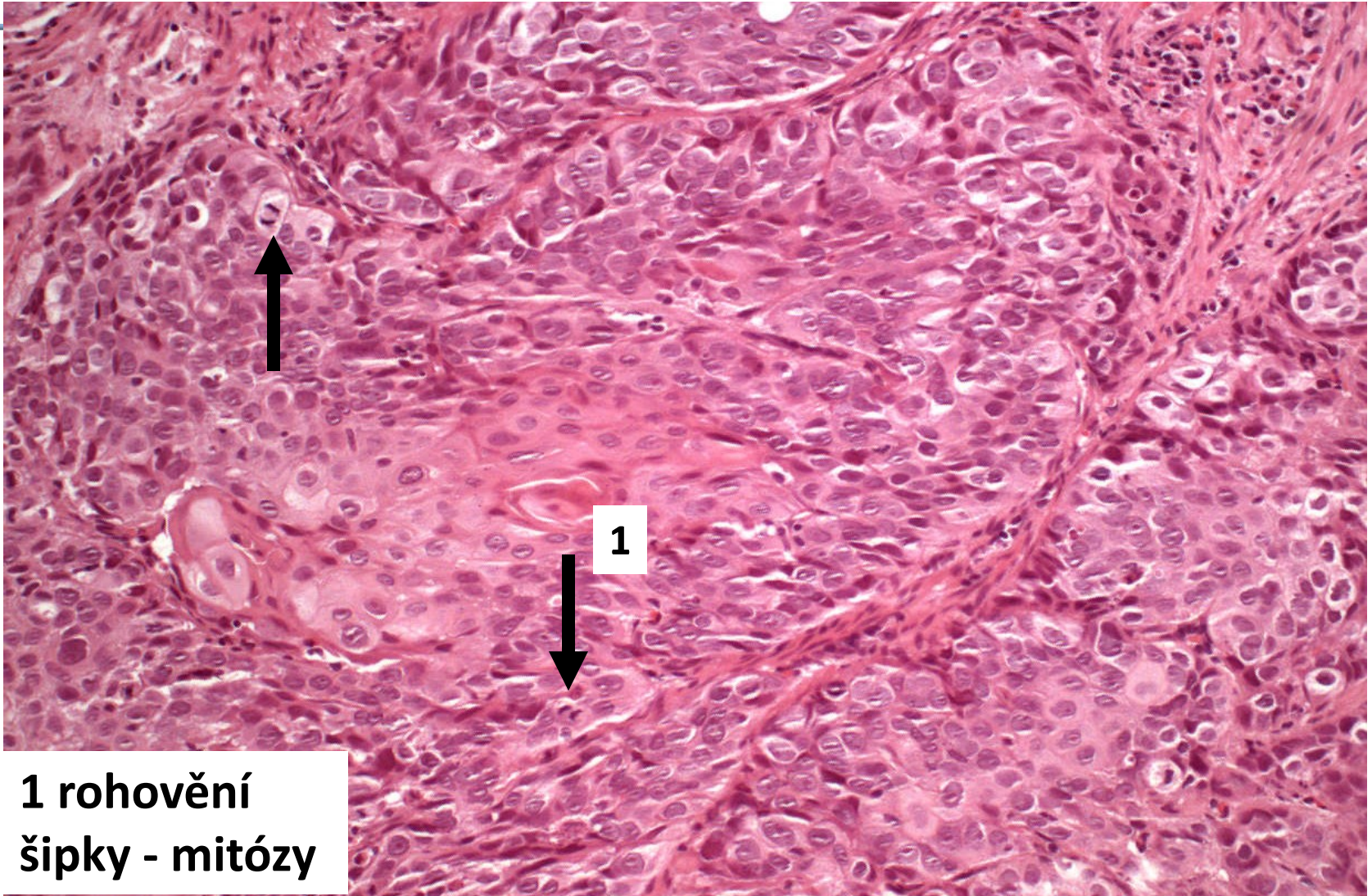
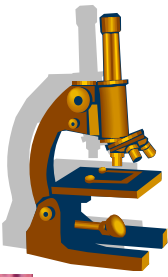


Dlaždicobuněčný karcinom jícnu



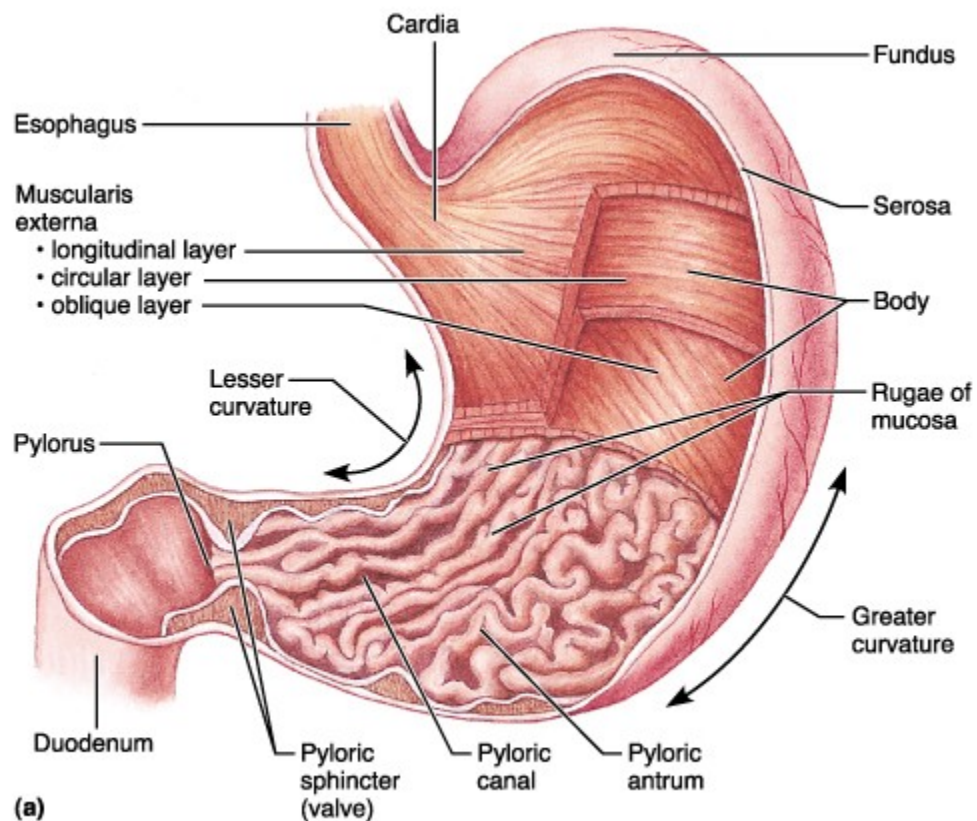
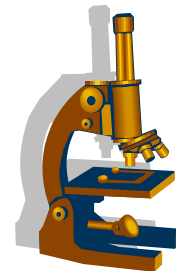
kopie

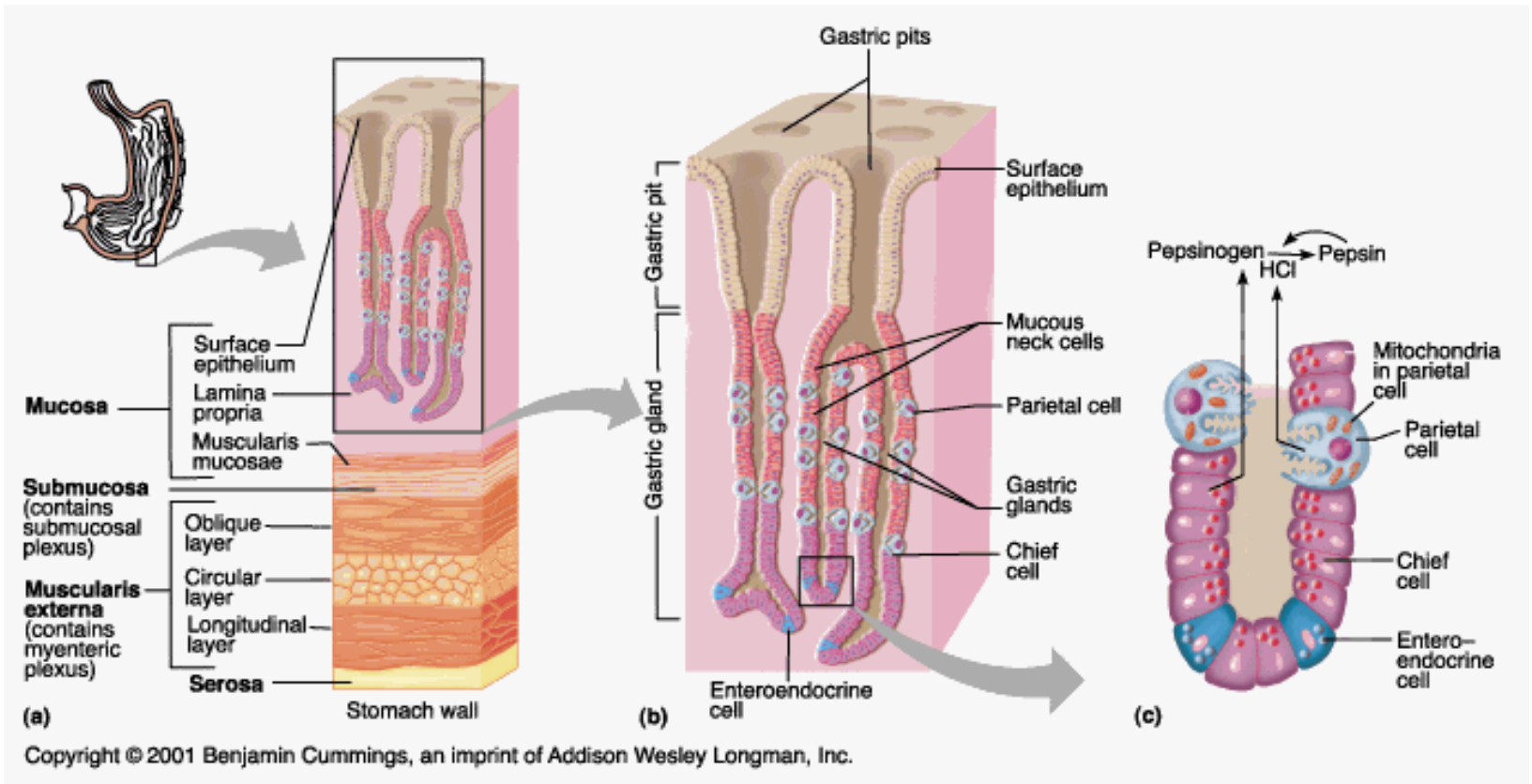
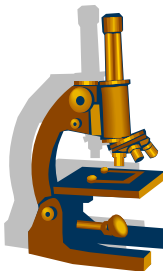
Dlaždicobuněčný karcinom jícnu



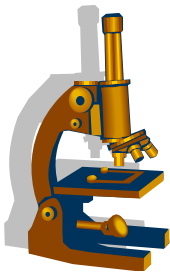
**1 rohovění
šipky - mitózy**

ŽALUDEK





Gastritidy



- Podle průběhu:

- **akutní**

příčiny: sůl, koření, alkohol, kys.acetylsalicylová, stres, infekce

- **makro:**

překrvená, edematózní sliznice s erozemi

- **mikro:**

hyperémie, edém, smíšená zánětlivá infiltrace v oblasti foveol, eroze

Gastritidy



- **chronické**

nejčastější původce *Helicobacter pylori*

- **mikro hodnotíme:**

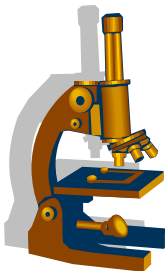
- zánětlivá infiltrace lamina propria mucosae –
lymfoplazmocytární (gradus chronicity) + příměs neutrofilů
(gradus aktivity)
- přítomnost HP (+/-) a kvantitativní zhodnocení
- přítomnost atrofie, intestinální metaplázie (kompletní,
nekompletní) a event. dysplázie

Klinicko-patologická klasifikace chronických gastritid



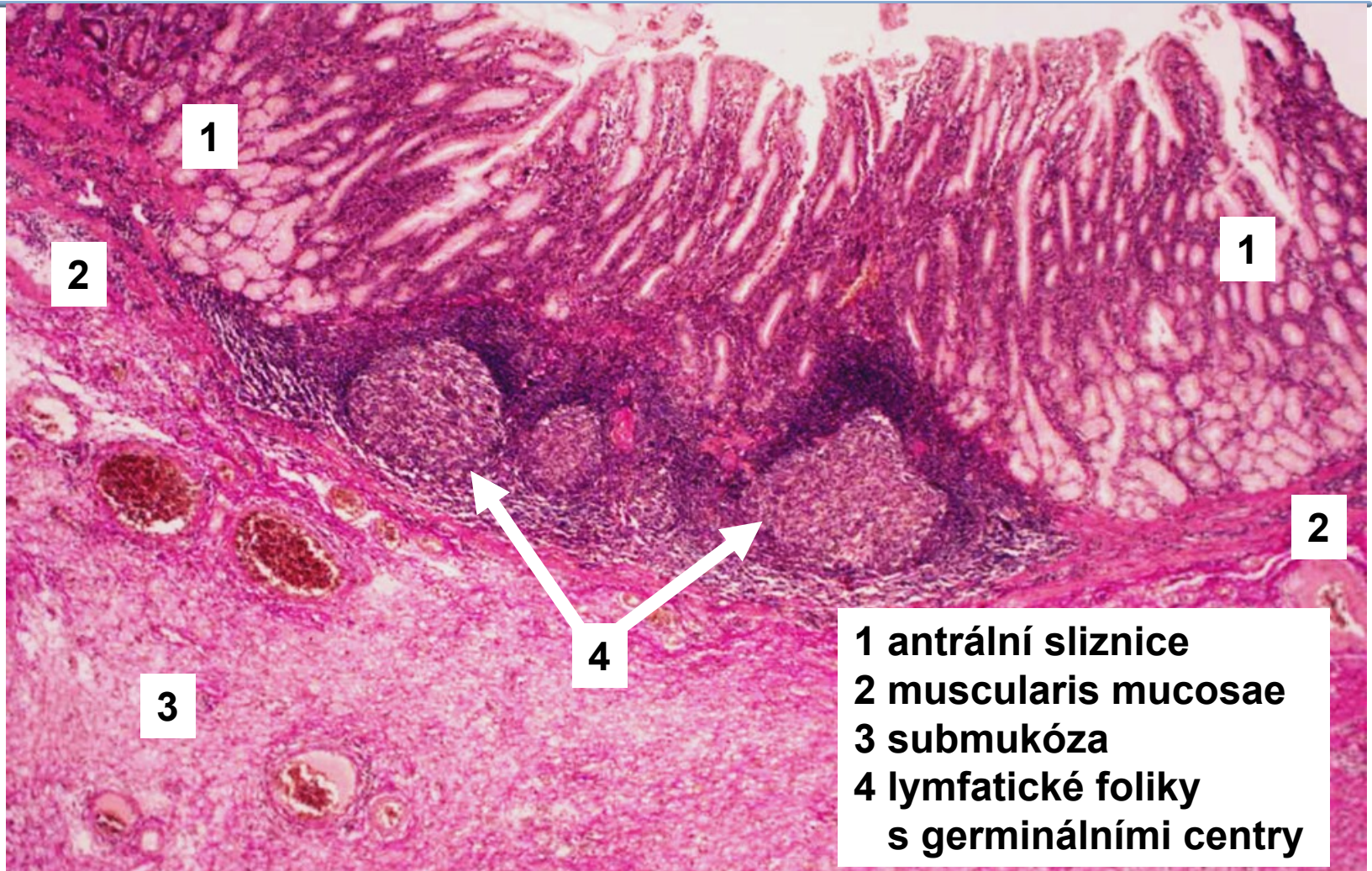
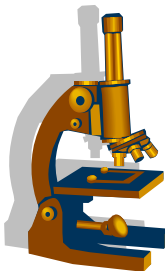
- 1) Chronická neutrofická gastritida
- 2) Chronická gastritida atrofická
 - I. Autoimunní chronická atrofická
 - II. Chronická multifokální atrofická
- 3) Zvláštní formy (reaktivní – chemická, radiační, eosinofilní, granulomatózní)

Klinicko-patologická klasifikace chronických gastritid

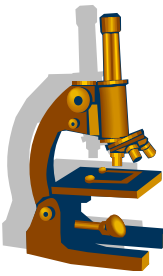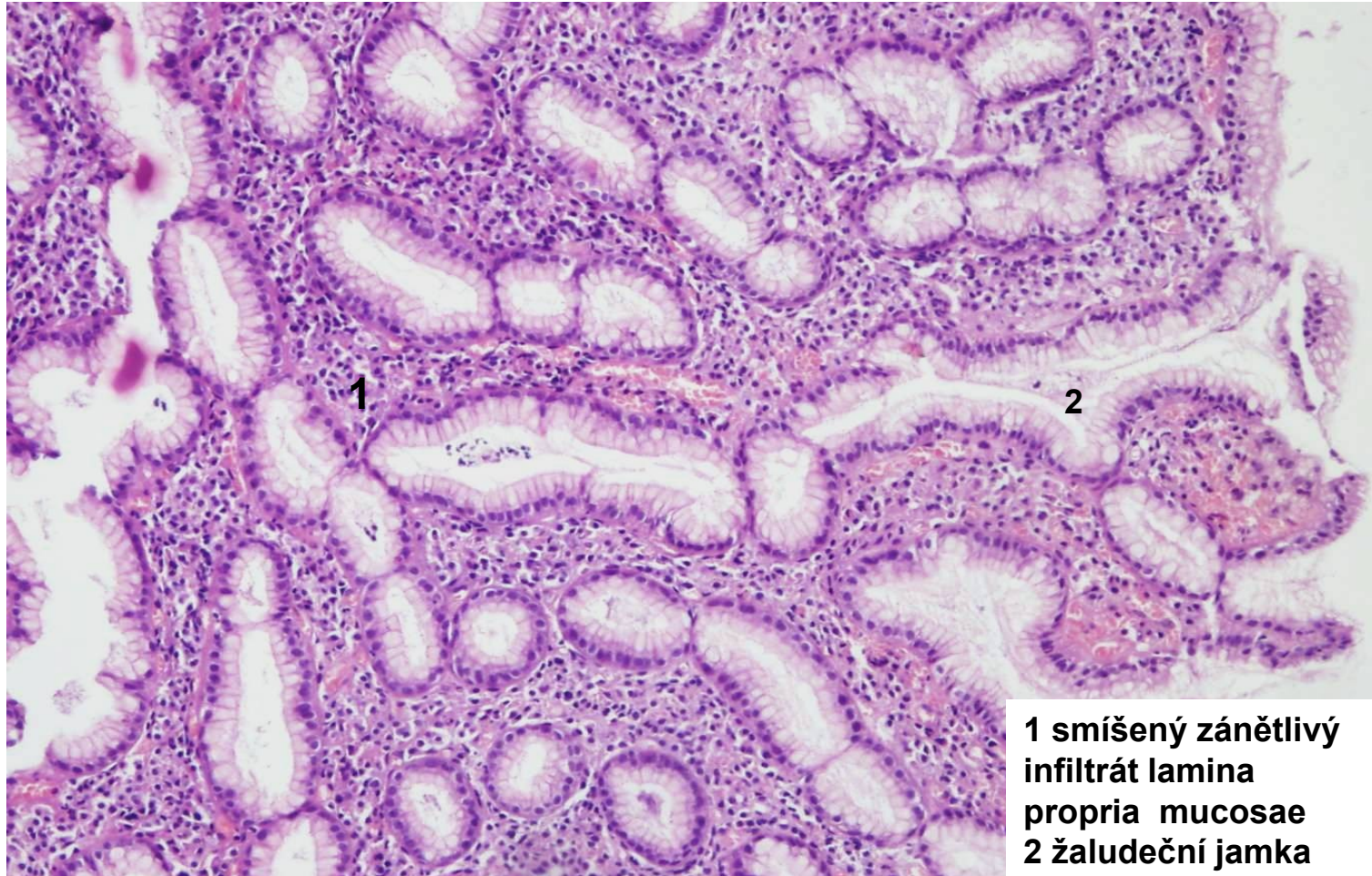


- **Chronická neutrofická gastritida**
 - Helicobacter pylori
 - **makro:** antrum a korporální sliznice
 - **mikro:** povrchový nebo hluboký zánět, s projevy aktivity, tvorba lymfatických foliklů v zóně žlázek, finálně atrofie sliznice
 - **vyšší riziko vzniku NHL - MALT (ale také adenokarcinomu a VCHGD)**

Chronická neutrofická gastritida

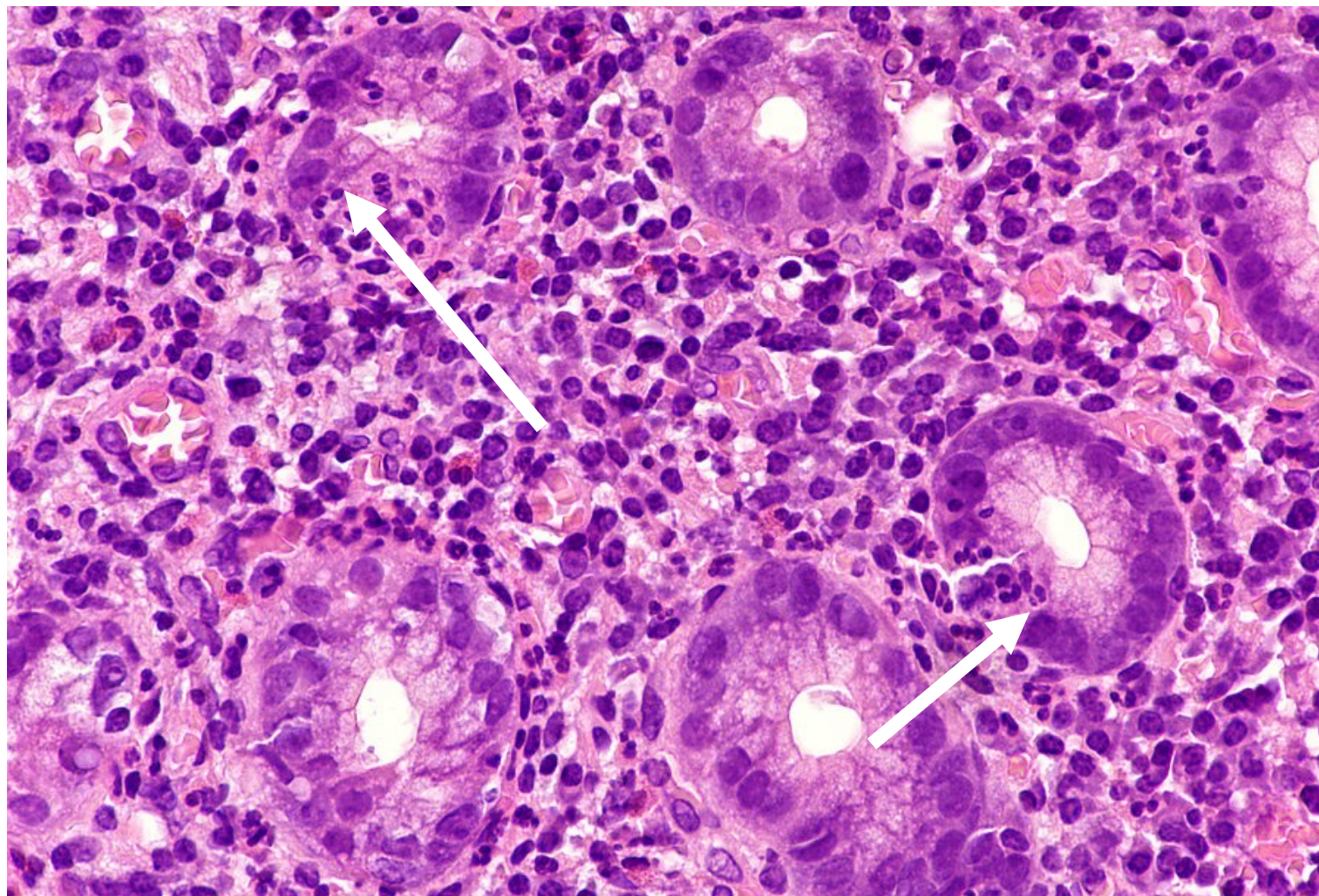
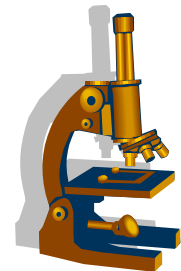


Chronická neutrofická gastritida detail sliznice

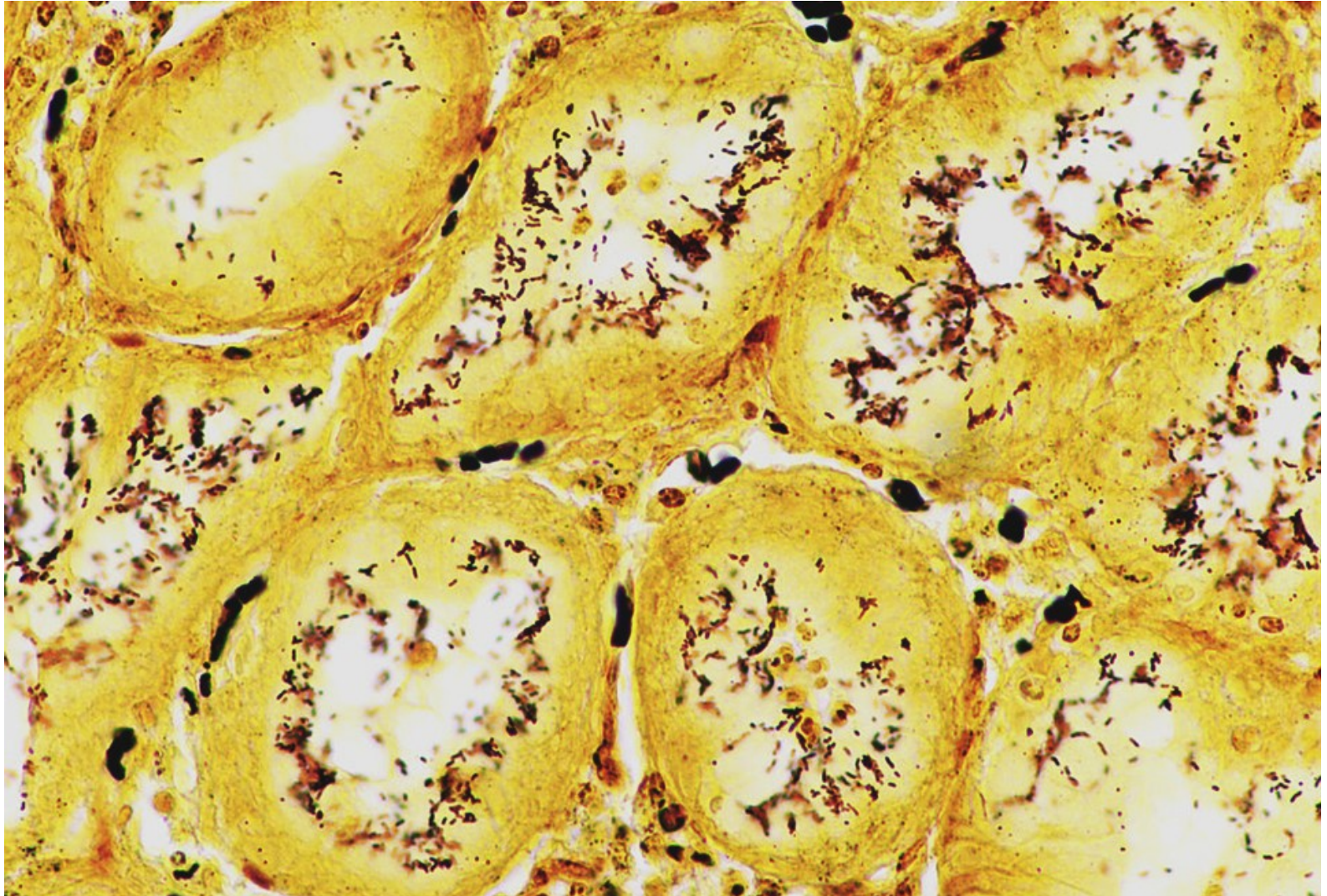
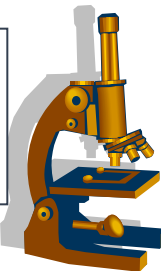


**1 smíšený zánětlivý
infiltrát lamina
propria mucosae
2 žaludeční jamka**

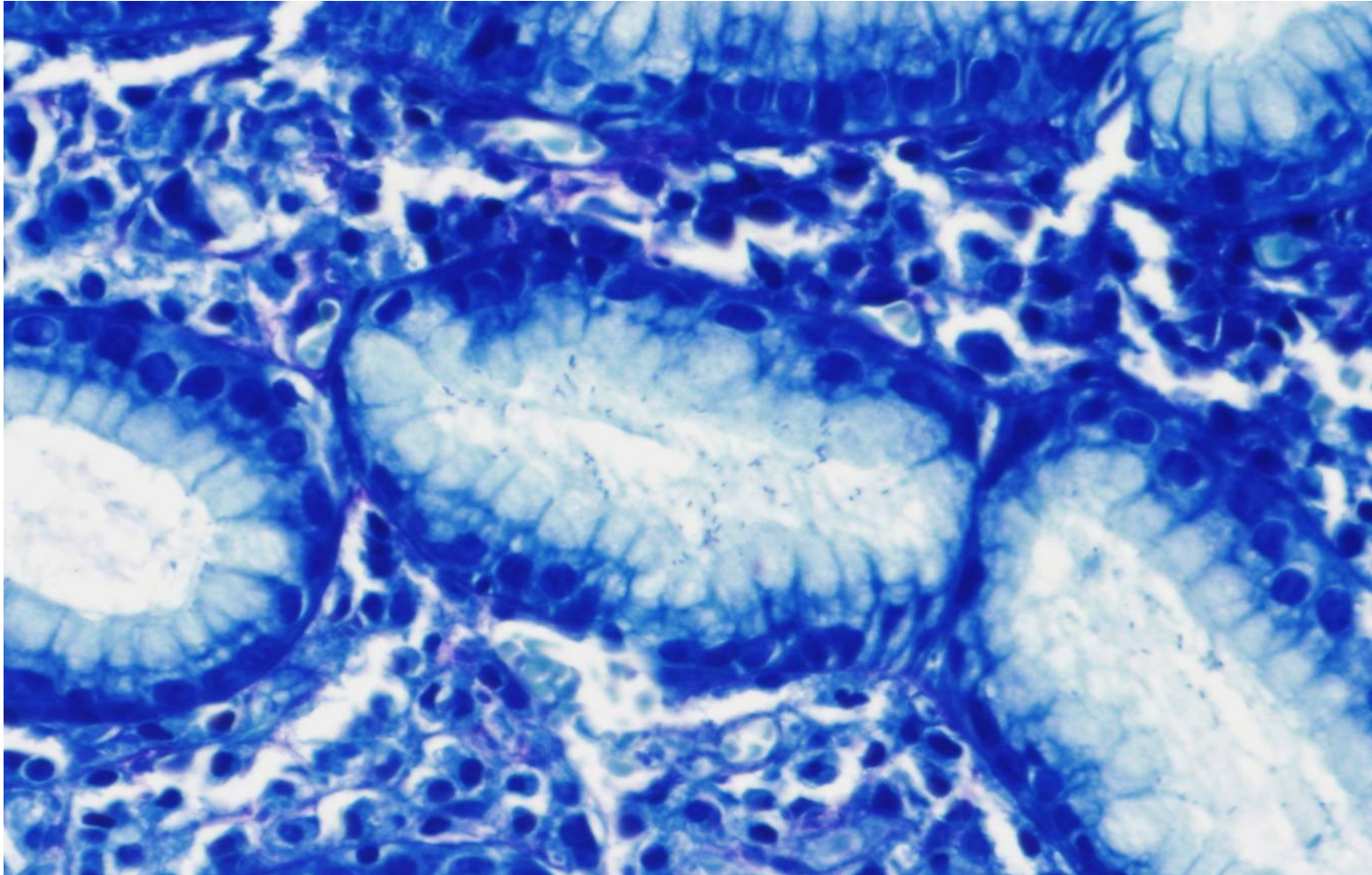
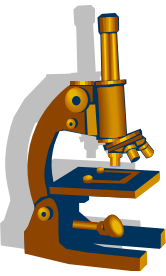
Chronická aktivní gastritis - gradus aktivity 2

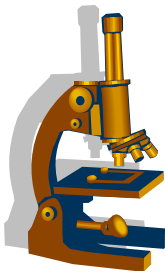


Chronická neutrofická gastritida *Helicobacter pylori* (Warthin-Stary)



Chronická neutrofická gastritida *Helicobacter pylori* (Giemsa–Romanowski)

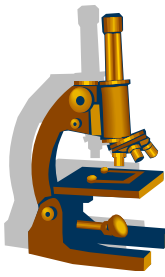




- **Chronická gastritida atrofická**

- **1/ Autoimunní chronická atrofická**

- autoimunitní, tvorba pl proti parietálním bb. a vnitřnímu faktoru, součást perniciózní anémie
- **makro:** sliznice těla a fundu
- **mikro:** chronická neaktivní gastritis (těžká atrofie s intestinální či pseudopylorickou metaplázií
 - ***vyšší riziko vzniku adenokarcinomu a neuroendokrinního tumoru !***

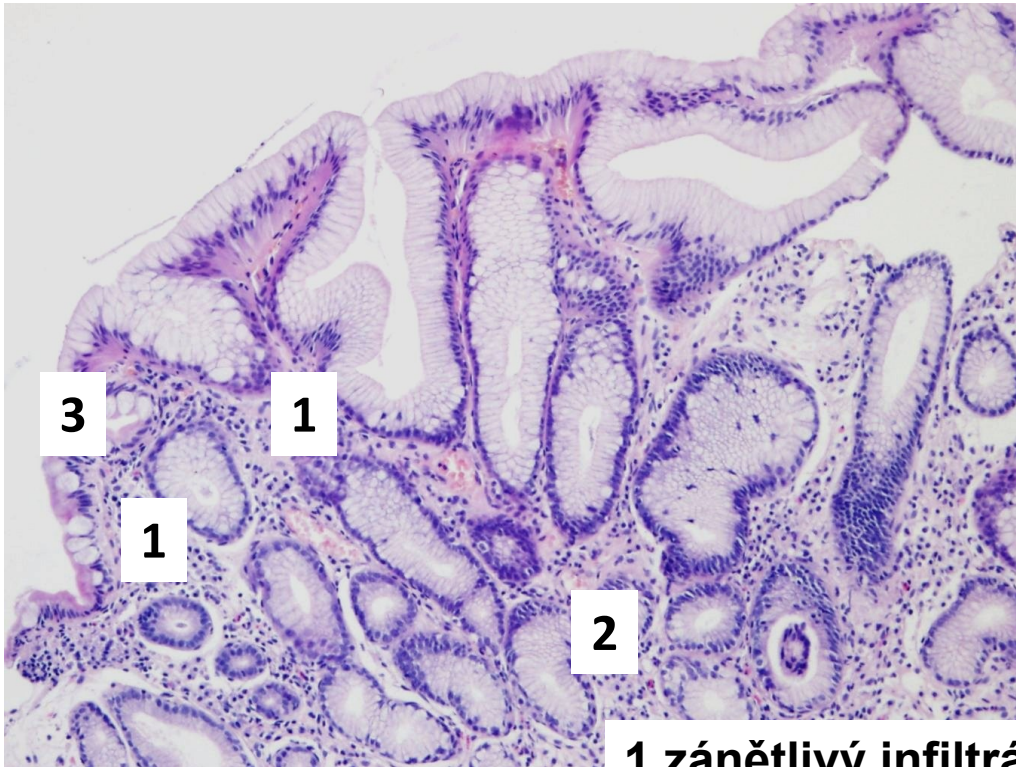
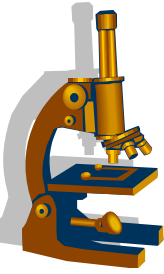


- **Chronická gastritida atrofická**

- **2/Chr. multifokální atrofická**

- Helicobacterová
 - Záněť méně (tělo + antrum)
 - Reaktivní změny epitelu, eroze
 - Nepravidelná distribuce ložisek atrofie
-
- ***zvyšuje riziko tumorů a VCHGD jako HP asociovaná, neatrofická***

Chronická gastritida atrofická (odběr z těla žaludku)



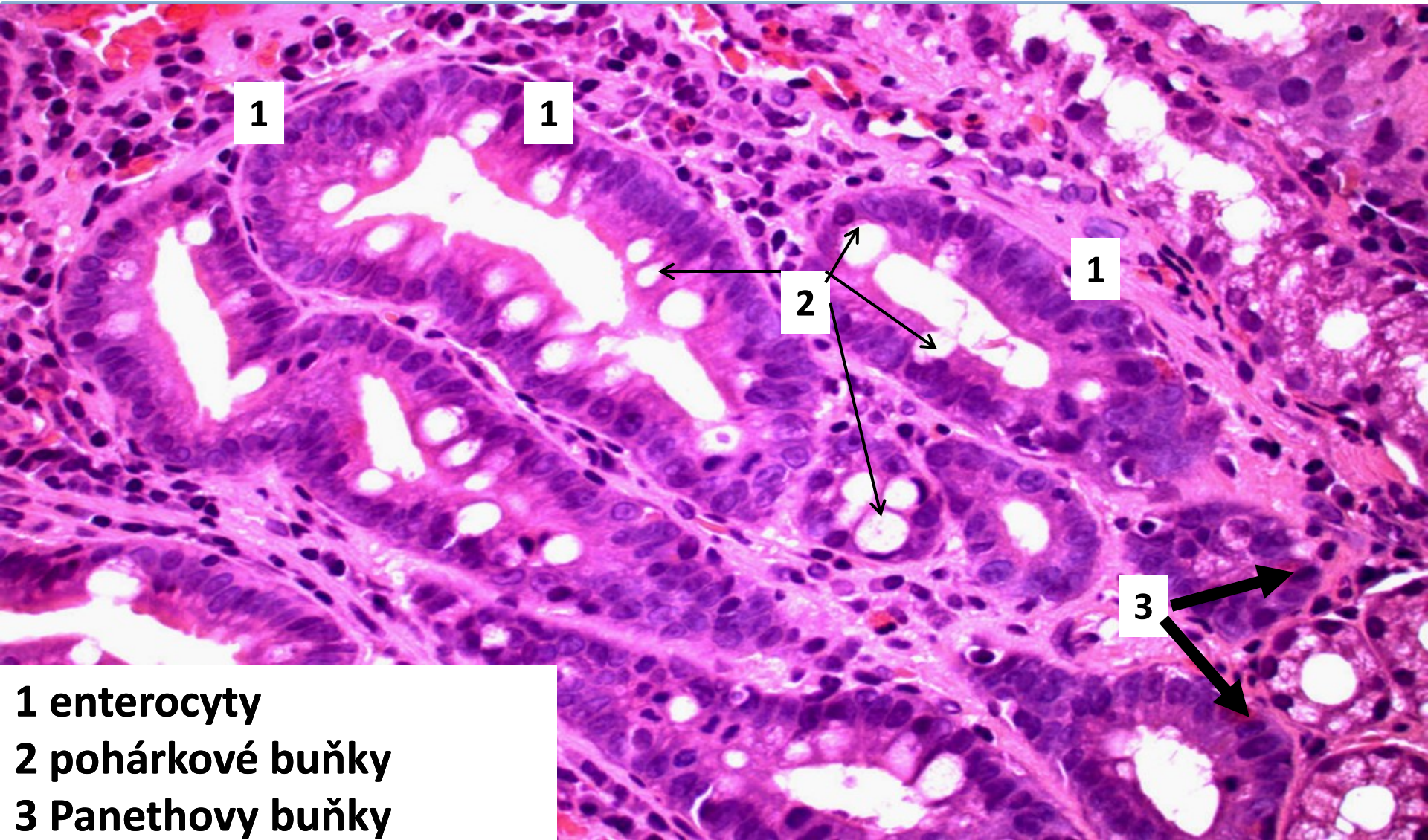
1 zánětlivý infiltrát

2 pseudopylorická metaplázie

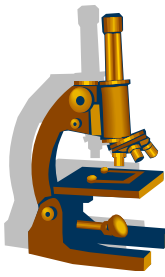
3 intestinální metaplázie

Pozn.: totální atrofie žaludečních žlázek

Chronická gastritida - intestinální metaplázie



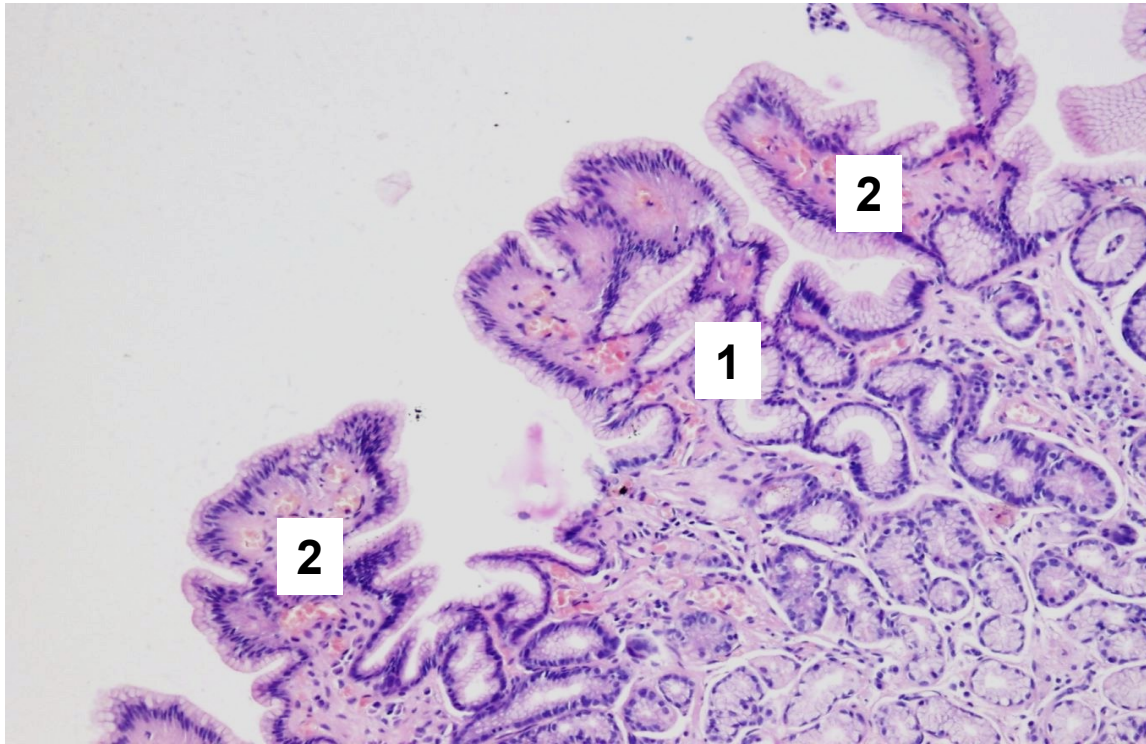
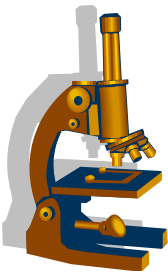
- 1 enterocyty**
- 2 pohárkové buňky**
- 3 Panethovy buňky**



Chronická gastritida – zvláštní formy:

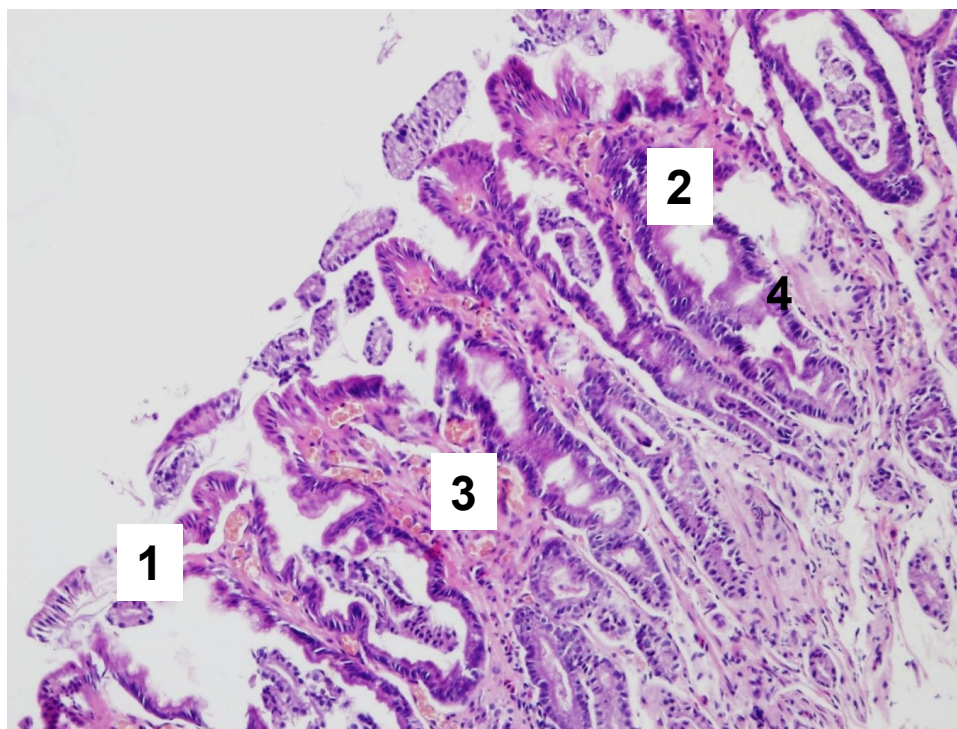
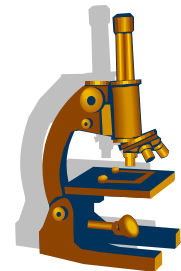
- **Chemická gastritida/reaktivní gastropatie**
při refluxu, v pahýlu žaludku po gastrektomii, nesteroidní antiflogistika
mikro: hyperémie a edém sliznice s hyperplázií foveol, chybí výraznější zánětlivá celulizace
- **Radiační, lymfocytární, eosinofilní, granulomatózní.....**

Reaktivní gastropatie - mírné změny



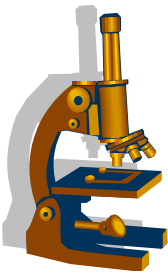
- 1 pilovitý reliéf jamek
- 2 dilatace kapilár proprie

Reaktivní gastropatie - těžké změny



- 1 pilovitý reliéf jamek**
- 2 redukce hlenotvorby epitelu**
- 3 dilatace kapilár proprie**
- 4 reaktivní změny epitelíí**

Žaludeční eroze



- definice: nepřesahuje přes m. mucosae, drobné povrchové defekty do 3 mm
- příčiny:
 - nesteroidní antiflogistika, alkohol, zvracení, stres, popálení, infekce
- nejčastější lokalizace:
 - antrum a tělo
- porucha mikrocirkulace s rupturou kapilár
- hojení ad integrum - dny

Žaludeční ulcus



- definice: proniká přes **m. mucosae**
- příčiny:
 - celk.: genetické, věk, pohlaví, stres, alkohol, kouření
 - lok.: hypersekrece žaludečních šťáv, HP, NSAID
- nejčastější lokalizace
 - pylorus, malá křivina, bulbus duodena, (Meck. divertikl)

Žaludeční ulcer



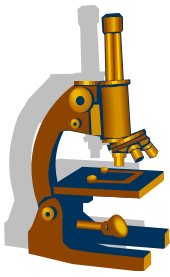
Akutní vřed:

- ostře ohraničený defekt 4 - 25mm

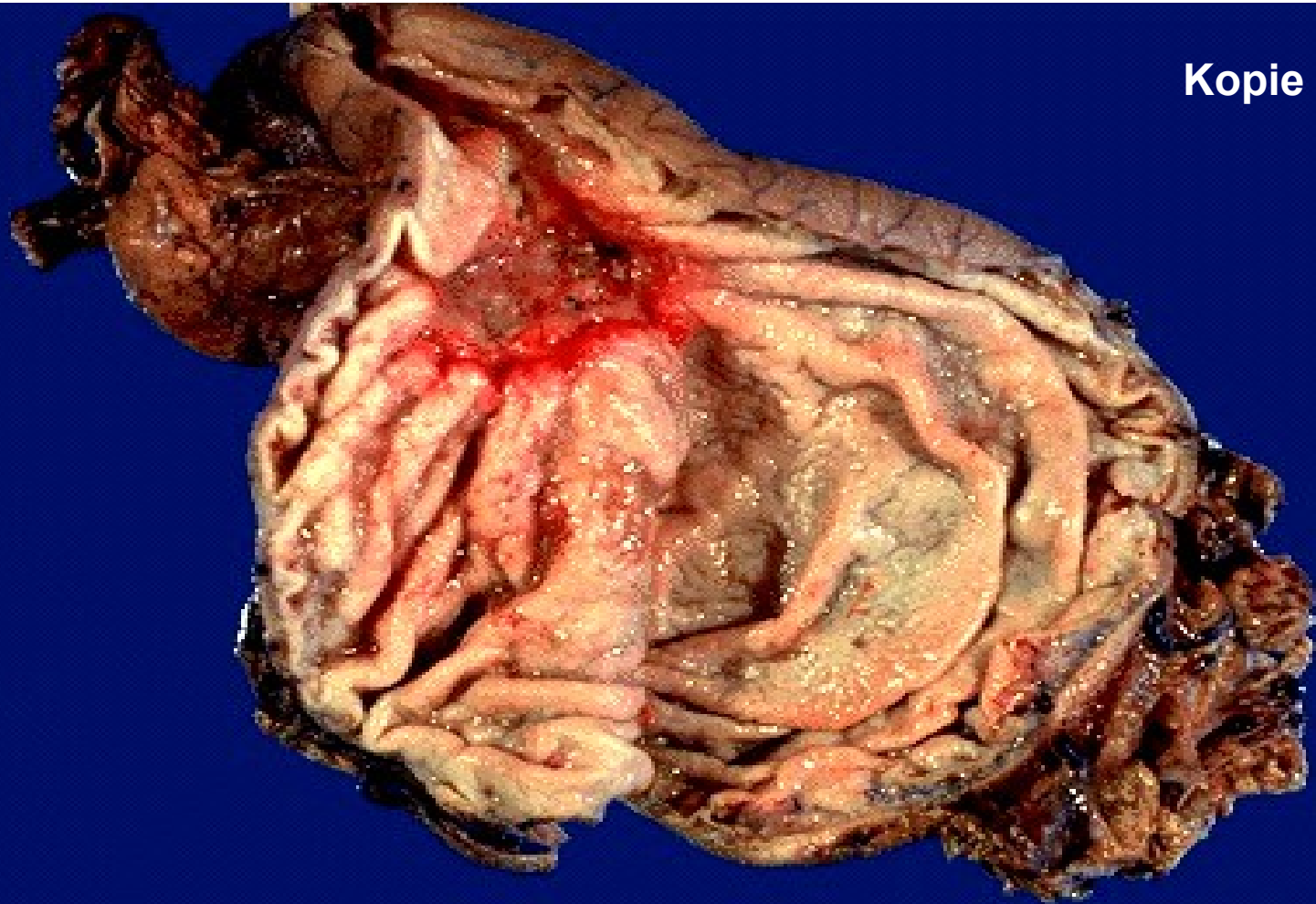Chronický vřed:

- defekt s navality okraji, k nimž se radiálně sbíhají řasy
- spodina- leukocytární a fibrinózní exudát, buněčný detritus a fibrinoidní nekróza, granulační tkáň, vazivo
- komplikace - krvácení, penetrace, perforace, jizvení, maligní zvrát

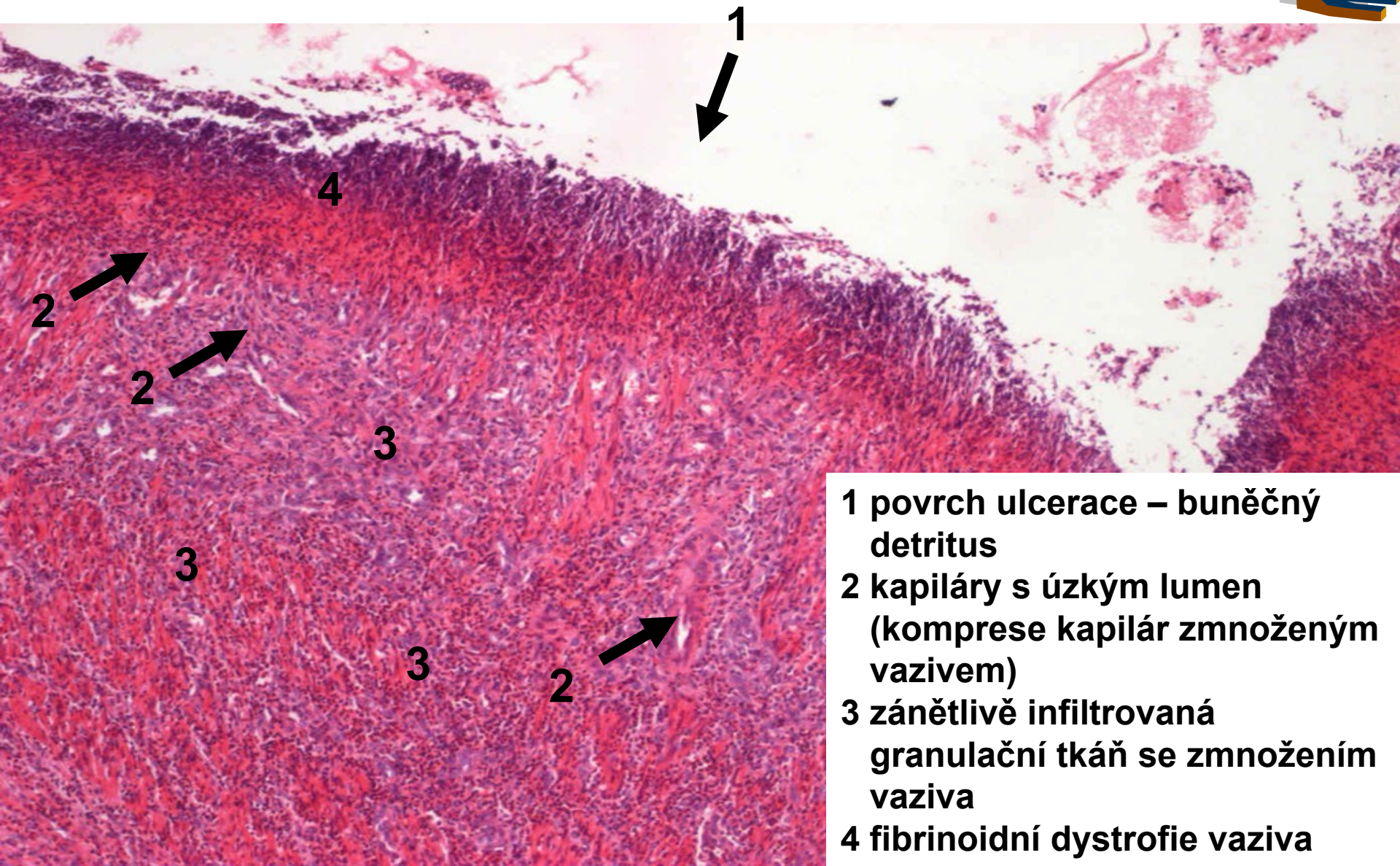
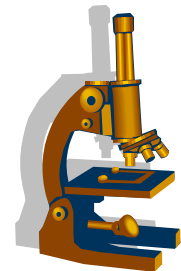
Chronický peptický vřed žaludku



Kopie

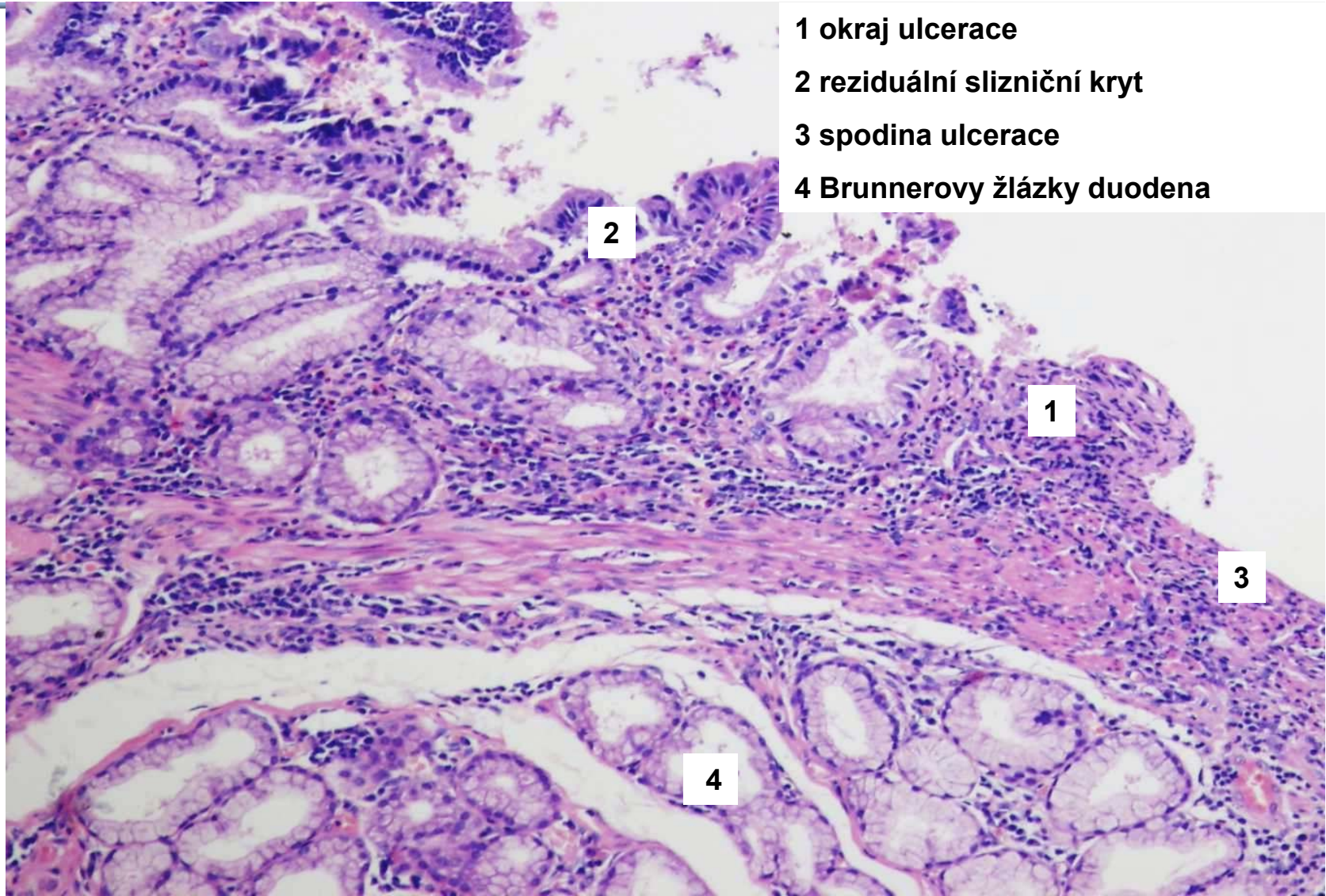
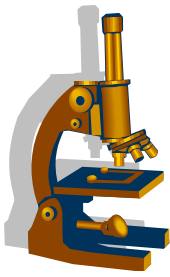


Chronický peptický vřed žaludku - spodina ulcerace



- 1 povrch ulcerace – buněčný detritus
- 2 kapiláry s úzkým lumen (komprese kapilár zmnoženým vazivem)
- 3 zánětlivě infiltrovaná granulační tkáň se zmnožením vaziva
- 4 fibrinoidní dystrofie vaziva

Chronický peptický vřed duodena okraj ulcerace



1 okraj ulcerace

2 reziduální slizniční kryt

3 spodina ulcerace

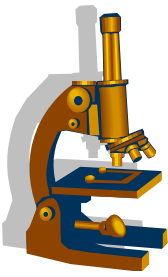
4 Brunnerovy žlázy duodena

2

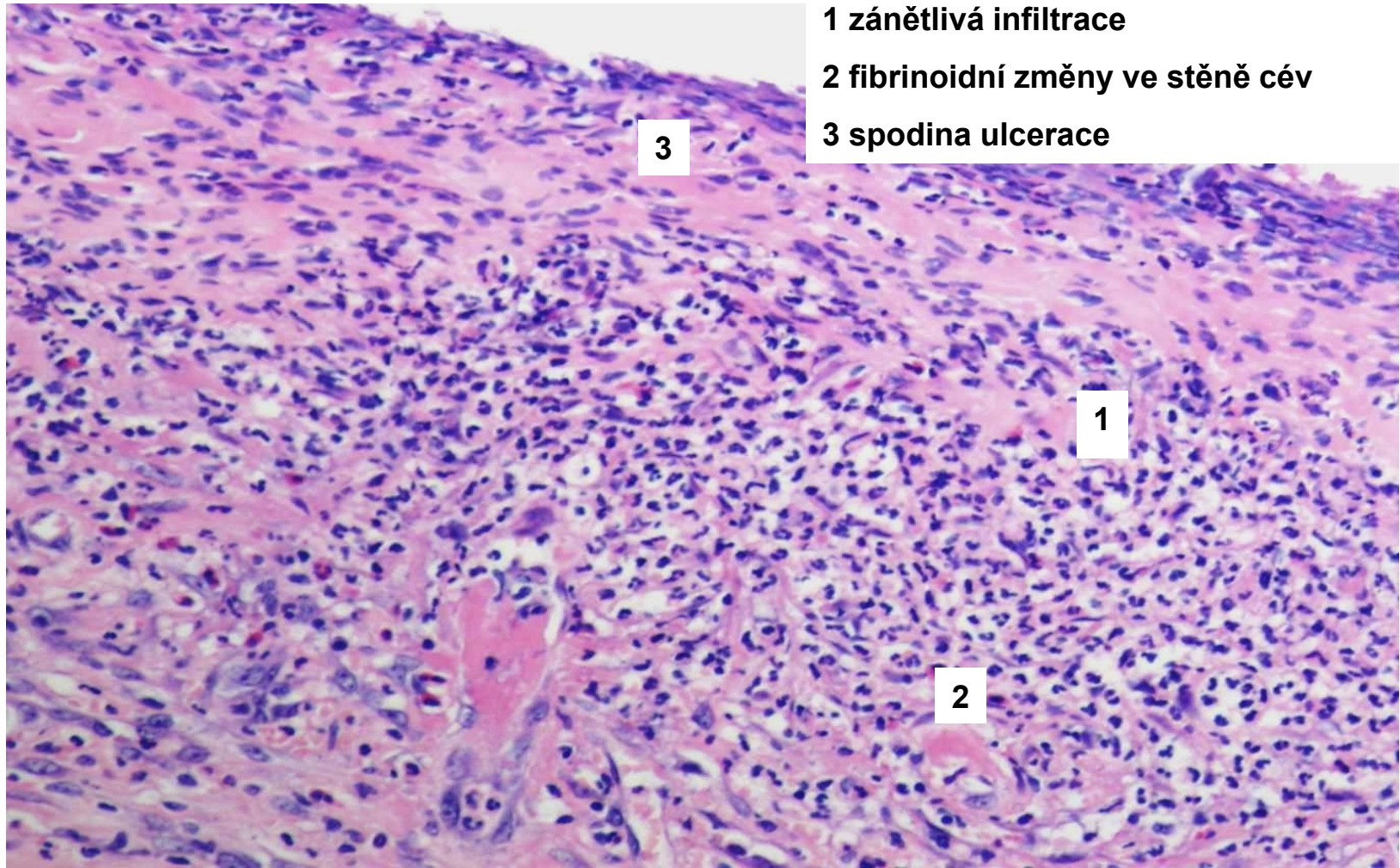
1

3

4



Chronický peptický vřed duodena spodina ulcerace



1 zánětlivá infiltrace

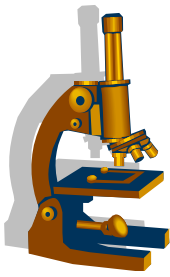
2 fibrinoidní změny ve stěně cév

3 spodina ulcerace

3

1

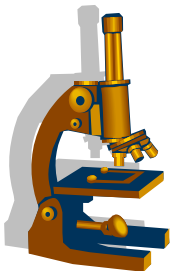
2



Významné tumory žaludku

- EPITELOVÉ
 - adenokarcinom
- NEEPITELOVÉ
 - gastrointestinální stromální tumory, tzv. GISTy
 - maligní lymfomy (NHL: MALT, DLBCL)

Adenokarcinom žaludku



- častý maligní tumor, více muži, věk 55 let
- lokalizace hl. antrum a pylorus, velká křivina
- RF:
 - Helicobacter pylori, N-nitrososloučeniny
- projevy:
 - úbytek váhy, anorexie, zvracení, anémie

Metastázy lymfaticky do LU (Virchowova uzlina), hematogenně játra, u žen **Krukenbergův karcinom ovária**

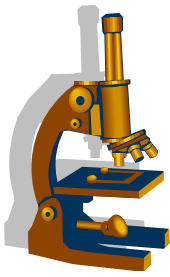
Adenokarcinom žaludku



Klasifikace karcinomu žaludku dle:

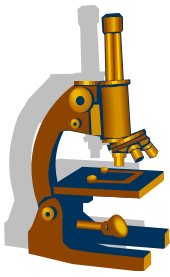
- makroskopického vzhledu:
 - polypózní
 - miskovitý
 - difúzní
- hloubky invaze
 - **časný**: sliznice a submukóza, neprorůstá do muscularis propria
 - **pokročilý**: do m. propria
- histologického typu

Histologické dělení adenokarcinomu žaludku dle WHO



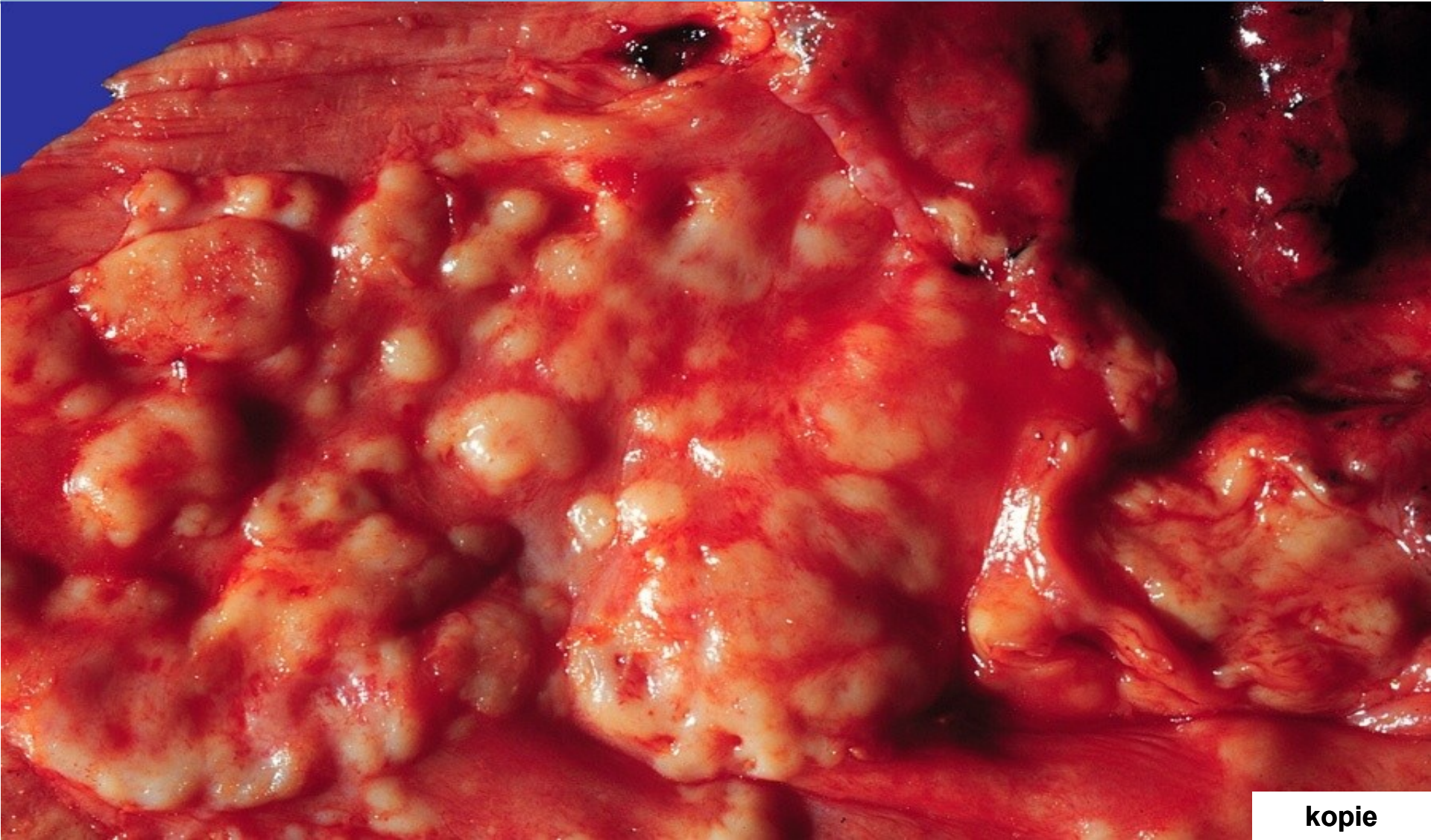
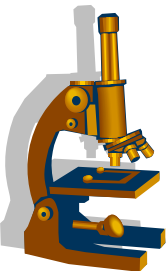
- Papilární
- Tubulární
- Mucinózní
- Málo kohezivní, fenotyp z prstenčitých buněk
- Adenoskvamózní CA
- Dlaždicový
- Nediferencovaný
- Neuroendokrinní karcinom
- a další typy...

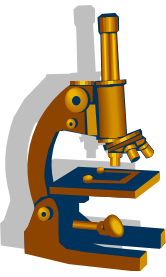
Histologické dělení adenokarcinomu žaludku dle Lauréna



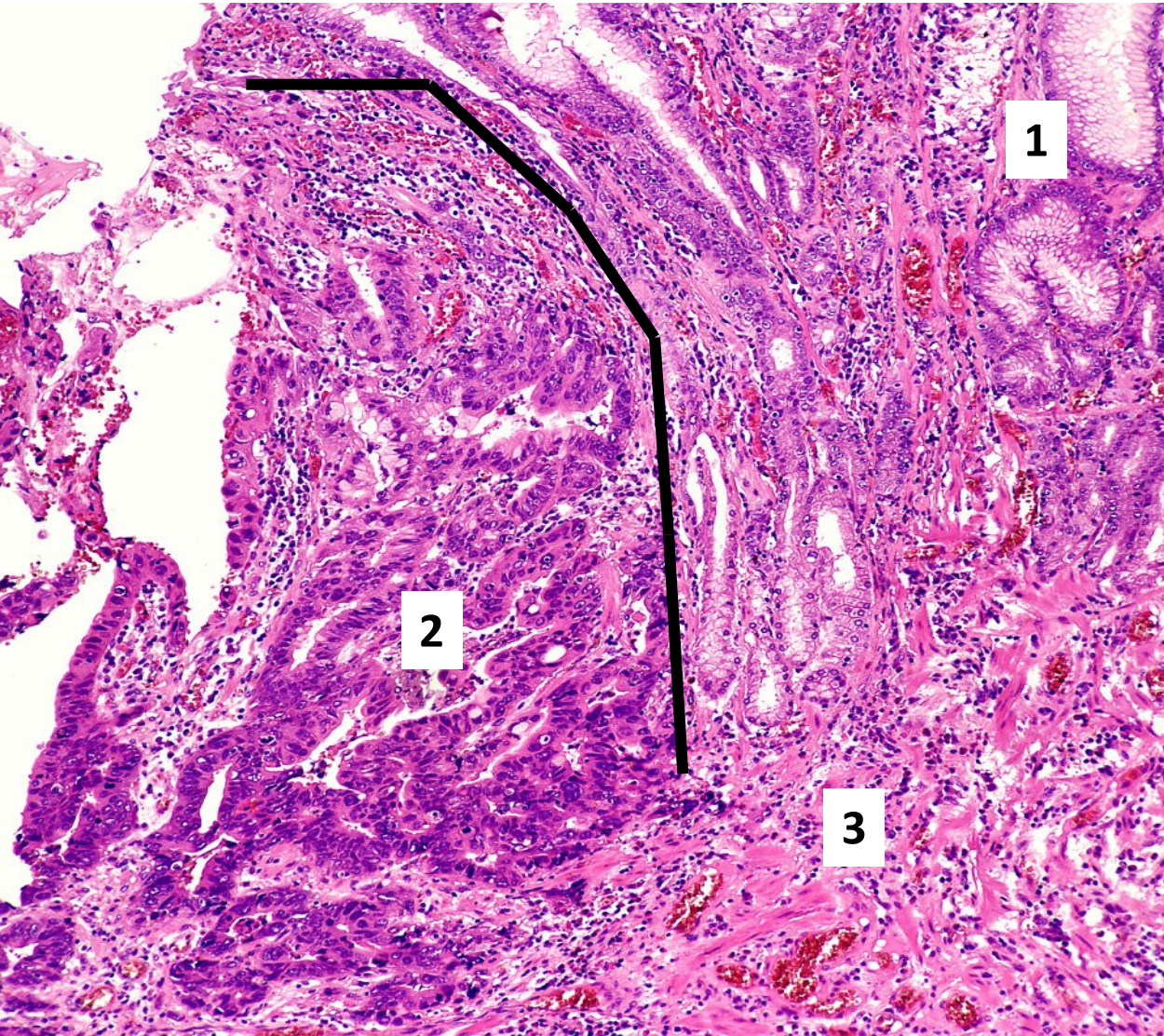
- **Intestinální typ:**
 - 53%
 - souvislost s intestinální metaplázií, cylindrický epiteltubulární či papilární struktury, polypózní, expanzivní růst
 - prům. věk diagnózy 55 let, M:Ž 2:1
- **Difuzní typ:**
 - 33%
 - infiltrativně, difuzně rostoucí, (z prstenčitých bb či nediferencovaný), výrazná fibroprodukce (skirhus)
 - prům. věk 48 let, M:Ž 1:1
- **Smíšený**

Adenokarcinom žaludku - exofytický růst tumoru





Adenokarcinom žaludku - intestinální typ

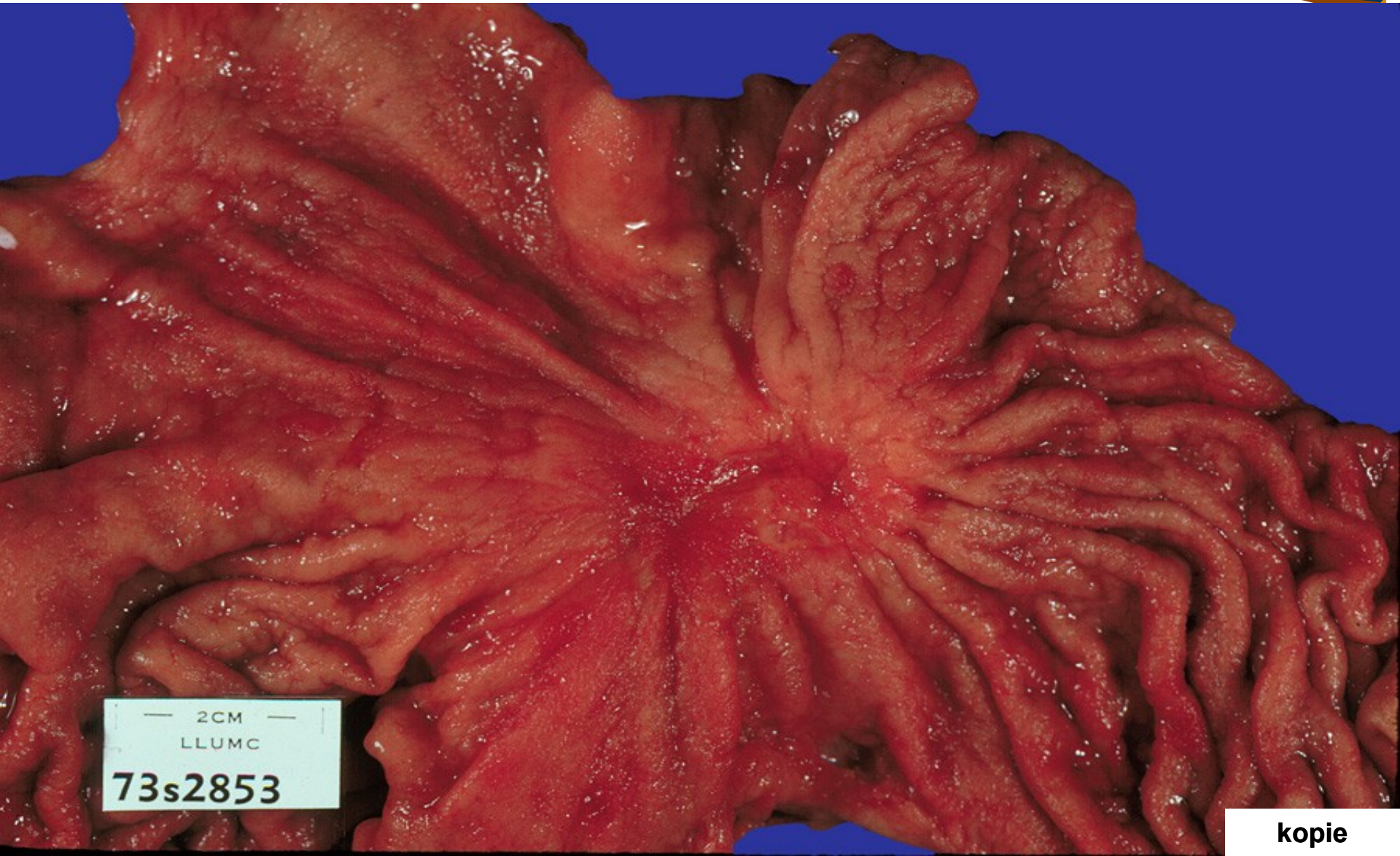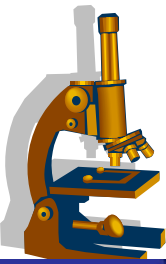


**2 tubulární
adenokarcinom**

3 muscularis mucosae

čára - ostrá hranice

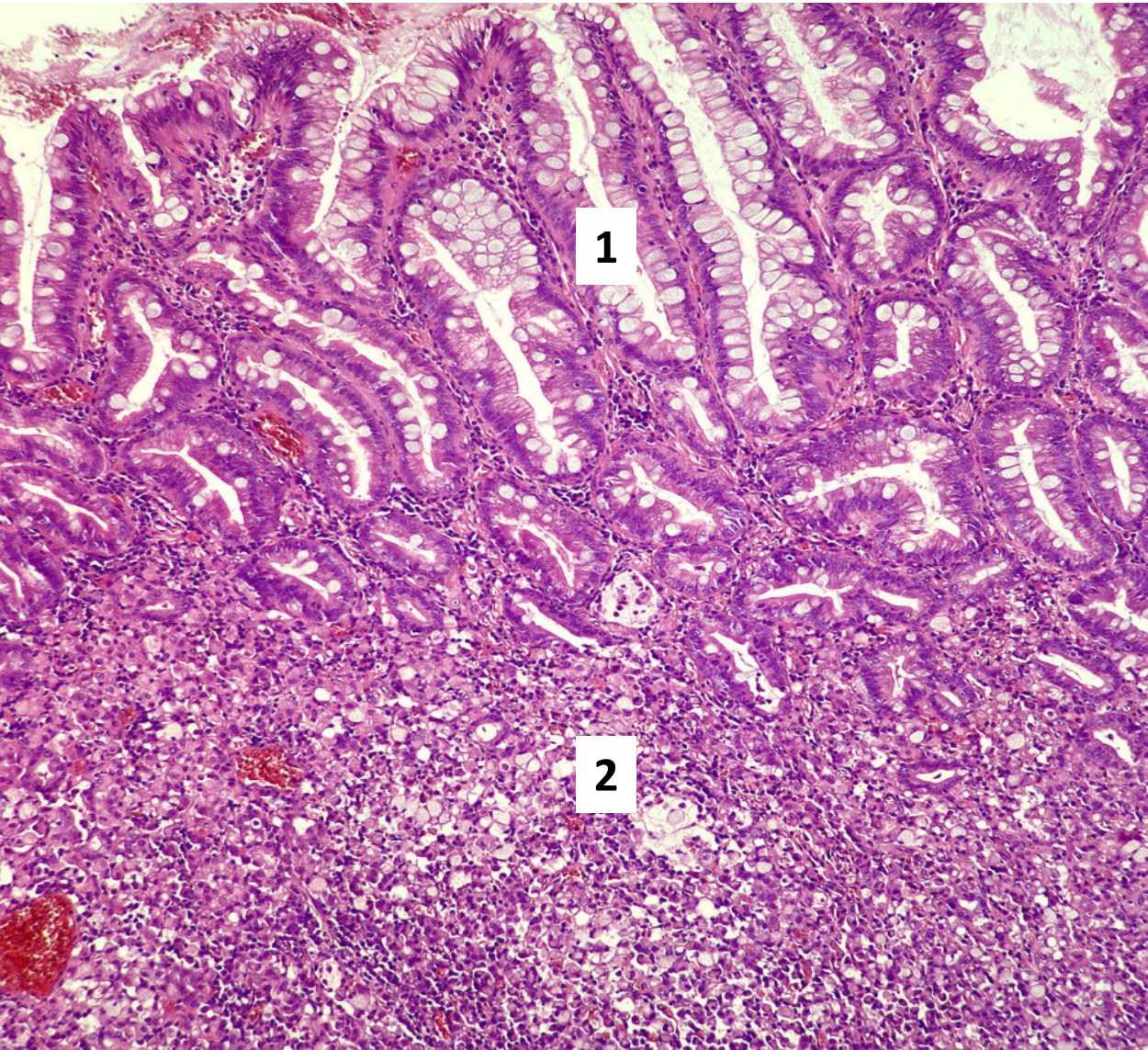
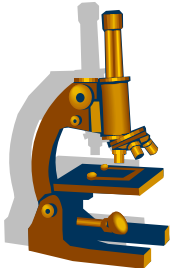
Adenokarcinom žaludku - difúzní typ



— 2CM —
LLUMC
73s2853

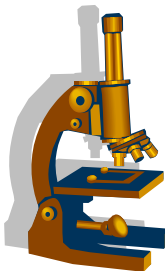
kopie

Adenokarcinom žaludku - difúzní typ

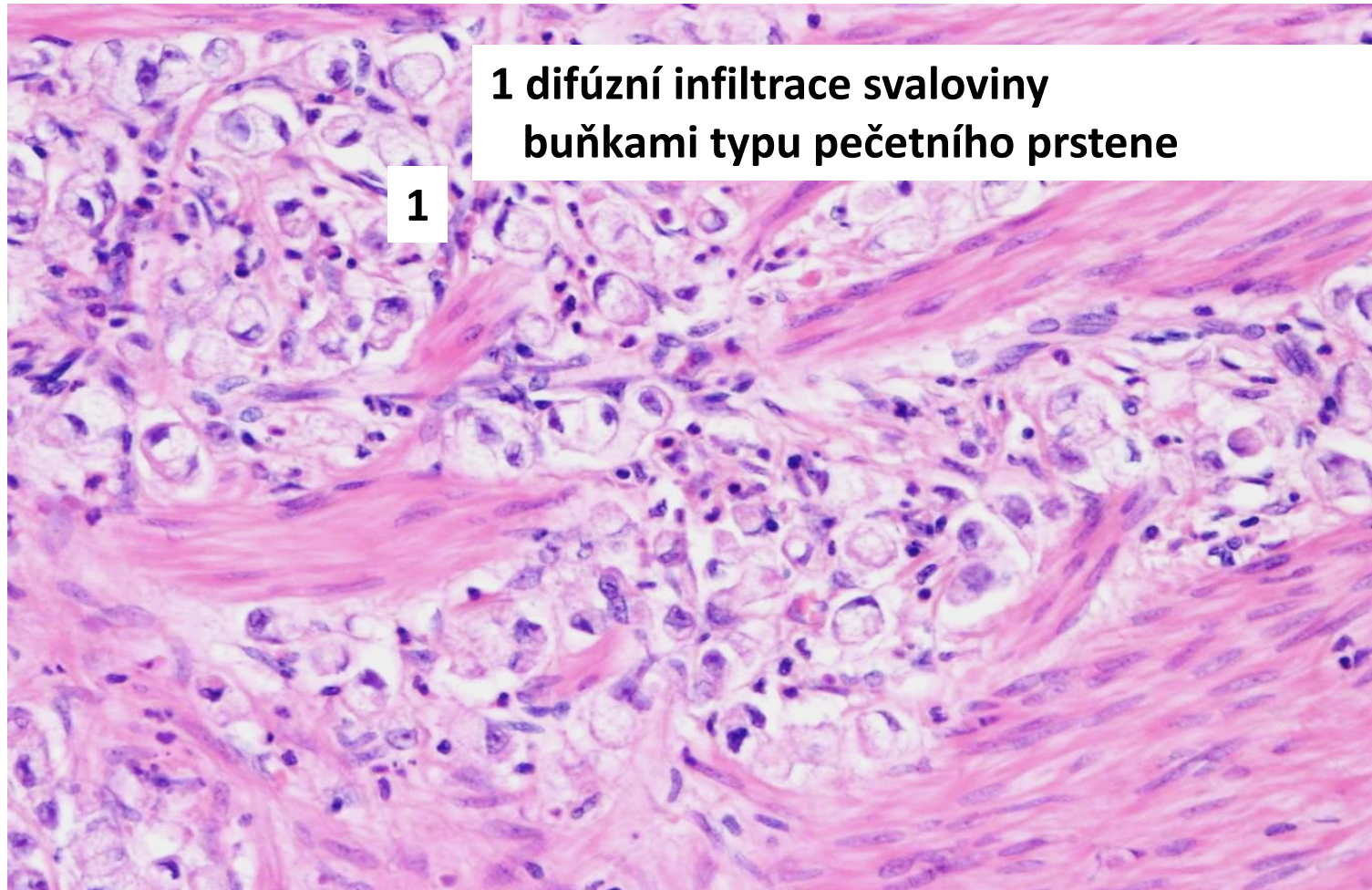


1 sliznice s intestinální metaplasí

2 difúzní infiltrace buňkami



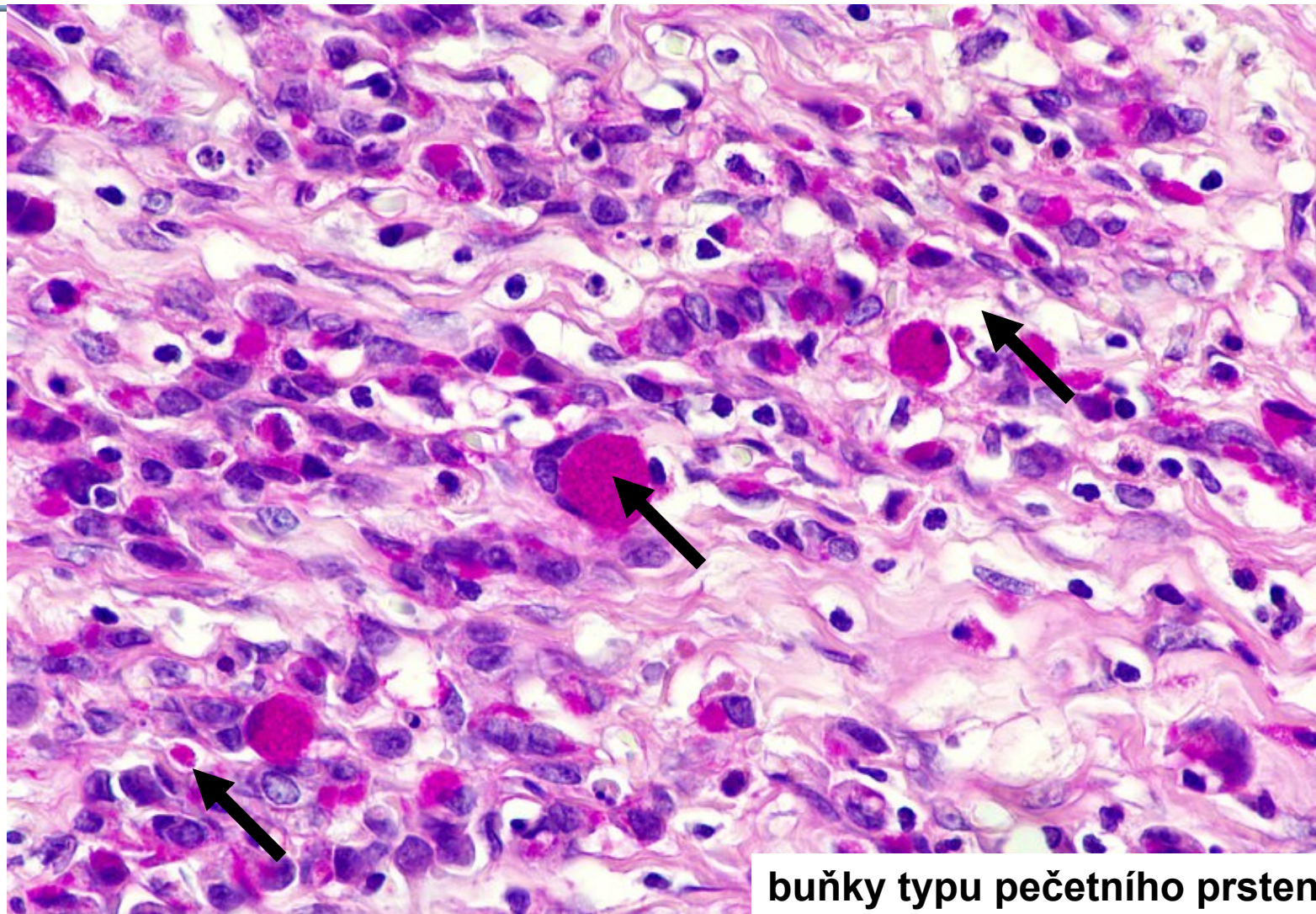
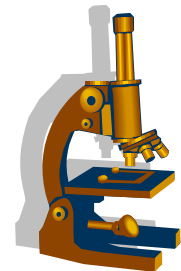
Adenokarcinom žaludku - difúzní typ detail



1

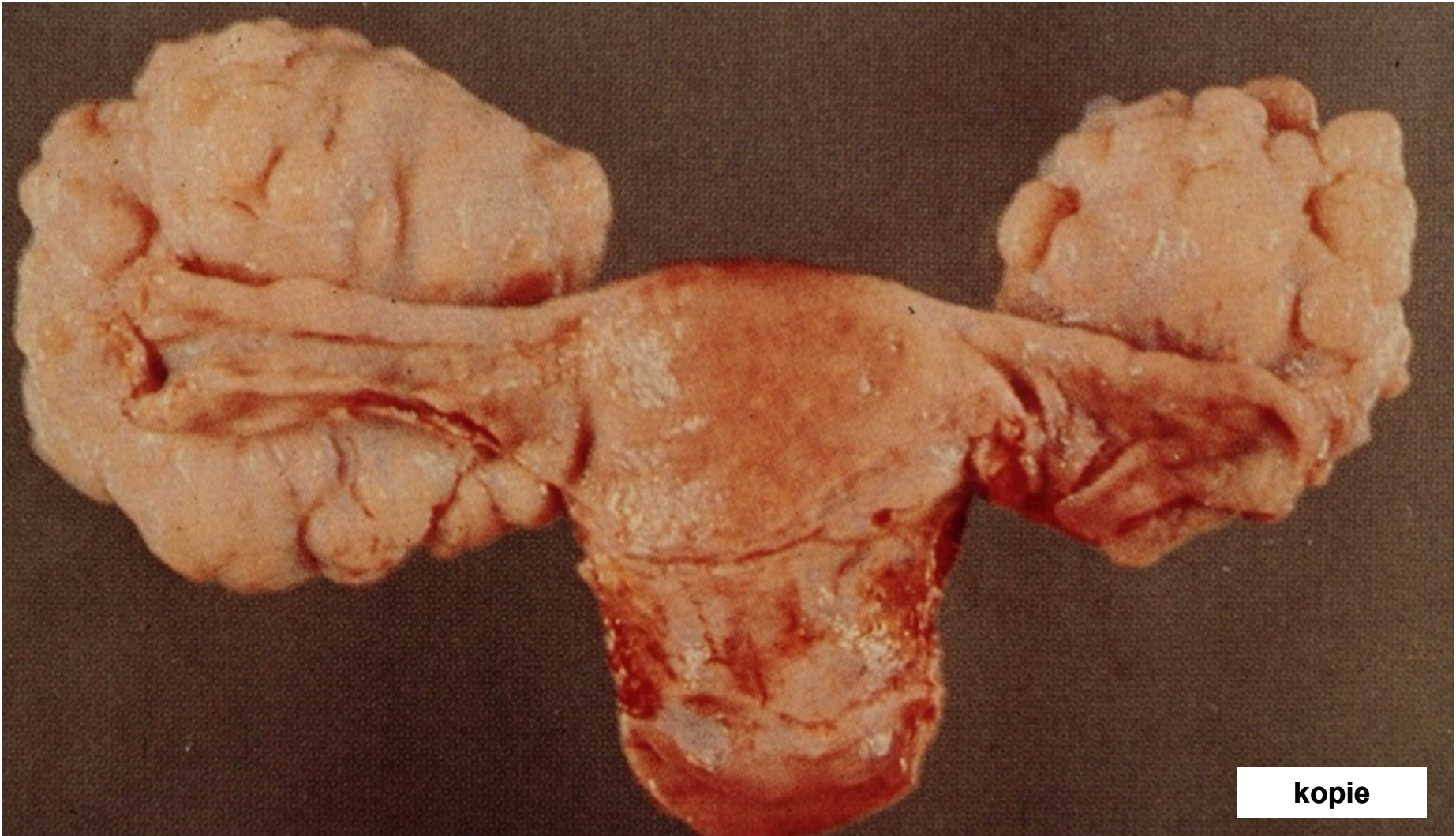
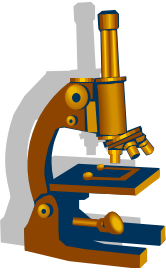
1 difúzní infiltrace svaloviny
buňkami typu pečetního prstene

Adenokarcinom žaludku - difúzní typ detail (PAS)



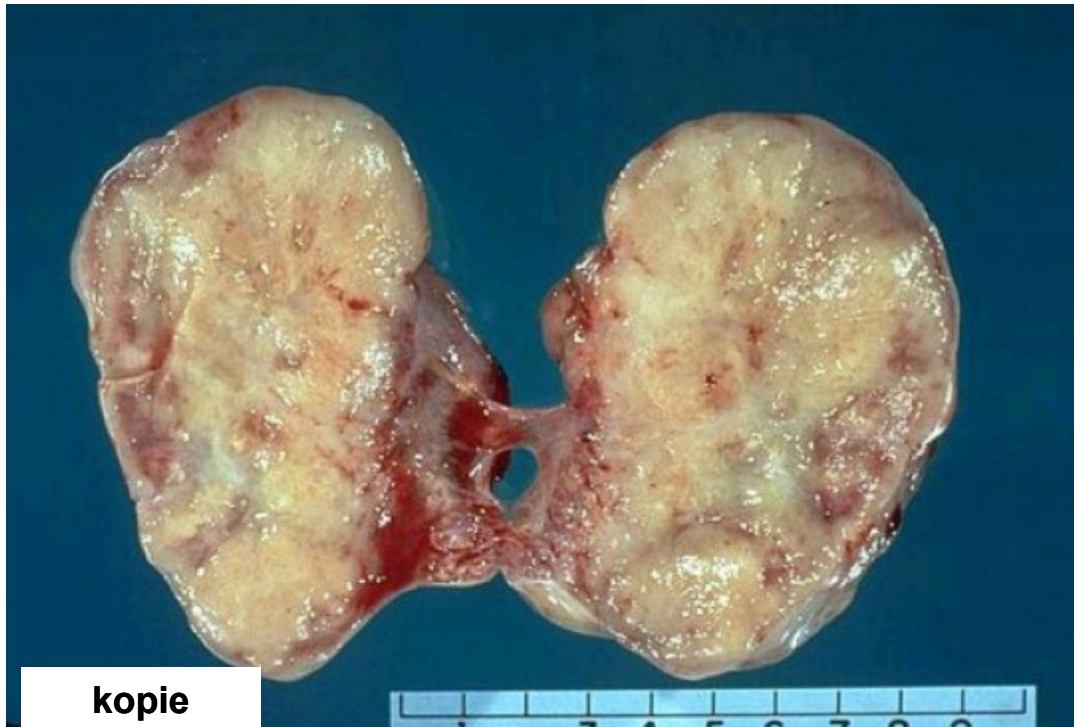
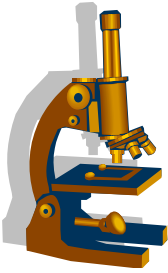
buňky typu pečetního prstene

Krukenbergův tumor



kopie

Krukenbergův tumor



kopie

Gastrointestinální stromální tumory

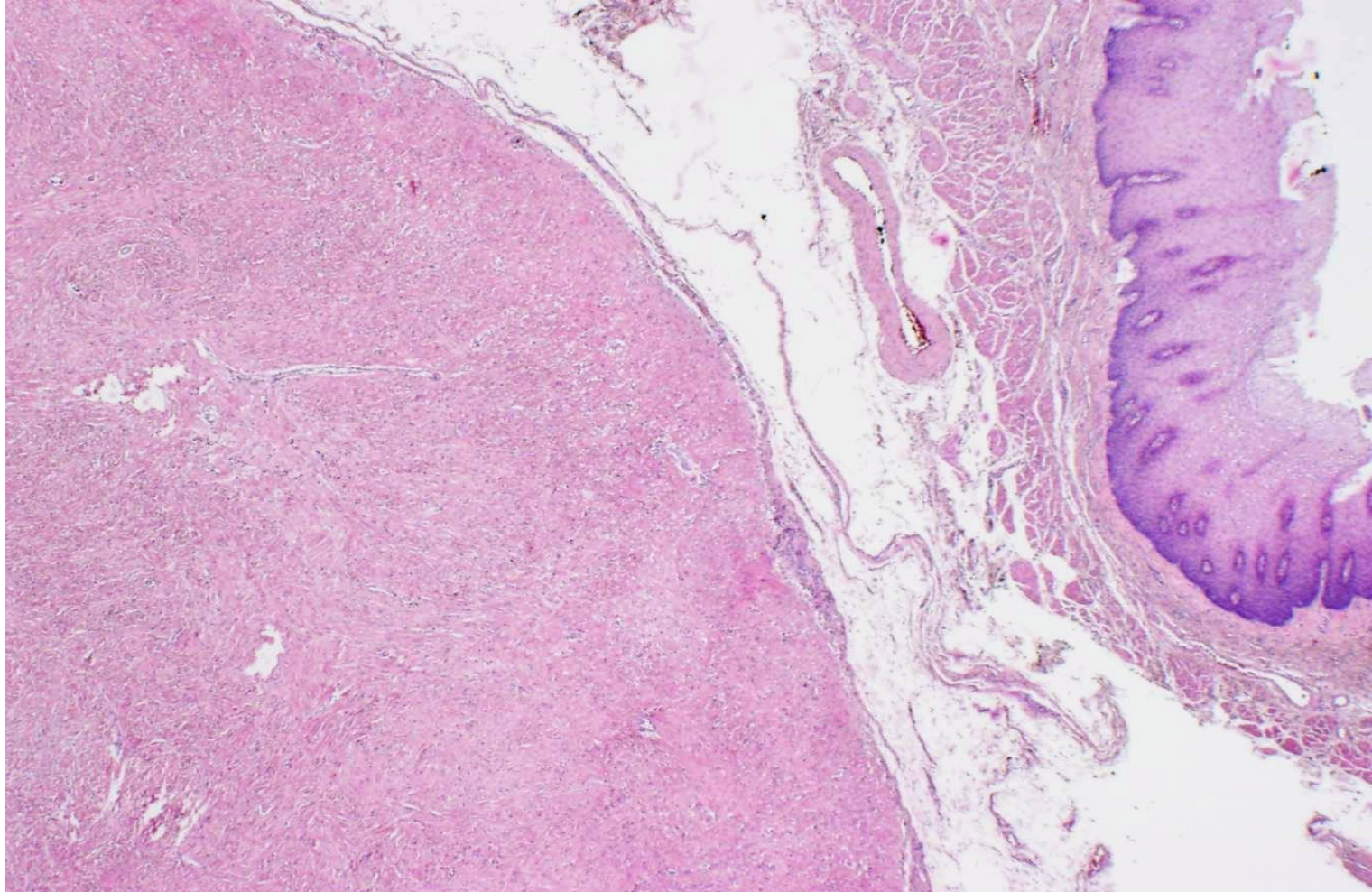
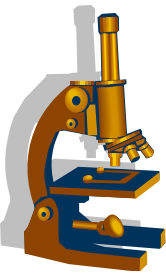


- výchozí buňky:

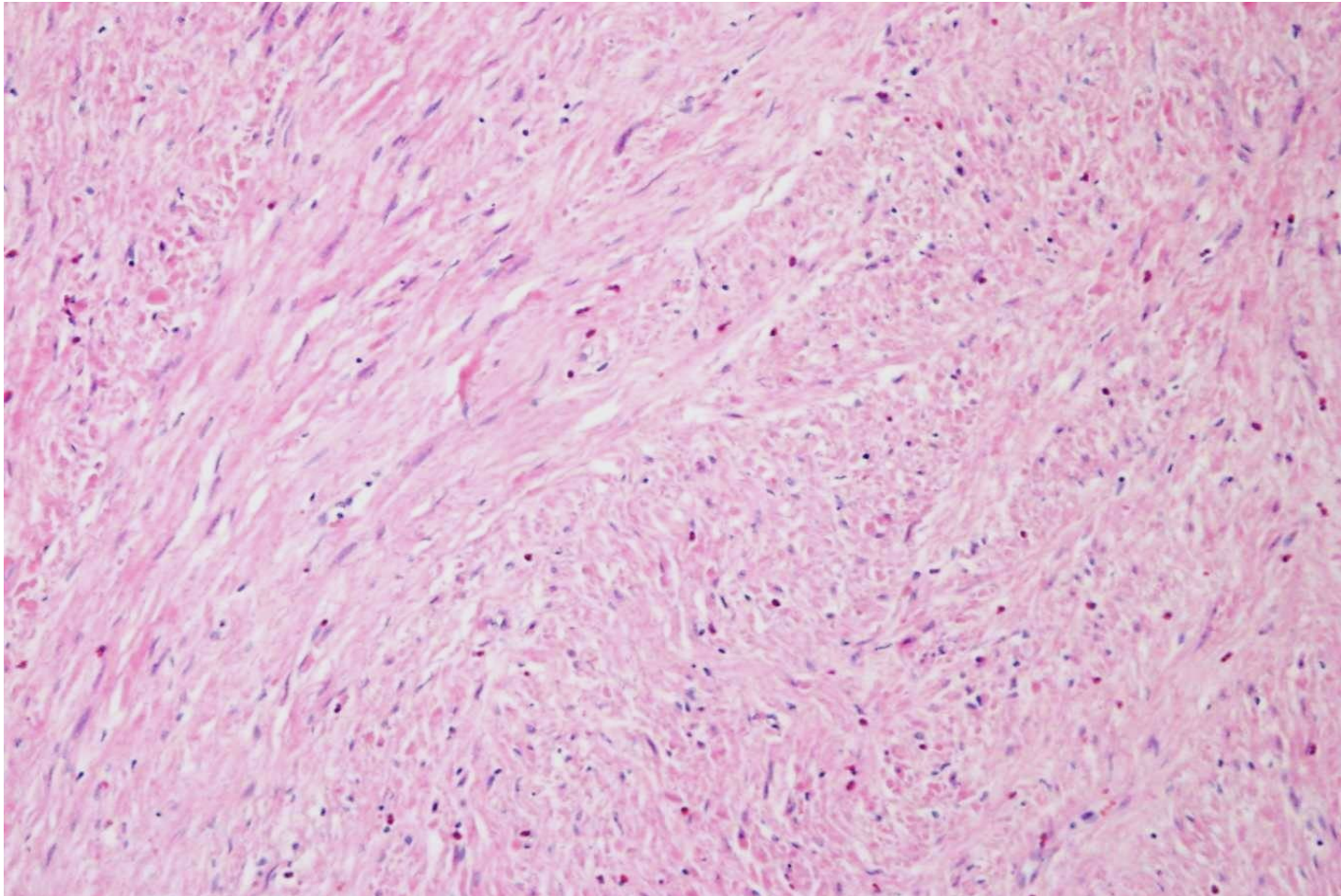
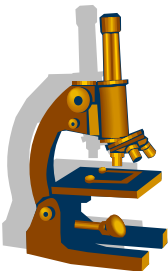
mezenchymální progenitorové buňky diferencující se v Cajalovy bb - pacemakery GIT ovlivňují peristaltiku

- v 85% mutace genů thyrozinkinázy KIT či PDGFRa
- IHC pozitivita CD 34 a CD 117 (c-kit)
- lokalizace všude v GIT- hl. žaludek a tenké střevo
- varianta z bb. protáhlých a epiteloidních
- predikce biologického chování:
 - mitózy, velikost, lokalizace

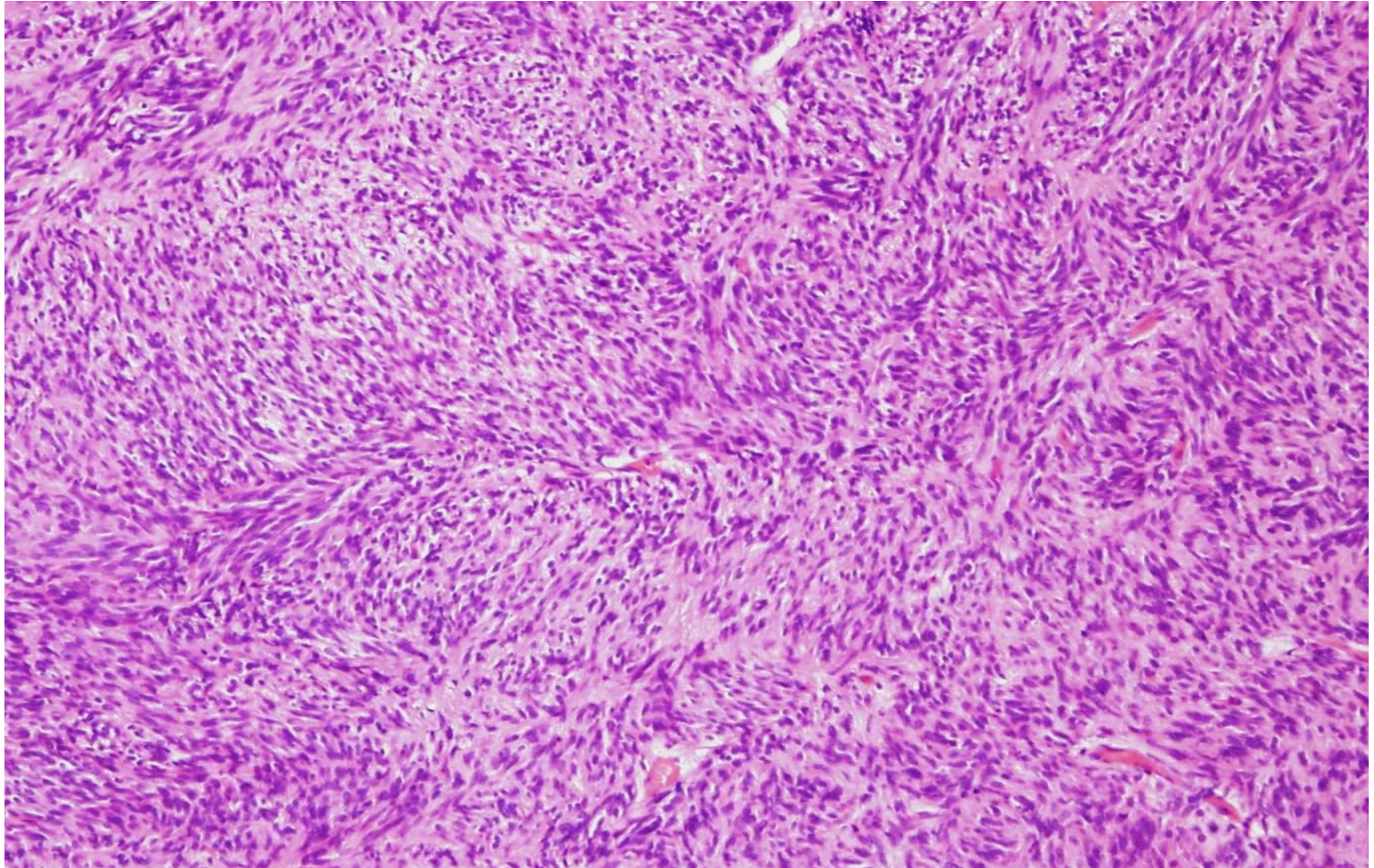
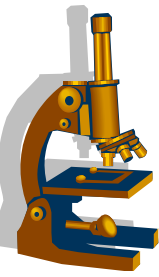
GIST jícnu



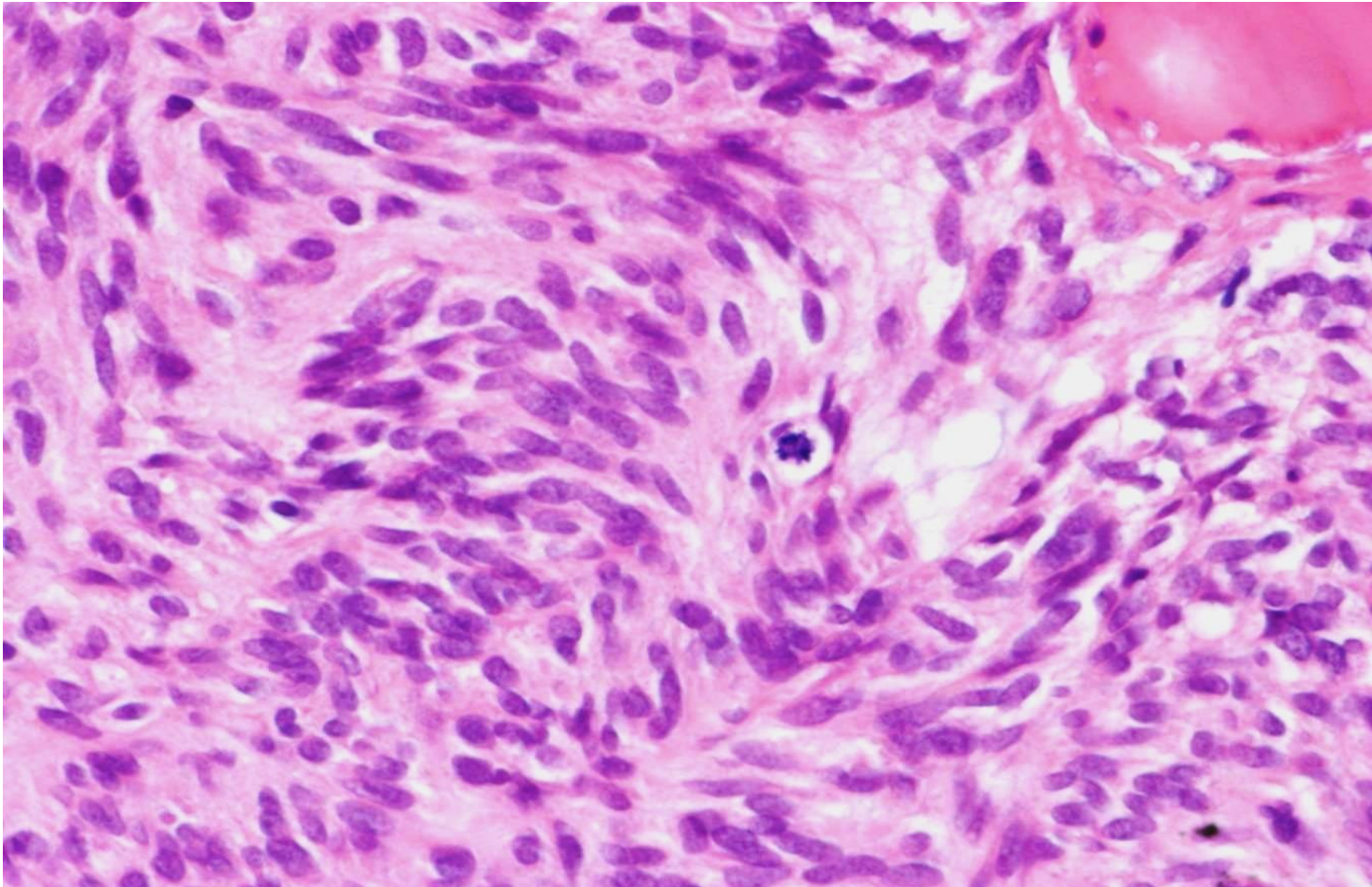
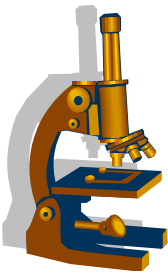
GIST jícnu vřetenobuněčný, nízce maligní - detail



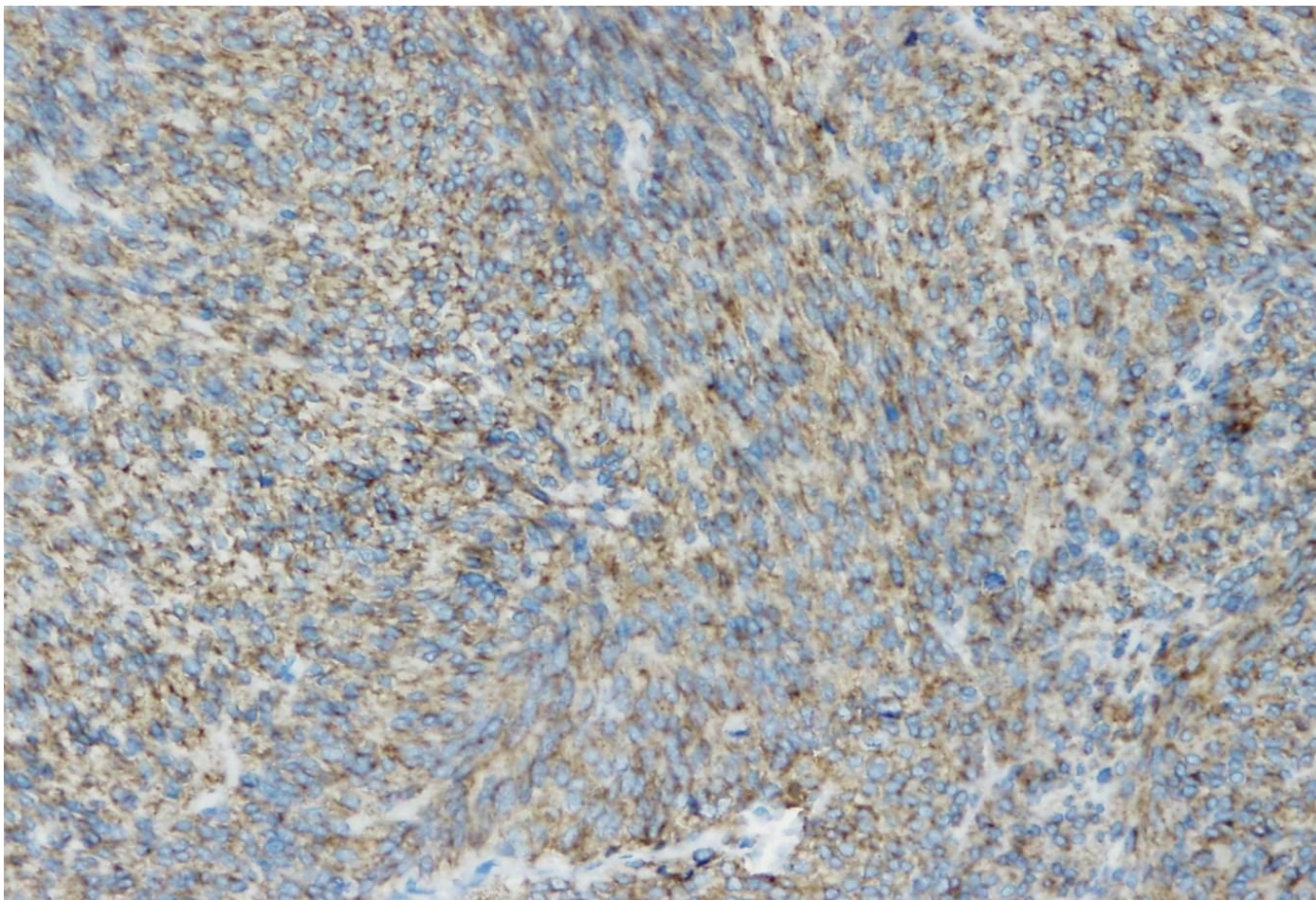
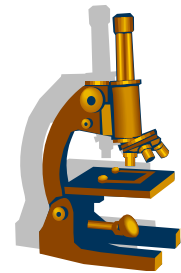
GIST střeva vřetenobuněčný, vysoce maligní



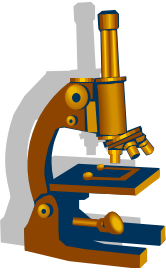
GIST střeva vysoce maligní detail mitózy



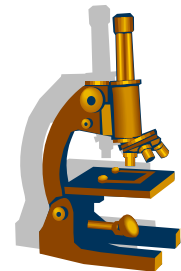
GIST střeva IHC průkaz CD117



STŘEVO



Normální sliznice tenkého střeva



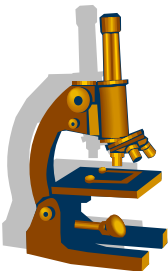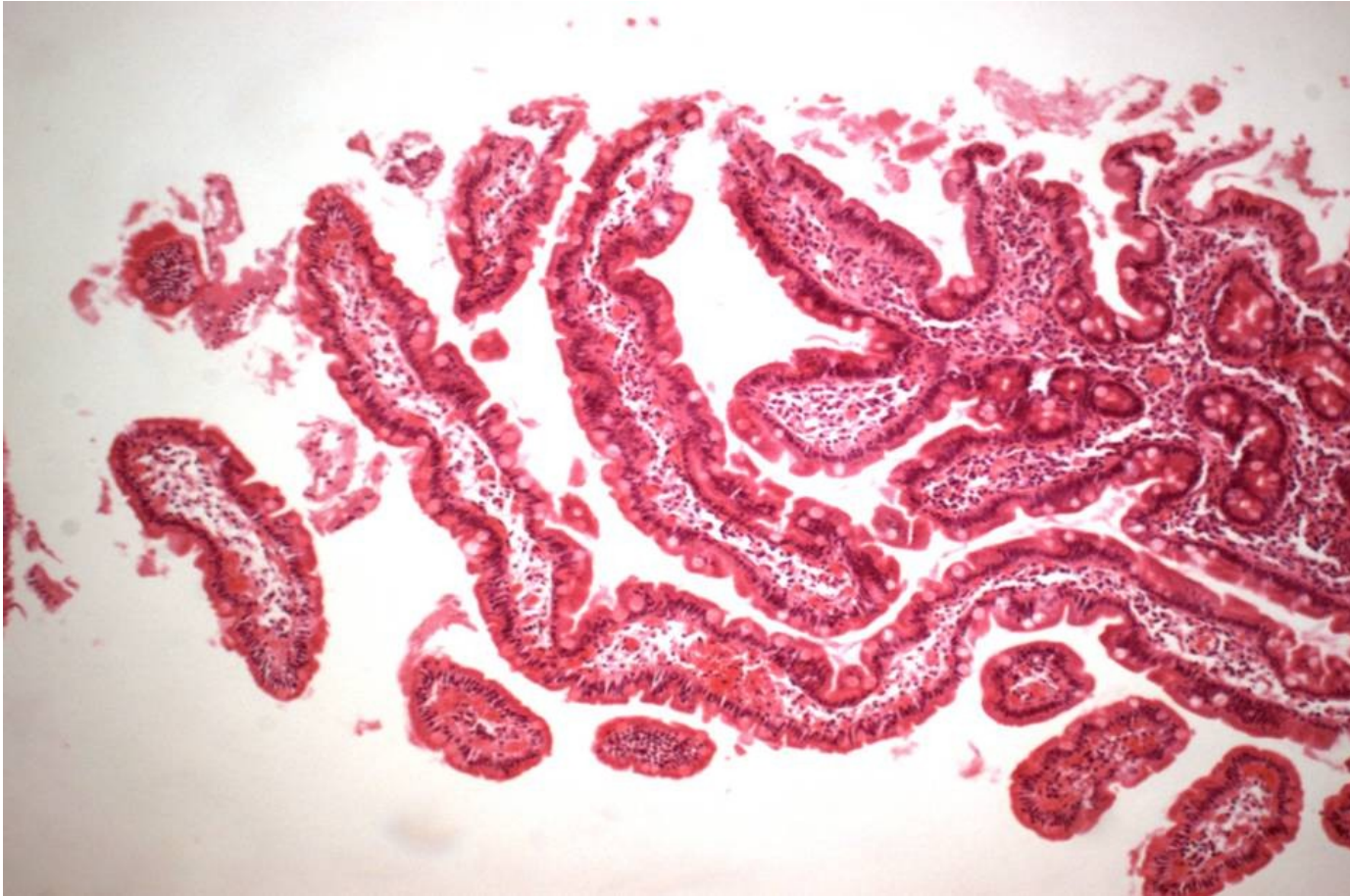
poměr výšky klků a krypt 3:1 – 5:1

normální počet intraepiteliálních lymfocytů (IEL): do 40 IEL/ 100 enterocytů

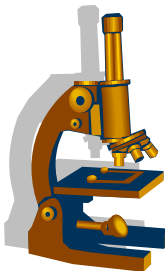
přítomnost kartáčového lemu (PAS+, alkalická fosfatáza +)

diferencované enterocyty

Normální struktura klků tenkého střeva

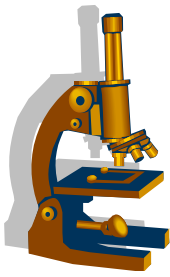


MAS = malabsorpční syndrom

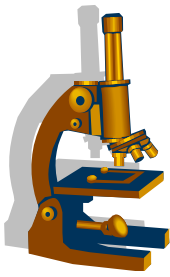


- soubor příznaků vzniklých při poruchách trávení, zvl. v oblasti tenkého střeva
- příznaky necharakteristické:
 - nechutenství, průjem, zácpa, slabost, úbytek váhy, poruchy růstu; ekzémy, neurologické a psychické poruchy, krvácivost
- dělení MAS:
 - „**primární**“ - porucha enterocytů- vrozené, získané
 - „**sekundární**“ - mimo enterocyty
- Dnes preference rozdělení MAS dle lokalizace a charakteru postižení

MAS „primární“

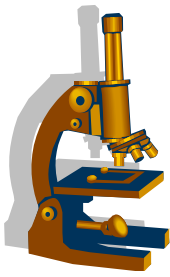


- **Deficity enzymů kartáčového lemu** (př.: laktózová intolerance – deficit laktázy)
- **Celiakální sprue** (glutenová enteropatie, nesnášenlivost lepku, glutenu resp. jeho frakce gliadinu)



Celiakální sprue

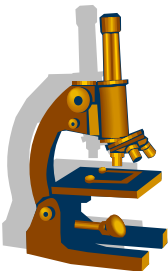
- výskyt cca 1% populace
- asociace s dermatitis herpetiformis Dühring
- protilátky EMA, ARA, TG (protilátky proti gliadinu nespecifické)
- častější výskyt HLA II. třídy HLA DQ2
- vlivy genetické, imunitní, zevní faktory



Celiakální sprue

- nutná bezlepková dieta
- komplikace:
maligní lymfomy a adenokarcinomy tenkého střeva
- klinika:
většinou začíná v dětství
- příznaky:
viz MAS obecně, velká část zcela asymptomatických!
- endoskopie:
ztráta příčných řas, zvýraznění cév

Celiakální sprue



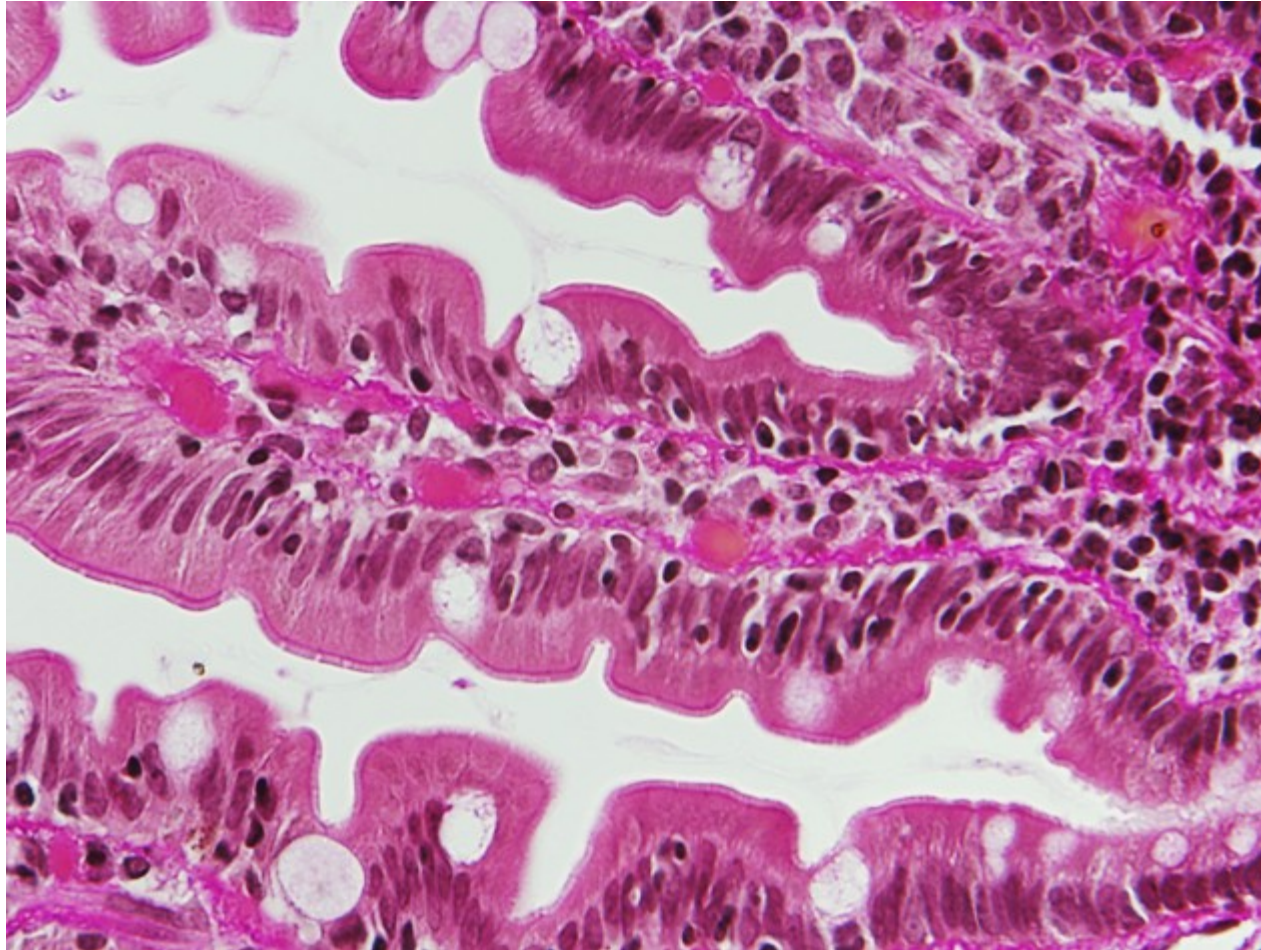
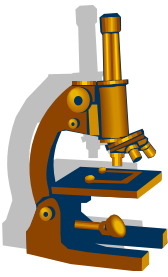
- mikro: nejvíce postižena proximální část tenkého střeva
- základní znaky:
 - zvýšení počtu intraepitelových T lymfocytů
 - zánět v LP mucosae (pl, eo, gr, T ly)
 - atrofie klků
 - reaktivní hyperplázie krypt

Klasifikace CS – Marsh – typy 0-3c

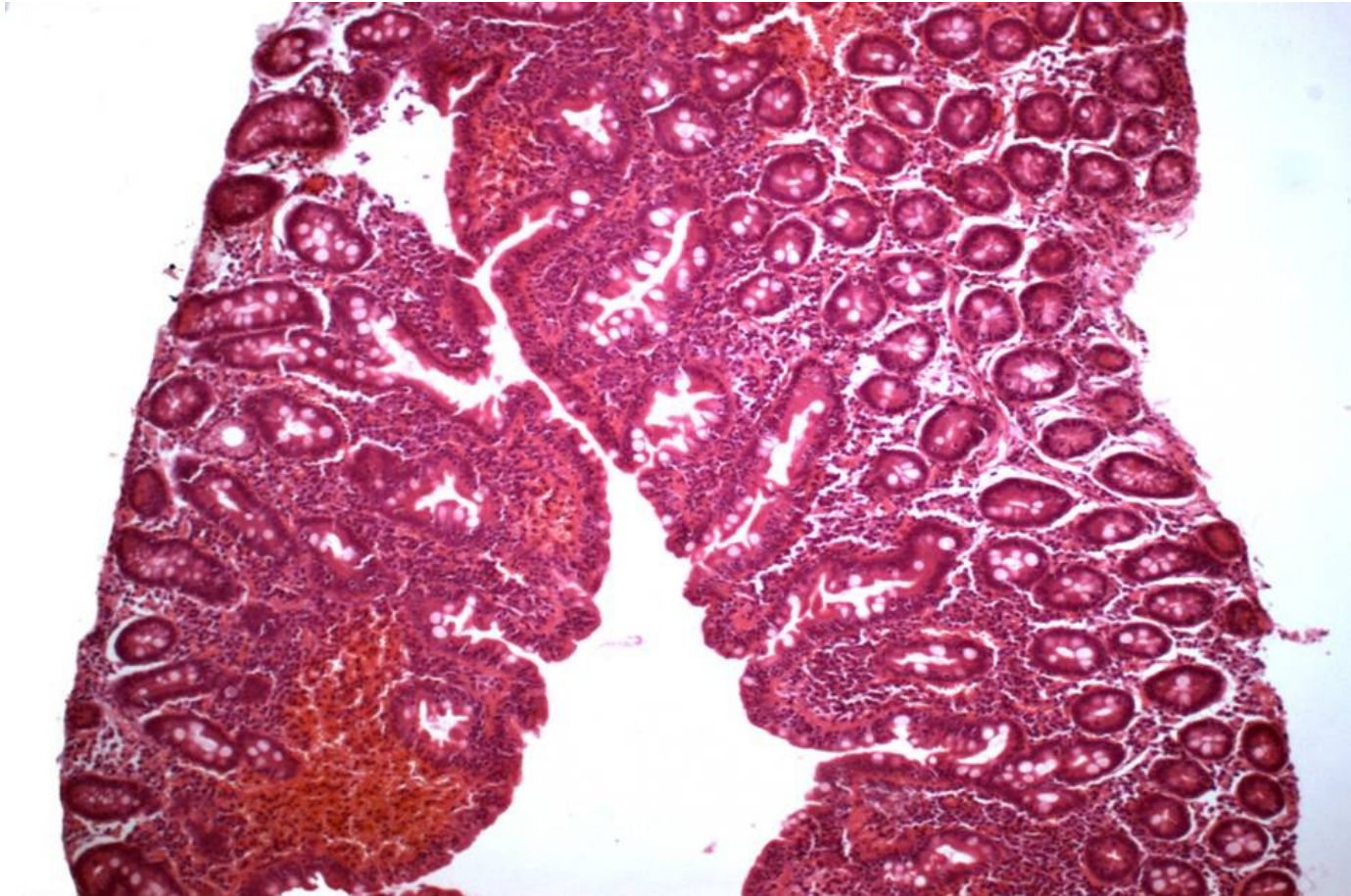
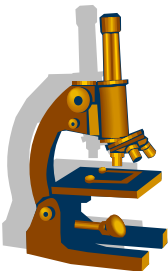


	0 norma	1 infiltrativní	2 hyperplastický	3a destruktivní typ	3b	3c
IEL - na 100 enterocytů	< 40	> 40	> 40	> 40	> 40	> 40
krypty	norma	norma	hypertrofie	hypertrofie	hypertrofie	hypertrofie
klky	norma	norma	norma	mírná atrofie	střední atrofie	úplná atrofie

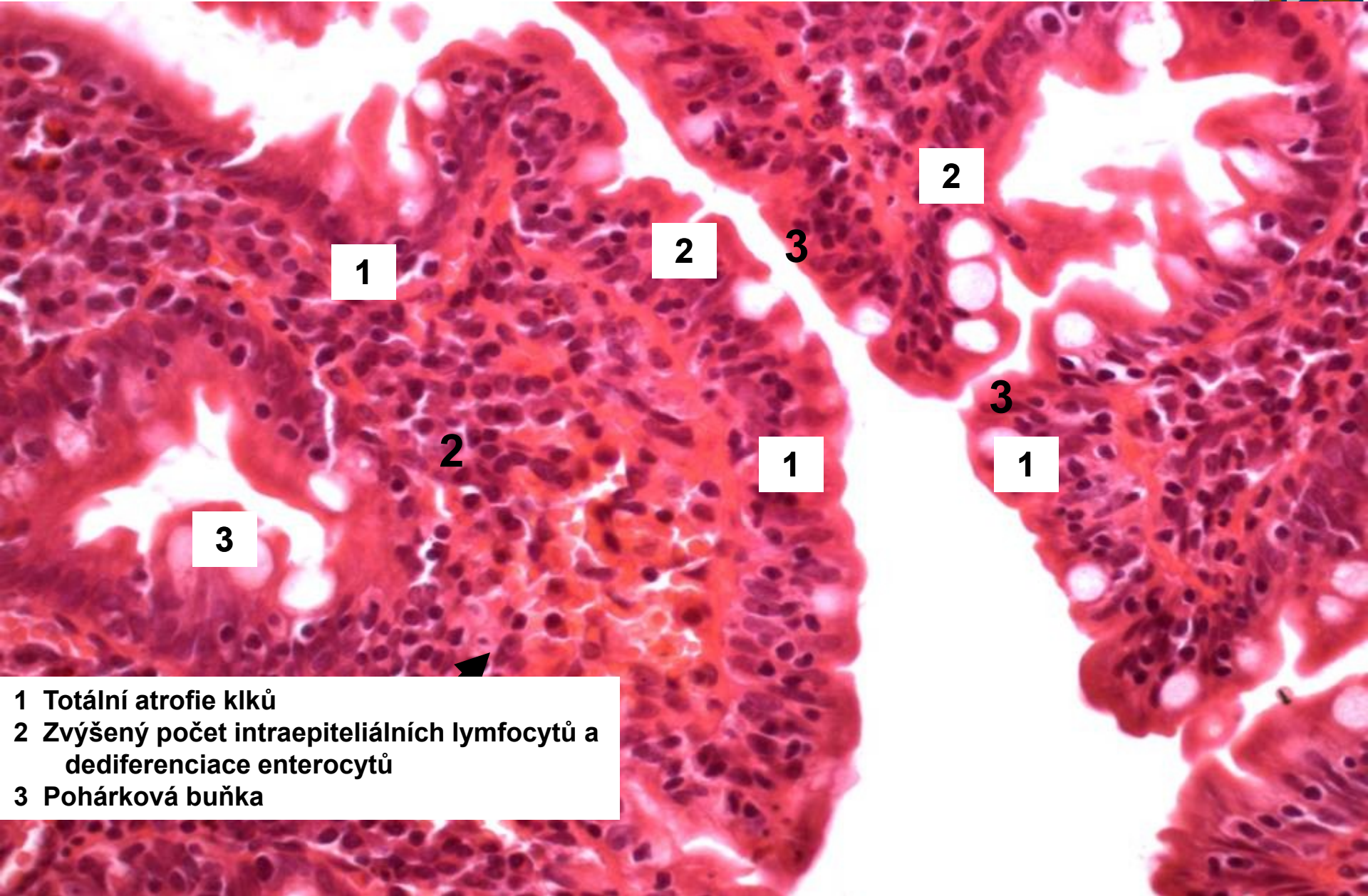
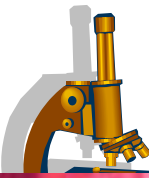
Celiakální sprue Marsh I



Celiakální sprue Marsh IIIc



Detail atrofické sliznice CS



1

2

3

2

2

1

3

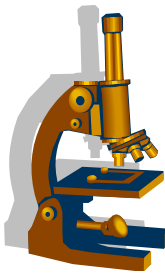
1

3



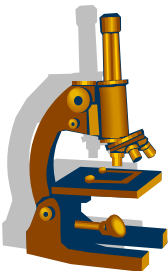
- 1 Totální atrofie klků
- 2 Zvýšený počet intraepiteliálních lymfocytů a dediferenciace enterocytů
- 3 Pohárková buňka

IBD = Inflammatory Bowel Disease



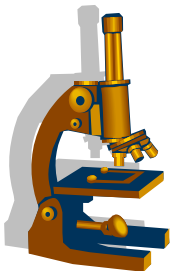
- idiopatické střevní záněty neznámé etiologie u osob s genetickou dispozicí
- etiologicky:
 - odlišná / nepřiměřená imunitní reakce na exogenní noxu
→ zvýšená propustnost stěny střeva → akcelerace zánětu
- **Crohnova nemoc**
- **Ulcerózní kolitida**
- **Indeterminovaná kolitida (10-15%)**

IBD



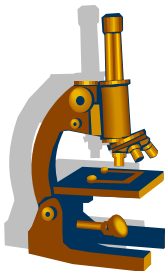
- **histologické společné znaky IBD zánětů:**
 - 1) narušení architektiky krypt**
 - 2) atrofie krypt**
 - 3) hustý zánětlivý infiltrát proprie s bazální plazmocytozou**
 - 4) vzdálená metaplázie Panethových buněk**

Crohnova choroba

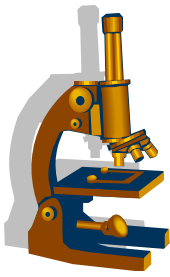


- **Klinicky:**
 - opakované průjmy, bolesti břicha, teplota, náhlý nástup, trvání dny až týdny, v 50% spontánní remise
 - častá koincidence s AI onemocněními:
 - iriditida, ankylozující spondylitis, erythema nodosum, PSC
- **Makro:**
 - **terminální ileum**, ale i kdekoliv jinde v trávící trubici
 - **segmentální postižení:**
 - zúžení a ztlustění - ostře ohraničené úseky, hluboké fisury

Crohnova choroba

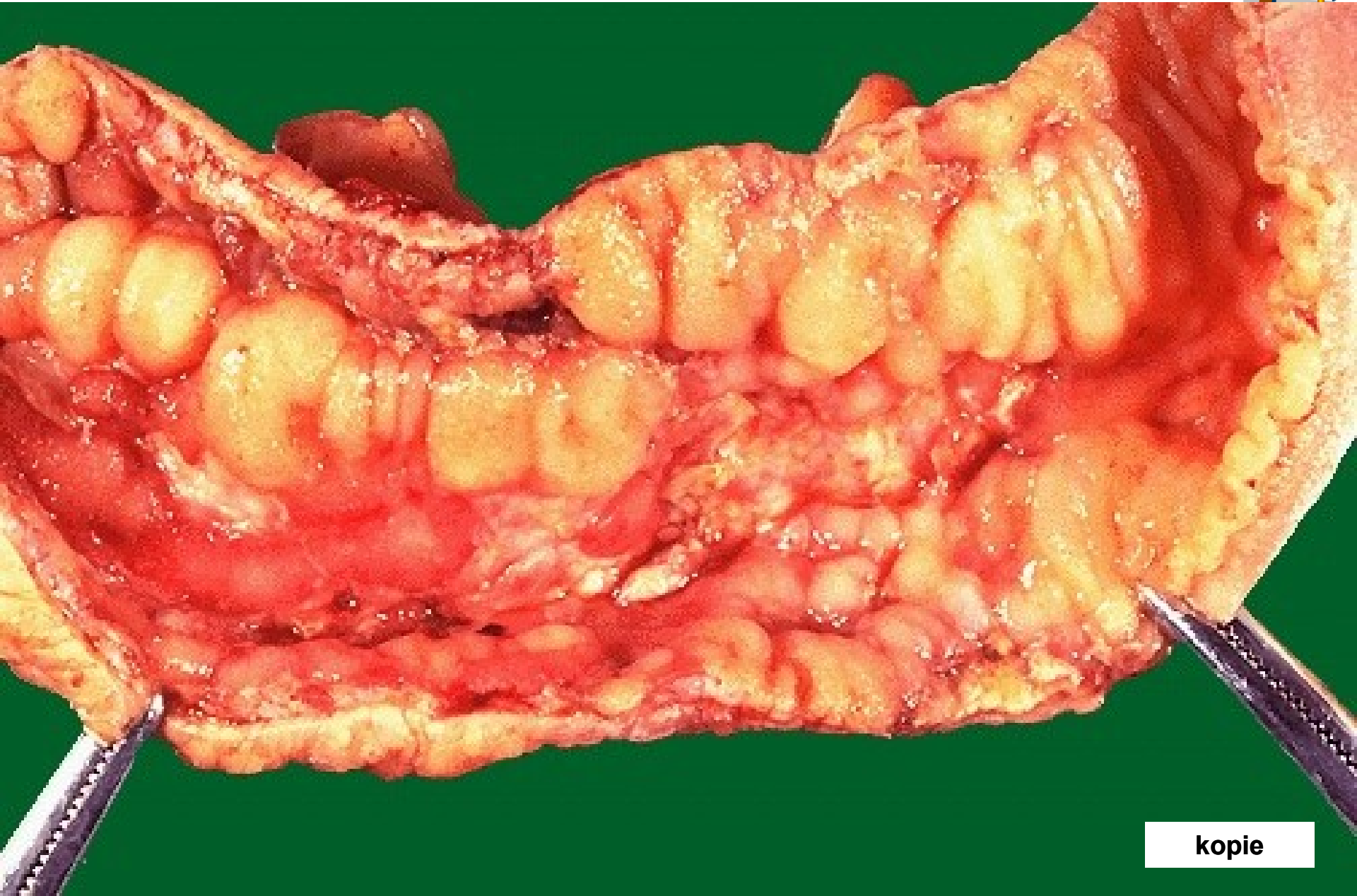
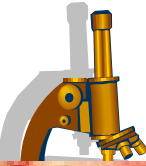


- Histologicky:
 - zánětlivá infiltrace **transmurální**
 - tvorba lymfatických foliklů
 - **granulomy** (ne vždy) v submukóze, subseróze a regionálních LU
 - fissury a ulcerace
 - fibrotizace



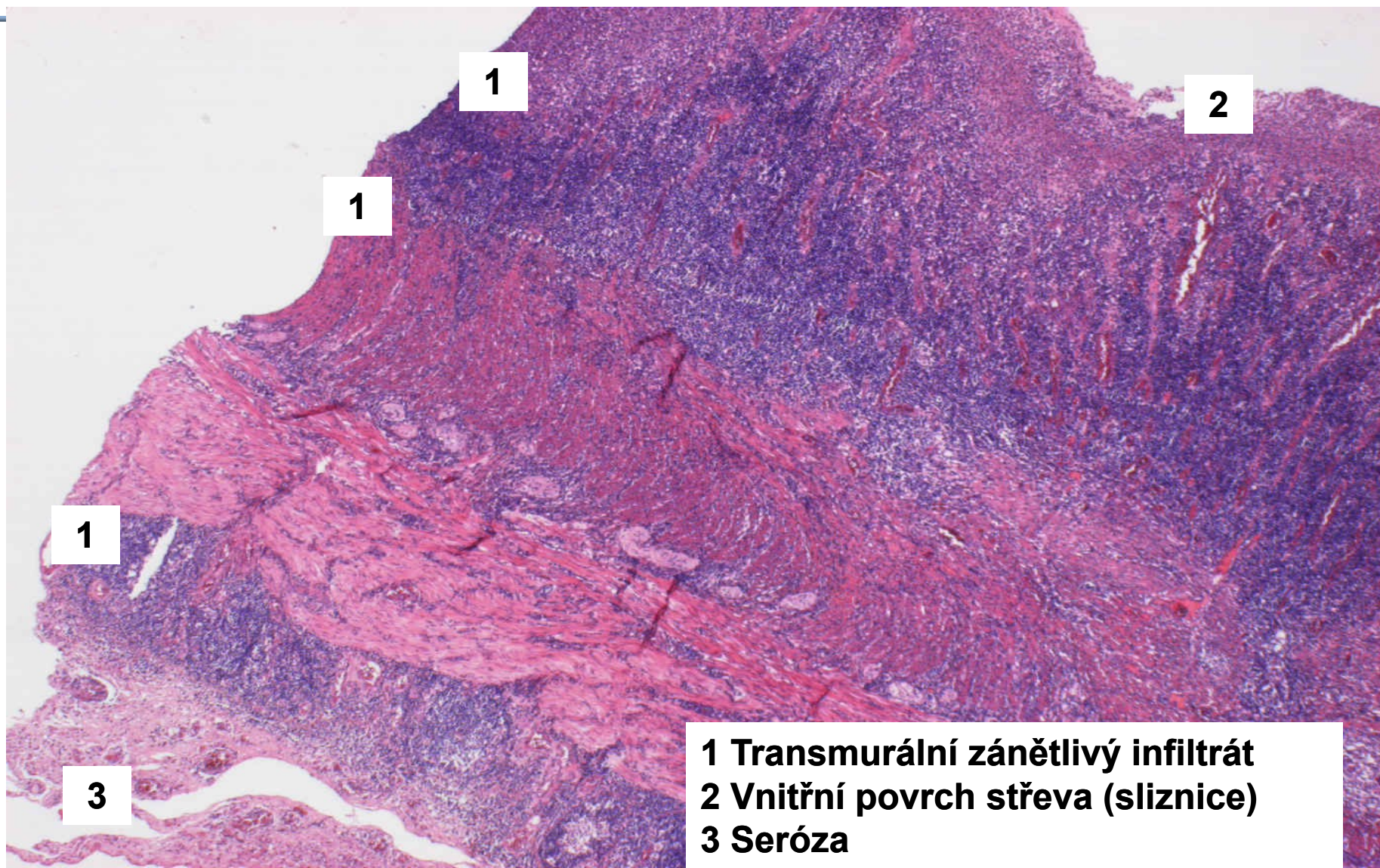
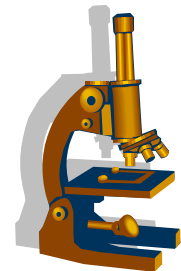
-
- Komplikace:
 - zúžení průsvitu s poruchou pasáže
 - perforace, peritonitida, píštěle
 - krvácení
 - systémová AA amyloidóza
 - karcinom

Morbus Crohn



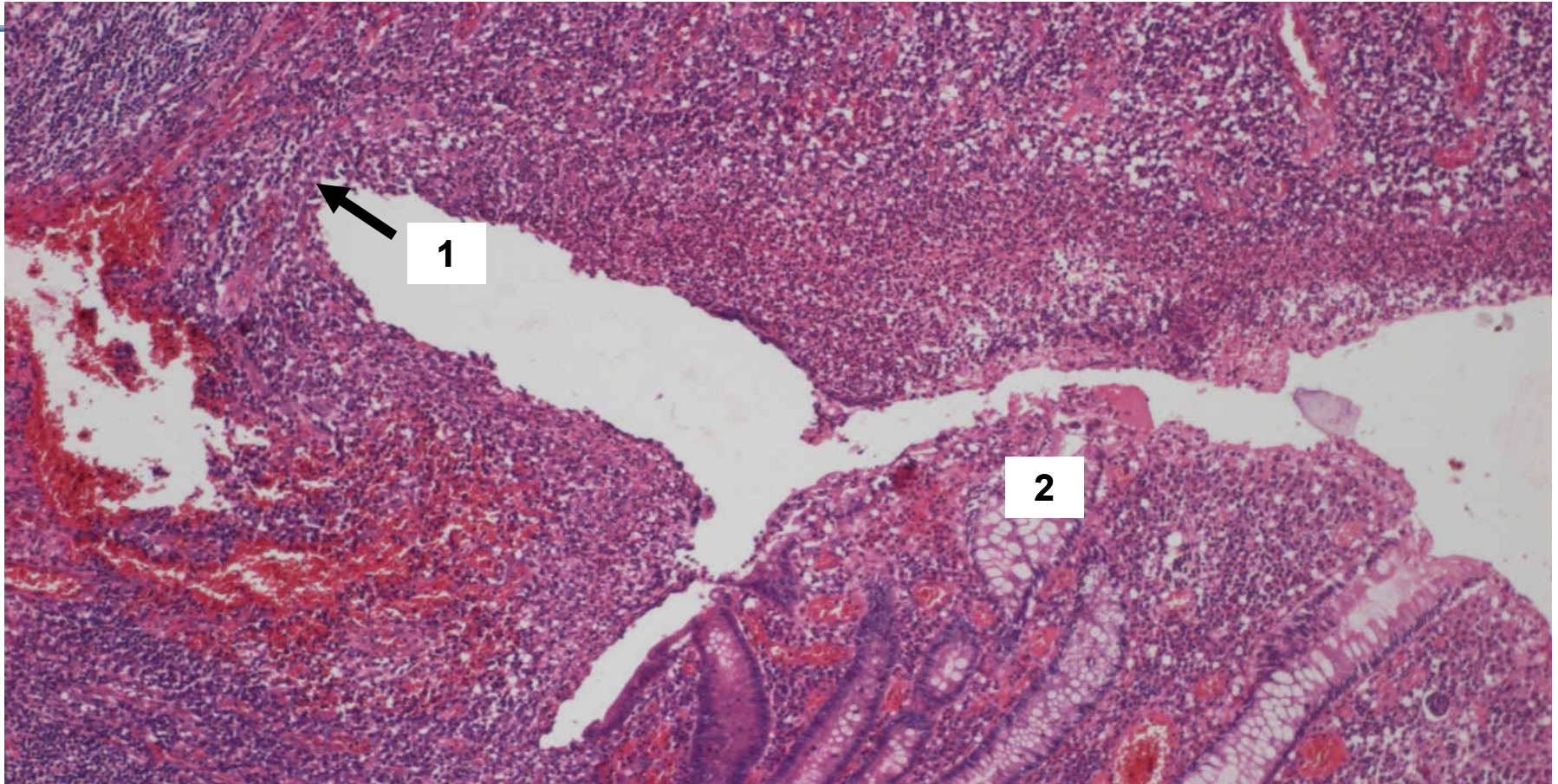
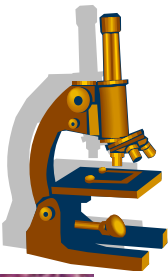
kopie

Enteritis regionalis (excize z colon) - Morbus Crohn (chronický zánětlivý infiltrát v celé stěně)



- 1 Transmurální zánětlivý infiltrát
- 2 Vnitřní povrch střeva (sliznice)
- 3 Seróza

Enteritis regionalis– Morbus Crohn (slizniční strana)

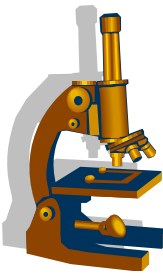


1

2

3

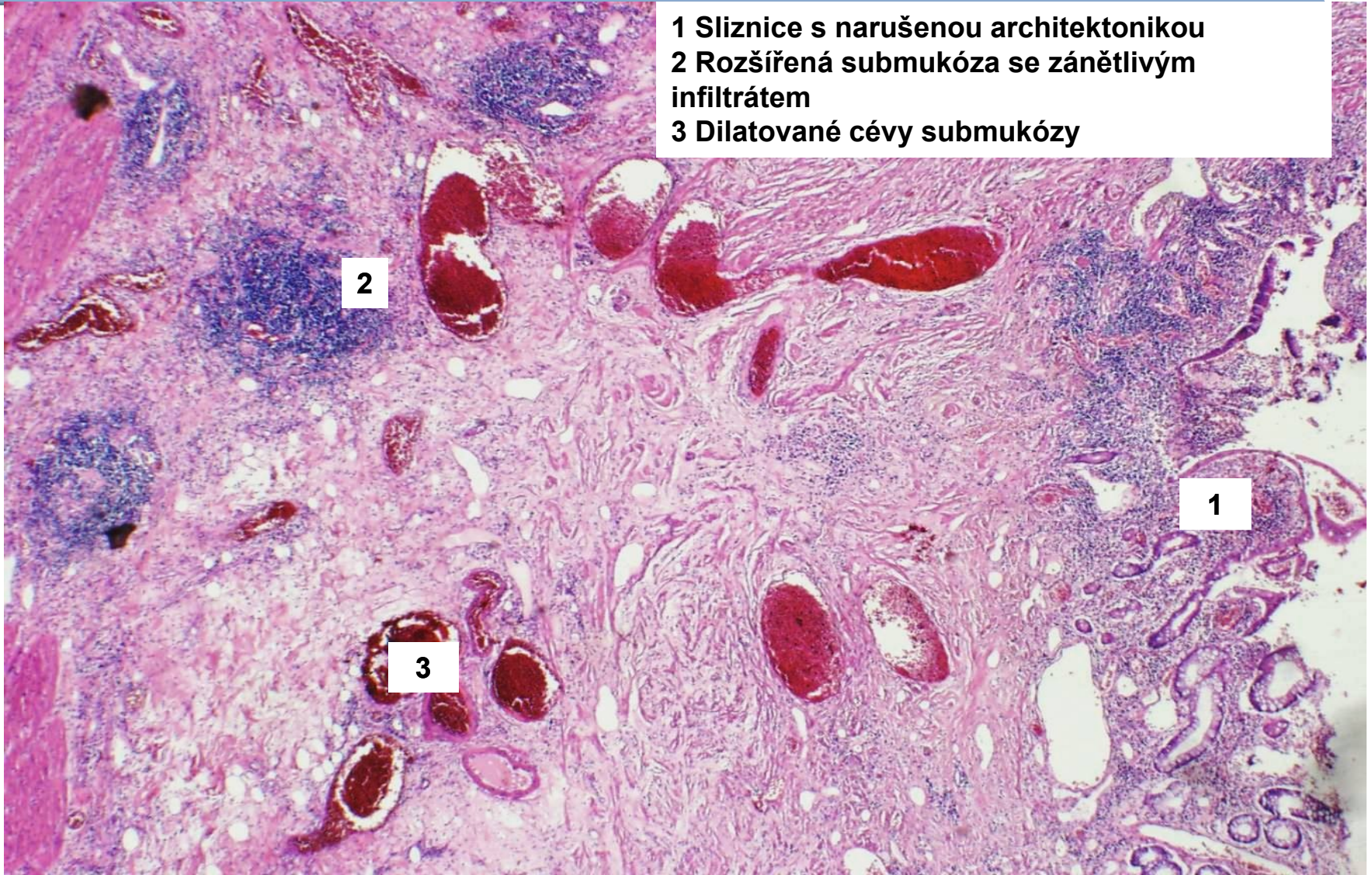
- 1 Slizniční fisura
- 2 Krypta bez dysplastických změn
- 3 Hustý chronický zánětlivý infiltrát



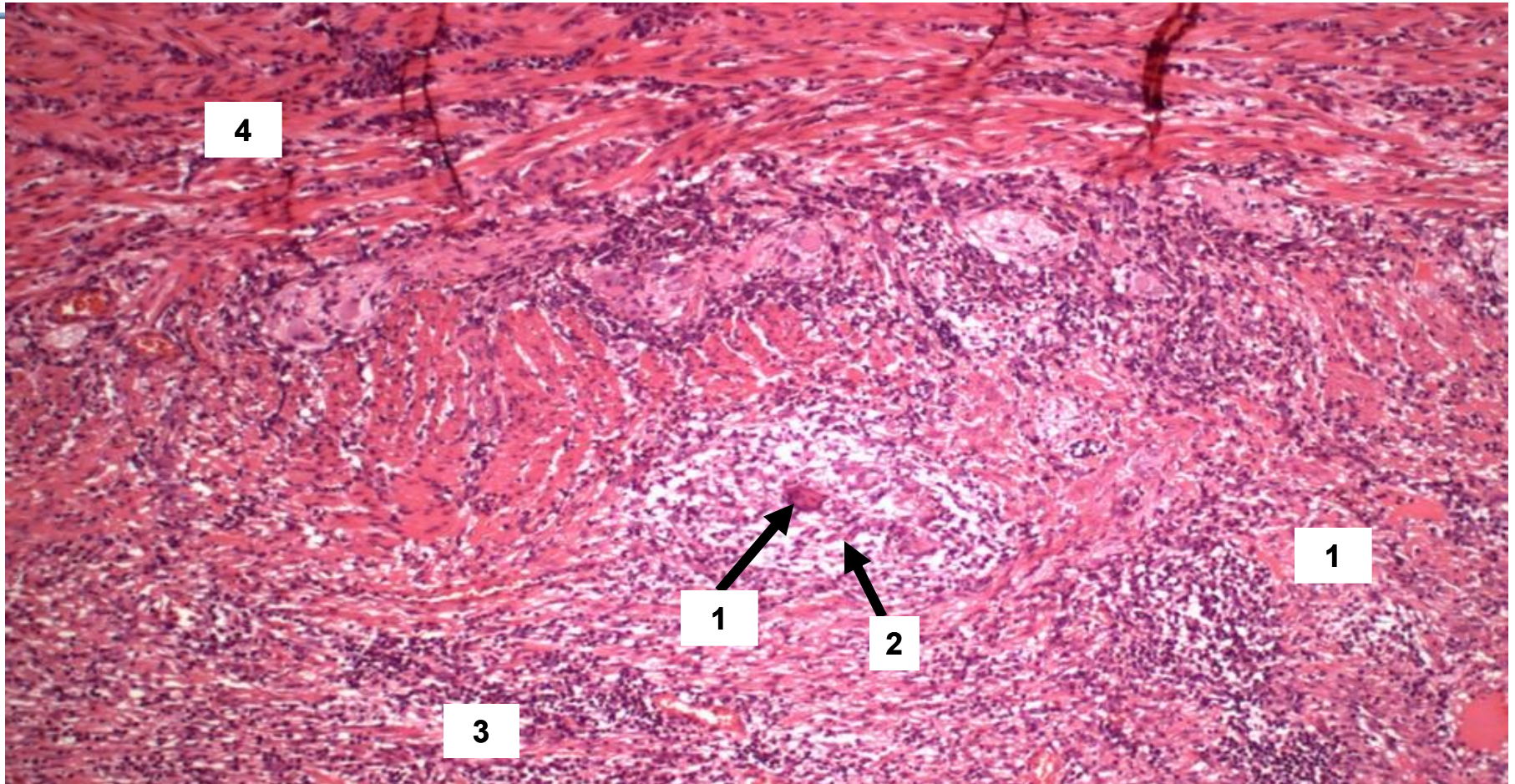
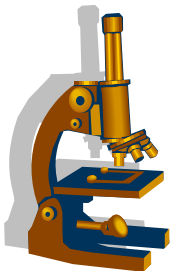
Morbus Crohn

zánětlivý infiltrát v submukóze

- 1 Sliznice s narušenou architektonikou
- 2 Rozšířená submukóza se zánětlivým infiltrátem
- 3 Dilatované cévy submukózy

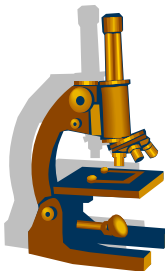


Morbus Crohn – granulom v submukóze

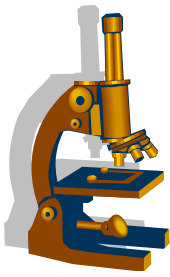


- 1 Mnohojaderná buňka granulomu
- 2 Granulom v submukóza
- 3 Zánětlivý infiltrát v submukóze
- 4 Muscularis propria se zánětlivým infiltrátem

Ulcerózní kolitida

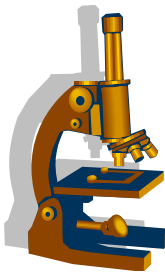


- Klinika:
 - hlenovité průjmy s příměsí krve, kolikovitě bolesti v hypogastriu
 - začíná v rektu, šíří se na celé tlusté střevo
 - etiologie nejasná, autoimunitní onemocnění
- Makro:
 - hyperémie, edém, ploché mapovité vředy, v okolí regenerace sliznice a hyperplázie s tvorbou pseudopolypů



Ulcerózní kolitida

- Mikro:
 - nespecifický zánětlivý infiltrát pouze ve sliznici a submukóze
 - kryptitida, kryptové abscesy
 - zánět nemá granulomatózní charakter
 - není fibróza

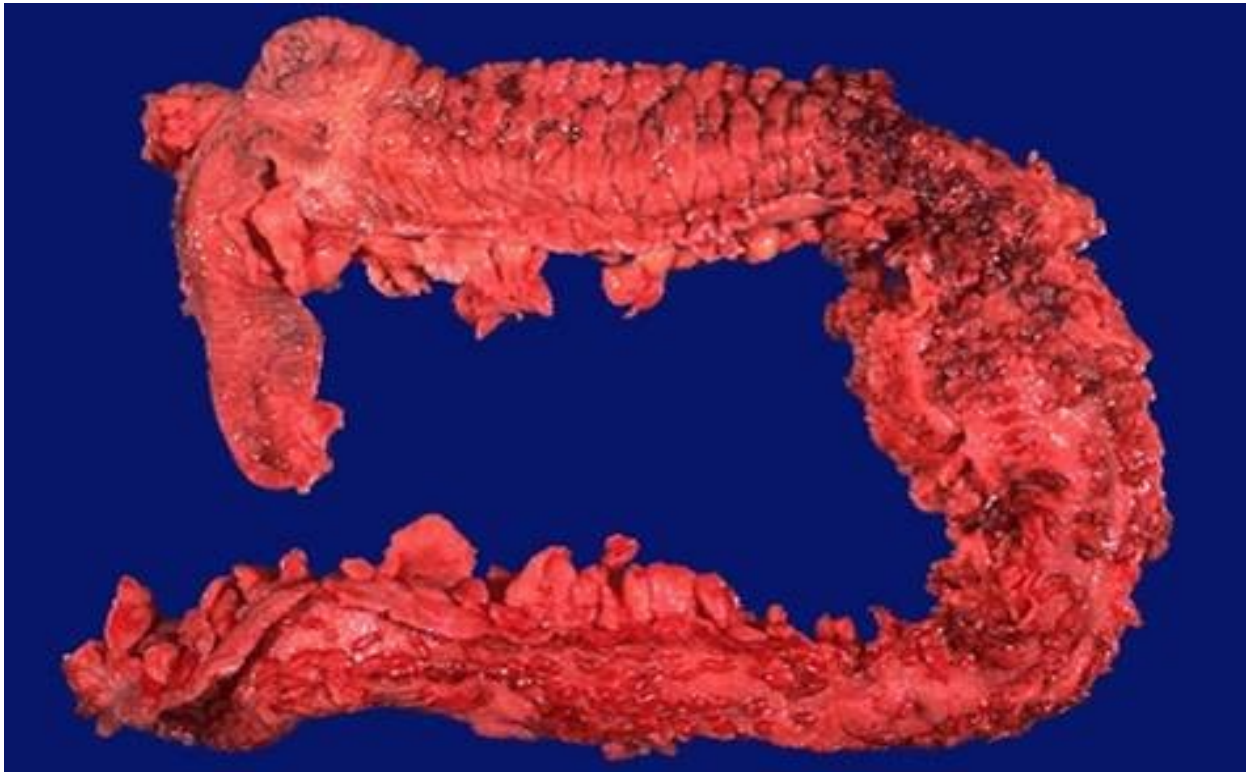
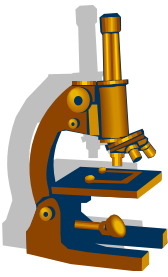


Ulcerózní kolitida

- Mikroskopické fáze zánětu
 - 1. aktivní
 - překrvení a smíšená zánětlivá infiltrace, tvorba kryptových abscesů
 - 2. ústup zánětu
 - úbytek polynukleárů a vymizení kryptových abscesů
 - 3. remise
 - zánětlivé změny pouze v **rektu**
- Komplikace:
 - toxická dilatace, krvácení, perforace, peritonitis, karcinom

Ulcerózní kolitida

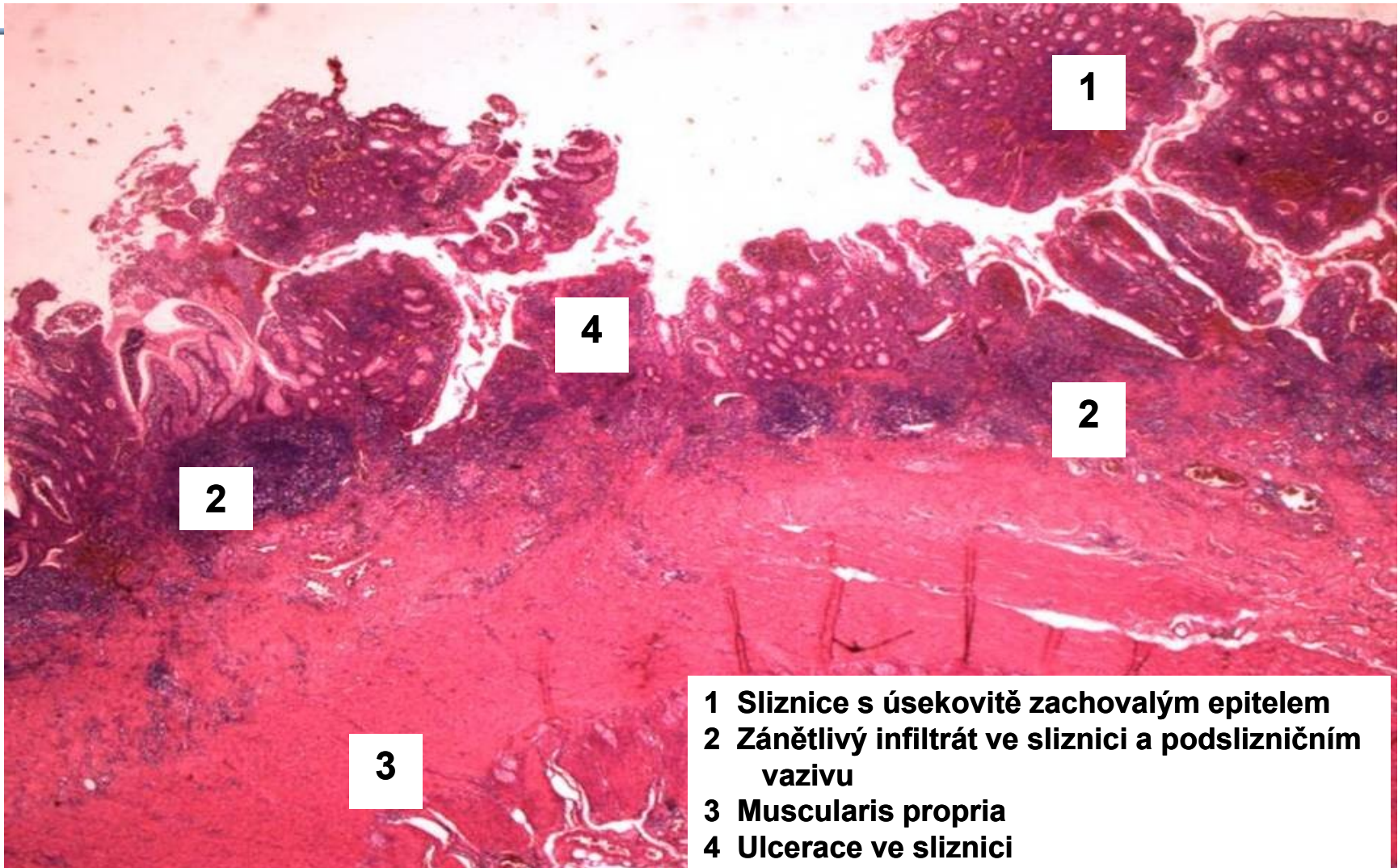
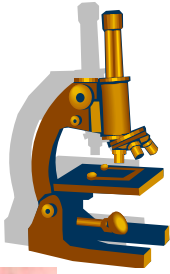
- makroskopicky



kopie

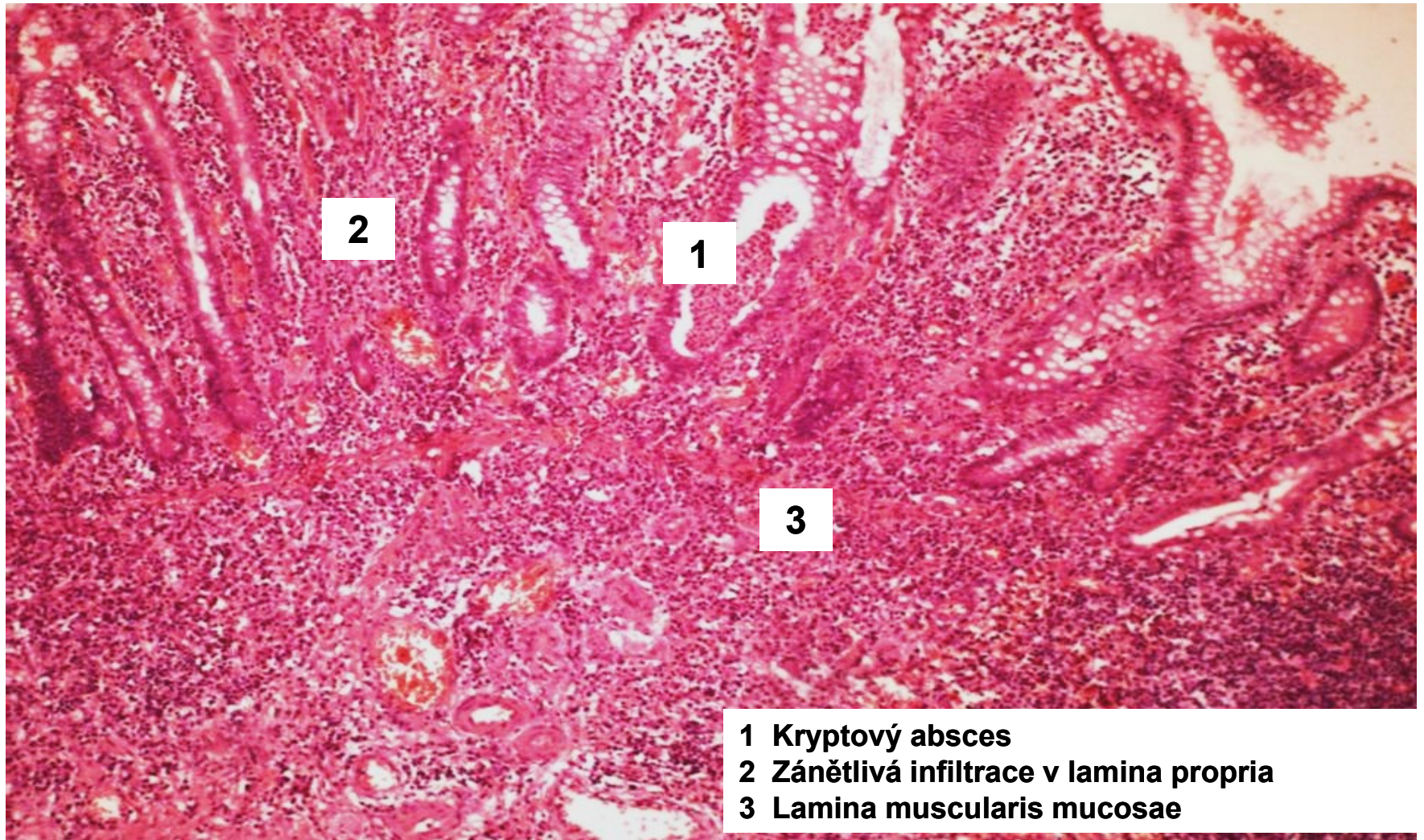
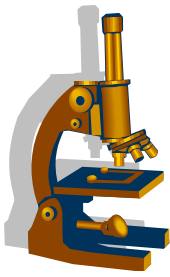
Ulcerózní kolitida

povrchový charakter zánětlivého infiltrátu

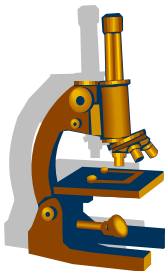


- 1 Sliznice s úsekovitě zachovalým epitelem
- 2 Zánětlivý infiltrát ve sliznici a podslizničním vazivu
- 3 Muscularis propria
- 4 Ulcerace ve sliznici

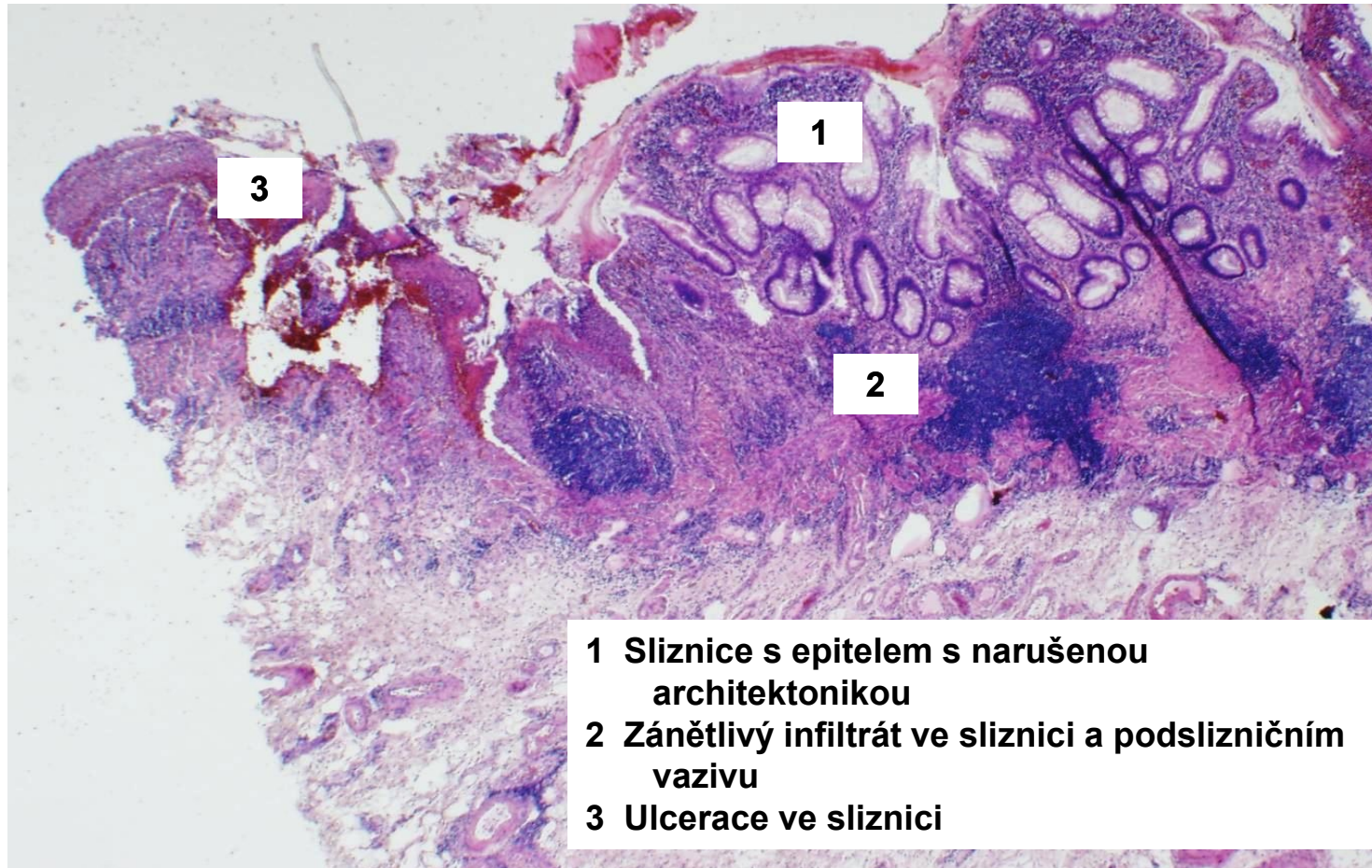
Ulcerózní kolitida – kryptový absces



- 1 Kryptový absces
- 2 Zánětlivá infiltrace v lamina propria
- 3 Lamina muscularis mucosae

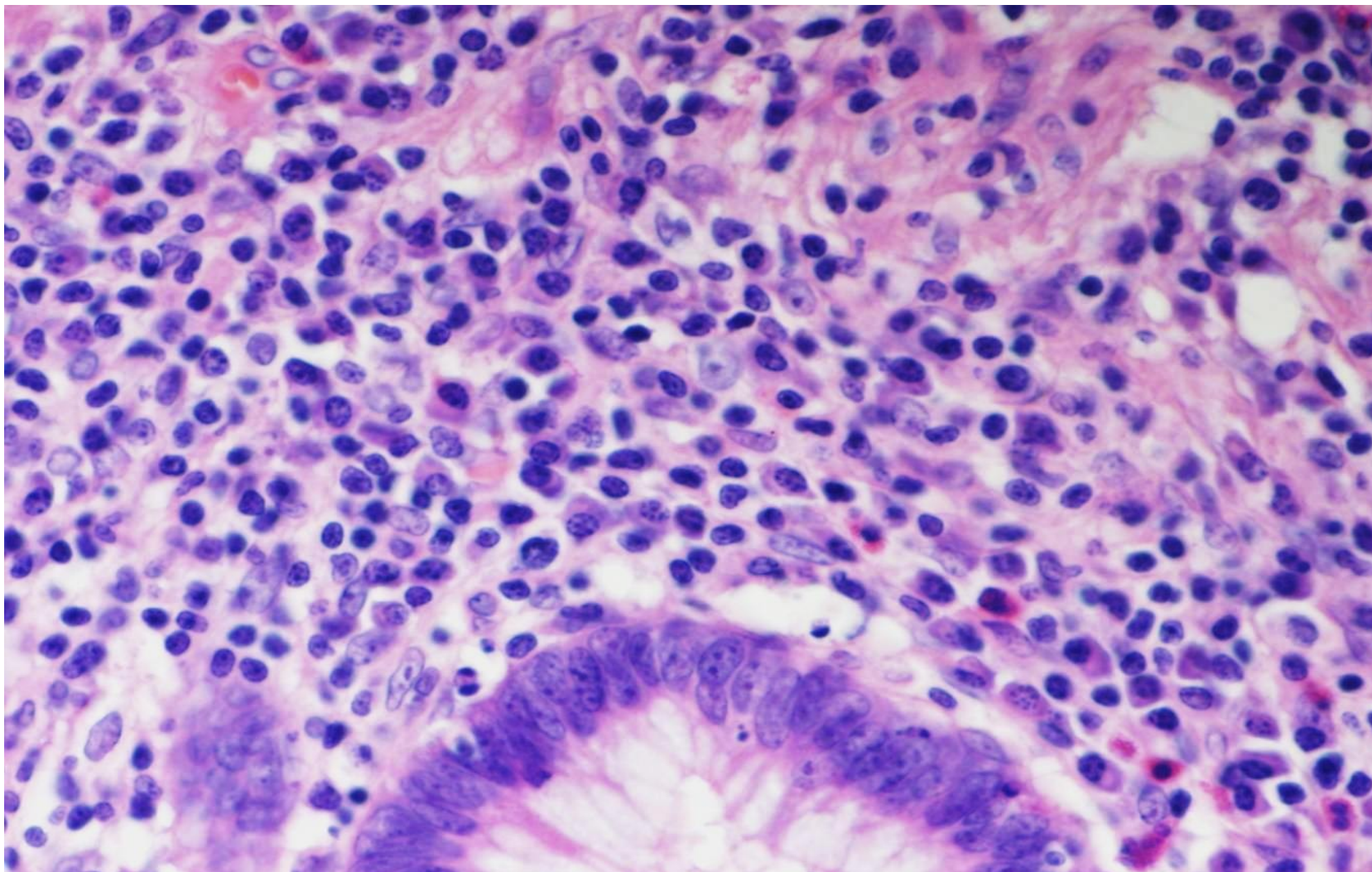
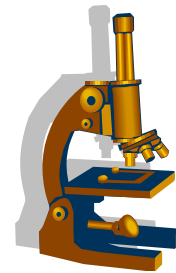


Ulcerózní kolitida

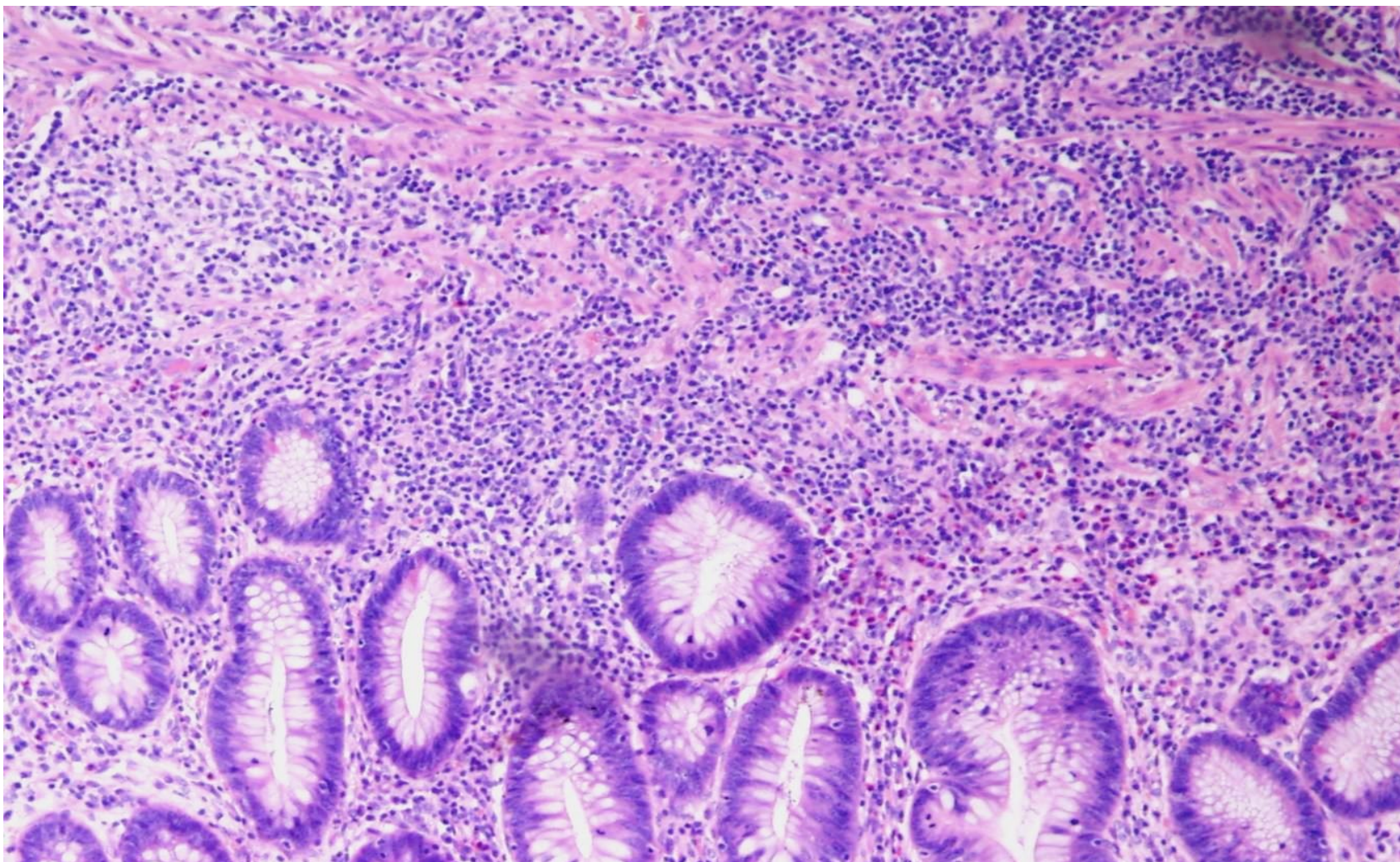
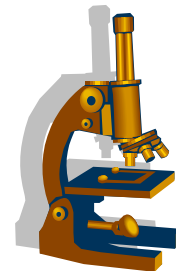


- 1 Sliznice s epitelem s narušenou architektonikou
- 2 Zánětlivý infiltrát ve sliznici a podslizničním vazivu
- 3 Ulcerace ve sliznici

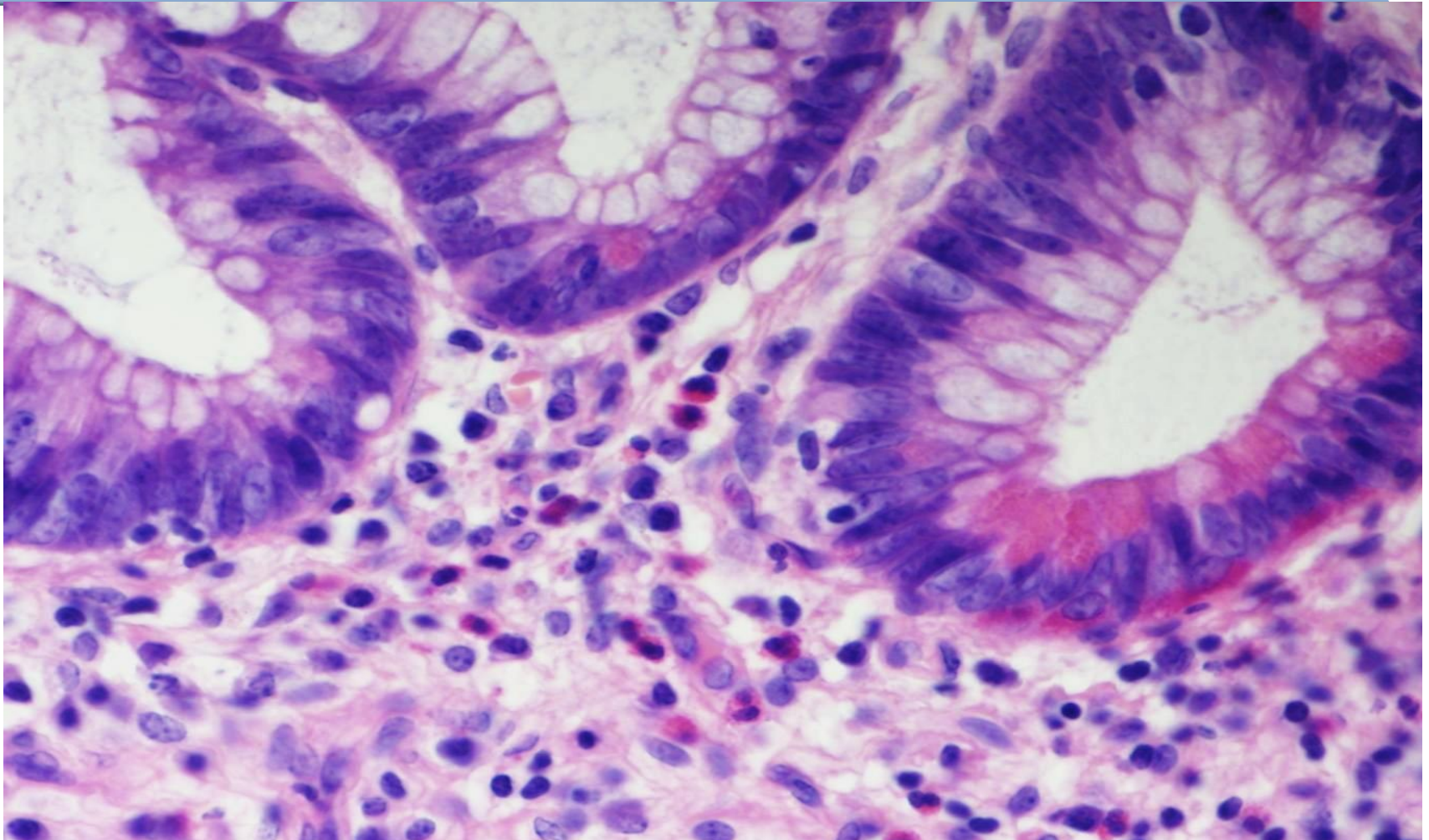
Ulcerózní kolitida bazální plazmocytóza

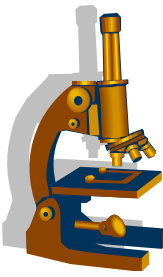


Ulcerózní kolitida bazální plazmocytóza

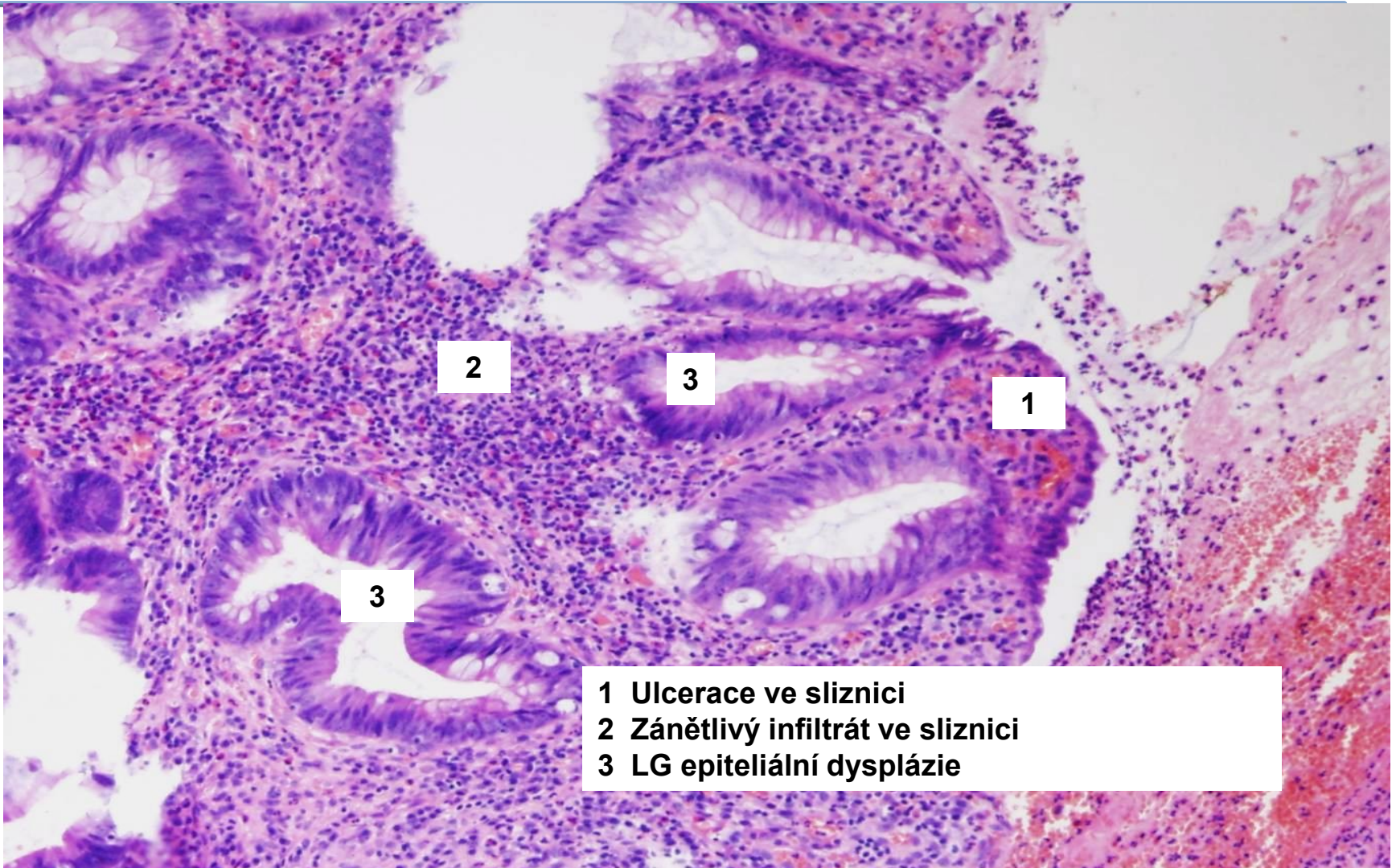


Ulcerózní kolitida vzdálená metaplázie Panethových buněk

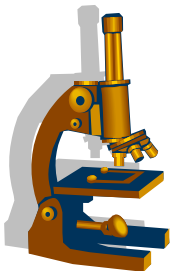




Ulcerózní kolitida epiteliální dysplázie



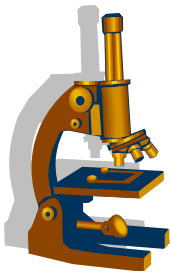
- 1 Ulcerace ve sliznici
- 2 Zánětlivý infiltrát ve sliznici
- 3 LG epiteliální dysplázie



Zvláštní formy kolitid

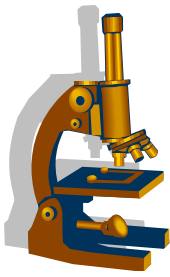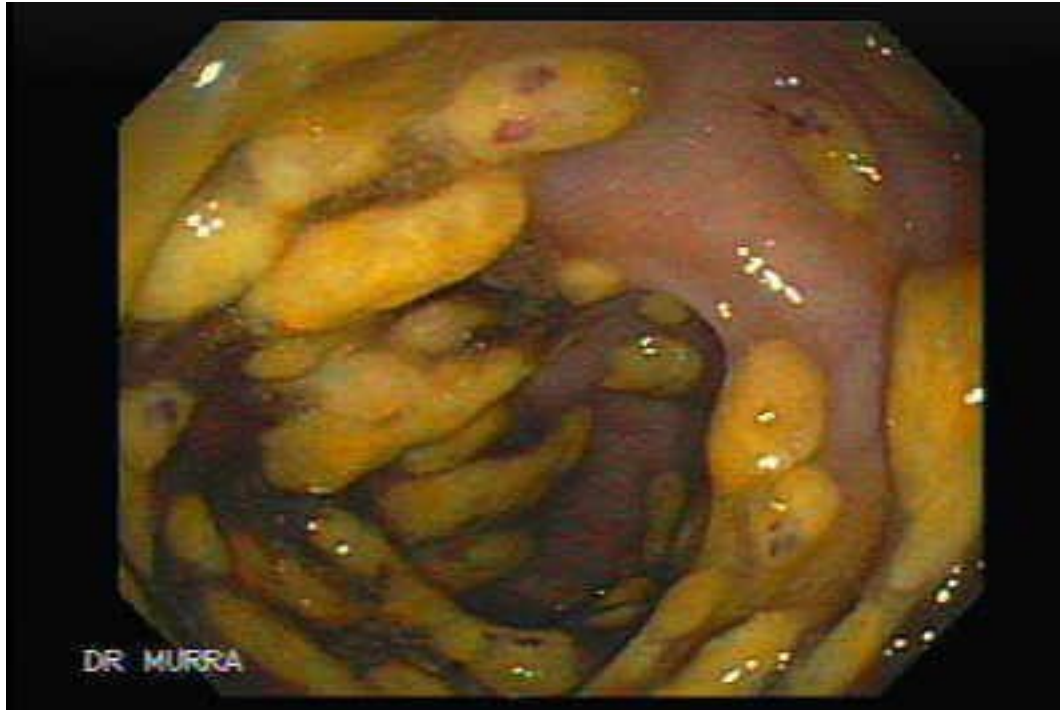
- pseudomembranózní
- ischemická
 - důsledek krátkodobě snížené perfúze (šok, operace)
 - těžší forma ischemie = hemoragická infarzace střeva
- mikroskopická (kolagenní a lymfocytární)
 - klinika: chronicky vodnaté průjmy, kolonoskopie bpn, asociace s autoimunitními chorobami včetně celiakie, NSAID
- infekční
- postradiační
- a další

Pseudomembranózní kolitida

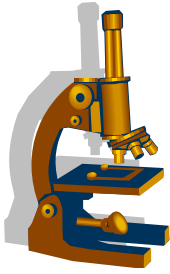


- etiologie
 - bakteriální infekce (často Clostridium difficile produkující toxiny)
 - širokospektrá ATB
 - urémie
- makro:
 - šedivé pablány na vrcholcích slizničních řas, vředy
- mikro:
 - fibrinová pablána s granulocyty, bakteriemi, makrofágy, zakotvená v nekrotické sliznici

Pseudomembranózní kolitida

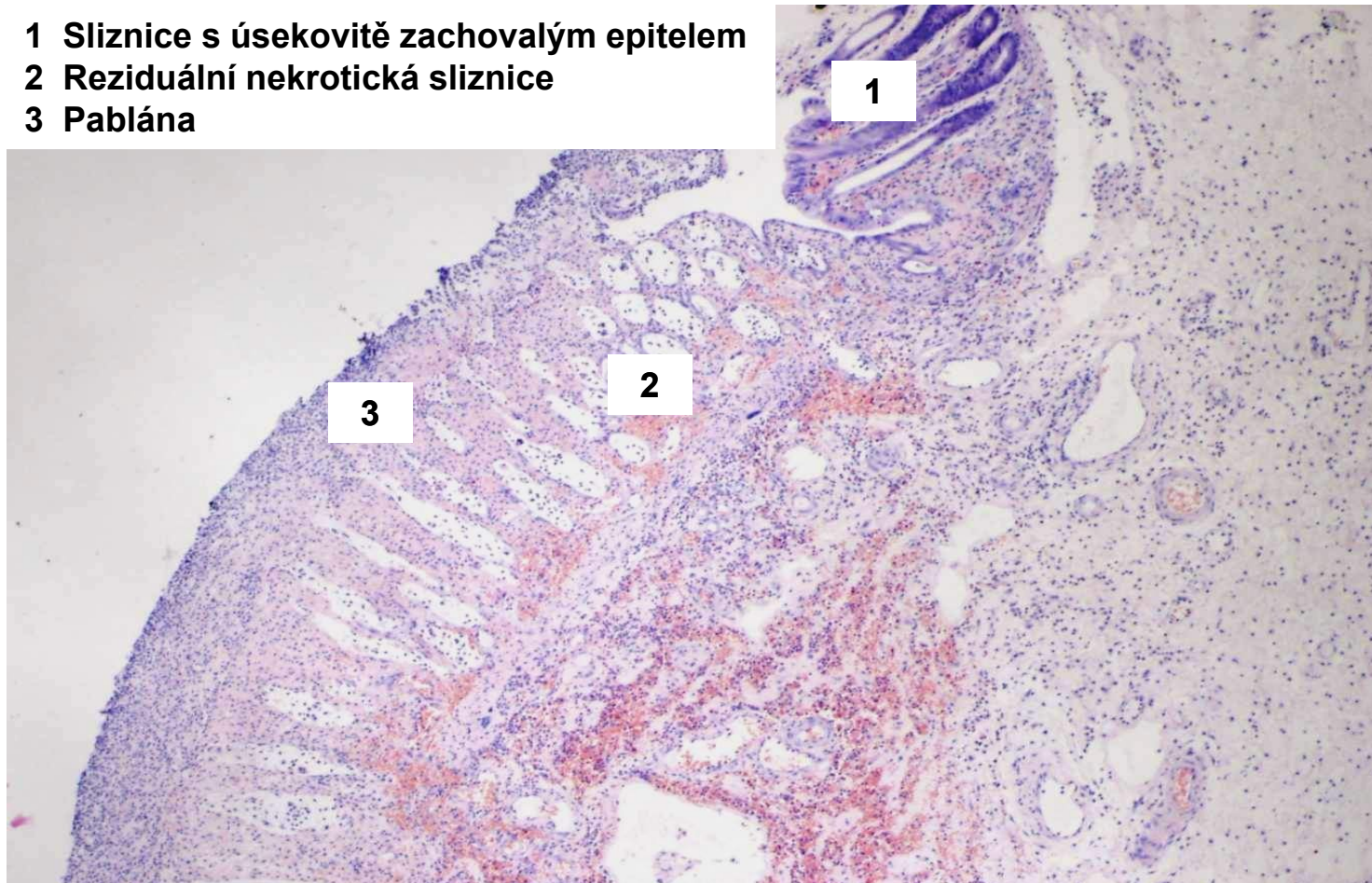

- endoskopický nález kopie

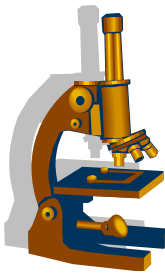


Pseudomembranózní kolitida

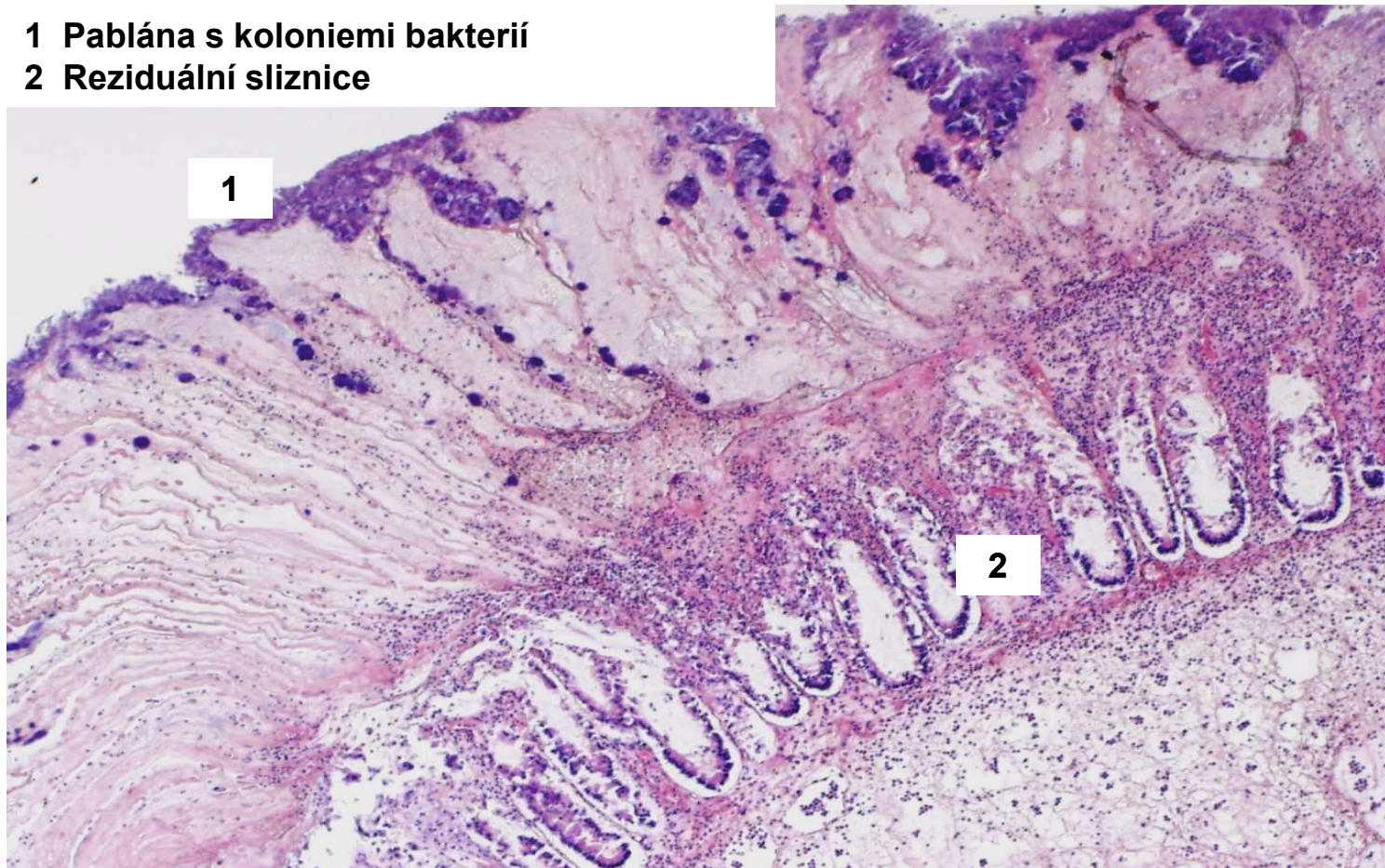
- 1 Sliznice s úsekovitě zachovalým epitelem
- 2 Reziduální nekrotická sliznice
- 3 Pablána



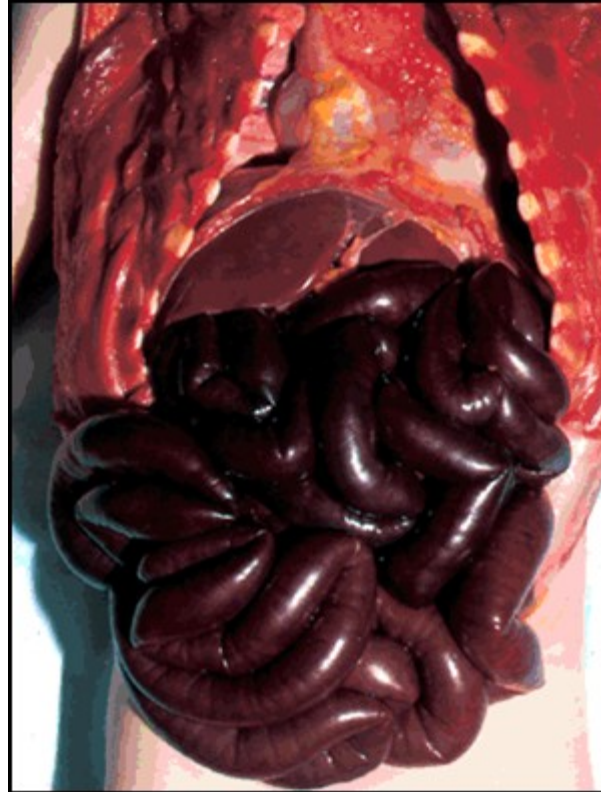
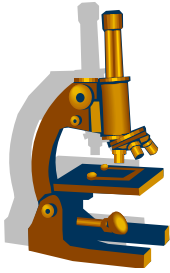
Pseudomembranózní kolitida (etiologie Clostridie)



- 1 Pablána s koloniemi bakterií
- 2 Reziduální sliznice



Hemoragická infarzace střeva



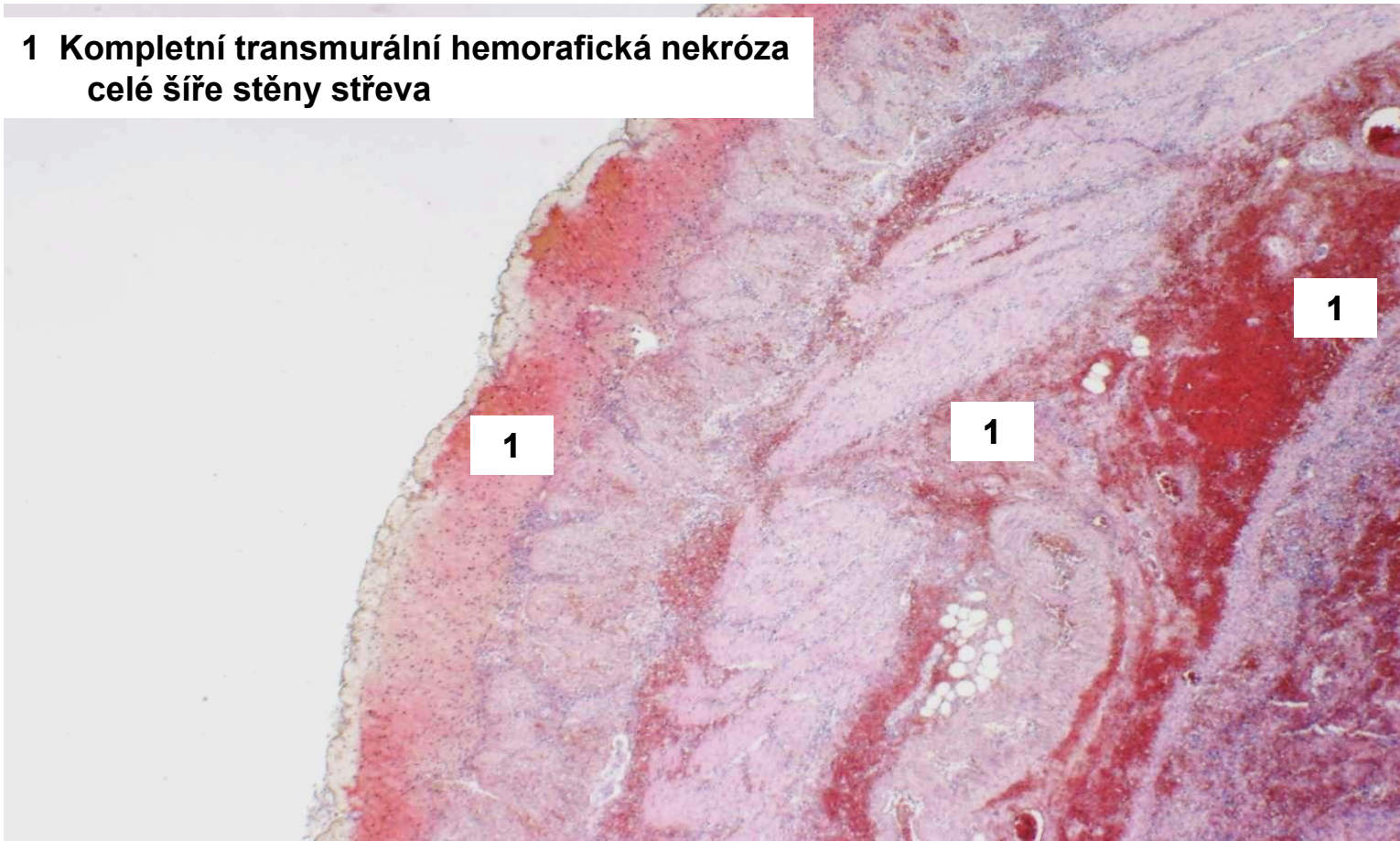
kopie

- důsledek ischemie střeva (okluzivní x neokluzivní)
- klinika: NPB způsobená nekrózou střeva

Hemoragická infarzace střeva



1 Kompletní transmurní hemoragická nekróza
celé šíře stěny střeva



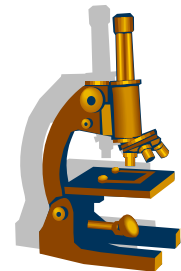
Polypy intestinální sliznice



A. Nenádorové polypy

- **hyperplastický polyp** (do 5 mm), nejčastější polyp střeva, minimální maligní potenciál, bez dysplázie, ale řazen mezi serrated léze (viz dále)
- **juvenilní polyp** hamartogenní; děti, rektum; soliterně i souč. syndromu AD (! vzniku adenomů a Ca)
- **Peutz- Jeghersův** hamartogenní; soliterní bez M potenciálu, i jako součást P-J syndromu - ! vzniku Ca pankreatu, plic, prsu, ovária
- dále např. **polyp lymfoidní** (=hyperplastický foliكل); **polyp zánětlivý** (při IBD)

Polypy intestinální sliznice



B I. Nádorové slizniční polypy

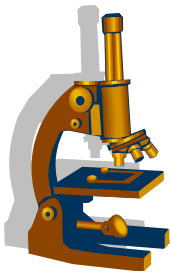
1. Konvenční adenomy

- tubulární adenom (menší, kulovitý, stopkatý)
- vilózní adenom (plochý sesilní, často HG dysplázie a vysoké riziko Ca)
- tubulovilózní adenom

2. Serrated léze

- hyperplastické polypy
- sesilní serrated léze (dříve adenomy/polypy)
- tradiční serrated adenomy

B II. Familiární syndromy



1/ Syndrom hereditární familiární polypózy

- **Familiární adenomatózní polypóza (FAP)**

AD - mutace APC tumor supresorového genu

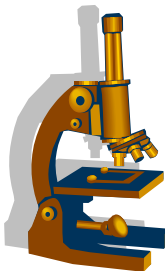
- **klasická FAP:**

- více než 100 adenomů kolorekta
- vznik karcinomu před 40. rokem

- **Gardnerův syndrom:**

- varianta FAP+ kožní tumory, osteomy, lipomy a fibromy

- **další varianty: viz učebnice**

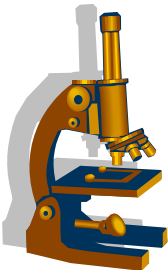


2/ Lynchův syndrom

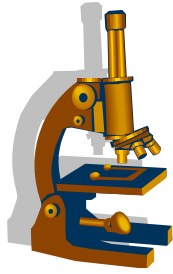
- hereditární nepolypózní kolorektální karcinom, AD
- cca 3% CRC
- mutace mismatch repair genů
- u mladších: o 10-20 let dříve než u téhož sporadického Ca
- riziko vzniku i jiných Ca (endometrium, ovarium, tenké střevo, pankreas, vývodných cest močových, mozek, kůže...)

- varianty Lynchova syndromu: viz učebnice

Serrated léze/ polypy

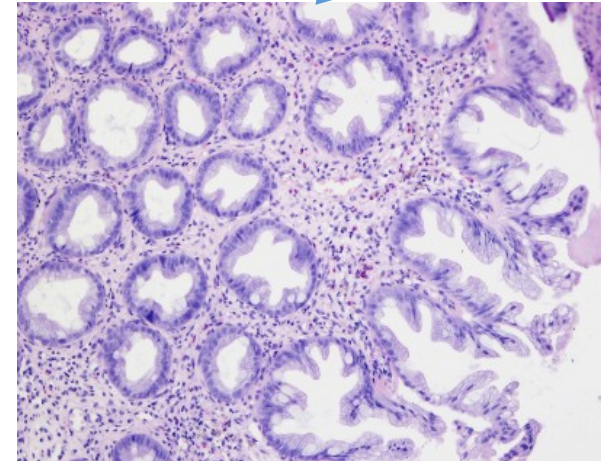
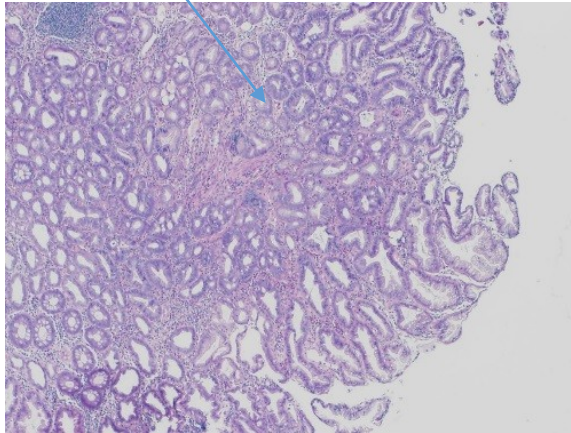


- zvláštní vyčleněná heterogenní skupina polypózních lézí typické zoubkovité (pilovité) morfologie, řazená spolu s adenomy k intraepiteliálním neopláziím
- klasifikace: dysplastické a nedysplastické (viz dále)

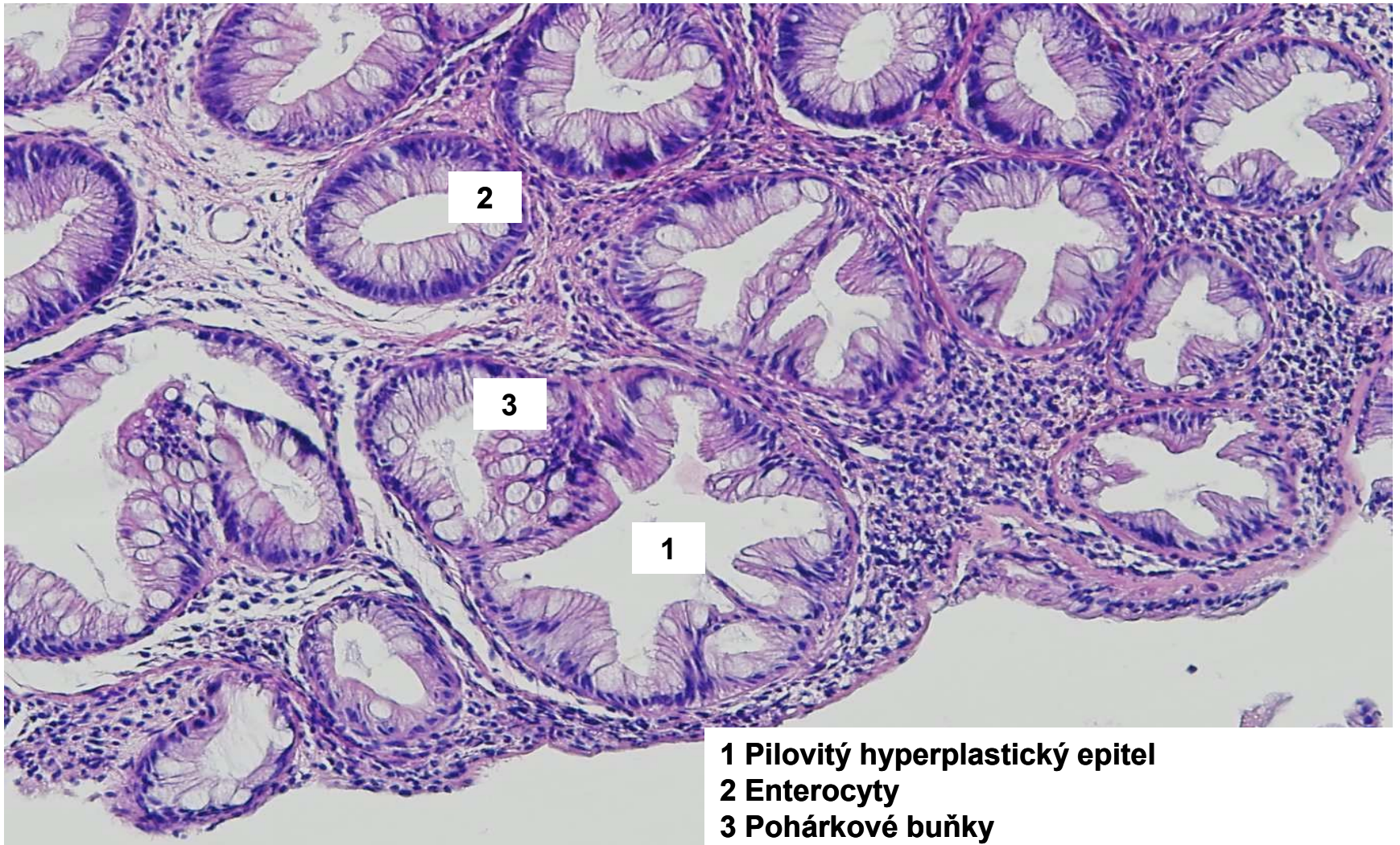
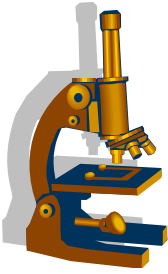


Pilovité/serrated léze – prekancerózy CRC

- Serrated/pilovité léze
 - hyperplastický polyp
 - sesilní serrated léze bez dysplázie/ s dysplázií
 - tradiční serrated adenom

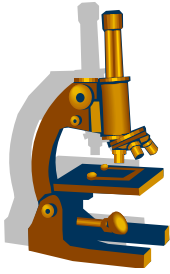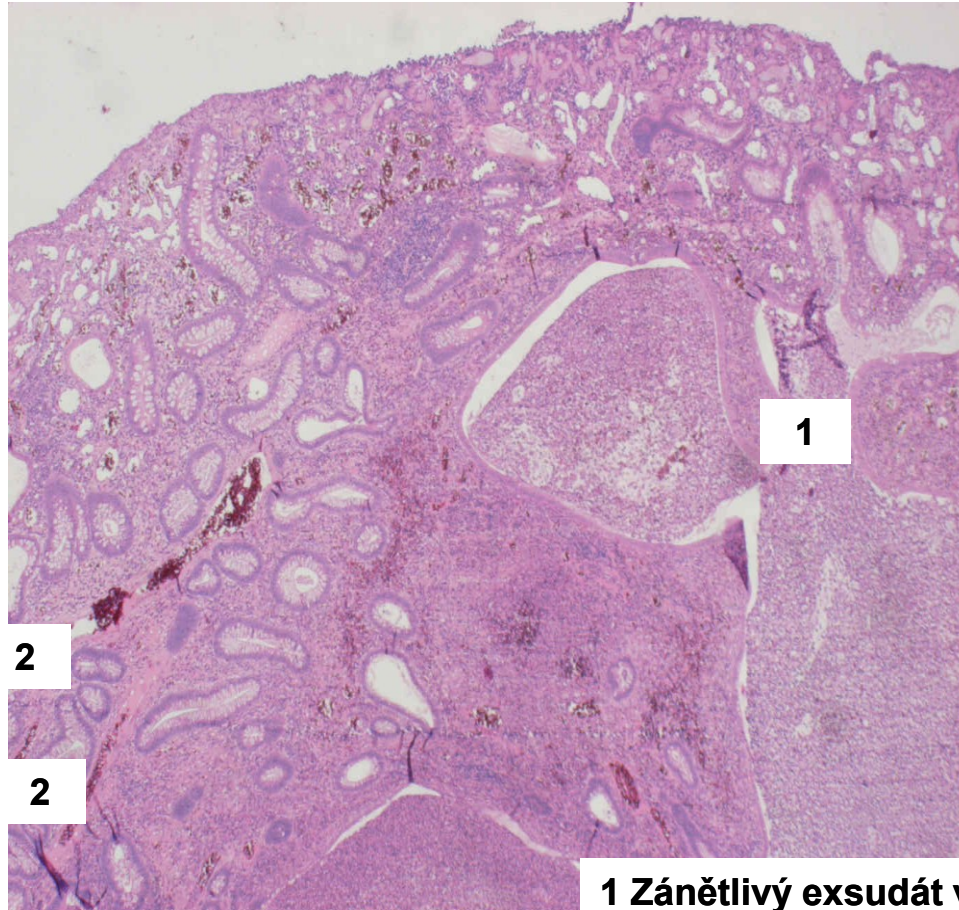


Colon – hyperplastický polyp



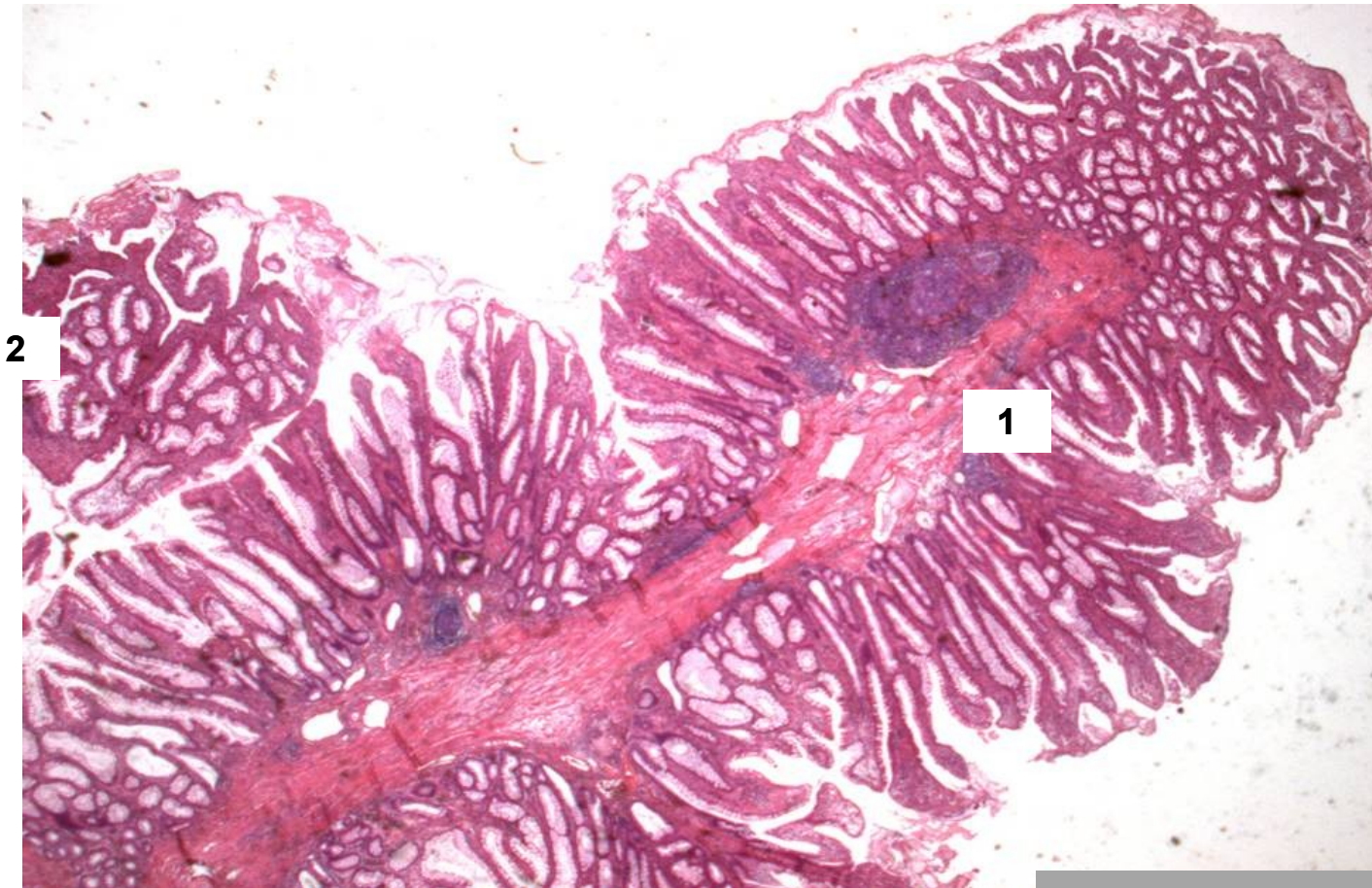
- 1 Pilovitý hyperplastický epitel**
- 2 Enterocyty**
- 3 Pohárkové buňky**

Colon, část juvenilního polypu



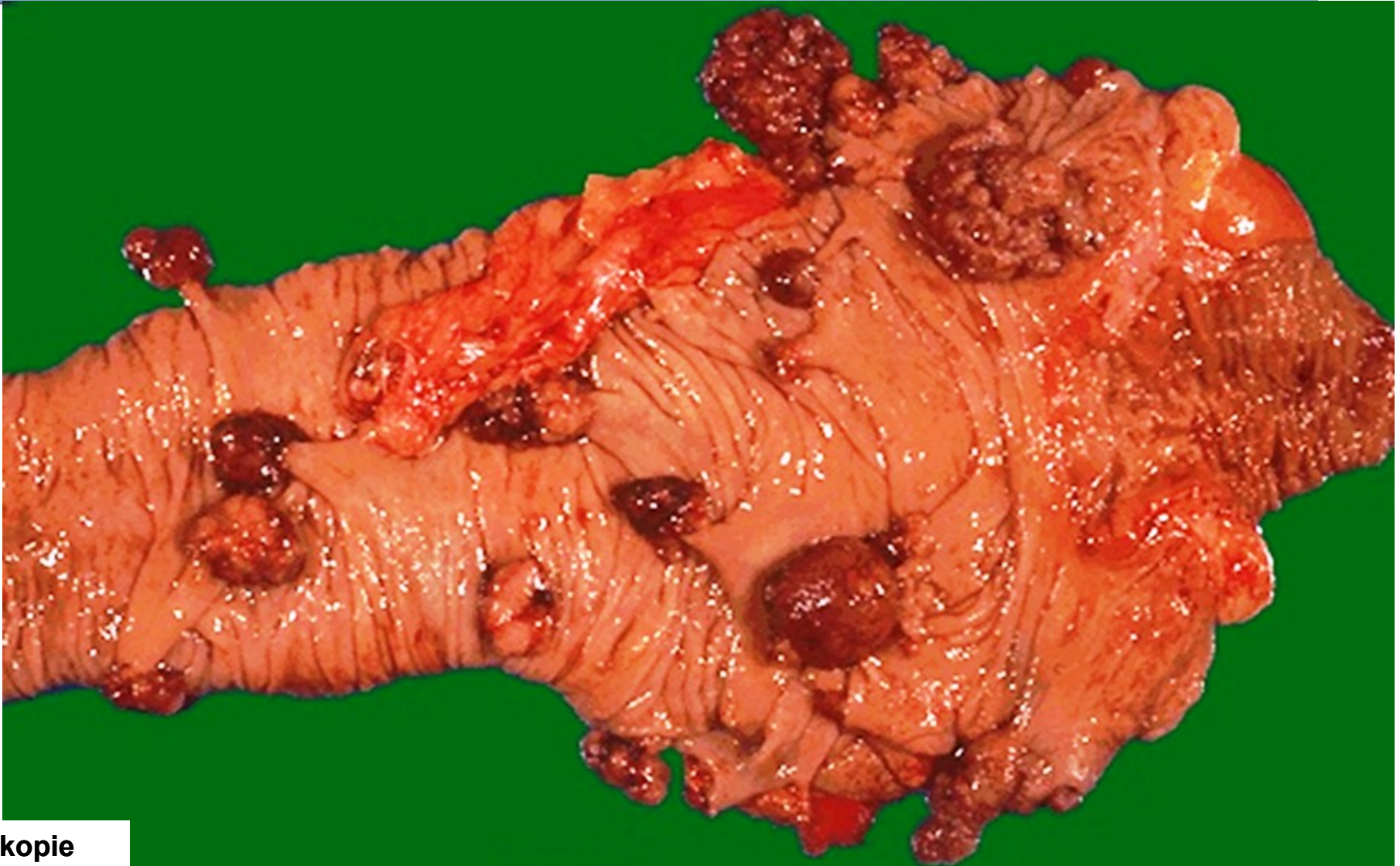
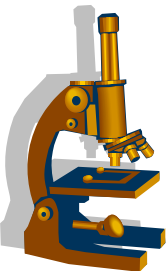
- 1** Zánětlivý exsudát v cysticky dilatovaných atypických kryptách
2 Tubulární formace vystlané pravidelným epitelem tlustého střeva

Colon, část hamartogenního P-J polypu



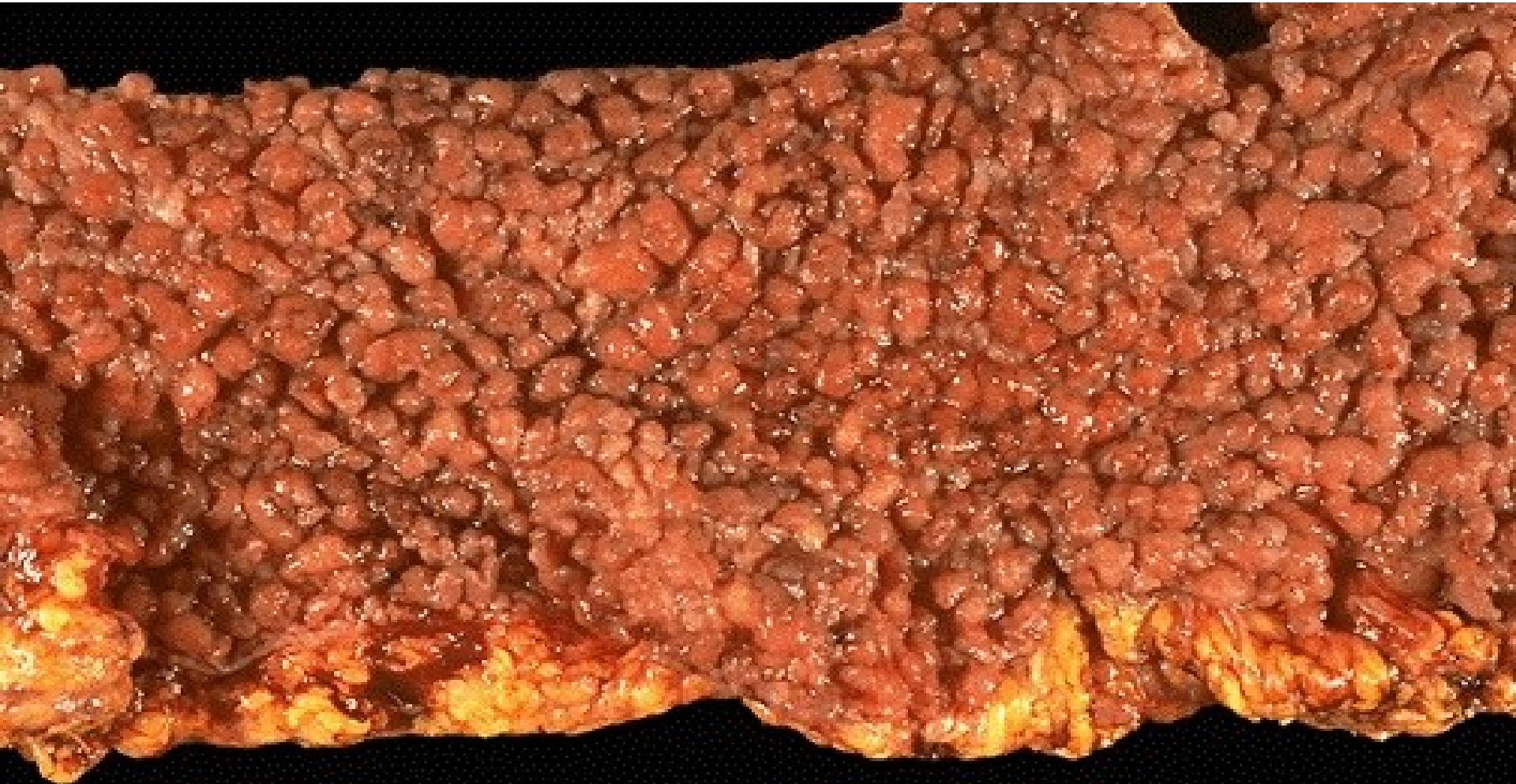
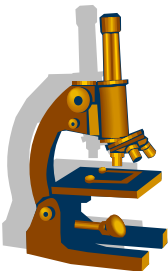
- 1 Stroma polypu
- 2 Povrchový epitel

Adenomové polypy



kopie

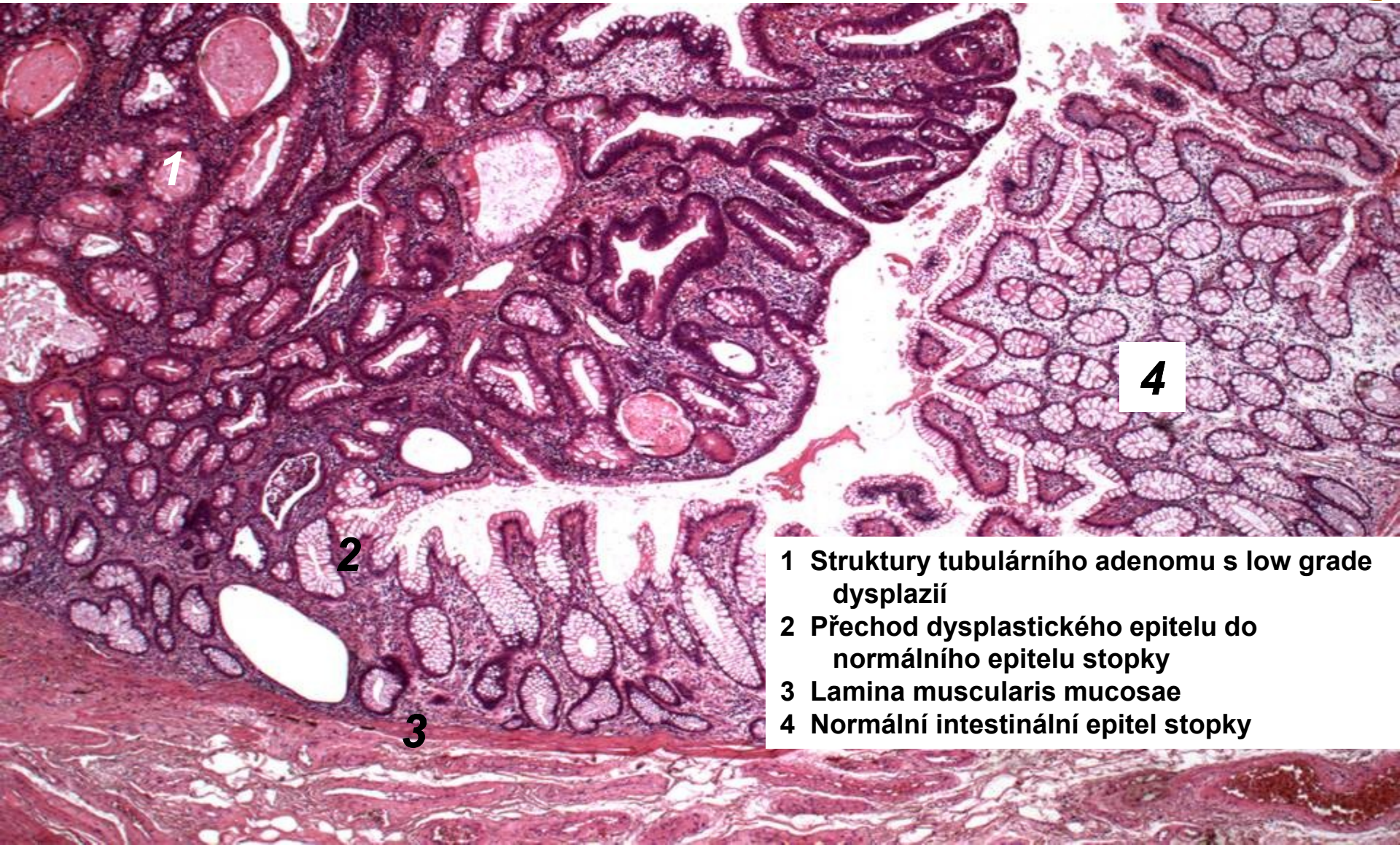
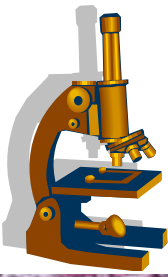
Polypóza tlustého střeva



kopie

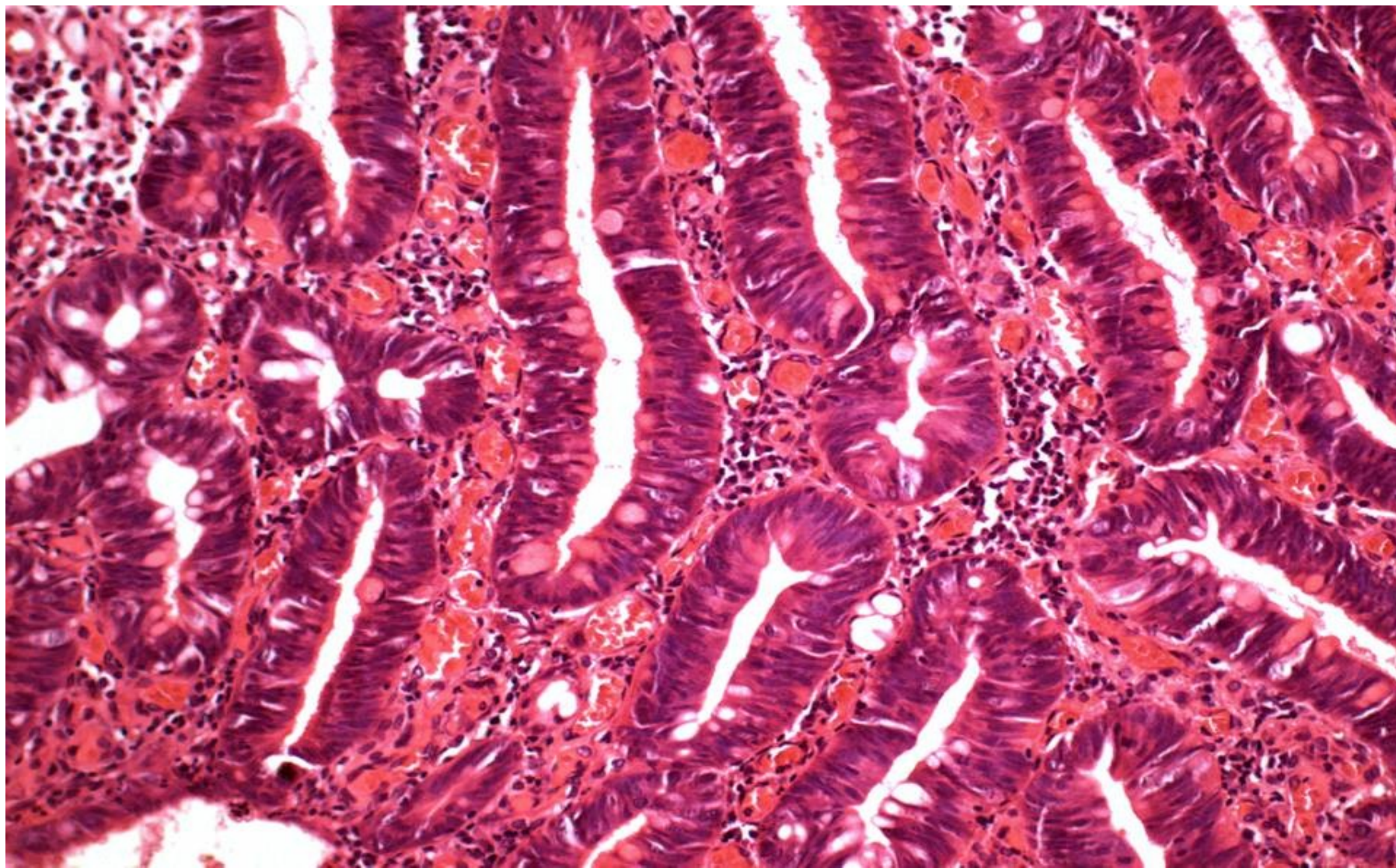
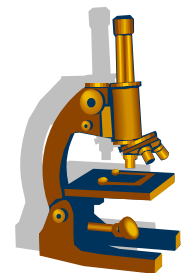
Tubulární adenom

– přechod dysplastického epitelu

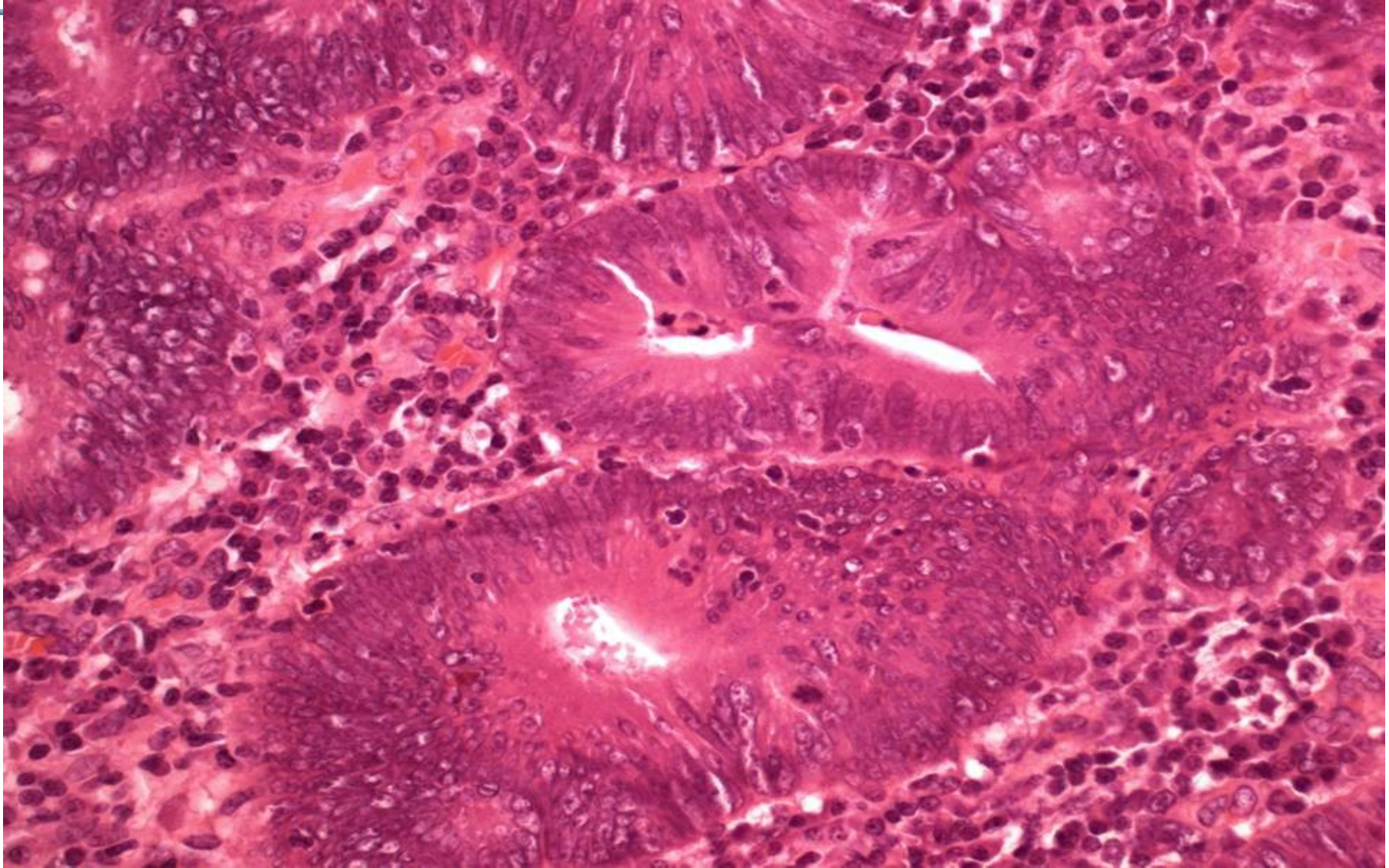
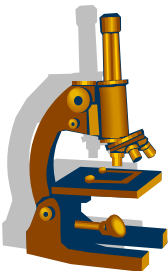


- 1 Struktury tubulárního adenomu s low grade dysplazií
- 2 Přechod dysplastického epitelu do normálního epitelu stopy
- 3 Lamina muscularis mucosae
- 4 Normální intestinální epitel stopy

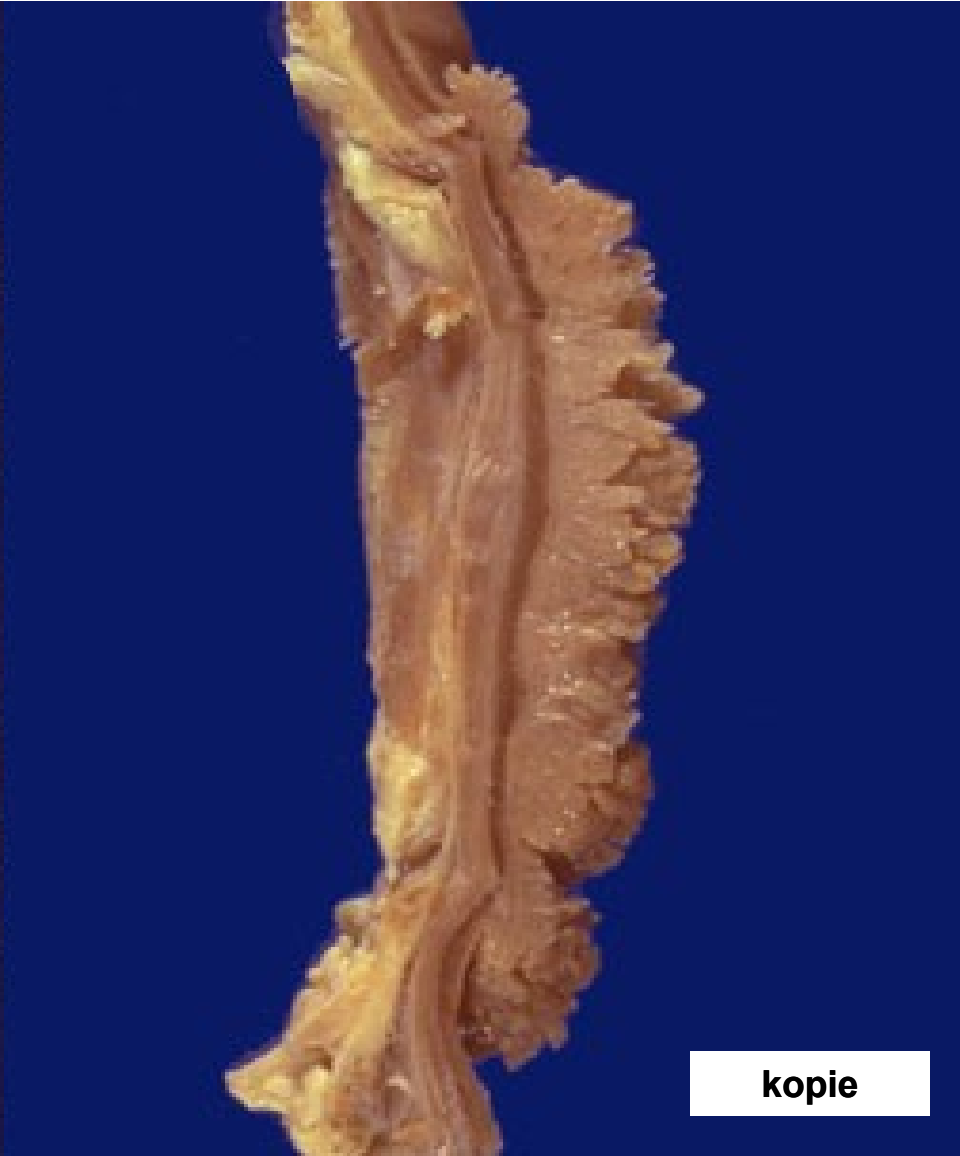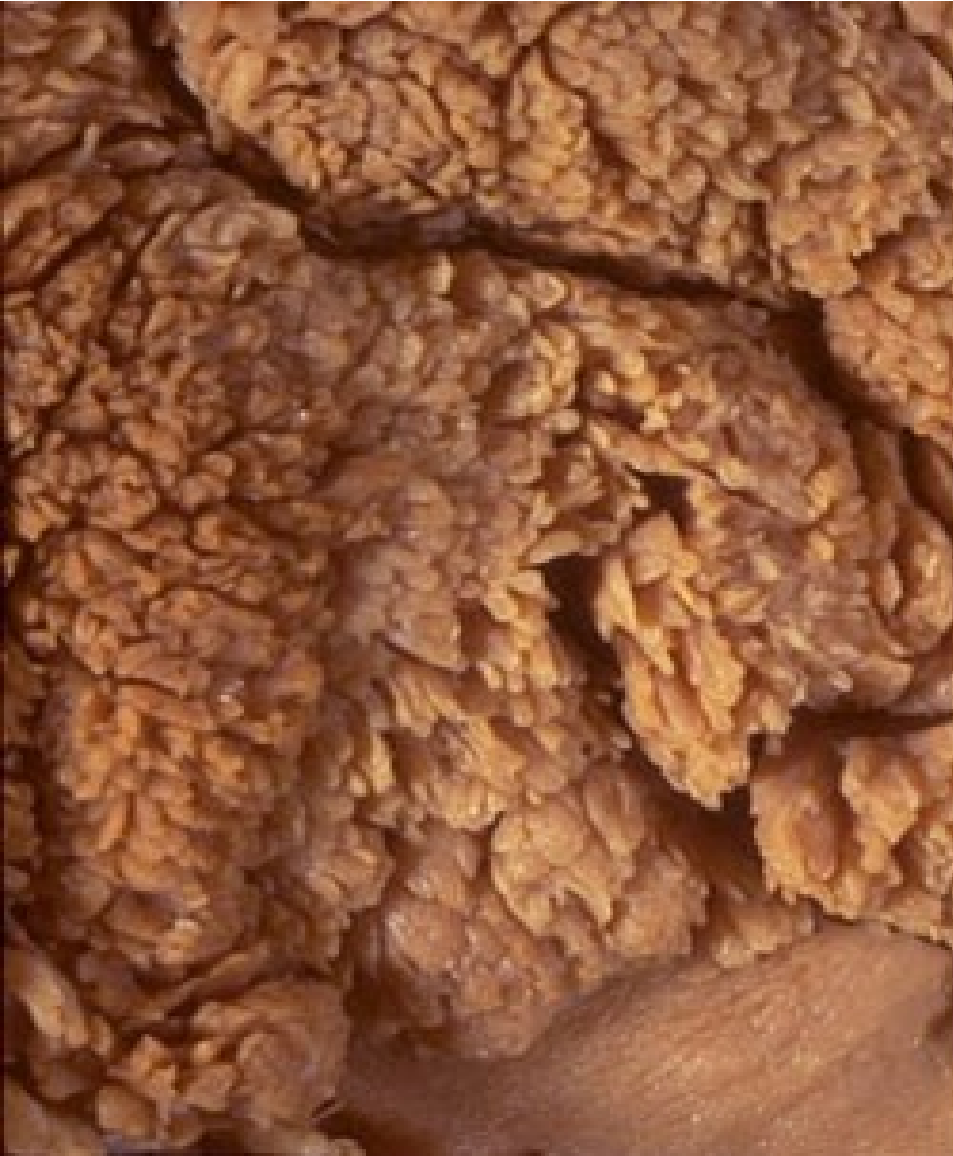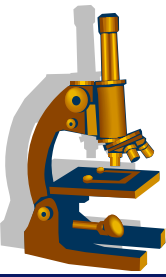
Tubulární adenom – low grade dysplazie



Tubulární adenom – high grade dysplazie

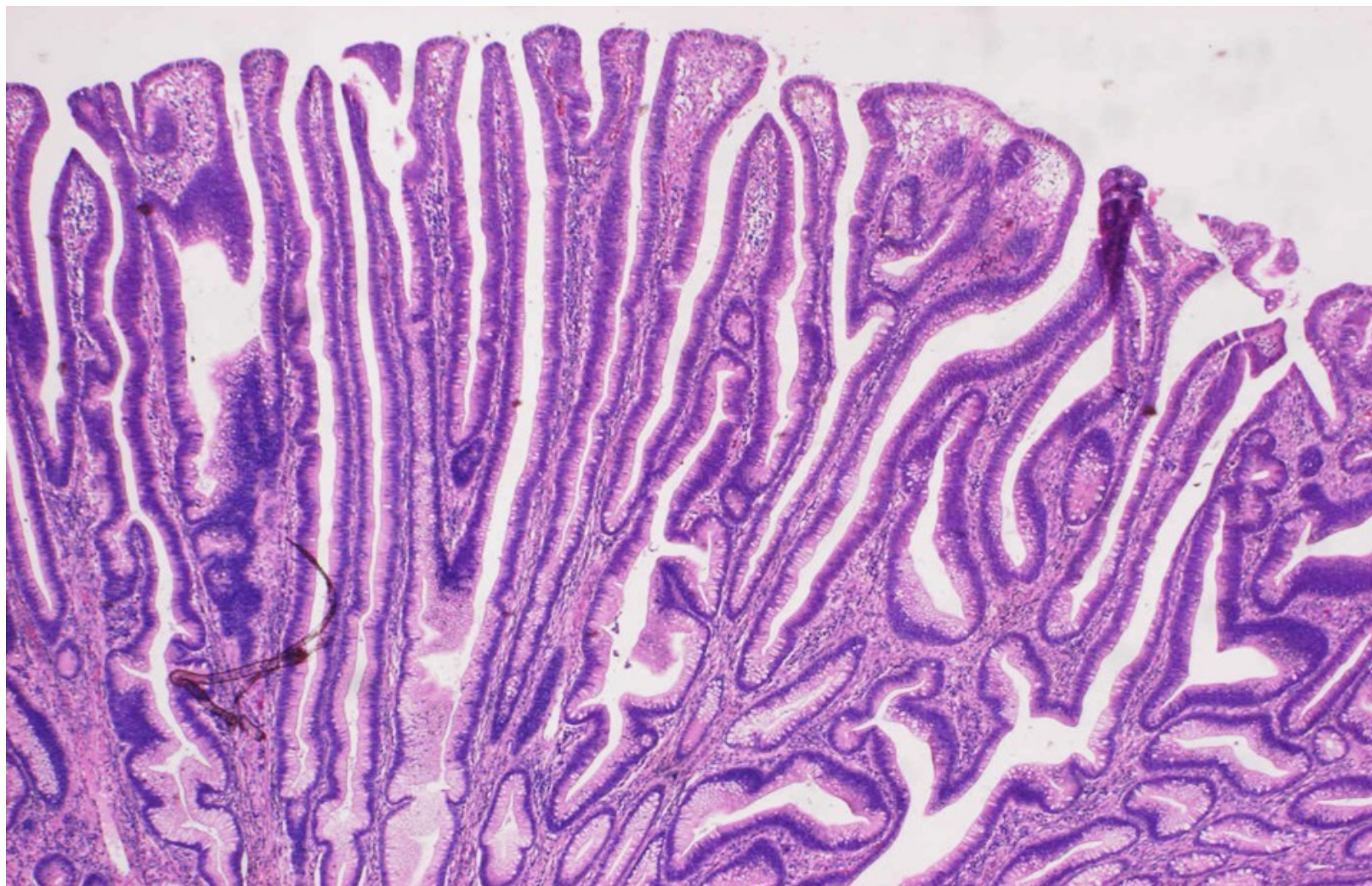
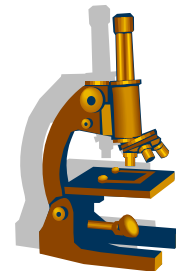


Vilózní adenom

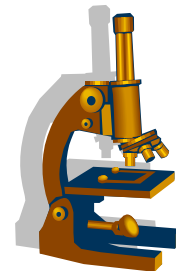


kopie

Vilózní adenom

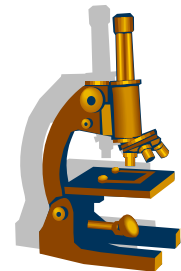


Kolorektální karcinom (CRC)



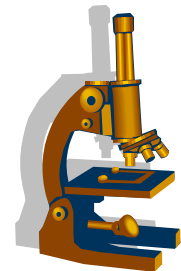
- celosvětově 3. nejčastější maligní tumor
- V ČR velmi vysoká incidence
- adenokarcinom, definovaný invazí nádorových buněk **do submukózy**, čímž získává maligní potenciál
- RF:
 - zvýšený příjem: energie, cukrů, červeného masa, tuků
 - snížený příjem: vláknina, vitamíny A,C,E - ovoce, zelenina
 - sedavý styl života, alkohol
- predisponující faktory:
 - polypóza
 - ulcerózní kolitida

Kolorektální karcinom



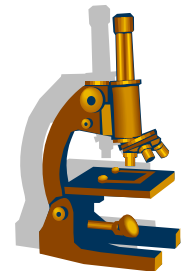
- Makro:
 - exofytické
 - polypózní
 - endofytické
 - ulcerace s navalitymi okraji
 - anulární
 - po obvodu střeva
 - infiltrující
 - nejméně časté, typu linitis plastica
- prox. kolon- pravostranné- většinou exofytické ložiskovité, dlouho klinicky němé
- dist. kolon - levostranné- brzy stenóza, ileus - dg. relativně časná

Kolorektální karcinom



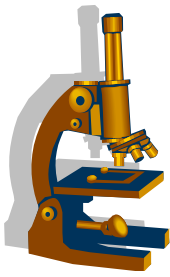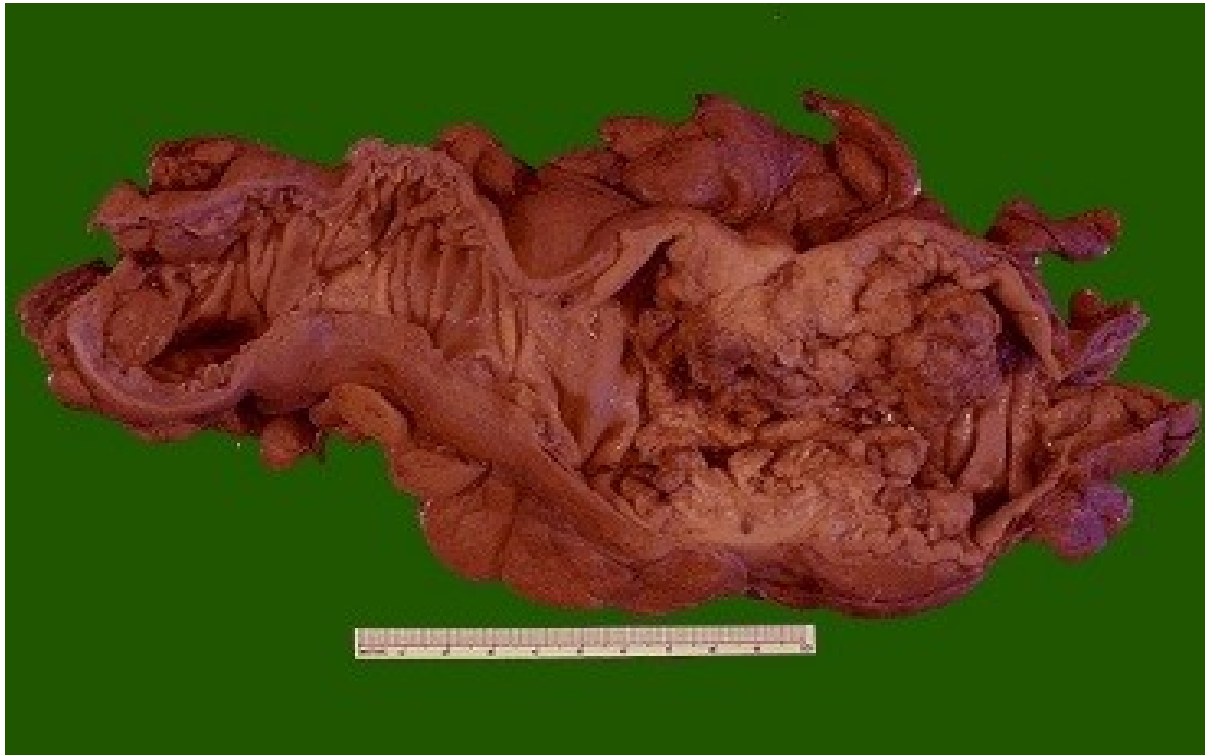
- Mikro:
 - adenokarcinom tubulární nejčastější (nyní AdenoCa NOS)
 - další varianty adenokarcinomu:
 - medulární
 - serrated
 - mucinózní
 - Ca z buněk pečetního prstene
 - vzácně subtypy karcinomu:
 - adenoskvamózní, vřetenobuněčný, spinocelulární.....

Kolorektální karcinom

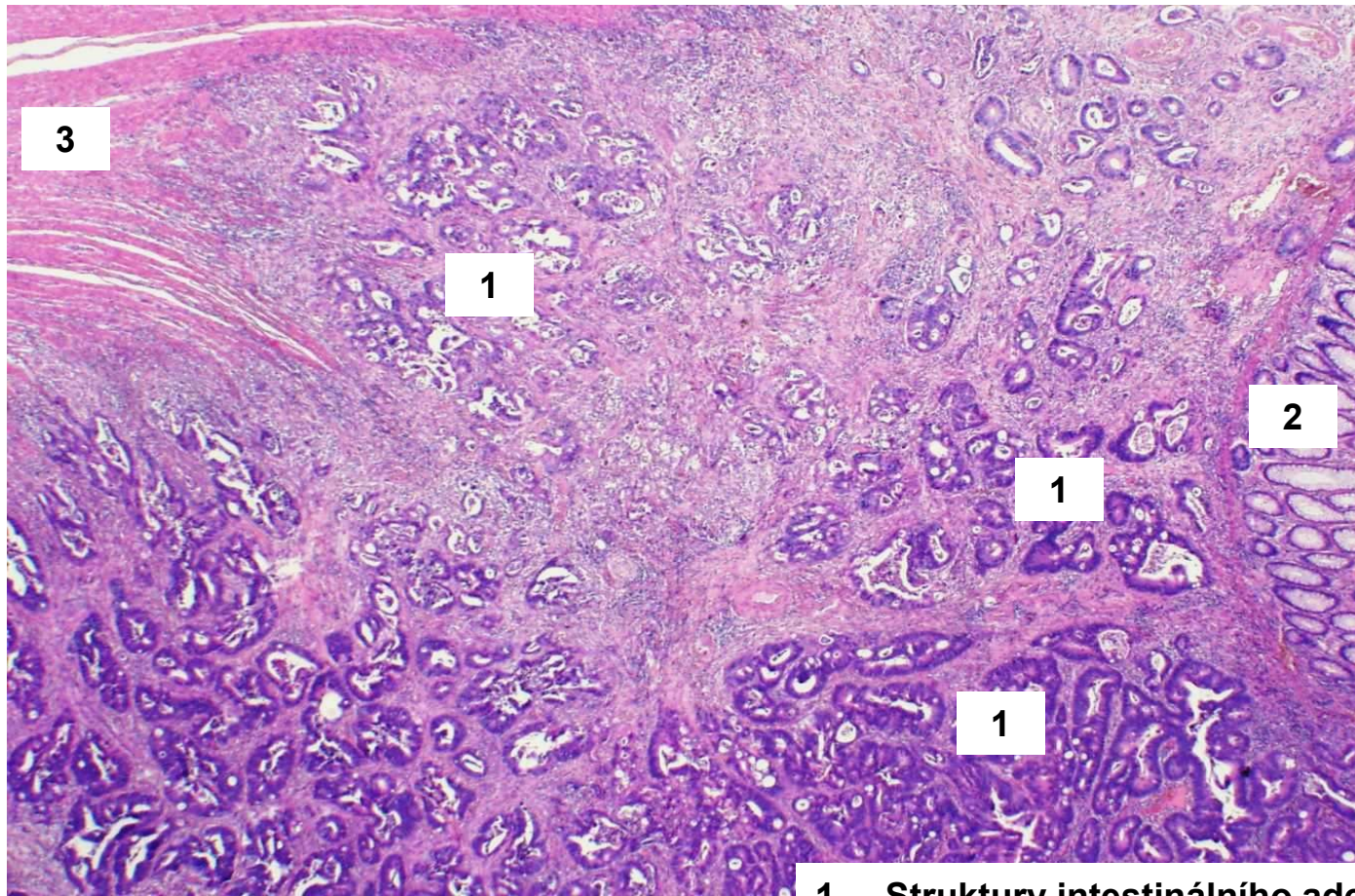
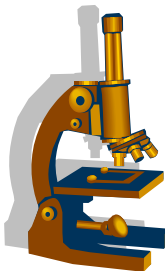


- Progrese karcinomu dle TNM klasifikace
 - pTis omezený na sliznici (100% 5ti- leté přežití, bez meta)
 - pT1 invaze do submukózy
 - pT2 do m. propria
 - pT3 subseróza
 - pT4 prorůstání do okolí
- Přítomnost metastáz (lymfogenně i hematogenně) zhoršuje prognózu
- Průměrné 5ti leté přežití 40-90%

Adenokarcinom tlustého střeva

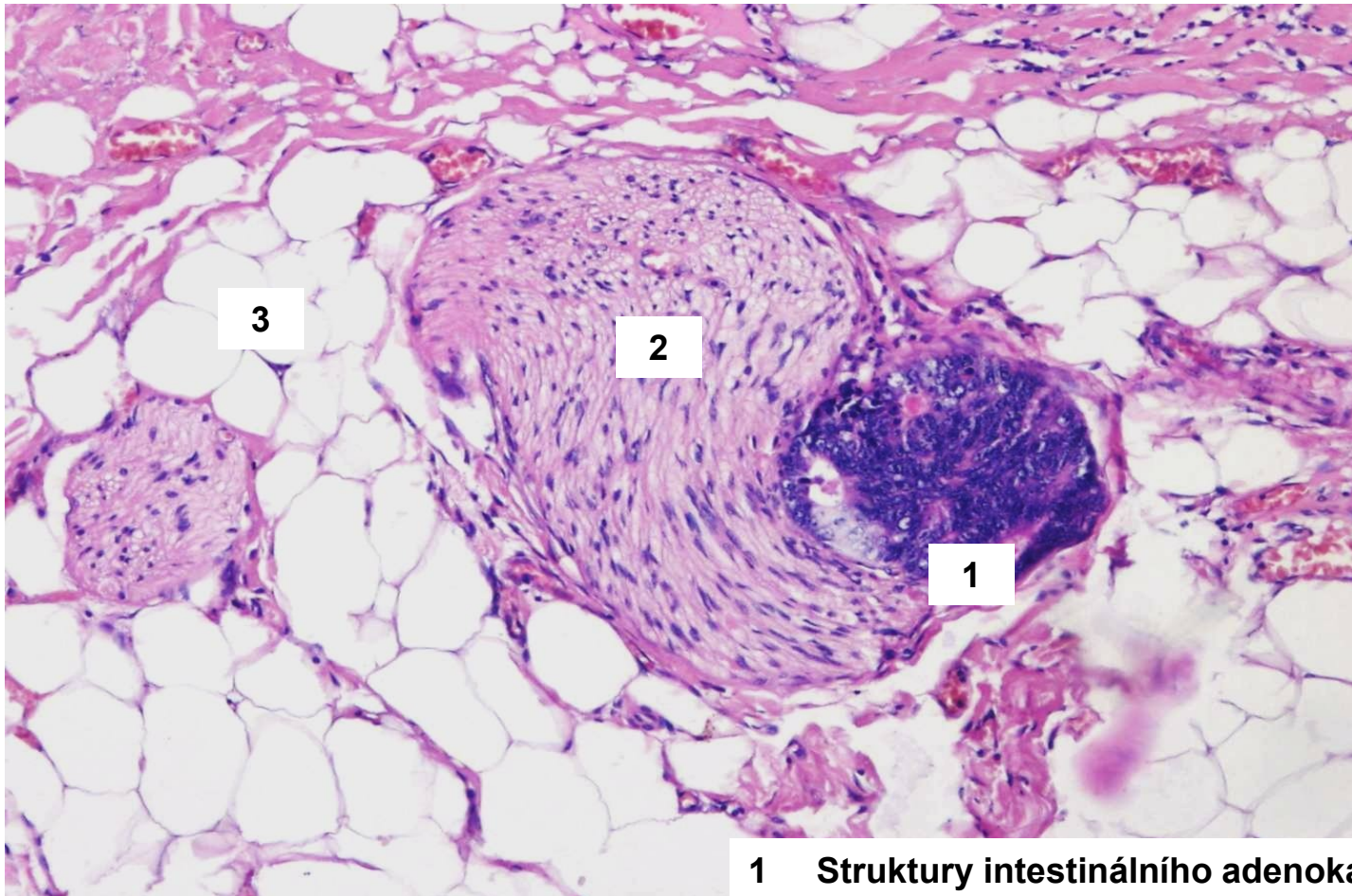
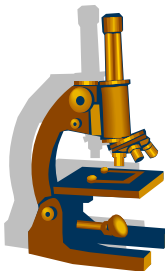


Adenokarcinom tlustého střeva

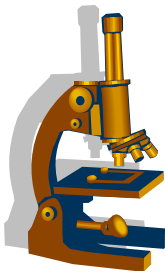


- 1 Struktury intestinálního adenokarcinomu
- 2 Epiteliální kryt kolon
- 3 Muscularis propria

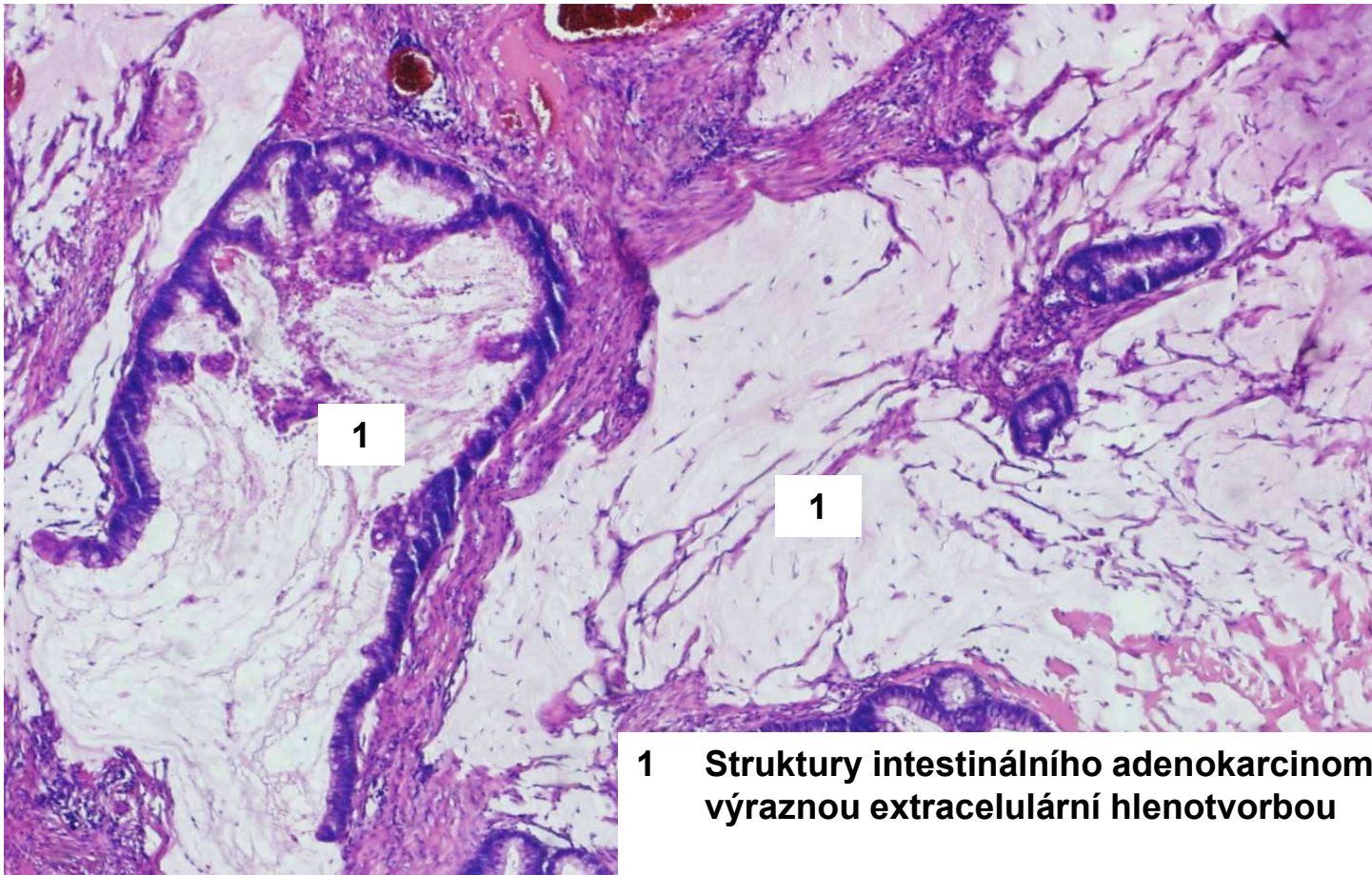
Adenokarcinom tlustého střeva



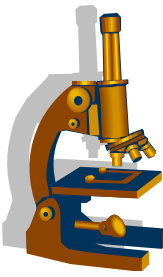
- 1 Struktury intestinálního adenokarcinomu perineurálně
- 2 Periferní nerv
- 3 Perikolická tuková tkáň



Adenokarcinom tlustého střeva

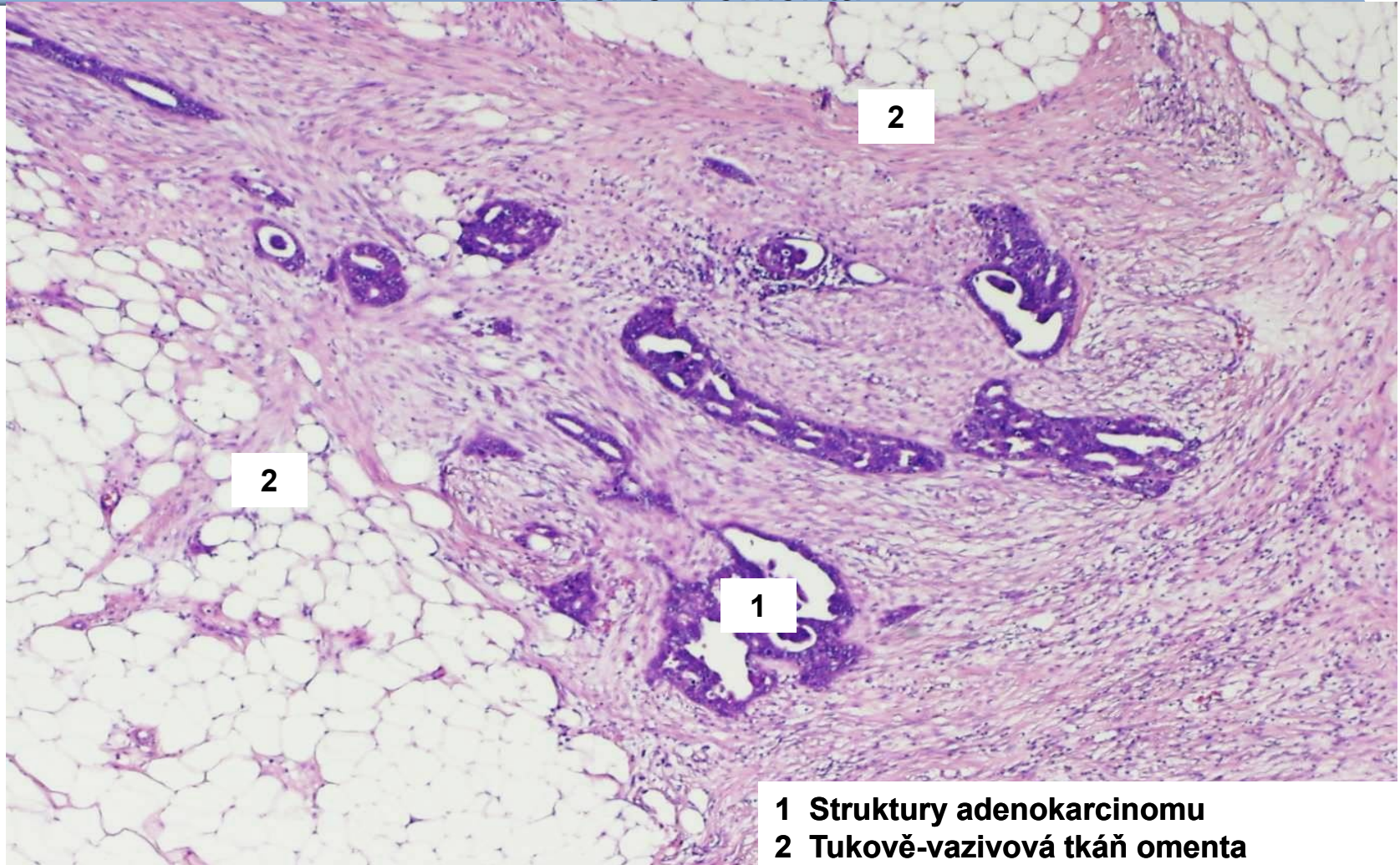


1 Struktury intestinálního adenokarcinomu s výraznou extracelulární hlenotvorbou



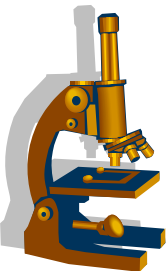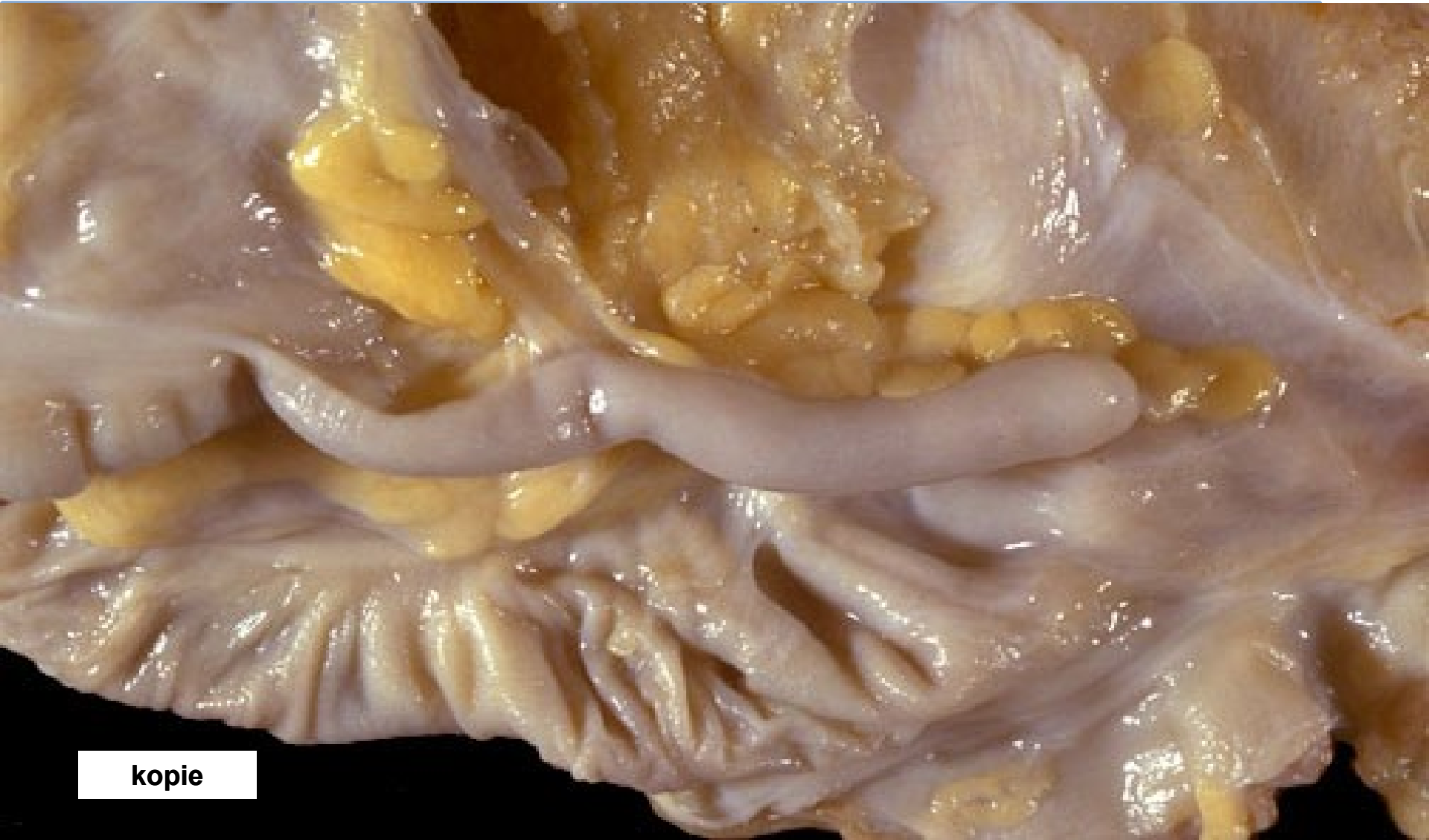
Karcinomatóza peritonea

šíření adenokarcinomu v peritoneální dutině
– excize z omenta



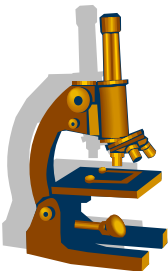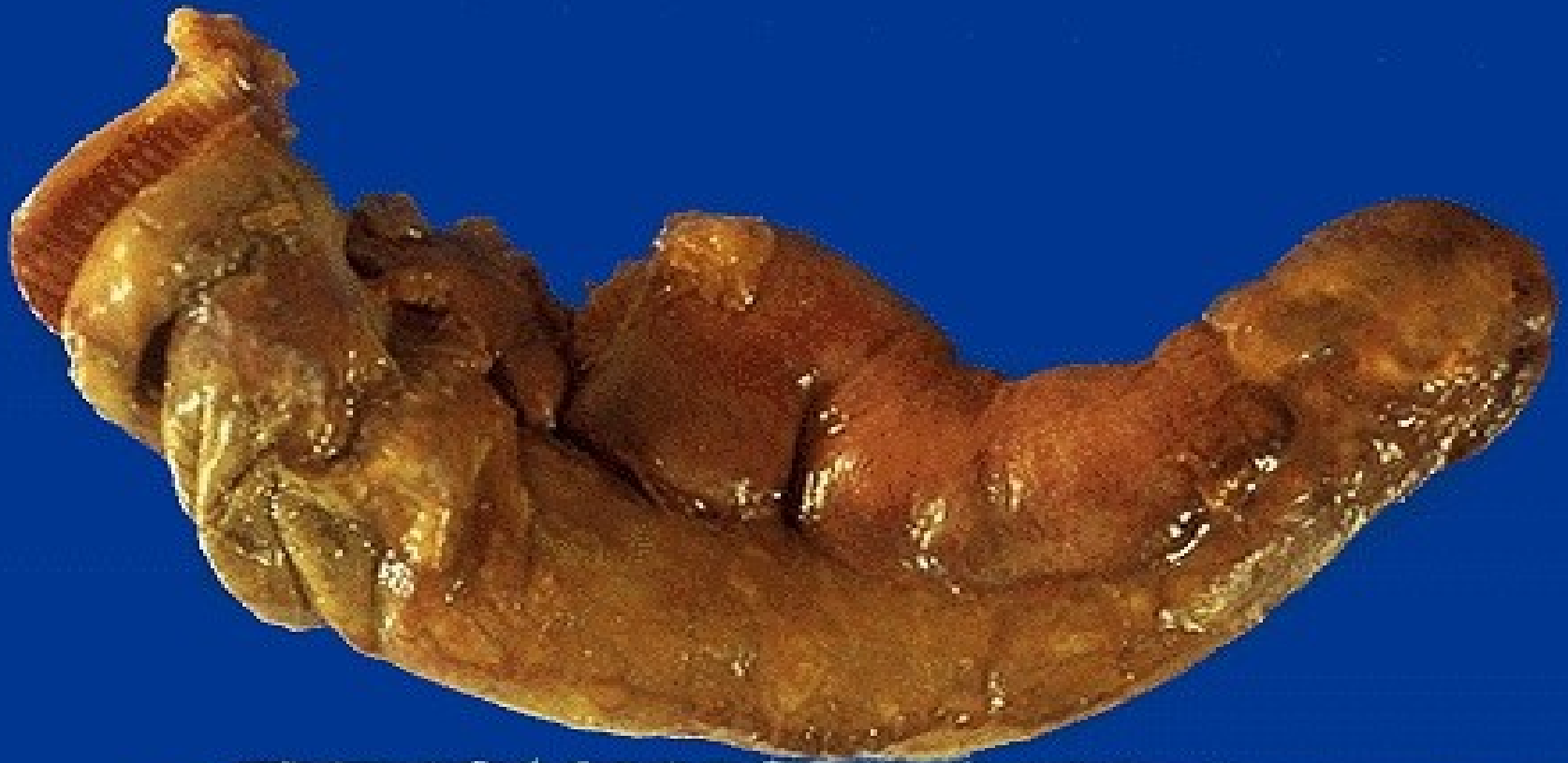
1 Struktury adenokarcinomu
2 Tukově-vazivová tkáň omenta

Apendix - norma

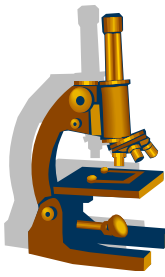


kopie

Apendix - periapendicitida



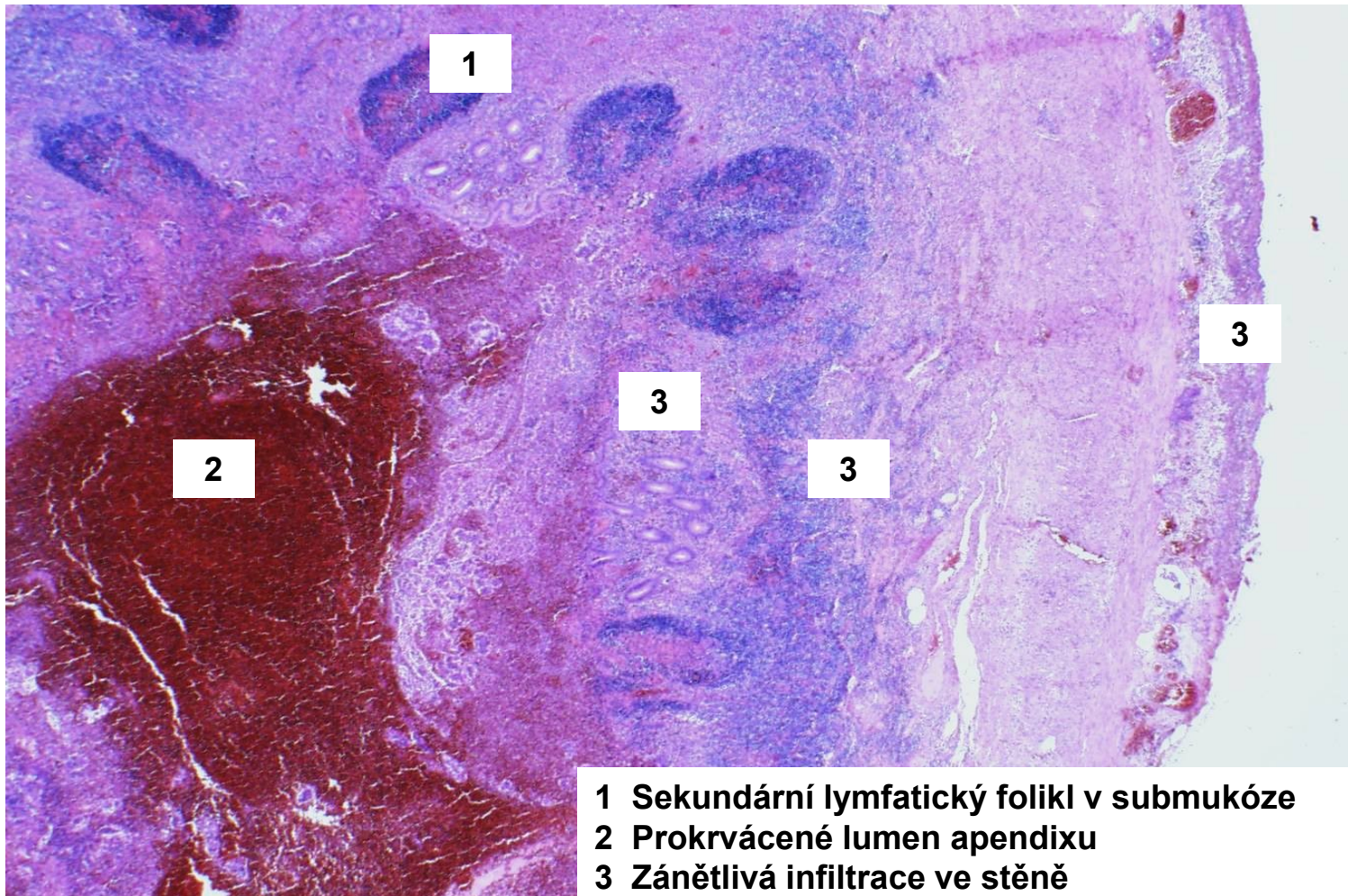
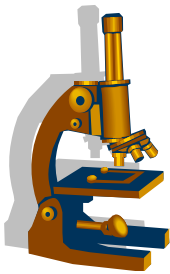
kopie



Apendicitida

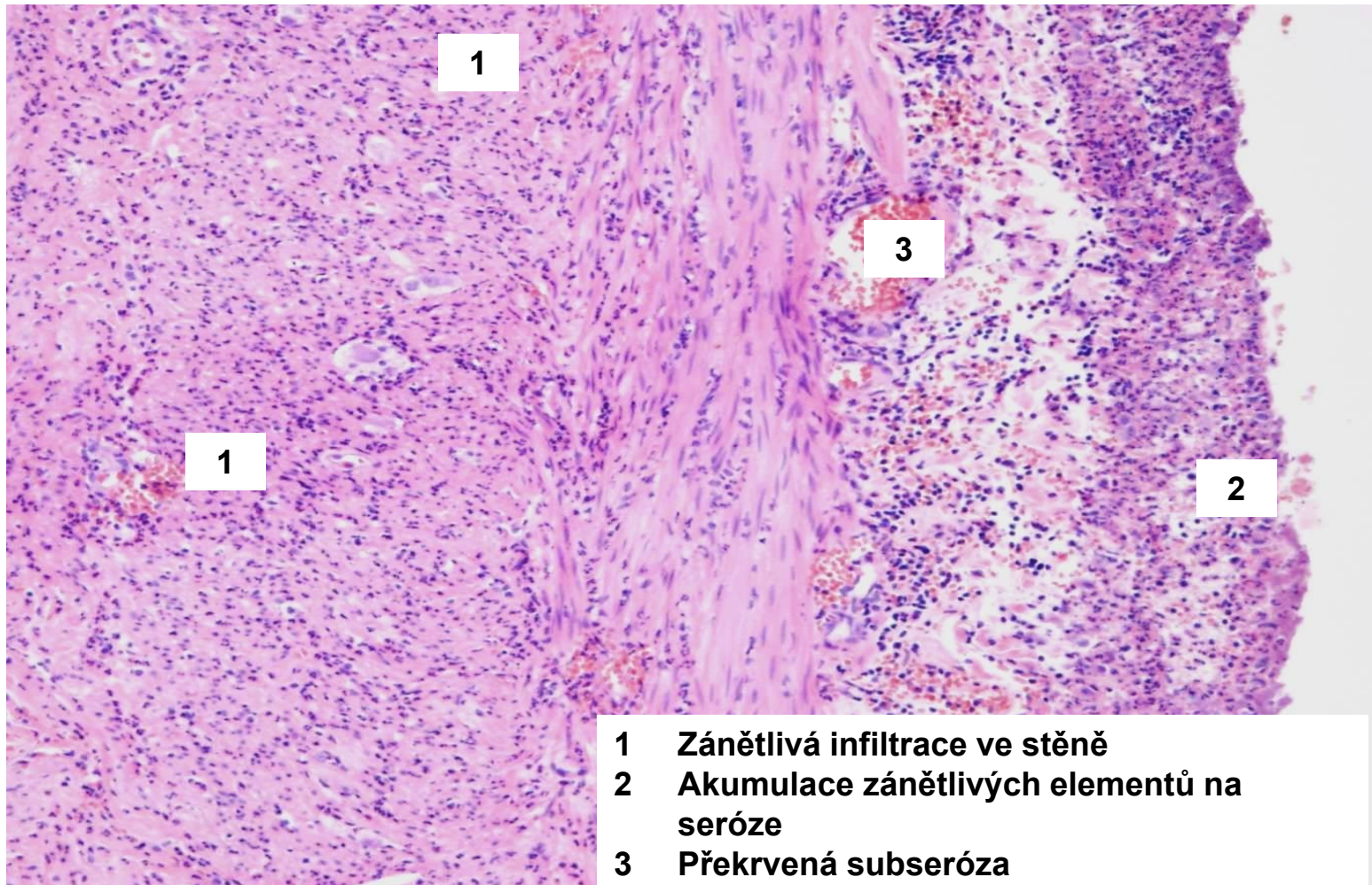
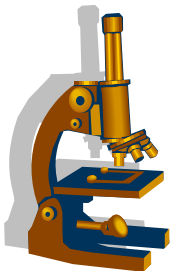
- Příčiny: ? koprostáza>ischemie stěny>průnik bakterií do stěny= zánět katarální, flegmonózní
- Při trombóze cév mezenteriola>ischemická nekróza stěny>průnik bakt. sekundárně= zánět gangrenózní
- Komplikace:
 - peritonitis
 - periapendikální absces
 - portální pyemie
 - srůsty

Flegmonózní apendicitida přehled



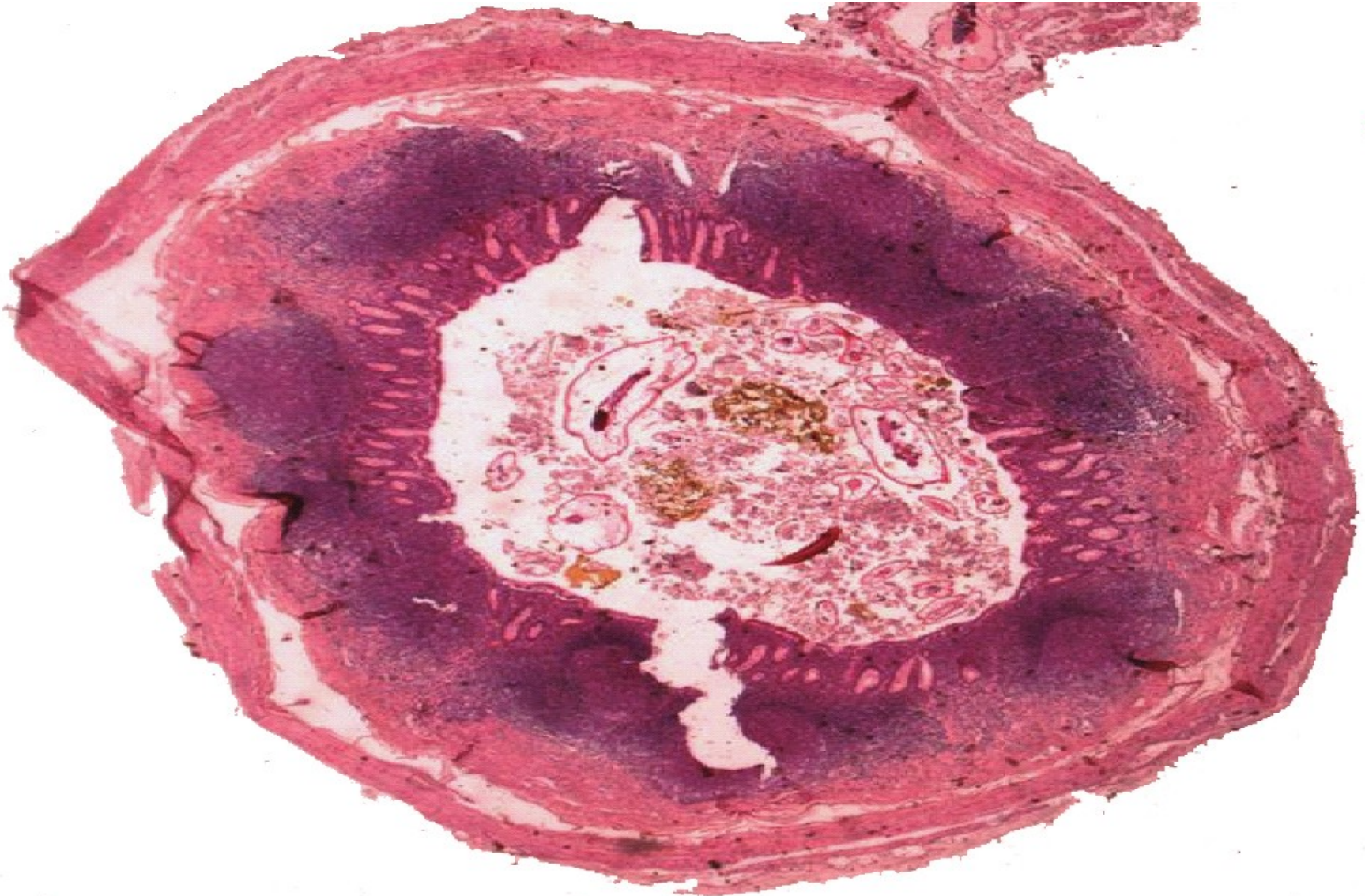
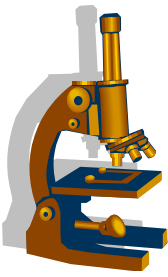
- 1 Sekundární lymfatický foliкул v submukóze
- 2 Prokrvácené lumen apendixu
- 3 Zánětlivá infiltrace ve stěně

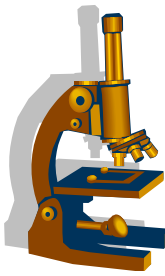
Flegmonózní apendicitida detail



- 1 Zánětlivá infiltrace ve stěně
- 2 Akumulace zánětlivých elementů na seróze
- 3 Překrvená subseróza

Parazitární apendikopatie – roup dětský v lumen





Neuroendokrinní neoplázie

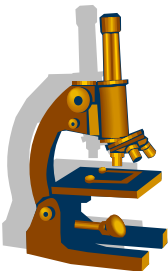
- **koncept neuroendokrinních neoplázií v gastro-entero-pankreatickém systému (GEP-NEN)**
- **histologická klasifikace**
 - neuroendokrinní tumory (dobře diferencované) a karcinomy (špatně diferencované)
 - NET G1
 - NET G2
 - NET G3
 - NEC velkobuněčný nebo malobuněčný typ
 - MiNEN smíšená neuroendokrinní- neendokrinní neoplázie/karcinom

Neuroendokrinní neoplázie (NEN)



- **původ z neuroendokrinních či prekursor. bb. sliznice GIT**
- nejčastěji **v ileu a appendixu (80%)** vznik z EC buněk - produkce serotoninu: tzv. „klasický karcinoid“ v appendixu většinou dobrá prognóza
- **všechny NEN** (až na několik vyjímek) **hodnoceny jako maligní** v různém stupni

GEP-NEN



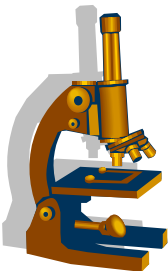
klasifikace:

- dle lokalizace
- dle typu humorálního produktu

makro:

- NET: malé okrouhlé či ploché uzly žlutavé barvy, zasahující nestejně hluboko do stěny, na povrchu intaktní nebo ulcerovaná sliznice, někdy prominují do lumen
- NEC: makroskopicky neodlišitelný od adenokarcinomu

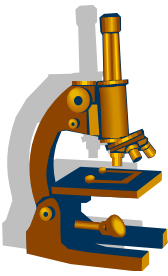
GEP-NEN



mikro:

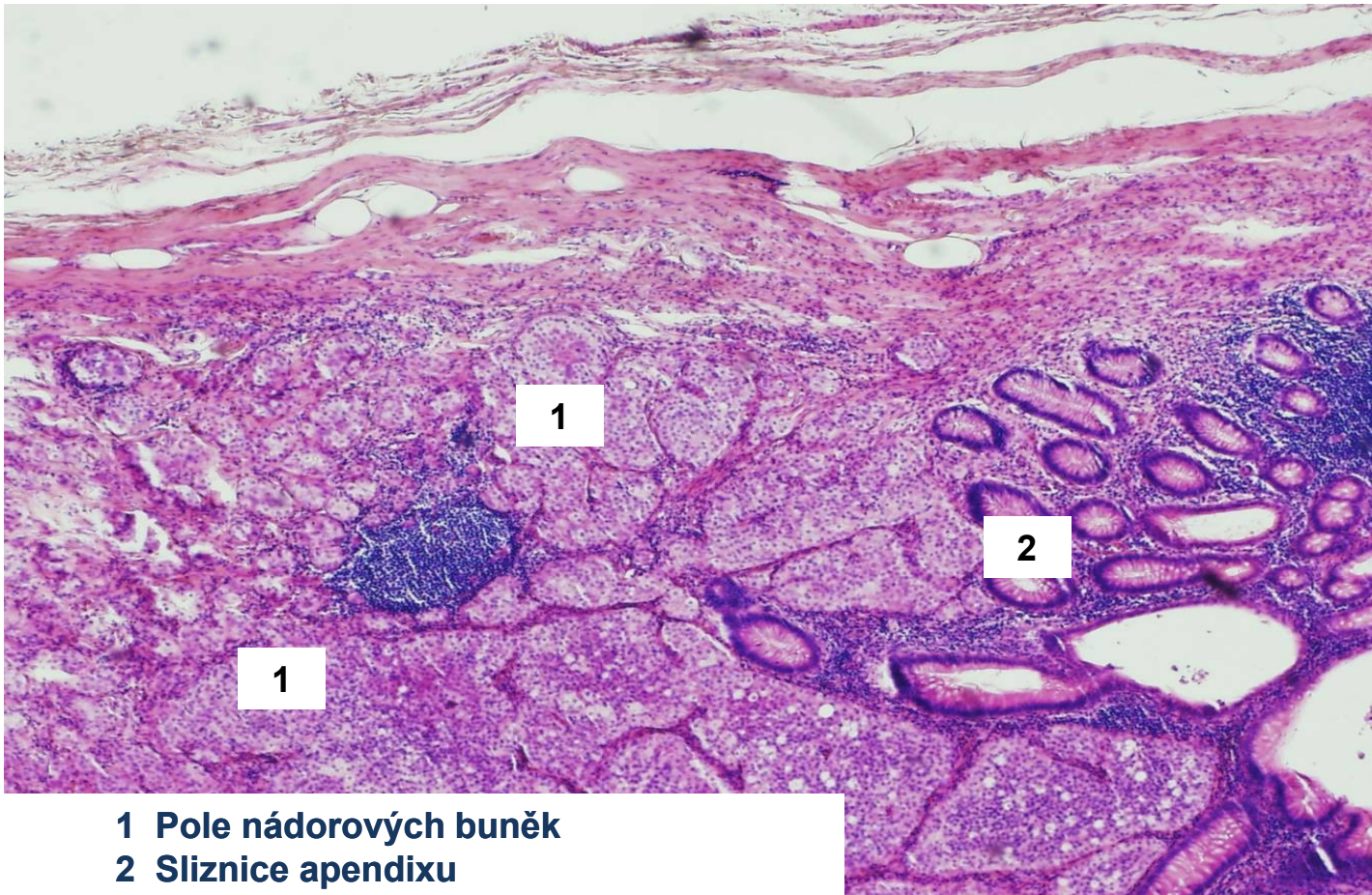
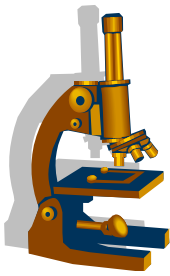
- trabekulární, glandulární struktura- tubuly, palisády či smíšená struktura
- pravidelné bb. se světlou cytoplazmou a kulatým či oválným jádrem; mírná polymorfie jader
- nevelká mitotická aktivita
- v cytoplazmě chromogranin A

GEP-NEN



- mohou produkovat různé působky: serotonin, somatostatin, gastrin
- **karcinoidový syndrom** (serotonin):
„flush“ kůže horní poloviny těla, hypermotilita střev s prudkými průjmy, bronchospazmy, fibrotizace endokardu pravého srdce

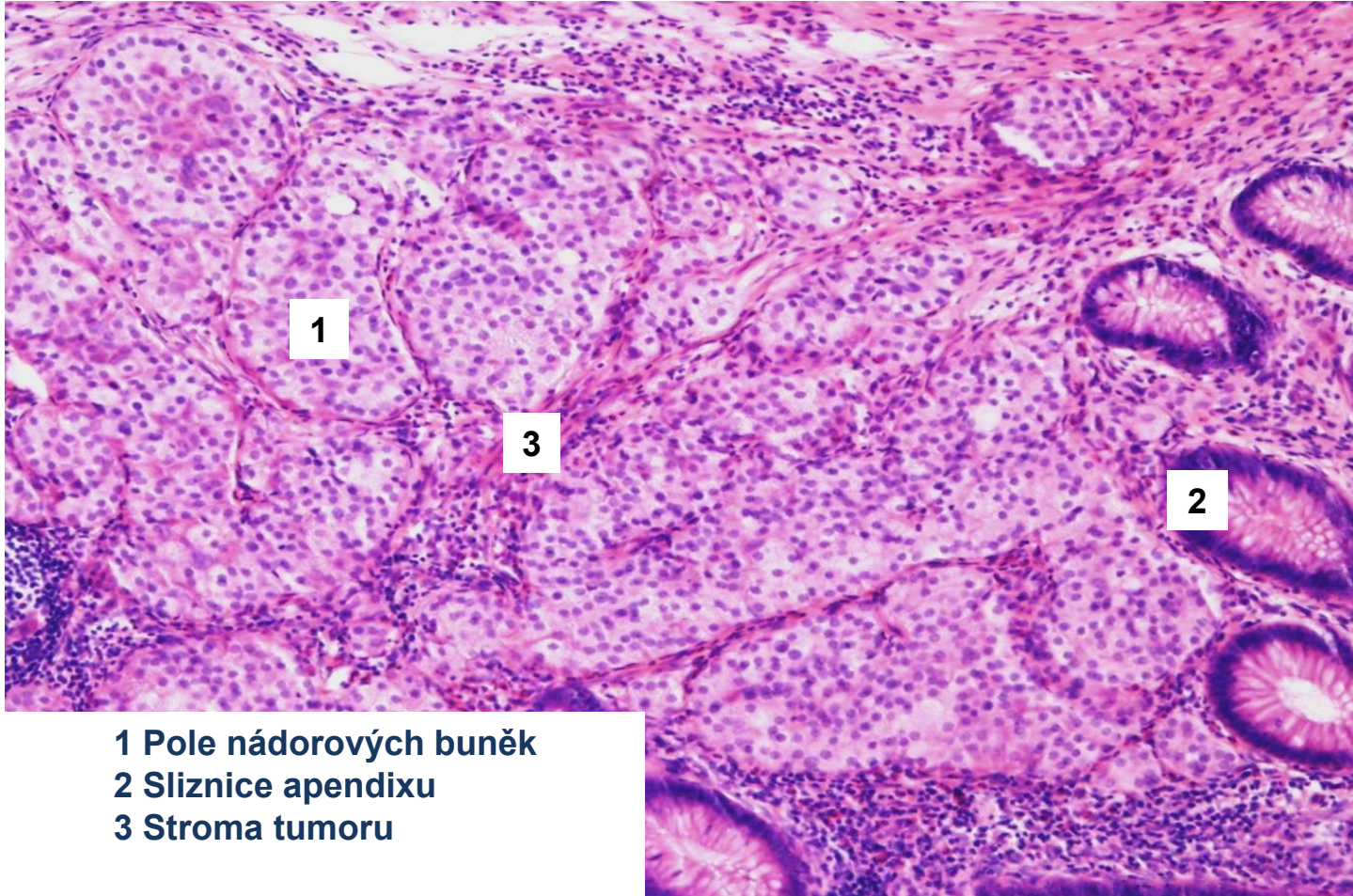
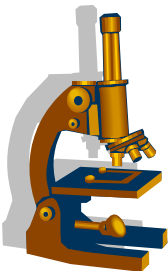
NET- „klasický karcinoid“ apendixu



- 1 Pole nádorových buněk
- 2 Sliznice apendixu

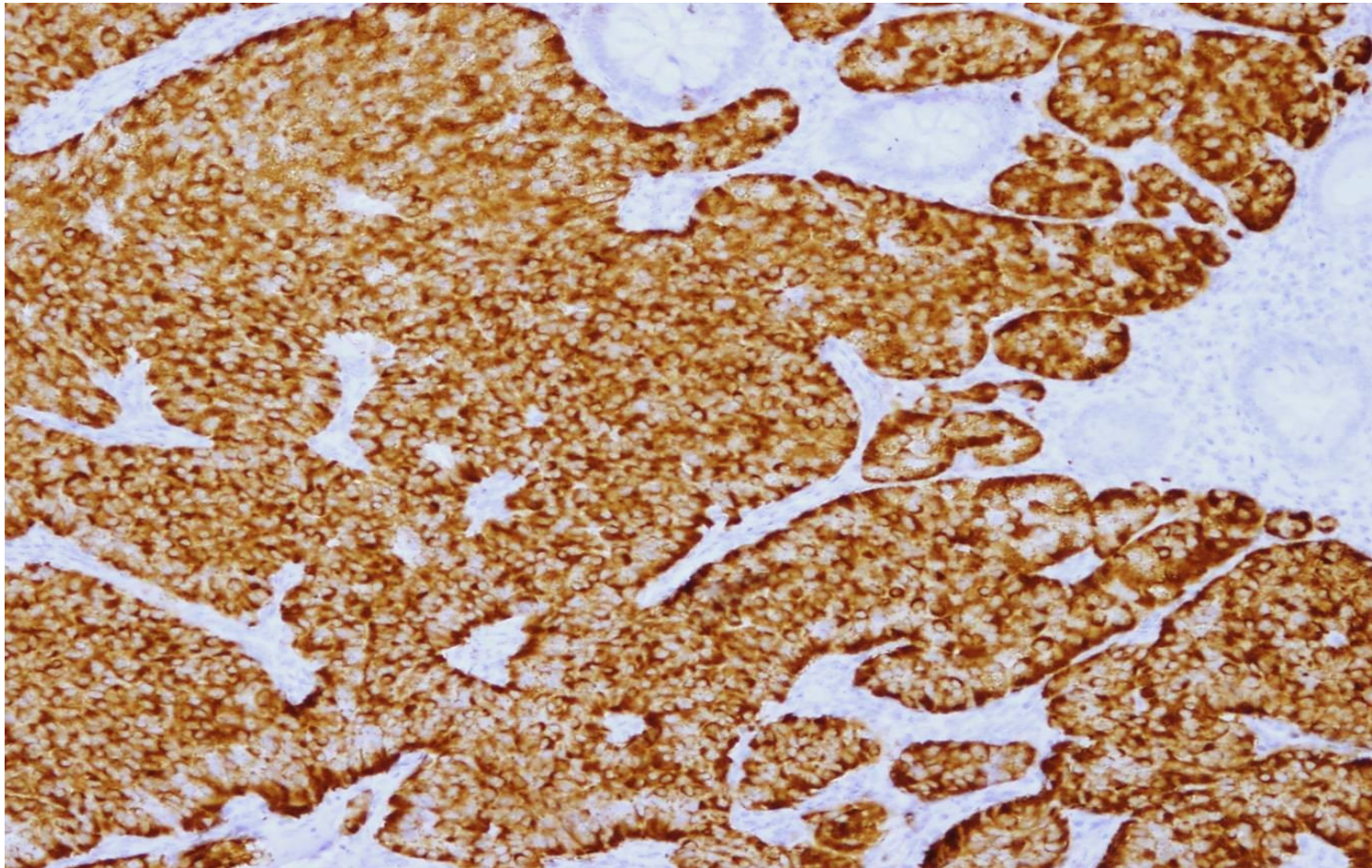
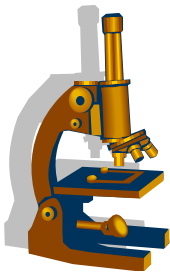
NET- „klasický karcinoid“ apendixu

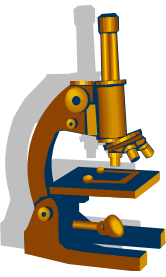
detail



- 1 Pole nádorových buněk
- 2 Sliznice apendixu
- 3 Stroma tumoru

NET- „klasický karcinoid“ apendixu (IHC chromogranin)





DĚKUJI ZA POZORNOST