

Neuroortopedie

Z. Rozkydal.

I.Ortopedická klinika LF

MU v Brně

Neurologická onemocnění

Ortopéd může významně zlepšit kvalitu života nemocného

DMO

Poporodní paréza plexus brachialis

Stavy po CMP

Neuromuskulární choroby

Spinální dysrafie (spina bifida occulta
myelomeningocele, diastematomyelie)

Neurogenní artropatie

Poliomyelitis

Parézy periferních nervů

DMO

Poškození CNS perinatálně

1-5 /1000 narozených dětí

Příčiny: prenatální (rubeola, toxoplasmóza, cytomegalovirus,
léky, alkohol)
perinatální (nezralost novorozence, anoxie,
nitrolební krvácení)
postnatální (meningitis, encefalitis, úrazy hlavy)

Typy DMO

Spastická

Chabá

Atetoidní

Ataxie

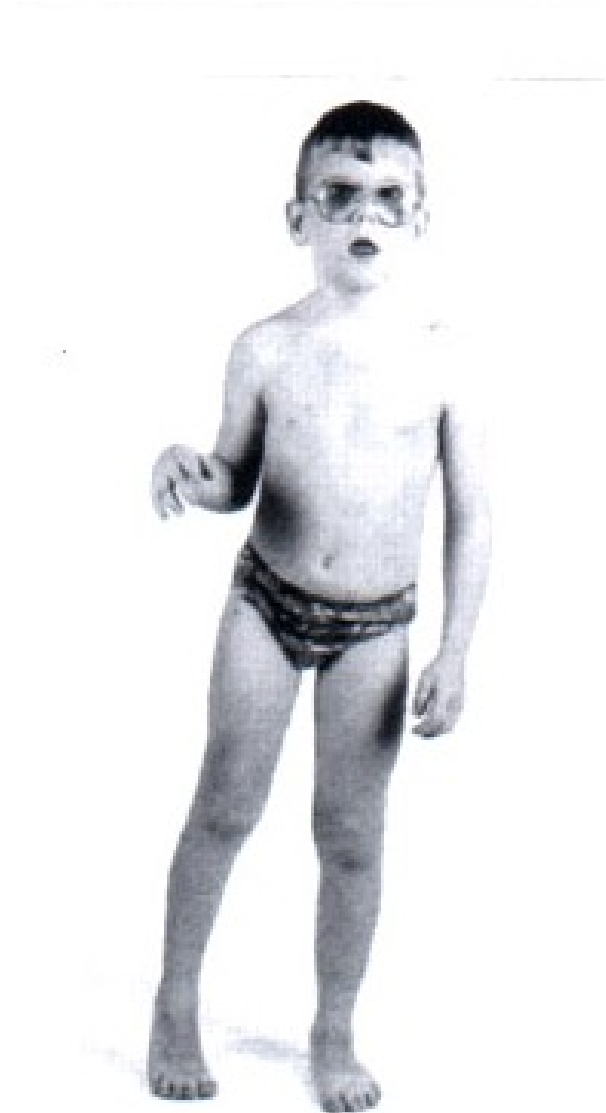Tremor

Hemiparesis

30 % všech případů DMO

1/2 normální intelekt

Všechny chodí



Diparesis

Obě DKK jsou postiženy více než HKK

Motorický i psychický vývoj je opožděn

Strabismus

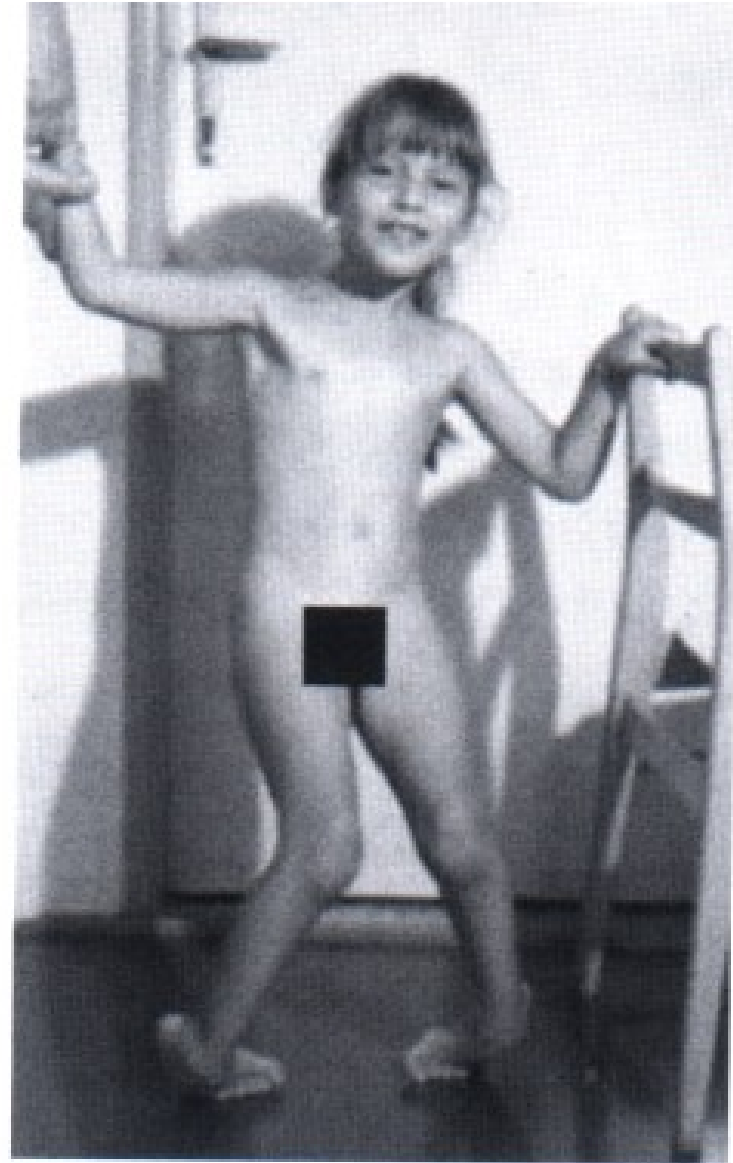TV pozice

Střihový typ chůze

flekční addukční kontraktura v kyčli

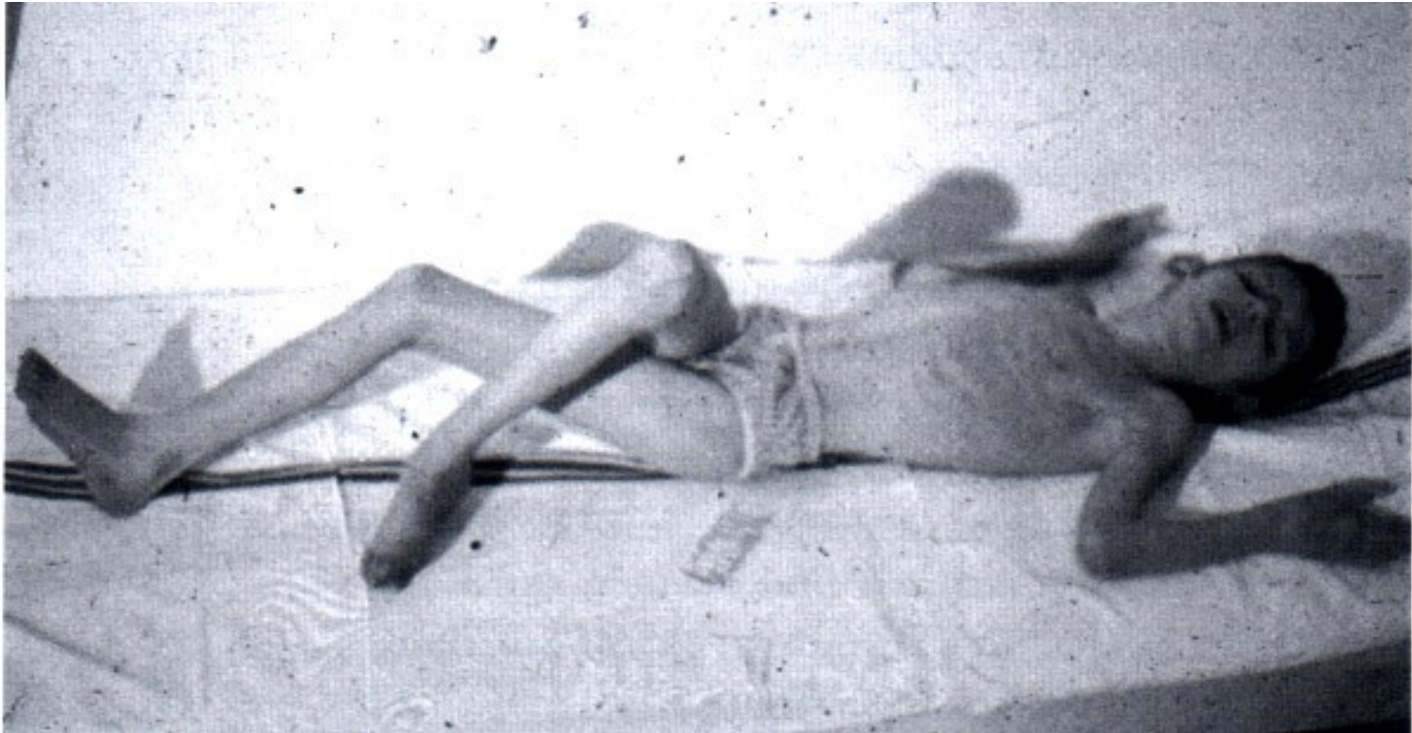
flekční kontraktura v kolenou

equinozita hlezen- chůze po špičkách



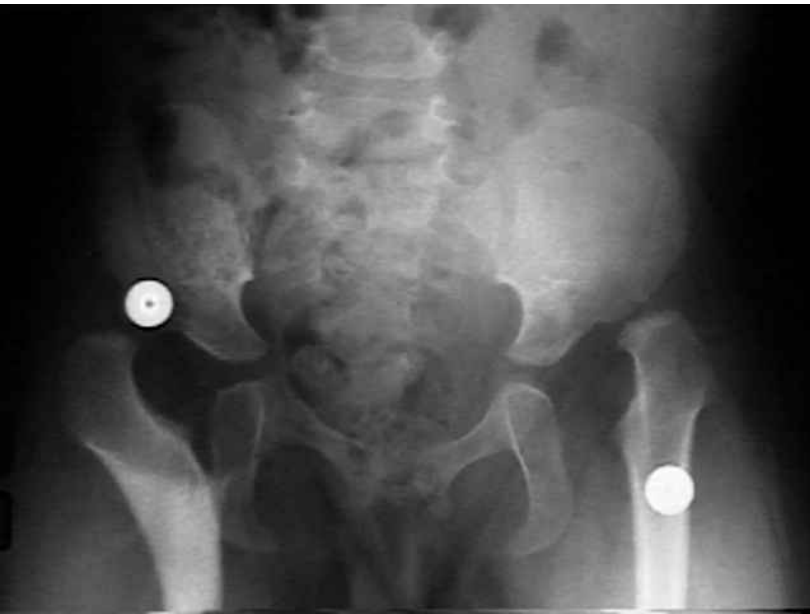Quadraparesis, tri paresis

Postižení HKK i DKK, hlavových nervů, intelektu



Postižení kyčelního kloubu u spastiků (DMO)

- Primární je addukčně-flekčně- vnitřně rotační svalová kontraktura
- Sekundárně vznikají změny na skeletu:



- coxa valga anteverta
- deformace hlavice
- luxace

Léčba

Neonatolog, pediatr

Neurolog

Rehabilitační lékař, fyzioterapeut

Ortopéd

Psycholog

Sociální pracovník

Protetik

Výkony

Tenotomie adduktorů

Transpozice adduktorů

Repozice kyčelního kloubu

Varizační osteotomie

Acetabuloplastika, Plastika stříšky

Osteotomie pánve

Girdlestone

Schanz

TEP kyčle

Výkony

krvavá repozice

výkony na pánvi

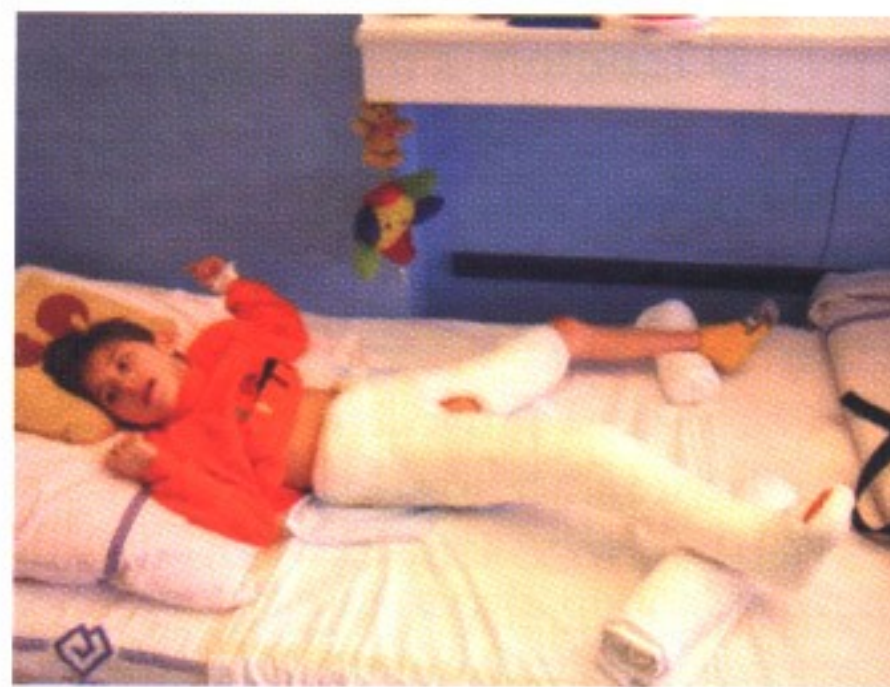
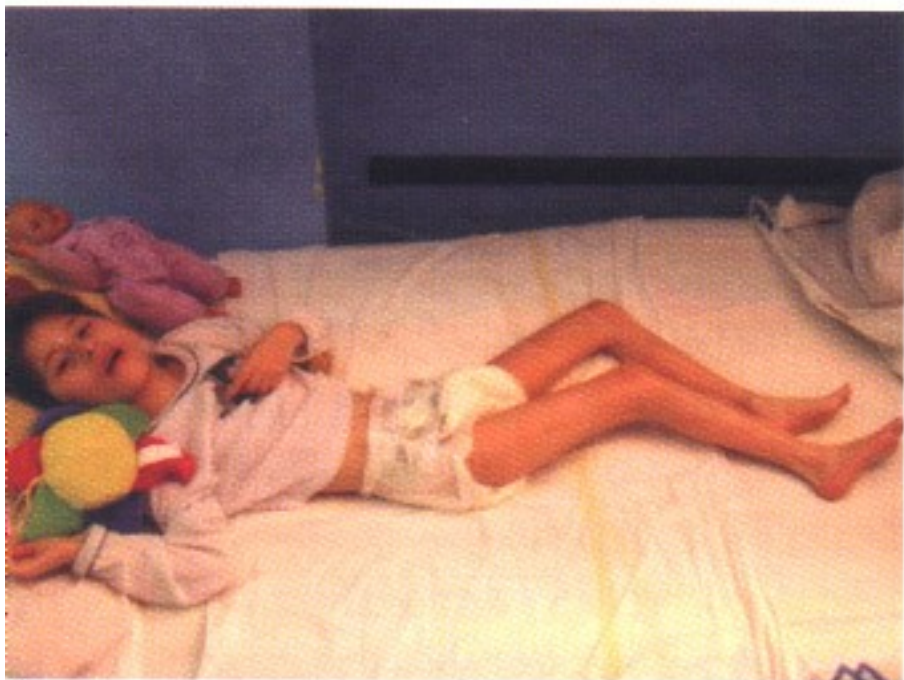
- **Salter OT či acetabuloplastiky (do 11 let)**
- **Steelova trojí OT, periacetabulární OT či Chiari OT**

výkony na proxim.fem.

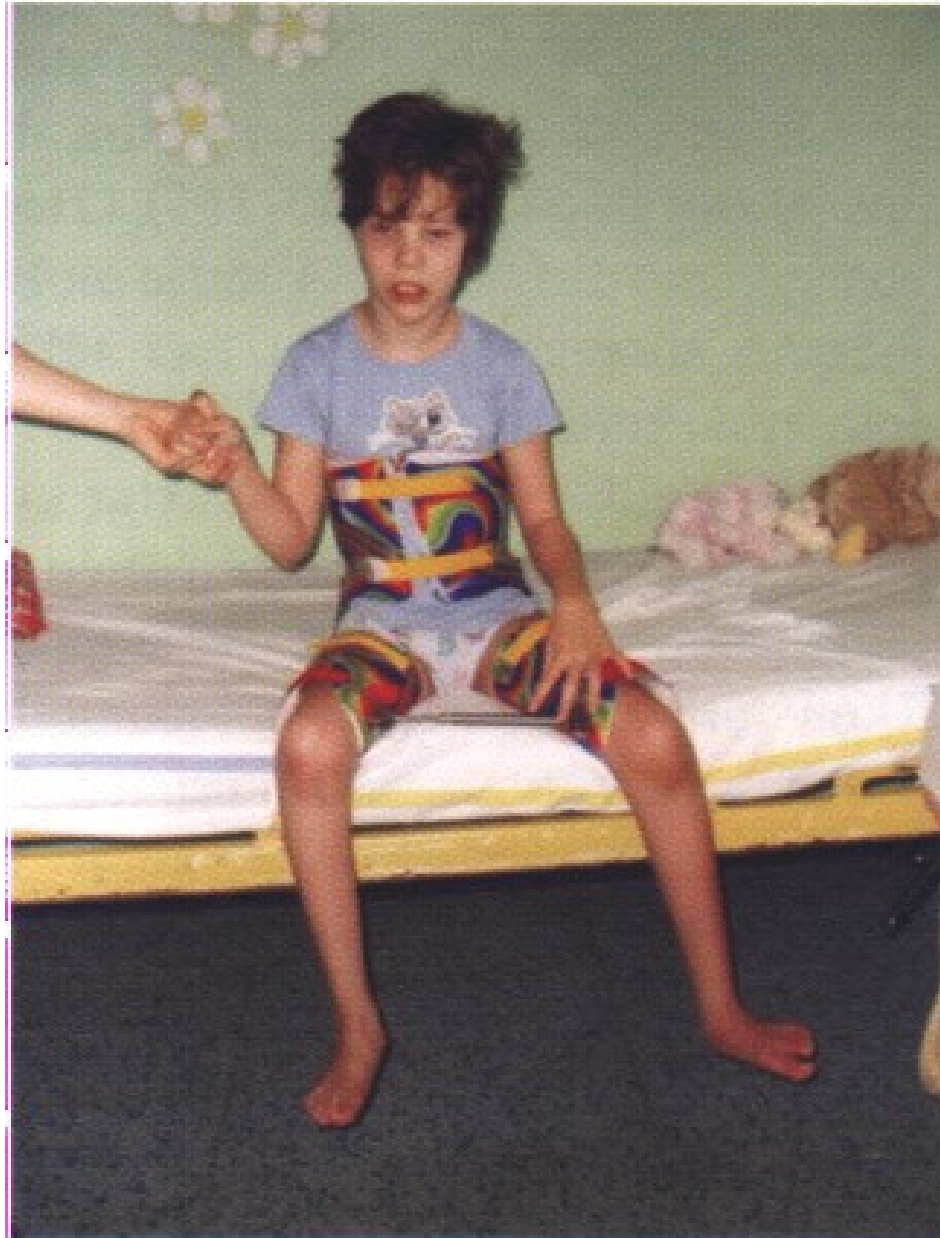- **derotačně varizační OT**

Výkony u ireponibilních luxací

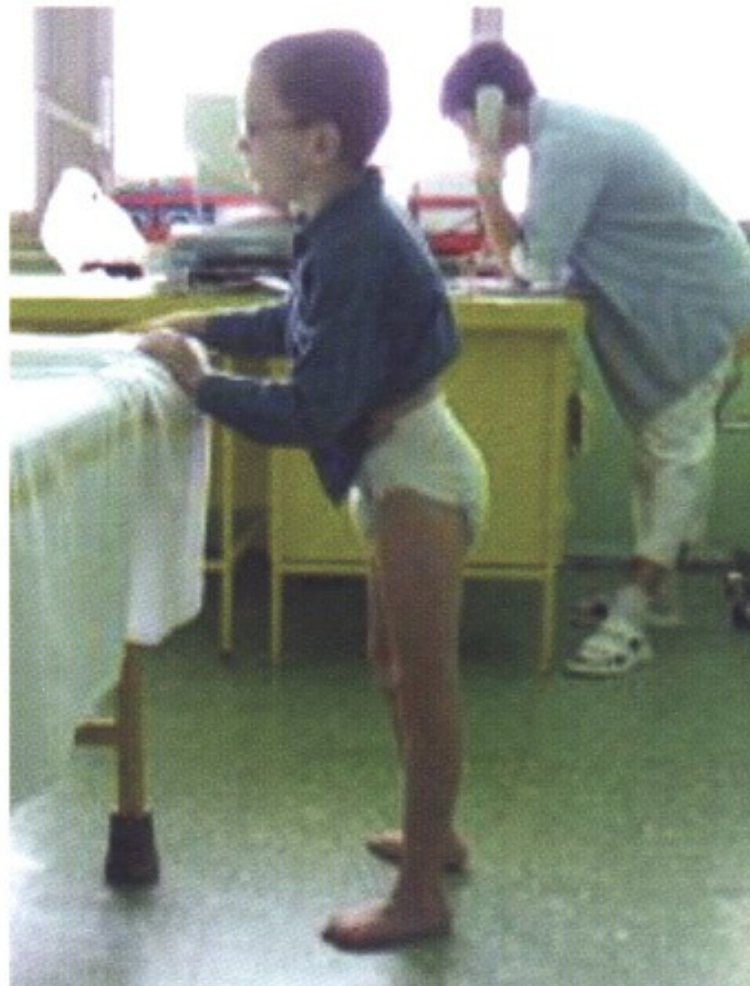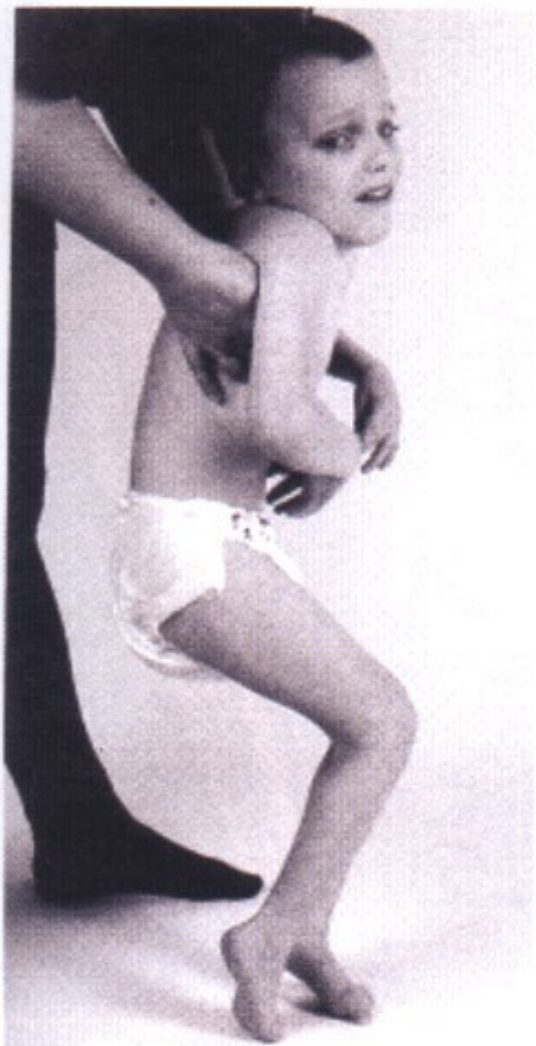- **Podstavné OT proxim.fem. (Schanzova)**



Tenotomie adduktorů



Atlanta ortéza



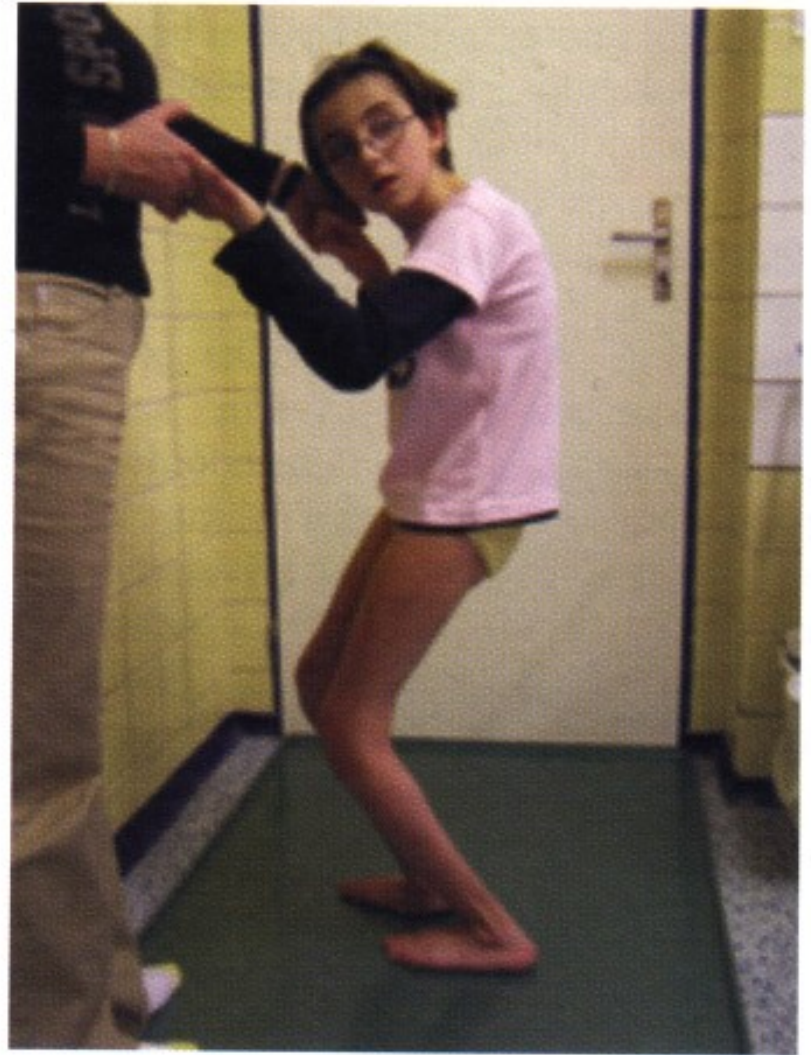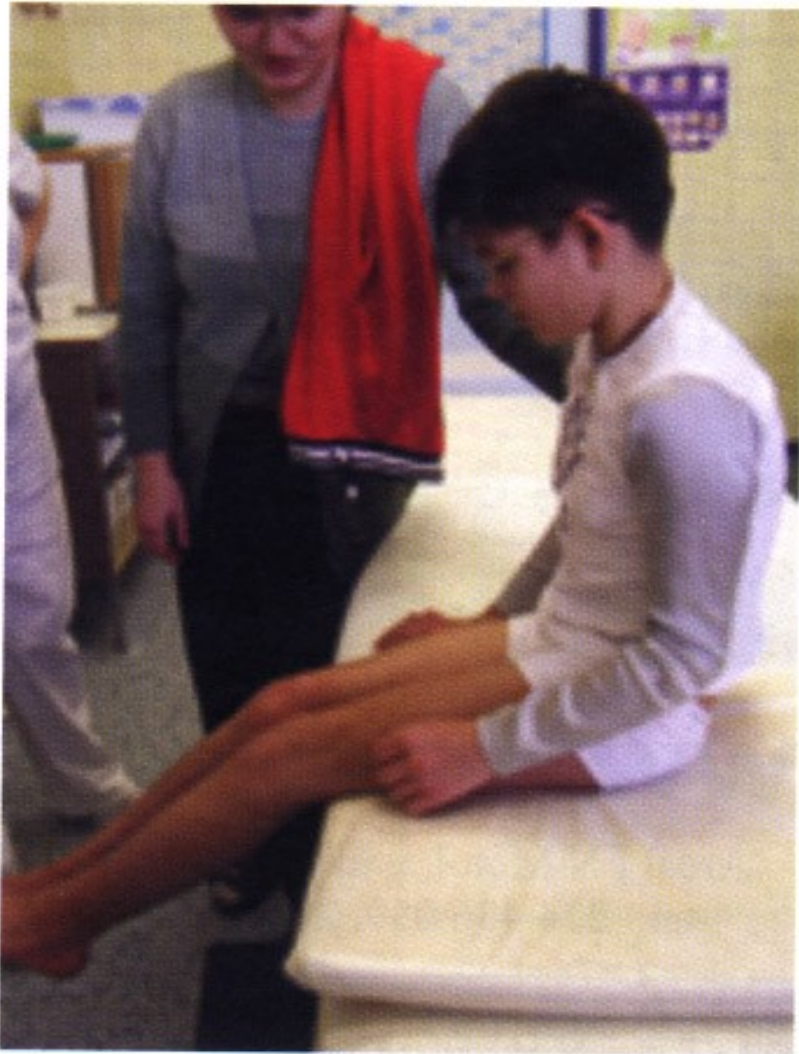
Flekční kontraktura kyčlí a kolen
Před výkonem a po výkonu

Výkony- koleno

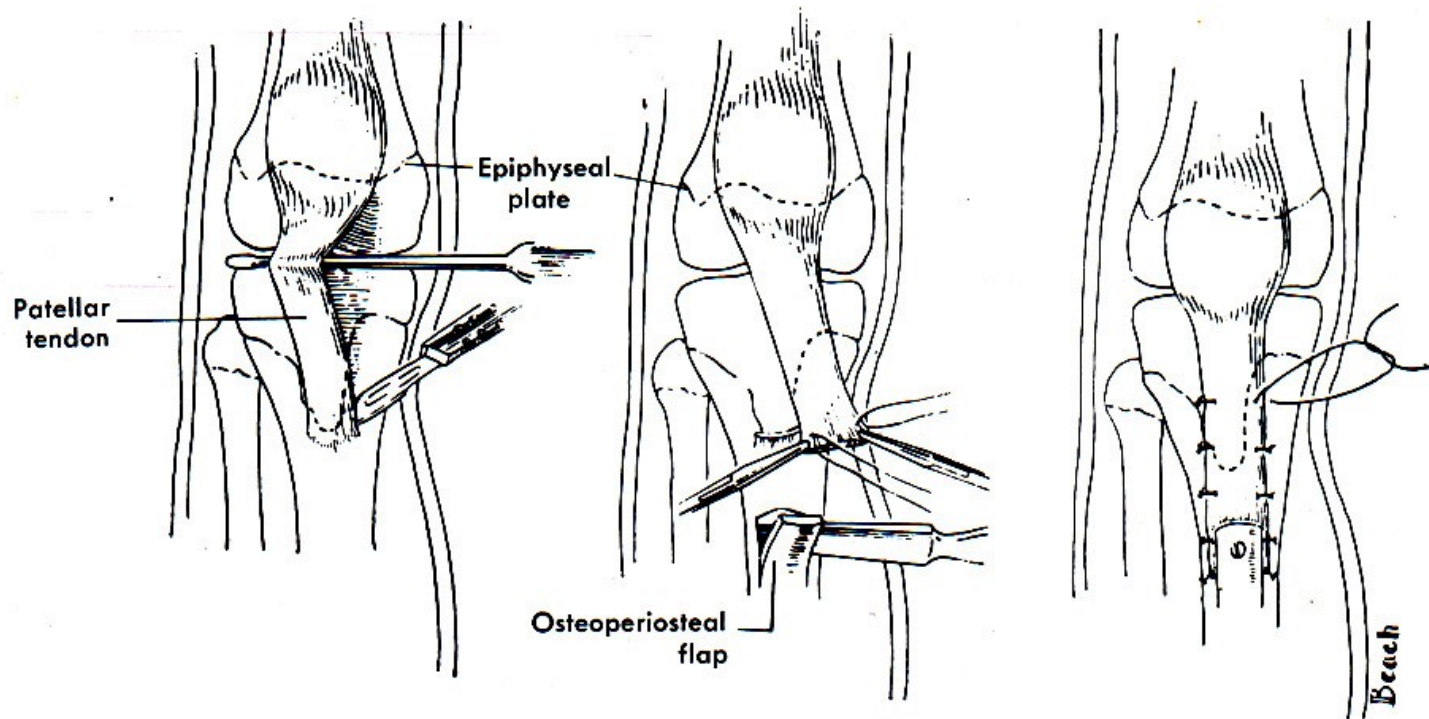
Prolongace flexorů kolena

Transpozice distálního úponu m. rectus femoris

Plikace lig. patellae



Flekční kontraktura kolen



Bakerova op.- posun pately distálně

Deformity nohy

Pes varus

Pes valgus

Pes cavus

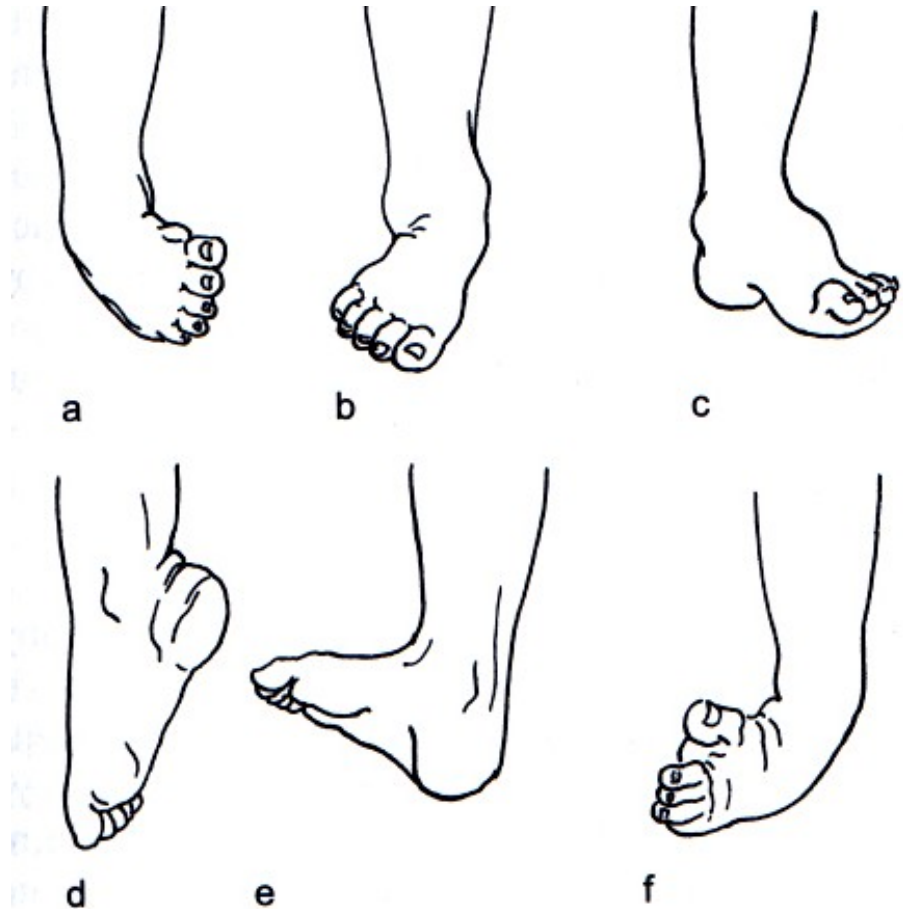
Pes equinus

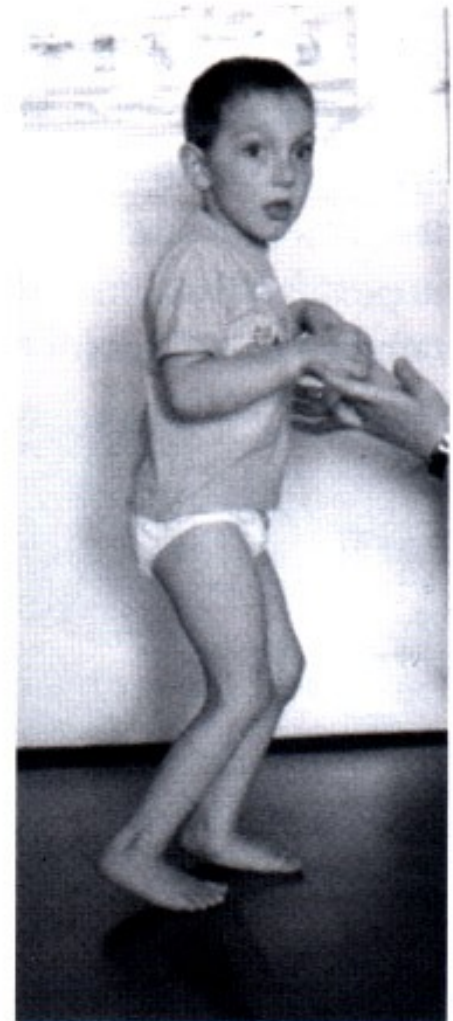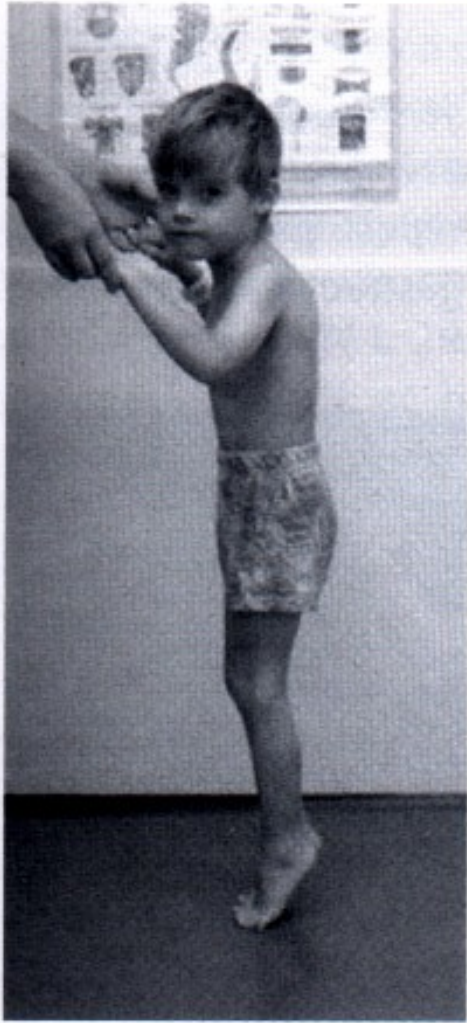Pes calcaneus

Pes equinovarus

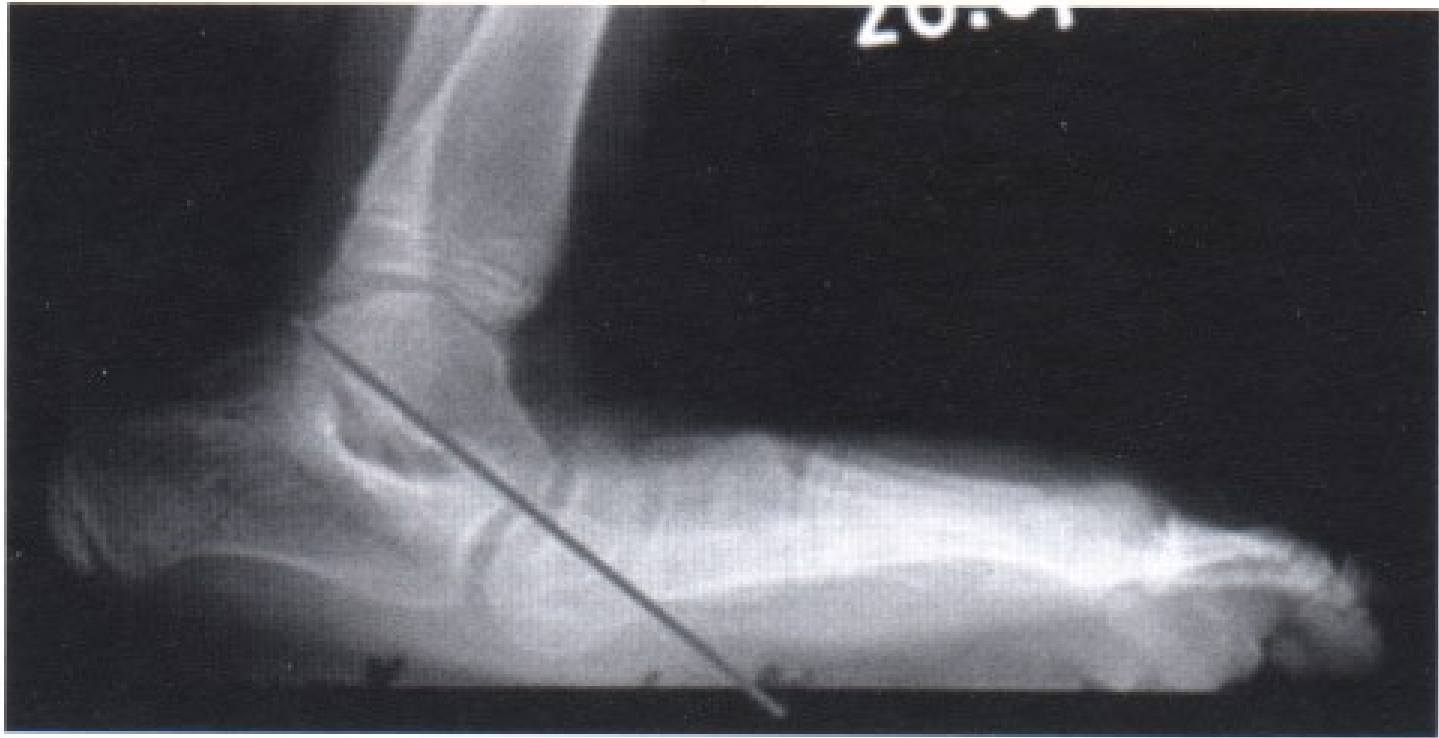Flail foot

Vertical talus





Deformity nohy u DMO



Paralytická plochá noha

Výkony- noha

Z prolongace ŠA

Vulpius

Strayer

Transpozice m. tibialis ant.

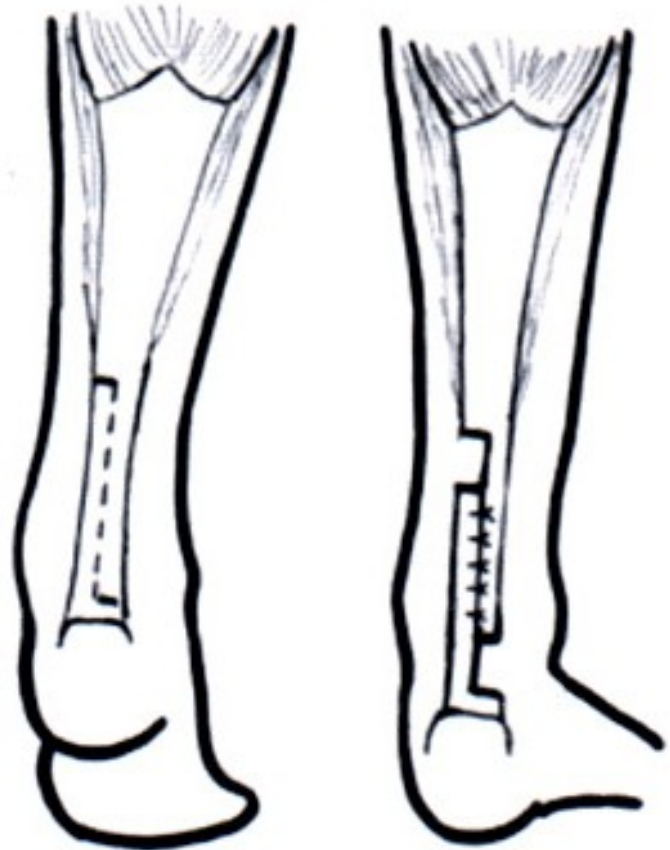
Op. Grice

Op. Dwyer

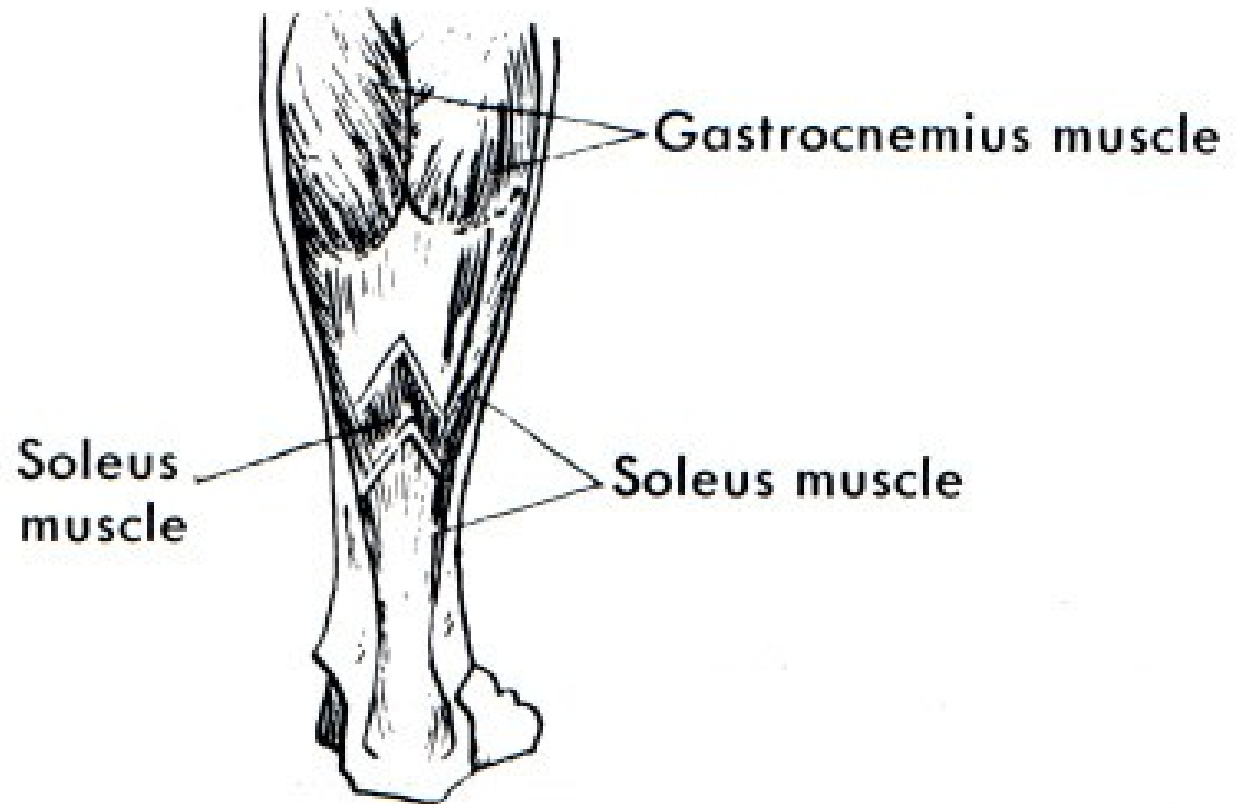
Op. Young

Trojí déza nohy

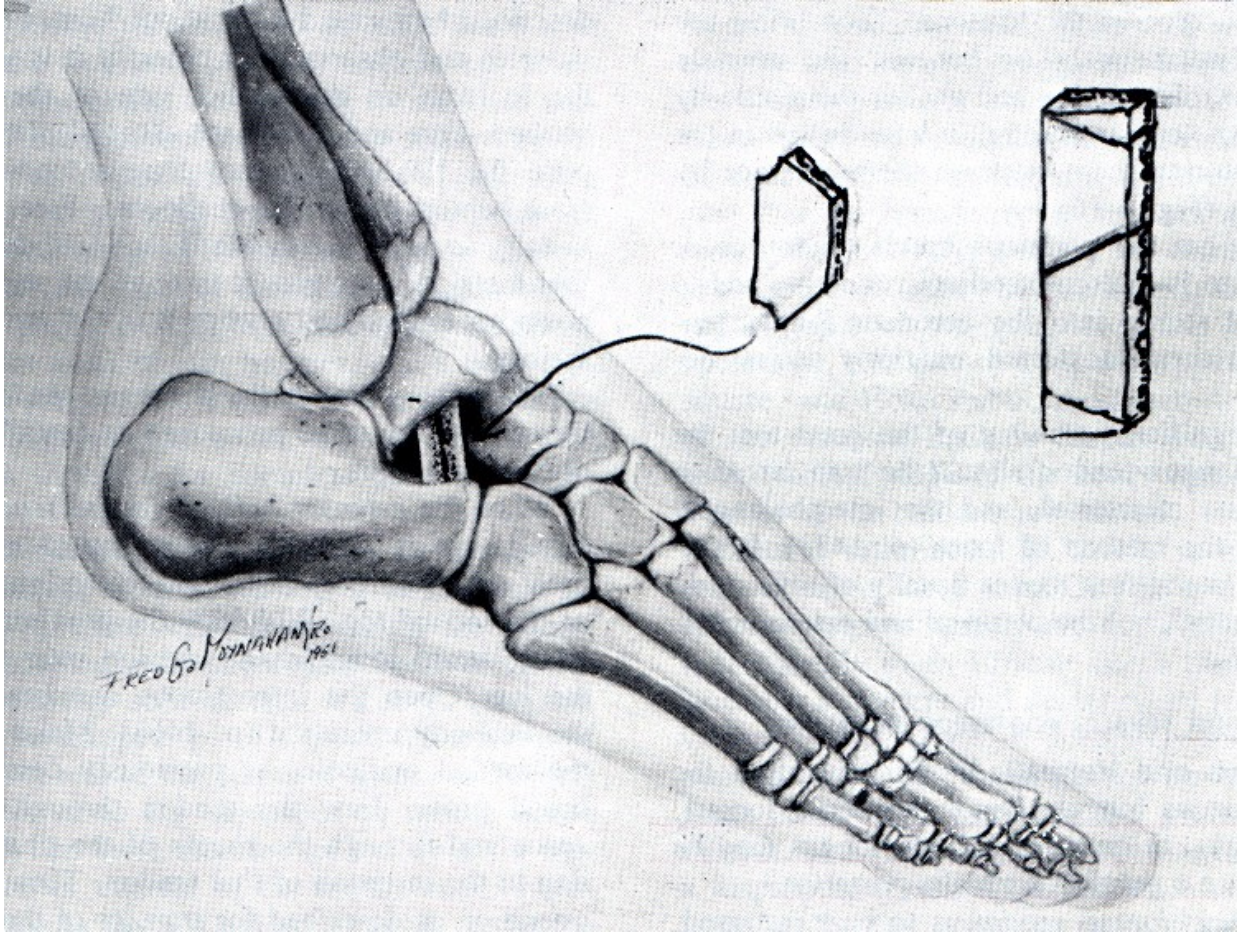
Op pro deformity prstů nohy



Prolongace šlasy Achilovy

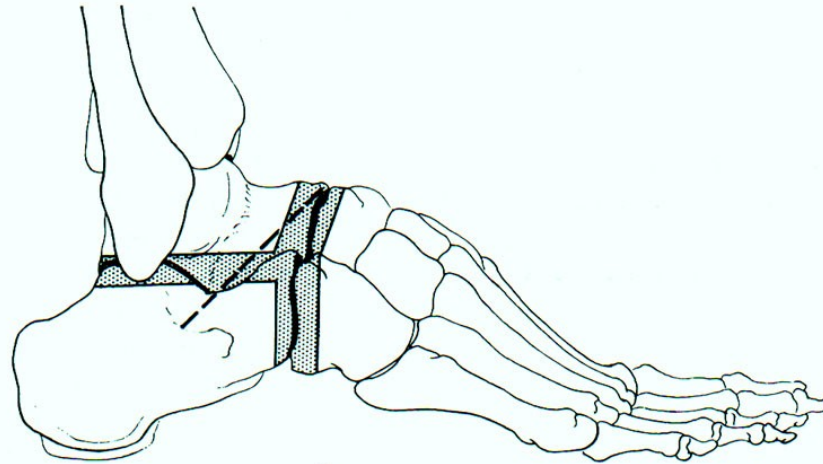


Vulpus op.



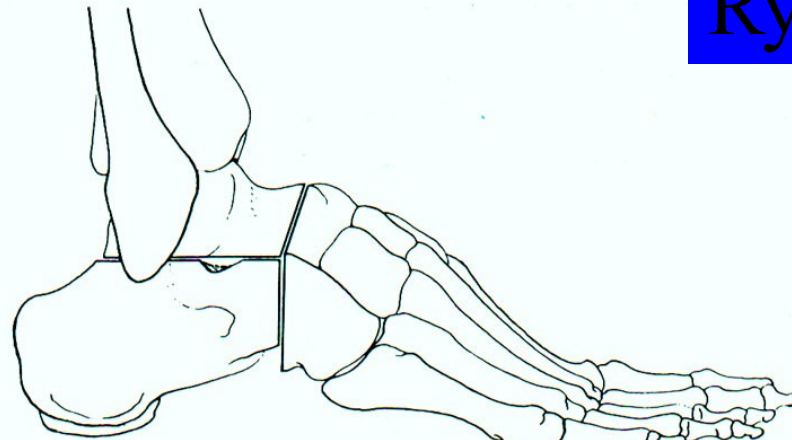
Op. sec. Grice

Resekce sub talo- triple arthrodesis



A

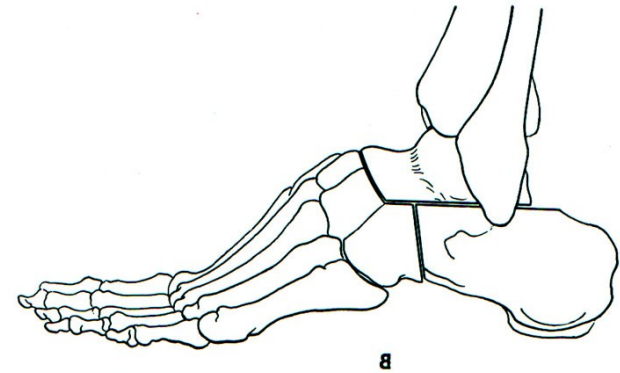
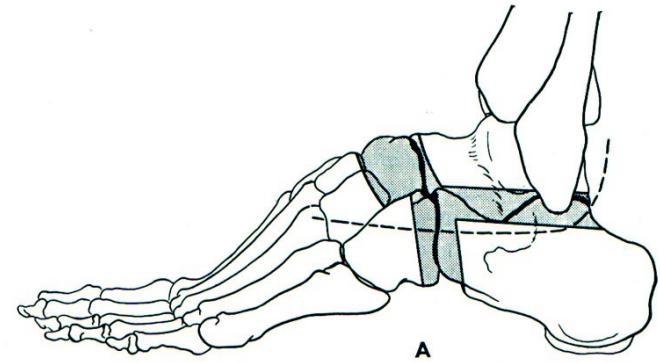
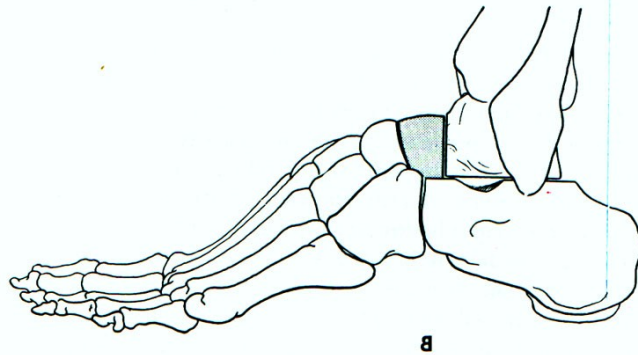
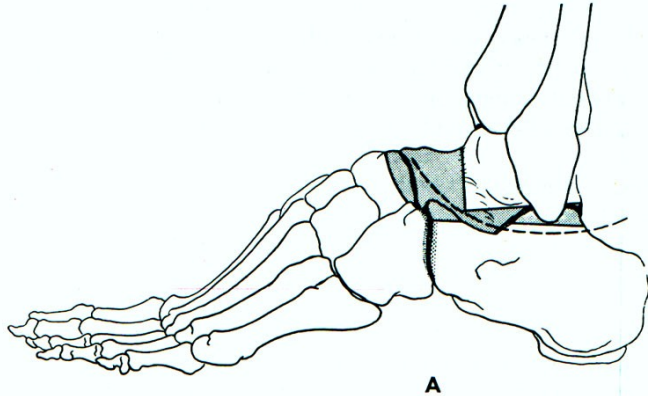
Ryerson



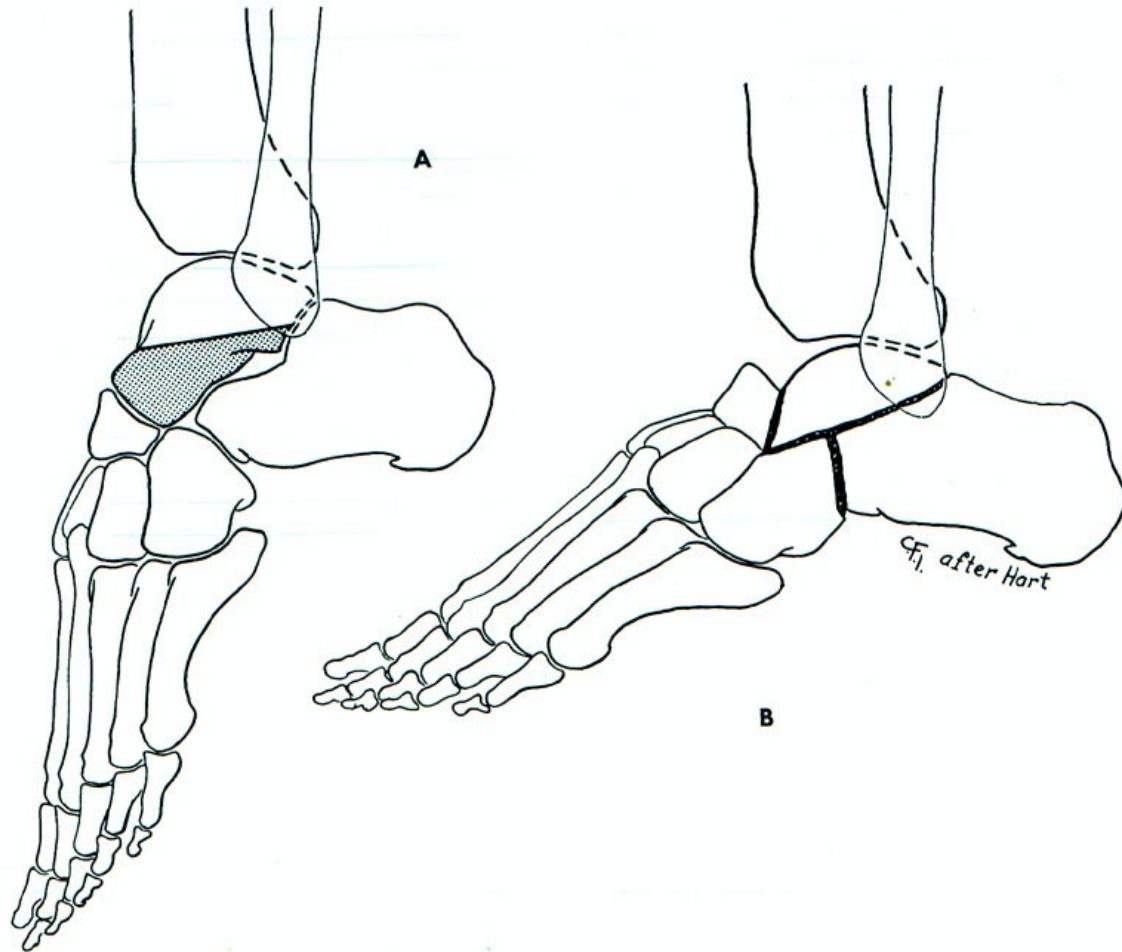
B

C.F.I.

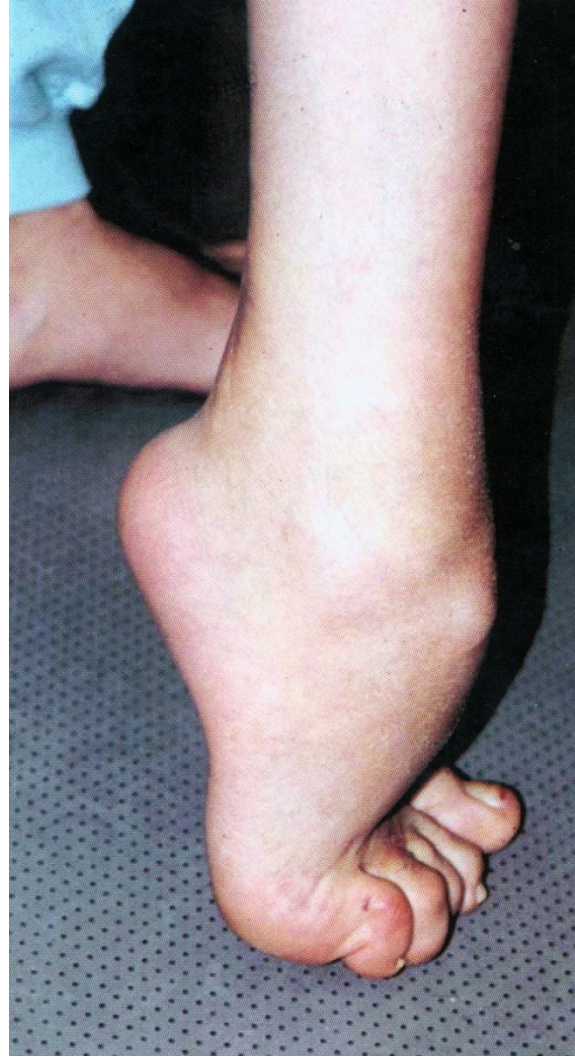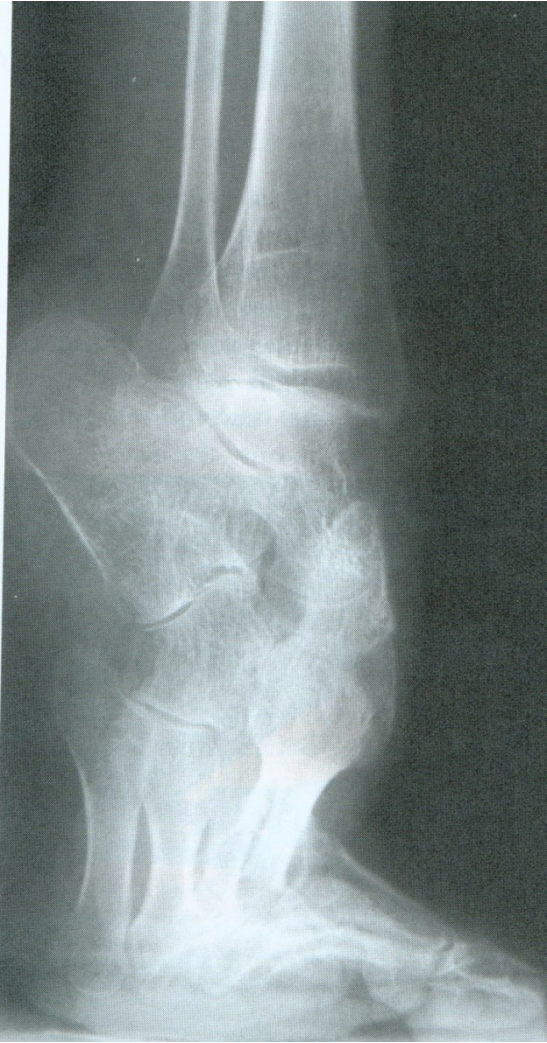Resekce sub talo- triple arthrodesis



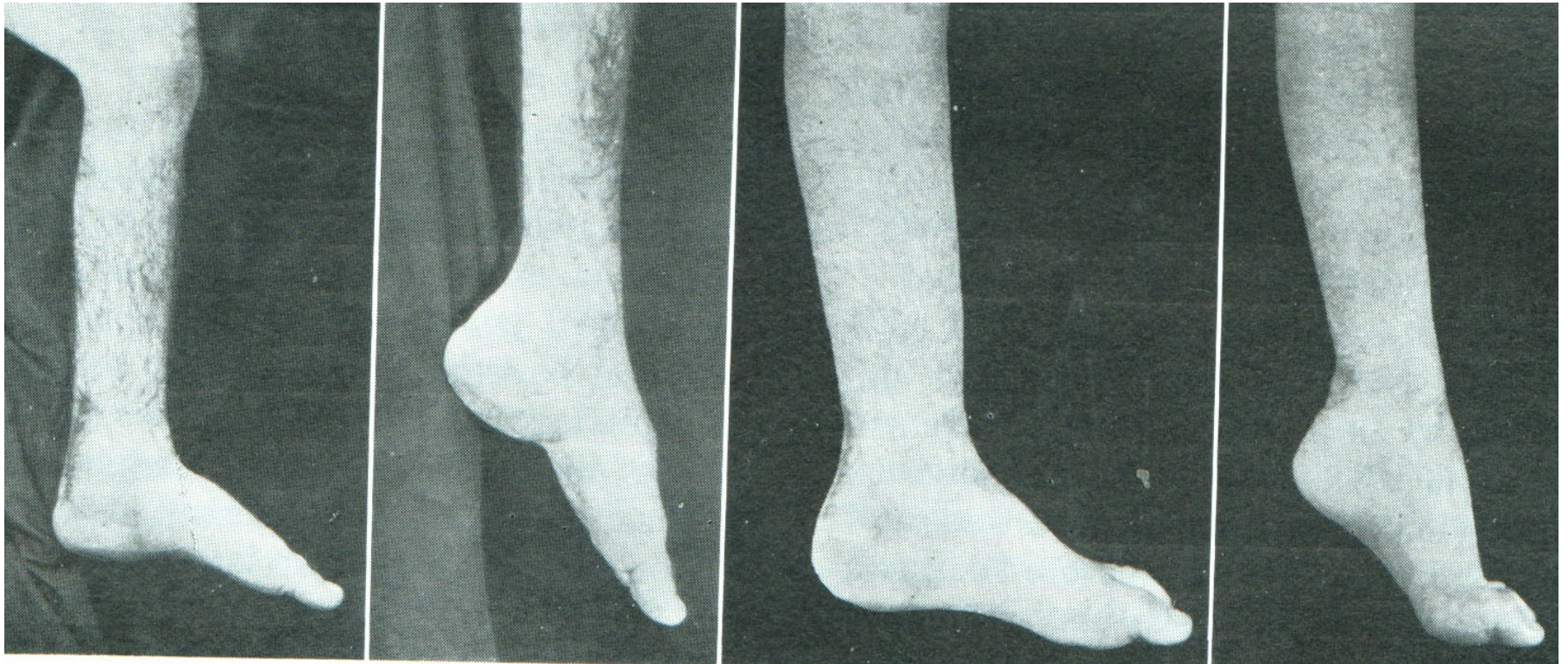Resekce sub talo- triple arthrodesis



Pes equinus



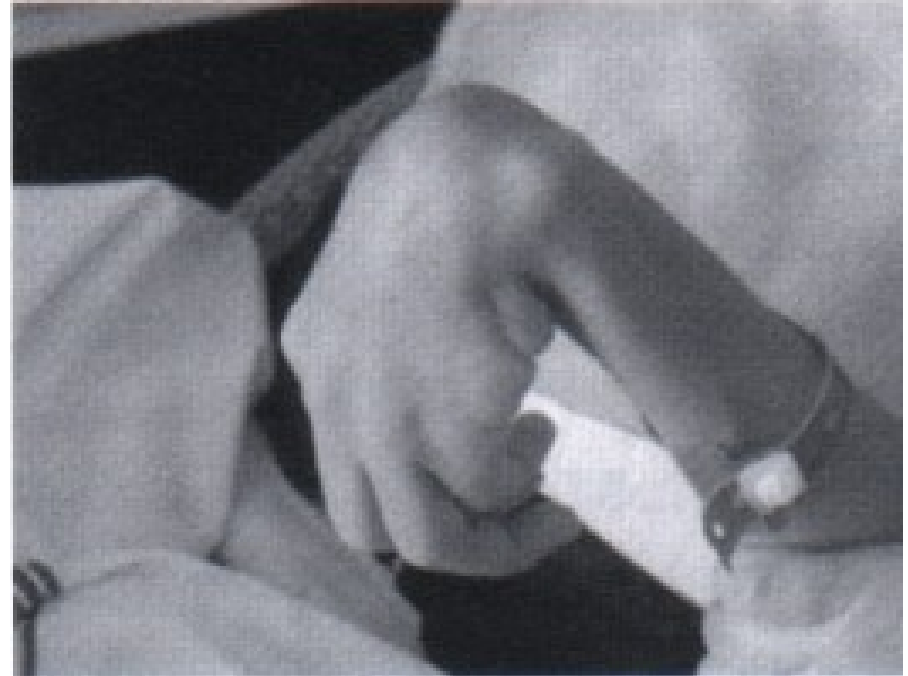Korekce pes equinus



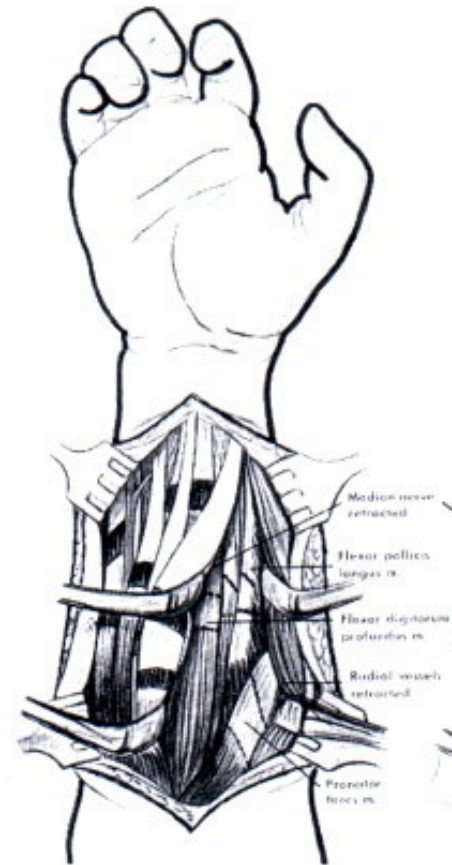
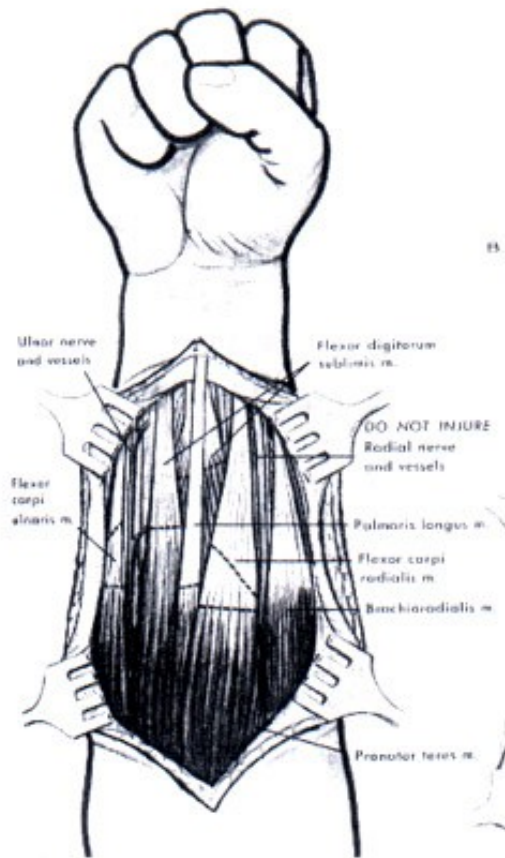
Ruka- výkony

Uvolnění addukce a flexe palce ruky
Op pro deformitu labutí šije
Uvolnění flexe v zápěstí-
povolení flexorů,
posílení extensorů
Déza karpu

Uvolnění flekční kontraktury lokte:
Z prolongace m biceps brachii



Spastická ruka u DMO



Prolongace flexorů ruky

Deformity páteře u neurologických chorob

DMO

Friedreichova ataxie

m. Charcot- Marie- Tooth

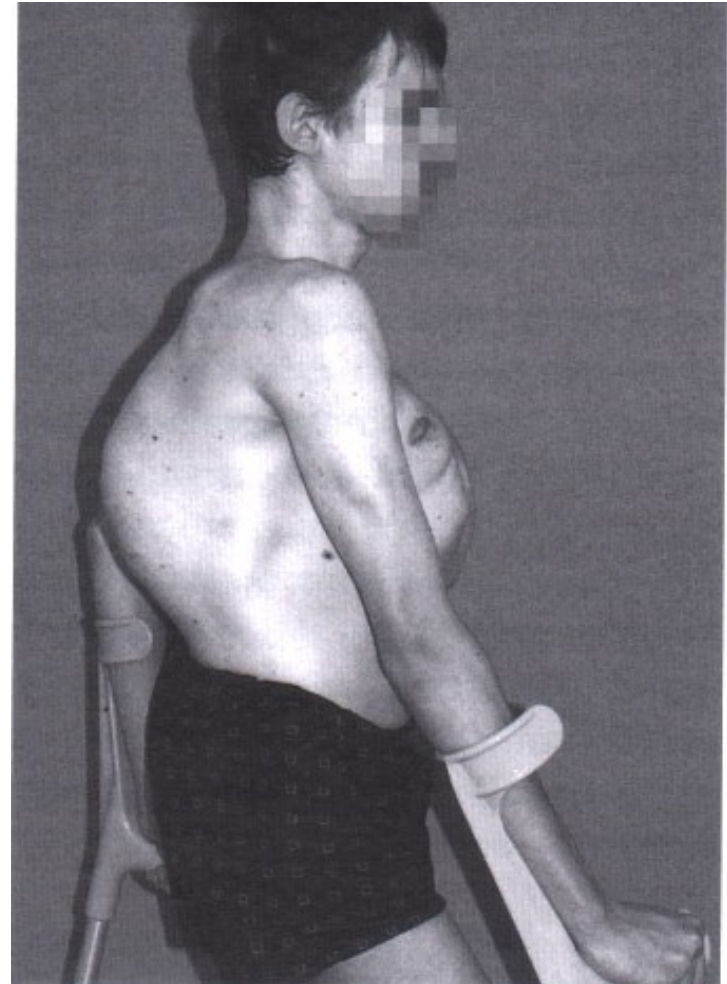
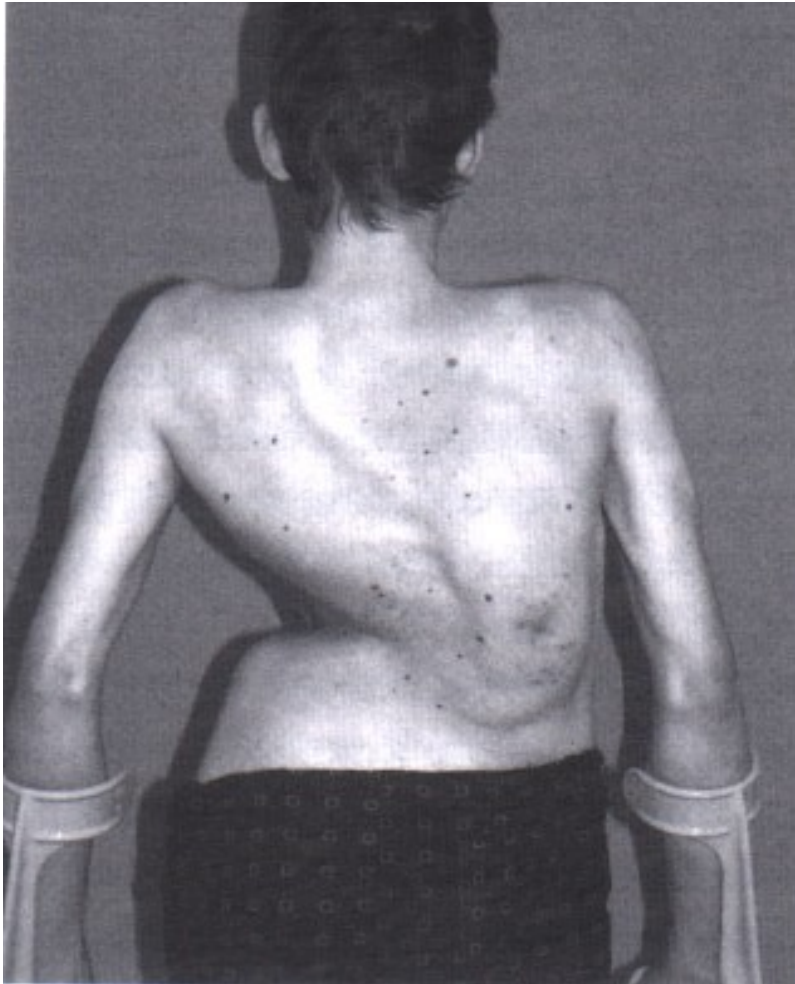Poliomyelitis

Spinální svalová atrofie

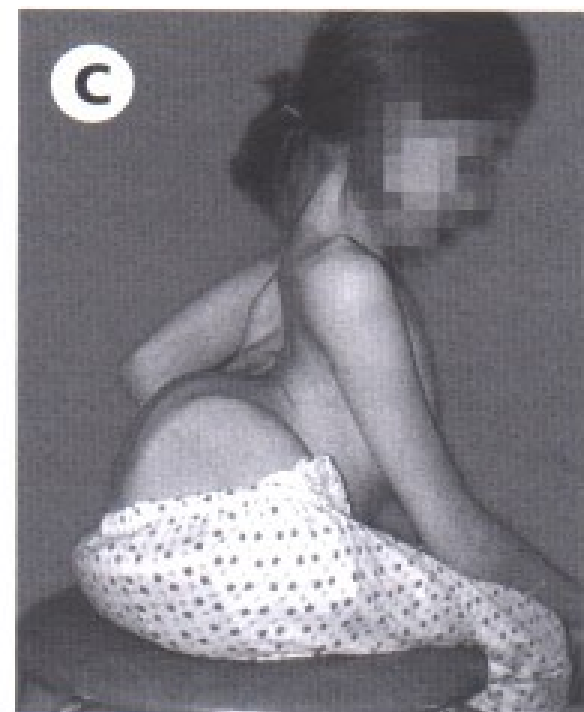
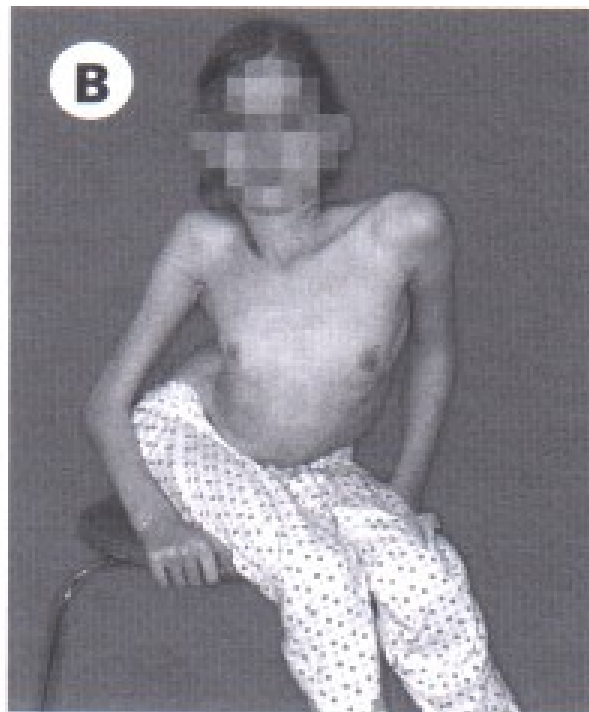
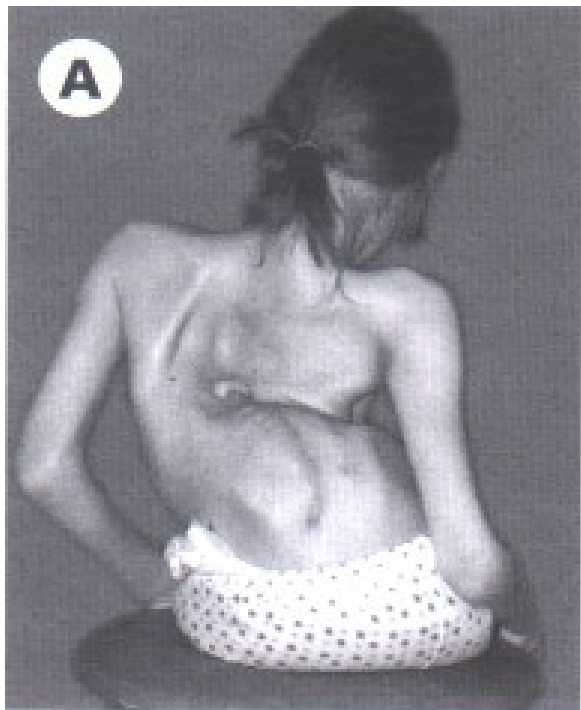
Arthrogryphosis multiplex congenita

Svalová dystrofie- m. Duchenne

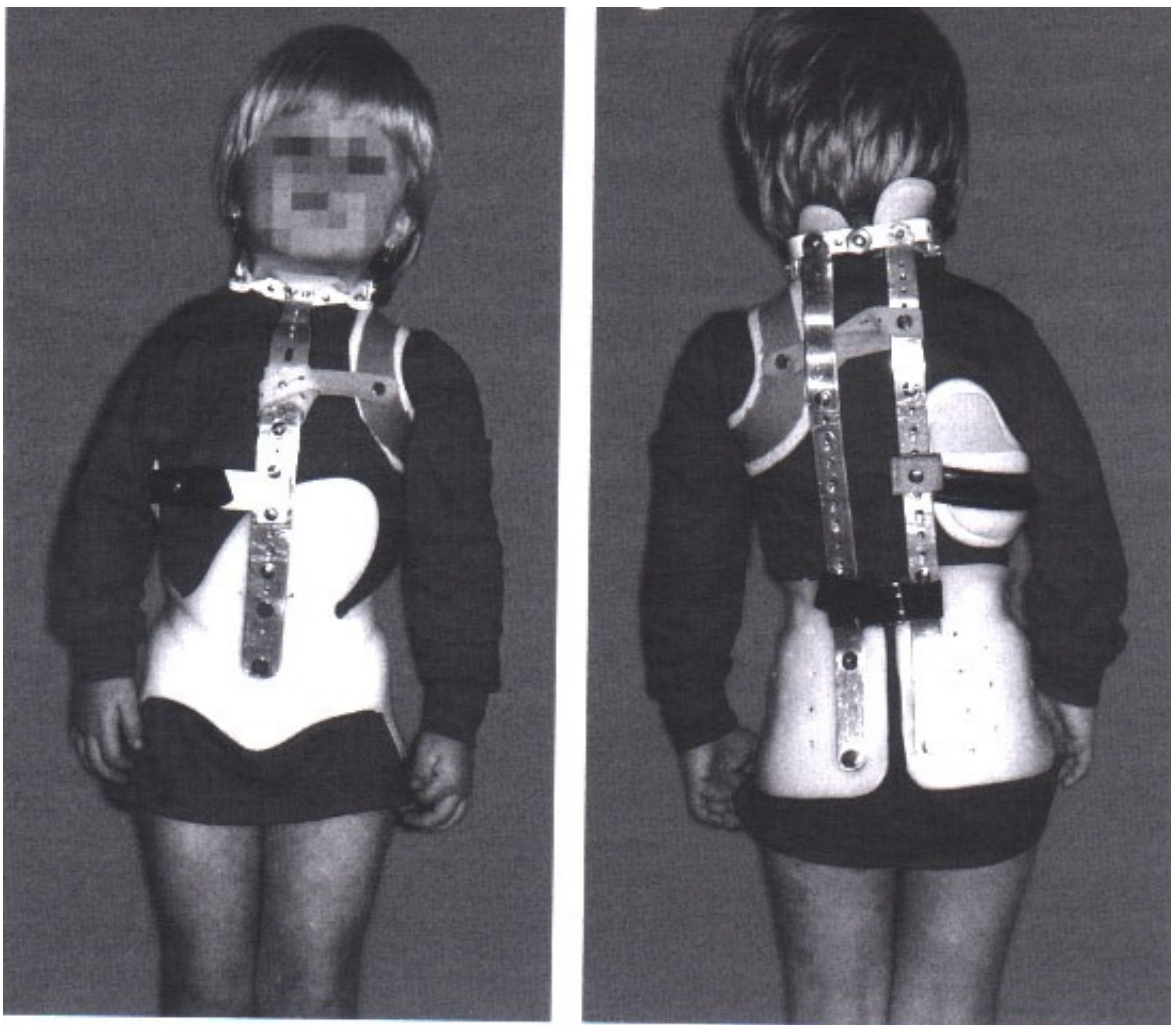
Páteř



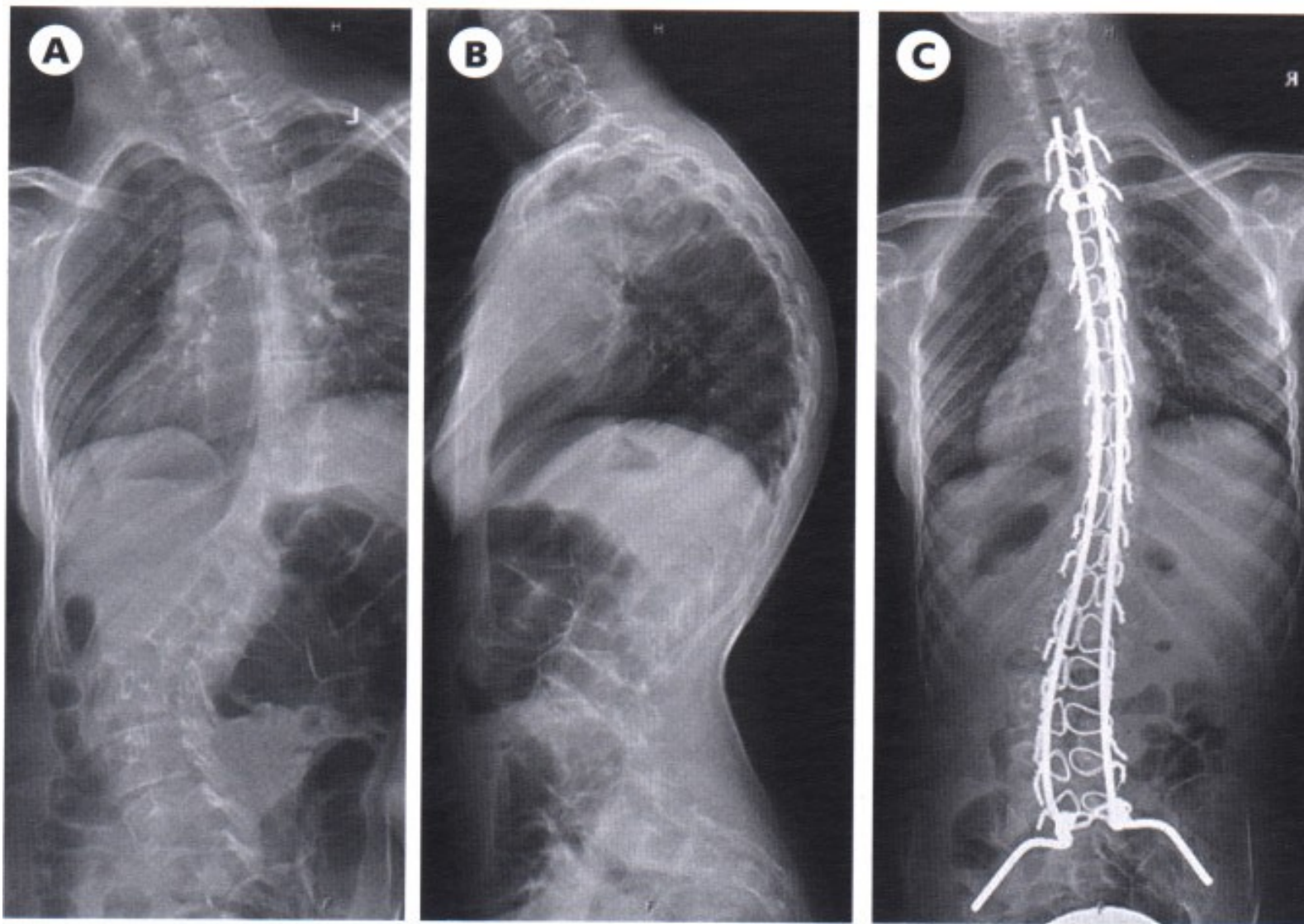
Kyfoskolióza u DMO



Skolióza u arthrogryphosis cong.



Millwaukee ortéza



Luque technika

Poporodní paresa plexus brachialis

Horní typ C4-C6 Erb- Duchenne

Dolní typ C7-T1- Klumpkeové

Totální postižení C4-T1

Neurogenní arthropatie

Těžké destrukce kloubu

Snížené vnímání bolesti a hlubokého cití

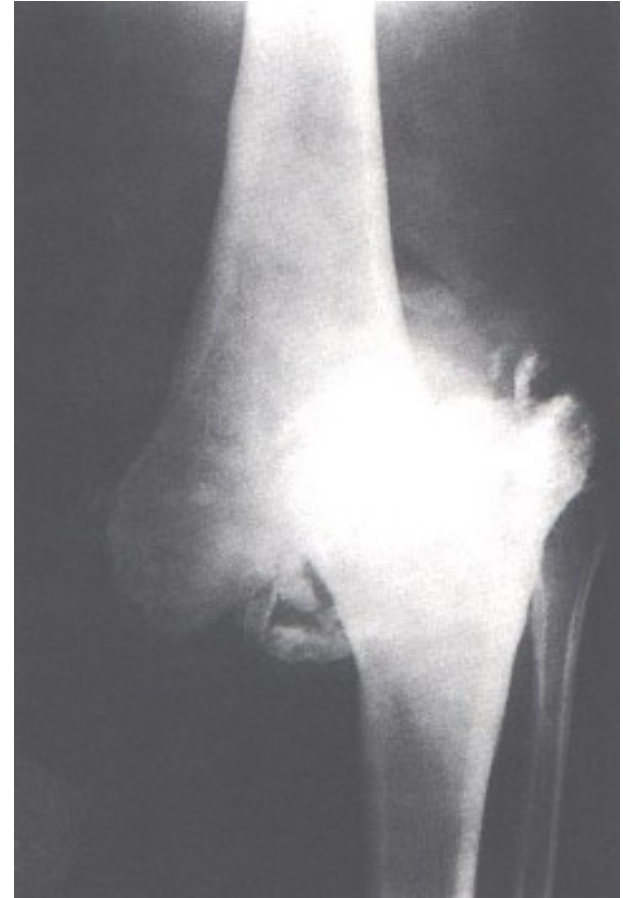Sy zadních provazců míšních

Tabes dorsalis

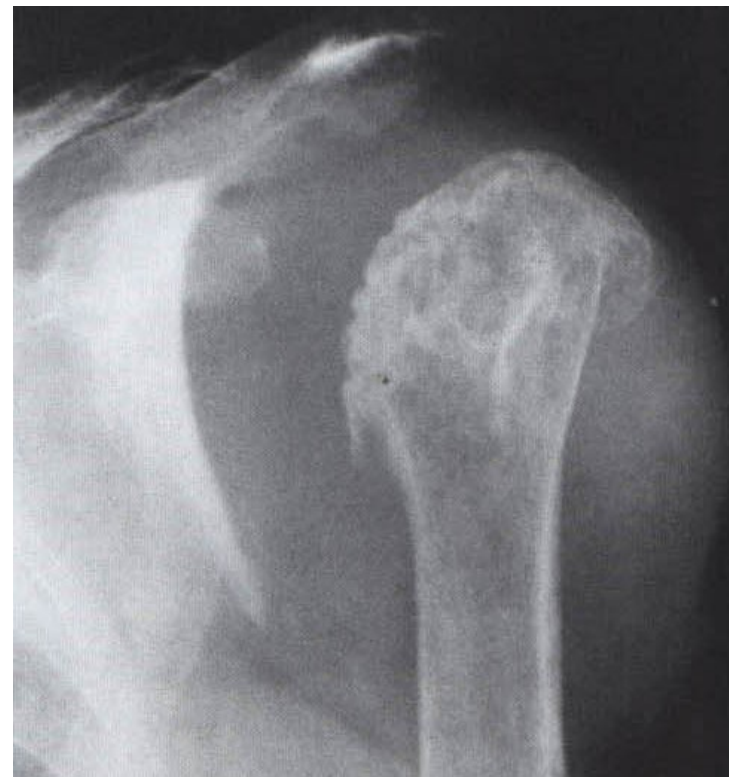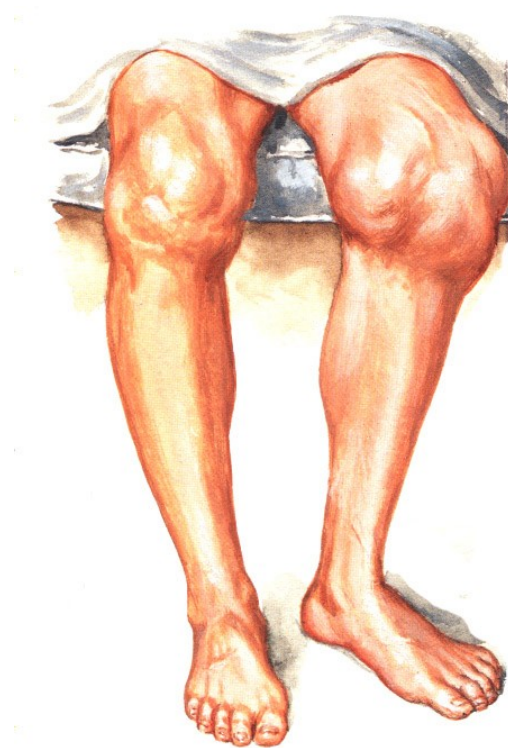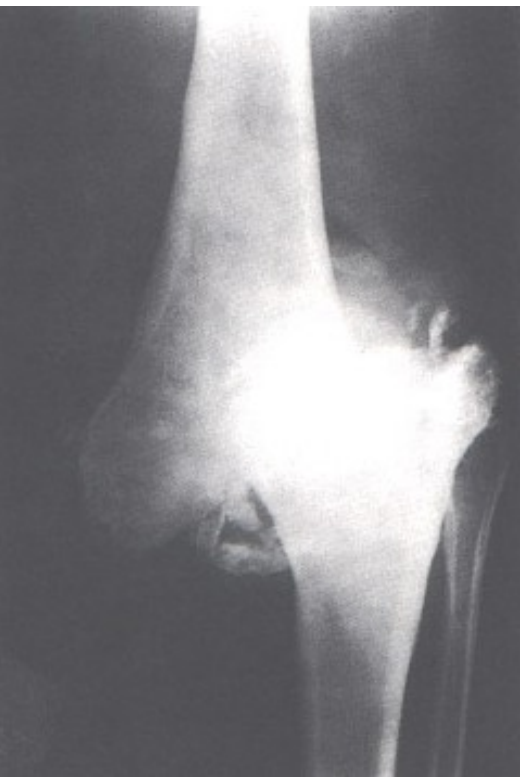Syringomyelie

Th konzervativní

vyj. resekční artroplastika



Neurogenní artropatie



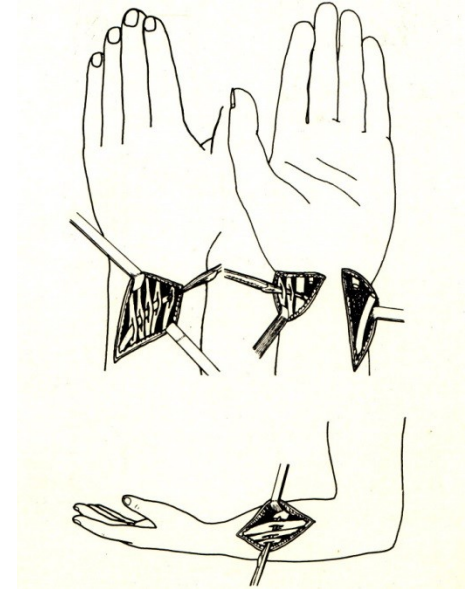
Obrny periferních nervů

N. medianus

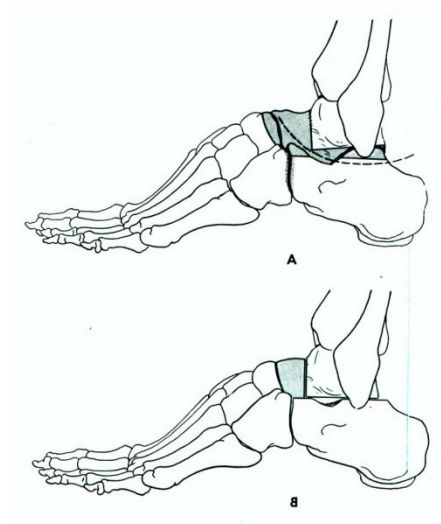
N. ulnaris

N. radialis

N. peroneus



Op. sec. Perthes
u parézy n. radialis



Resekce sub talo

Robophysiotherapy, robot-assisted rehabilitation

New therapeutical tool in neurorehabilitation, particularly for stroke patients and spinal cord lesions patients

Premise: repeating limb movements can help to recover motor control.

Initial trials of a robot-assisted arm and shoulder exercises were with sub-acute patients with a localised lesion.



Neuroplasticity is the basic mechanism underlying improvement in functional outcome after stroke and after spinal cord disease. These patients benefit from using robots.

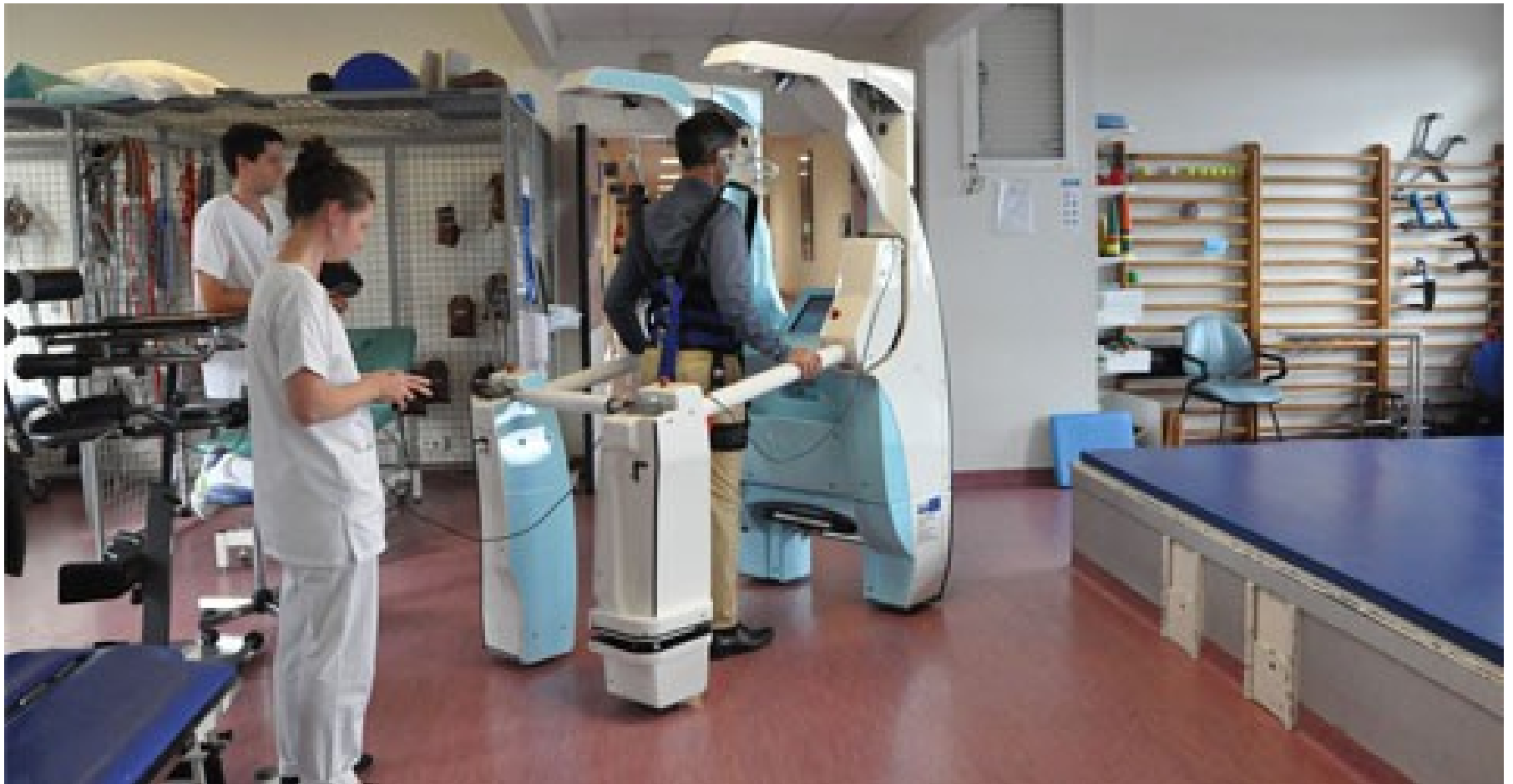Principles of stroke rehabilitation:
high-intensity practice
multidisciplinary team care
task-specific training
repetitive practice of specific functional tasks

Robot-assisted therapy in combination with conventional physiotherapy produces greater improvement in gait function than conventional gait training alone.



Robotic rehabilitation therapy can deliver high-dosage and high-intensity training, making it useful for patients with motor disorders.

Robotic devices used for motor rehabilitation include end-effector and exoskeleton types.

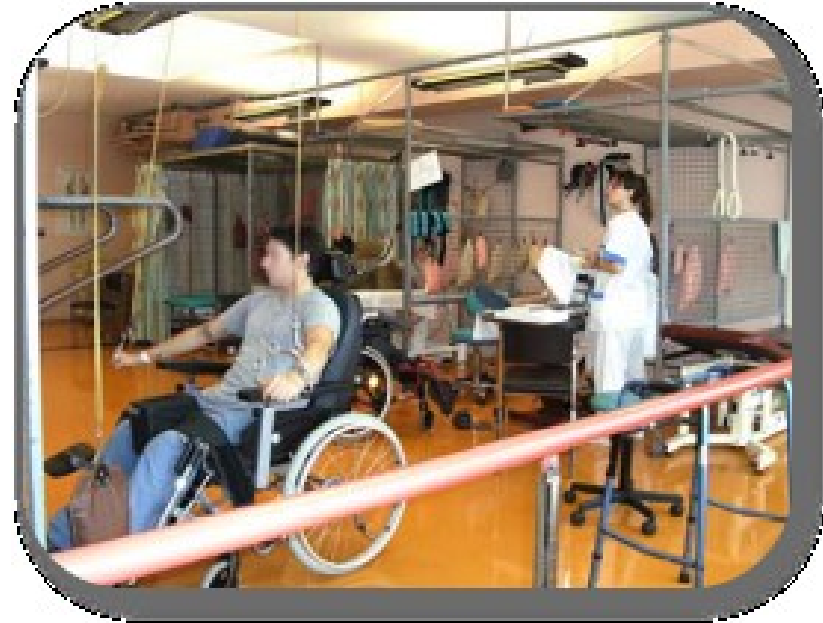

Upper arm

Recovery of upper arm function following stroke is a real problem.

A high proportion of people who have a stroke regain their ability to walk, but only 14 per cent of people with the upper arm problem.

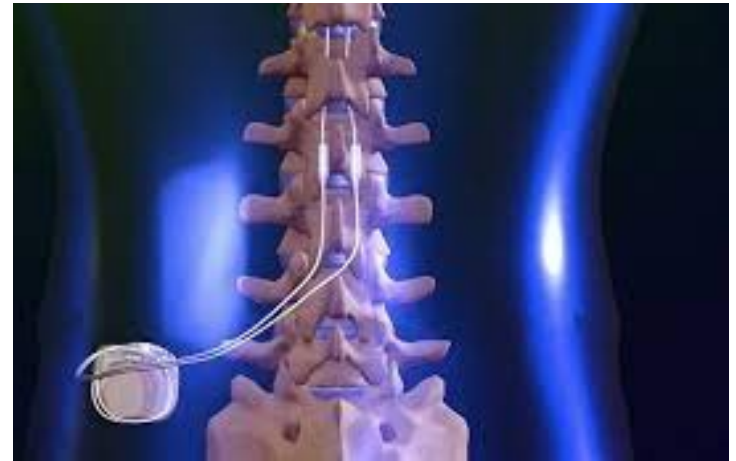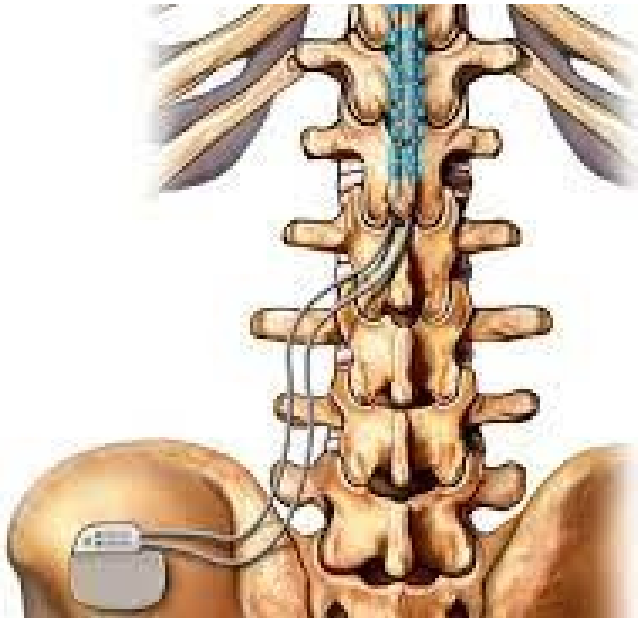Positive impact of robotics and the efficacy of electrical stimulation



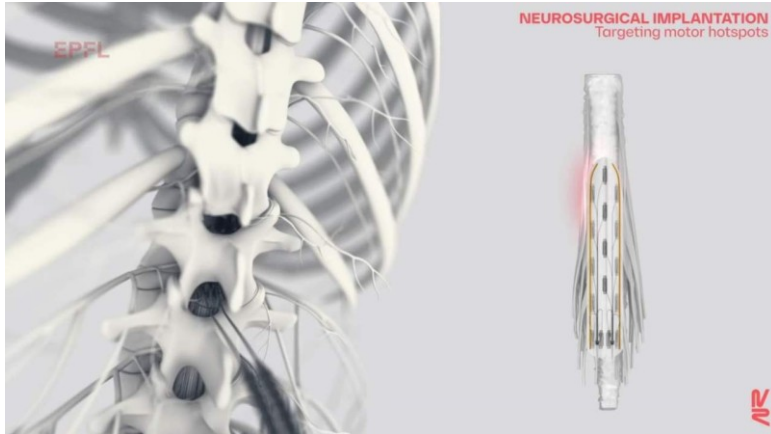


Wheel chair case

Neurostimulation to stop pain



Neurosurgical implantation



Swiss researchers at École Polytechnique Fédérale de Lausanne (EPFL) and Lausanne University Hospital in 2018 their devices had restored movement to the legs of paraplegic patients with partial spinal injuries. Grégoire Courtine holds up the array that's implanted on the spinal cord of paralyzed patient.

