

Poranění močového systému a retroperitonea

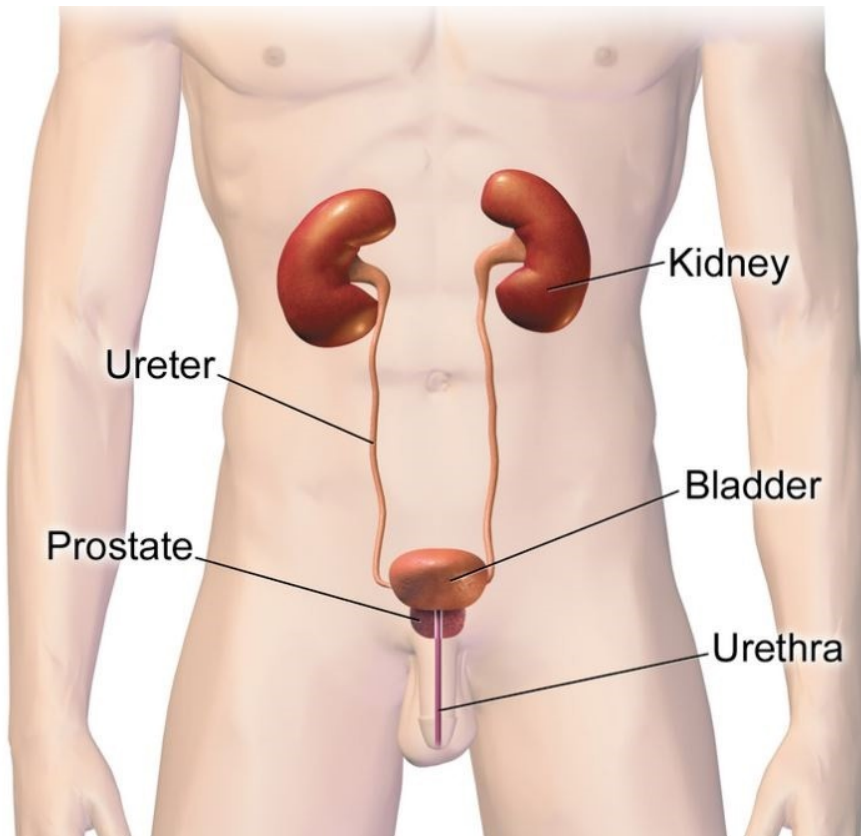
MUDr. Robert Tručka

Klinika úrazové chirurgie LF MU a TC FN Brno

Obsah

- Anatomie močového systému
- Poranění ledvin
- Poranění močovodu
- Poranění močového měchýře
- Poranění močové trubice
- Poranění retroperitonea
- Take home message
- Zdroje a odkazy na další výukové materiály

Anatomie močového systému



Obr. 1

Ledviny

Renální pedikl

- ledvinná pánvička,
cévy, nervy

Močovody

Močový měchýř

Močová trubice

- mužská
(zadní, přední)
- ženská

Poranění ledvin

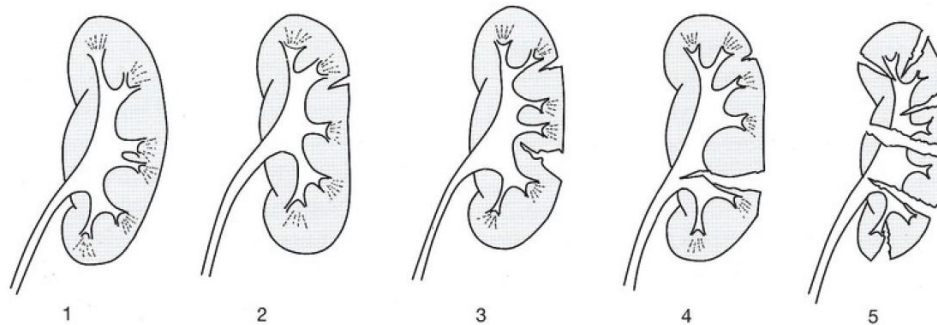
- Etiologie a patofyziologie
 - tupá poranění - dopravní nehody, pády, sport, napadení (rozdrcení / avulze)
 - penetrující poranění - bodné, střelné rány
 - iatrogenní poranění - operace
- Klasifikace - systém AAST (5 stupňů)
- Klinické hodnocení
 - vitální funkce - hemodynamicky nestabilní - monitoring
 - hematomy na boku, rány, citlivost břicha, tapotement +

Poranění ledvin - klasifikace

Stupeň	Typ poranění	Popis úrazu
1	Kontuze	Mikroskopická nebo hrubá hematurie, renální parametry normální
	Hematom	Subkapsulární, bez expanze, bez lacerace parenchymu
2	Hematom	Perirenální hematom bez expanze potvrzený renálním retroperitonem
	Lacerace	< 1 cm hloubky parenchymu ledvinné kůry bez extravazace moči
3	Lacerace	> 1 cm hloubky parenchymu ledvinné kůry bez ruptury sběrného systému nebo extravazace moči
4	Lacerace	Parenchymální lacerace procházející ledvinovou kůrou, dřevím a sběrným systémem
	Cévní	Poranění hlavní renální tepny nebo žíly s obsaženým krvácením
5	Lacerace	Kompletně roztříštěná ledvina
	Cévní	Avulze ledvinového hilu, která devaskularizuje ledvinu

Pro bilaterální poranění začíná stupnice od stupně 3.

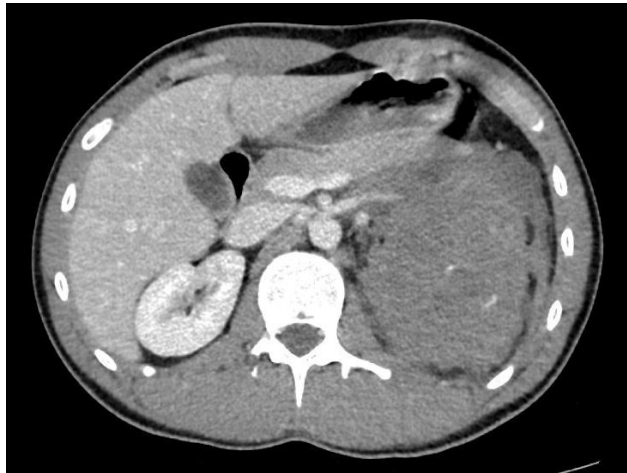Obr. 2



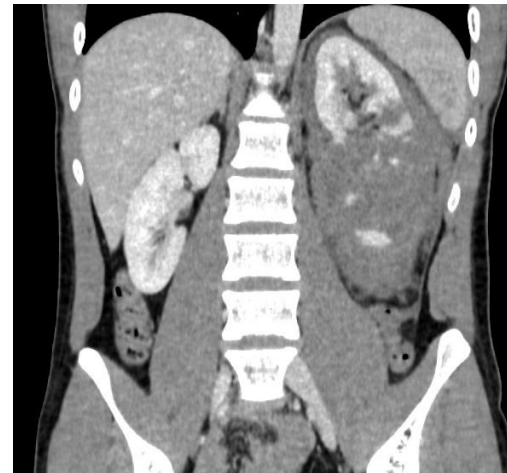Obr. 3

Poranění ledvin - diagnostika

- Anamnéza: úrazový mechanismus (úder do boku, decelerace), preexistující onemocnění, solitární ledvina
- Laboratoř: Ht, Hb, kreatinin, analýza moči (hematurie)
závažná poranění nemusí mít hematurii !!!
- CT s opožděnou fází, ultrazvuk (hemoperitoneum)
- Ostatní: IPV, MRI, radionuklidové metody (jizvy, funkce)



Obr. 4



Obr. 5

Poranění ledvin

Neoperační léčba

- Hemodynamická stabilita
- Tupá poranění: 1.-3. stupeň + většina 4. stupně - neoperačně
4.-5. stupeň - vyčkávací léčba
- Penetrující poranění: stabilní pacient + bodné poranění
nízkého stupně za přední axilární čarou
- Klid na lůžku, observace, opakovaná vyšetření
- Stent / perkutánní drenáž - trvalá extravazace moči
- Selektivní angioembolizace - aktivní kontrastní leak, AVF, pseudoaneurysma; selhávání AE → opakování intervence
- Močová katetrizace - pacienti s těžkou hematurií

Poranění ledvin

Chirurgická léčba

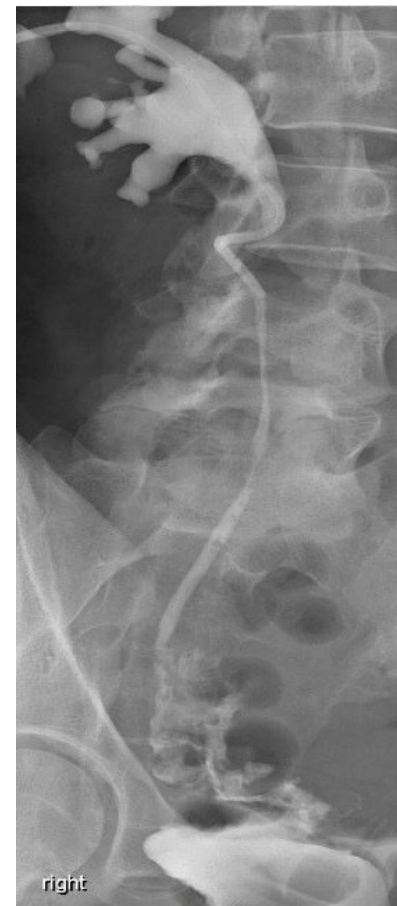- Explorace - indikace: stupeň poranění, etiologie, hemodyn. nestabilita, poranění břicha, expandující / pulzující perirenální hematoma, cévní poranění 5. stupně (absolutní indikace)
 - cíl: kontrola krvácení, záchrana, posouzení rekonstrukce
- Reparace X nefrektomie

Následná péče: klinické a laboratorní sledování, ultrazvuk, nukleární metody, krevní tlak 1x ročně

Komplikace: krvácení, infekce, perinefrický absces, sepse, píštěle, hypertenze, urinom, močové kameny, chronická pyelonefritida, hydronefróza, pseudoaneurysma

Poranění močovodu

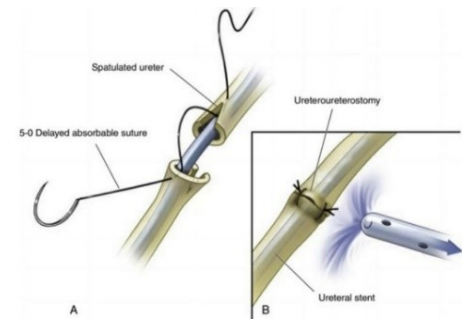
- Etiologie a patofyziologie
 - zevní poranění (horní močovod): penetrující (střelné rány), tupá (dopravní nehody)
 - iatrogenní poranění (dolní močovod): při operaci
- Klinické hodnocení
 - vnější poranění + trauma břicha a pánve
 - penetrující + trauma cév a střev (peroperační dg.)
 - tupá + trauma pánve a LS páteře (opožďená dg.)
 - iatrogenní poranění (opožďená diagnostika)
 - známky opožďené dg.: bolest boku, inkontinence, únik moči, hematurie (ne vždy), horečka, urémie, urinom
- Diagnostika: anamnéza, klinické vyšetření, CT, RTG + kontrast



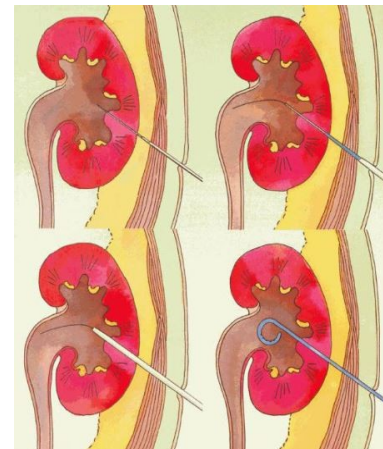
Obr. 6

Poranění močovodu - léčba

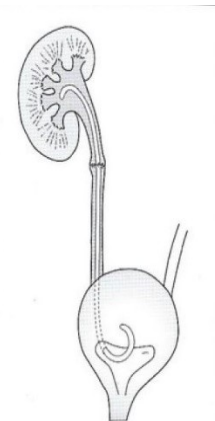
- Okamžitě
 - poranění ligací - deligace + JJ stent
 - částečná poranění - JJ stent, nefrostomie
 - kompletní poranění - mobilizace + anastomóza
 - nestabilní - damage control (ligace, odklon moči, opožděná definitivní oprava)
- Pozdě diagn. poranění - nefrostomie, JJ stent, při selhání reparace
- Reparace: anastomózy, laloky, reimplantace, náhrada segmentem střeva, ureteroplastika bukové sliznicí, přemístění ledviny do pánve



Obr. 7



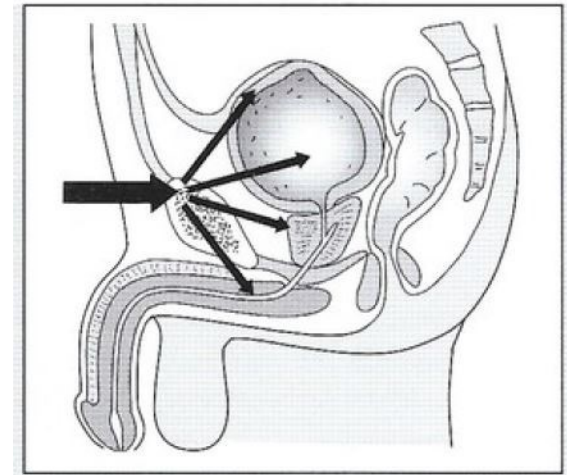
Obr. 8



Obr. 9

Poranění močového měchýře

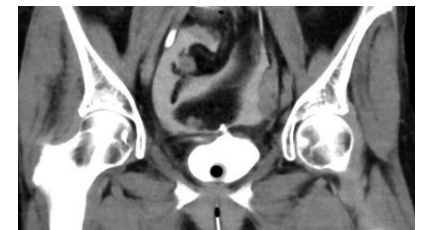- Klasifikace
 - intra-, extraperitoneální, kombinované
 - neiatrogenní (tupé, penetrující)
 - iatrogenní (vnější, vnitřní)
- Etiologie a patofyziologie
 - tupá (dopravní nehody, pády, atd.)
 - extraperitoneální - zlomeniny pánve
 - intraperitoneální - ↑ intravezikálního tlaku, ruptura kopuly
 - penetrující
 - iatrogenní - vnější - porodnické a gynekologické výkony, urologické a všeobecně chirurgické výkony
 - vnitřní - transuretrální resekce moč. měchýře



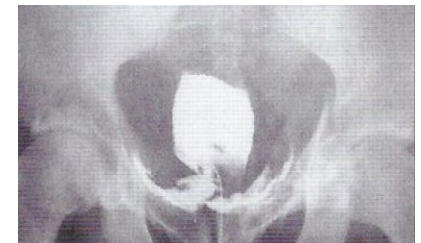Obr. 10

Poranění močového měchýře

- Klinické hodnocení
 - hematurie, fraktura pánve, poranění zadní uretry
 - neschopnost mikce, neadekvátní výdej, citlivost či distenze břicha; rány podbřišku / perinea / hýždě
 - iatrogenní poranění: identifikace intraoperačně (zevní) nebo při cystoskopii (vnitřní)
 - přehlédnuté trauma po operaci: hematurie, bolest břicha, abdominální distenze, ileus, peritonitis, sepse, únik moči z rány, ↓ diurézy, ↑ kreatinin
- Diagnostika: anamnéza, klinické vyšetření, prostá / CT cystografie, cystoskopie, ultrazvuk



Obr. 11



Obr. 12

Poranění močového měchýře - léčba

- Konzervativní
 - klinické sledování, kontinuální drenáž, antibiotika
 - nekomplikovaná extraperitoneální traumata (tupá, iatrogenní)
- Chirurgická
 - neiatrogenní poranění
 - tupá - explorace, reparace
 - indikace: extraperitoneální (poranění hrdla, úlomky kostí, souběžná poranění jiných orgánů), intraperitoneální (vždy)
 - penetrující - emergentní explorace, reparace, ATB (střelná)
 - iatrogenní poranění - rozpoznaná intraoperačně → primárně uzavřít, nerozpoznaná a vnitřní traumata → podle lokalizace
- Následná péče: kontinuální drenáž močového měchýře, cystografie (konzerv. léčené), cystoskopie (pokračující únik)

Poranění močové trubice

- Etiologie a patofyziologie

Poranění zadní mužské močové trubice

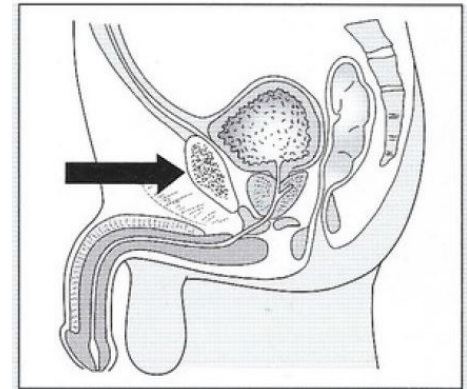
- tupá - poranění uretry se zlomeninou pánve (dopravní nehody)
- penetrující - poranění pánve, perinea, hýždí
- přidružená poranění jsou život ohrožující!
- iatrogenní - transanální totální mezorektální excize

Poranění přední mužské močové trubice

- komprese bulbu proti symfýze, zlomeniny penisu, penetrující poran. (střelné a bodné rány, kousnutí, naboďnutí, amputace penisu)
- iatrogenní - katetrizace, zavádění penilní protézy

Poranění ženské močové trubice

- při porodu, tupá (poranění uretry se zlomeninou pánve - dopravní nehody), iatrogenní (inzerce suburetrálního závěsu pro inkontinenci)



Obr. 13

Poranění močové trubice

- Klinické hodnocení

Muž - krev v meatu, neschopnost močit (kompletní), bolest při močení a hematurie (inkompletní), otok šourku / penisu / perinea, obtížnost zavedení katétru, přidružené poranění konečníku

Žena - zlomenina pánve + krvácení, hematurie, tržné rány pochvy, labiální otok, retence moči, obtížnost zavedení katétru

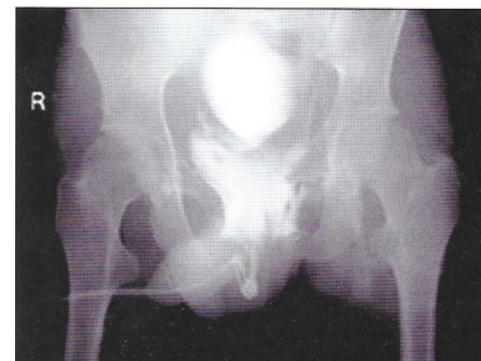- Diagnostika

- anamnéza, klinické vyšetření

- retrográdní uretrografie, antegrádní cystoureografie + RUG, flexibilní cystouretroskopie (fraktury penisu),

suprapubická cystoskopie, vaginoskopie
+ cystouretroskopie (ženy)

- MRI (před operací), ultrazvuk (usazení suprapubického katétru)



Obr. 14

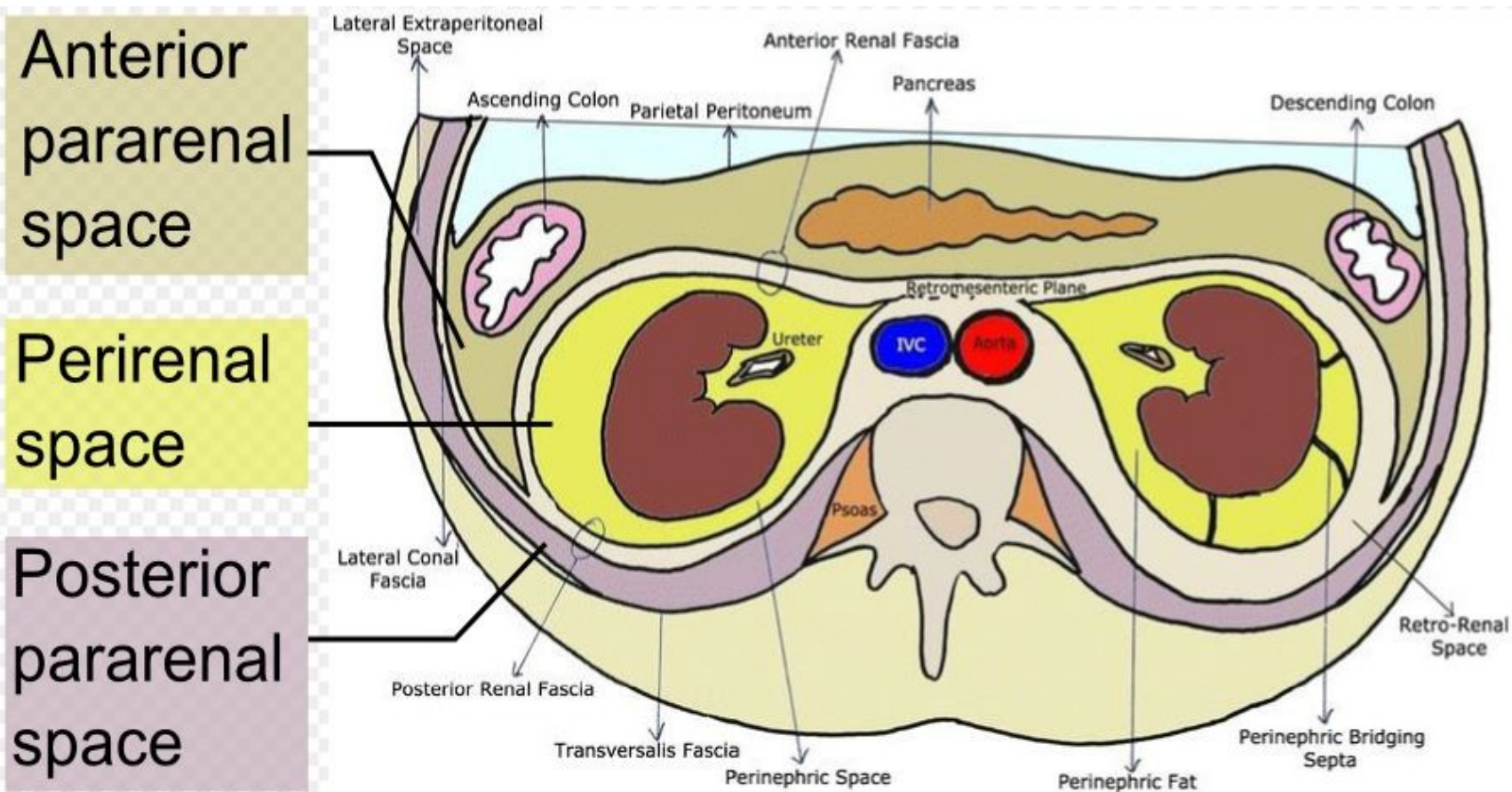
Poranění močové trubice - léčba

- Mužská zadní uretra
 - urgentní fáze - resuscitace + léčba přidružených poranění + odklon moči
 - okamžitá explorace u penetrujícího poranění
 - definitivní léčba
 - časná: pouze odklon moči (parciální poranění), časná uretroplastika nebo časný realignment + transuretrální katetrizace (větší poranění)
 - odložená uretroplastika po suprapubické diverzi
 - iatrogenní trauma - přímá oprava (transperineální přístup)
- Mužská přední uretra
 - fr. penisu, život neohrožující penetrující poranění - okamžitá explorace + rekonstrukce (anastomóza, uretrální marsupializace, uretroplastika)
 - iatrogenní nebo život ohrožující penetrující poranění - odklon moči
- Ženská uretra - urgentní fáze stejná jako u poranění mužské zadní uretry
 - časná reparace, časný realignment, odložená reparace

Komplikace: infekce, fibróza, píštěle, striktury, inkontinence, erektilní dysfunkce

Poranění retroperitonea

- Anatomie – Obr. 15



Poranění retroperitonea

- Etiologie
 - krvácení - z cév (decelerace, fragment zlomeniny),
ze zlomeniny (obratle, pánev), poranění ledvin
- Klinické hodnocení
 - menší krvácení - asymptomatické
 - větší krvácení - bolest břicha a zad, hematom
 - paralytický ileus (narůstající hematom), HV šok (arteriální)
- Diagnostika
 - anamnéza, klinické vyšetření
 - USG (ledviny, tekutina), RTG břicha (m.psoas, ileus), IVU (urotrakt), CTAG (cévy), RTG (skelet), RTG kontrast (GIT)
 - krevní obraz, koagulace, analýza moči a močový sediment

Poranění retroperitonea - léčba

- Kaudální hematom - konzervativní
- Poranění skeletu pánve - časná stabilizace (zevní fixace)
- Sledování, hrazení krevního volumu, kontrola koagulace, event. substituce koagulačních faktorů - prevence DIC
- Perzistující krvácení - embolizace, opichy, tamponáda, ligatura a. iliaca interna (žilní pleteně !!!)
- Paralytický ileus - Neostigmin (střevní stimulace)
- Poranění urotraktu viz výše
- Indikace k operační revizi: poranění duodena nebo pankreatu, perzistující krvácení
 - revize + ošetření poraněného orgánu + dočasná derivace střevního obsahu stomií

Take home message

- Poranění močového systému často souvisí se závažnými život ohrožujícími poraněními břišních orgánů (především penetrující) nebo pánve, u polytraumatizovaných pacientů se uplatňuje strategie „damage control“
- U poranění ledvin rozhoduje o dalším léčebném postupu hemodynamický stav pacienta, operační léčba je především u poranění vysokého stupně, je snaha o zachování orgánu
- U poranění ureteru je přítomnost či nepřítomnost hematurie nespolehlivý indikátor a nemusí odpovídat závažnosti poranění
- U poranění močového měchýře je operační léčba vyhrazena především pro intraperitoneální poranění
- Poranění močového měchýře, zadní mužské uretry a ženské uretry jsou spojena s frakturami pánve a jsou závažnější než poranění přední uretry
- Nejčastější komplikací poranění retroperitonea je krvácení, nejobtížnější je stavění krvácení z žilních pletení

Zdroje a odkazy na další výukové materiály

- Peter Wendsche, Radek Veselý et al.: Traumatologie, 2. přepracované vydání, 2019
- [EAU Guidelines: Urological Trauma | Uroweb](#)
- [www2.med.muni.cz/Traumatologie/I_Chirurgie/Retroperitonea/Retro.htm](#)
- [en.wikipedia.org/wiki/Urinary_system](#)
- [en.wikipedia.org/wiki/Retroperitoneal_space](#)
- [www.wikiskripta.eu/w/Retroperitoneum](#)

Obrázky - odkazy

https://en.wikipedia.org/wiki/Urinary_system - Obr. 1

[EAU Guidelines: Urological Trauma | Uroweb](#) - Obr. 2

Peter Wendsche, Radek Veselý et al.: Traumatologie, 2. vydání, 2019
- Obr. 3, 9, 10, 12, 13 ,14

Urologická klinika FN Brno - záznamy - Obr. 4, 5, 6, 11

<https://www.facebook.com/Draftabahmed28/photos/pcb.1077789009300339/1077788952633678/?type=3&theater> - General surgery discussions - Obr. 7

<https://cs.garynevillegasm.com/zdorove/102625-nefrostoma-cto-eto-takoe-operaciya-uhod-profilaktika-i-posledstviya.html> - Obr. 8

https://en.wikipedia.org/wiki/Retroperitoneal_space - Obr. 15