

Orální a maxillofaciální chirurgie

Chirurgické výkony

Incize

-intraorální

-extraorální – zevní

Operace ortodontických anomálií (ortognatické operace)

Preprotetická chirurgie

Chirurgické výkony

Extrakce

- prostá
- komplikovaná
- chirurgická

Dekapsulace

Fenestrace

Gingivoplastika

Osteoplastika

Biopsie, diagnostická excize

Implantace

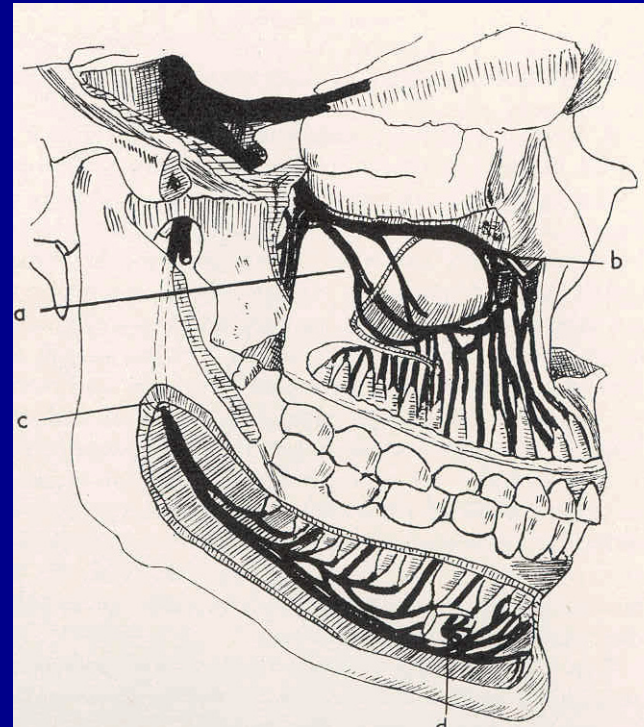
Sinus lift

Anestezie

- Celková
- Místní (lokální)
 - Povrchová
 - Infiltrační
 - Svodná
 - Kmenová

Svodná anestezie

Anestezie na f.mandibule



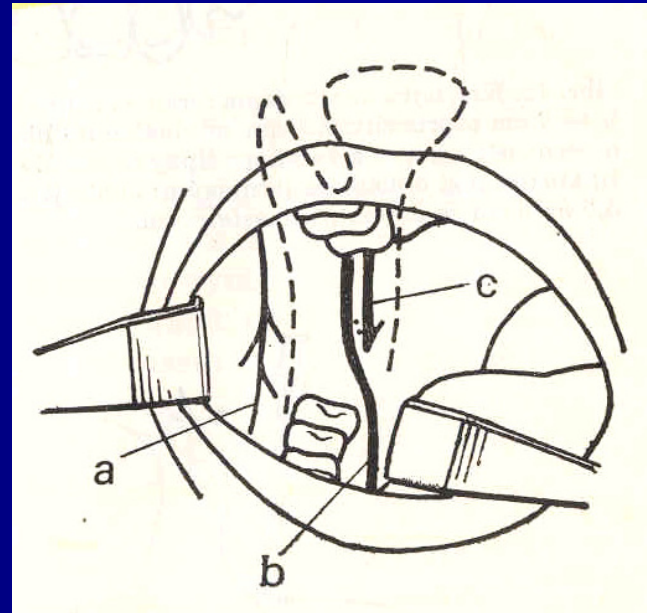
Svodná anestezie

N. alveolaris inferior

Foramen mandibulare



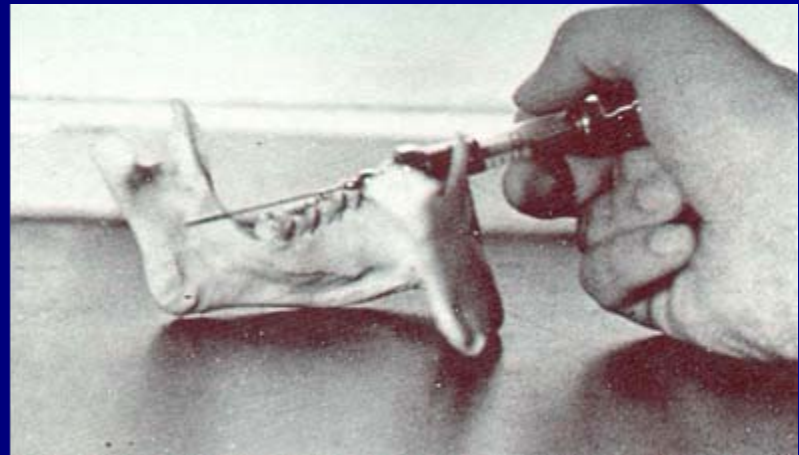
N. Alveolaris inferior
N. lingualis



Technika anestezie

Nervus alveolaris inferior

v sulcus colli mandibulae

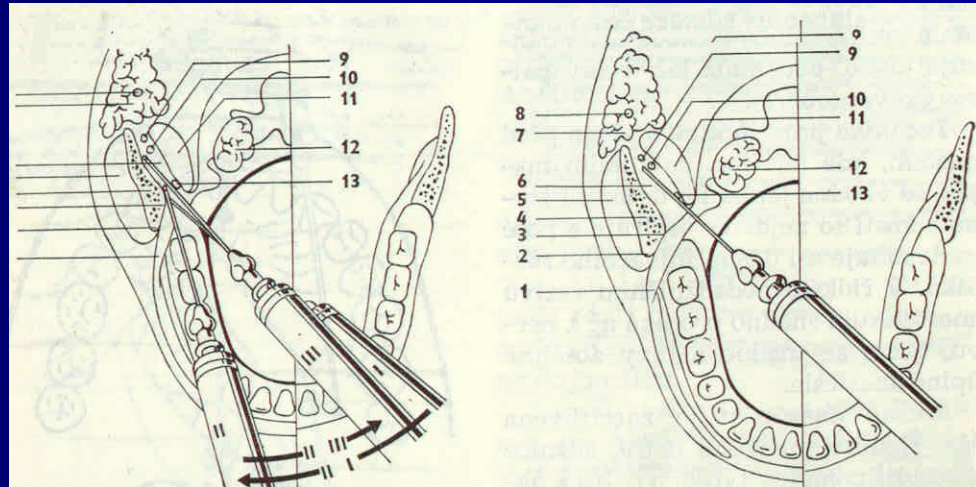


Svodná anestezie

N. alveolaris inferior

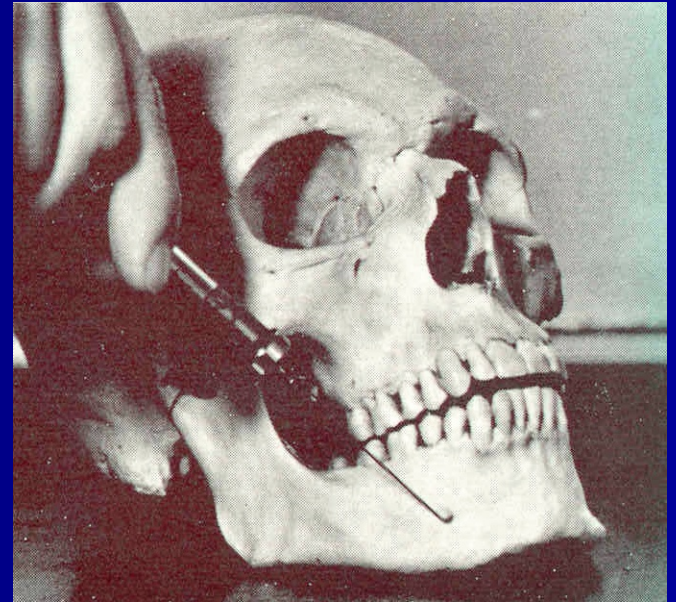
Přímá

Nepřímá



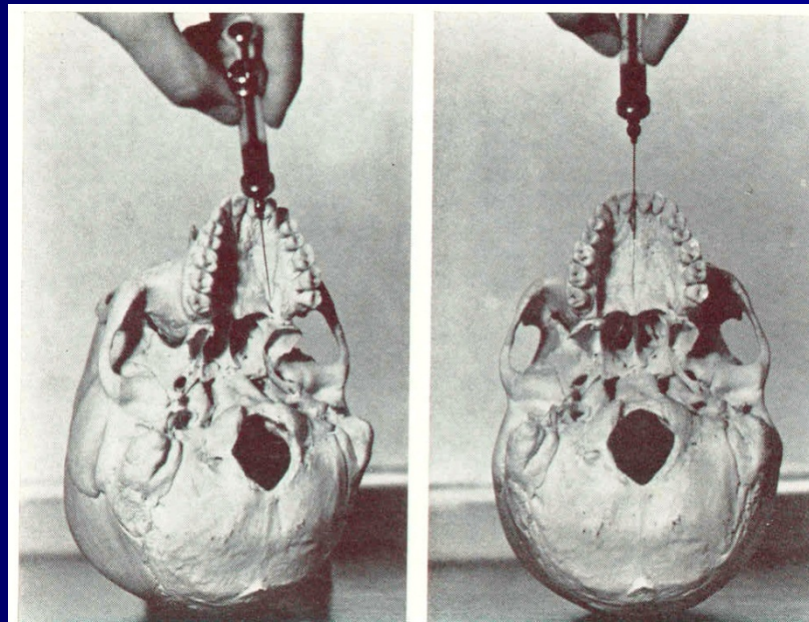
Svodná anestezie

F. Mentale



Svodná anestézie

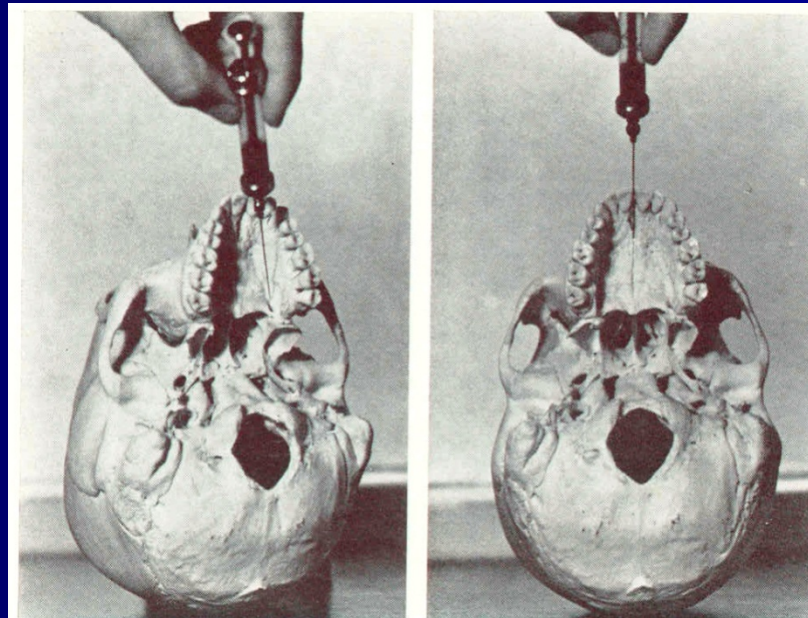
Foramen palatinum majus



Svodná anestezie

Foramen incisivum

Trojúhelníkové políčko za řezáky



Sutura

Šicí materiál

Hedvábí nylon,

polyglactin

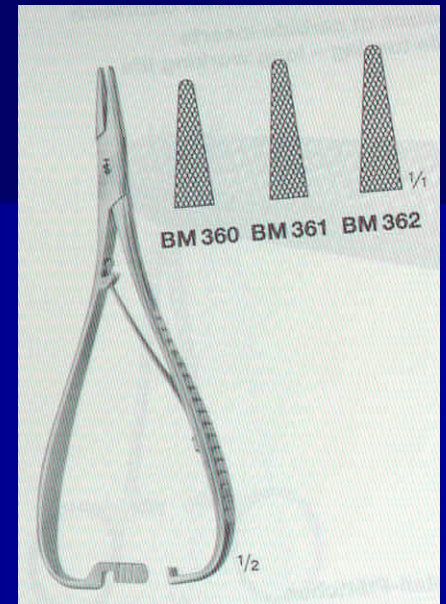
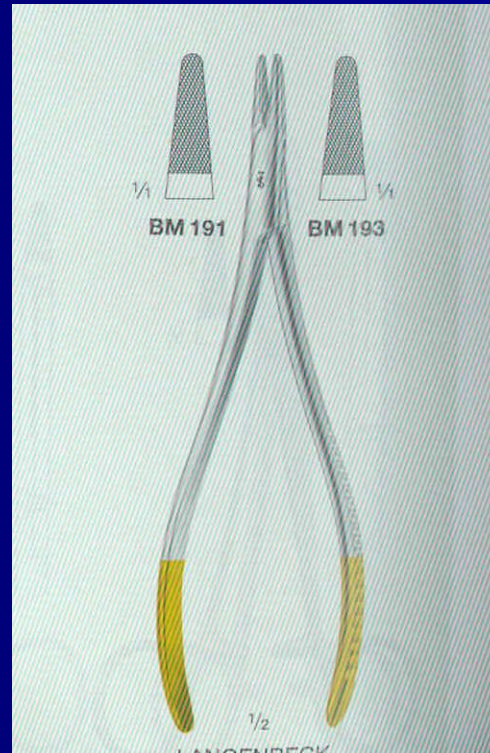
Jehly

- zahnuté

- přímé

Jehelce

-



Extrakce zubů

Příčiny

- Kaz
- Trauma
- Pokročilá destrukce parodontu
- Selhání endodontického ošetření –
kolemčelistní zánět nebo
osteomyelitida

Princip extrakce

Přerušení závěsného aparátu

Vytažení z alveolu