

M U N I
M E D

FAKULTNÍ
NEMOCNICE
BRNO

Nemoci GIT I

Krvácení do GIT

Nemoci jícnu, žaludku

Choroby tenkého střeva

Krvácení do GIT

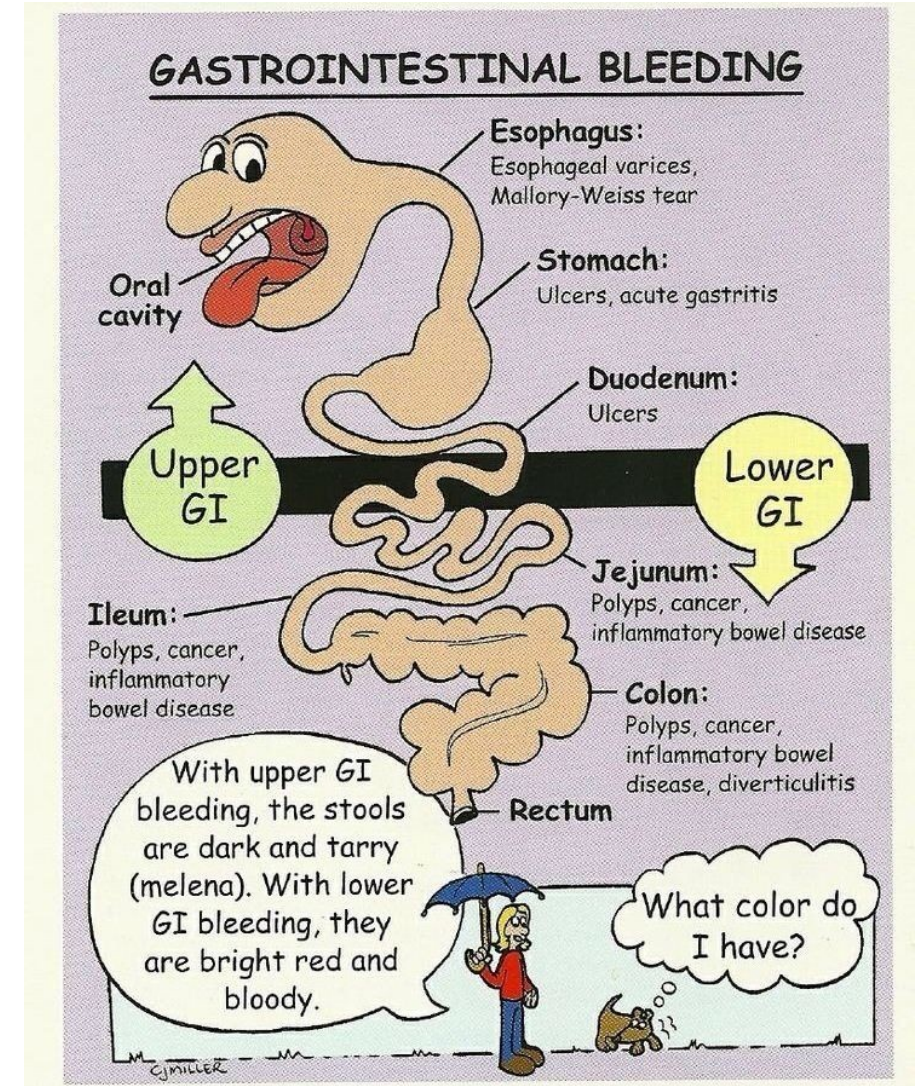
- okultní
- hemateméza
- meléna
- 80% pochází z horní části GIT

Zdroje krvácení do GIT

➤ 80% krvácení do GIT má zdroj v horním GIT

➤ Zdroje krvácení v horním GIT

- jícnen – varixy
- žaludek – peptický vřed, aftózní gastropatie, Ca
- duodenum – peptický vřed, hemangiomy, dysplázie, vaskulitidy, koagulopatie, trombopenie, aneuryzma



Krvácení do GIT z hlediska rychlosti vzniku

- **akutní** – náhle vzniklá situace, pac. nemusí být hemodyn. stabilní, není adaptován na ztrátu krve
- **chronické** – pac. je adaptován i na velký pokles Hb, pac. často přichází do nemocnice pro jiné potíže – projevy chronického anemického syndromu (dušnost, slabost, únavnost, ale i bolesti na hrudi), anebo se jedná o náhodně zachycenou lehkou mikrocytózu či anémii

emergentní terapie akutního krvácení do GIT

- volumová resuscitace (krystaloidy, koloidy)
- krevní náhrady
- PPI bolus Omeprazolu 80mg i.v., Dicynone
- terlipresin
- akutní GFS
- chirurgická intervence při nemožnosti zastavit krvácení endoskopicky či při NPB (perforace dutého orgánu)

Terapie krvácení do GIT - souhrn

➤ farmakoterapie

- nevarikozní krvácení: bolus PPI, poté plná i.v. PPI
- varikozní krvácení: BB

➤ endoskopie

- GFS: ošetření injekční, mechanické, koagulační

➤ chirurgie

- **!** masivní varikózní krvácení je endoskopicky neřešitelné

Nemoci jícnu

- **dysfagie**
- **GERD**
- **hiatová hernie**
- **ezofagitis**
- **achalázie**
- **divertikly jícnu**
- **nádory jícnu**

Dysfagie

- **horní dysfagie** - vážnutí sousta při polykání, regurgitace
- **dolní dysfagie** - nádor, stenózy, neuromuskulární - achalázie, spazmus, extraezofageální vlivy
- **paradoxní dysfagie** - vážnou tekutiny, tuhá sousta prochází

GERD

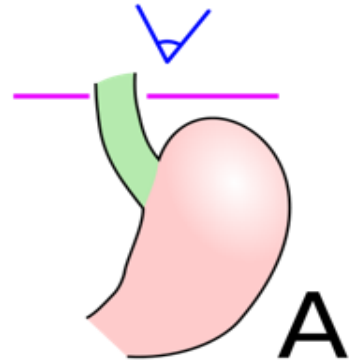
- je proniknutí žaludečního obsahu do jícnu. K epizodám krátkodobého GER dochází běžně. Patologickým se stává, pokud vyvolává obtíže a/nebo zánětlivé změny sliznice jícnu
- **sy. jícnová:** Pyróza, regurgitace, dysfagie, odynofagie, záchvatovité slinění, globus, bolest na hrudníku.
- **sy. mimojícnová:** Sucho v krku, bolest v uších, zápach z úst, chrapot, laryngitidy, opakované plicní infekce, dráždění vagu - bradykardie

GERD

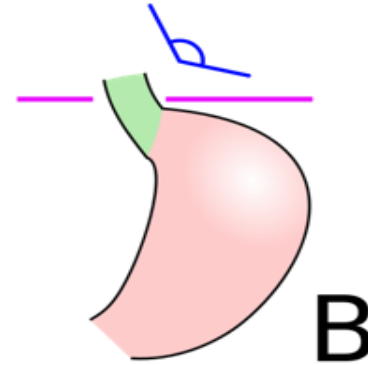
- **léčba** - režimová opatření - redukce hmotnosti, poloha při spánku v polosedě, používání břišního lisu, kouření
- **dieta** - zákaz alkoholu, omezení tučných jídel, kávy, sladkého kynutého pečiva
- **medikamenty** - antacida, H2 blokátory, omeprazol, metoclopramid, cisaprid, anestetika
- endoskopické metody
- **chirurgická léčba** - plastika hiátu

Hiátové hernie

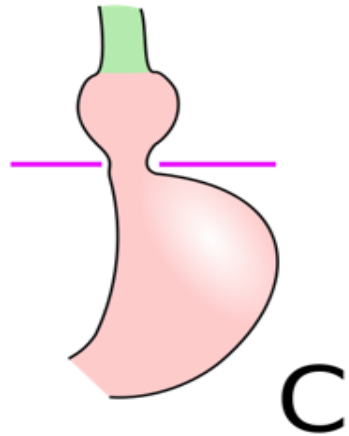
Anatomické
postavení



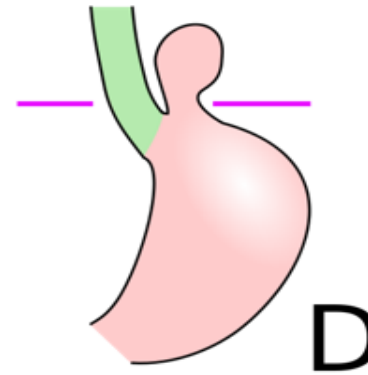
Prestádium



Sklužná hiátová h.



Paraesofgaenální



Mykotická ezofagitida

- oportunní infekce u nemocných s nádory, po chemo- nebo radioterapii
- příznaky: palčivá retrosternální bolest zhoršující se při průchodu sousta
- diagnostika: ezofagoskopie - Ize-li
- léčba: antimykotika, antacida, omeprazol, lokální anestetika

Korozivní ezofagitida

- **korozivní ezofagitida** - po vypití kyselin nebo louhů, nejvíce postižena místa přirozených zúžení, hojí se strikturou
- **diagnostika** - šetrná ezofagoskopie
- **léčba** - akutně neutralizovat, lze mléko, steroidy k zabránění vzniku striktur, dlouhodobě dilatace jícnu

Nádory jícnu

- benigní, maligní - častější
- **etiologie** - destiláty, kouření, horká jídla, deficitní strava
- **příznaky** - dysfagie postupující od tuhých jídel k tekutým, úbytek hmotnosti, zápach z úst, zvracení stagnujícího obsahu
- **diagnostika** - ezofagoskopie, biopsie
- **léčba** - operativní - špatná prognóza, obvykle chemo- i radiorezistentní

Choroby žaludku - souhrn

- vředová choroba GD
- nádory žaludku
- stavy po operacích žaludku
- gastropatie

Choroby žaludku

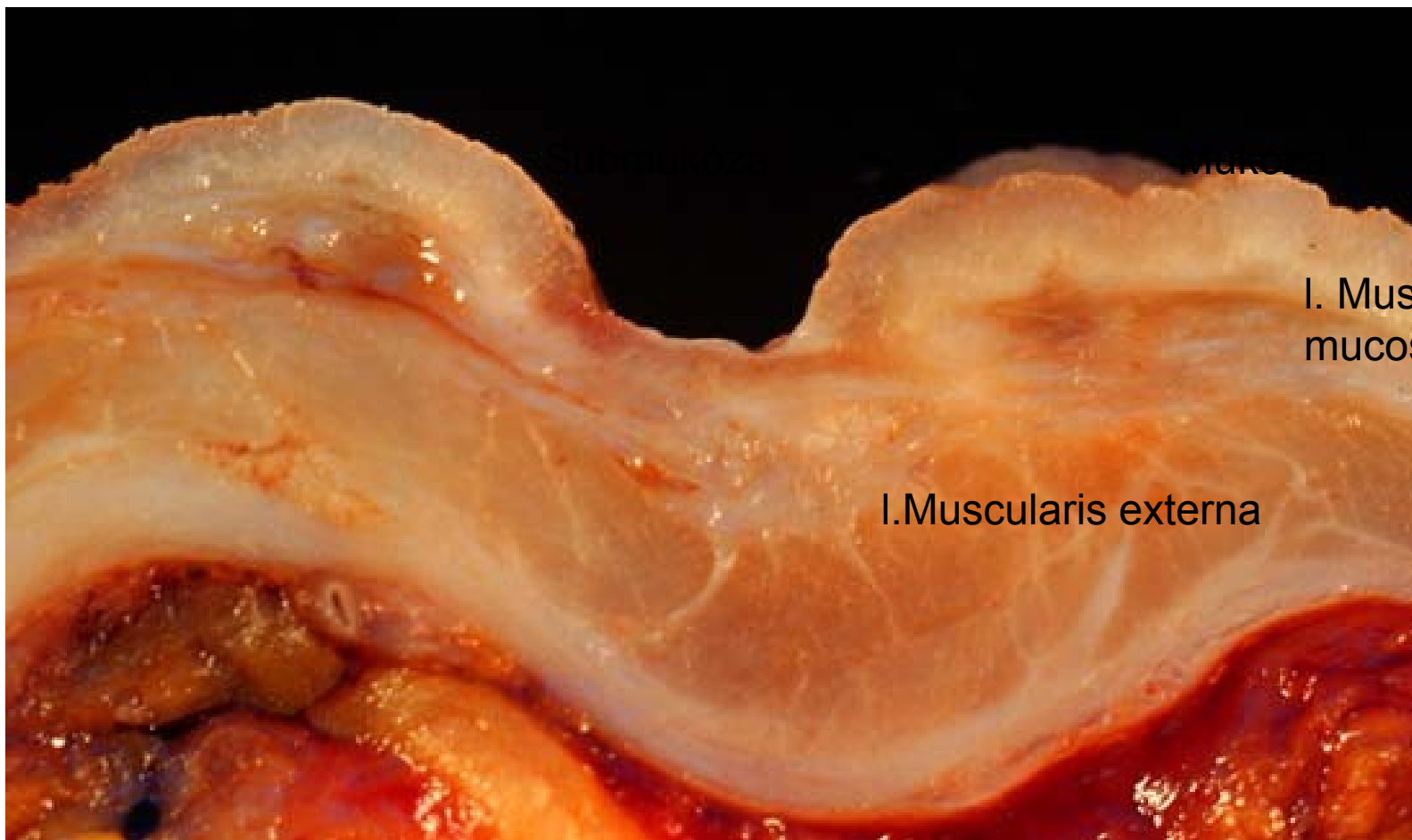
- **anatomická stavba** - kardie, fornix, tělo (orální, střední, aborální), angulus, antrum, pylorus
- **dyspepsie** - organická (postižení žaludku)
 - sekundární (postižení GIT)
 - funkční (bez organické příčiny)

Vředová choroba gastroduodena

- Onemocnění charakterizované výskytem jednoho nebo více vředů ve stěně žaludku nebo duodena.
- **vřed (ulcus)** – slizniční defekt, přesahující do submukózy i hlouběji,
- **erose** – slizniční defekt omezený na mukózu (neproniká skrze muscularis interna do submukózy)

Lokalizace vředů

- Vřed přesahuje do submukózy
- **typ I** – malá křivatura mediogastricky,
- **typ II** – kombinovaný chronický duodenální a žaludeční vřed,
- **typ III** – prepylorický vřed do vzdálenosti 2 cm od pyloru,
- **typ IV** – vřed vysoko na malé křivatuře v blízkosti GE juncce.



Muko

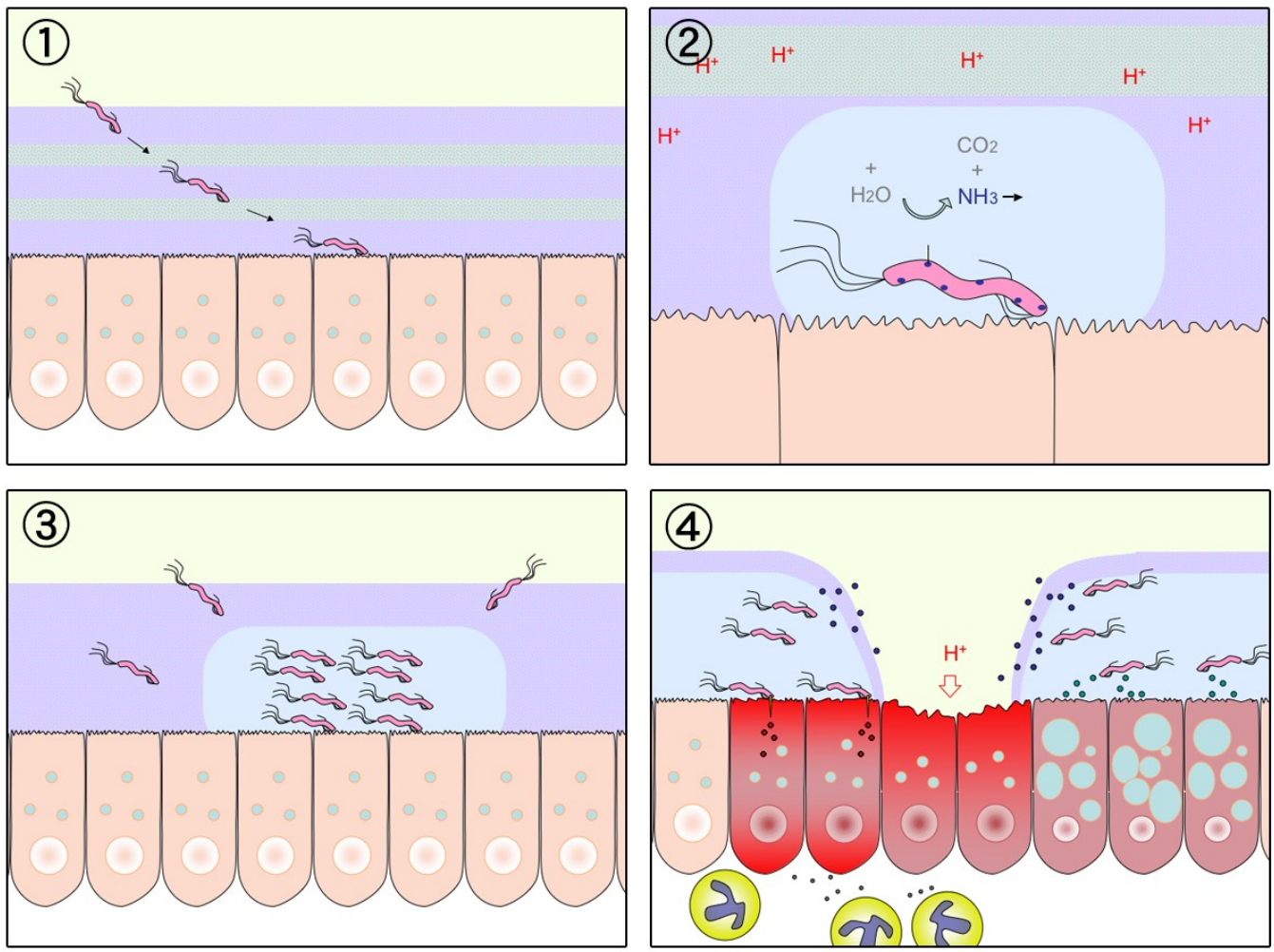
I. Muscularis
mucosae

I. Muscularis externa



Etiologie VCHGD

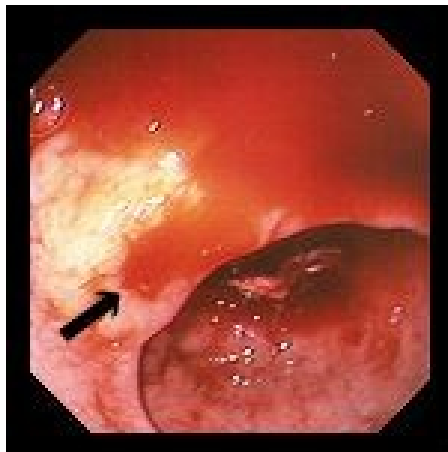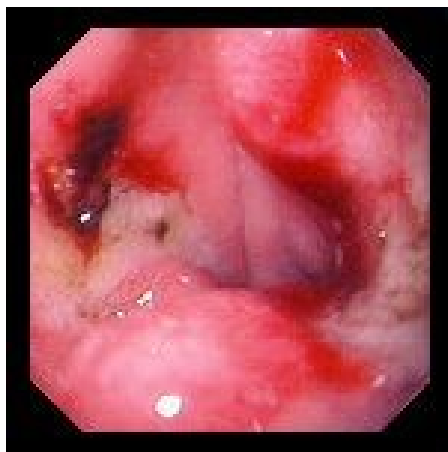- hlavním etiologickým agens je infekce *Helicobacter pylori* a abusus **NSAID**
- **nerovnováha mezi protektivními a agresivními faktory** působícími na sliznici:
 - **agresivní** – HCl, pepsin, NSA, alkohol, kouření, káva, kořeněná jídla, infekce *Helicobacter pylori*
 - **protektivní** – hlen, prostaglandiny, sekrece HCO_3 , potrava.



VCHGD

- **příznaky** - bolesti v epigastriu (G - po jídle, D- nalačno), sezónnost obtíží, pálení žáhy
- **diagnostika** - endoskopie, HP, kontrastní RTG, laboratorně - GMT, hladina gastrinu, sekrece HCl
- **komplikace**
 - - krvácení - hemateméza, meléna
 - - penetrace - do okolních orgánů
 - - perforace - do perit. dutiny
 - - stenóza pyloru, dilatace žaludku
 - - maligní zvrát

Krvácení z vředu žaludku: Forrestova klasifikace



stupeň

projevy

Ia	arteriální krvácení z arodované cévy
Ib	sáknoucí venosní nebo kapilární krvácení
II	krvácení spontánně ustalo
IIa	viditelný pahýl cévy
IIb	vřed krytý koagulem
IIc	vřed s hematinovou spodinou
III	vřed bez stigmat krvácení

Léčba VCHGD

- režimová opatření - dostatek spánku, pravidelný režim, fyzický klid, duševní klid
- NEKOUŘIT!
- dieta - v akutní fázi kašovitě jídlo po 2-3 hod, dále dieta šetřící č. 2, nutno poučit o pravidelnosti a složení
- vyloučit ulcerogenní léky(ASA, NSAID, steroidy)

Léčba VCHGD

➤ medikamentózní léčba

- - H2 blokátory (ranitidin, famotidin)
- - blokátory protonové pumpy (omeprazol, esomeprazol)
- - anticholinergika
- - antacida
- - protektivní léky (sucralfat, bismut)
- - antibiotika při pozitivním HP

➤ chirurgická léčba při komplikacích

➤ lázeňská léčba

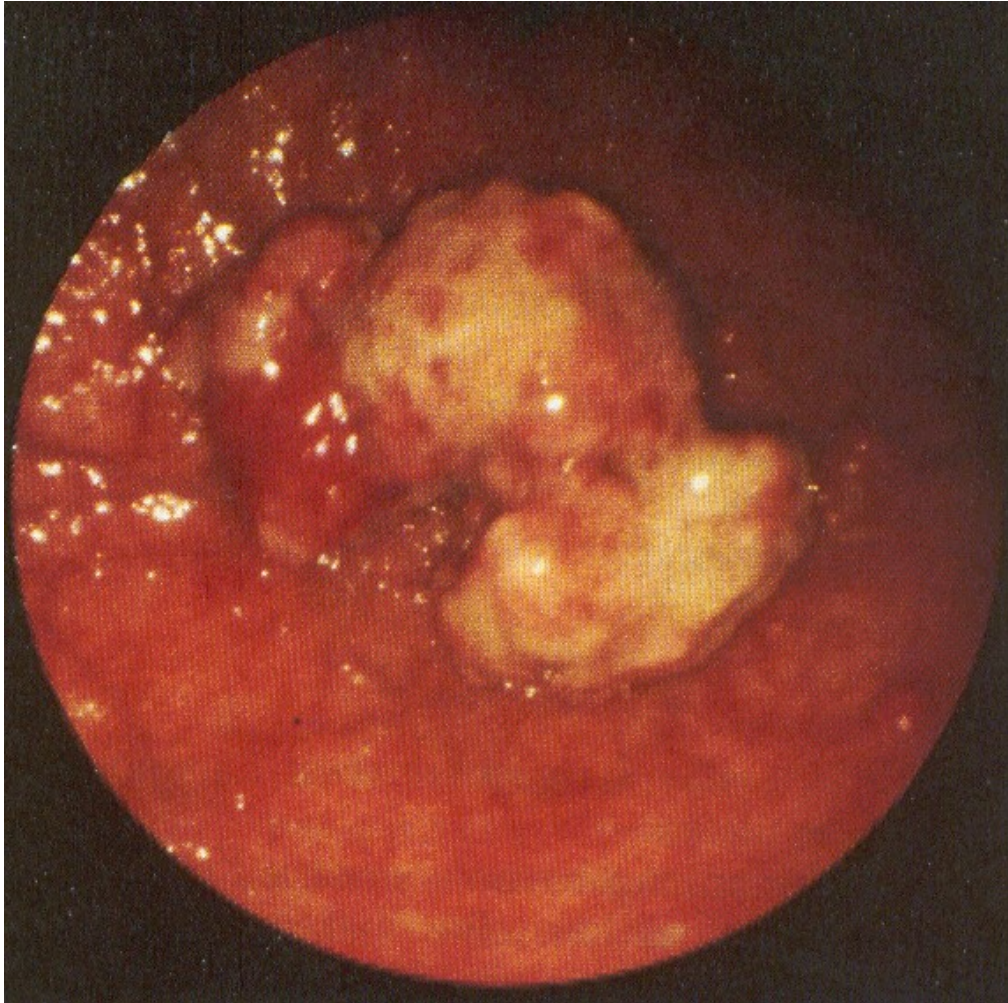
Nádory žaludku - benigní

- většinou polypy (adenom, hamartom, chron. zánětlivé změny)
- **příznaky** - necharakteristické
- **diagnostika** - endoskopicky, RTG kontrast, histologie
- **léčba** - endoskopické snesení, event. medikamentózní, resekce zřídka

Nádory žaludku - maligní I

- stále jeden z nejčastějších nádorů u nás, ale incidence klesá
- **etiologie** - silné kancerogeny v potravě - čím zpracovanější potrava, tím nižší výskyt
Ca žaludku a vyšší výskyt Ca kolon
- **typy nádoru** - polypózní, ulceriformní, ulcerózně infiltrující, difúzní - scirrhus

Endoskopický obraz nádoru žaludku



Nádory žaludku- maligní II

- syndrom malých příznaků - nevolnost, nadýmání, pocit plnosti, nechutenství, odpor k masu - příznaky nekonstantní
- u nemocných s předchozí vředovou chorobou - obtíže zůstávají, není kyselina
- **kde není kyselina, není vřed**
- výjimka - prepylorický vřed

Nádory žaludku - maligní III

- **diagnostika** - endoskopie, endosonografie, RTG kontrast, biopsie
- **laboratorně** - nespolehlivé, okultní krvácení, anemizace, nepřítomnost HCl
- **léčba** - vždy operativní, kurativně možná jen v časných stadiích, proto systematické sledování rizikových skupin - chronická atrofická gastritida, polypy, perniciózní anemie, stavy po resekcích, hemoragie GIT

Hemoragická gastropatie

- po požití ulcerogenních léků - ASA, NSA
 - při závažných stavech - sepse, CHT
 - při portální hypertenzi
 - při stagnaci obsahu - sonda!
-
- endoskopicky - plošné krvácení, obtížně stavitelné - elektro-, foto-, termohydrosonda

Aftózní gastropatie

- jednotka objevená až po zavedení endoskopie
- **příčiny** - stejné jako při vředové chorobě
- povrchové slizniční defekty, nezachytitelné RTG při kontrastu, podílí se i HP
- **příznaky** - nauzea, říhání, nechutenství
- **léčba** - protektiva - sucralfat, methoclopramid, antibiotika

Choroby tenkého střeva

- **anatomicko – fyziologicky** – místo vstřebávání živin (cukry, tuky, aminokyseliny, Ca, Fe, žlučové kyseliny, vit. B12)
- způsoby **vstřebávání** – aktivní transport, pasivní difúze, facilitovaná difúze, pinocytóza
- **motilita** tenkého střeva – peristaltická vlna
- **lymfatický aparát** – střevní plaky – obdoba bursy Fabricii – B-lymfocyty, vliv IgA na funkci a odolnost střevní sliznice

Malabsorpční syndrom

- porucha trávení (mal digesce) nebo vstřebávání (malabsorpce), vzniká sekundární porucha výživy
- **klinický obraz** - slabost, úbytek hmotnosti, karenční syndromy, chronický průjem
- **diagnostika**
 - laboratorně – anémie, sideropenie, hypalbuminemie, hypoproteinemie
 - toleranční testy – glykemická křivka, hladina vit. B12, křivka železa
 - enteroklýza, biopsie sliznice tenkého střeva

Malabsorpční syndrom

- **intraluminální příčiny** (cholestáza, exo. funkce pankreatu, žaludeční hypersekrece)
- **enterocytární příčiny** (polékové, infekce, AI, Celiakie, Whippleova choroba)
- **postenterocytární fáze** (m. Crohn, amyloidóza, T-lymfom, střevní TBC)
- **komplexní příčiny** (syn. bakteriálního přerůstání, sy. krátkého střeva, endokrynopatie)

Malabsorpční syndrom - léčba

- dieta, omezení až vyloučení kritických složek – gliadin, mléko
- chemicky definovaná strava – enterální podání
- parenterální výživa
- substituce vitaminů
- enzymatické preparáty

Deficit laktázy

- neschopnost trávit mléčný cukr – laktózu
- vznik v kterémkoli věku – po viróze?
- příznaky – po požití syrového mléka křeče, nadýmání, průjem
- postupně rozvoj karečních příznaků
- při nesnášenlivosti všech mléčných výrobků nutno dohrazovat Ca

Další choroby tenkého střeva

- **nádory** – karcinoid, velmi vzácné
- **akutní ischemie** – infarzace – z důvodu embolie, trombózy, chronické venostázy – stavy předchozí : fi síní, srdeční selhání, hypoxie, hypotenze, abdominální angina
- **vaskulitida** – bolesti v břiše, poruchy pasáže až infarzace, nebezpečí detrakčního syndromu
- **lymfadenitis mesenterialis** – může napodobit appendicitidu, léčba ATB

Děkuji za pozornost