

Pneumologie I

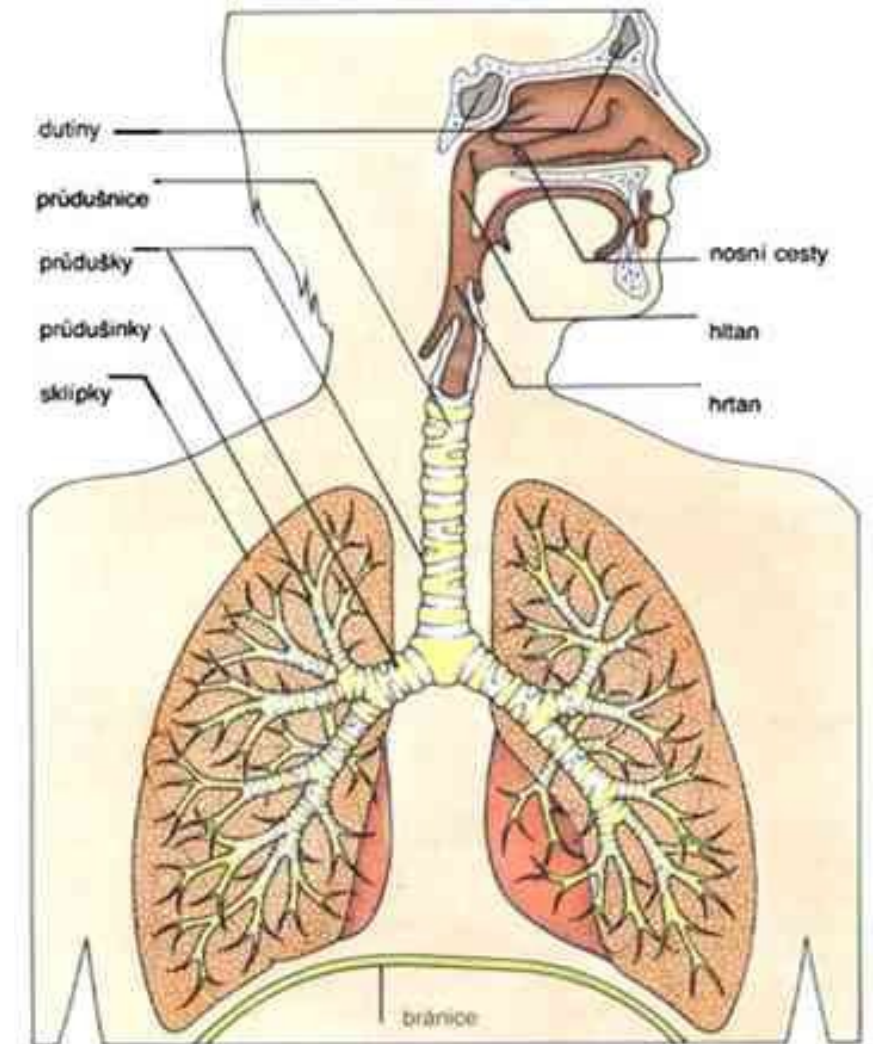
Anatomie dýchacího ústrojí
Fyziologie dýchacího ústrojí
Vyšetřovací metody dýchacího ústrojí
Náhlé příhody v pneumologii
Respirační insuficience

Anatomie dýchacího ústrojí

- dutina nosní
 - vdechovaný vzduch se čistí, zvlhčuje, otepluje
- paranasální dutiny
 - zvlhčení a oteplení vzduchu, rezonanční dutiny
- nosní mandle (lymfatická tkáň), nosohltan
- hrtan (tvorba hlasu),
- trachea, průdušky vstupující do plic, kde se dále dělí na průdušinky (čistění vzduchu)
- plicní sklípky a alveolokapilární membrána
 - difuze plynů

Regulace a účinky

- poplicnice a pohrudnice
- dýchací svaly - bránice, mezižeburní svaly
- HCD - nos, PND, nosohltan
- DCD - hrtan, průdušnice, plíce



Fyziologie dýchacího ústrojí

- plicní ventilace
 - výměna vzduchu mezi plicemi a vnějším prostředím
 - umožněno rozdílem tlaků mezi atmosférou a alveoly
 - Inspirium - aktivní děj, expirium - pasivní děj
- distribuce
 - dochází k promíchání vdechnutého vzduchu se vzduchem, který zůstal v DC a v plicích po předchozím výdechu, tzv. mrtvý prostor
- difúze
 - přechod O₂ a CO₂ přes alveolokapilární membránu
 - O₂ přechází z alveolů do plicních kapilár, CO₂ naopak
 - difúze CO₂ přes alveolokapilární membránu je 20,6x větší než rychlost difúze O₂

- perfúze
 - průtok krve plicními kapilárami
 - důležitá pro udržování tlakového gradientu pro O₂ a CO₂
- regulace dýchání
 - dýchací ústředí v prodloužené míše a mozkovém kmeni
 - vzruchy jdou cestou míšních nervů ke svalům
 - do bránice nervi phrenici z krční míchy
 - do mezižeberních svalů nervi intercostales z hrudní míchy
 - činnost dechového centra je automatická, ale je ovlivněna látkově (pCO₂ v krvi), nervově i vlivy mozkové kůry
 - inspirační centrum- prodloužená mícha, řízeno snížením parciálního tlaku O₂ v kapilárách okolí centra (iniciuje nádech)
 - expirační centrum – receptory v plicích, řízeno rozpětím plicních sklípků a plicní tkáně (vyvolává výdech)

- nervové řízení dýchacího ústředí

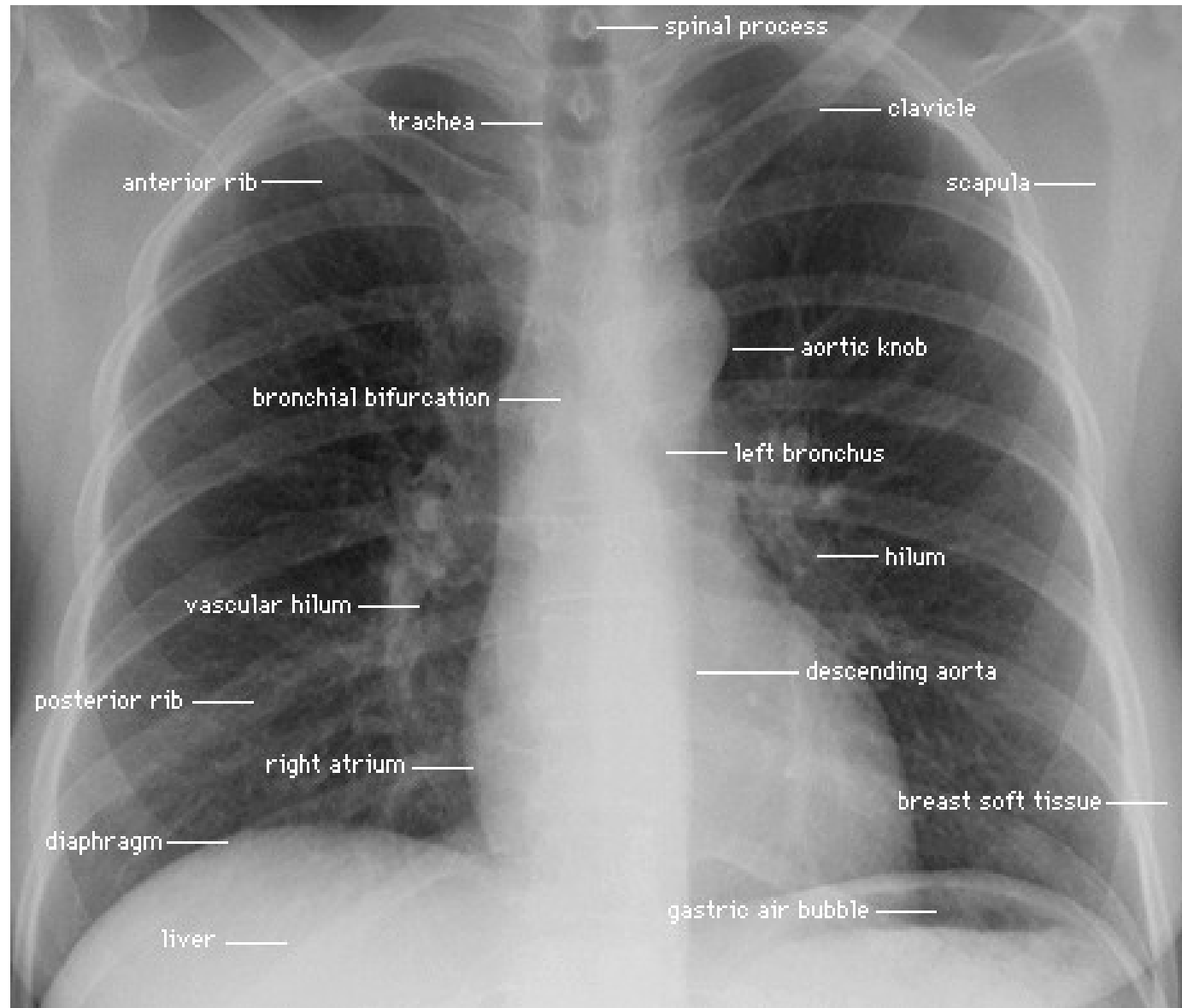
- ve stěnách plicních sklípků začínají dostředivá vlákna bloudivého nervu – nervus vagus, při vdechu dojde k rozpětí plicní tkáně a podráždění receptorů bloudivého nervu, vzniklé vzruchy ovlivní dýchací ústředí, utlumí jeho činnost a vdech je vystřídán výdechem → reflexní střídání vdechu a výdechu
- na dýchání má vliv i dráždění jiných receptorů- např. při podráždění kůže studenou vodou nastává reflexně krátkodobá zástava dechu, naopak pokles krevního tlaku dýchání prohloubí a zrychlí
- podmíněně reflexně je dýchací ústředí ovlivněno změnou dechu při práci, sportu, emočně → vliv mozkové kůry

Vyšetřovací metody dýchacího ústrojí

- anamnéza, fyzikální vyšetření (poslech, poklep)
- laboratorní metody
 - FW, KO, biochemie, auto protilátky, nádorové markery, serologie, elektroforéza (alfa1-antitrypsin)
 - mikrobiologické vyšetření sputa, pleurálního výpotku, bronchiálního sekretu
 - alergologické vyšetření
- zobrazovací metody
 - RTG, CT, angiografie, UZ, MR (patologie v plicních hrotech, na thorakoabdominální hranici), ventilačně perfuzní scintigrafie plic, PET (PET/CT)

- vyšetření respirace saturace, krevní plyny, Astrup
- vyšetření ventilace - výměna plynů zevní prostředí/plicní sklípky→ funkční vyšetření plic
 - spirometrie, bodypletyzmografie
- bronchoskopie, BAL
- pleurální punkce
- plicní biopsie tenkou jehlou
- torakoskopie, mediastinoskopie

RTG plic



Náhlé příhody v pneumologii

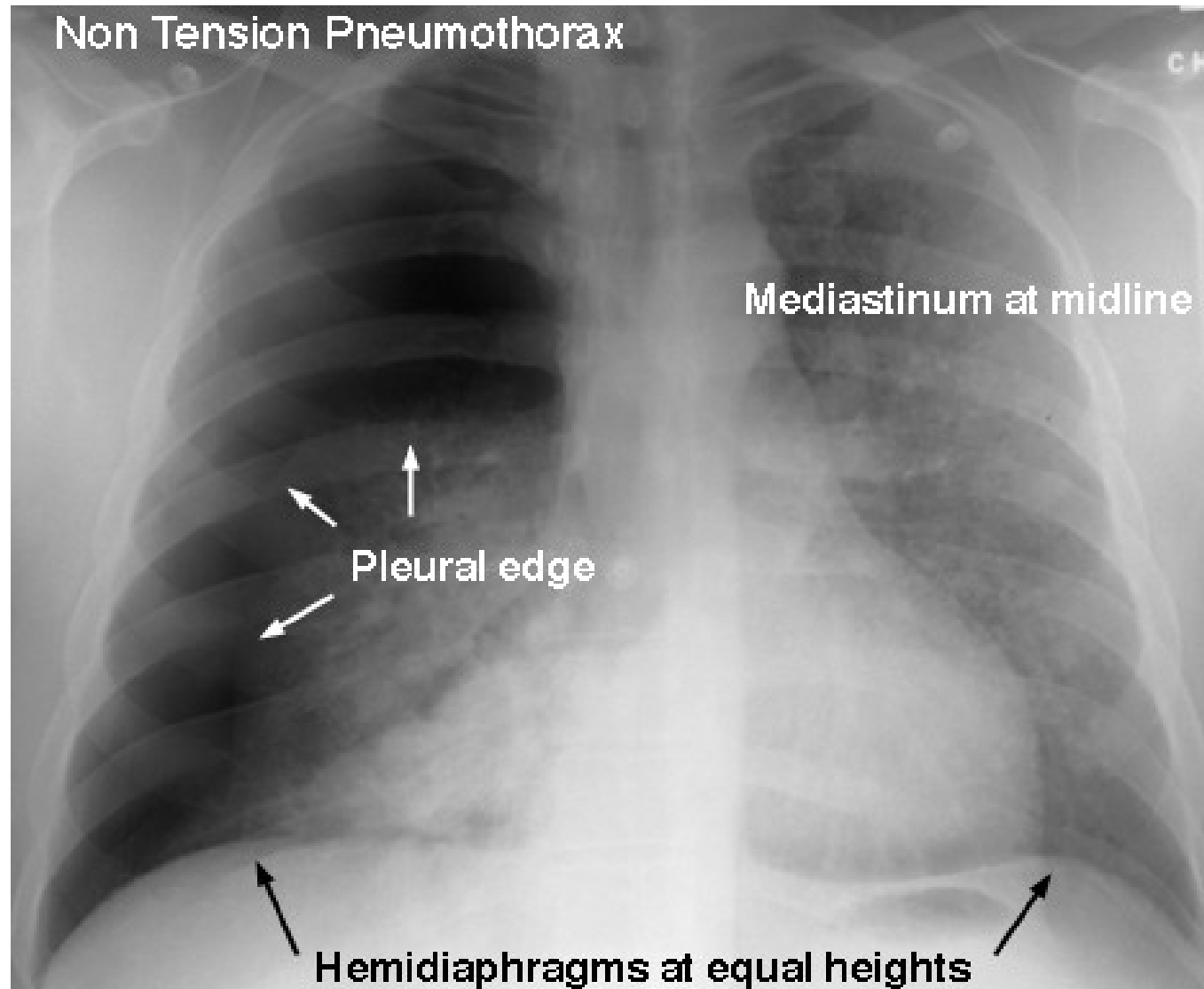
Krvácení do dýchacích cest

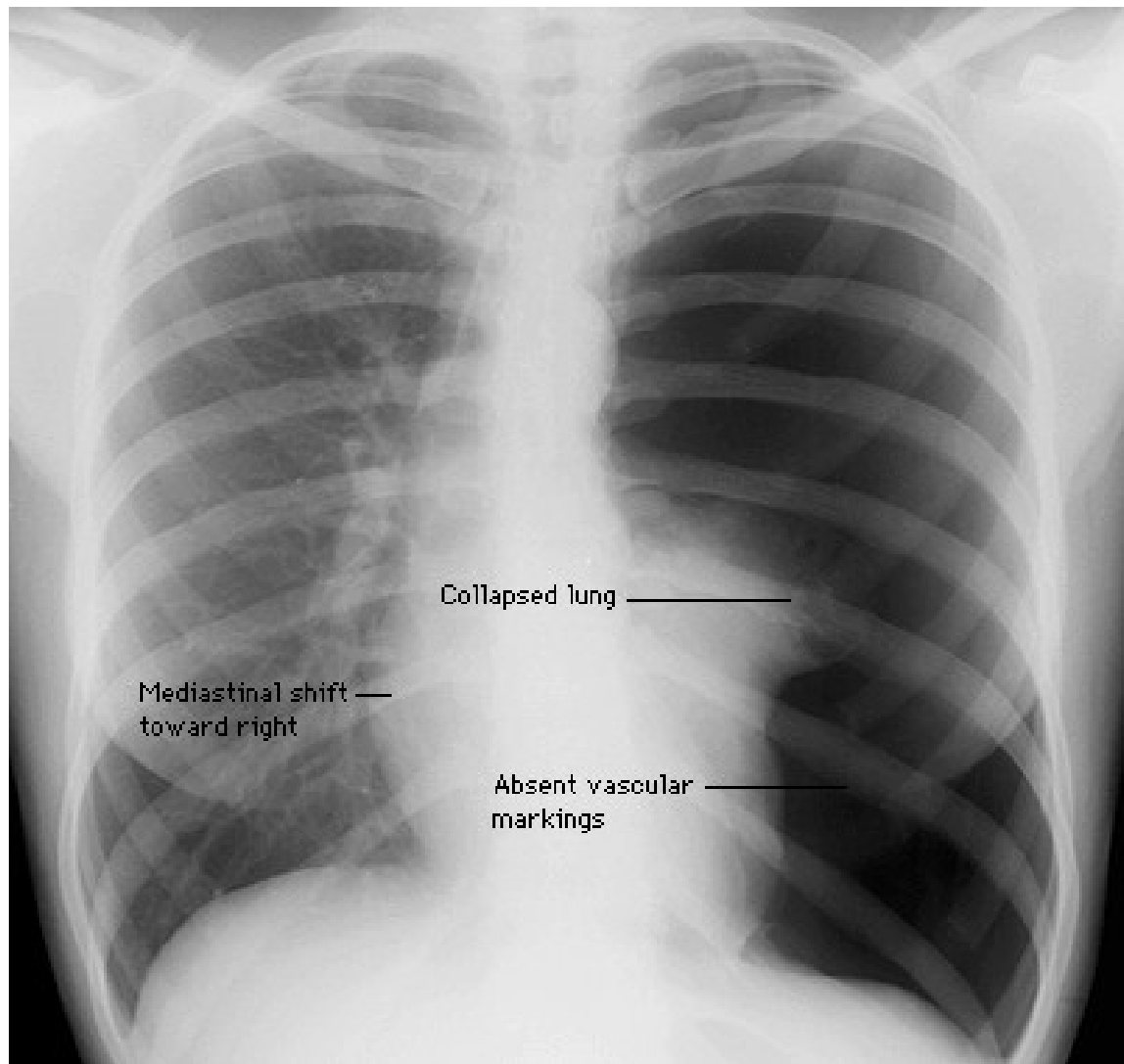
- hemoptýza → příměs krve ve sputu
- hemoptoe → chrlení krve
- etiologie
 - bronchogenní Ca plic, bronchiektázie, absces, TBC, embolizace
- diagnostika
 - vyloučení jiného krvácení, KO, koagulace, KS, Astrup, RTG, bronchoskopie event. s lokálním ošetřením - výplach ledovým FR
- terapie
 - poloha v polosedu, O₂, led na hrudník, náhrady objemu a krve, řešení vyvolávající příčiny

Pneumotorax

- definice
 - přítomnost vzduchu v pleurální dutině se ztrátou podtlaku a kolapsem plíce
- etiologie
 - poranění hrudní stěny, poranění plíce, prasknutí buly
- dělení
 - otevřený, uzavřený, tenzní
 - spontánní, traumatický
- příznaky
 - bodavé bolesti na postižené straně, dušnost, kašel, asymetrický pohyb hrudníku

- komplikace
 - fluidthorax, hemothorax, empyém hrudníku, pneumomediastinum,
 - při ventilovém PNO přetlačení středových struktur - šok, respirační insuficience
- diagnostika
 - fyzikální vyšetření (poslech, poklep), RTG
- terapie
 - tenzní p. (ventilový) - poloprodyšný obvaz
 - tlumení bolesti a kašle, oxgenoterapie
 - menší - konzervativně
 - většího rozsahu - punkce, hrudní sání
 - řešení vyvolávající příčiny





Aspirace cizího tělesa

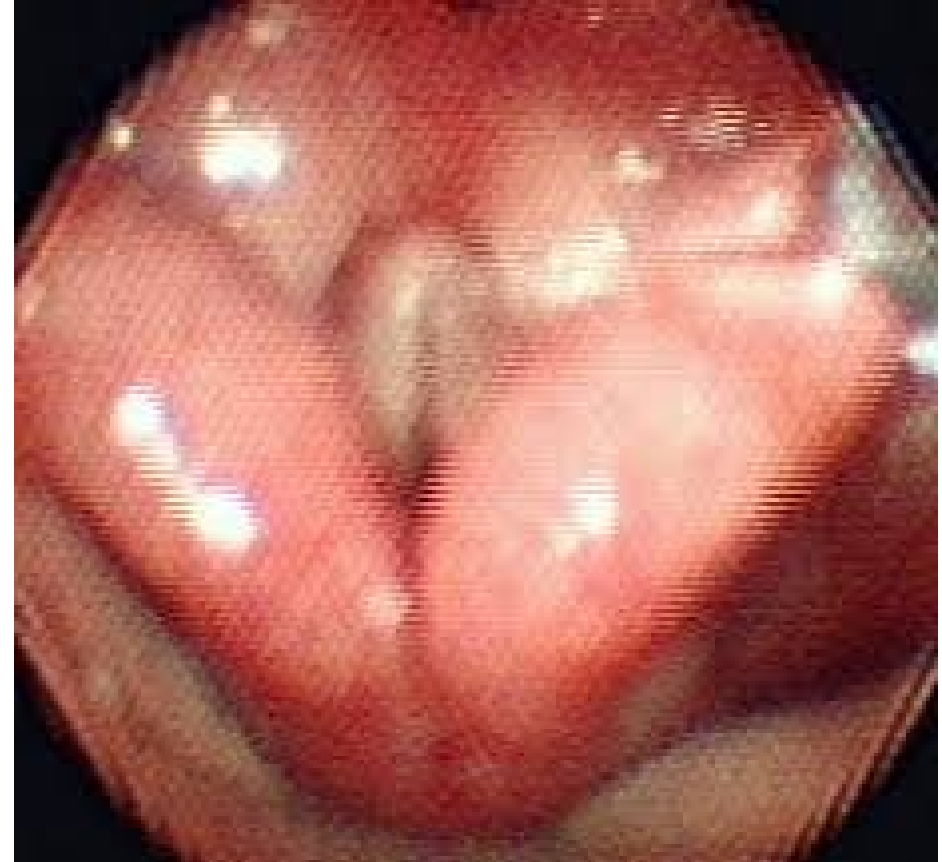- definice
 - vdechnutí tekutiny nebo tuhého tělesa
- etiologie
 - děti cíleně, dále osoby s oslabenými reflexy, osoby pod vlivem tlumící medikace, drog, iatrogeně
- příznaky
 - někdy bezpříznakově, může se projevit později pneumonií
 - dle rozsahu - inspirační stridor, dráždivý kašel, dyspnoe, cyanóza, vtahování mezižebří

- komplikace
 - aspirační/recidivující pneumonie, ARDS, atelektázy
- diagnostika
 - fyzikální vyšetření, anamnéza
 - RTG při podezření na kontrastní těleso
 - akutní bronchoskopie s extrakcí event. laváží
- terapie
 - Heimlichův hmat, pokus o odsátí
 - zajištění dýchacích cest, oxygenoterapie
 - bronchoskopie diagnostická i terapeutická metoda
 - preventivně ATB terapie

Laryngospasmus

- definice
 - patologický reflex → křeč svalů hlasivkové štěrbiny
- etiologie
 - děti – akutní infekce HCD, epiglottitis při infekci Hemof. influenzae
 - podrážděním laryngu tekutinou (topení, aspirace), jídlem, vyšetřením
- příznaky
 - inspirační stridor, dráždivý kašel, cyanóza, výjimečně porucha vědomí
- diagnostika
 - anamnéza probíhajícího infekce, nutno vyloučit cizí těleso, ORL vyšetření

- terapie
 - vlhký, studený vzduch,
 - sedativa, calcium iv, kortikoidy
 - při těžkých stavech zajištění dýchacích cest



Acute Respiratory Distress Syndrom (ARDS)

- definice
 - difuzní buněčná dysfunkce plicního parenchymu, vyvolaná faktory, které jsou součástí celkové zánětlivé reakce organismu na přímý či nepřímý inzult
 - šoková plíce, posttraumatická plíce
- etiologie
 - přímé poškození aleveolárního epitelu
 - zápal plic, aspirace, toxická inhalace, kontuze plic
 - nepřímé poškození plic
 - sepse, polytrauma, pankreatitis, popáleniny, urémie, hypoproteinémie

- patofyziologie
 - difuzní alveolární postižení
 - zvýšená permeabilita plicních kapilár → alveolární edém → infiltrace alveolárního prostoru → polymorfonukleáry → ztráta vzdušnosti plic, abnormální nález v hodnotách krevních plynů → hypoxémie → snížená poddajnost plic, plicní hypertenze

- stadia ARDS

- exsudativní 24-72hod

- rozvoj intersticiálního a alveolárního edému (nekardiogenní), atelektázy

- proliferativní 1-2týdny

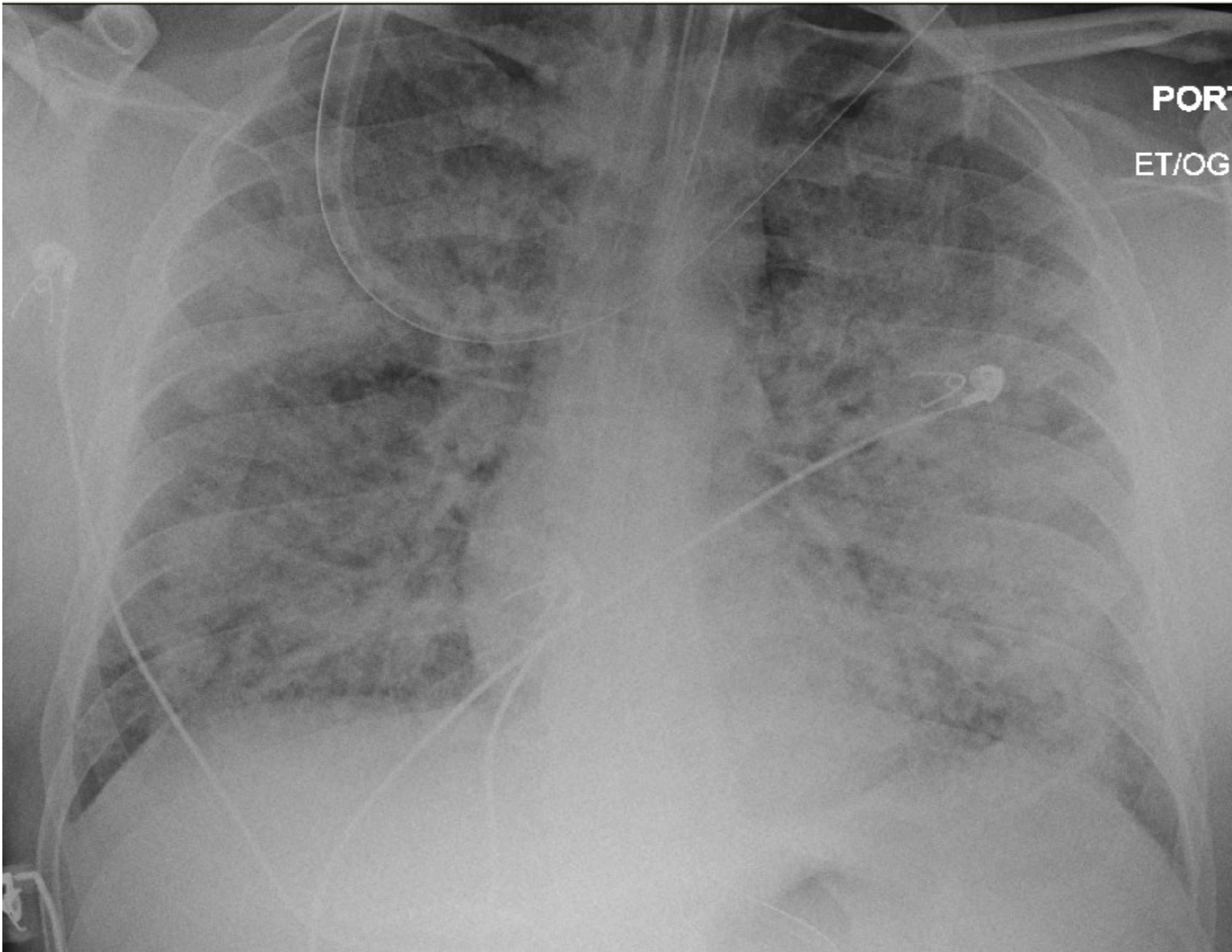- influx neutrofilů, monocytů, lymfocytů a proliferace fibroblastů jako součást zánětlivé odpovědi
 - proliferační fáze je dokončena, jakmile je postižená plíce změněna v charakteristicky tuhou a vláknitou tkáň

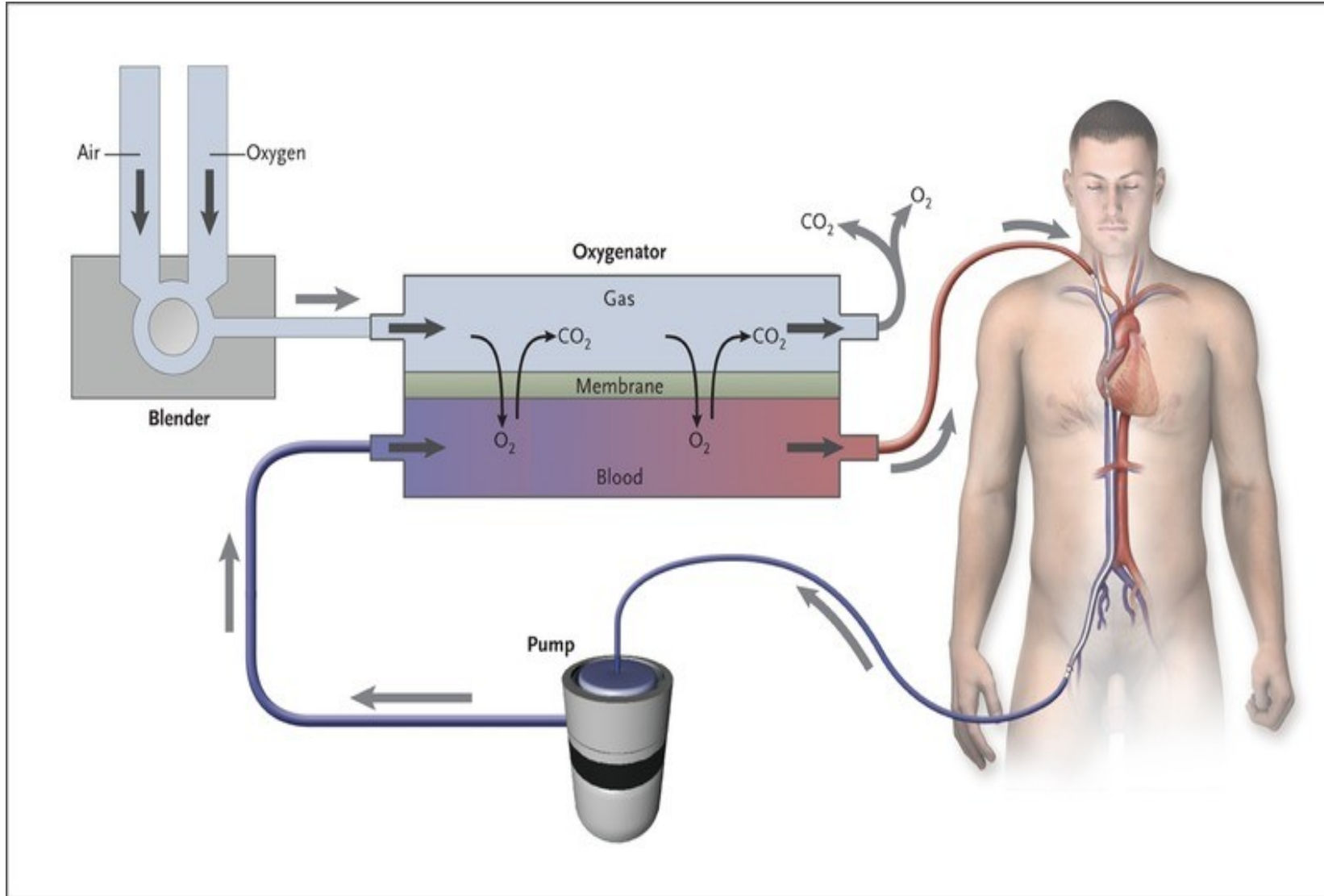
- fibrotické 2-3týdny

- plíce je zcela formována řídké kolagenní a vazivovou tkání, intersticiem se stává fibrózní a plocha pro výměnu plynů je výrazně snížena.
 - pokračující hypoxemie, rozvoj plicní hypertenze v důsledku fibrotické přestavby a destrukce kapilárního plicního řečiště

- příznaky
 - těžká, rychle se rozvíjející dušnost, tachypnoe, tachykardie
 - příznaky vyvolávající příčiny (febrilie, elevace zánětlivých parametrů apod.)
 - v těžkých případech porucha vědomí a multiorgánové selhávání
- diagnostika
 - RTG- proměnlivé, není vyšší KTI
 - narůstá respirační insuficience
 - narůstá respirační acidoza, hyperkapnie, hypoxémie

- terapie
 - rychle rozpoznat a léčit vyvolávající příčinu
 - ATB při pneumonii a sepsi, raději cílená
 - management ventilace/oxygenoterapie
 - PEEP, malé dechové objemy, vyšší dechová rekvence
 - farmakoterapie- obecně málo účinná
 - kortikoterapie, svalová relaxancia - zlepšují oxygenaci
 - restrikce tekutin, podpora orgánových funkcí, nutriční podpora
 - ECLA (extracorporal lung assist), ECMO (extracorporal membrane oxygenation)

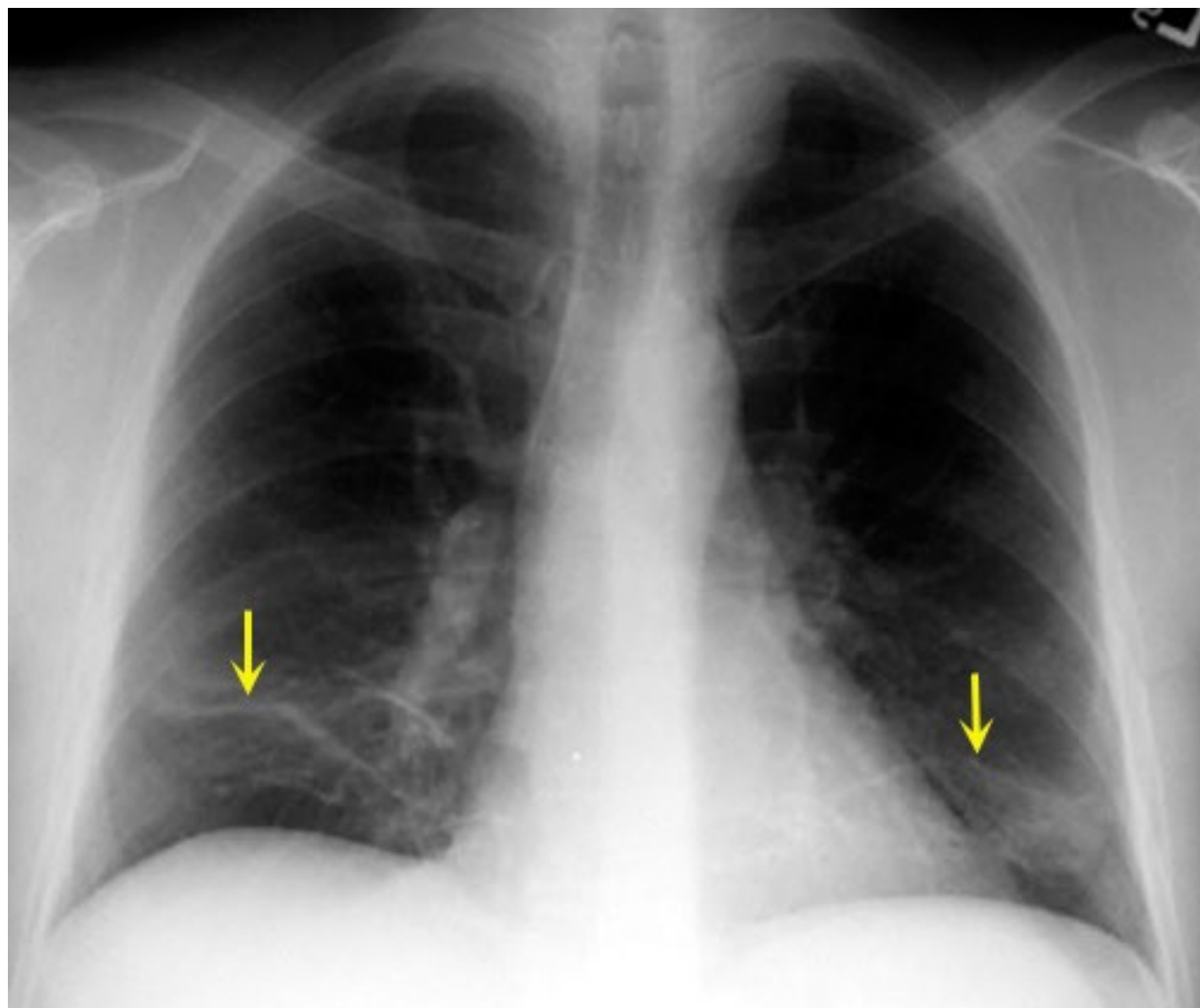




Plicní atelektáza

- definice
 - nevzdušnost plicní tkáně
- etiologie
 - obstrukce nádorem, cizím tělesem, komprese plíce při výpotku, resorpce vzduchu za embolizací,
 - reflexní při poranění břicha, CNS, při NPB
- příznaky
 - dle rozsahu - dušnost až šokový stav, někdy bezpříznakově

- komplikace
 - sekundární bakteriální infek
- diagnostika
 - oslabené až trubicové dýchání, pokleповé ztemnění, druhá plíce vzdušnější,
 - RTG - klínovitý stín, bronchoskopie, CT
- terapie
 - léčba vyvolávající příčiny
 - bronchoskopie, ATB preventivně při komplikovaných



Respirační insuficience

- definice - neschopnost dýchacího traktu zabezpečit výměnu plynu
- etiologie
 - plicní (obstrukce DC, infekty, apod)
 - mimoplicní (příčiny kardiální, neurologické, onemocnění hrudní stěny)
- dělení dle průběhu
 - akutní (ARDS, aspirace, infekce, astma, PNO, otrava)
 - chronické (CHOPN, plicní fibróza, plicní výpotky, myastenické, porucha CNS, plicní tumory...)

- dělení dle závažnosti
 - parciální - hypoxémie
 - globální - hypoxémie a hyperkapnie
- diagnostika
 - krevní plyny, Astrup, diagnostika vyvolávající příčiny
- komplikace
 - konstrikce plicního řečiště, vznik plicní hypertenze a cor pulmonale, polyglobulie, multiorgánové selhání

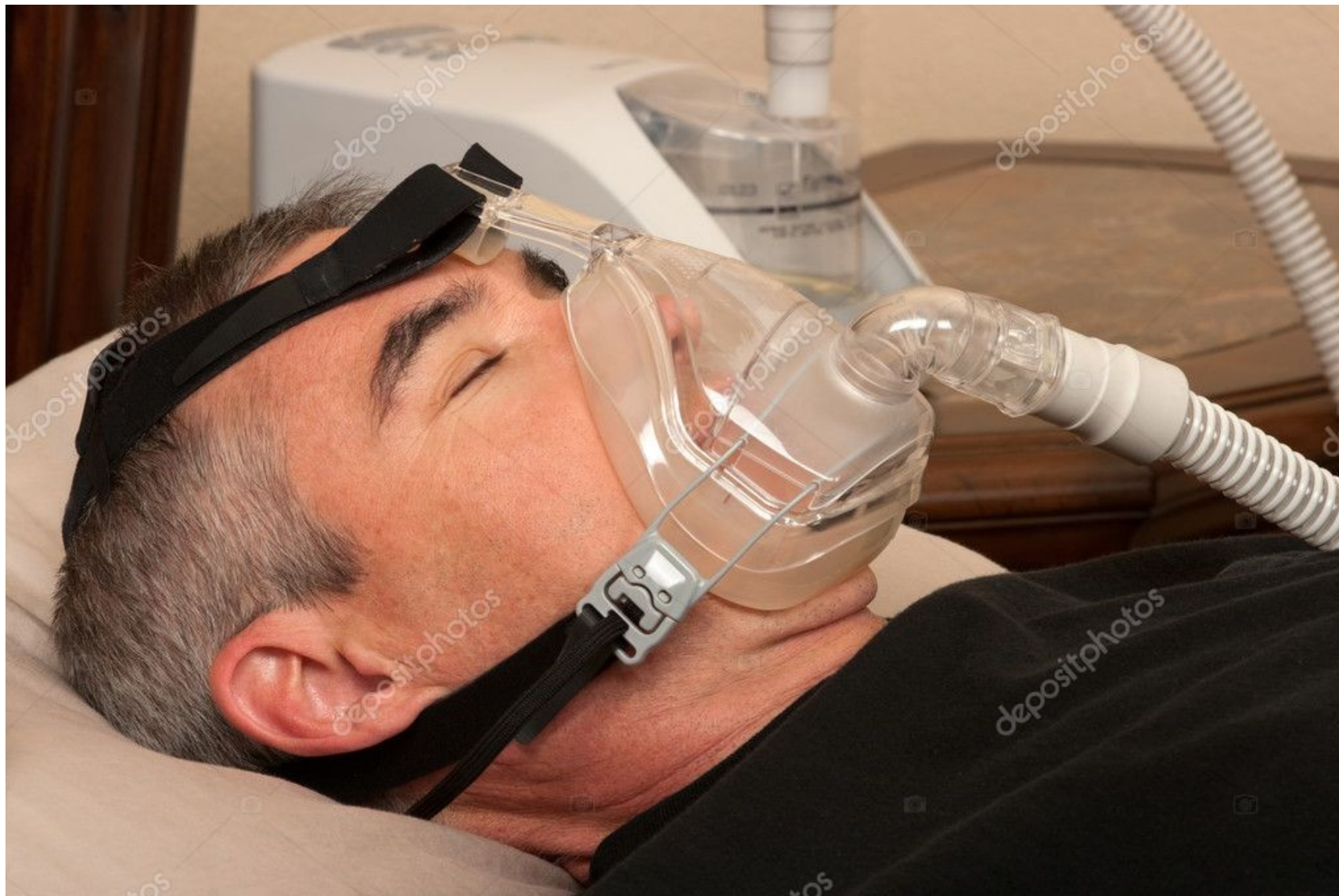- terapie

- akutní RI - uvolnění dýchacích cest, O₂, bronchodilatancia, řízená ventilace,
- chronická RI - dlouhodobě O₂ v malých dávkách, event, řízená ventilace, úprava acidózy, kardiální podpora,
- CAVE - při dlouhodobé RI se dodávkou O₂ zruší stimulace dechového centra hypoxémií
- transplantace srdce a plic, th základní choroby

Syndrom spánkové apnoe

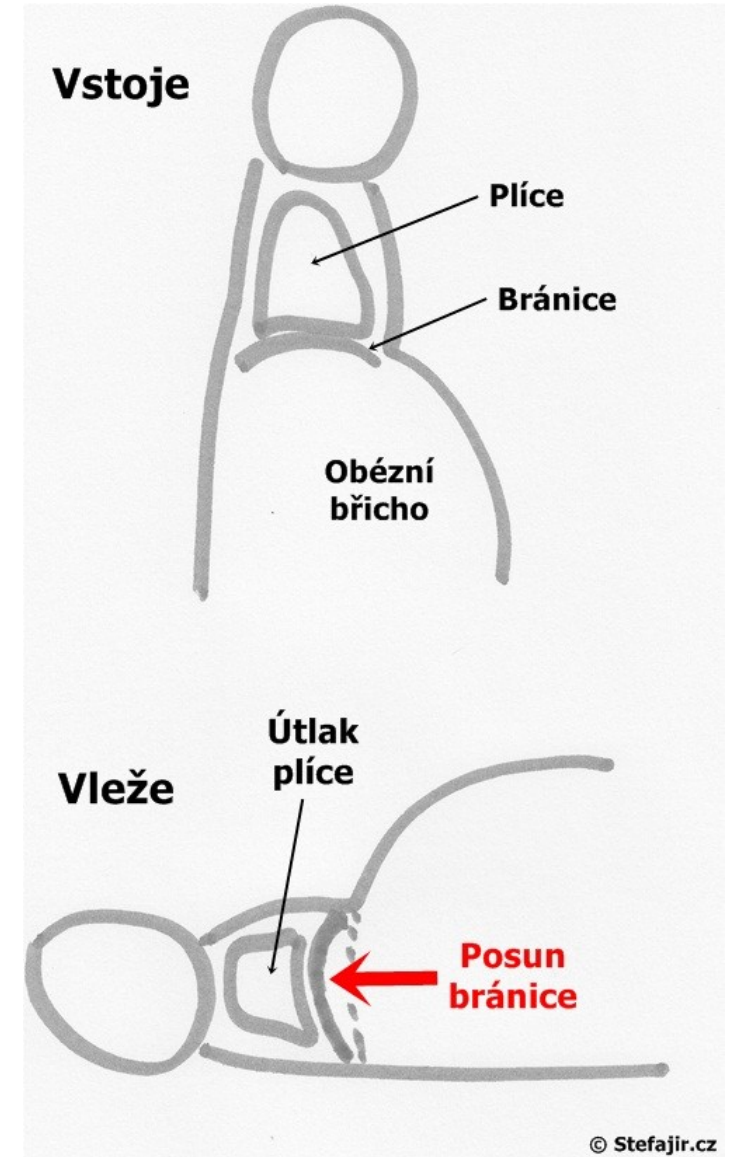
- definice
 - dechové pauzy ve spánku delší než 10 sekund, častěji než 10x/hod
- etiologie
 - obstrukce dýchacích cest, kolaps měkkého patra, poškození CNS
 - sekundárně u nemocí neuromuskulárních, skeletu nebo plic
- příznaky
 - hlasité přerušované chrápání, denní únavnost, snížená výkonnost, ranní bolesti hlavy, poruchy potence
- komplikace
 - zhoršení ICHS, hypertenze, tachykardie, arytmie, cor pulmonale, riziko CMP, IM
 - únavnost, deprese

- diagnostika
 - anamnéza, objektivní vyšetření (obezita)
 - ORL vyšetření - vyloučit polypy, makroglosie, hyperplazie tonsil
 - polysomnografie - registrace dechového proudu, tepu, saturace při spánku, současně může být záznam EEG, EKG, tlaku, oční pohyby
- terapie
 - řešení ORL příčin, redukce hmotnosti
 - spánek na boku, pravidelný spánek
 - nCPAP - inhalace přetlakového kyslíku (nasal continuous positive airways pressure)



Pickwickův syndrom

- definice
 - respirační insuficience při extrémní obezitě
- etiologie
 - mechanicky při vyšším stavu bránice
- příznaky
 - dušnost, únavnost, cyanóza, bolest hlavy, závratě
- diagnostika
 - objektivní vyšetření, krevní plyny
- terapie
 - redukce hmotnosti, dechová cvičení



Děkuji za pozornost