

MUNI
MED

FAKULTNÍ
NEMOCNICE
BRNO

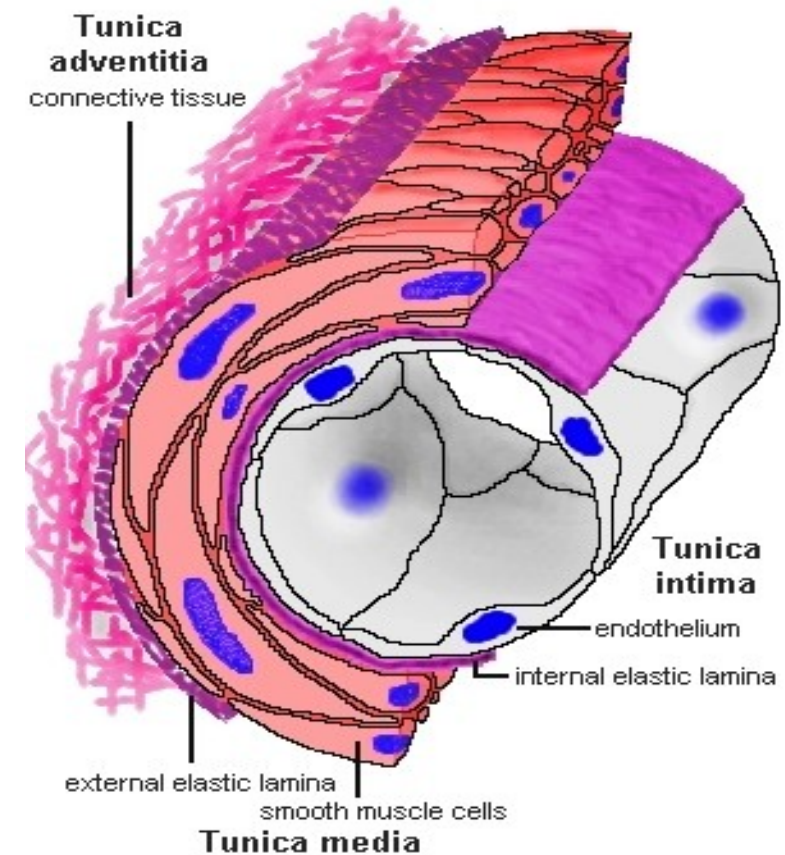
Angiologie

Definice

- Podobor vnitřního lékařství specializující se na prevenci, diagnostiku a terapii onemocnění cév – žíly, tepny, lymfatické cévy

Obecná stavba cévní stěny

- Intima – vnitřní nesmáčivá výstelka kryta endotelem
- Media – střední vrstva tvořena:
 - elastickým vazivem – větší tepny
 - hladkou svalovinou – menší tepny
- Adventicie – vnější vazivová vrstva



Vyšetřovací metody

Anamnéza:

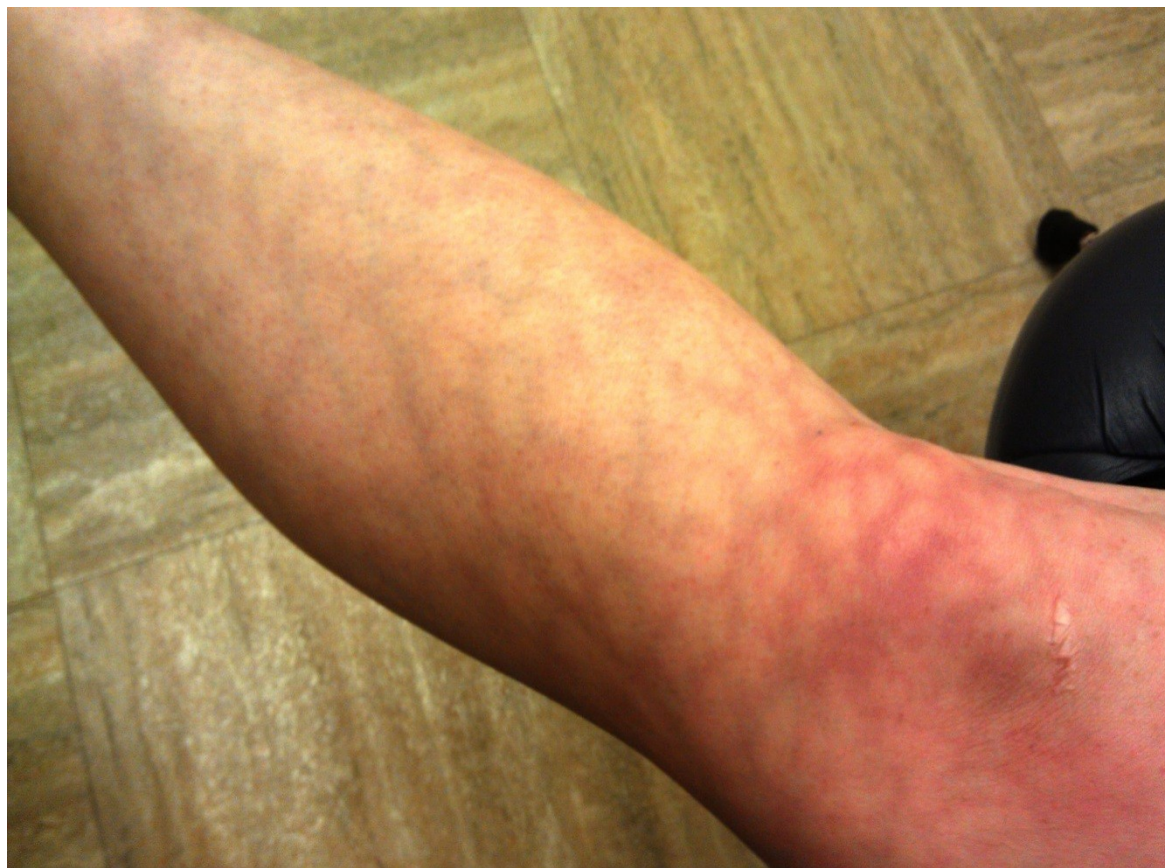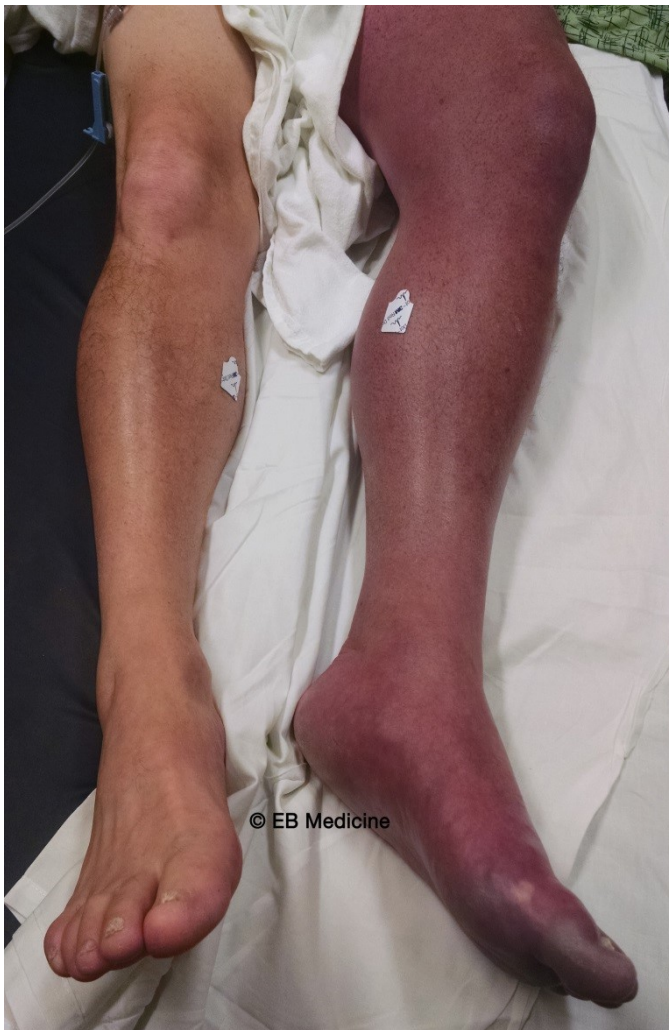- rodinná i osobní anamnéza zaměřena na onemocnění spojené s aterosklerózou, TEN,
- anamnéza kouření
- u tepenného uzávěru důležité klaudikace, klaudikační interval
- u žilního uzávěru anamnéza imobilizace – operační výkon, cestování

Vyšetřovací metody

Fyzikální vyšetření:

- *Vyšetření tepen* – kvalita kůže, atrofie, vymizení podkožního tuku, ztráta ochlupení, nehty nerostou, deformují se, kůže je suchá, změna barvy až mramoráž, změna teploty - hmatání pulzáce tepen, slyšitelný šelest nad zúžením
- *Vyšetření žil* – otok- asymetrický u HŽT, zabarvení – phlegmasia alba et coerulea dolens
 - bolest spontánní i palpační
 - Homansovo a plantární znamení

Phlegmasia coerulea dolens a mramoráž DKK



Vyšetřovací metody

Laboratorní vyšetření:

- KO, koagulace vč. DD, trombofilní stavy, biochemie vč. lipidogramu, KM a glykémie

Přístrojové vyšetření:

- UZ doppler – zlatý standard

Dále CT nebo MR angiografie, DSA, flebografie, scintigrafie, biopsie cévní stěny

Zátěžové vyšetření na běhátku, Ratschowův test

Ischemická choroba dolních končetin

Tkáně DKK trpí nedostatkem živin a kyslíku v důsledku špatného prokrvení

Etiologie: nejčastěji AS

Další příčina: koarktace aorty, vaskulitidy, periferní embolizace, útlak okolí, iatrogenní poškození, Bürgerova nemoc – u mladých kuřáků

Rozsah poškození: u diabetiků spíše bércové tepny, u kuřáků a pacientů s hyperlipidémií pánevní a stehenní řečiště

Lerishův syndrom: izolované postižení bifurkace aorty a prox. úsek ilických tepen

ICHDKK – Fontainova klasifikace

Stadium I - asymptomatické

Stadium IIa – klaudikace > 200m

Stadium IIb – klaudikace < 200m

Stadium III – klidové bolesti

Stadium IV – trofické defekty

ICHDKK – diff. dg.

- **Venózní uzávěr:** bolest spíše tlaková, u ICHDKK křečovitá, úleva od bolesti při elevaci, u ICHDKK spíše zhoršení
- **Spinální etiologie:** slabost, mravenčení, bolesti zad, specifické dermatomy
- **Artropatie:** bolesti v oblasti kloubů, typicky noční bolest

ICHDKK

Komplikace: obtížné hojení ran, defekty, gangréna, akutní tepenný uzávěr

Terapie: nutná kompenzace hypertenze, hyperlipidémie a diabetu

- antiagregace – ASA / clopidogrel
- antikoagulace – pouze pokud embolizační geneze nebo u dilatační formy s intraluminálním trombem
- léčba klaudikací – cilostazol, naftidofuryl, pentoxyfilin
- PTA, chirurgická terapie – bypass, trombarterectomie, amputace – poslední možnost

Akutní končetinová ischemie

Náhle vzniklá porucha prokrvení končetiny.

Etiologie: nejčastěji embolie – Fisi, IM, endokarditída, aneurysma LK, paradoxní embolizace při FOA

- trombóza, ruptura AS plátu, disekce aorty, poranění tepny – např. po punkci

Klinický obraz: chlad, bledost až mramoráž končetiny, krutá bolest, snížená hybnost, chybění pulzací

Akutní končetinová ischemie

Diagnostika: klinický obraz, UZ doppler, CT angiografie

Diff. dg: phlegmasia coerulea dolens – také chybí pulzace

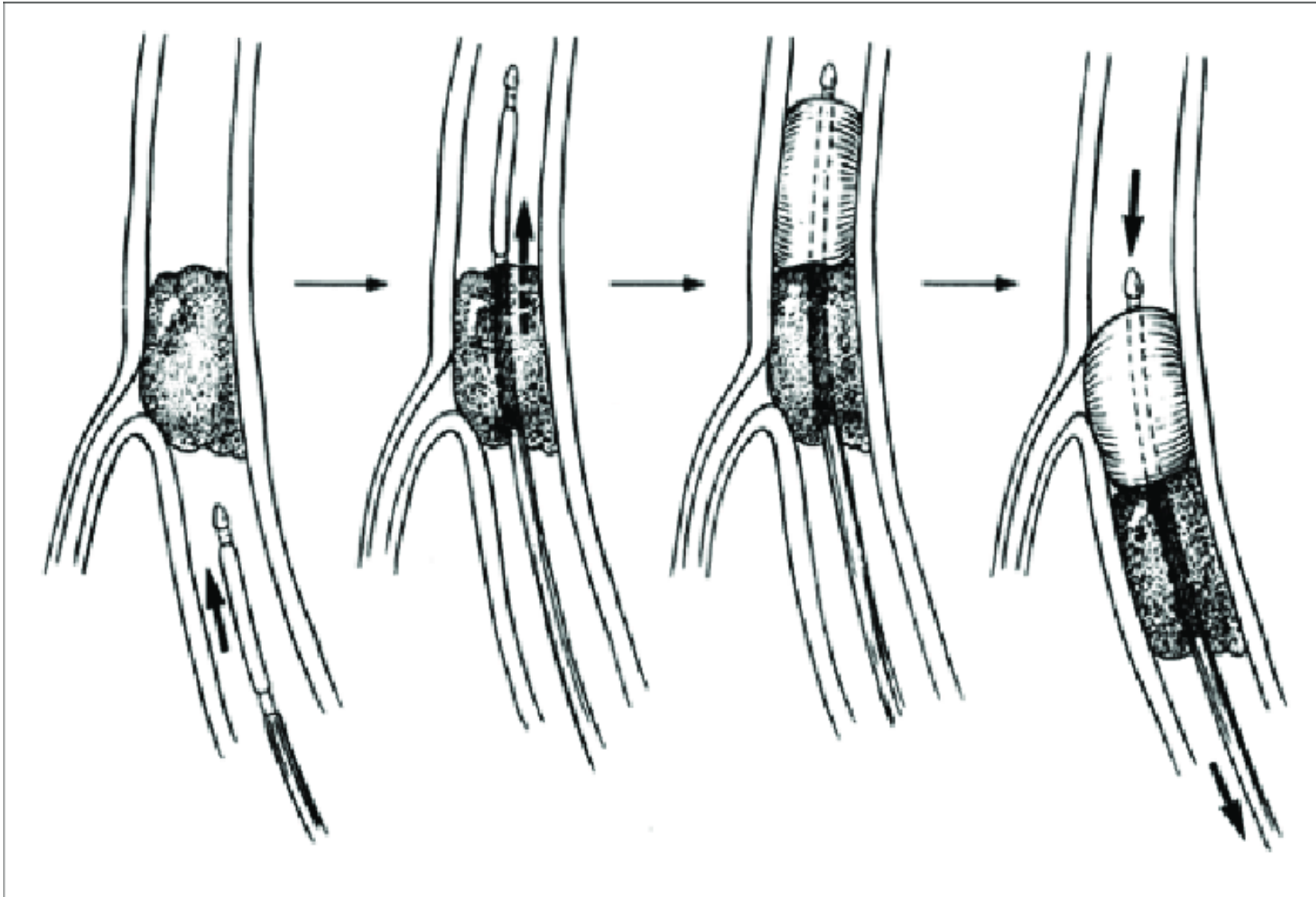
Komplikace: šok, ischemická nekróza, uvolnění myoglobinu > akutní renální selhání,
kompartment syndrom

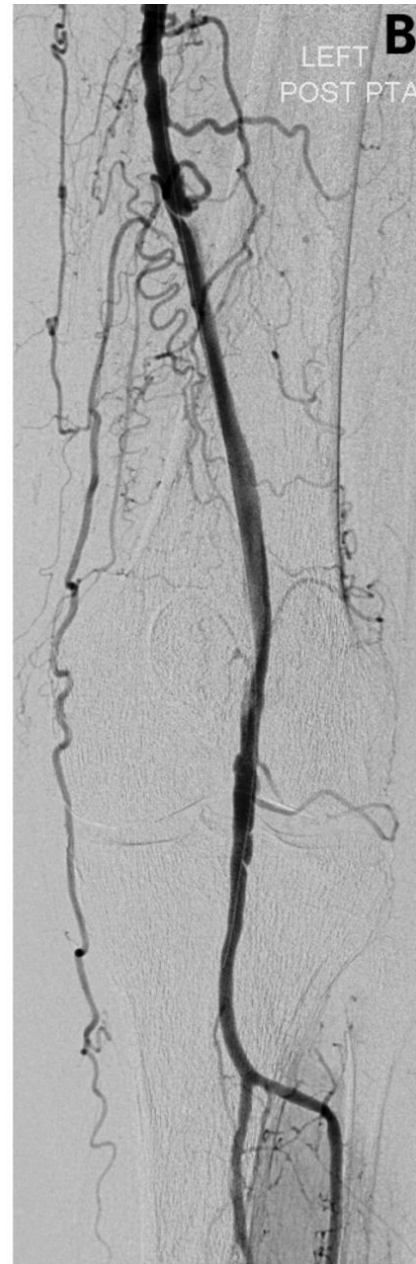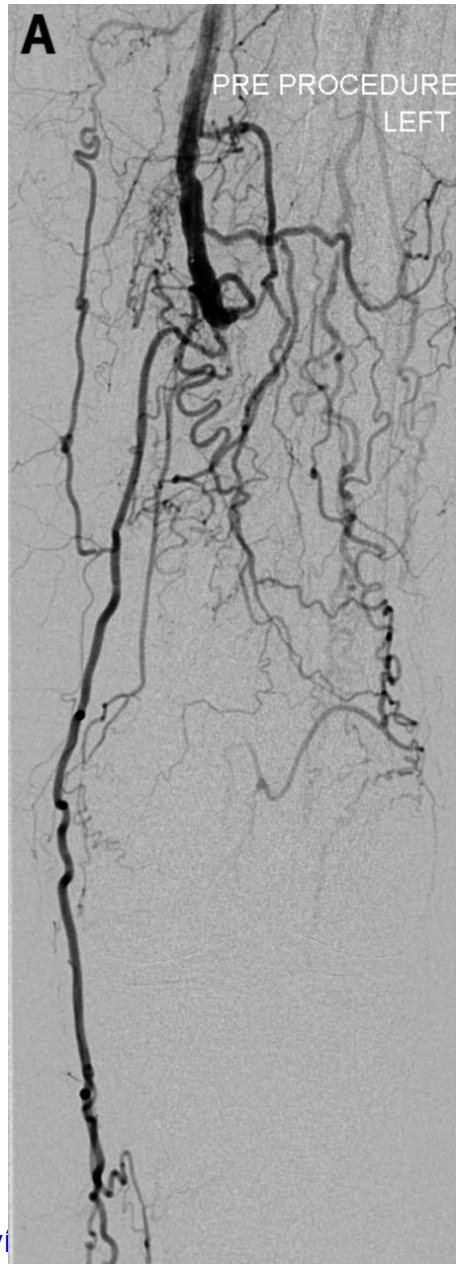
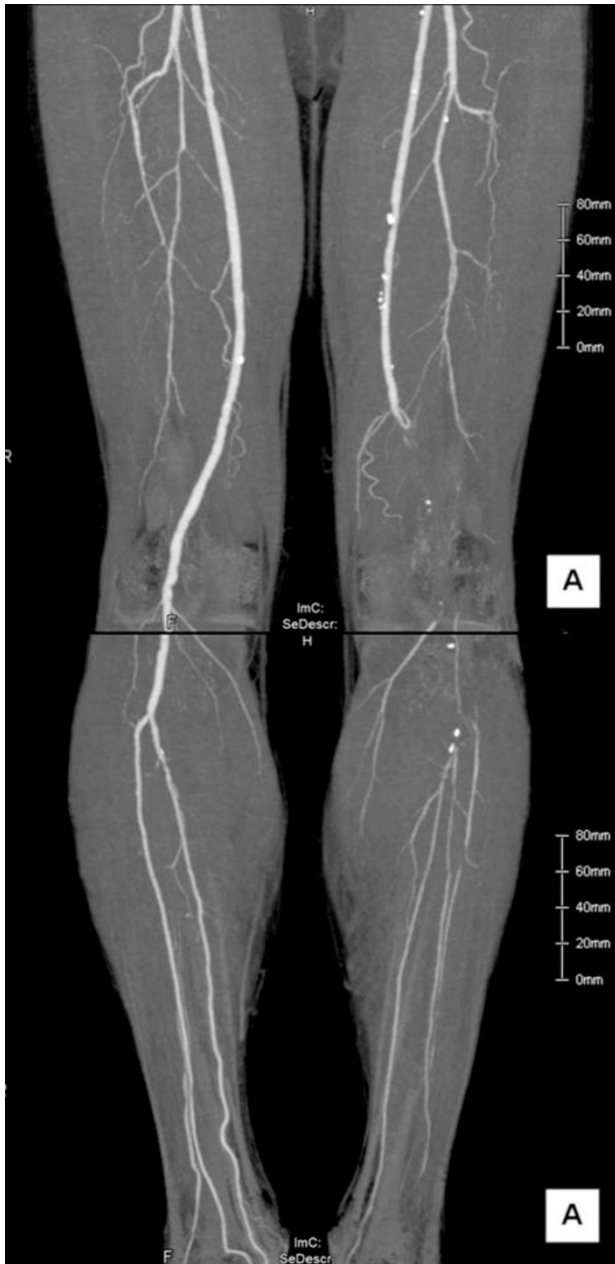Akutní končetinová ischemie

Terapie:

- nejprve aplikace heparinu – zabrání narůstání trombu, analgetika
- přednostně chirurgická - embolektomie Fogartyho katetrem, bypass, lokální intraarteriální trombolýza, aspirační trombektomie

Embolektomie Fogartyho katetrem





Disekce aorty

Definice: podélné rozštěpení její stěny, vytvoření falešného a pravého lumen

Etiologie: Aneurysma, zánětlivá onemocnění aorty, systémová onemocnění pojiva, iatrogenní, traumatická,

Klasifikace: Standfordská klasifikace – nejpoužívanější – typ A – pokud postižena ascendentní aorta, typ B – pokud postižena není, dále DeBakey systém

STANFORD

DEBAKEY

Type A

Type B

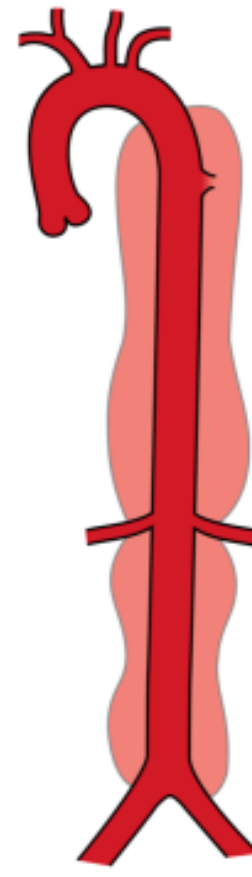

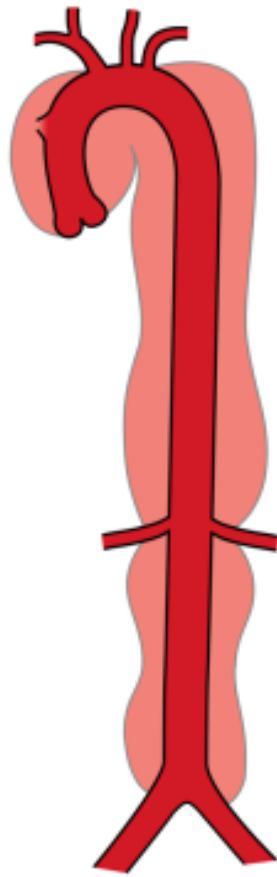
Type I

Type II

Type III



NORMAL



Disekce aorty

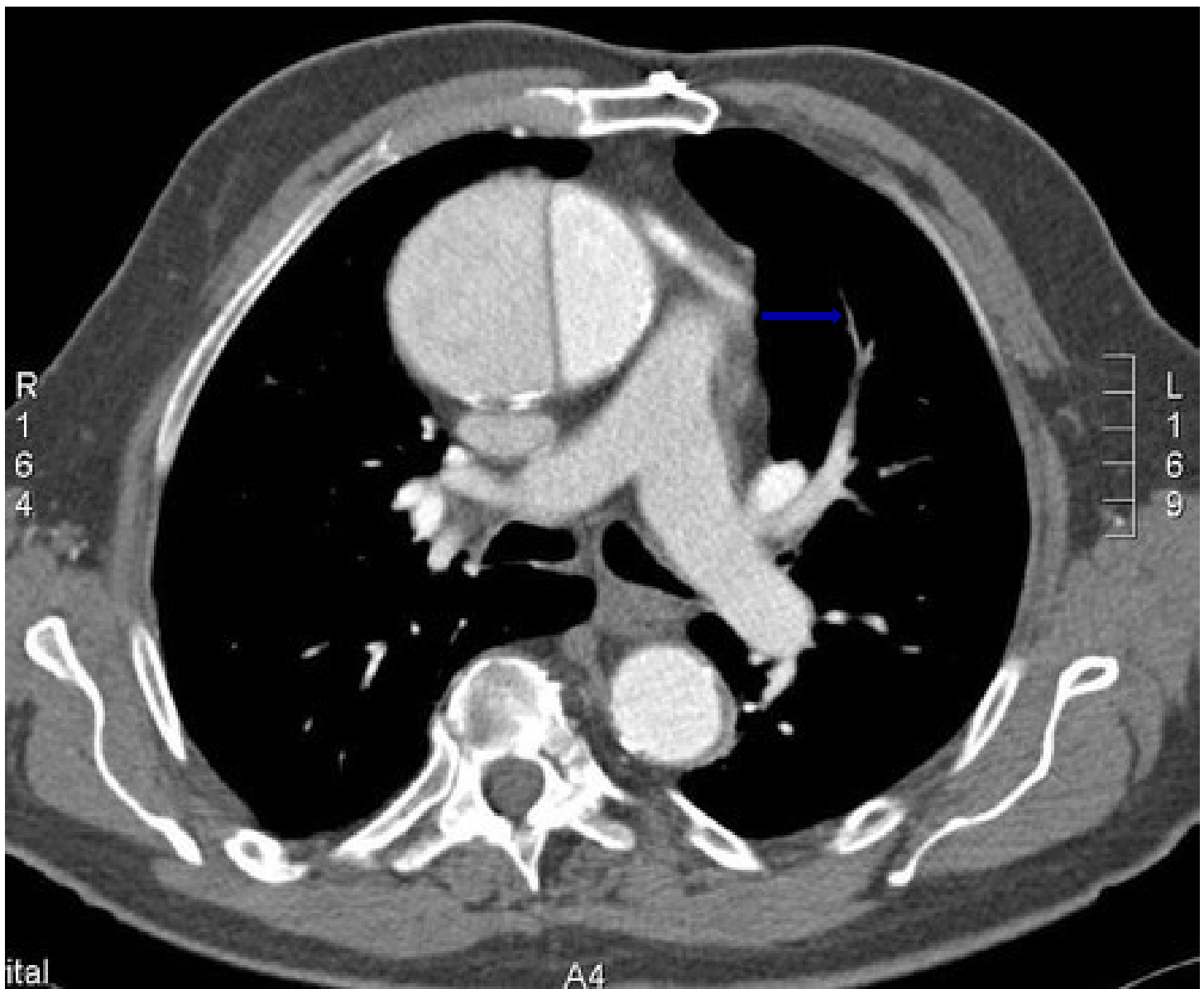Klinický obraz: náhle vzniklá ostrá palčivá bolest vystřelující do zad, CMP, IM, synkopa, ale také příznaky jiné orgánové ischemie !!

Diagnostika: typická bolest, deficit pulzací na periferii, výrazný stranový rozdíl na končetinách

- na RTG může být rozšíření mediastina, na EKG změny při postižení koronárních tepen

- laboratorně – elevace DD, laboratorní projevy ischemie – elevace laktátu, kreatininu, JT, TnT

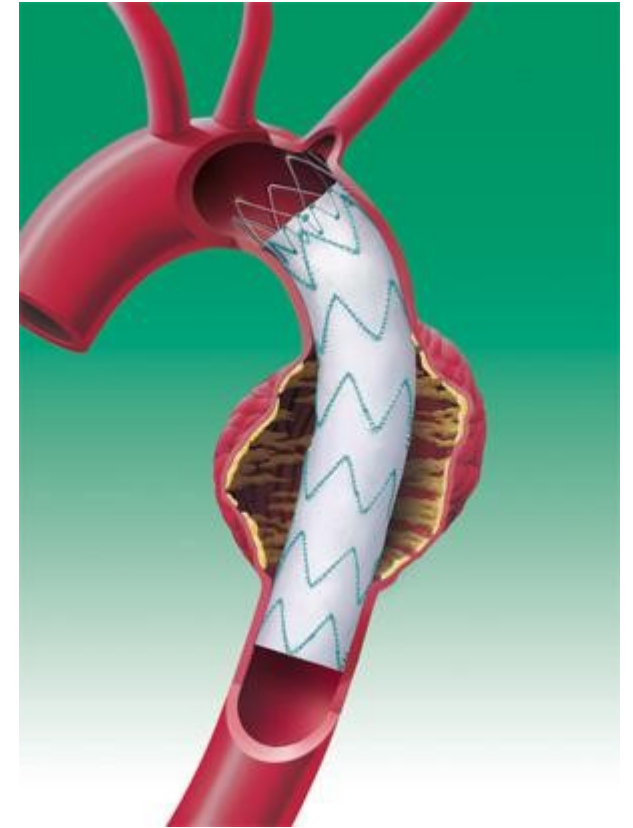
- zobrazovací metody – CTAG, ECHO srdce



Disekce aorty

Terapie:

- u disekce typu A urgentní kardiochirurgický výkon
- disekce typu B – stabilizace pacienta – STK udržovat mezi 100 – 120 mmHg, poté zavedení stentgraftu, náhrada protézou



Aneurysmata

lokalizované rozšíření stěny ve všech jejích vrstvách.

Etiologie: úrazy, sklerotické změny, vrozená méněcennost stěny tepny, v minulosti Lues

Predilekční místa: aortální oblouk, abdominální aorta, mozkové tepny, podkolenní tepna

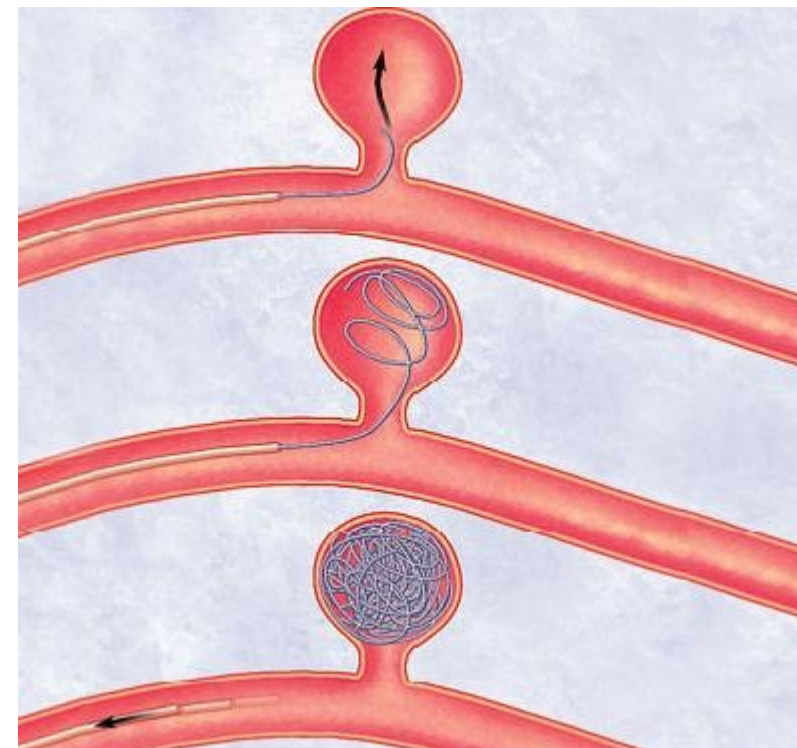
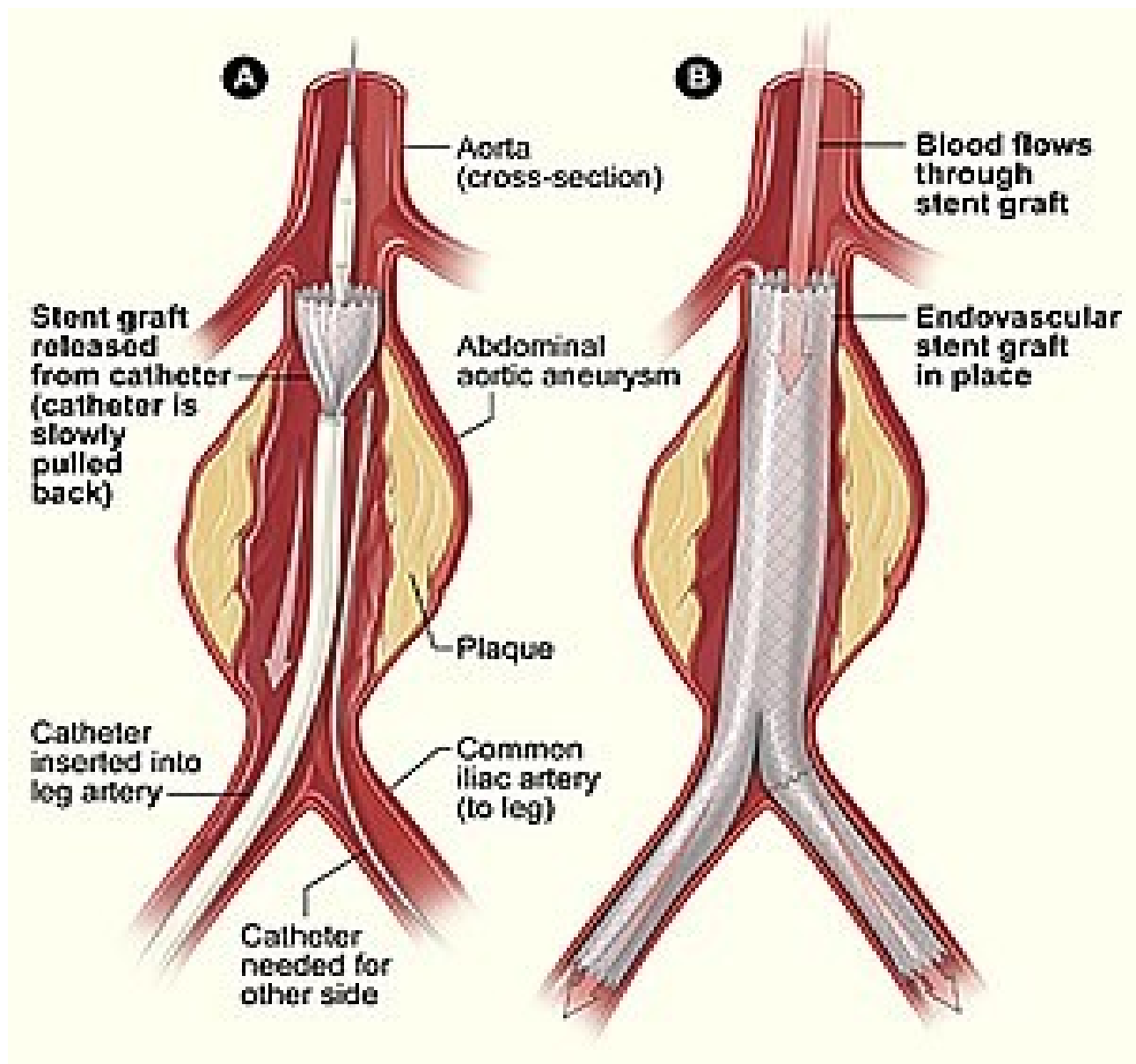
Klin. obraz: většinou náhodný nález, útlak okolních tkání, při mozkových aneurysmat
neurolog. symptomatologie

Aneurysmata

Diagnostika: UZ doppler, CTAG, při velkých rozměrech a astenickém habitu můžou být hmatné


Komplikace: ruptura, embolizace, trombotický uzávěr

Léčba: sledování, kompenzace hypertenze, dle velikosti a symptomů příp. operační výkon - endovaskulární - zavedení stengraftu, příp. - implantace protézy, u mozkových aneurysmat coiling, clipping

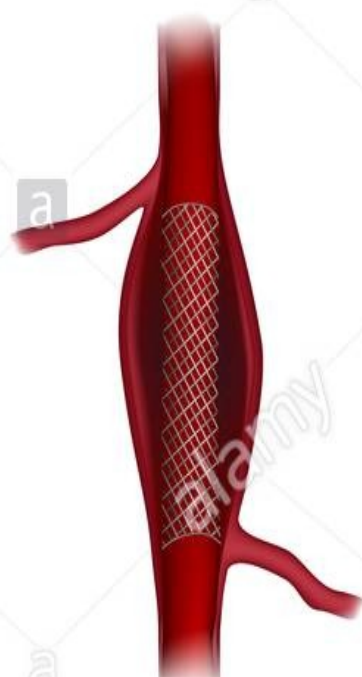

Aneurysm treatment

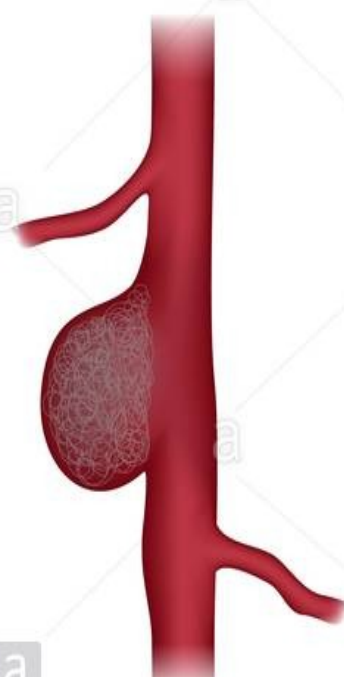Open repair



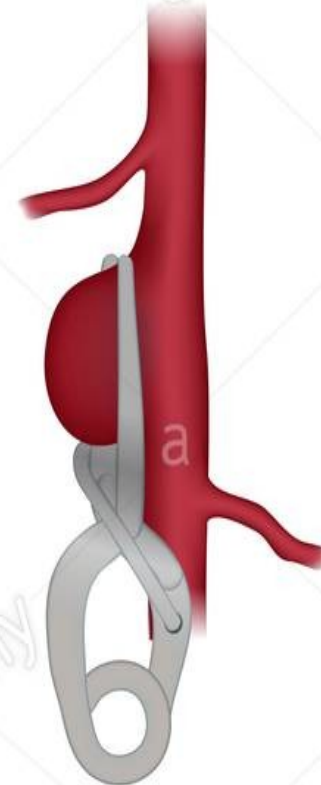Stenting



Coiling



Clipping



Onemocnění žil - varixy

Vakovité nebo válcovité rozšíření žilního kmene – povrchového nebo hlubokého.

Etiologie: multifaktoriální – vrozená nedostatečnost vaziva, hormonální působení, dlouhé stání, těhotenství, obezita

Příznaky: viditelné a hmatné povrchové varixy, pocit přeplnění DKK a perimal. otoky zejména večer

Klasifikace varixů DKK

C0	C1	C2	C3	C4	C5	C6
Žádné varixy	Mikrovarixy	Kmenové	Otok	Pigmentace	Zhojený vřed	Aktivní vřed
						

Varixy

Diagnostika: klinický obraz, UZ doppler – zejména před operačním odstraněním, kde nutno vyšetřit průchodnost hlubokého systému

Komplikace: flebitídy, chronická žilní insuficience

Terapie: elastické punčochy, více pohybu, venotonika, odstranění chirurgicky, sklerotizace

Povrchová flebitida

Zánětlivé postižení varikózního uzlu nebo vény s trombotickým uzávěrem.

Etiologie: mechanický útlak, na HKK často po venepunkcích, Bürgerova nemoc , malignita

Klinický obraz: známky zánětu v oblasti postižené vény, zatvrdnutí – známka trombózy

Diagnostika: klinický obraz, příp. UZ doppler

Terapie: hirudoid a antiflogistika lokálně, bandáže, při větším rozsahu nebo blízkosti saféno-femorální punkce, tj. při riziku přechodu do hlubokého systému antikoagulace, ATB při celkových známkách zánětu

Hluboká flebotrombóza

Intravaskulární trombóza v hlubokých žilách zejména DKK.

Etiologie: Virchovovo trias

Predisponující faktory: operace, úrazy, imobilita, dlouhé sezení – cestování, sepse, obezita, malignity, trombofilní stavy

Příznaky: otok, zteplání, palpační bolestivost v průběhu žil, může být i klidová, zvýraznění povrchové systému, pozitivní homans a plantární znamení

Hluboká flebotrombóza

Diagnostika: klinický obraz, UZ doppler, scintigrafie, elev. DD

Diff. dg.: posttrombotický syndrom, lymfedém, LIS, tepenný uzávěr – phlegmasia coerulea dolens – také chybí pulzace

Komplikace: PE, posttrombotický syndrom

Terapie: bandáž, klidový režim

- antikoagulace – LMWH, warfarin, NOAC

- trombolýza, vč. lokální trombolýzy – větší rozsah phlegmasia coerulea dolens

Chronická žilní insuficience

Definice: stáza krve v DKK se zvýšením žilního tlaku a se sekundárními změnami žil a kůže

Etiologie: porucha funkce žilních chlopní s následnou poruchou mikrocirkulace

Příznaky: přechodné perimaleolární otoky, varixy, v pozdějších fázích i trvalé otoky s uvolněním hemosiderinu do kůže, vznik bércové ulcerace

Diagnostika: klinický obraz, UZ doppler

Terapie: kompresní léčba, venotonika

Lymfedém

Stáza v lymfatickém oběhu způsobující stázu lymfy v podkoží.

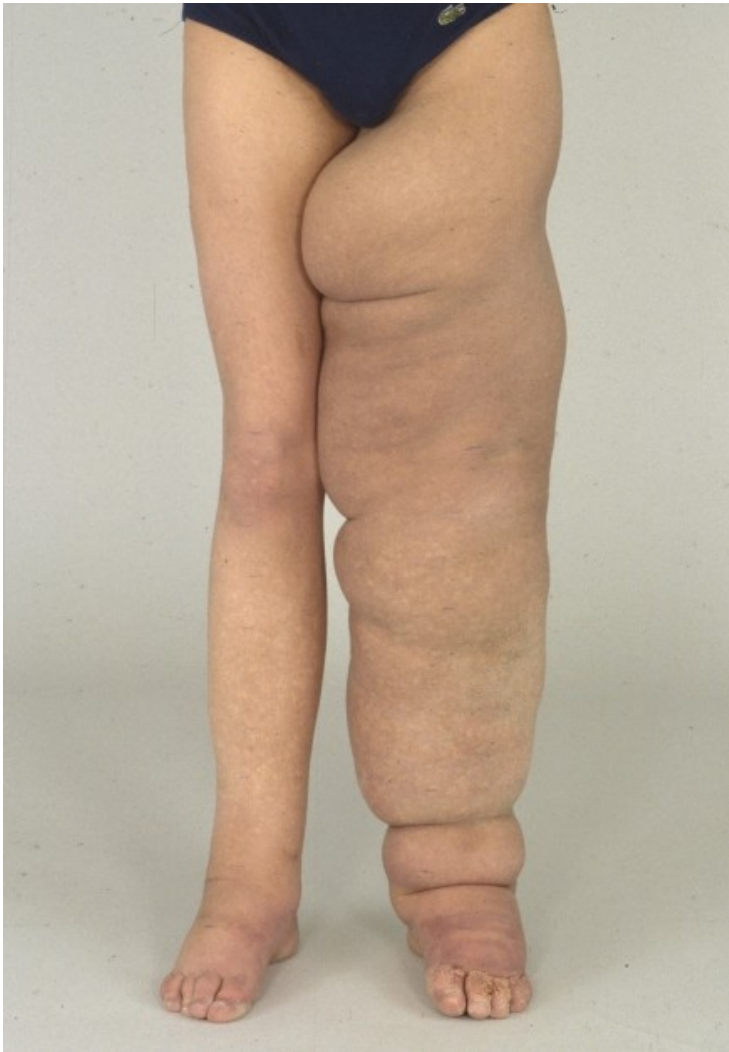Etiologie: častěji sekundární – porucha průchodnosti při tumorózním procesu, po operaci, zánětu, ozáření

Klinický obraz: postupně se zhoršující otok končetiny indurací podkoží

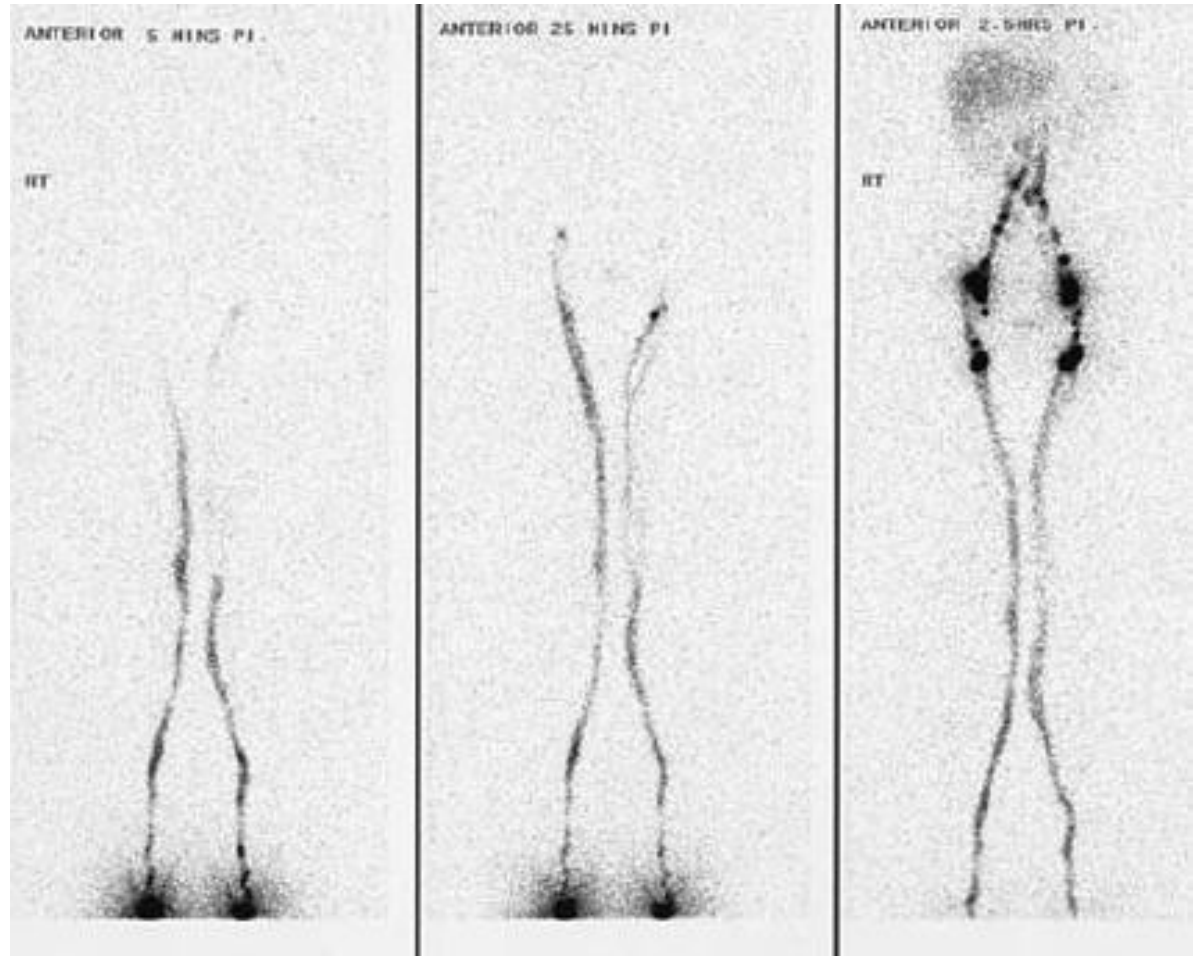
Diagnostika: klinický obraz, lymfografie - lymfoscintigrafie

Komplikace: erysipel, defekty, vzácně i maligní transformace - lymfangiosarkom

Terapie: lymfatická drenáž, kompresivní terapie, odstranění vyvolávající příčiny



Lymfedém LDK



Lymfoscintigrafie DKK

Děkuji za pozornost