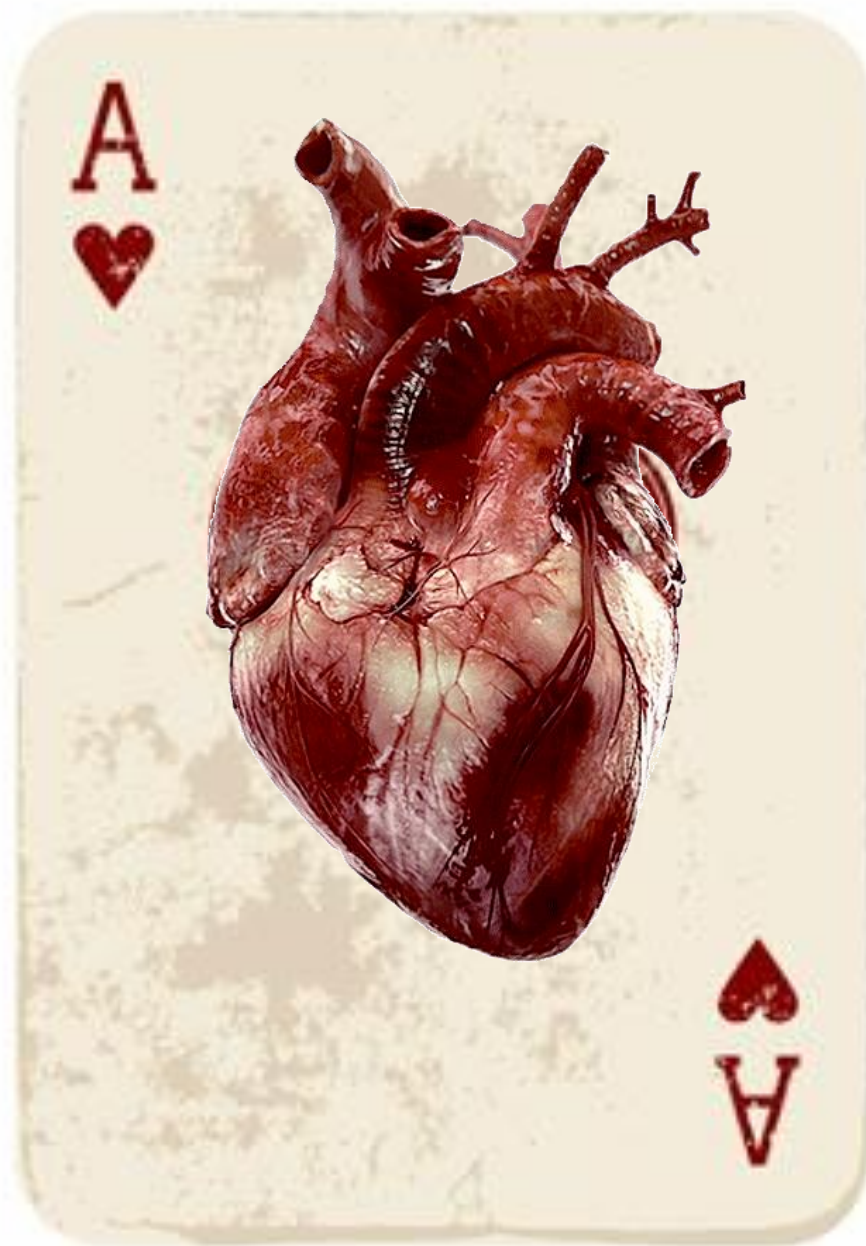

Fyziologie srdce

Přednáška z fyziologie 2023





MUNI
MED

Snídaně s fyziologií



Funkce srdce

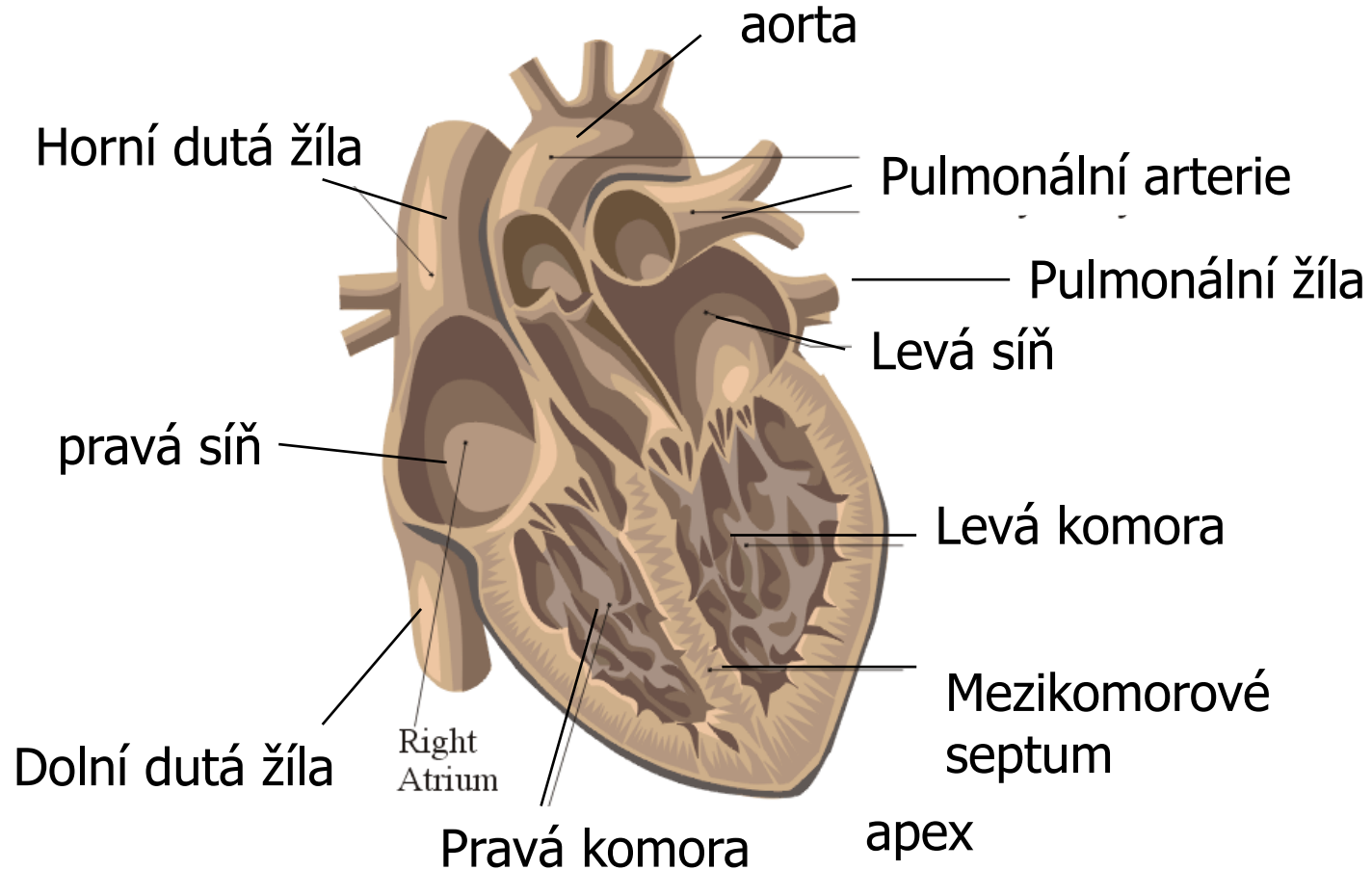
- Srdce je pumpa :
 - Funkcí srdce je přečerpávání (pumpování) krve do cévního systému. Rytmickou kontrakcí vytváří tlakový gradient, který je hnací silou pro tok krve cévami.
- Srdeční aktivita
 - Elektrická – srdeční buňky jsou schopné vytvářet akční potenciál a vést vzruch (EKG)
 - Mechanická – pumpa, kontrakce srdečního svalu
 - Bez elektrické aktivace nenastane mechanická kontrakce
- Základní fáze srdečního cyklu:
 - Systola (kontrakce)
 - Diastola (relaxace)



Morfologie – stavba srdce

Pravé a levé srdce jsou dvě sériově zapojené pumpy.

(duté žíly - **pravé srdce** – plíce – **levé srdce** – aorta - velký oběh –)



Adapted from Corel Draw 9 Library

http://www.fpnotebook.com/_media/CvAnatomyHeartApicalFourChamberView.gif

Umístění srdce...



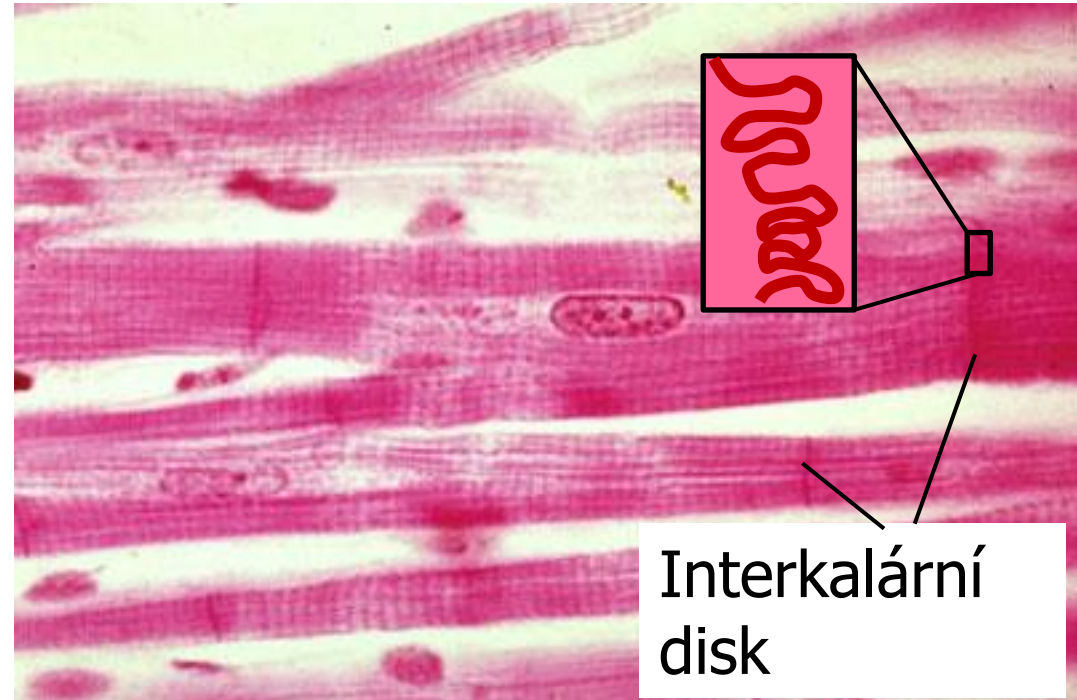
Histologie

– Vlastnosti srdečních buněk: **excitabilita, kontraktilita, vodivost, automaticnost, rytmičnost**

- Buňky převodního systému (primárně tvorba a přednostní vedení vzruchu)
- Buňky pracovního myokardu síňového a komorového (kontrakce a vedení vzruchu)
- Další pojivové tkáně, vlákna (kolagenní, elastická), cévy,...

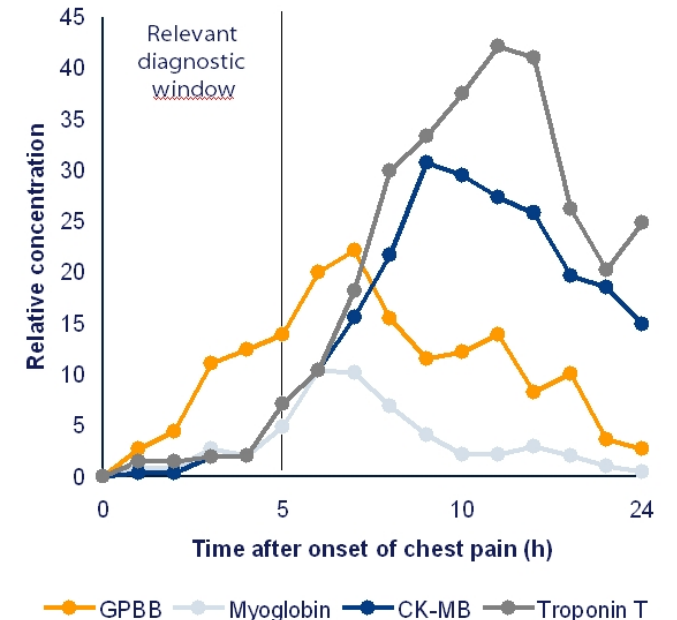
– Myokard

- **Příčně pruhovaný srdeční sval** (aktin a myozin, mnoho mitochondrií, sarkoplazmatické retikulum s Ca^{2+})
 - Interkalární disky - spojení svalových vláken
 - Obsahuje **nexy** (gap junction) – kanály mezi buňkami umožňující průtok iontů - vedení vzruchu z buňky na buňku
= **funkční syncytium**
- Důsledek: srdeční sval se stahuje najednou



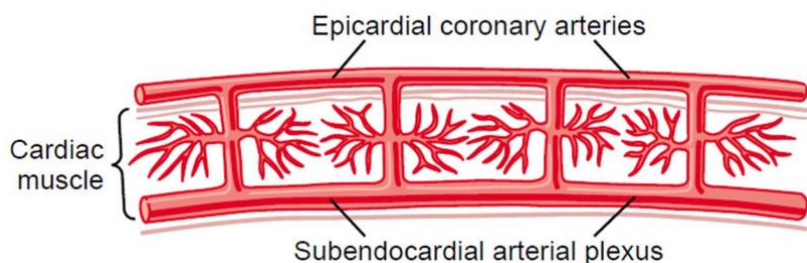
Metabolické nároky srdce a ischemie

- Srdce je jako domácí prasátko, zpracuje, co je k dispozici
- V klidu
 - 60 % volné mastné kyseliny, triglyceridy
 - 35 % sacharidy
 - 5% ketolátky
- **Srdce správně pracuje jen při dostatku O₂**
 - fyziologicky jen oxidativní fosforylace – maximalizace tvorby ATP (vysoké množství mitochondrií)
- **Ischémie (např. při uzávěru koronárních tepen)**
 - nastupuje anaerobní glykolýza - patologické
 - Stačí malá ischemie pro narušení metabolismu
 - **Ztráta kontraktilní funkce, arytmie, smrt buněk**
 - Uvolnění troponinu cTnT z cytoplazmy myocytů
 - marker infarktu myokardu



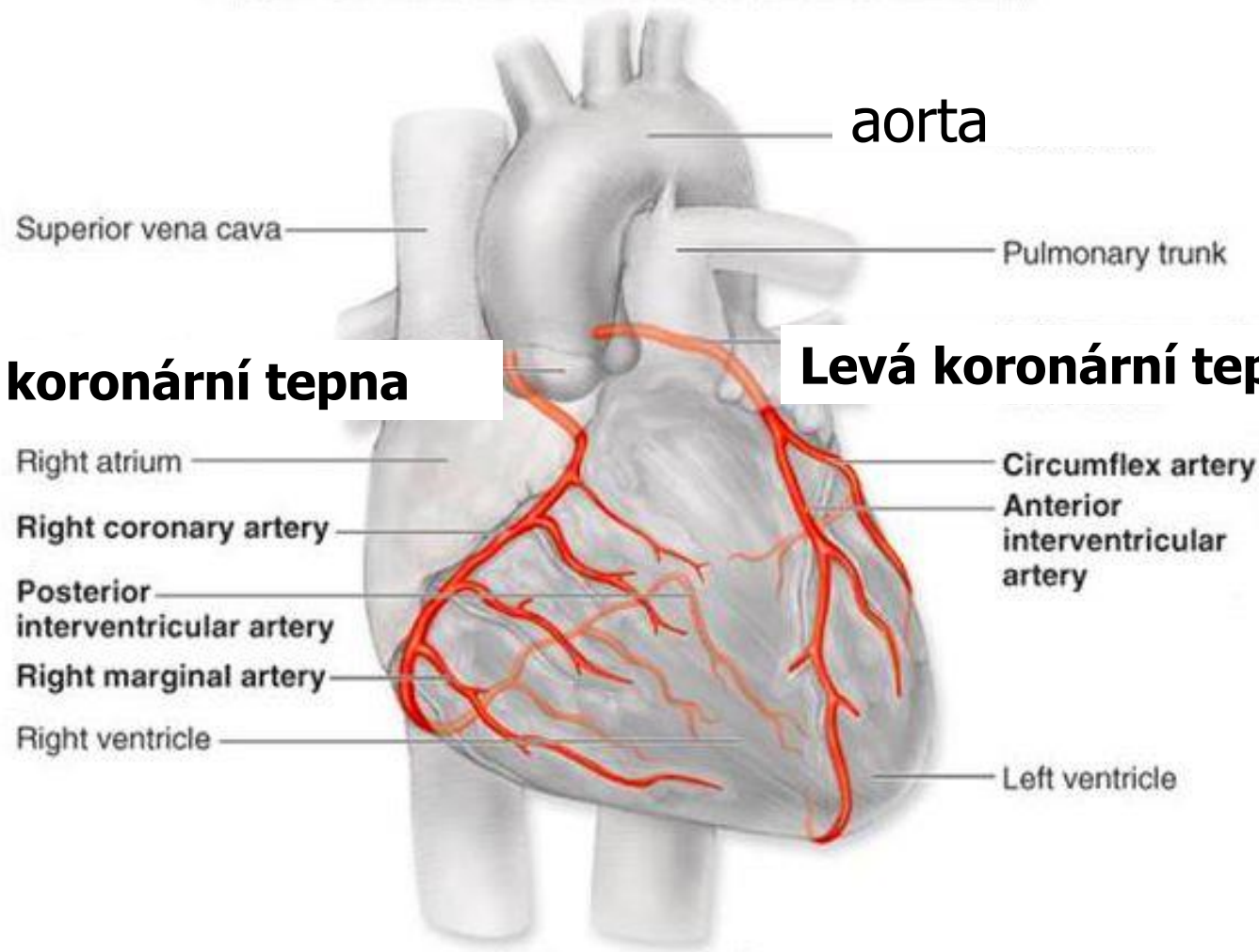
Koronární řečiště

Průřez srdeční stěnou



Pravá koronární tepna

Levá koronární tepna

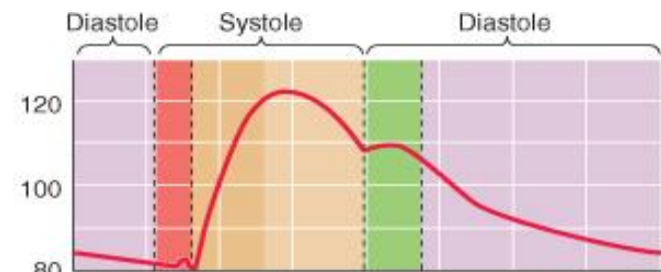


Věňčité (koronární) tepny vystupují z aorty (za chlopní) a zásobují srdeční sval krví. Hustá kapilarizace – poměr počtu svalových vláken ku kapilárám je cca 1:1. Žilní krev ústí z většiny do pravé síně.

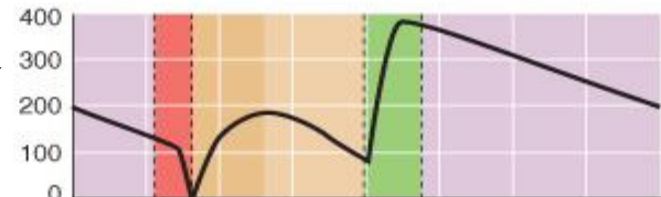
Koronární oběh

- **Koronární tepny se plní v diastolické fázi srdečního cyklu**, protože během systoly jsou cévy utlačeny kontrakcí svalů (platí nejvíc pro levou koronární tepnu)
- hnací silou je tedy krevní tlak v aortě především na začátku diastoly
- větší **průtok je levou koronární tepnou**
- dobře vyvinutá **metabolická autoregulace** (dilatace cév při zvýšené zátěži srdce a zvýšené tvorbě metabolitů - přes oxid dusnatý - NO)
 - ZZ: nitromint (sprej pod jazyk) uvolňuje NO, dilatuje koronární tepny a tím pomáhá zmírnit příznaky ischemické choroby srdeční

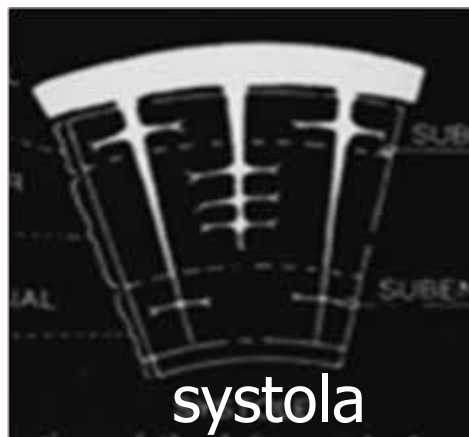
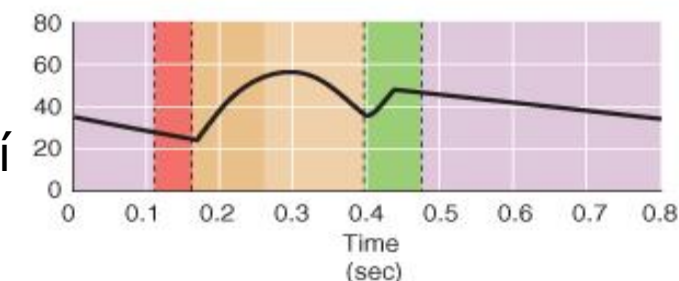
aortální tlak



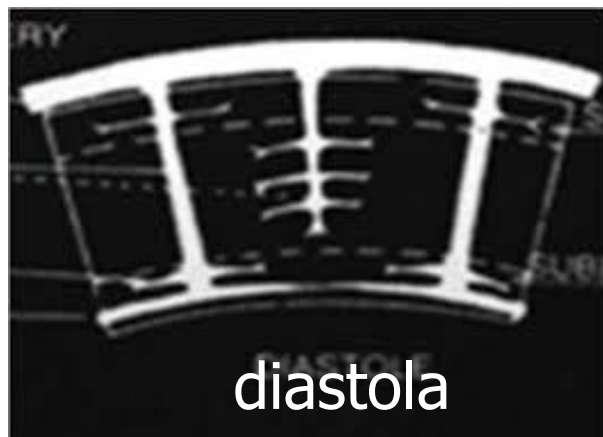
průtok krve
levou koronární
arterií



průtok krve
pravou
koronární arterií



systola



diastola

Epikardiální tepny

Transmurální tepny

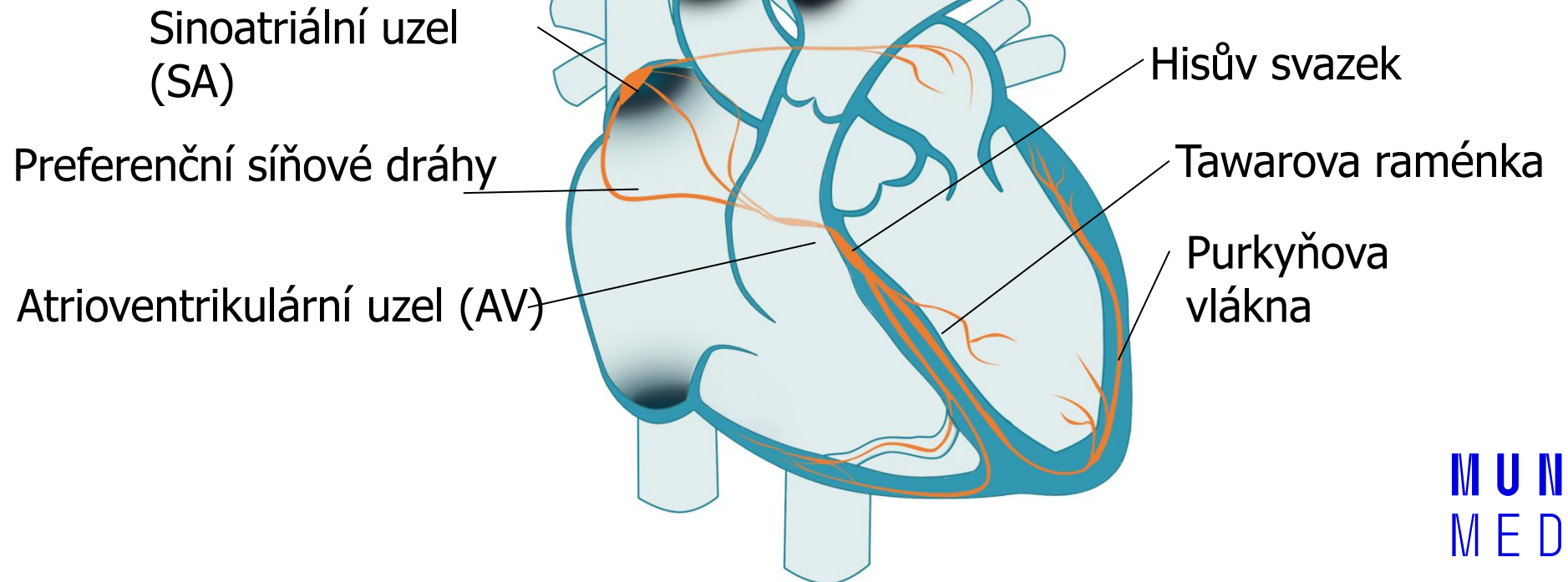
Arterioly

Subendokardiální plexus

Méně výhodné perfúzní poměry pro subendokardiální vrstvy (k endokardu proteče méně krve)
Infarkty nejčastěji od subendokardu

Převodní systém srdeční

- Tvorba a přednostní vedení akčního potenciálu
- Synchronizace a koordinace vedení vzruchu srdcem
- Elektrickou aktivitu pozorujeme jako depolarizaci (zněna polarity buněk), a repolarizaci (návrat polarity do klidové)
- Bez depolarizace není kontrakce



Převodní systém srdeční

- Umí rytmicky vytvářet vzruchy. Nejrychleji vzruch tvoří SA uzel – primární pacemaker
- Síň jsou od komor oddělené nevodivou vazivovou přepážkou

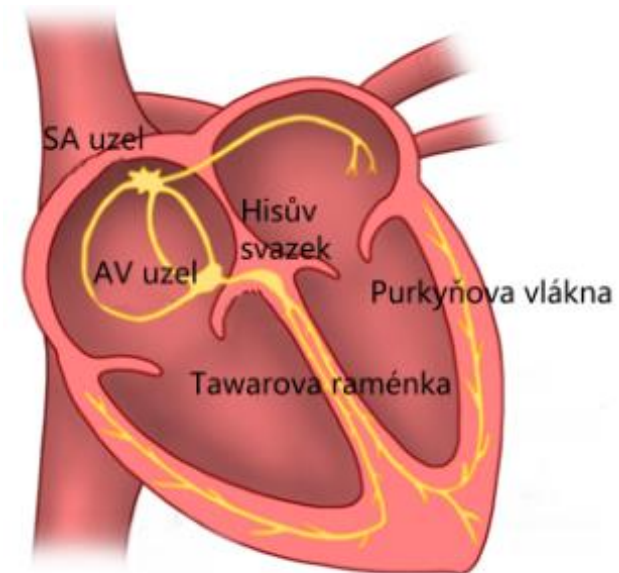
– Části převodního systému

- **Sinoatriální uzel (SA)** – vlastní frekvence 100 bpm (u denervovaného srdce, ale většinou je pod tlumivým vlivem parasympatiku → 75 bpm v klidu)
- **Preferenční internodální síňové spoje** – rychlost vedení vzruchu 0,8 – 1 m/s
- **Atrioventrikulární uzel (AV)** – jediný vodivý spoj mezi síněmi a komorami, junkční rytmus **40 – 50/min**, zpomalení rychlost vedení **0,05 m/s**

Poskytují síním čas se stáhnout ještě před kontrakcí komor

- **Hisův svazek** – rychlost vedení 1 – 1,5 m/s
- **Tawarova raménka** – rychlost vedení 1 – 1,5 m/s
- **Purkyňova vlákna** – rychlost vedení 3 – 3,5 m/s

**Komorový
rytmus
20 – 40/min**



Převodní systém srdeční

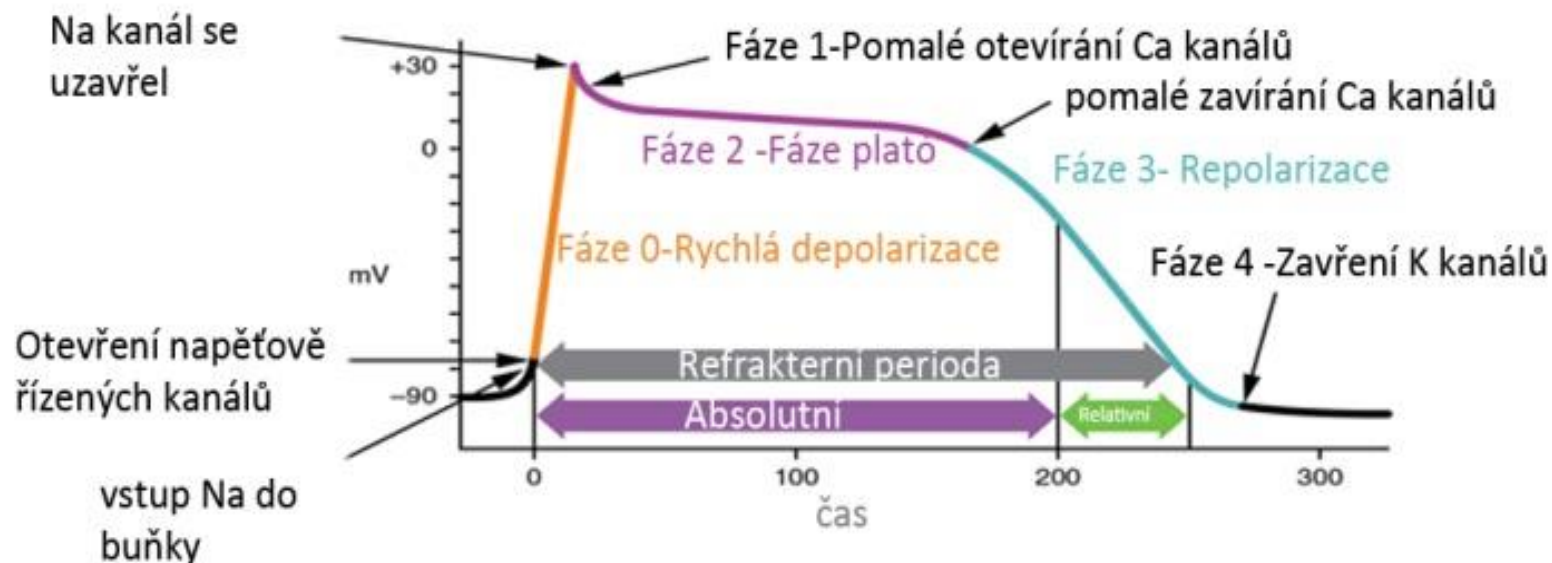
- Rytmus srdce se nazývá podle pacemakeru, který ho udává
 - **Sinusový rytmus** – vzruch začíná v SA uzlu (v klidu **60 – 90/min**)
 - **Junkční rytmus** – vzruch se tvoří v AV uzlu (**40-55/min**)
 - **Komorový rytmus** – vzruch se tvoří v komorových strukturách (**20 – 40/min**)
- Samotný pracovní myokard umí vést vzruch (pomaleji v porovnání s převodním systémem), ale netvoří ho

- Aktivace komorového myokardu – z vnitřní strany stěny srdce k vnější
- Repolarizace komorového myokardu – opačným směrem

Akční napětí – pracovní myokard

Klidové napětí

- záporné napětí na membráně (cca – 90 mV)
- Jedině v tomto období je možné vyvolat depolarizaci



Akční napětí (akční potenciál - AP)

- V průběhu AP nelze vyvolat další depolarizaci, buňka je v refrakterní fázi, čímž brání vzniku tetanického stahu
- Má několik fází
 - **Depolarizace** (podobná jako u kosterního svalu)
 - **Fáze plató** – její hlavní funkcí je prodloužení refrakterity buňky (absolutní refrakterita, nelze vyvolat další AP – **ochrana před tetanickým stahem**, který by neumožnil plnění komor krví a srdce by se prakticky zastavilo)
 - **Repolarizace** – **relativní refrakterita** (zranitelná fáze, další příchozí AP může vyvolat následnou depolarizaci, která je však patologická – **vznik arytmií**)

Pro ZZ: amiodaron zpomaluje K proud, prodlužuje refrakterní fázi, zpomaluje vedení vzruchu – silné antiarytmikum

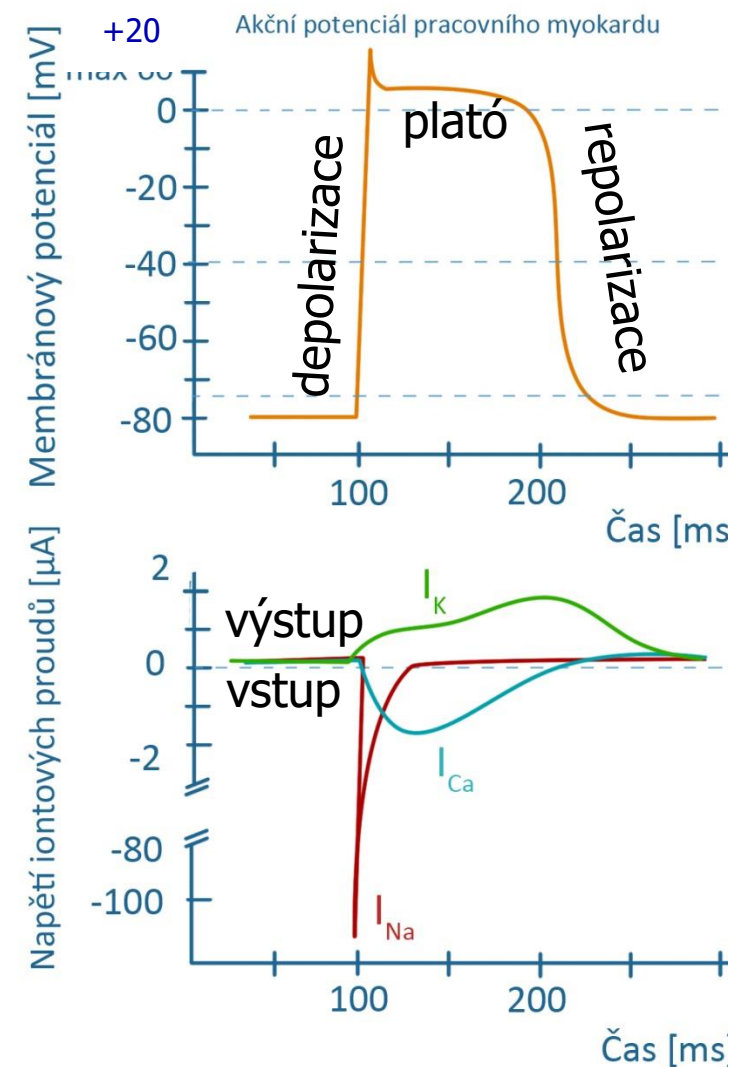
Akční napětí – pracovní myokard

– Akční napětí (AP)

- **Depolarizace** – vstup Na^+ do buňky (Na je depolarizačním iontem) rychlý)
- **Fáze plató** – vstup Ca^{2+} do buňky a výstup K^+ z buňky, Ca vstupující do buňky spolu s Ca ze sarkoplazmat. retikula umožňují kontrakci
- **Repolarizace** – výstup K z buňky
- Na/K-ATP-áza vyhazuje Na z buňky výměnou za K . Ca je z cytoplazmy vyklízeno do extracelulárního prostoru a do sarkoplazmatického retikula. Odklizení Ca z cytoplazmy vede k relaxaci svalu.

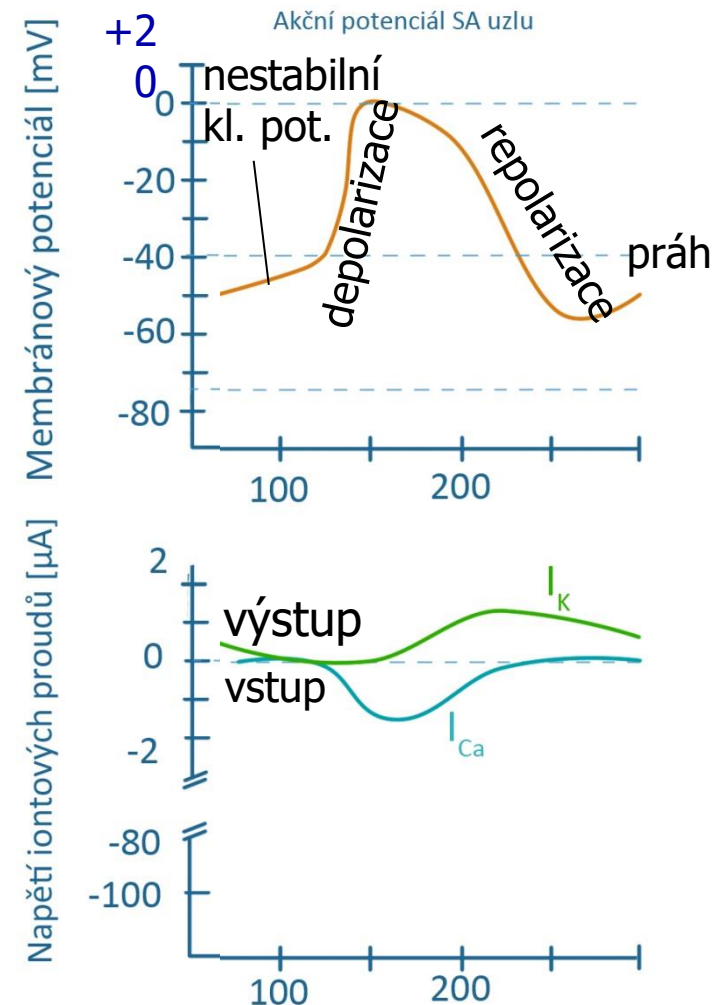
Pozn: Ionty vstupují a vystupují kanálem pasivně po elektrochemickém gradientu. Pumpování iontů z buňky je aktivní děj za spotřeby ATP, obvykle proti gradientu.

Proč se hodí mít ponětí o kanálech: genetická poškození iontových kanálů (hlavně draslíkových kanálů) nebo jejich ovlivnění farmaky/drogami zvyšuje sklony k arytmiím, jež mohou vést ke smrti (i v nízkém věku).

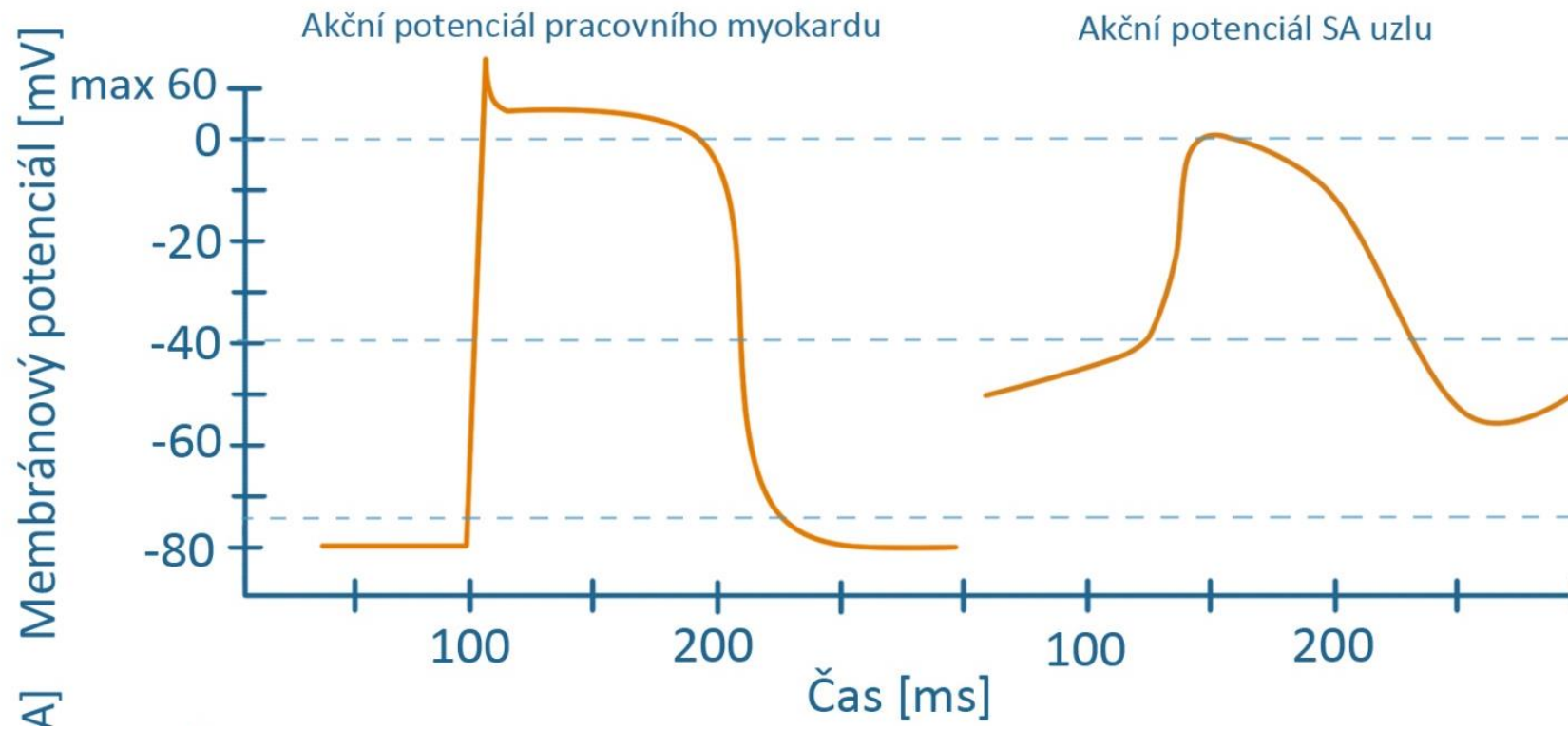


Akční napětí – pacemakerová buňka (SA uzel)

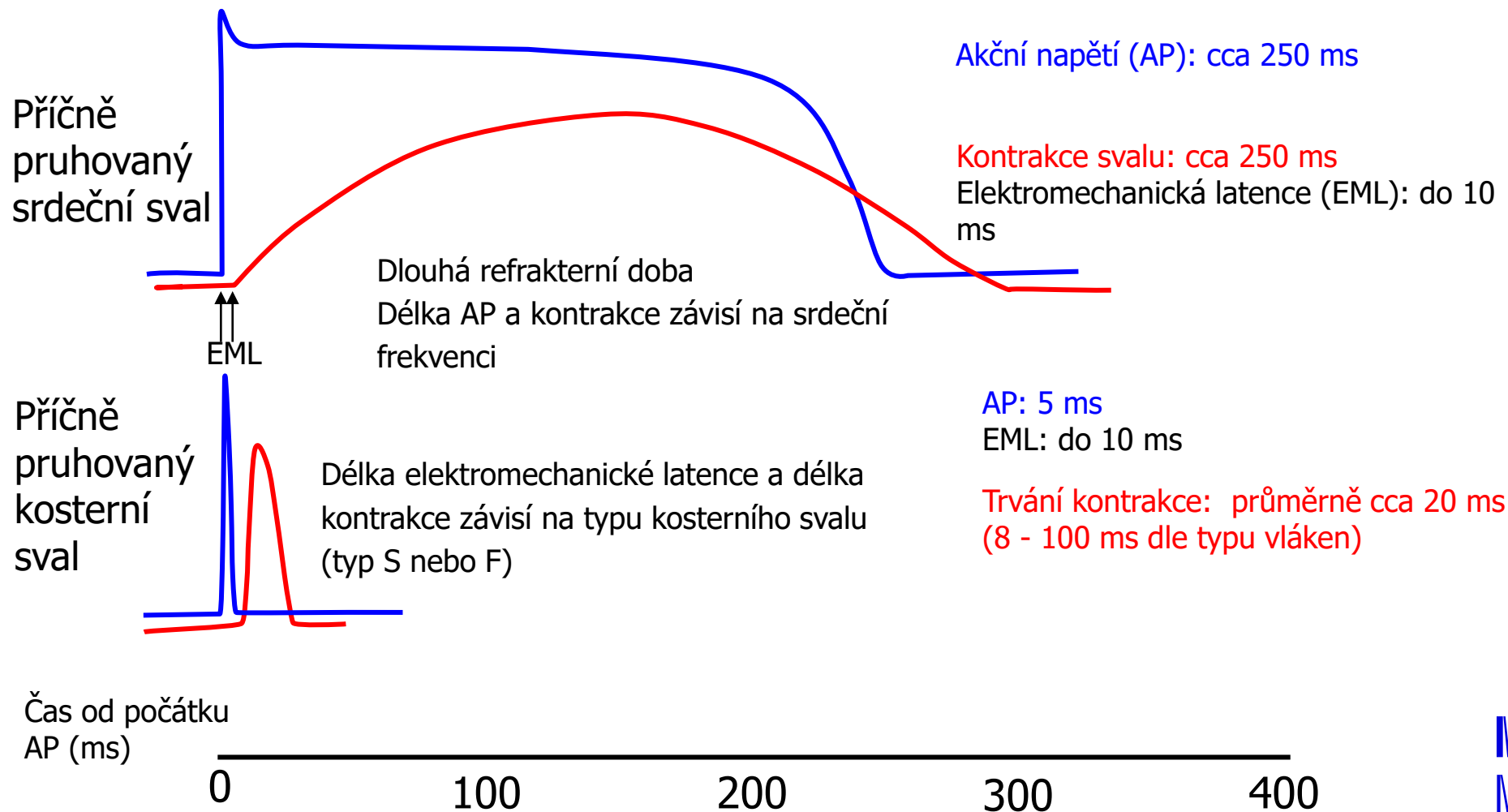
- **Nemá stabilní klidový potenciál** (prepotenciál)
 - dochází k pomalé depolarizaci způsobené pomalým vstupem Ca^{2+} a Na^{+} do buňky pomalými kanály
- **podstata srdeční automacie** (spontánní rytmická tvorba vzruchu – určuje srdeční frekvenci) – frekvence vzruchů není řízená, pouze ovlivňovaná ANS
 - Sympatikus urychluje** spontánní depolarizaci (podstata zvýšení srdeční frekvence) – adrenalin, noradrenalin
 - Parasympatikus (n. vagus) zpomaluje** spontánní depolarizaci (podstata zpomalení srdeční frekvence) - Ach
- **Akční napětí (AP)**
 - k vlastní rychlé depolarizaci (AP) dochází, když napětí překročí práh (- 40 mV)
 - **Depolarizace** – vstup Ca^{2+} do buňky (vápník je depolarizačním iontem, je pomalejší)
 - **Repolarizace** – výstup K z buňky
- Prepotenciál umožňuje rytmické vznikání akčních napětí v SA uzlu – primární pacemaker
- Podobný tvar AP má buňka AV uzlu, jen je pomalejší prepotenciál



Srovnání AP pracovní a pacemakerové buňky

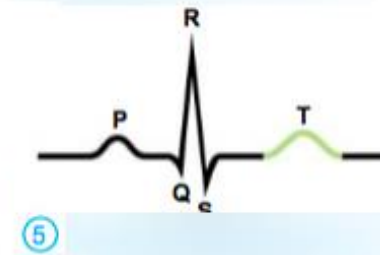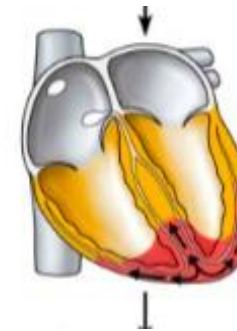
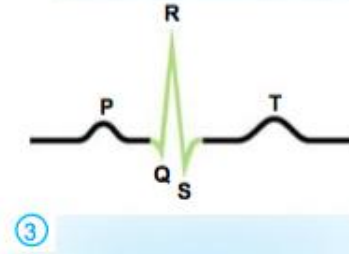
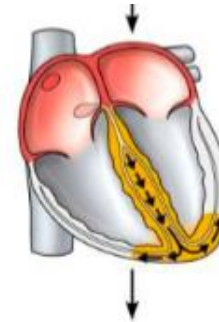
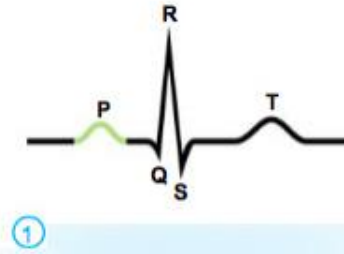
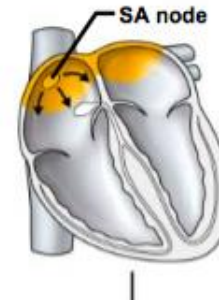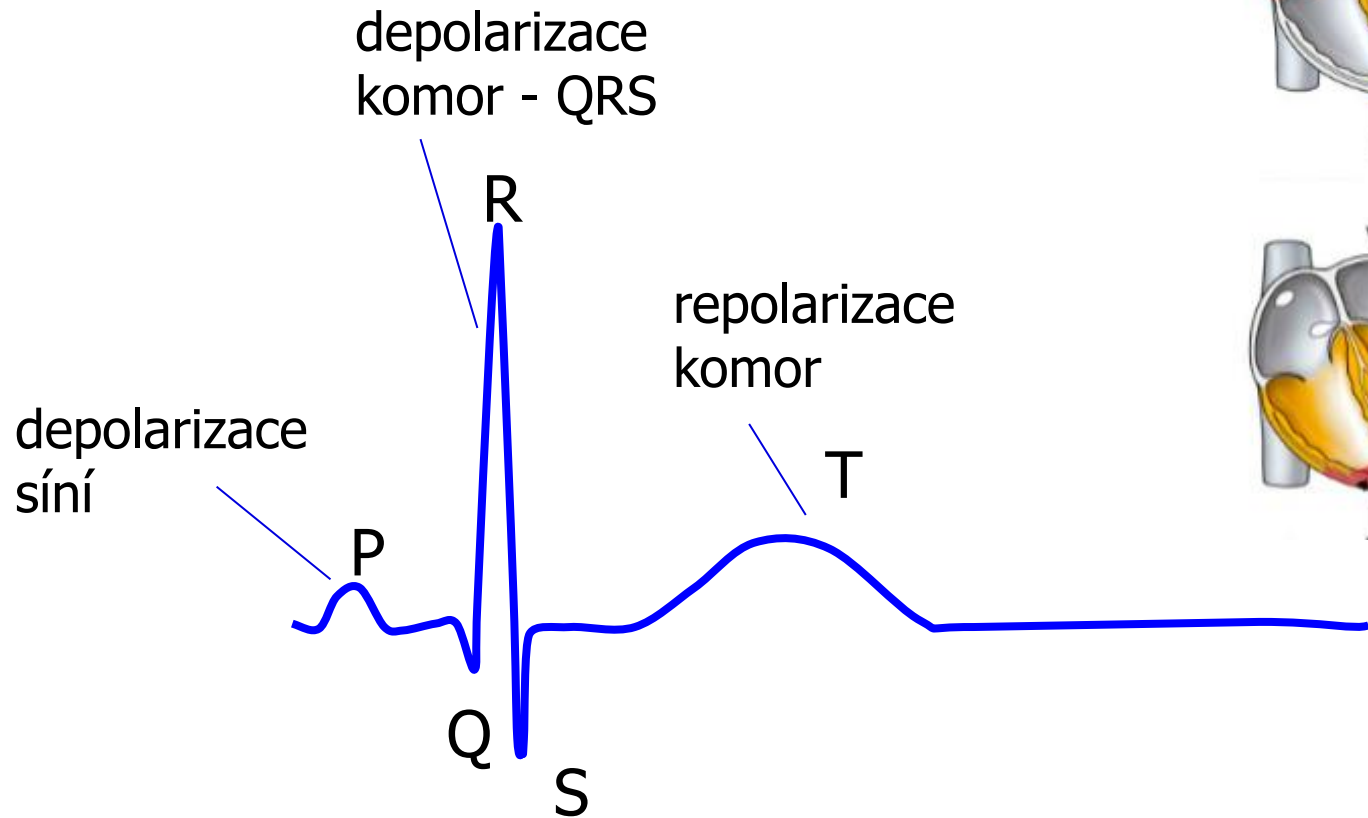


Pracovní myokard: krátká elektro-mechanická latence - kontrakce začíná téměř okamžitě po depolarizaci
Kontrakce se ukončuje ještě v rámci AP – brání tetanickému stahu

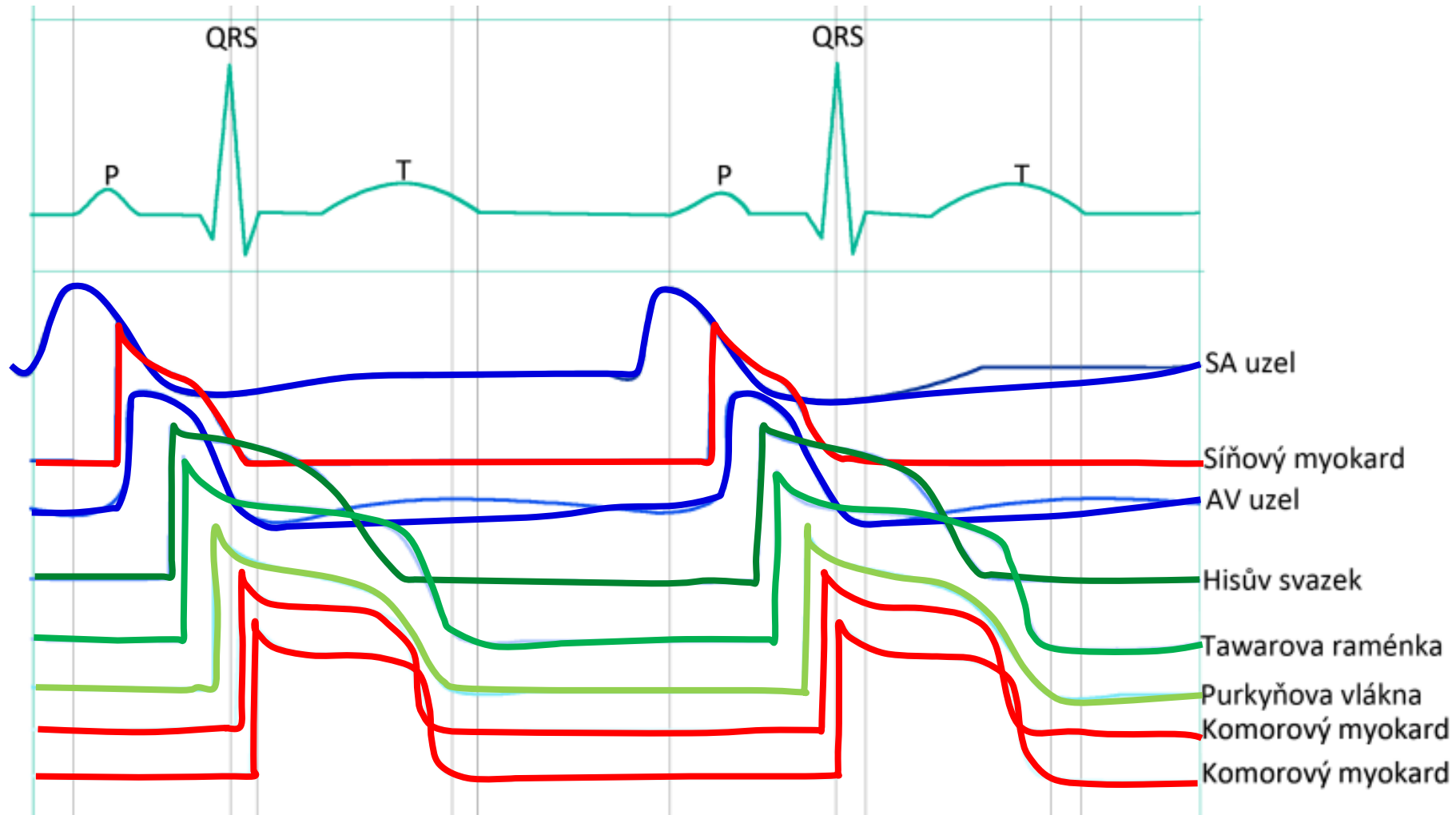


Elektrokardiografie

Trochu od konce....
Nejdříve si ukážeme křivku EKG...
.....a pak jak vzniká



Gradient akčního potenciálu



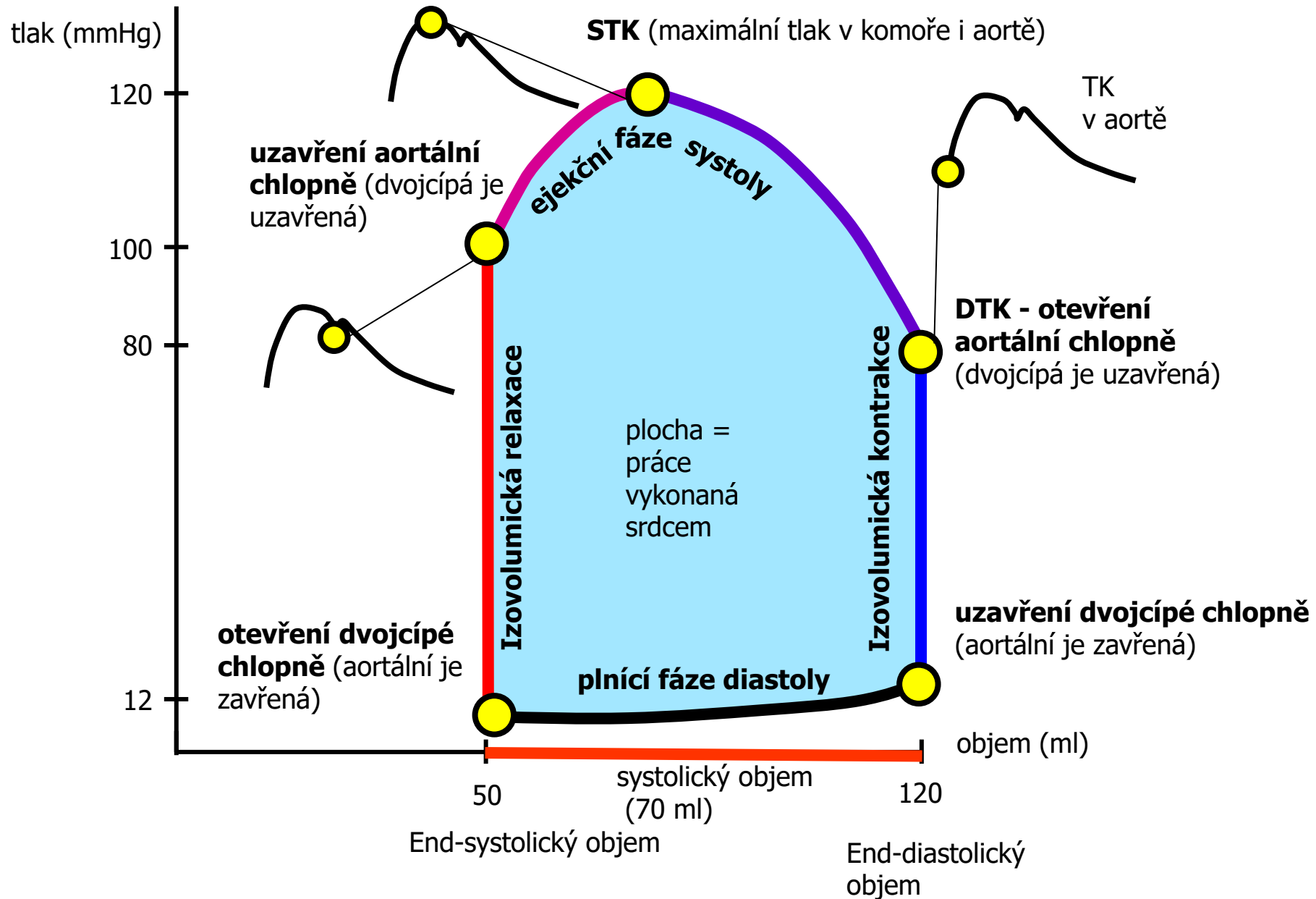
Srdeční cyklus

- Střídání systoly (kontrakce) a diastoly (relaxace)
- **depolarizace síní** → **systola síní** – krev je dopumpována do stále relaxovaných komor
- **depolarizace komor** → **systola komor** (síně se zatím relaxují) :
 - **izovolumická kontrakce** – stoupá tlak v komorách, ale krev ještě není vypuzována do aorty/plicnice
 - začíná zavřením síňokomorových chlopní (tlak v komoře převyší tlak v síni a zaklapne chlopně)
 - končí otevřením aortální/pulmonální chlopně (když tlak v komorách převyší tlak v aortální a pulmonální tepně - otevírací tlak (=diastolický tlak v aortě/plicnici)
 - **ejekční fáze** – krev je vypuzována do tepen (tlak v komorách větší než v aortě/plicnici)
 - Začíná otevřením aortální/pulmonální chlopně a končí jejich uzavřením
- **repolarizace komor a diastola komor** (není zde přímo kauzální vztah mezi repolarizací a diastolou) :
 - **izovolumická relaxace** – klesá tlak v komorách (je menší než v aortě/plicnici),
 - ale komory se ještě neplní (tlak v komorách je stále větší než v síních)
 - Začíná uzavřením aortální/pulmonální chlopně a končí otevřením síňokomorových chlopní (když komorový tlak klesne pod síňový)
 - **fáze plnění** – otevírají se síňokomorové chlopně a krev teče po tlakovém gradientu ze síní do komor
 - Na začátku je fáze rychlého plnění komor
 - Ke konci fáze plnění komor je **depolarizace a systola síní** → doplnění komor krví... začíná další srdeční cyklus

Chlopně jsou jednosměrné „ventilky“

- Otevřené, když je směr toku krve: síně → komory → aorta/plicnice
- Uzavírají se, když je tlakový gradient „protisměrný“
- Chlopně otevřené: tlak v komorách < síních, tlak v aortě/plicnici < komorách
- Chlopně uzavřené: tlak v komorách > síních, tlak v aortě/plicnici > komorách

Srdeční cyklus: P-V diagram (levá komora)



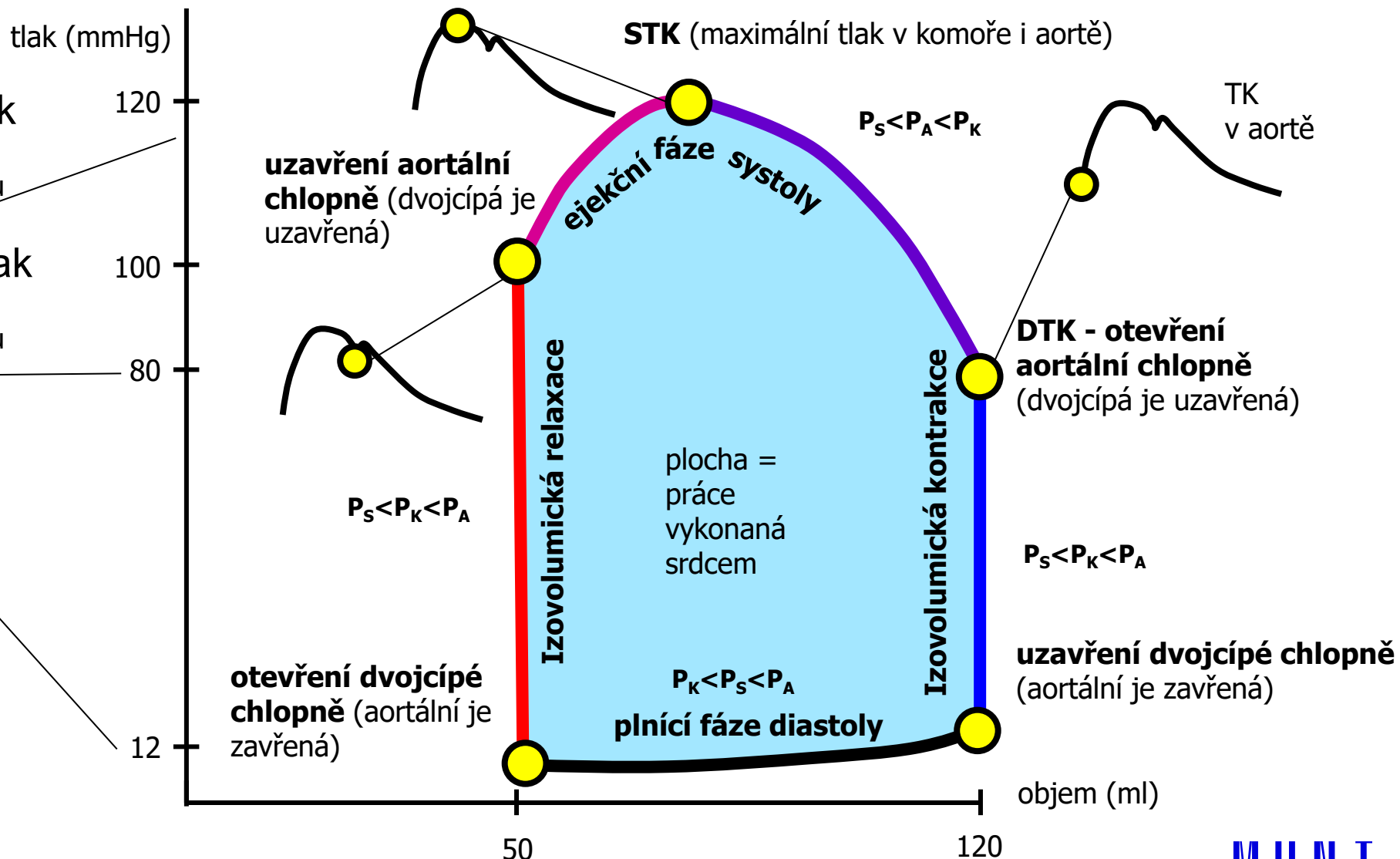
Srdeční cyklus: P-V diagram (levá komora)

STK – systolický krevní tlak

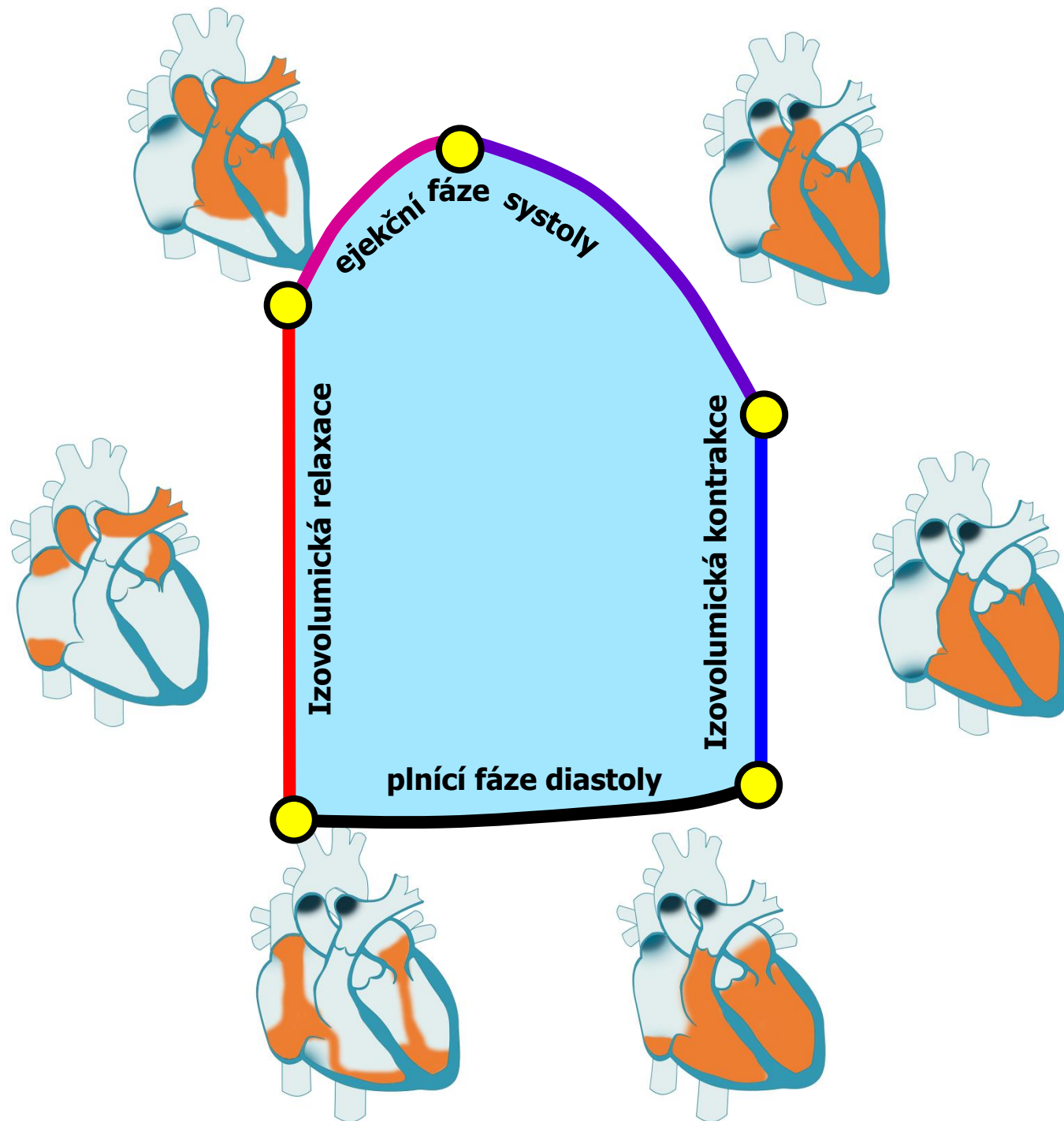
- nejvyšší tlak krve v daném místě během srdečního/tepového cyklu
- v komoře i aortě 115 mmHg

DTK – diastolický krevní tlak

- nejnižší tlak krve v daném místě během srdečního/tepového cyklu
- V aortě 80 mmHg
- V komoře <12 mmHg (méně než v síni)



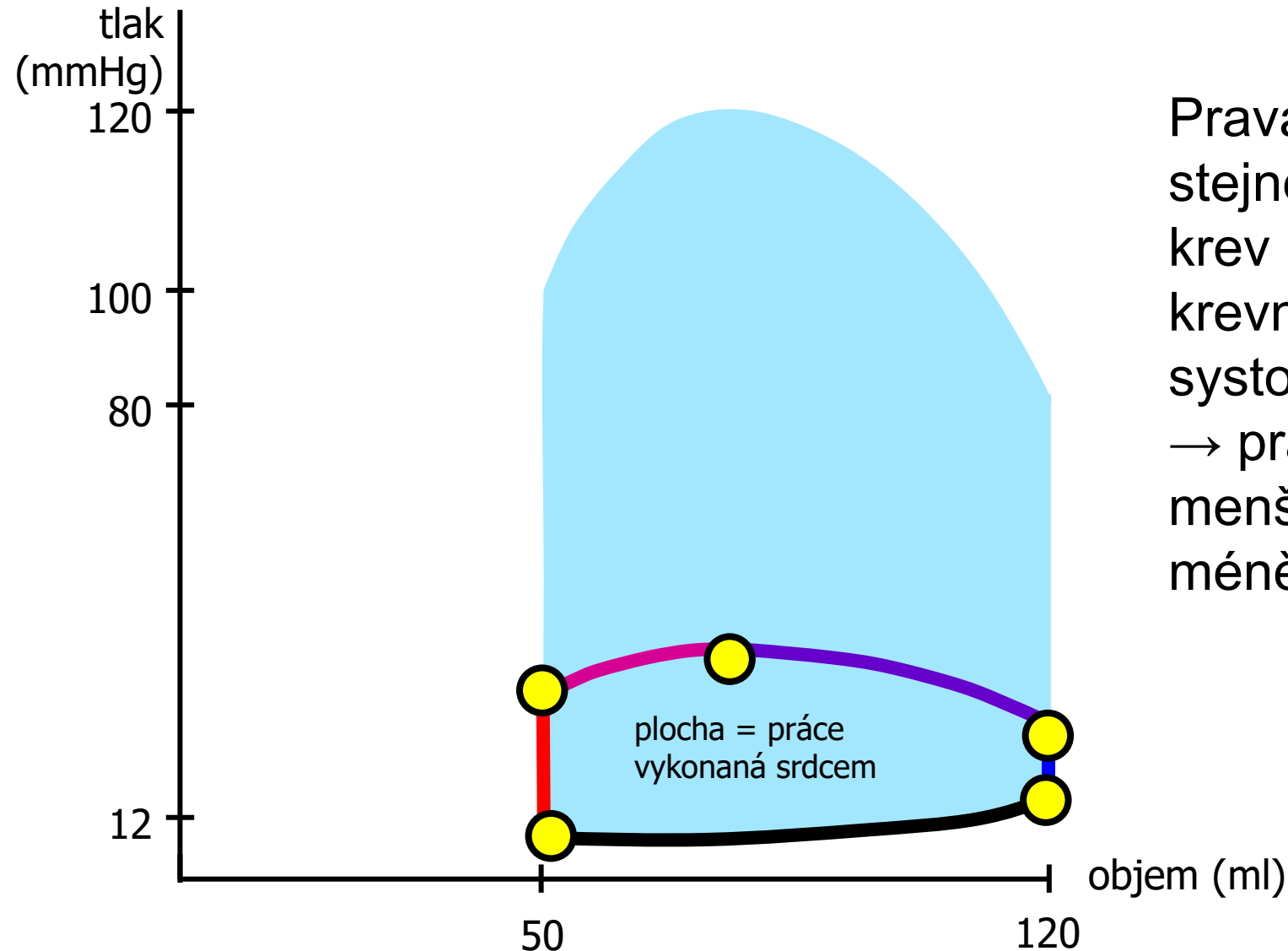
P_S : tlak v síni, P_A : tlak v aortě, P_K : tlak v komoře
Tok krve pouze **síň** → **komora** → **aorta**



Izovolumická kontrakce

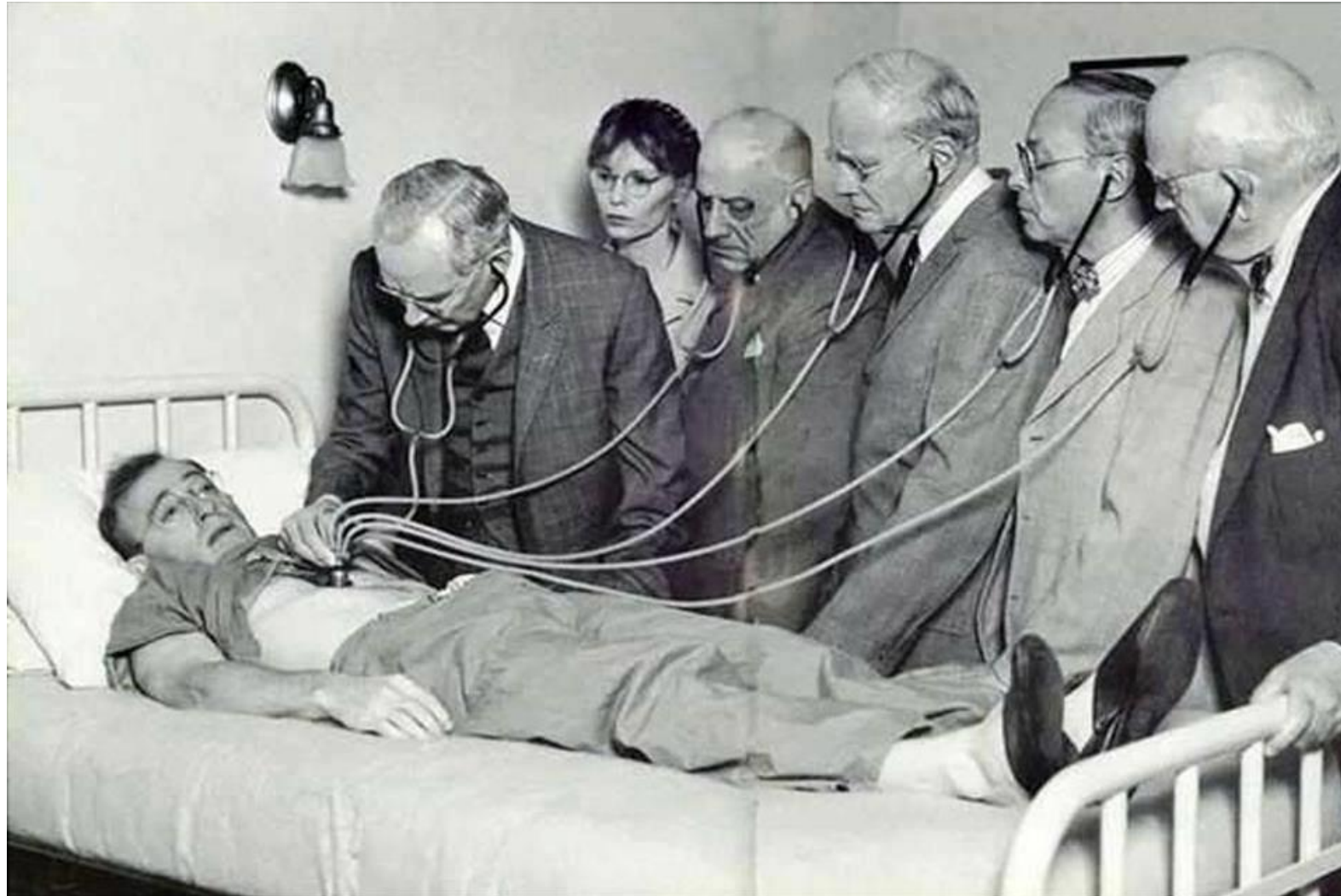

Srdeční cyklus P-V diagram (pravá komora)



Pravá komora přečerpává stejné objemy, ale pumpuje krev proti menšímu krevnímu tlaku (stačí menší systolický tlak)
→ pravá komora vykonává menší práci (spotřebovává méně energie)

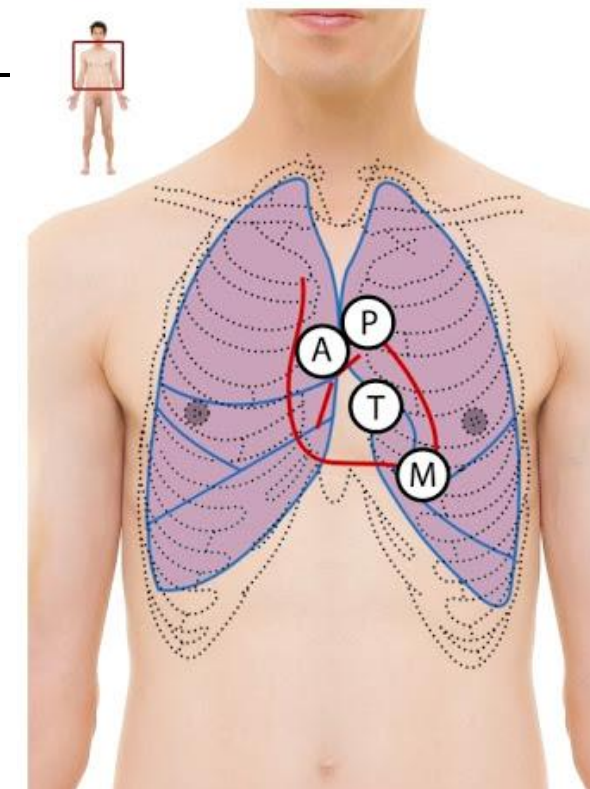
Fonokardiografie



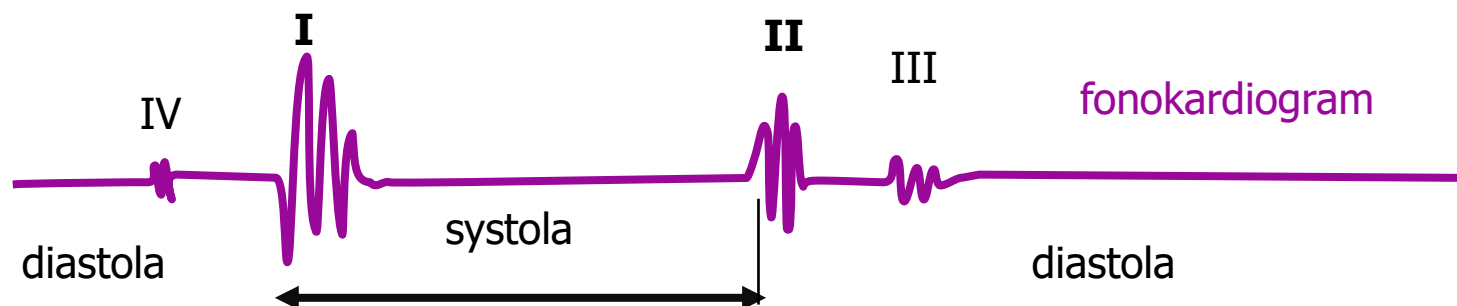
Fonokardiografie – srdeční ozvy

Lup-dub.... Lup-dub... Lup-dub... Lup (ozva I) - dub (ozva II)...

- **Ozva I:** uzavření chlopní síňokomorových chlopní (trojcípé T, dvojcípé M) – **začátek systoly**
 - Ukončuje plnicí fázi diastoly a začíná izovolumickou kontrakci
- **Ozva II:** uzavření aortální (A) a pulmonální (P) chlopně **začátek diastoly**
 - Ukončuje ejekční fázi systoly a začíná izovolumickou relaxaci
- Ozva III: slabší, méně slyšitelná, fyziologická jen u dětí a sportovců, jinak patologická
 - Začátek rychlého plnění komor v diastole
- Ozva IV: slabá, patologická
 - Způsobená systolou síní

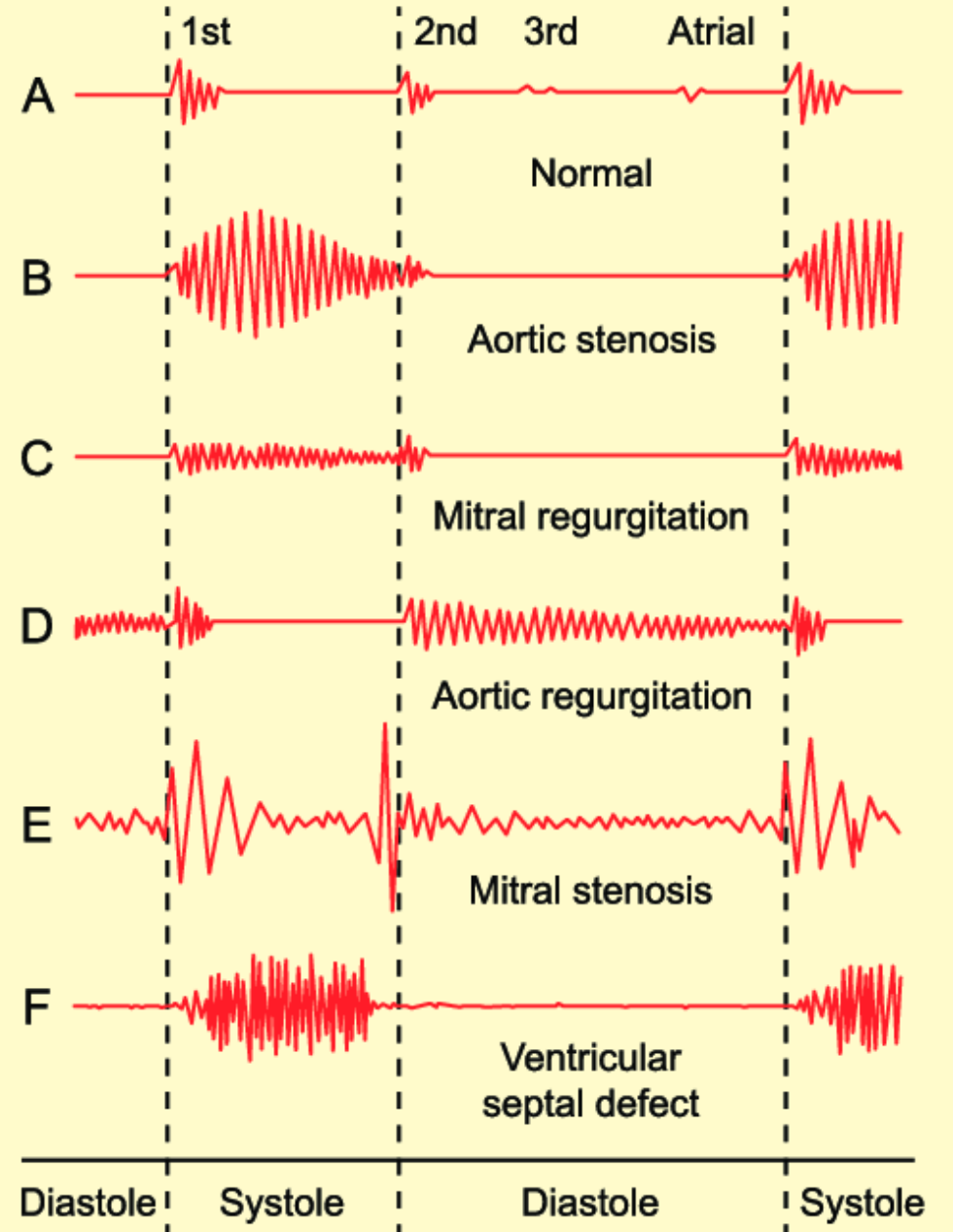


<http://new.propedeutika.cz/?p=225>



Fonokardiografie - šelesty

- Šelesty (patologické zvukové fenomény)
 - rozdělujeme systolické a diastolické podle umístění
- Šelesty z poruchy chlopní – vzniká turbulentní proudění krve, které je slyšet
 - nedomykavost (**insuficience**) – šelest je v době, kdy by měla být chlopeň uzavřená (způsobená zpětných vtokem krve - regurgitace)
 - zúžení (**stenóza**) – šelest je v době, kdy by měla být chlopeň otevřená (zvuk je způsoben turbulentním prouděním krve při průchodu zúženým odporem)



Teorie vs. realita

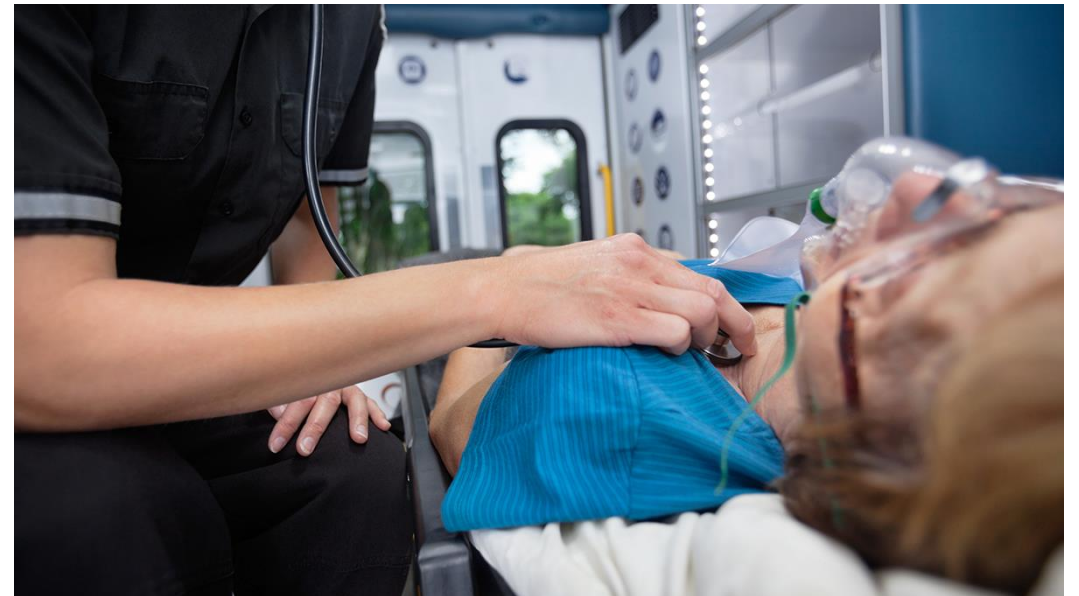Ticho a klid kardiologické ambulance a zkušený kardiolog

Slyším mitrální regurgitaci II. stupně

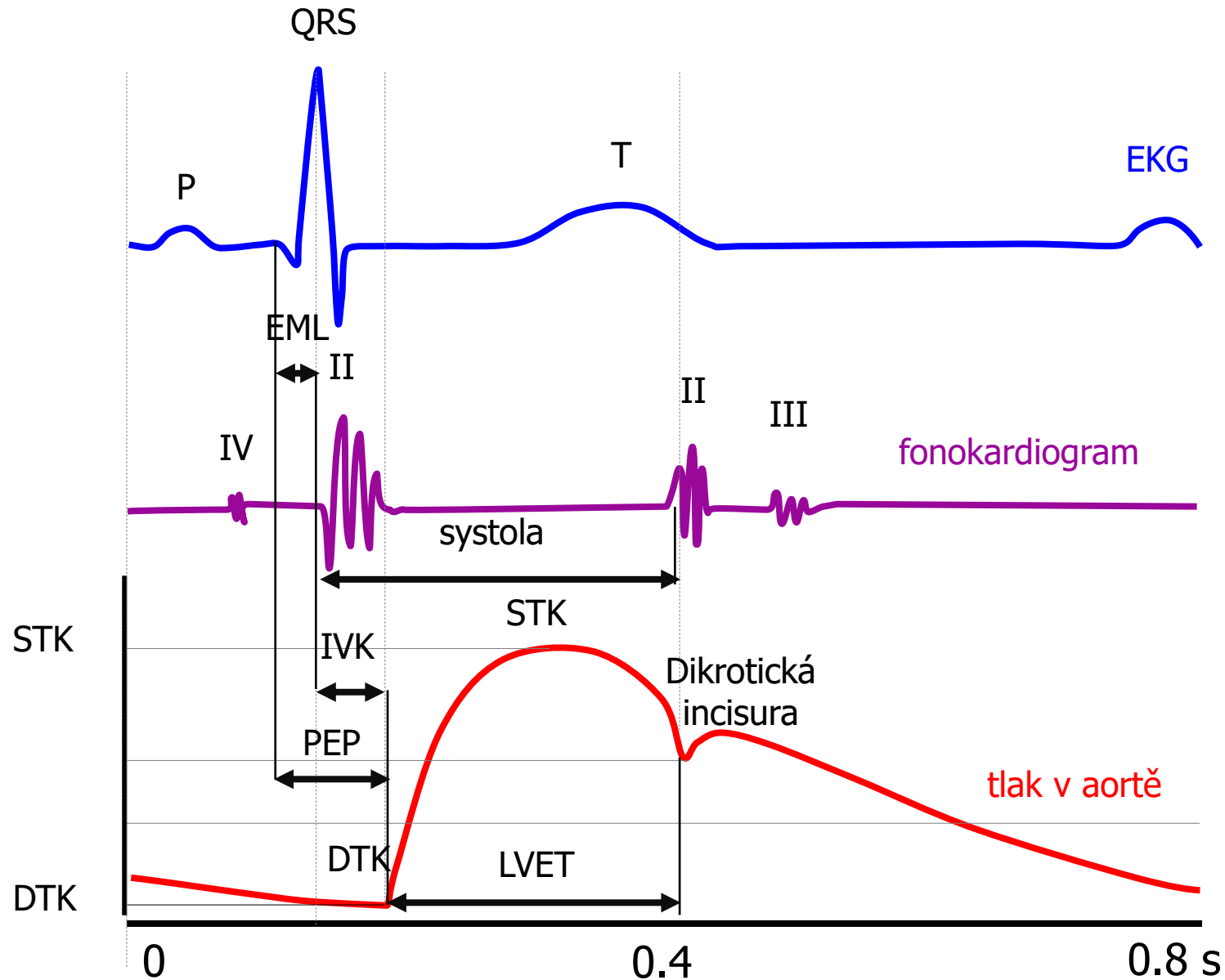


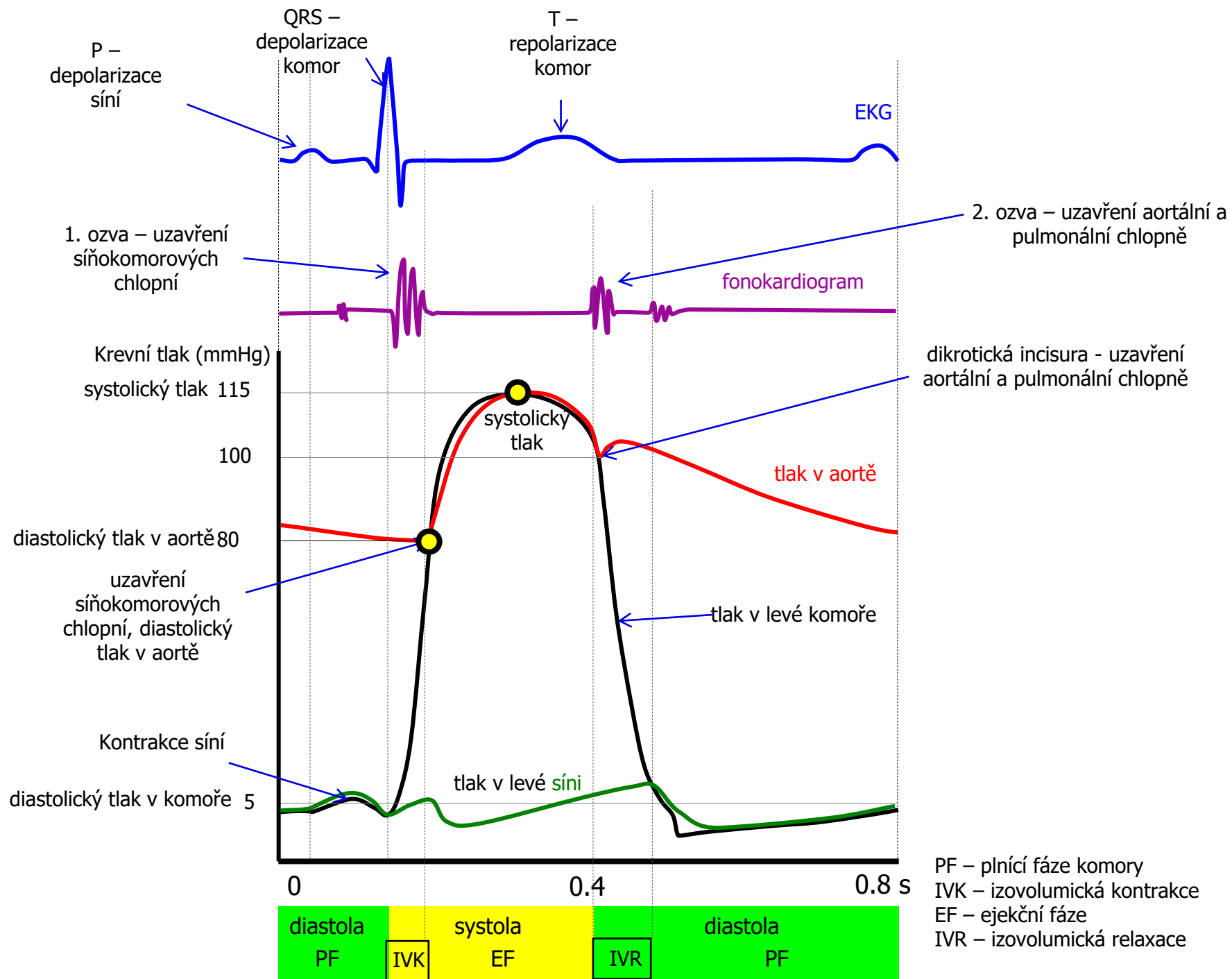
Hučící klimatizace, houkání sanitky, mluvící kolega a do toho přistává vrtulník

Slyším... počkejte... ano, myslím, že pacient má srdce



Polykardiografie





Polykardiografie

Kompletní polykardiografie
pro kontext

Mechanická aktivita
komor
Mechanická aktivita
síní
Aktivace myokardu
Srdeční cyklus

EKG

Aktivace převodního
systému srdečního

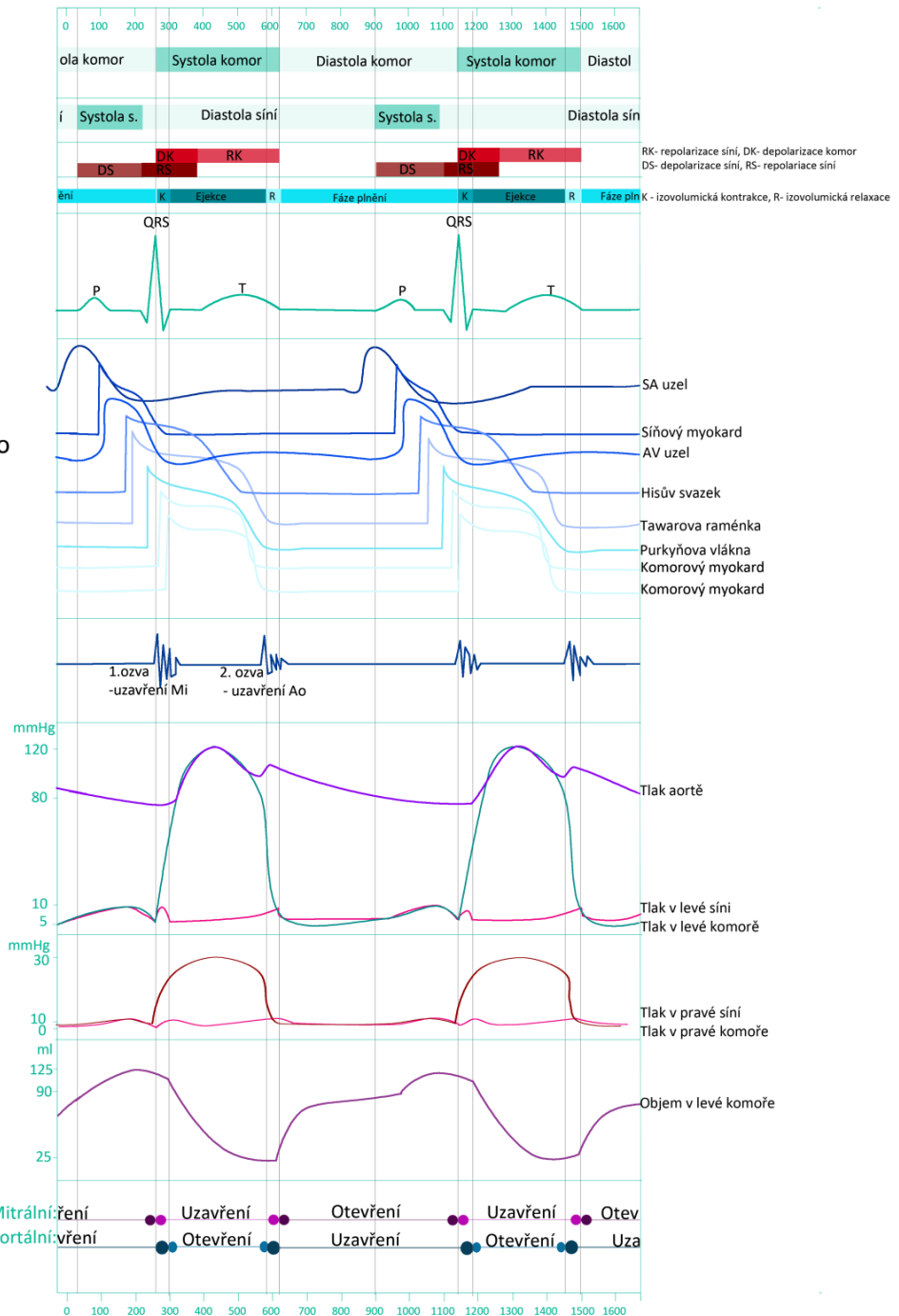
Srdeční ozvy

Tlaky v levém
srdci

Tlaky v pravém
srdci

Objem krve
v levém srdci

Aktivita chlopní



Zkouška z fyziologie?



Tlaky v komorách, síních, aortě/plicnici

	Systolický tlak [mmHg]	Konečný diastolický tlak [mmHg]	Střední tlak [mmHg]
Pravá síň	--	--	3
Pravá komora	25	<3	--
Plicnice	25	10	18
V zaklínění	--	--	10
Levá síň	--	--	10
Levá komora	115	<10	--
aorta	115	80	100

Pravé srdce

- Nízkotlaký systém
- Tenčí stěna komory
- Tlak v plicnici 25/18 mmHg
- Menší práce komor – pumpují krev proti nízkému tlaku v plicích

Levé srdce

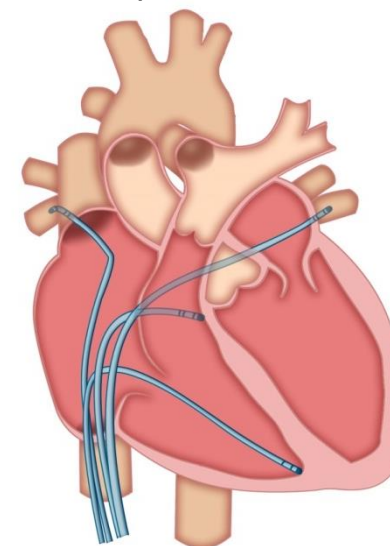
- Vysokotlaký systém
- Silná stěna komory
- Tlak v aortě 115/80 mmHg
- Větší práce komor – pumpuje krev proti vysokému tlaku systémového oběhu

Krevní tlak v zaklínění

- katetr měřící TK vstupuje dutou žílou → pravou síň → komorou do plicnice a dále do plicních tepen až do místa, kde se zaklíní
- odhad krevního tlaku v levé síni

Plnění komor

- Diastolický tlak v komoře musí být vždy o něco nižší než v síni, jinak se komora nemůže plnit (krev teče po tlakovém gradientu)



Objem krve přečerpaný pravým a levým srdcem je stejný! (skoro)

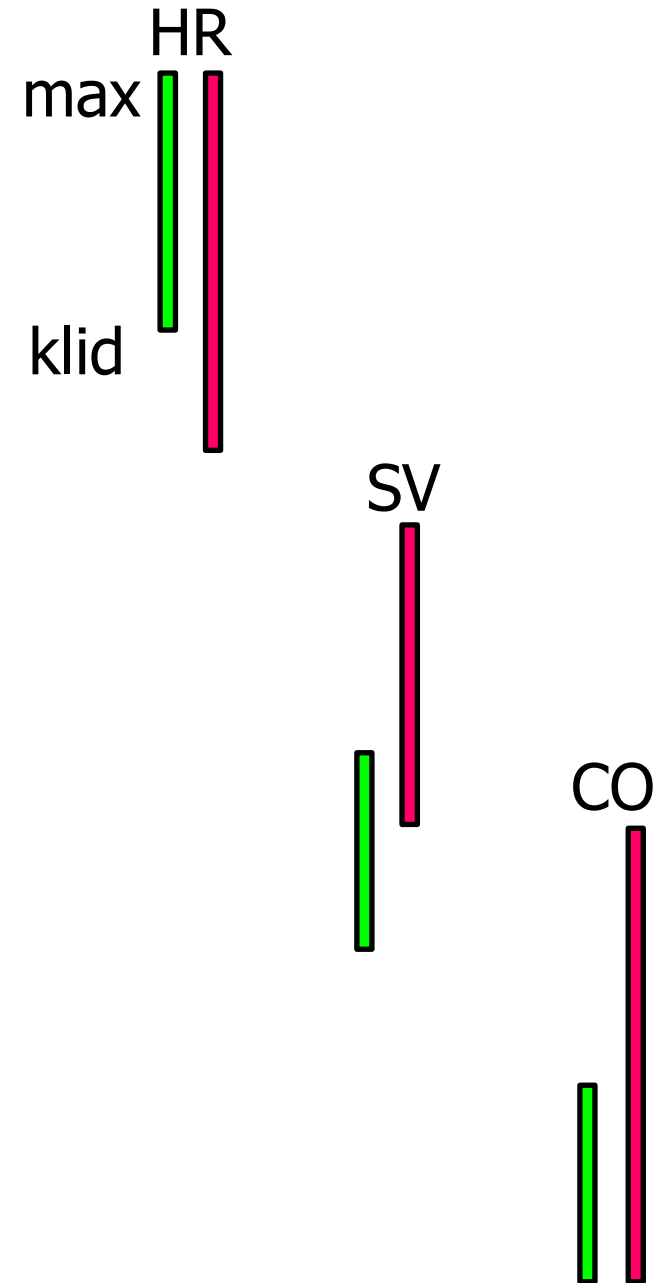
Objemy přečerpané srdcem

- **Srdeční výdej** (CO: cardiac output, minutový výdej): cca 5 l/min
= $SV \cdot HR$ (HR: heart rate, srdeční frekvence)
 - objem krve, který proteče srdcem za minutu
- **Systolický objem** (SV: stroke volume, tepový objem): cca 70 ml
 - objem krve vypuzený srdcem během jednoho srdečního cyklu
- **Srdeční index** (CI – cardiac index):
 - minutový objem vztažený na jednotku plochy povrchu těla, standardizovaný

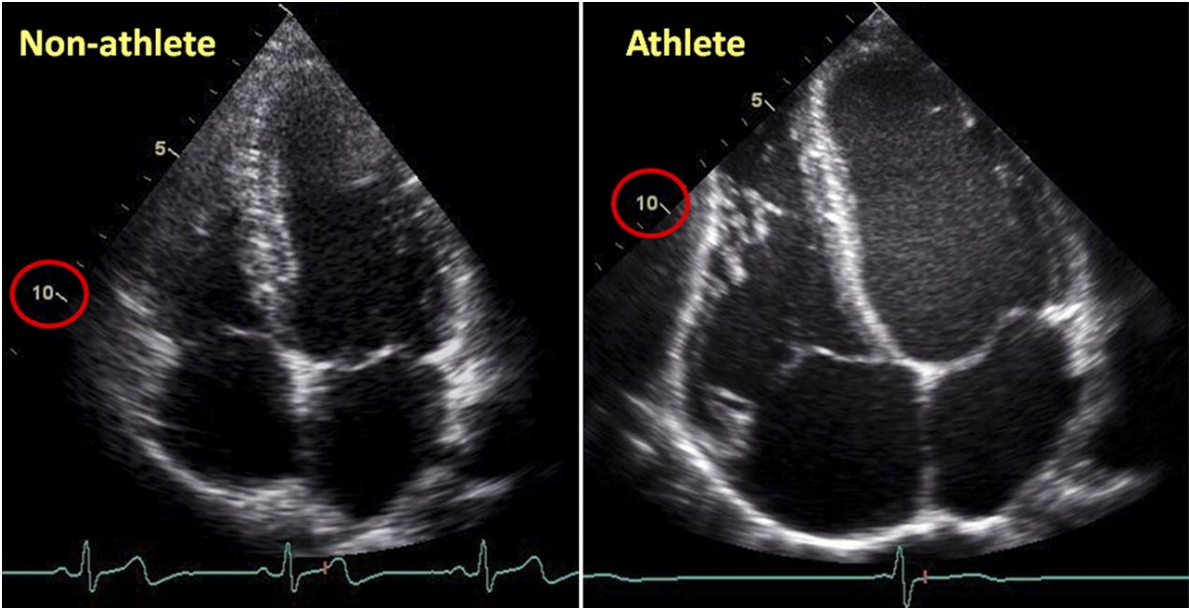
	vleže	Ve stoje
Srdeční výdej (l/min) klid	4 – 8	4 – 6
Srdeční index (l/min/m ²) klid	3 – 5	2 – 3
Systolický objem (ml)	80 – 160	40 – 70
Minutový objem (l/min) při maximální zátěži	15 – 21	16 – 18
Srdeční index (l/min/m ²) při maximální zátěži	7 – 11	10 – 12
Tepový objem (ml) při maximální zátěži	110 – 120	90 – 120

Srdeční rezerva

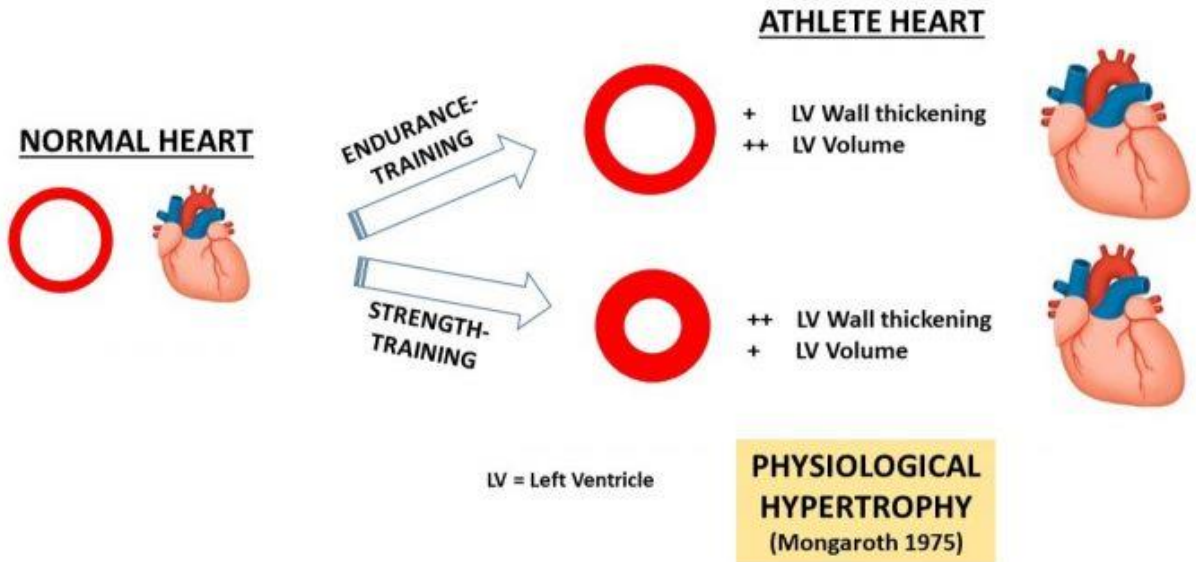
- **Chronotropní rezerva** = HR_{max} / HR_{klid} (3 -5)
 - **Netrenovaný**: klid 80/min, max 180/min
 - **Trenovaný**: klid 44/min, max 180 /min
- **Rezerva systolického objemu** = SV_{max} / SV_{klid} (1,5)
 - **Netrenovaný**: klid 70 ml, max 100 ml
 - **Trenovaný**: klid 140 ml, max 190 ml
- **Srdeční rezerva** = CO_{max} / CO_{klid}
 - **Netrenovaný** (3): klid 5,6 l/min, max 18 l/min
 - **Trenovaný** (6): klid 5,6 l/min, max 35 l/min
- Koronární rezerva: 3,5



Atletické srdce – zátěžová adaptace

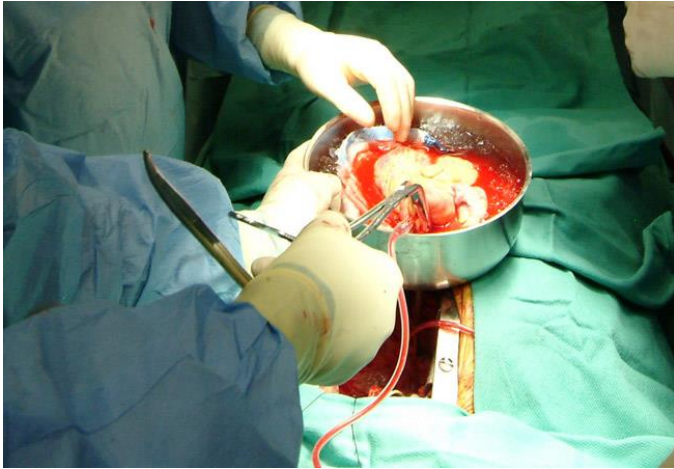

Pravidelným vytrvalostním tréninkem zvětšení objemu komor a síly stěn

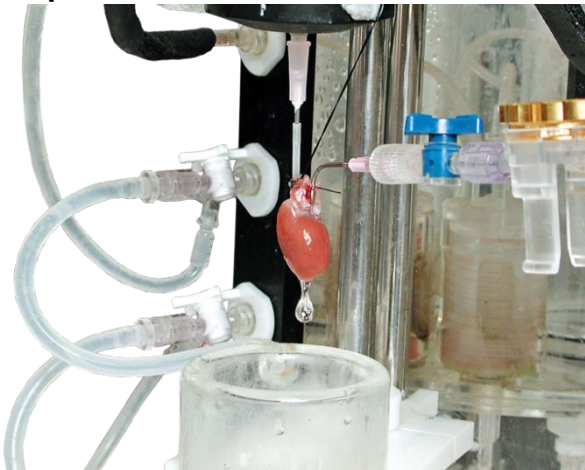

Regulace srdeční aktivity

- **Srdce pracuje automaticky**, jeho činnost je pouze regulována (proto i transplantované srdce pracuje samo bez nervové inervace)



Transplantace srdce



Langendorff – studie na živém srdci




SACRIFICE ON THE TECHATL STONE.

Ještě teplé bijící srdce v rukou aztéckého kněze....

Můj najoblíbenější emoji?

Ten vyjadrující obetu
slnečnému božstvu!



Regulace srdeční aktivity

- **Srdce pracuje automaticky, jeho činnost je pouze regulována**
(proto i transplantované srdce pracuje samo bez nervové inervace)
- Systolická funkce – schopnost se stáhnout
- Diastolická funkce – schopnost relaxovat – bez dostatečné relaxace srdce se komory dostatečně nenaplní krví a nemají tedy co vypudit
- **Ovlivnění srdeční aktivity**
 - **Chronotropie** – schopnost zvýšit srdeční frekvenci (systolická fce)
 - **Inotropie** – schopnost zvýšení síly kontrakce (systolická fce)
 - **Dromotropie** – schopnost zrychlení vedení vzruchu (systolická fce)
 - **Luzitropie** – schopnost relaxovat (diastolická fce)
- **Mechanismy regulace**
 - Autoregulace: srdce samo reguluje svoji aktivitu bez nervového nebo hormonálního zásahu (Starlingův princip, frekvenční jev)
 - Nervová regulace: autonomní nervový systém
 - Hormonální regulace

Autoregulace stahu srdečního svalu

Síla stahu závisí na

- koncentraci vápníku (určuje množství odkrytých vazebných míst na aktinu, na které se váže myozin)
- energii – ATP (odpojuje myozin od aktinu a narovná myozinové hlavičky)
- Vzájemné postavení vláken aktinu a myozinu

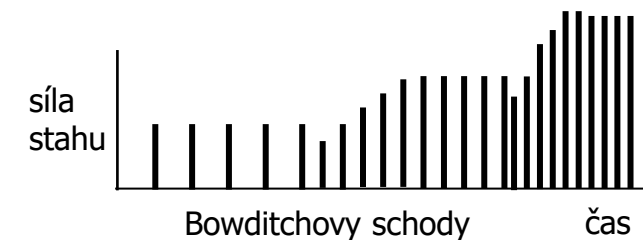
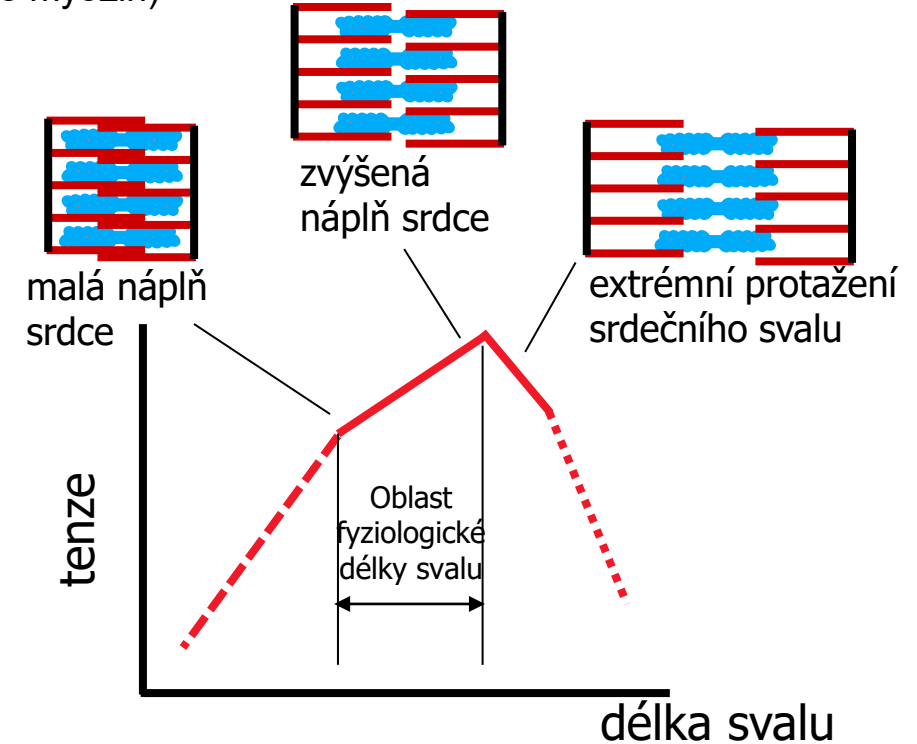
Heterometrická autoregulace (Starlingův princip):

- Se zvyšující se náplní srdce (protažení srdečního svalu) roste síla stahu
- Principy:
 - vzájemný vztah aktinu a myozinu při různém protažení vláken
 - malá náplň srdce vede ke k překrytí aktinových vláken, takže myozinové hlavičky se nedostanou ke všem vazebným místům na aktinu
 - větší náplň srdce vede k optimálnímu odkrytí všech vazebných míst na aktinu
 - extrémní protažení srdečních vláken (například srdeční selhání s dilatovaným srdcem) vede k rozpojování aktinu a myozinu a síla stahu klesá (srdce selhává)
 - protažení vlákna zvyšuje citlivost troponinu na vápník

Homeometrická autoregulace (frekvenční jev):

- Se zvyšující se srdeční frekvencí dochází ke zvyšování síly stahu.
- Příčina: Zvyšuje se poměr koncentrace intracelulárního ku extracelulárnímu vápníku (při vyšší frekvenci se Ca nestíhá odčerpat z buňky a jeho koncentrace v buňce se zvyšuje)
- Tento princip se uplatňuje při vyšších srdečních frekvencích a brání snižování síly stahu související se zkracující se délkou diastoly

Frekvenční jev je jakousi analogií časové sumace u kosterního svalu, u srdečního svalu však díky dlouhé refrakterní fázi nemůže nastat tetanický stah.



Řízení a regulace srdeční aktivity



Autonomní nervový systém – otěže regulující funkci srdce

– **Sympatikus - akce**: přímý pozitivně chronotropní, dromotropní a inotropní vliv

→ **zvýšení** minutového srdečního výdeje

neuromediátor/hormon: adrenalin, noradrenalin – beta1 receptory kardiomyocytu, beta2 v koronárních art.

– **Parasympatikus (n vagus) - klídek**: negativně chronotropní (přímo), dromotropní a inotropní vliv (v některých případech nepřímo)

→ **snížení** minutového srdečního výdeje

neuromediátor/hormon: acetylcholin – muskarinové M2 receptory

– Oba systémy pracují najednou, ale vyhrává ten, který má převahu – **sympato-vagální rovnováha**



ZZ: Důsledky ve farmakoterapii

- Beta-blokátory – blokují beta receptory – snižují srdeční práci (\downarrow HR, \downarrow síla stahu) a tím snižují spotřebu energie (nároky na spotřebu O₂)
- Dobutamin – stimulace beta receptorů – posiluje sílu stahu (terapie srdečního selhání)
- Atropin – blokuje muskarinové receptory – terapie bradykardie (tím, že blokuje tlumivý vliv vagu na srdeční frekvenci)

MUNI
MED



Determinanty srdečního výdeje

Jsou to tři hlavní faktory, které ovlivňují sílu stahu: preload, afterload, kontraktilita

Preload (předtížení) – zatížení před kontrakcí – síla, která napíná myokard před stahem

- Dán plněním srdce (vázáno na žilní návrat krve do srdce)
- Zvýšená náplň komor přes Starlingův mechanismus zvyšuje sílu stahu a tím SV
- Preload je zvýšený u
 - Hypervolemie (přelití pacienta, selhávající ledviny)
 - nedomykavosti chlopní (krev se vrací zpět do komor)
 - srdečního selhání (krev není dostatečně vypuzena a zvyšuje se end-diastolický objem)

Afterload (dotížení) – zatížení během kontrakce – odpor, proti němuž je krev vypuzována během stahu

- Dán tlakem v aortě/plicnici (případně zúžením aortální/pulmonální chlopně) – srdce tento tlak přetlačuje
- Pokud musí srdce dlouhodobě pracovat proti vysokému krevnímu tlaku, zvyšuje to jeho energetické nároky a vede to k jeho vyčerpávání a selhání
- Afterload je zvýšený u
 - Levého srdce při systémové hypertenzi, periferní vazokonstrikci, zúžené aortální chlopně
 - Pravého srdce při plicní hypertenzi (plicní embolie, levostranné srdeční selhání, CHOPN, plicní fibróza,), zúžené pulmonální chlopně

Kontraktilita – schopnost srdce se stáhnout – inotropie

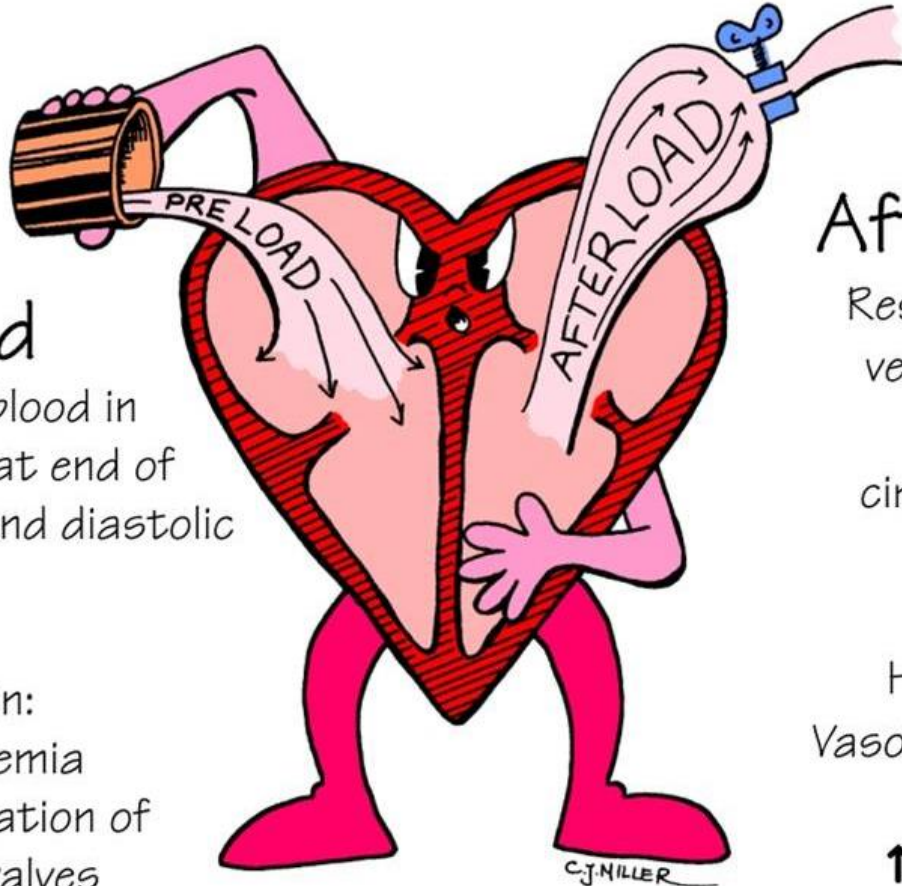
- Sympatikus (beta1) - nárůst koncentrace Ca v buňce – pozitivně inotropní
- Parasymp. snižuje inotropii komor hlavně přes inhibici sympatiku, tedy nepřímo

Preload, afterload

Preload

Volume of blood in ventricles at end of diastole (end diastolic pressure)

Increased in:
 Hypervolemia
 Regurgitation of cardiac valves
 Heart Failure



©2007 Nursing Education Consultants, Inc.

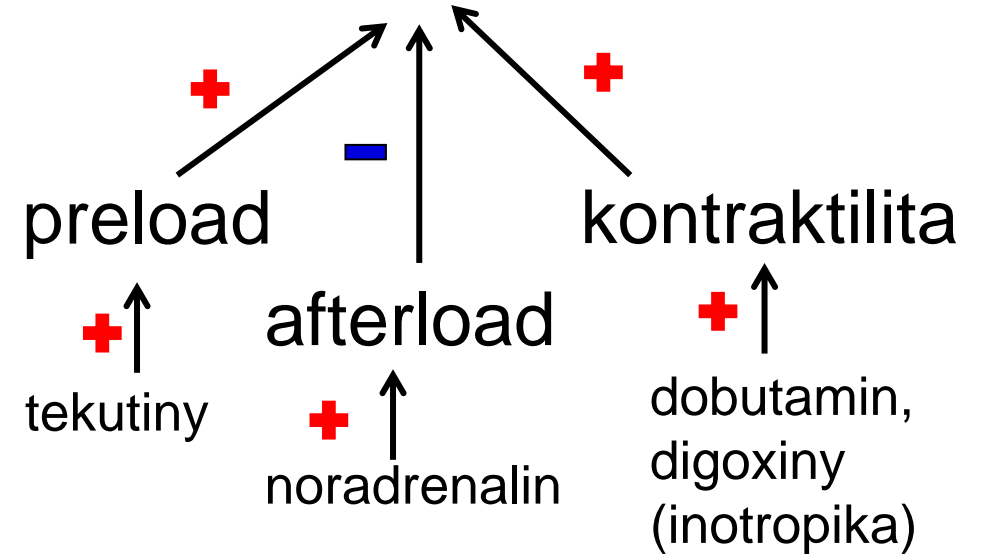
Afterload

Resistance left ventricle must overcome to circulate blood

Increased in:
 Hypertension
 Vasoconstriction

↑ Afterload =
 ↑ Cardiac workload

$$CO = SV * HR$$



Srdeční stažlivost (kontraktilita, schopnost stahu) ovlivňuje především tepový objem. Pozitivně inotropní účinek má noradrenalin z nervových sympatických zakončení v srdci, který je podpořen kolujícími katecholaminy. Vagus má nepřímý negativně inotropní účinek.

Farmakologicky lze CO zvýšit inotropiky (např dobutamin), noradrenalinem a tekutinami

Síla srdečního kontrakce

- Teplota
 - Hypotermie** – snižuje srdeční výdej (frekvenci a kontraktilitu)
 - Snížená kinetika membránových kanálů, zavírání nexů, zpomalení depolarizace pacemakerových buněk – bradykardie, hypotenze, **vysoké riziko arytmii až srdeční zástava**
 - Snížená kinetika svalových vláken – snížená síla stahu - hypotenze
 - Hypertermie** – vysoké nároky srdce na energii, tachykardie
- ATP – hypoxie, ischemie (AIM) - snížení srdečního výdeje
- Kalcémie
 - Hyperkalcemie – zkrácení akčního potenciálu (a QT) – rychlejší aktivace K kanálů, vyšší citlivost na digitalis, zvýší sílu stahu, zvýšená koncentrace Ca vede k nárůstu síly stahu
 - Hypokalcemie – naopak
- Kofein – inhibuje fosfodiesterázu (odbourávající cAMP) – zvyšuje sílu stahu
- Hyperkapnie, acidóza, chinidin, barbituráty a prokainamid potlačují srdeční stažlivost

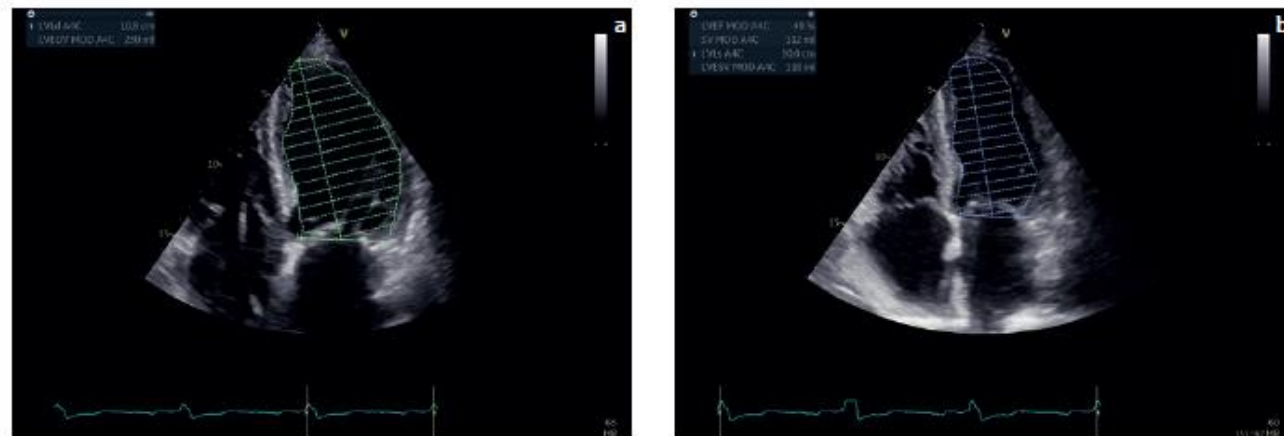


ZZ: Hypotermická zástava srdce špatně reaguje na léky a defibrilaci, jedinou terapií je ohřátí pacienta (mimotočným oběhem)
- Smrt může být diagnostikována až u normotermního pacienta
„Podchlazený není mrtvý, dokud není zahřátý a mrtvý“

Indexy srdeční kontraktivity

Ejekční frakce:

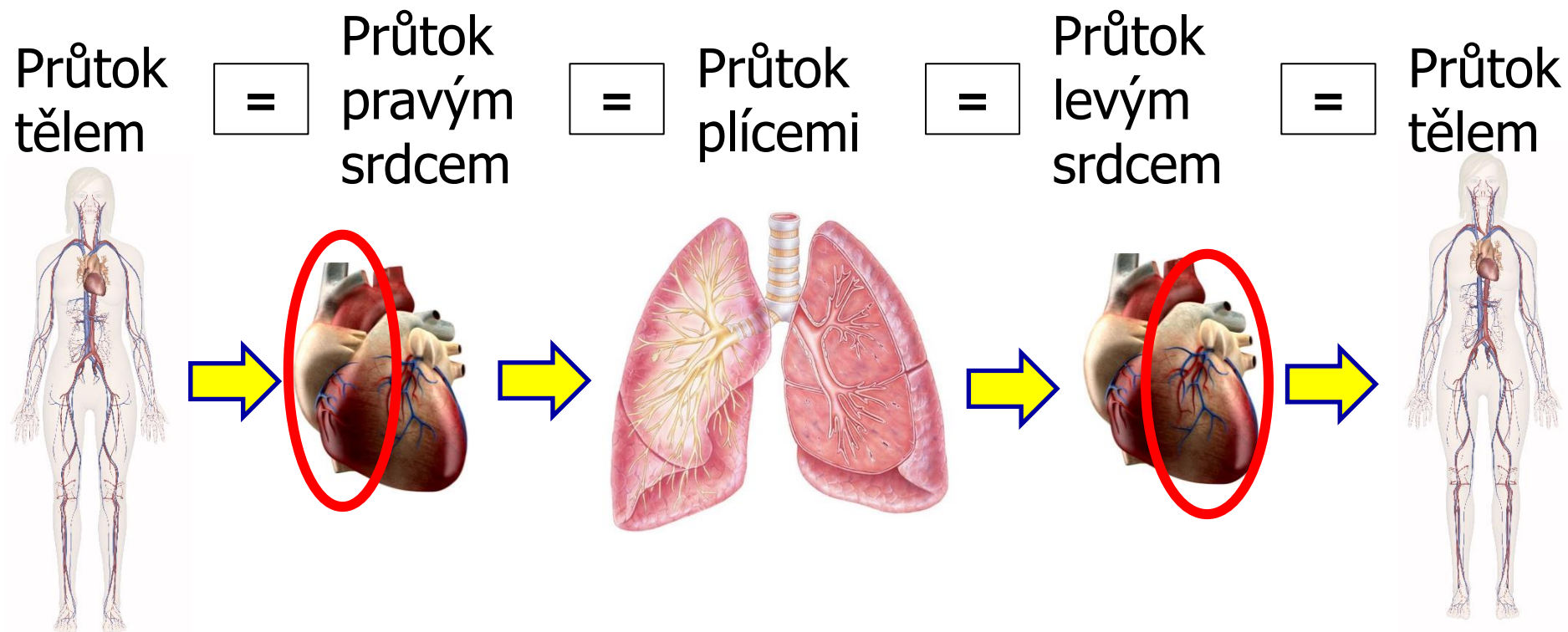
$$EF = \frac{\textit{systolický objem}}{\textit{end - diastolický objem}}$$



<https://www.tribune.cz/echokardiografie-co-nam-muze-rici-a-na-co-je-treba-davat-pozor>

- **Fyziologická EF: 55 - 75%.**
- Nízká EF (pod 40%) hovoří o systolické dysfunkci (porucha kontrakce). Takto nízká EF diagnostikuje srdeční selhání.
Existují srdeční selhání se zachovanou EF (u koncentrické hypertrofie srdce způsobené hypertenzí a/nebo diabetem).
- **EF se nejčastěji měří echokardiograficky** na základě velikostí komory na konci systoly a na konci diastoly.
Také radiologicky lze měřit objemy, ale měření doprovází zátěž způsobená radioaktivními izotopy použitými (kontrastní látka).

Srdeční selhání



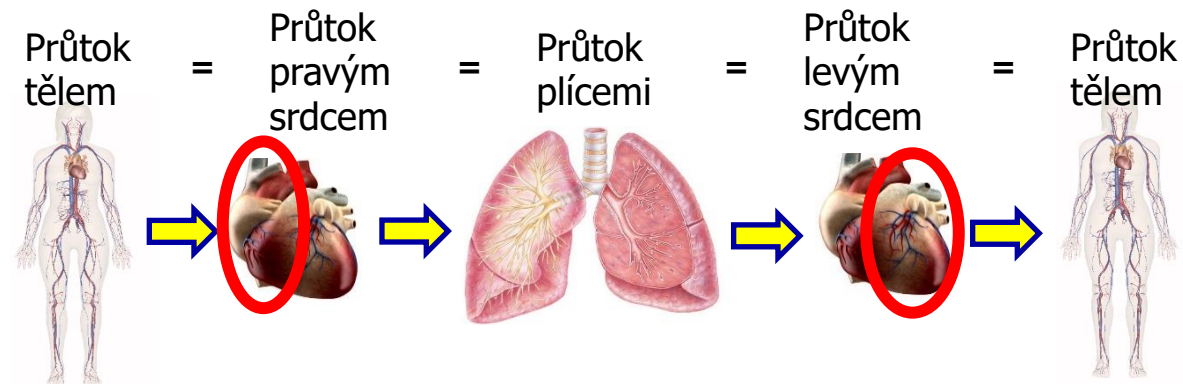
Pokud selže jedna část průtoku krve, vede to:

- k městnání krve (a zvýšení tlaku) před selhávající částí
- k poklesu přísunu krve (a tlaku) za selhávající částí

Problém srdce se často jeví jako obtíže s dechem a naopak

Srdeční selhání

Srdce selhává jako pumpa

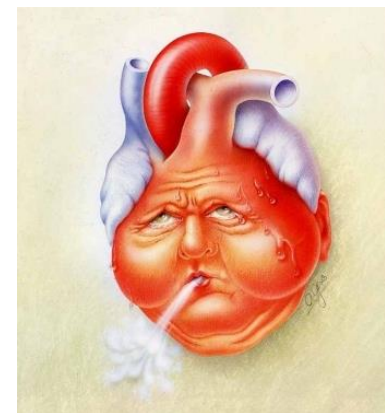

Levostranné srdeční selhání

- Levá komora se nedokáže zajistit dostatečný srdeční výdej – dochází k poklesu krevního tlaku (selhání dopředu)
- Krev, kterou levá komora nedokáže přečerpát, se hromadí před srdcem - v plicních cévách (plicní hypertenze)
- Zvýšení kapilární tlak vede k přestupu tekutiny do alveol – vzniká edém, který se projevuje jako dušnost, poslechově chrupky, kašel, může být narůžovělé sputum (příměs krve)
- **Ortopnoe – dušnost**, kdy si pacient hledá úlevovou polohu v sedě, protože položení vede k překrvení plic
- Příčiny – neléčená hypertenze, chlopenní vady, stav po AIM, myokarditidě

Pravostranné srdeční selhání

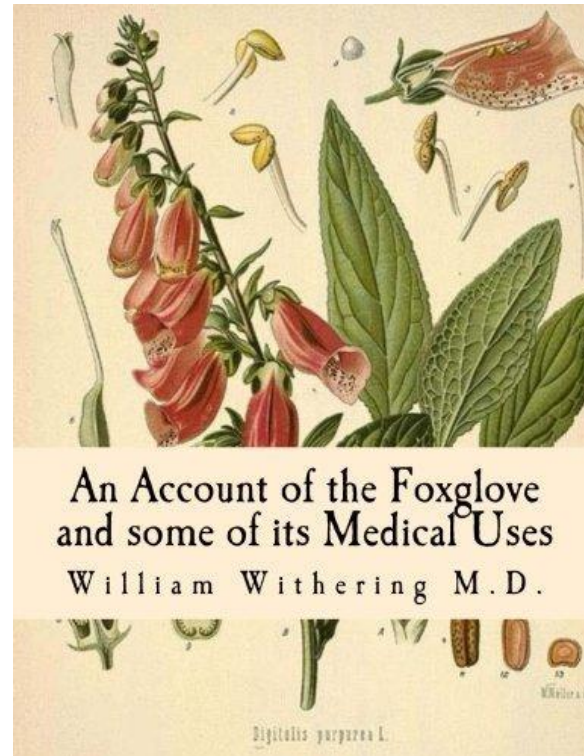
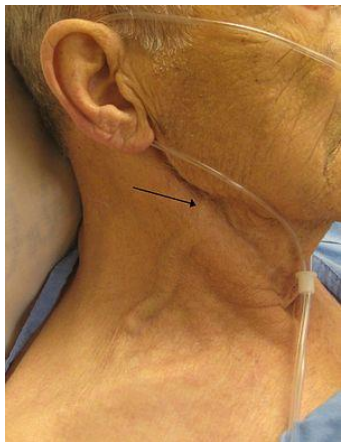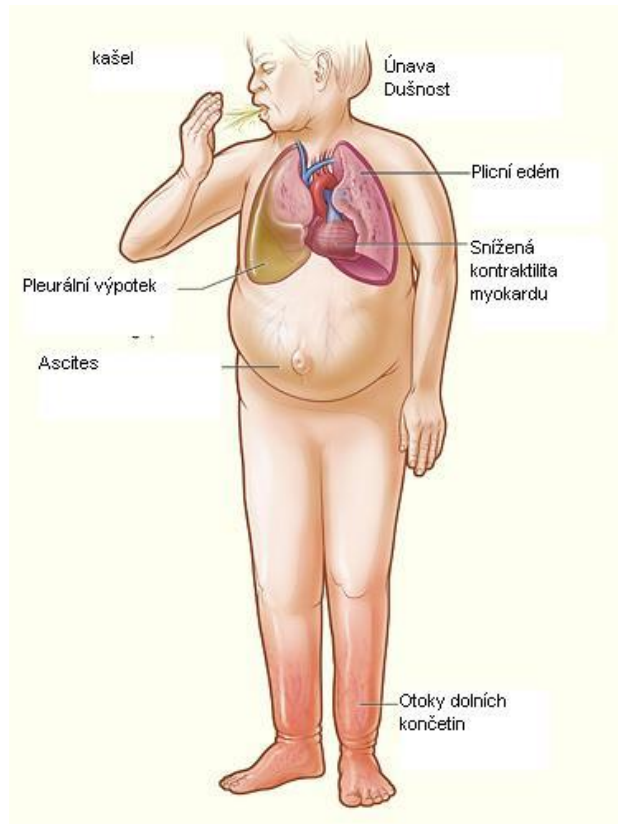
- Častou příčinou je, že pravá komora musí pumpovat krev proti vysokému odporu v plicním řečišti
 - Plicní hypertenze způsobená levostranným srdečním selháním
 - Přestavba plicního parenchymu způsobená CHOPN, plicní fibrózou
 - Plicní embolie, která ucpala významnější plicní tepnu
- Pravé srdce, které není zvyklé pumpovat krev proti vysokému tlaku selhává rychle
- Městnání krve se propaguje do systémového žilního řečiště → stoupá centrální venózní tlak, zvyšuje se náplň krčních žil, vzniká **portální hypertenze** (otok jater), krevní tlak se propaguje do splanchniku a tekutina přestupuje do intersticia (otok-**ascites**), symetrický **otok dolních končetin**



Srdeční selhání a příběh náprsníku

Srdeční nedostatečnost způsobuje městnání krve před srdcem a zvýšení žilního krevního tlaku, který se propaguje až do kapilárního tlaku. Zvýšená kapilární filtrace způsobuje otoky, což bylo nazýváno jako vodnatelnost. Skotský lékař Withering v experimentoval v 18. století s odvarem z náprstníku (*digitalis*) a zjistil, že léčí vodnatelnost. Až později se zjistilo, že omezení otoků byl jen důsledek zlepšení funkce srdce.

- Digitalis inhibuje Na/K-ATPázu, snižuje hnací sílu pro $3\text{Ca}/\text{Na}$ výměník a tím zvyšuje koncentraci Ca v buňce – zvýšení síly stahu.





MUNI MED

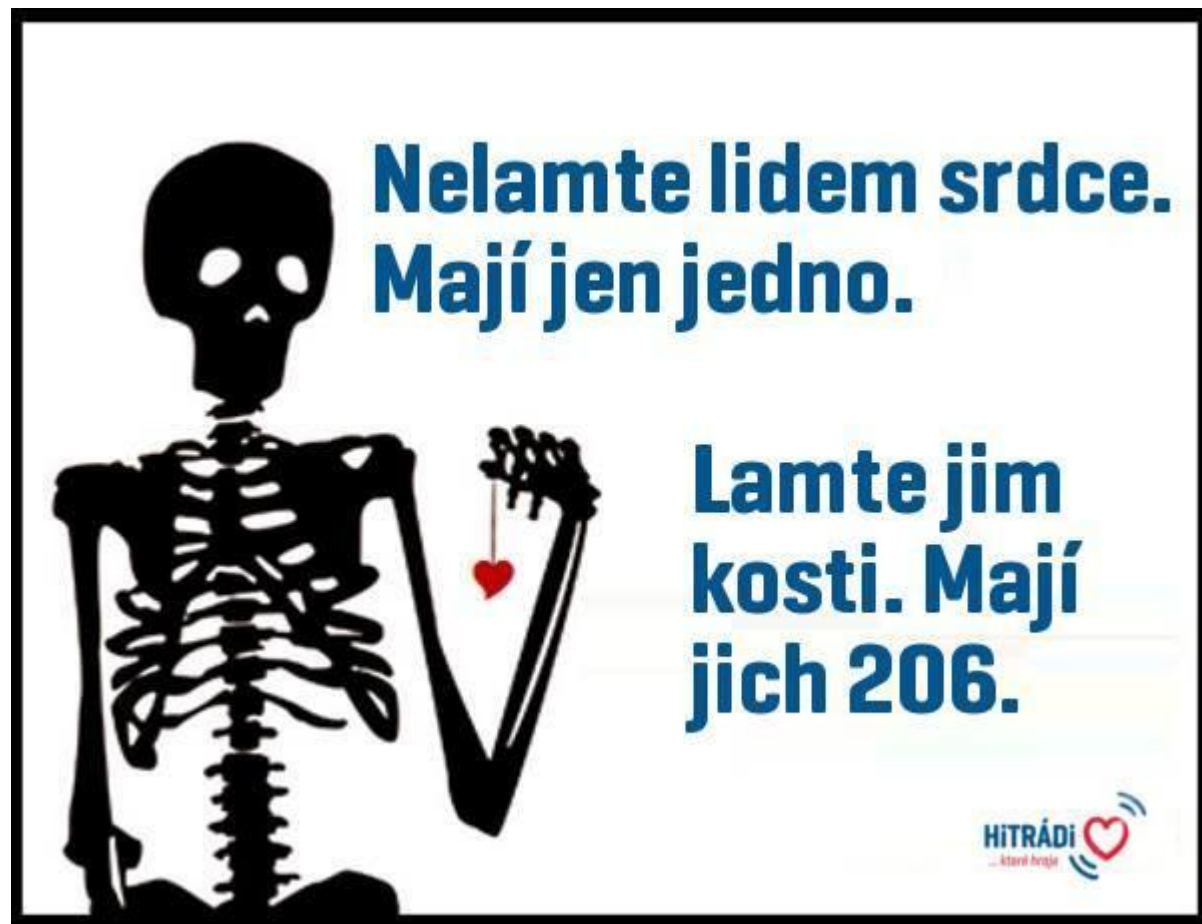What's the wildest thing you ever did
for money?

Me:



Koťátka na konec

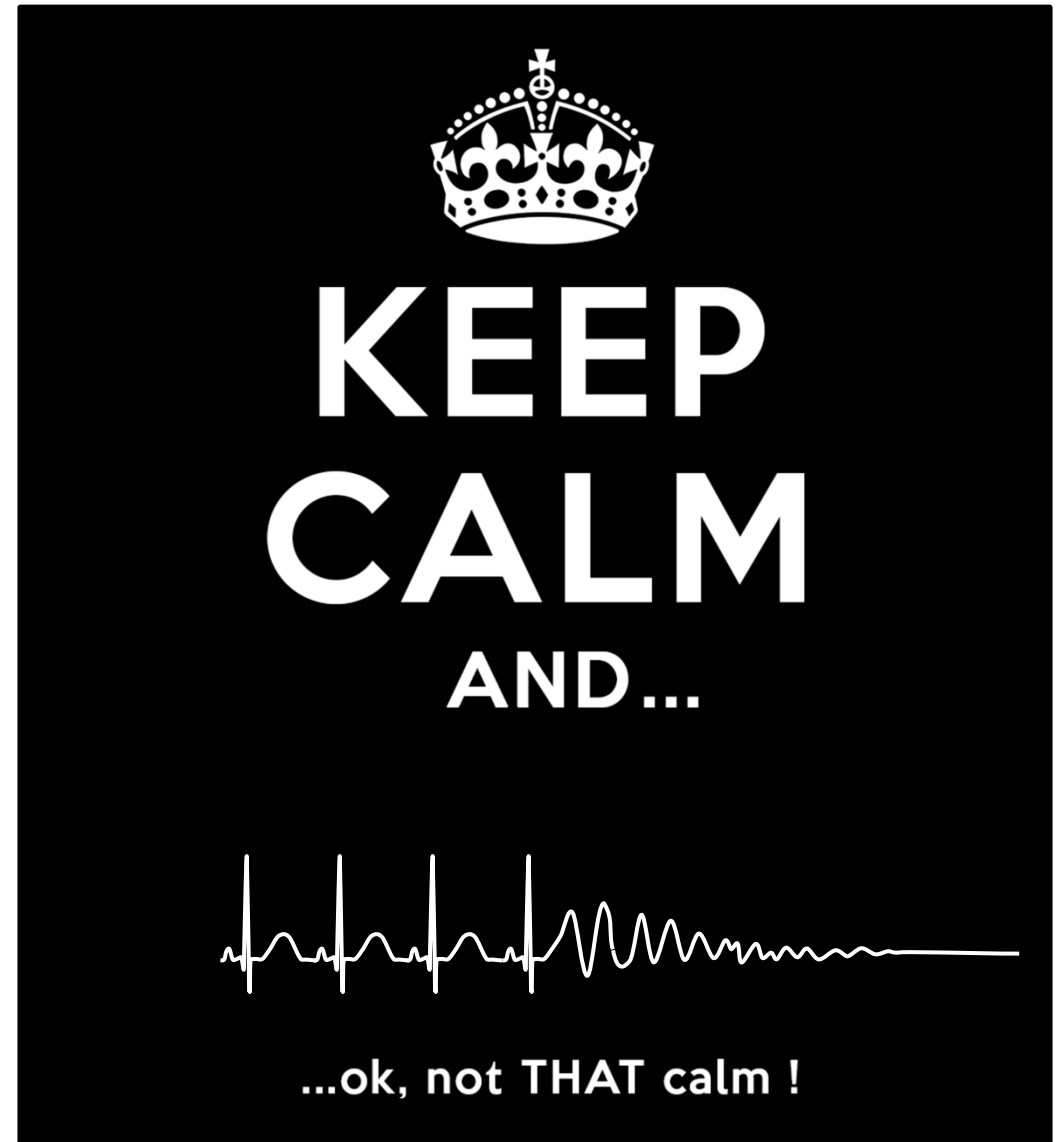



Přesněji asi 210 kostí
... ale srdce stále jedno

Elektrokardiografie

Přednáška z fyziologie 2023



Je čas...



...vstoupit do říše divů EKG

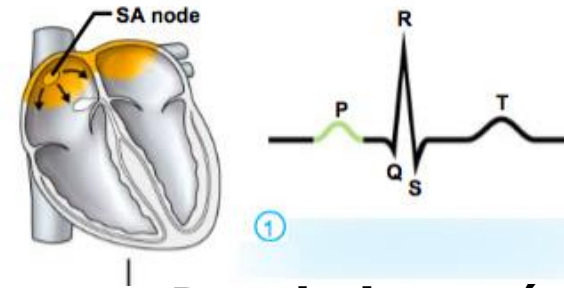
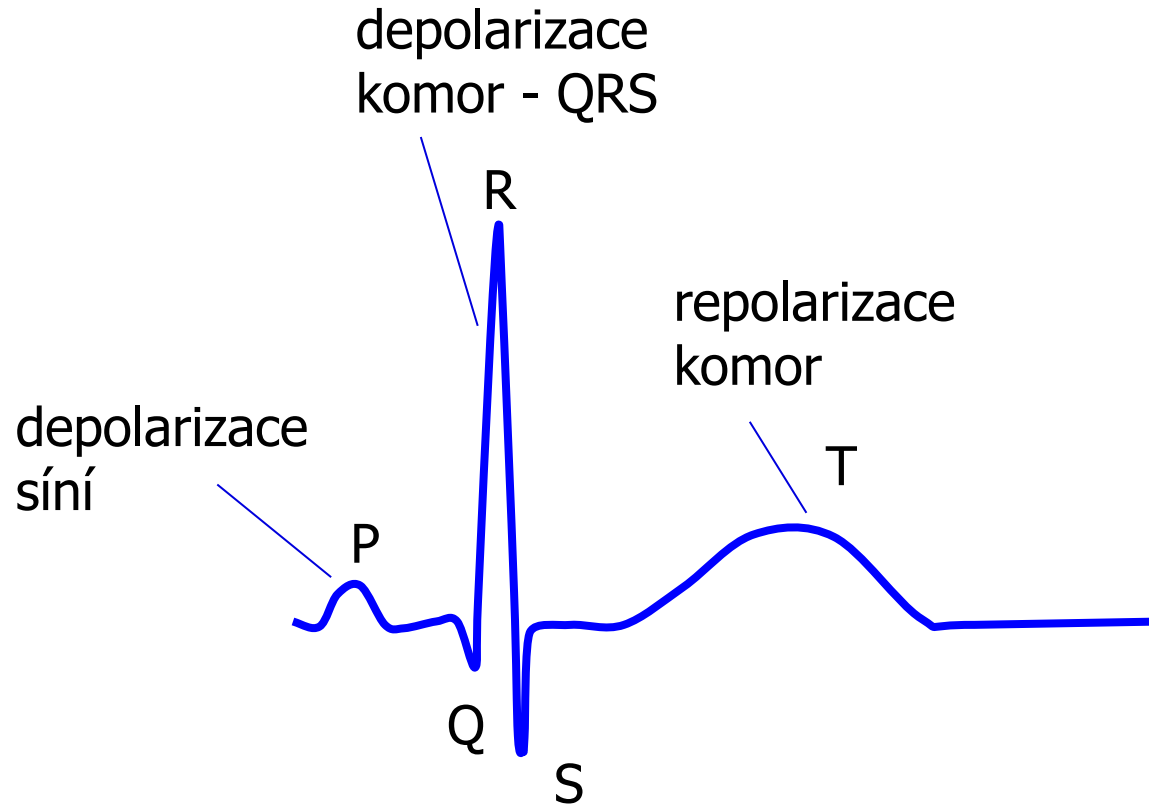


Nejen se naučit, ale i pochopit...

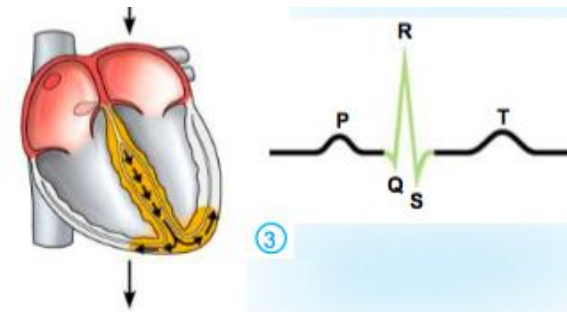


Elektrokardiografie

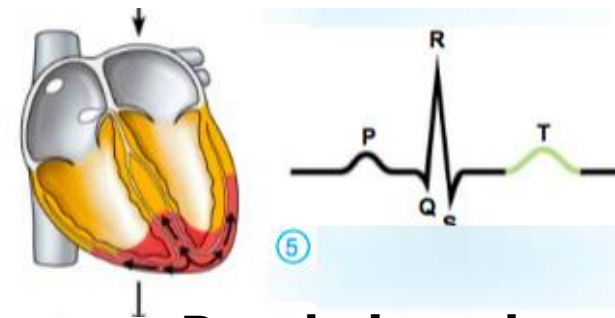
Trochu od konce....
Nejdříve si ukážeme křivku EKG...
.....a pak jak vzniká



Depolarizace síní



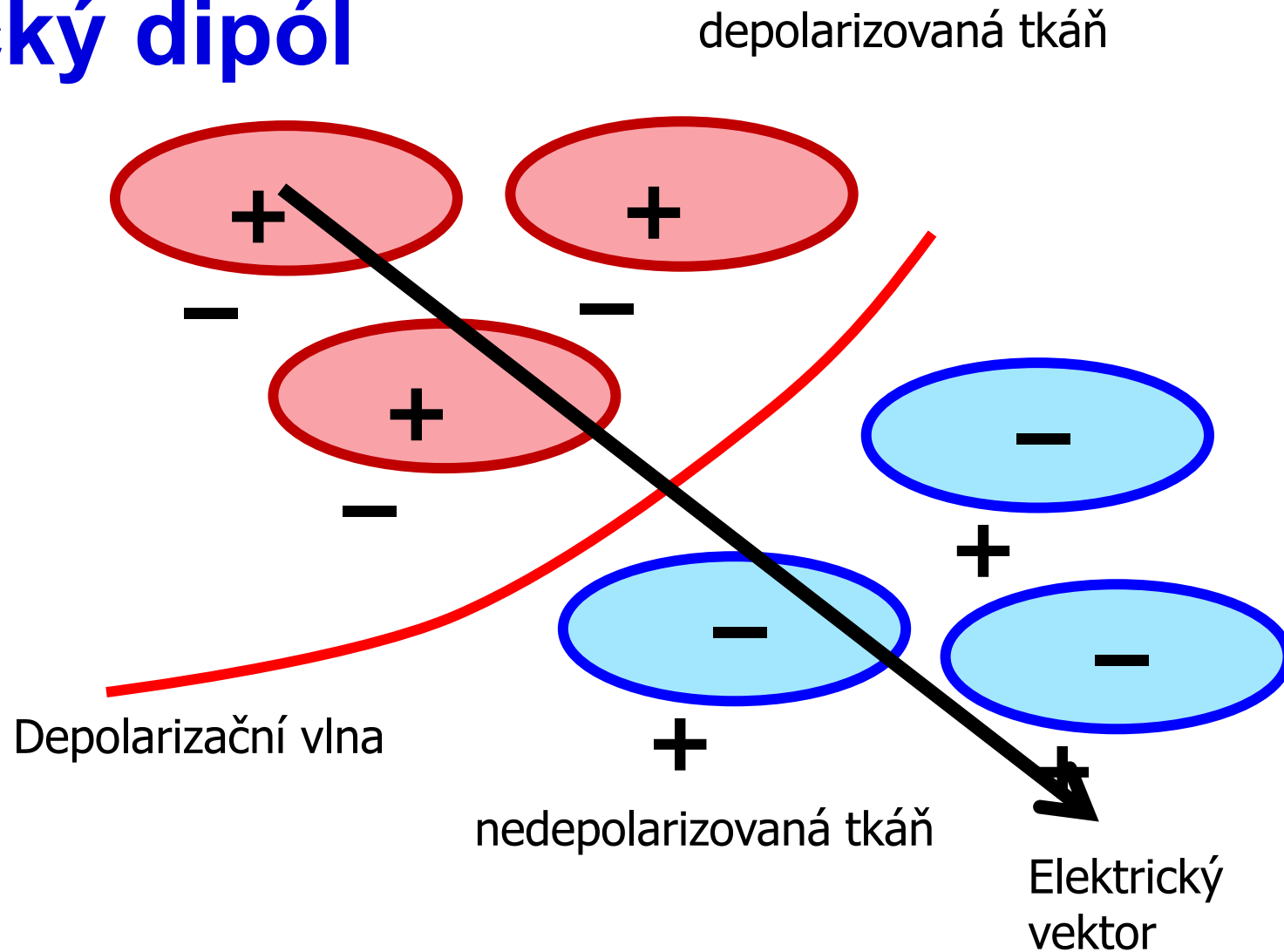
Depolarizace komor



Repolarizace komor

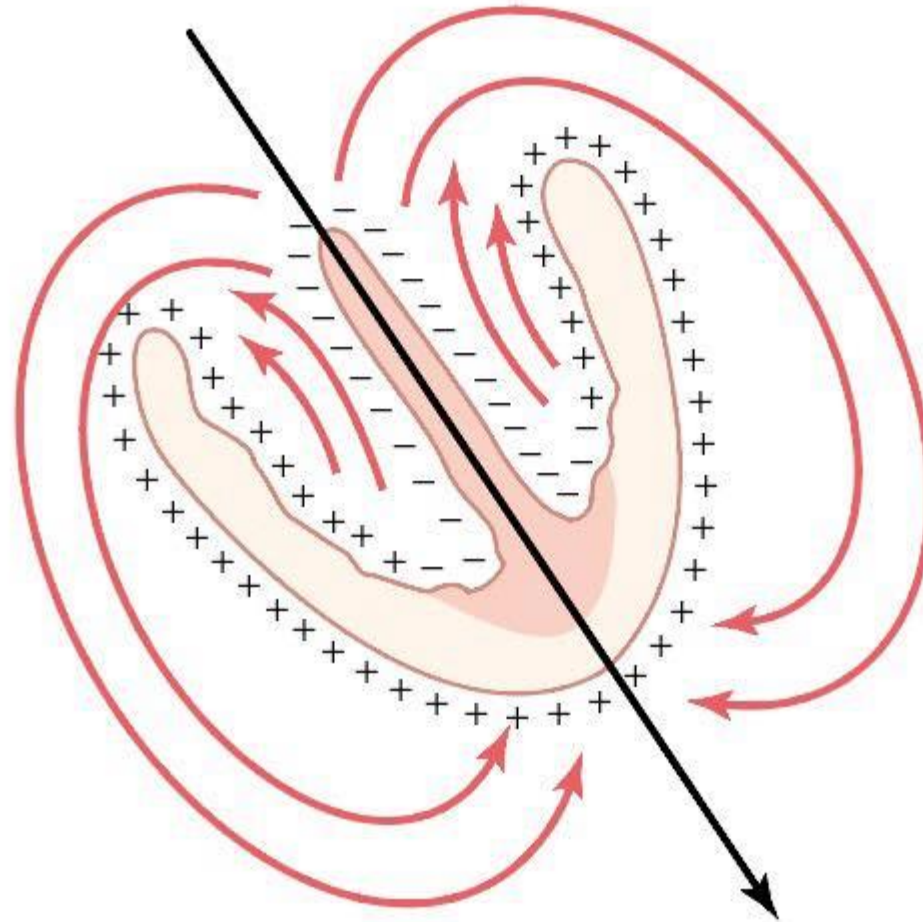
Depolarizace oranžově, Repolarizace červeně

Elektrický dipól



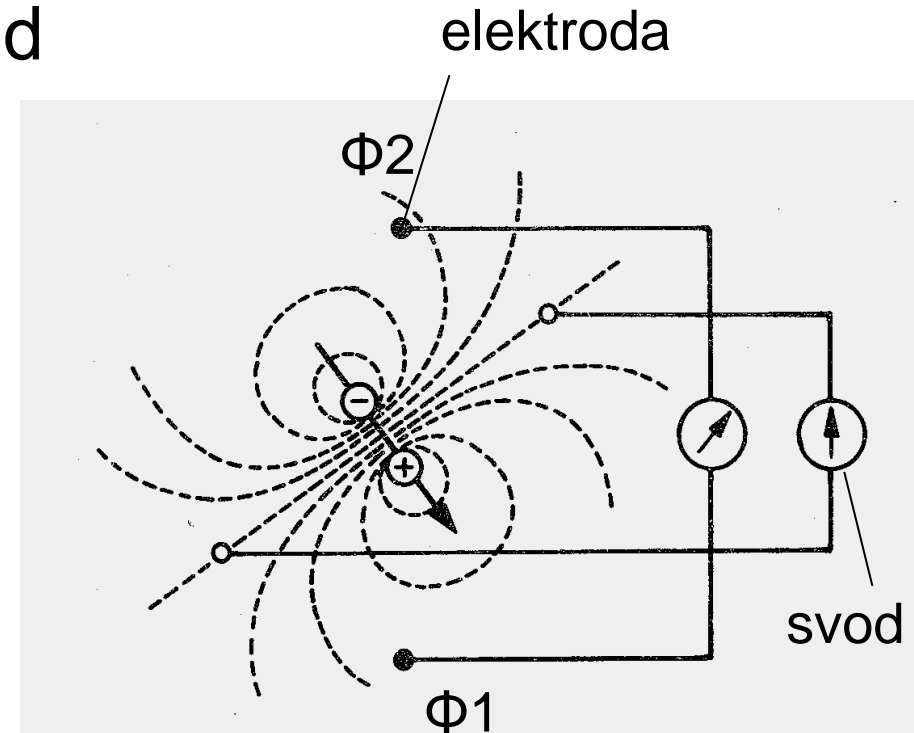
Více buněk s opačnou polaritou znamená větší elektrický vektor

Elektrický dipól



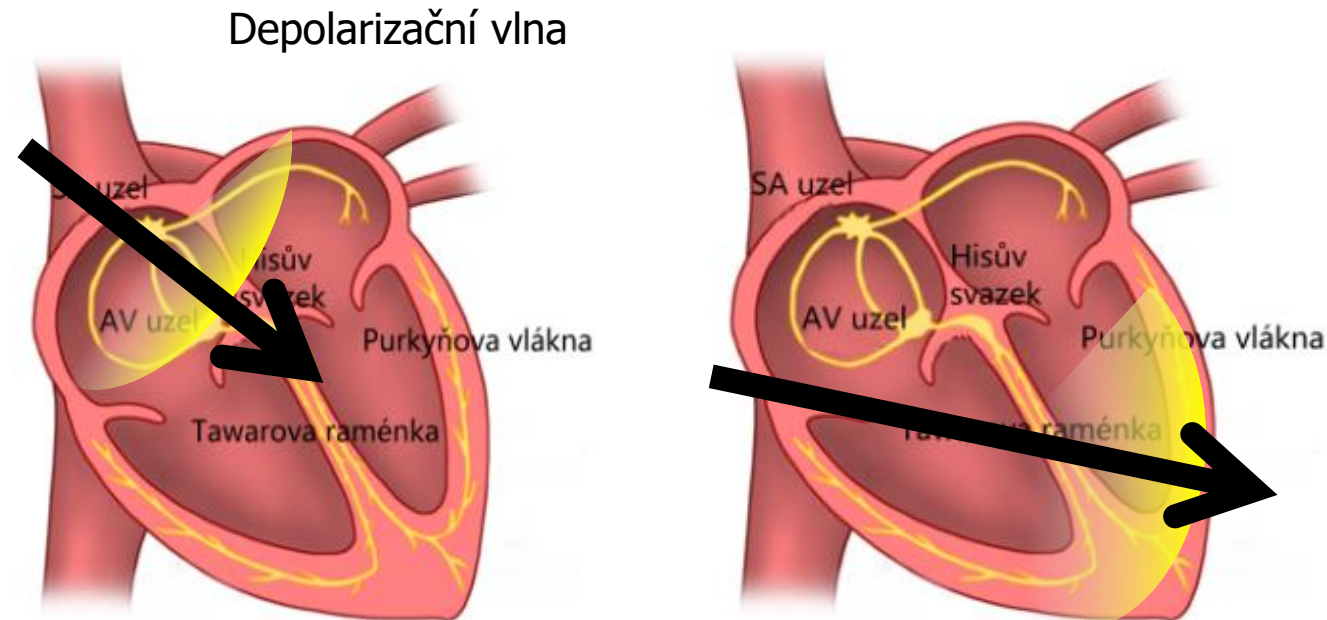
Elektrický dipól

- Elektroda: snímá elektrický potenciál (Φ)
- **Elektrický svod**: spojení dvou elektrod
- **Snímá napětí** mezi elektrodami
- Napětí: rozdíl el. potenciálů
($V = \Phi_1 - \Phi_2$)



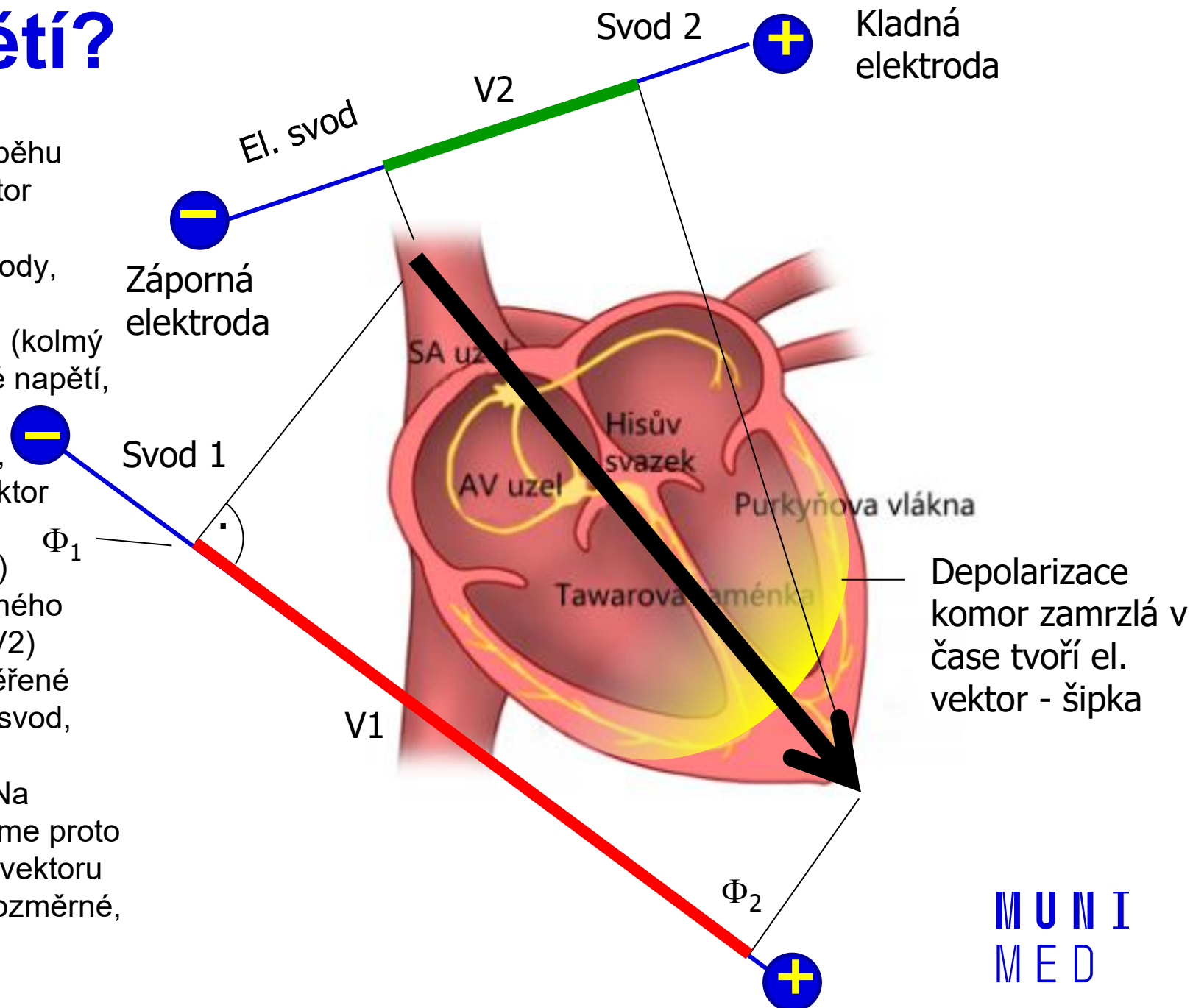
Elektrokardiografie

- EKG: Elektrická aktivita srdce měřená z povrchu těla
- **Elektrický vektor srdeční** (šipka) vzniká součtem dílčích elektrických vektorů v srdci
- Elektrický vektor má v daném čase
 - Velikost – určena počtem buněk, které mění svoji polaritu v daném směru (čím víc buněk se v daný okamžik depolarizuje, tím větší je vektor)
 - Směr – kolmý na depolarizační vlnu
- **El. vektor je proměnlivý v čase**
 - tak, jak se šíří depolarizační nebo repolarizační vlna



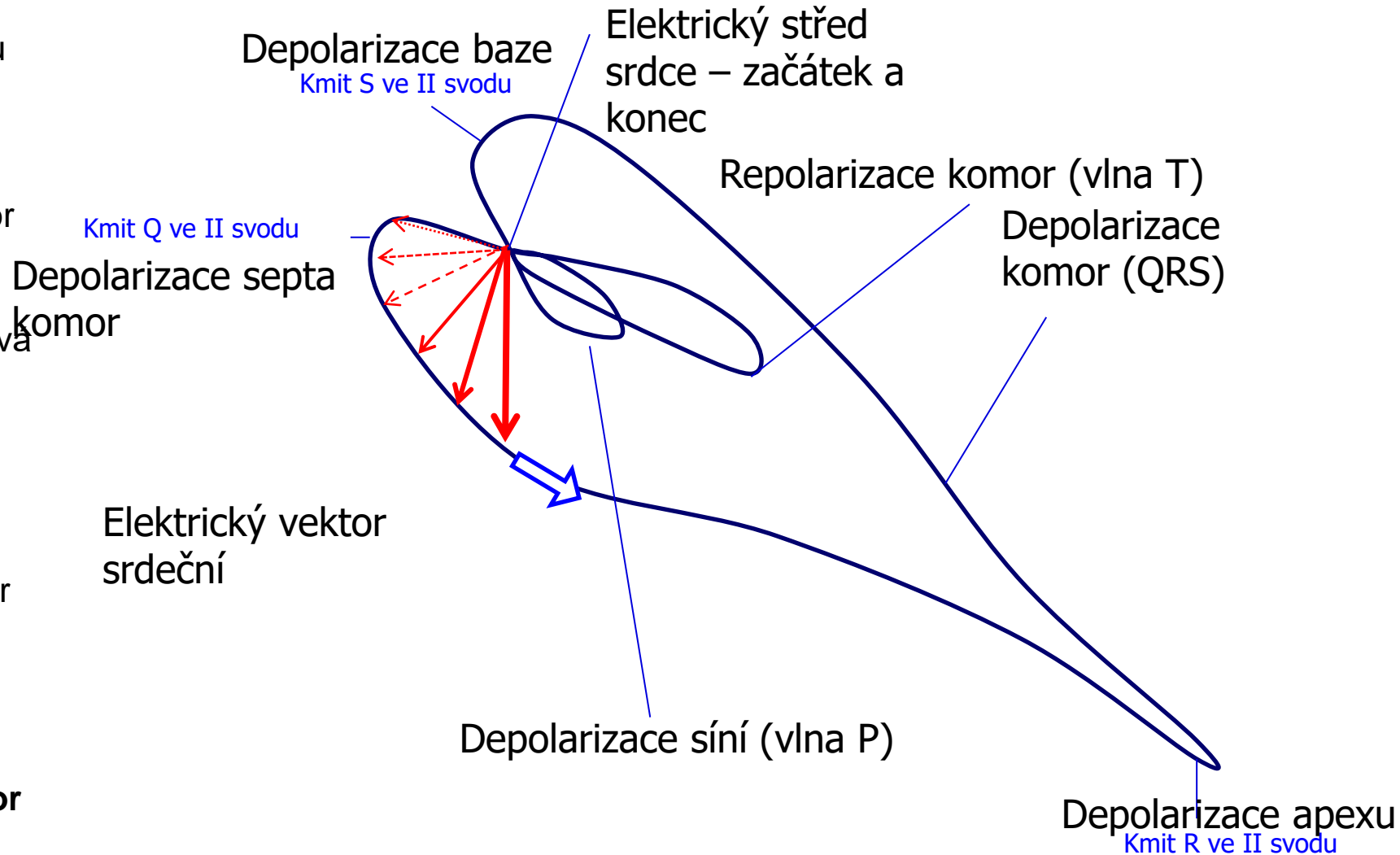
Jak změříme napětí?

- Představte si, že jsme srdce zastavili v průběhu depolarizace komor – máme elektrický vektor (šipku) určité velikosti a směru
- Někde na povrchu těla umístíme dvě elektrody, spojením těchto elektrod vzniká svod
- Kolmý průmět elektrického vektoru na svod (kolmý stín vektoru na svod) představuje elektrické napětí, které svod změřil v daném okamžiku
- Jak velké napětí je změřené, záleží na tom, z jakého úhlu se svod dívá na elektrický vektor
- Svod 1 je skoro rovnoběžný s elektrickým vektorem, proto naměří největší napětí (V_1)
- Svod 2 se dívá na el. vektor z méně výhodného úhlu, naměří proto menší hodnoty napětí (V_2)
- Když je vektor rovnoběžný se svodem, změřené napětí je největší. Když je vektor kolmý na svod, daný svod neměří žádné napětí.
- Napětí V_1 a V_2 jsou jednorozměrná čísla. Na obrázku je vektor dvourozměrný, potřebujeme proto dva svody, abychom si udělali představu o vektoru (Reálně je vektor 3D, protože srdce je trojrozměrné, potřebujeme alespoň 3 svody...)



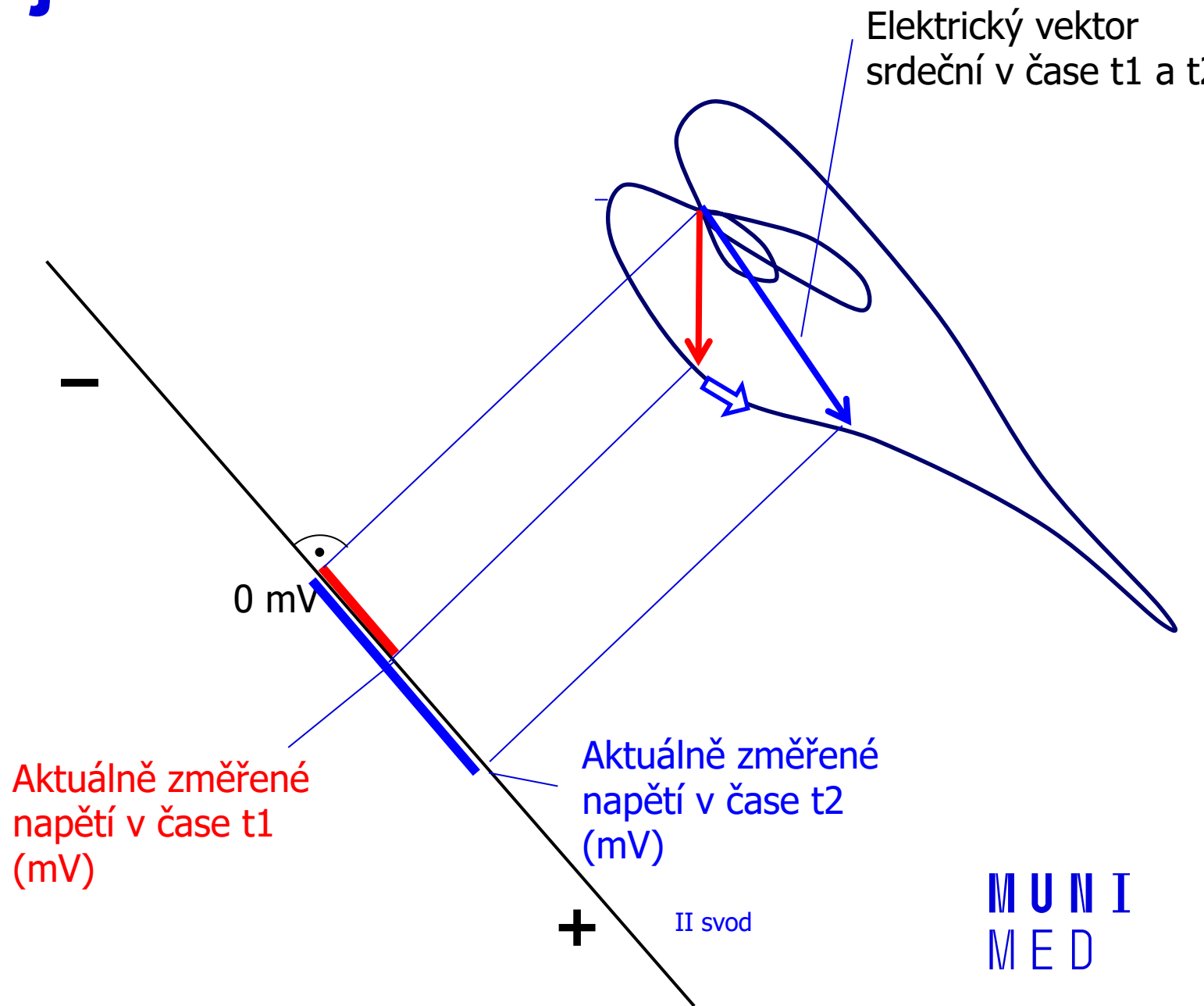
Vektokardiografie – jak vzniká EKG

- Elektrický vektor (šipka) se v průběhu srdečního cyklu mění.
- Před začátkem vzniku vzruchu v SA uzlu je nulový (bod).
- Jak probíhá **depolarizace síní**, vektor roste a jeho špička opisuje malou smyčku. Pak se vektor schová do počátečního bodu (vzruch se schovává v AV uzlu).
- Začne **depolarizace komor**. Nejprve depolarizuje septum zleva doprava (pravé ouško), pak se depolarizuje velká tkáň apexu a levé komory, nakonec se vzruch vrací k bazi komor (levé ouško).
- Vektor na chvíli zmizí (je nulový), protože komory jsou depolarizované, ale ještě se nezačaly repolarizovat.
- Vektor v průběhu **repolarizace komor** opíše poslední smyčku



Vektokardiografie – jak vzniká EKG

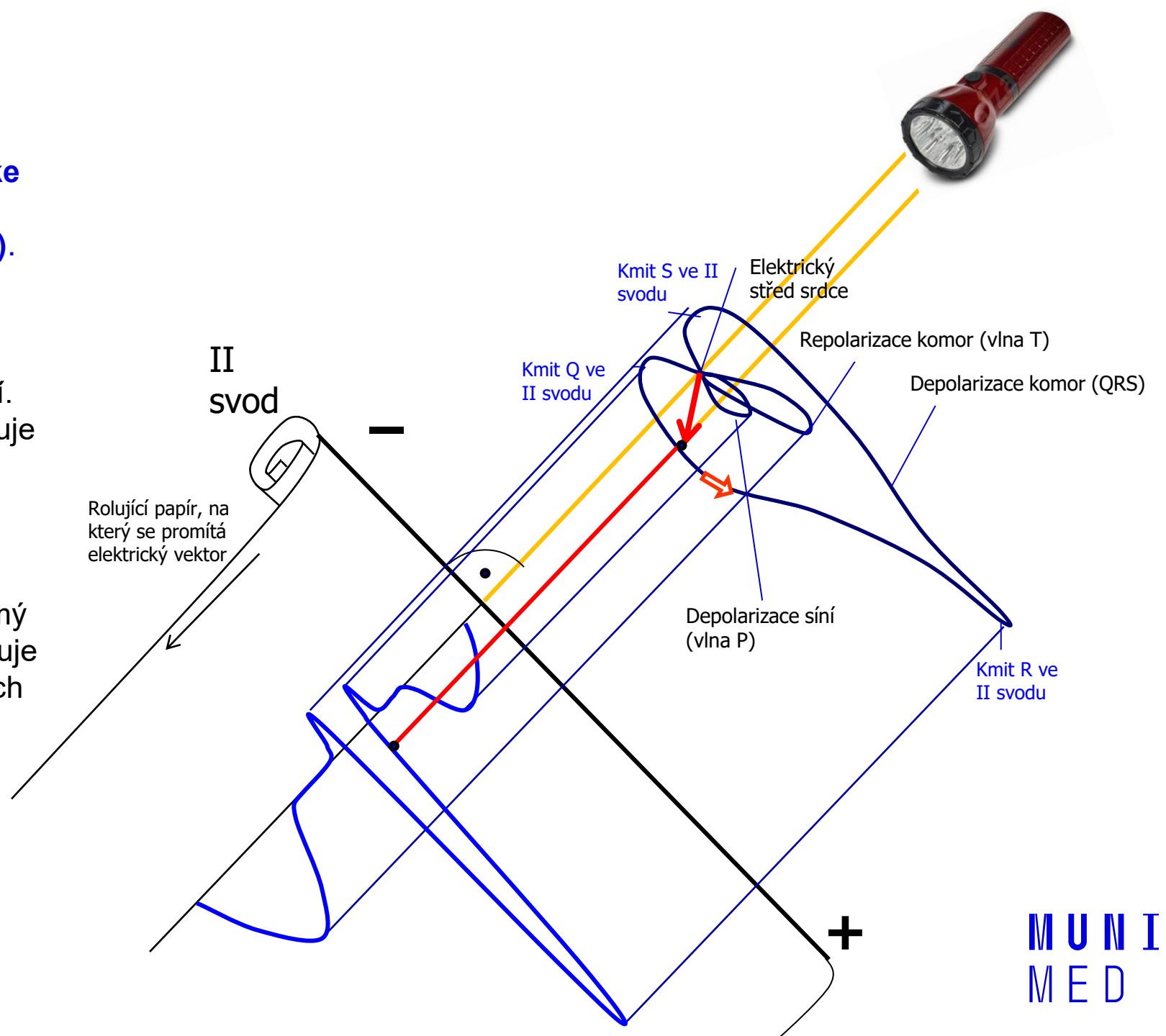
- Na povrch těla umístíme dvě elektrody, jejich spojením vzniká svod.
- Pohybující se elektrický vektor, který je tvořen depolarizací a repolarizací srdeční tkáně, se promítá na svod (kolmý průmět)
- Představte si, že jsme v jednu chvíli zastavili depolarizaci v čase t_1 . Na svodu jsme změřili napětí (červeně).
- O okamžik později jsme zastavili depolarizaci v čase t_2 a změřili napětí (modře). Druhé napětí je větší.
- Pokud se depolarizace šíří směrem ke kladné elektrodě, změřené napětí je kladné. Pokud se šíří k záporné elektrodě, napětí je záporné.
- Pokud se depolarizace šíří kolmo ke svodu, nenaměří se skoro žádné napětí.
- Jak vektor během srdečního cyklu opisuje smyčky, svod kontinuálně měří napětí.
- Grafický záznam tohoto napětí - EKG



Jak vzniká EKG

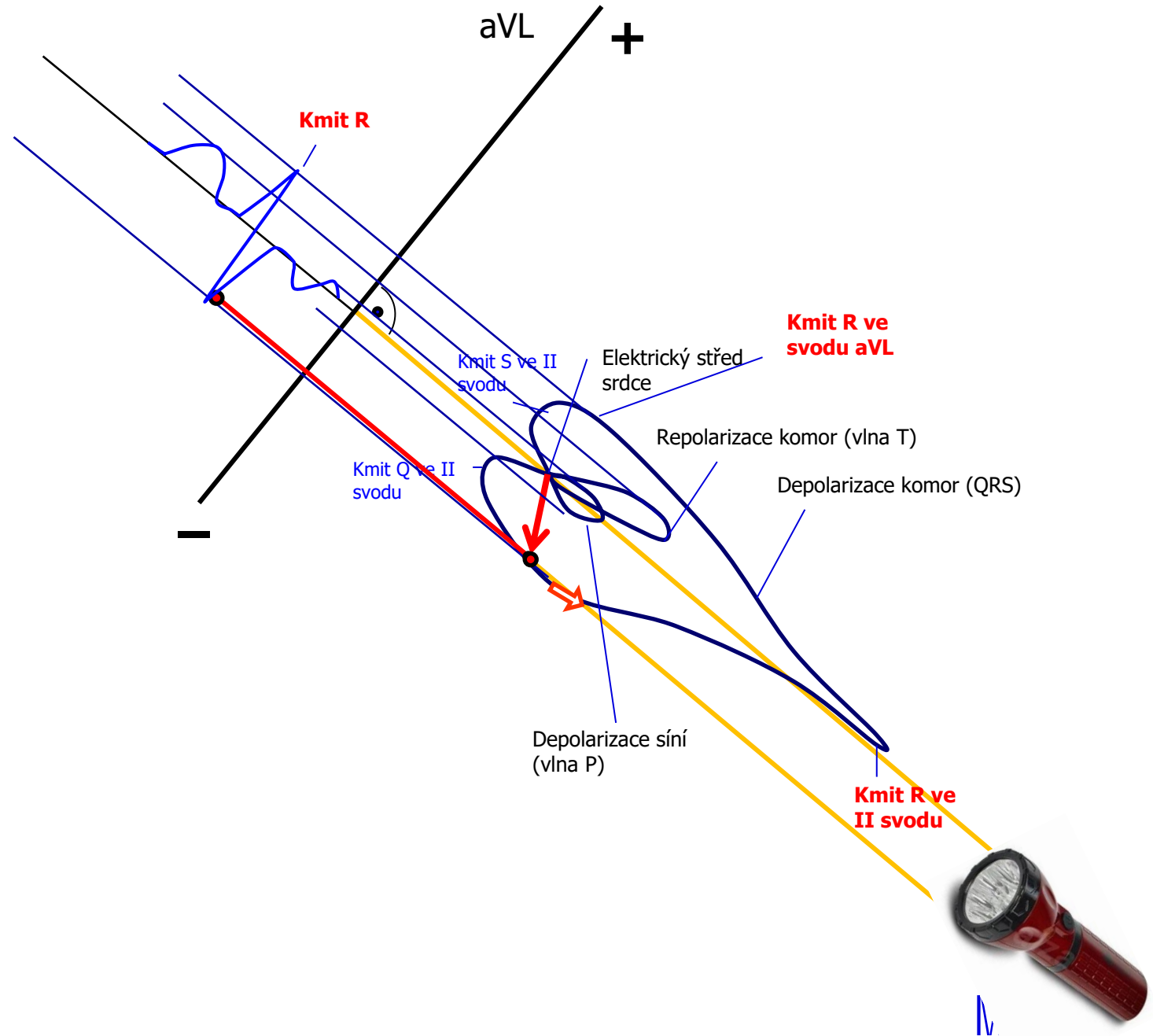
- Pokud se depolarizace šíří směrem ke kladné elektrodě, změřené napětí je kladné (na EKG je pozitivní výchylka). A naopak
- Pokud se depolarizace šíří kolmo ke svodu, nenaměří se skoro žádné napětí.
- Jak vektor během srdečního cyklu opisuje smyčky, svod kontinuálně měří napětí.
- Grafický záznam tohoto napětí – EKG

Tak, jak se v průběhu srdečního cyklu pohybuje el. vektor po smyčce, „vrhá kolmý stín“ na svod („pohyblivý papír“). Vykresluje tak křivku EKG, což je záznam napěťových změn na daném svodu.



Jak vzniká EKG

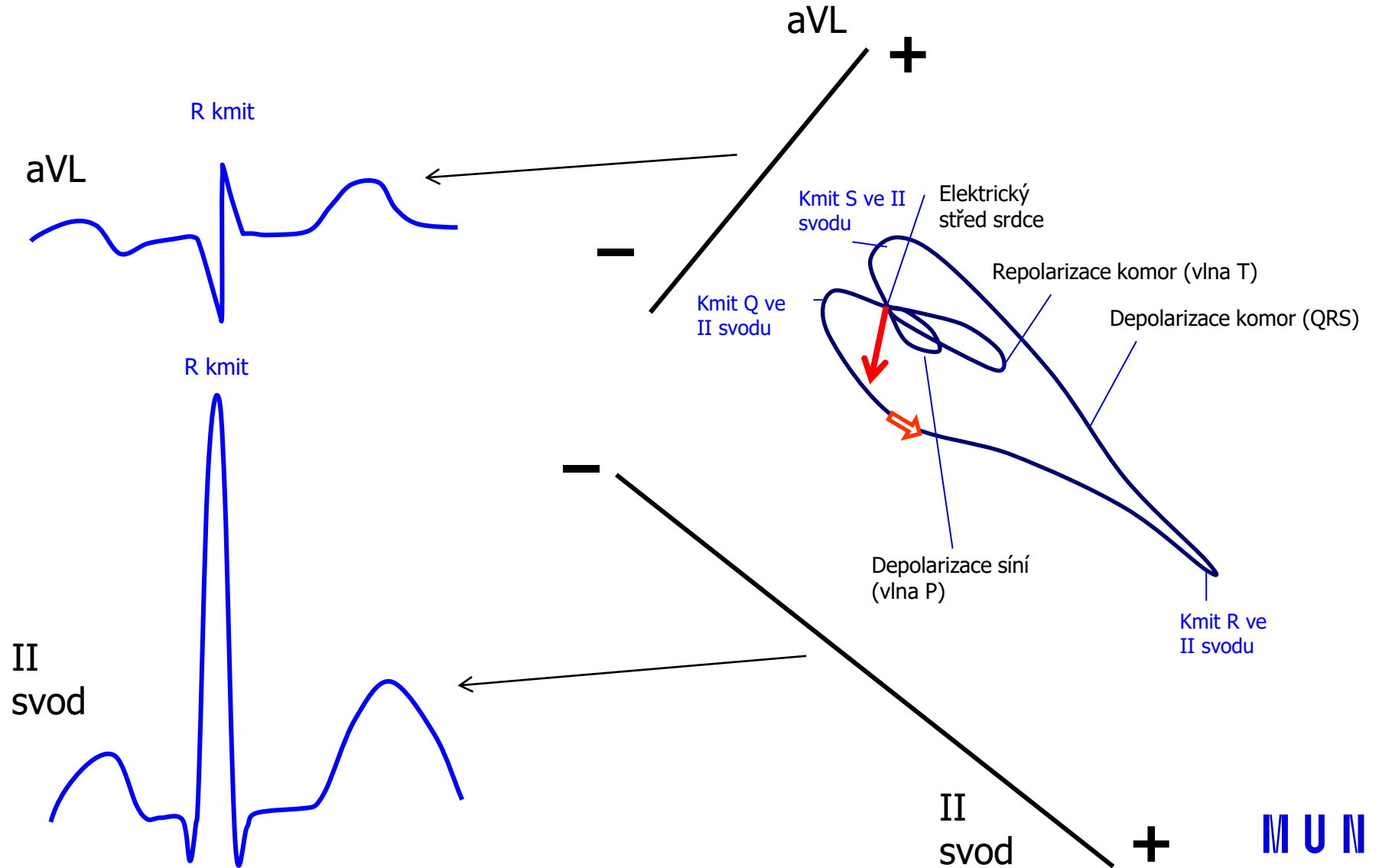
- Máme stejné srdce, stejnou elektrickou aktivitu a stejnou trojsmyčku opisovanou elektrickým vektorem
- Pouze jsme dvě elektrody na jiné místo a vznikl nám tak jiný elektrický svod.
- Tento svod se dívá na elektrickou srdeční aktivitu z jiného úhlu. Naměří tedy jinou křivku EKG



Dva úhly pohledu na el. aktivitu

- Srovnání dvou křivek EKG ze dvou na sebe kolmých svodů: II a aVL
- Vidíte, že II svod se dívá na elektrickou aktivitu z nejméně výhodného úhlu, proto měří největší napětí.
- Svod aVL se dívá na elektrickou aktivitu srdce z nejméně výhodného úhlu. (El. Vektor je většinou kolmý na vektor). Měří menší napětí.

Pro popis elektrické aktivity srdce potřebujeme více svodů – jsou zaváděny svodové systémy



Co z toho ještě vyplývá? – To, co je ve dvou svodech popsáno jako kmit R, je odrazem depolarizace dvou různých míst srdeční svaloviny.

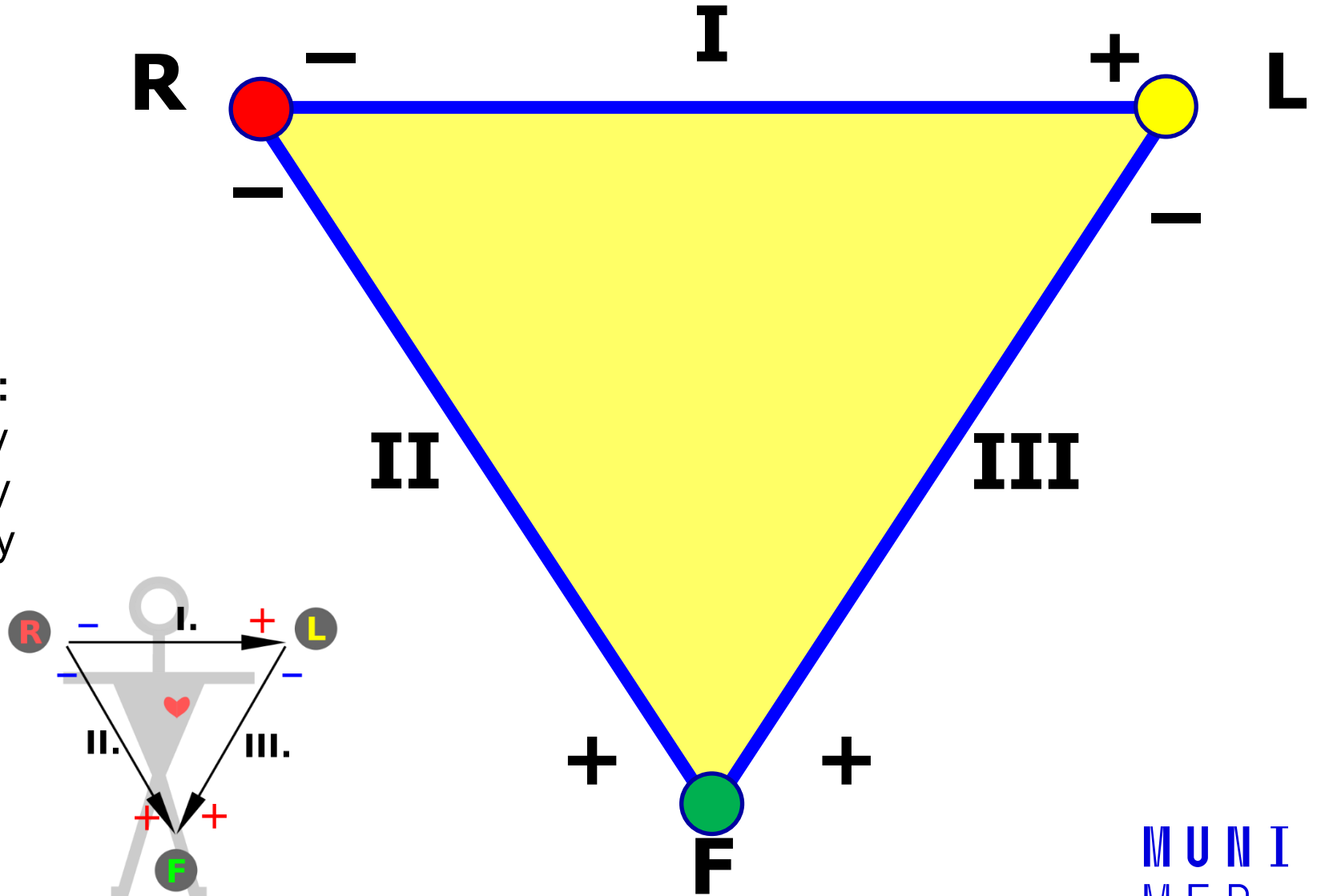
Einthovenovy svody, trojúhelník

- **R** – elektroda na pravé ruce
- **L** – elektroda na levé ruce
- **F** – elektroda na levé noze
- Dále je zdě černá (zemní) elektroda na pravé noze
- Barvy elektrod jsou standardní

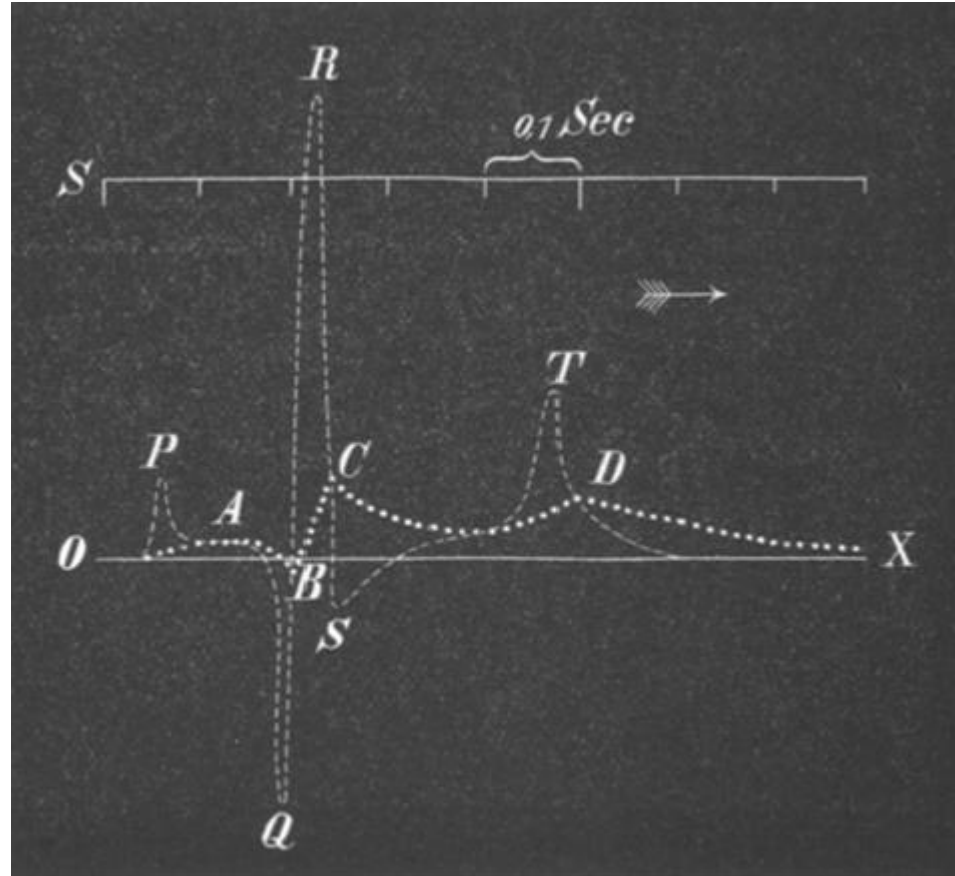

Standardní končetinové svody:

- **Svod I:** spojení R a L elektrody
- **Svod II:** spojení R a F elektrody
- **Svod III:** spojení L a F elektrody

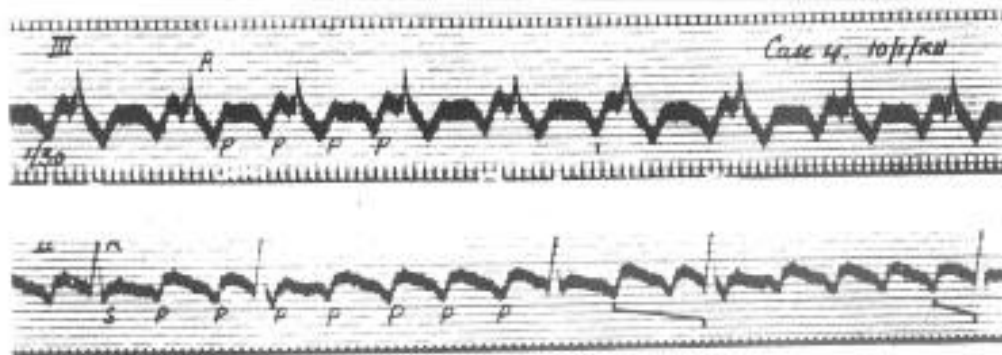


- Svody jsou bipolární – obě elektrody jsou aktivní



Historie EKG

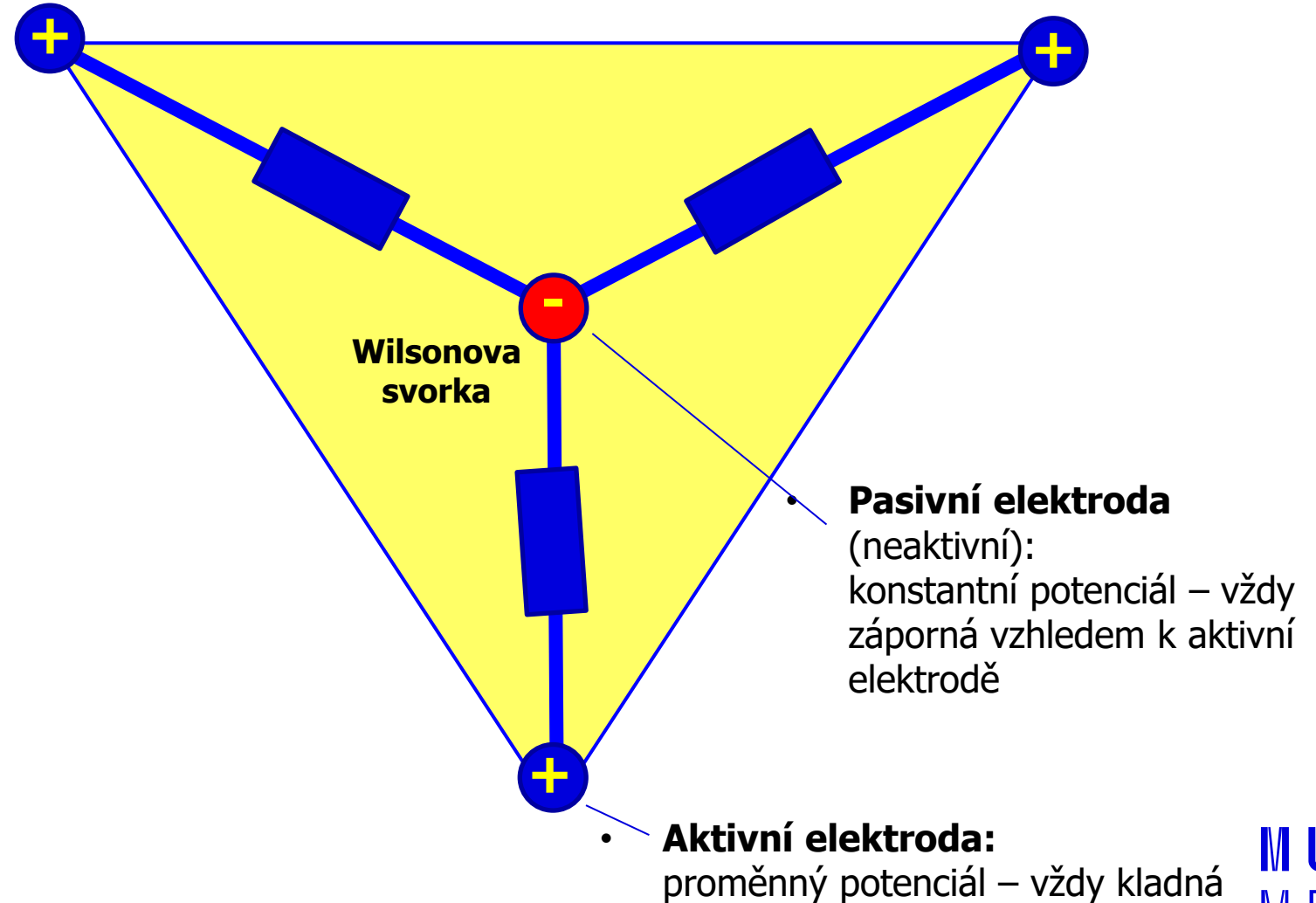


Historie EKG



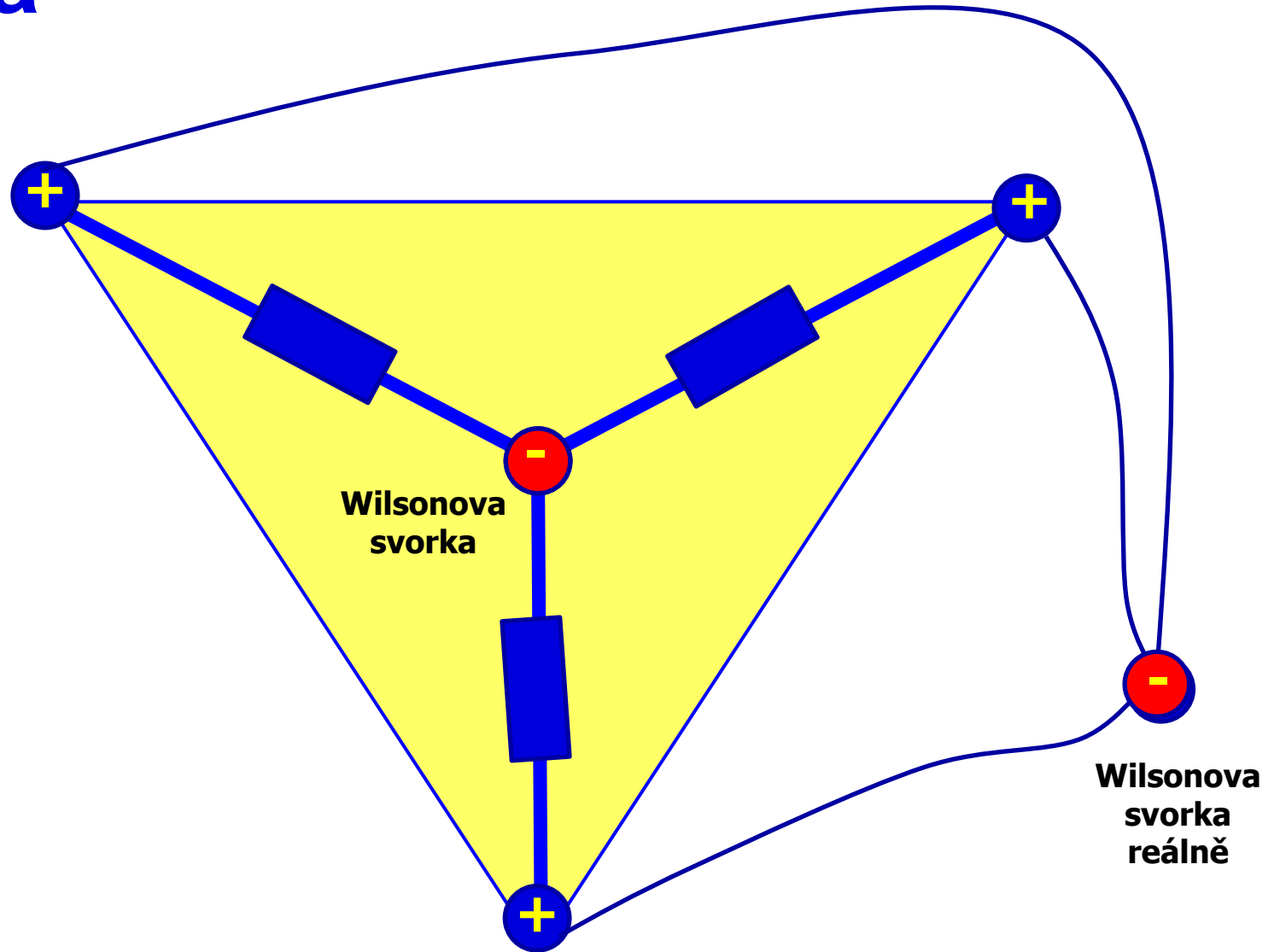
Wilsonova svorka

- Vzniká spojením končetinových elektrod přes odpory
- elektricky představuje střed srdce (reálně je vyvedena stranou nebo dopočítána)
- Pasivní elektroda (konstantní potenciál)



Wilsonova svorka

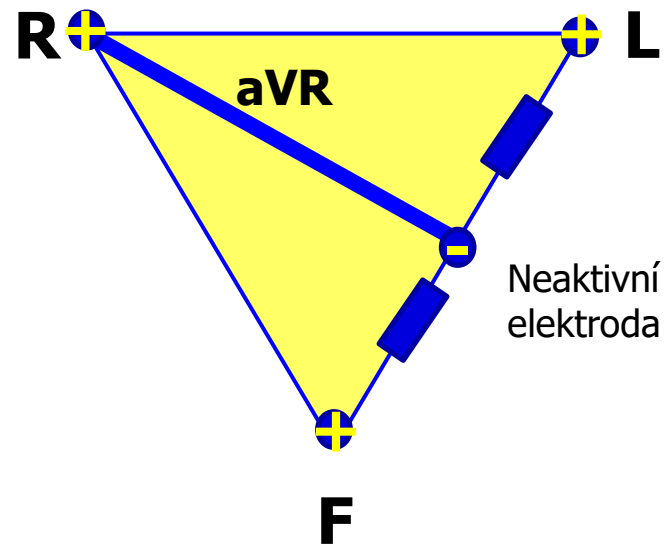
- Vzniká spojením končetinových elektrod přes odpory
- elektricky představuje střed srdce (reálně je vyvedena stranou nebo dopočítána)
- Pasivní elektroda (konstantní potenciál)
- Referenční elektroda k hrudním svodům



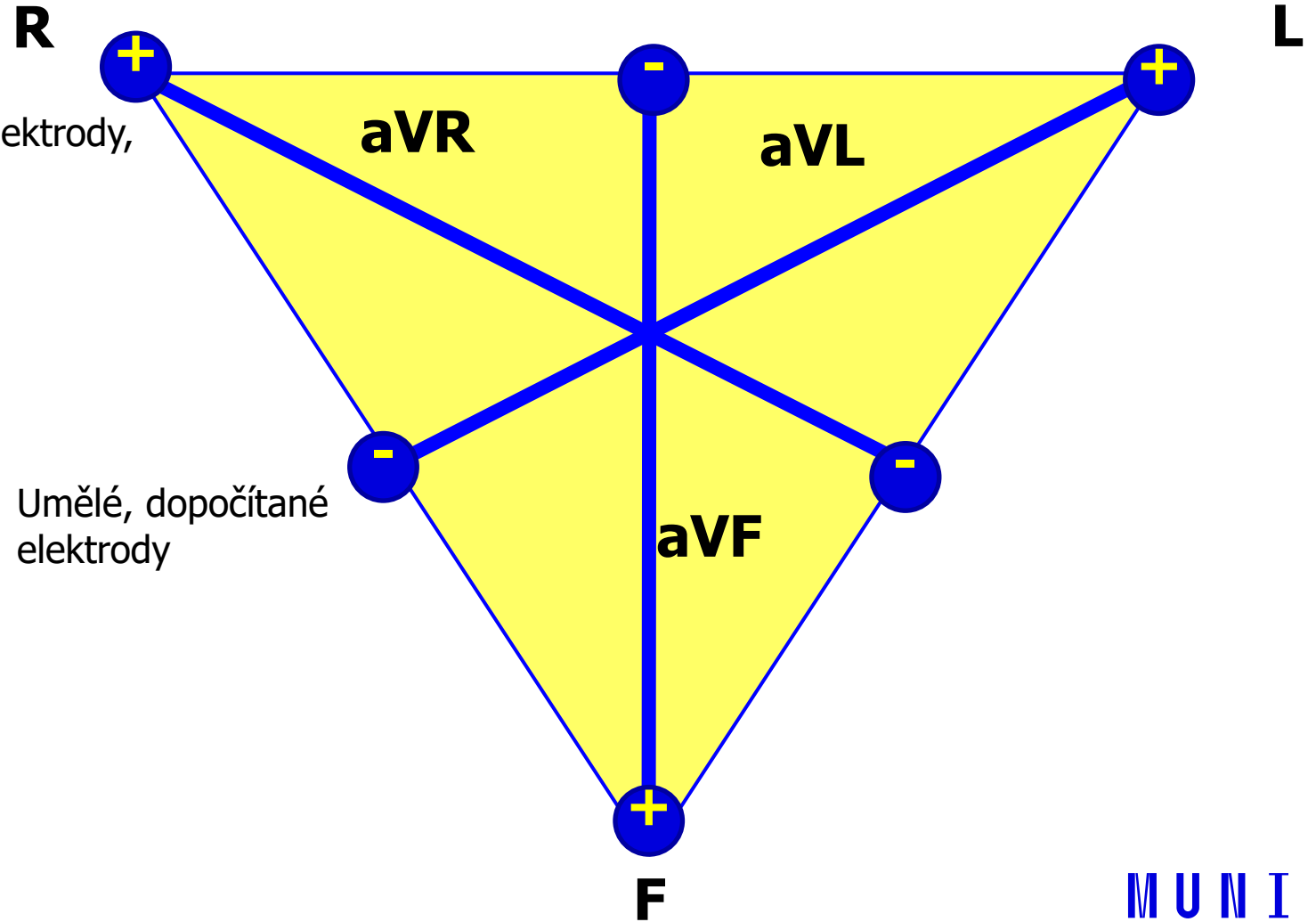
augmentované Golbergerovy svody

- aVL, aVR, aVF: unipolární končetinové svody
- **Aktivní elektroda** je ta reálná na končetině – **kladná**
- **Neaktivní elektroda** je uměle vytvořená spojením zbylých dvou svodů (přes odpor) - **záporná**

aktivní elektroda



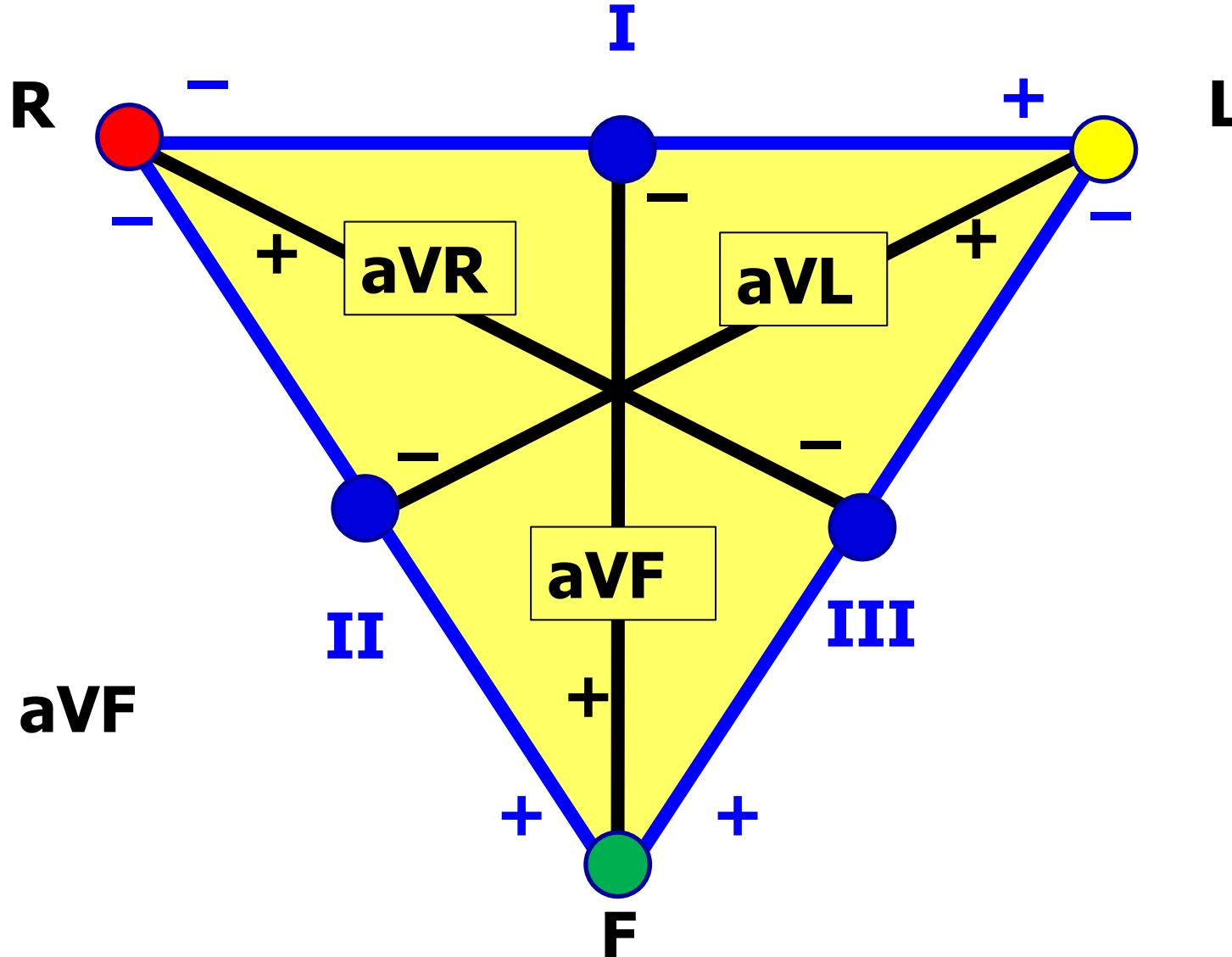
Reálné elektrody,
na těle



Umělé, dopočítané
elektrody

Nejdůležitější obrázek

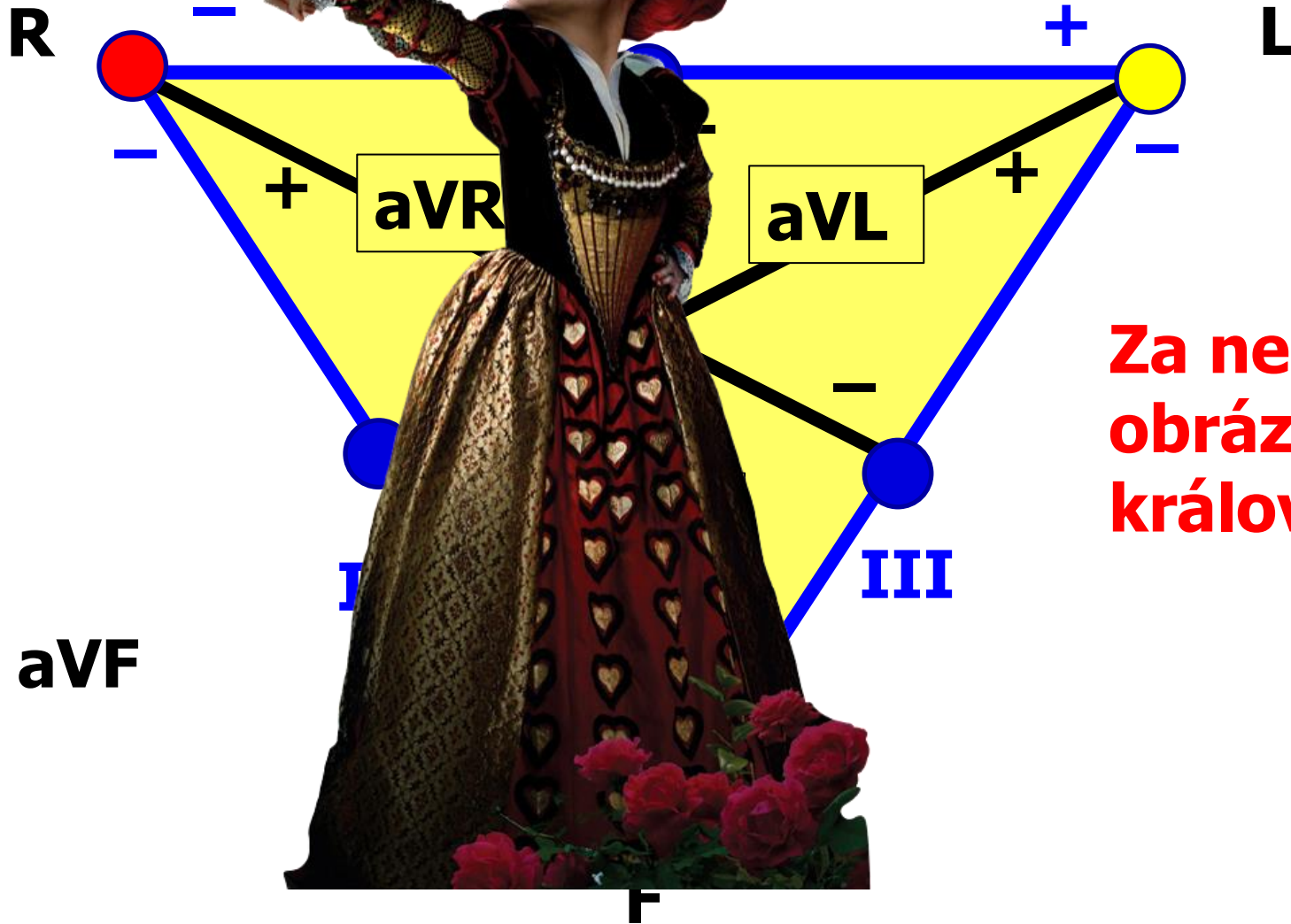
– Končetinové svody – elektrická aktivita srdce ve frontální rovině



**I, II, III,
aVL, aVR, aVF**

Nejdůležitější obrázek

– Končetinové svody – elektrická aktivita v přední rovině

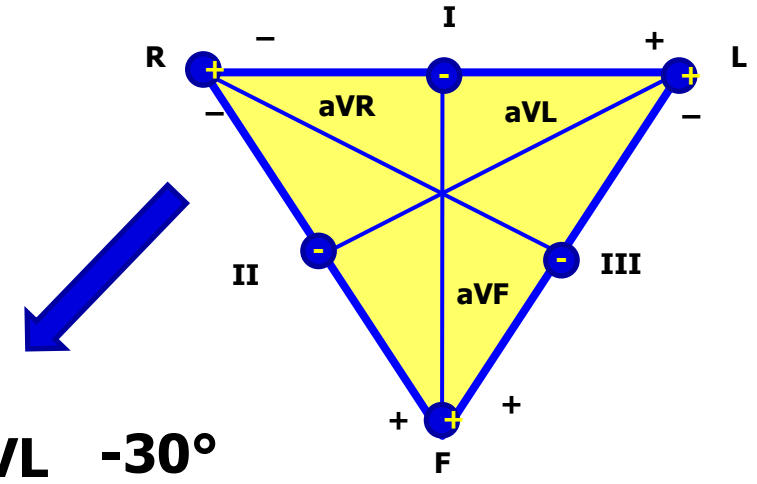
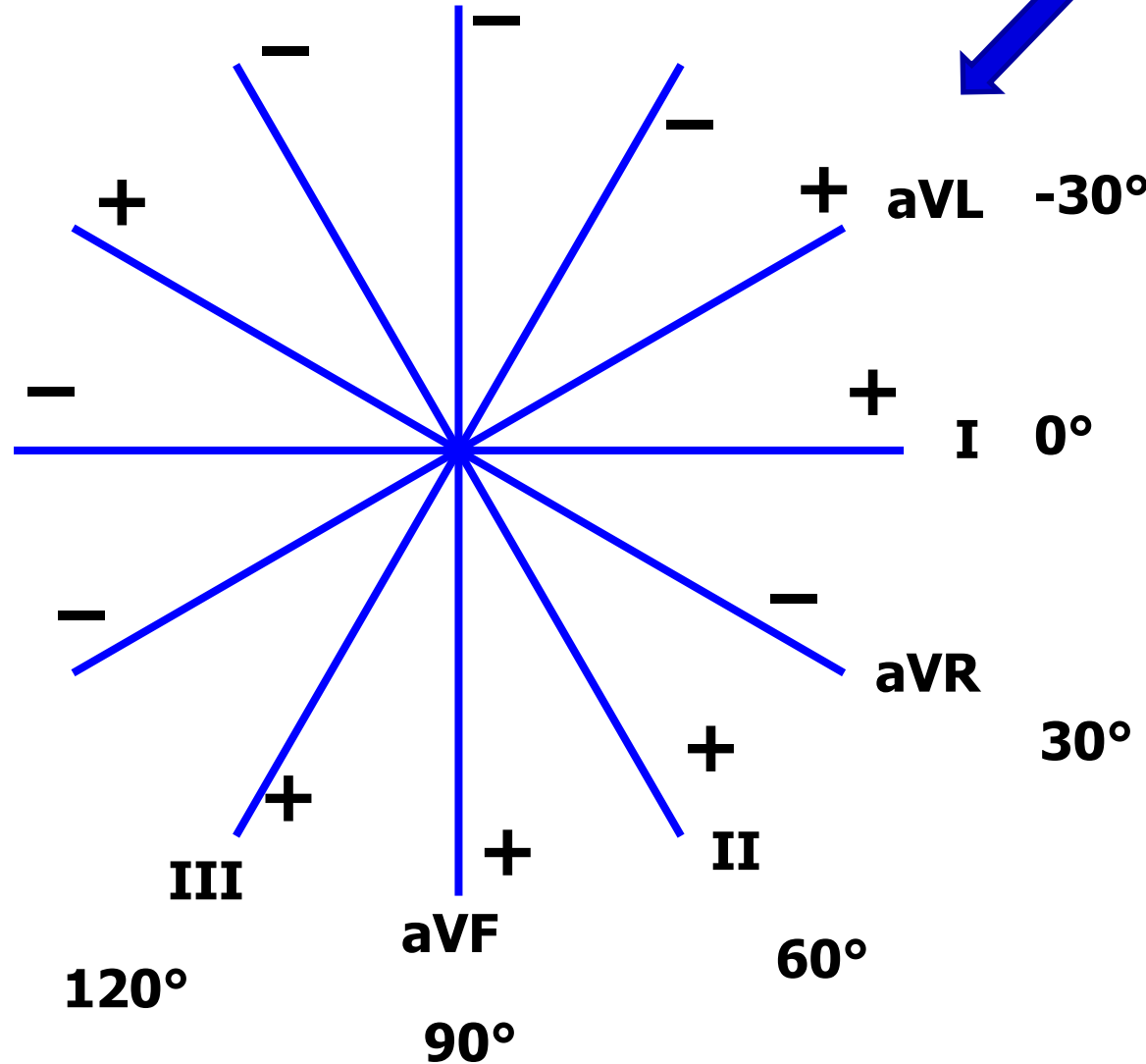


**I, II, III,
aVL, aVR, aVF**

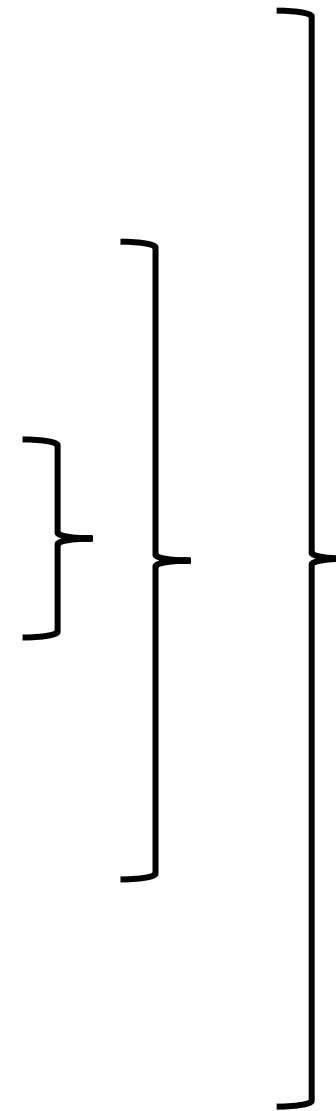
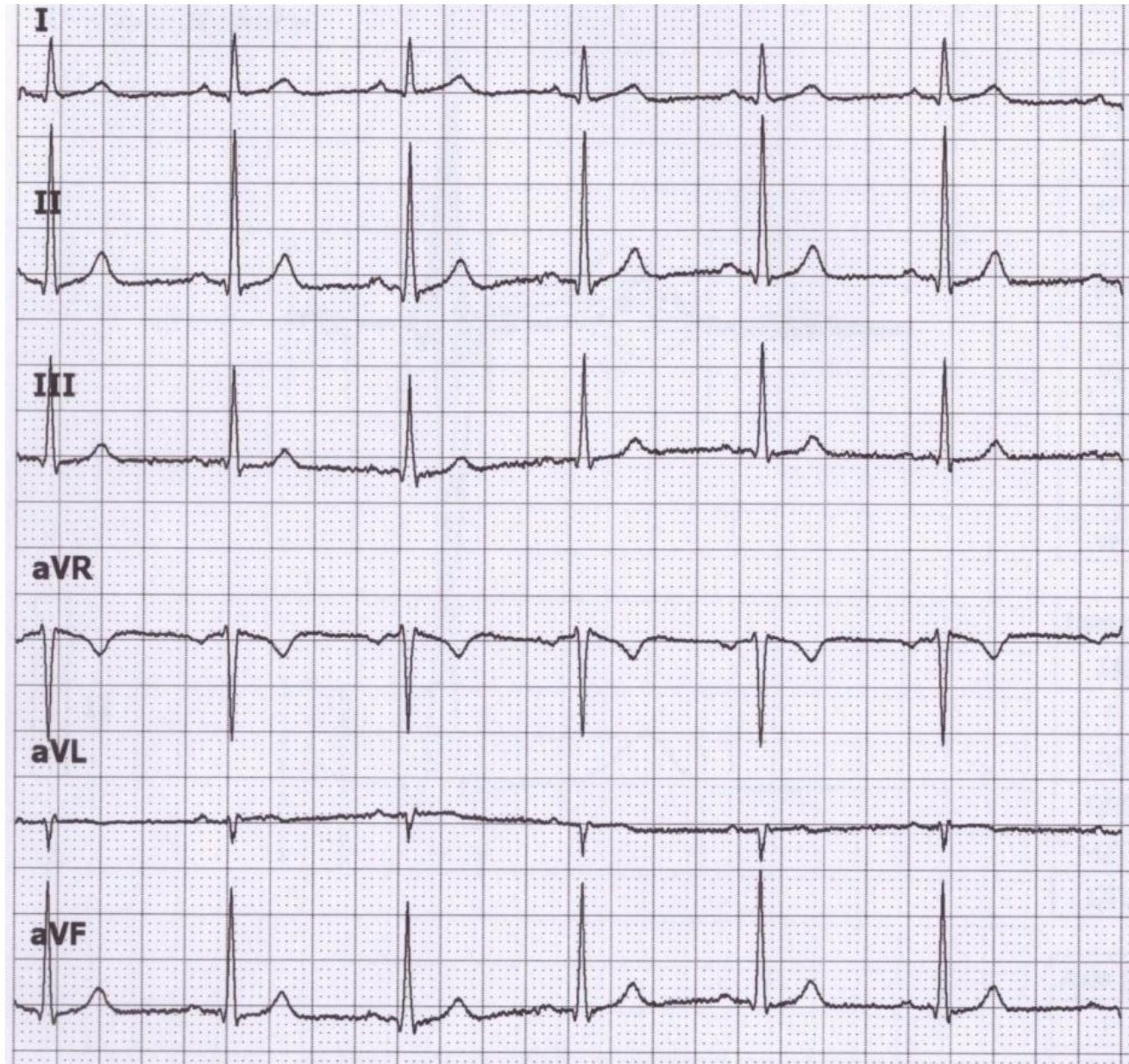
**Za neznalost tohoto
obrázku Srdcová
královna vyhazuje!**

Růžice svodů podle Cabrery

Směry končetinových svodů jsou zachované. Jsou pouze přeskládané tak, aby se protínaly ve středu. Usnadní vám pohled na EKG



EKG v končetinových svodech

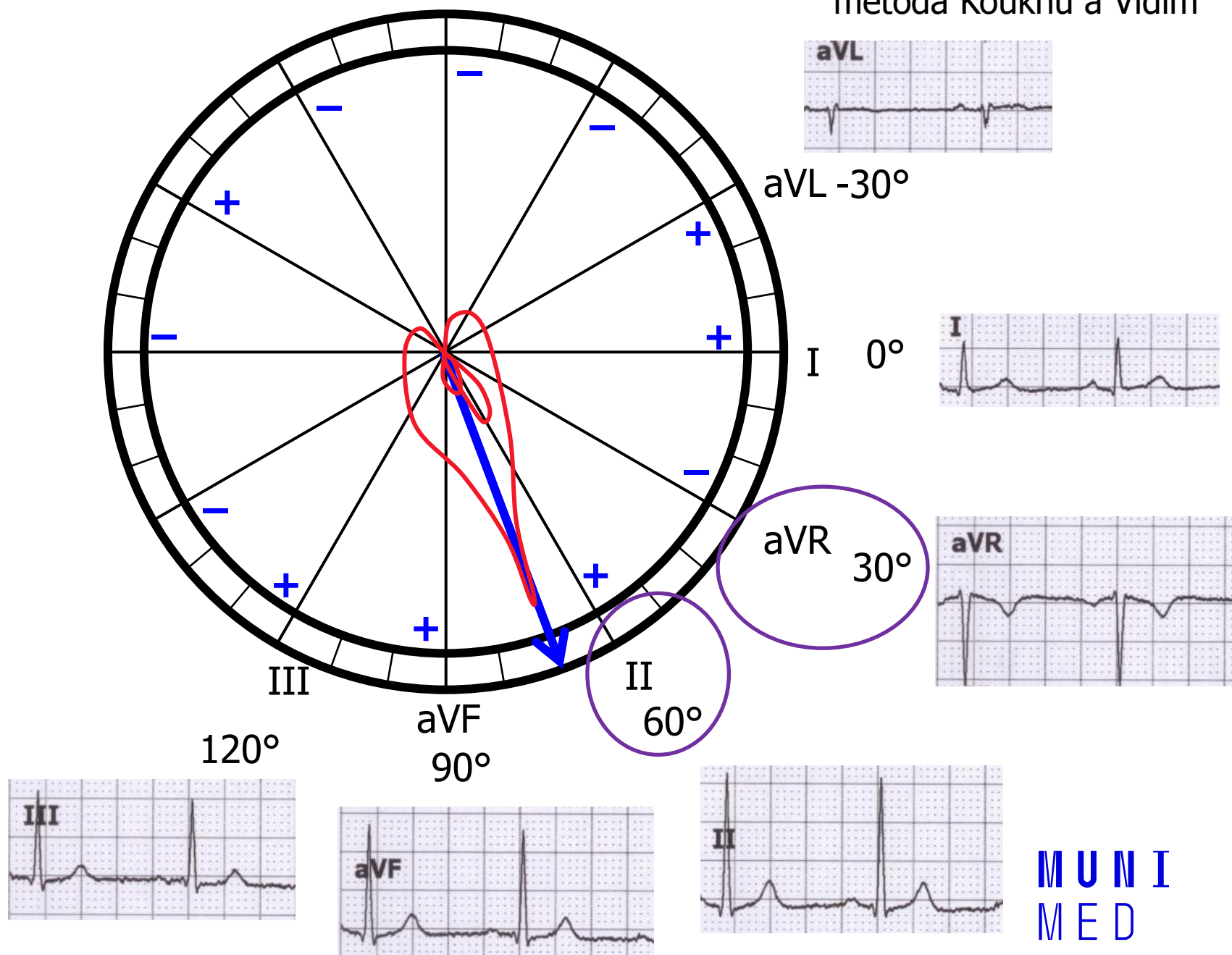


Na sebe kolmé svody
Pokud je jeden svod výrazný,
ten druhý bude slabý
(např II a aVL)

EKG v rúžici

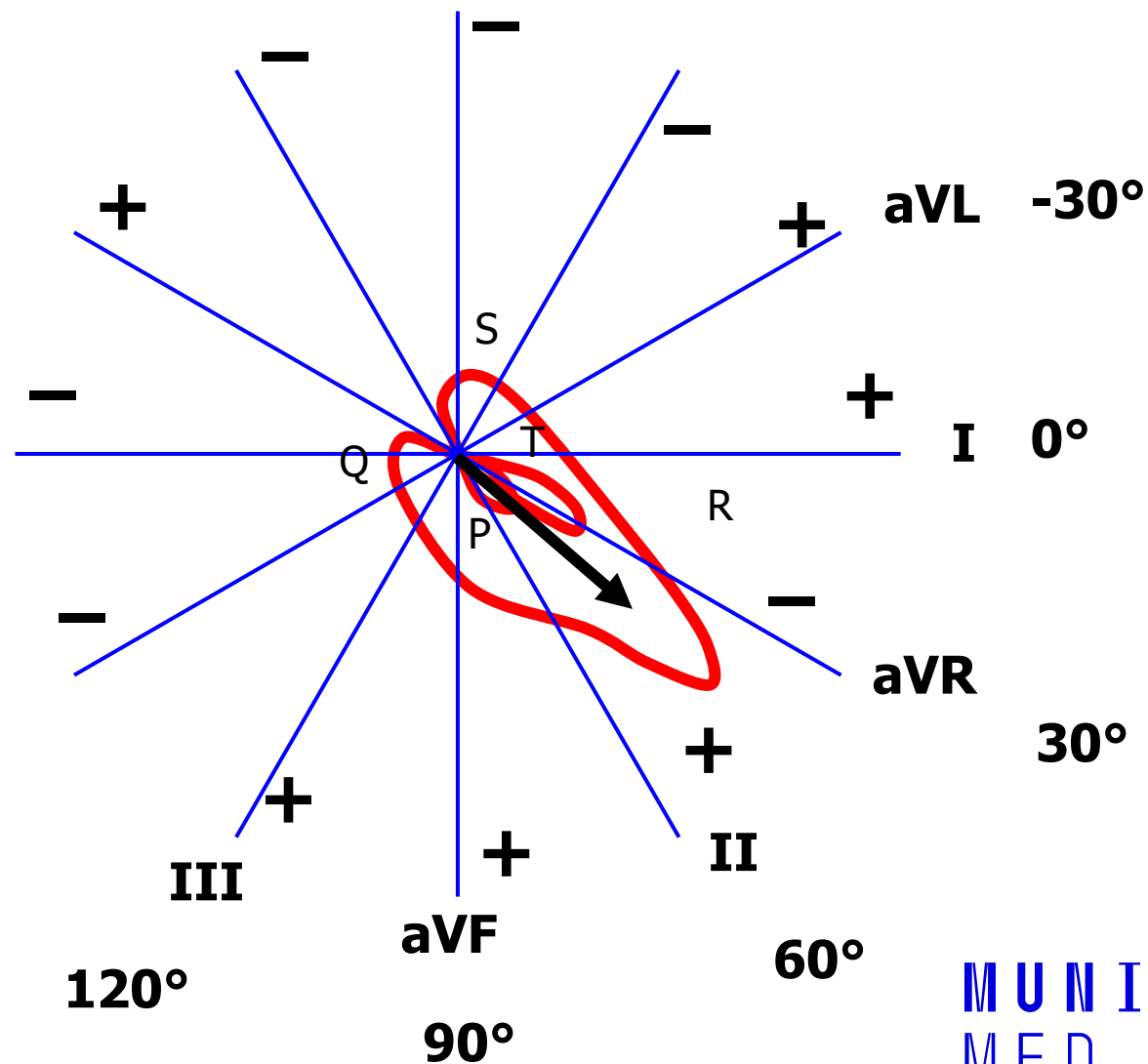
- Podívejte se, který svod má nejvýraznější kmity R – ten bude za sebou „táhnout“ osu

Exaktní matematická metoda Kouknu a Vidím



Elektrická osa srdeční

- Elektrická osa srdeční: **průměrný směr elektrického vektoru srdečního v průběhu depolarizace komor** : QRS komplexu (Ize přibližně odhadnout podle velikosti kmitu R)
- Srdeční osa fyziologicky směřuje dolů, doleva, dozadu
- **Rozmezí fyziologické:**
 - Střední typ $0^\circ - 90^\circ$
 - Levý typ $-30^\circ - 0^\circ$
 - Pravý typ $90^\circ - 120^\circ$
- **Deviace doprava: $> 120^\circ$**
 - (hypertrofie PK, dextrokardie, blok pravého Rawara), stav po IM
- **Deviace doleva: $< -30^\circ$**
 - (hypertrofie LK, těhotenství, obezita, blok levého Tawara), stav po IM

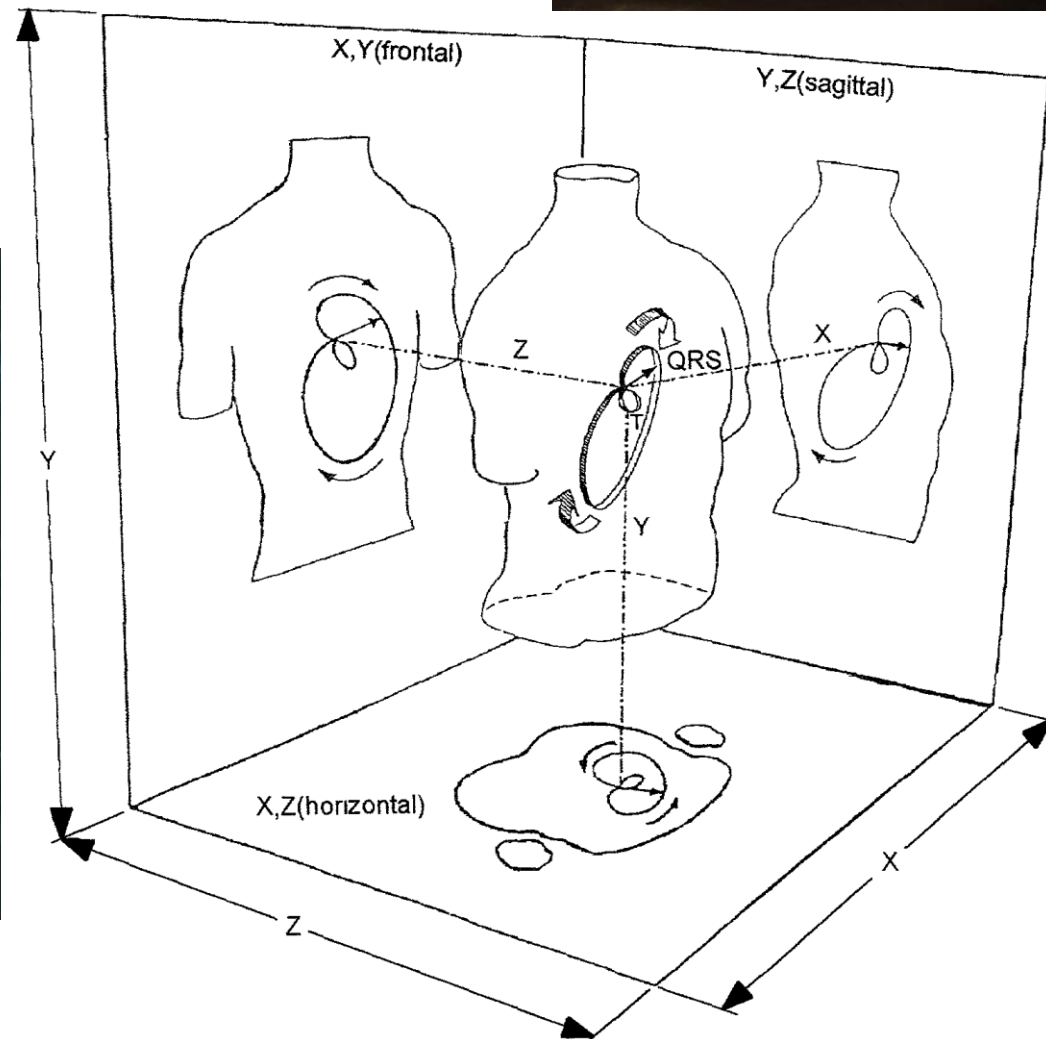



Přidáme třetí rozměr

- EKG v jednom svodu je jedním úhlem pohledu na 3D elektrickou srdeční aktivitu. Je to kolmý zápis 3D el. aktivity srdce do 1D svodu.
- Proto je třeba více svodů – více úhlů pohledu - abychom se mohli podívat na srdeční elektrickou aktivitu komplexně v celé její trojrozměrné kráse.

– Vznikají hrudní svody V1 – V6

A na polaritě svodu záleží. Je rozdíl, jestli se na elektrickou aktivitu díváte vzhůru nohama





WTF?

Držíte to
vzhůru
nohama, pane
doktore

Že by
blokáda?

WTF?

medik

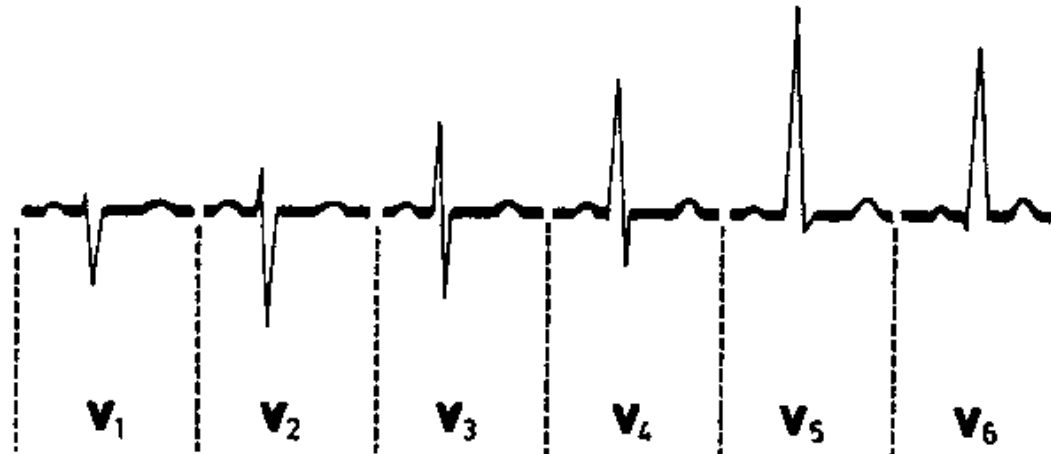
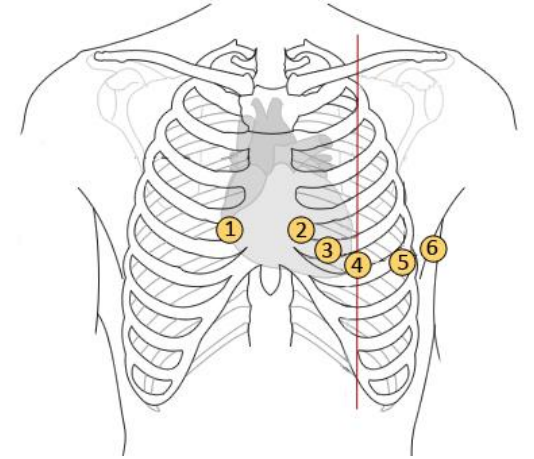
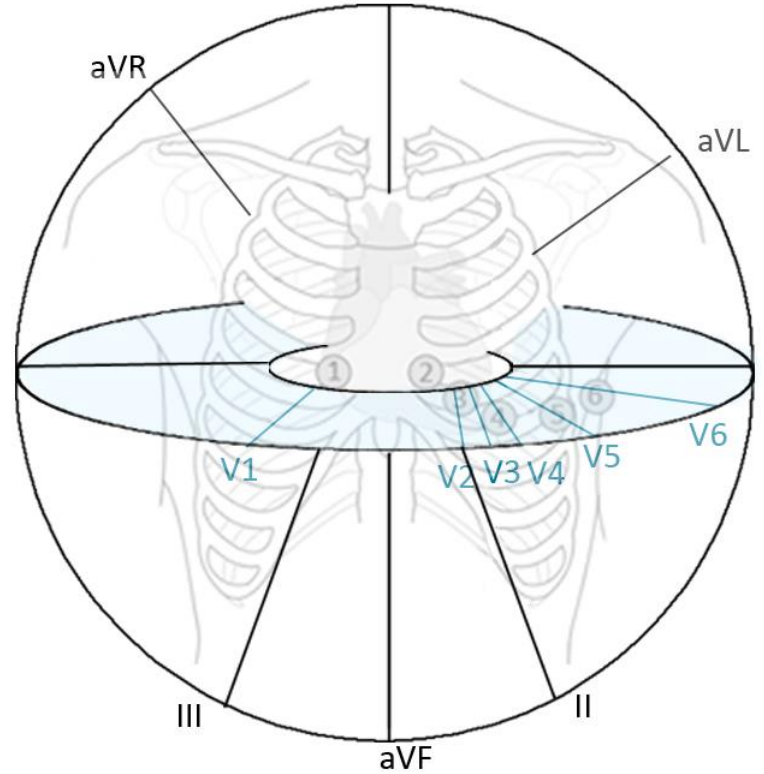
zdravotní
sestra

lékař

biomedicínský
technik

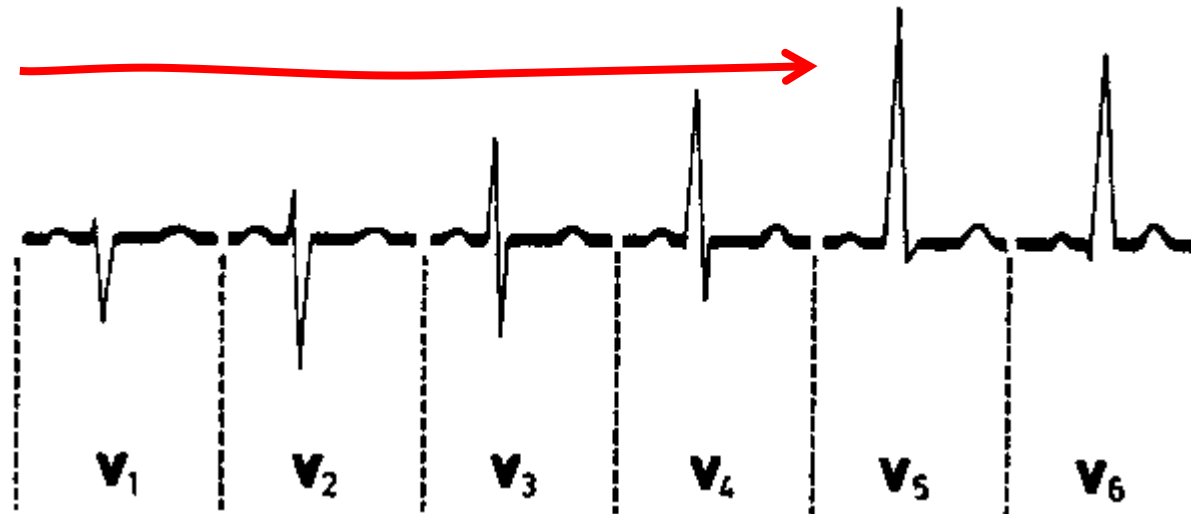
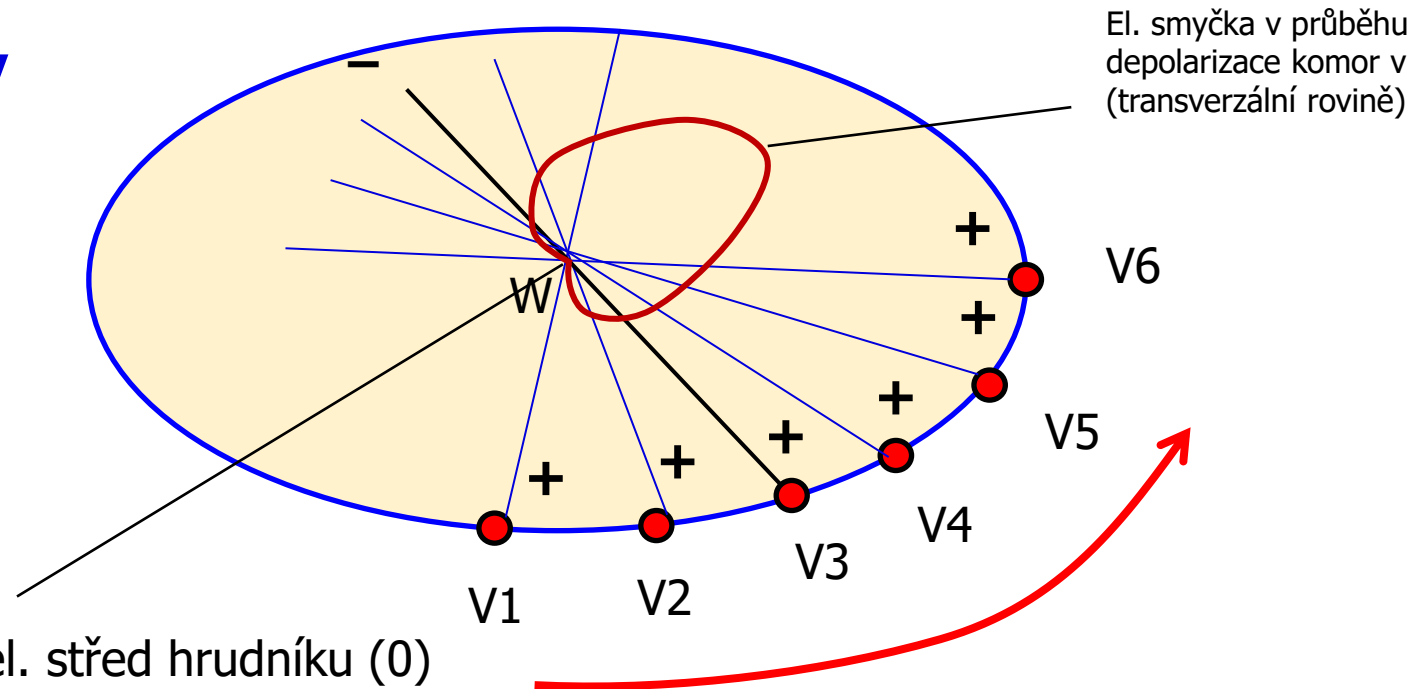
Hrudní svody

- Spojení hrudní elektrody (aktivní, kladné) s Wilsonovou svorkou (záporná, neaktivní, elektrická 0 srdce)
- 6 hrudních svodů – V1, ... V6



Hrudní svody

Řez hrudníkem
(hlava je před
obrazovkou, nohy za
obrazovkou)

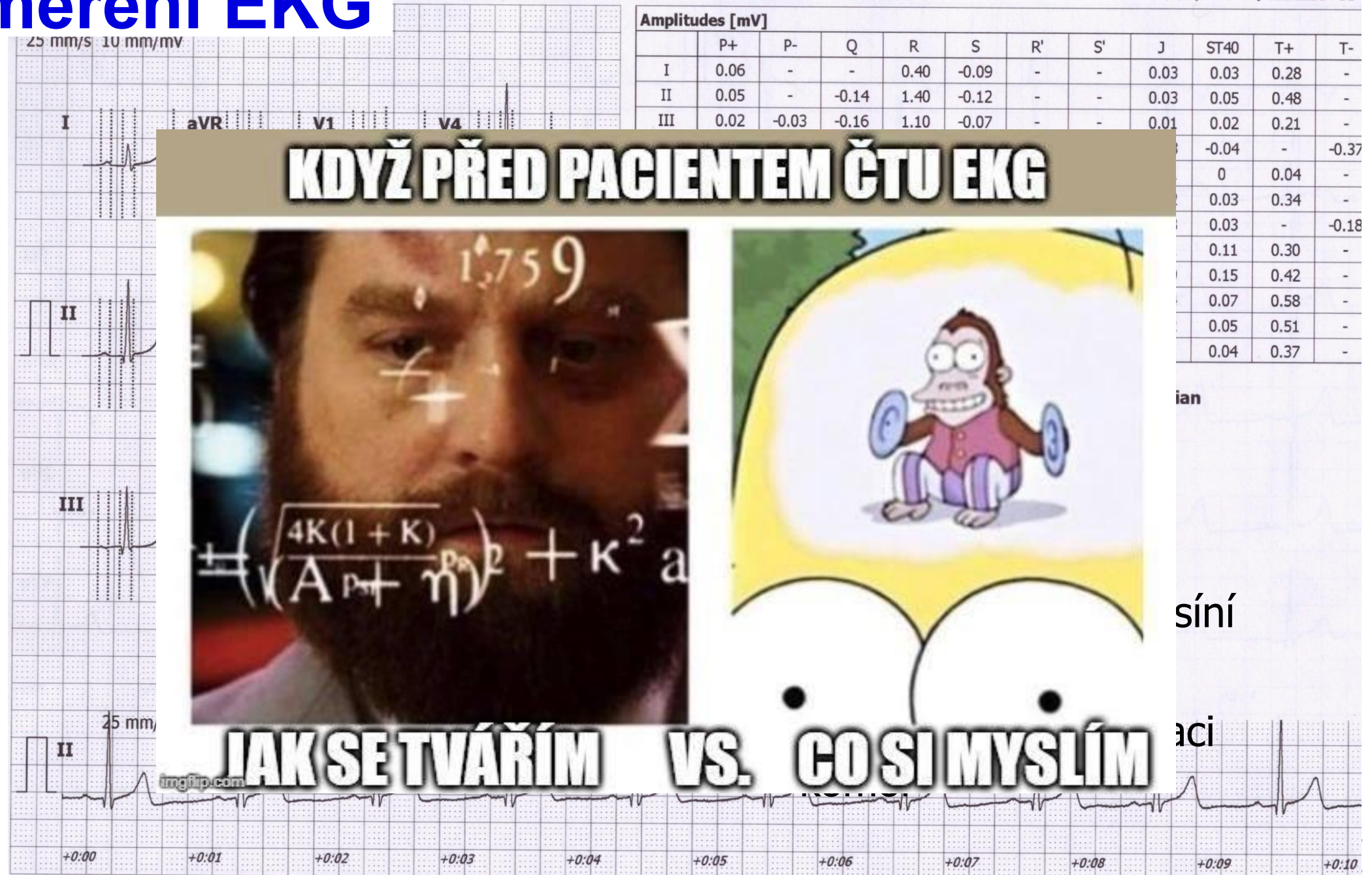

EKG v hrudních svodech – všimněte si změny QRS od záporného po kladný charakter

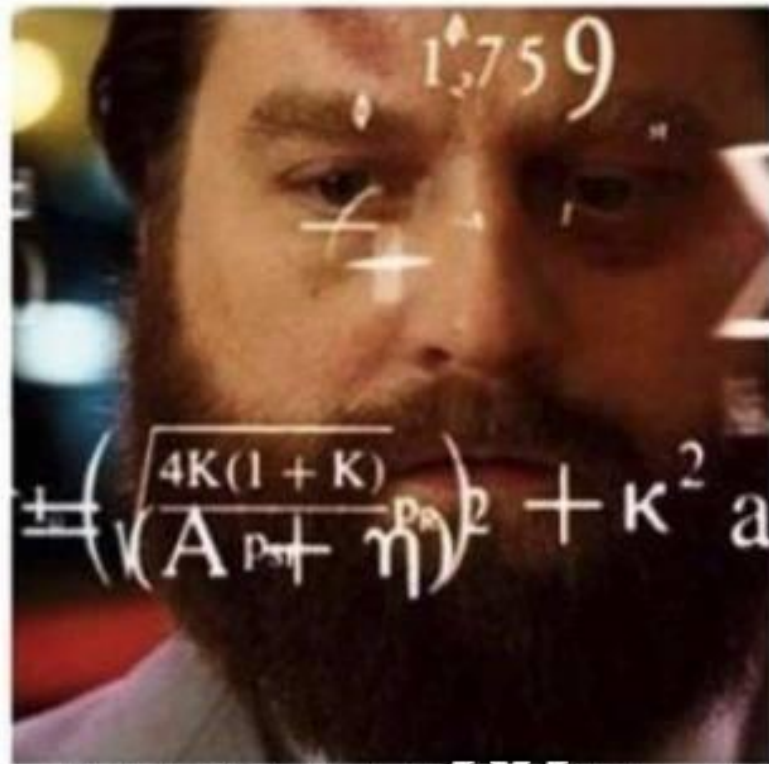
Rozměření EKG

18. 3.2019 12:08:50

EKG Praktik
9m3 - 2014/06/26 [SEIVA A01.007] SEIVA



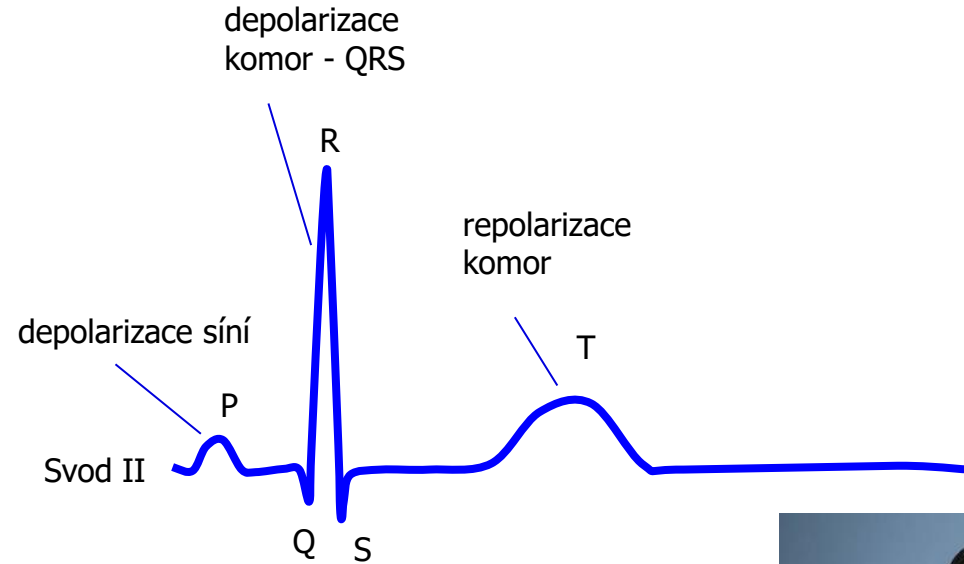
KDYŽ PŘED PACIENTEM ČTU EKG



IAK SE TVÁŘIM VS. CO SI MYSLÍM

Rozměření EKG....

1. Srdeční akce
2. Srdeční rytmus
3. Srdeční frekvence
4. Vlny, kmity, úseky a intervaly
 - P vlna
 - PQ interval
 - QRS komplex
 - ST úsek
 - T vlna
 - QT interval
5. Elektrická osa srdeční

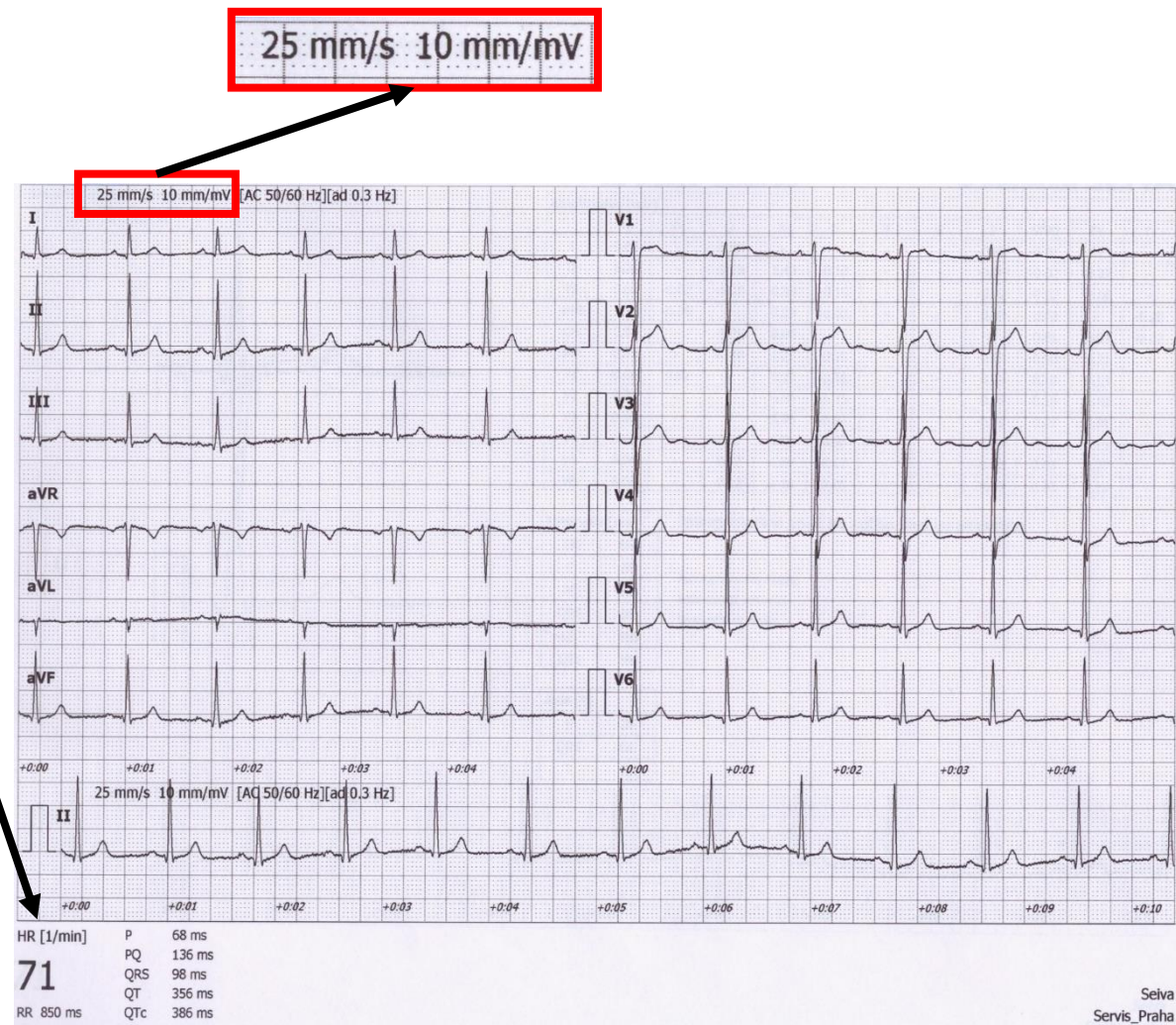


Lékařské rozměření...



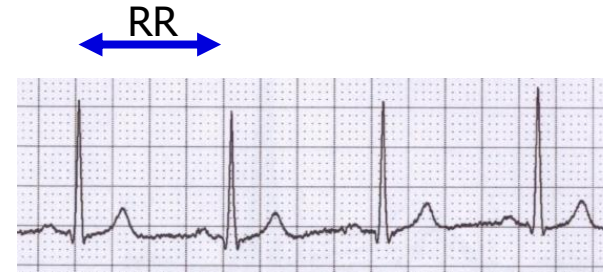Rozměření EKG

- Milimetrový papír pomůže v rychlém rozměření
 - Podívejte se, jaká je rychlost posunu papíru (zde 25 mm/s)
 - Kontrolní otázka: kolik ms je jeden mm?
 - Hodí se vědět, i kolik mV je jeden mm
- Samozřejmě, počítač dnes již dokáže vyplivnout výsledky, aniž byste nad tím museli přemýšlet. Ale nikdy bezhlavě nevěřte počítači. Výpočet je závislý na kvalitě signálu. Pokud nedoléhají elektrody, hýbe se vám pacient atd, vzniklé artefakty v signálu snadno počítač zmatou. Ale Vás to zmást nemá 😊



1) Srdeční akce

- Pravidelnost vzdáleností mezi QRS komplexy – RR intervaly
- Spočítejte rozdíl: RR – průměrné RR (stačí, když si vyberete nejkratší a nejdelší RR v záznamu)
- Pravidelná akce: rozdíl $< 0,16$ s
- Nepravidelná akce: rozdíl $> 0,16$ s
 - Obvykle patologická
 - Pozor na významnou sinusovou respirační arytmií – tak je naopak velmi fyziologická. Pokud si nejste jistí, poproste pacienta, ať zadrží dech.
- Pozn: je-li přítomná jedna extrasystola, ale jinak je akce pravidelná, tak ji za pravidelnou označujeme



2) Srdeční rytmus

- Srdeční rytmus se určuje podle zdroje akčních potenciálů, které **vedou k depolarizaci komor**
depolarizace komor je klíčová, protože ta určuje srdeční výdej
- Sinusový rytmus
 - Vzruch začíná v sinoatriální uzlu
 - Na EKG: přítomná vlna P (depolarizace síní), která předchází QRS
- Junkční rytmus
 - Vzruch vzniká atrioventrikulárním uzlu nebo Hisově svazku, frekvence obvykle 40 – 60 bpm
 - Před QRS není přítomná plna P, QRS má normální tvar (je úzký)
 - Srdeční frekvence je nízká
 - Depolarizace síní se může na EKG projevit, pokud se vzruch z komor převede na síně
 - vlna je po QRS a má opačnou polaritu, protože probíhá opačným směrem (takže např ve svodu II bude dolů)
- Terciální (komorový, idioventrikulární) rytmus
 - Vzruch vzniká v dalších částech převodního systému, frekvence 30-40 bpm
 - QRS má divný tvar, je širší, protože se v komorách šíří nestandardním směrem

2) Srdeční rytmus

Srdeční rytmus se určuje podle zdroje akčních potenciálů, které vedou k **depolarizaci komor**

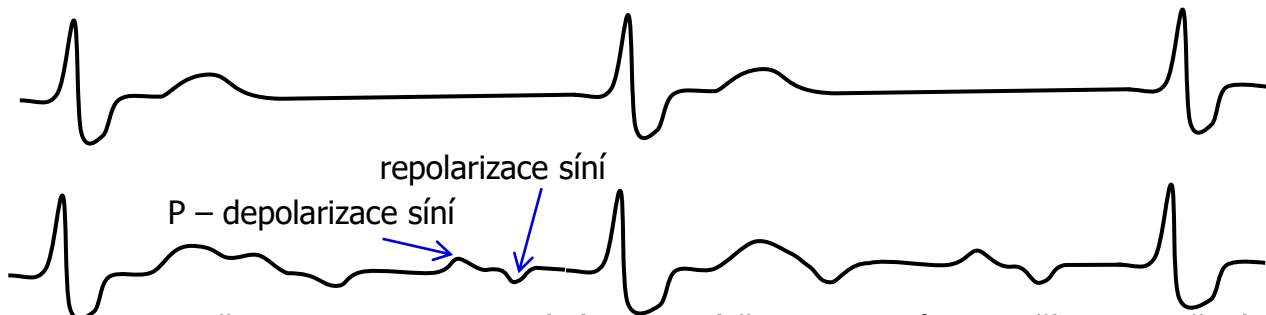
Sinusový rytmus – před každým QRS je přítomna vlna P – vzruch začíná v SA uzlu, ne na něj navázaná depolarizace komor



Junkční rytmus – nejsou přítomné normální vlny P před QRS – vzruch začíná v AV uzlu nebo Hisově svazku, nízká srdeční frekvence, ale normální QRS (v komoře se vzruch šíří normálně)



Terciální (komorový) rytmus – nejsou přítomné vlny normální P vázané na QRS, vzruch začíná někde v komorách – deformované QRS, hodně nízká srdeční frekvence, například AV blok III. stupně



AV blok III. stupně – komory si jedou terciální rytmus, síně si jedou svůj rychlejší rytmus určený SA uzlem, který se ale nepřevádí do komor

3) Srdeční frekvence

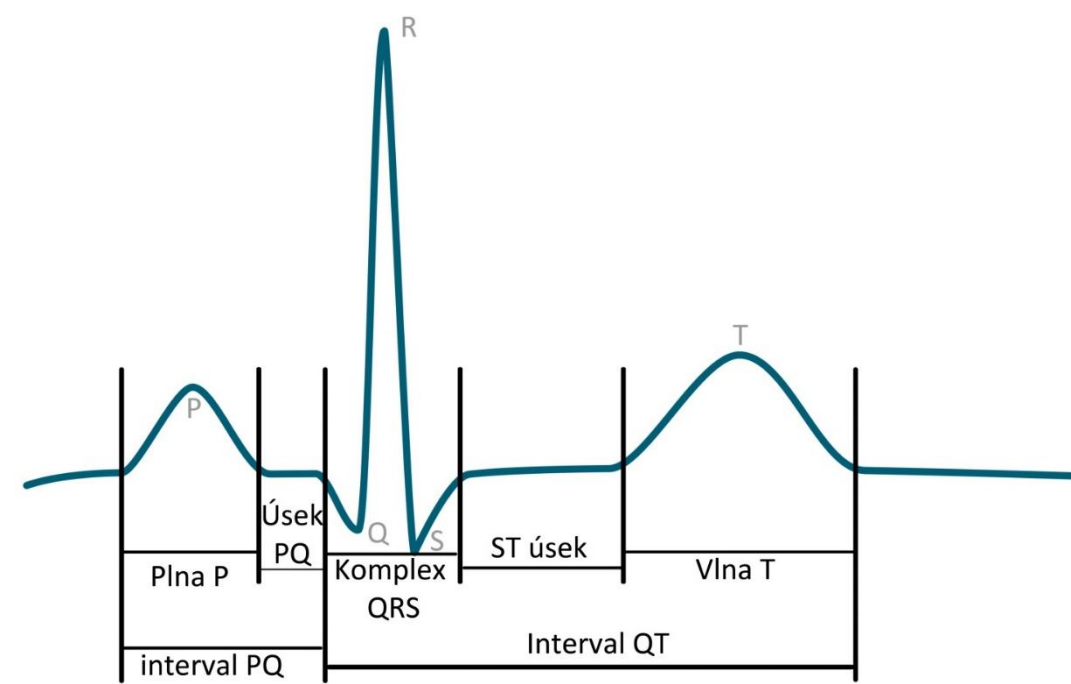
- Frekvence stahu komor (protože ta určuje srdeční výdej)
na EKG – frekvence depolarizací komor
- HR (heart rate) = 1 / RR (jednotky bpm: beat per minute)
- Fyziologická: 60 – 90 bpm v klidu
maximální fyziologická cca 220-věk (pokud máte 250, něco je asi zle)

- Tachykardie: > 90 bpm v klidu
 - Může být sinusová (vyšší aktivita sympatiku, léky, ...)
 - Tachyarytmie: rytmus není sinusový
 - Pokud je > cca 200 u pacienta, rytmus s největší pravděpodobností sinusový nebude (záleží na kontextu)
- Bradykardie: < 60 bpm
 - Může být sinusová (vyšší aktivita parasympatiku, sportovní bradykardie - fyziologická)
 - Pokud je < 50 bpm, rytmus pravděpodobně sinusový nebude (junkční, komorový)

4) Vlny, kmity, intervaly

EKG (II svod):

- **P**: depolarizace síní
- **Úsek PQ**: síně jsou depolarizované, komory se ještě nezačaly depolarizovat
- **Q**: první negativní kmit QRS komplexu (depolarizace komorové)
- **R**: první pozitivní kmit QRS komplexu (depolarizace srdečního hrotu)
- **S**: negativní kmit následující po R (depolarizace bazální části levé kmory)
- **Úsek ST**: komory jsou depolarizované a ještě se nezačaly repolarizovat
- **P**: repolarizace komor



Delší úseky závisí na délce RR intervalu, pro porovnání třeba normalizovat (Bazetova formule)

$$\text{Bazetova rovnice: } QTc = \frac{QT}{\sqrt{RR}}$$

4) Vlny, kmity, intervaly

Název	Umístění a popis	Fyziologické pozadí	Norma
Vlna P	První kulovitá vlna (Negativní i pozitivní)	Depolarizace síní	80 ms
Interval PQ (PR)	Interval od počátku vlny P po počátek kmitu Q (nebo i R pokud není přítomna Q)	Doba od aktivace SA uzlu po aktivaci Purkyňových vláken	120-200 ms
Úsek PQ (PR)	Konec vlny P do začátku Q (nebo R nebo pokud není Q kmit přítomen)	Kompletní depolarizace síní, převod z AV uzlu na komory	50-120 ms
Kmit Q	První odklon od osy dolů	Depolarizaci septa a papilárních svalů.	-
Komplex QRS	Začátek kmitu R ,kmit R až konec kmitu S	Depolarizaci komor	80-100ms
Kmit R	Výchylka směrem nahoru bez ohledu nato, zda jí předchází či nepředchází kmit Q	Depolarizace komor	-
Kmit S	Odklon od izolinie směrem dolů, následující vlnu R, nezávisle na tom, zda jí předchází nebo nepředchází vlna Q.	Šíření vzruchu na komory	-
Úsek ST	Interval izoelektrické linie mezi koncem QRS komplexu a začátkem vlny T	Kompletní depolarizace komor	80-120 ms
Interval QT	Začíná kmitem Q (nebo R pokud Q není přítomno) a končí koncem vlny T	Elektrická systola	< 420ms
Vlna T	Druhá kulovitá vlna (negativní i pozitivní)	Repolarizace komor	160 ms

4) vlny, kmity

Vlna P:

- Je přítomná?
- Je pozitivní/negativní (nahoru/dolu), jednovrcholová/vícevrcholová, silná(>0,25mV)/normální/slabá?

QRS:


- Q: první negativní kmit
- R: první pozitivní kmit
- S: negativní kmit, kterému předchází pozitivní kmit
 - Malý kmit (pod 0,5 mV) je malým písmenem
 - Velký kmit je velkým písmenem
 - Druhý takový kmit je s čárkou (')

- Vlna T:

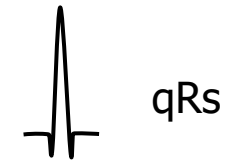
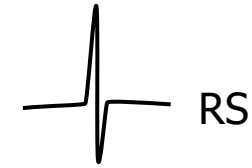
- Je pozitivní/negativní/bipolární?
- Má stejnou polaritu jako nejsilnější výchylka QRS?
- Ano: konkordantní (ok), Ne: diskordantní (patologie)

Bipolární T:

- Preterminálně negativní (-/+)
- Terminálně negativní (+/-)



Příklad popisu QRS:

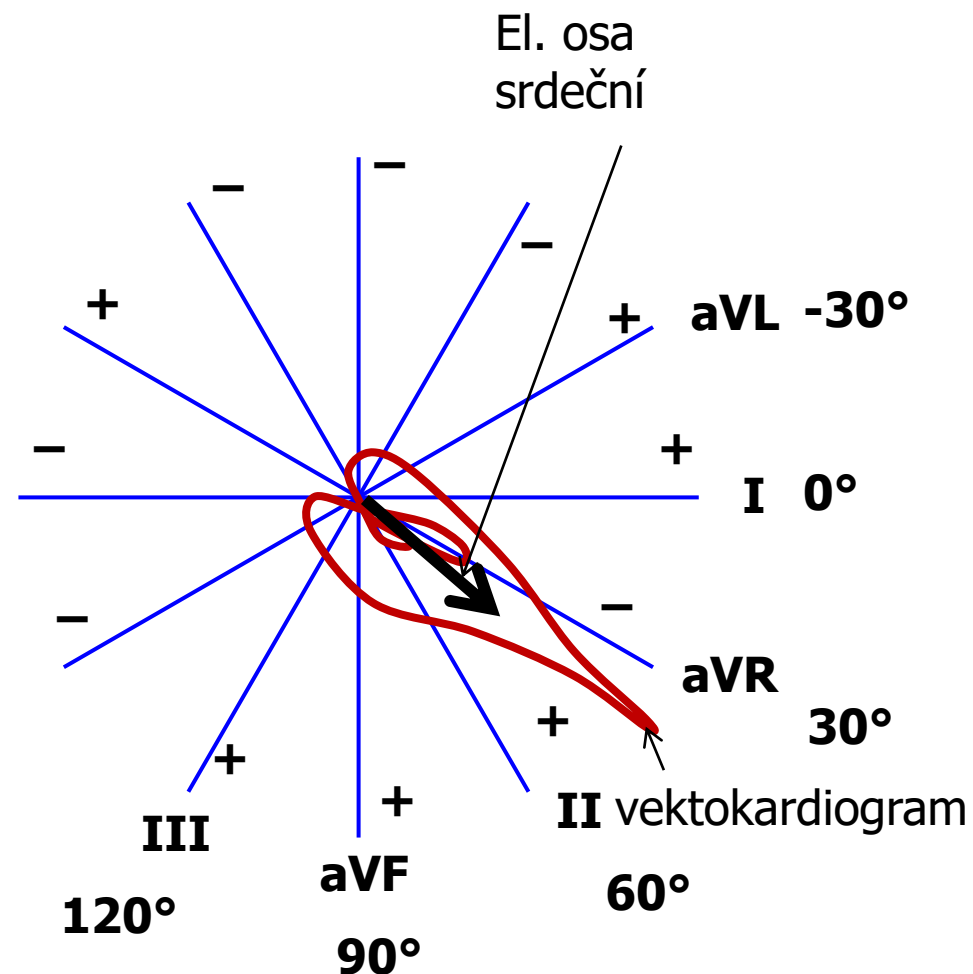


5) Elektrická osa srdeční

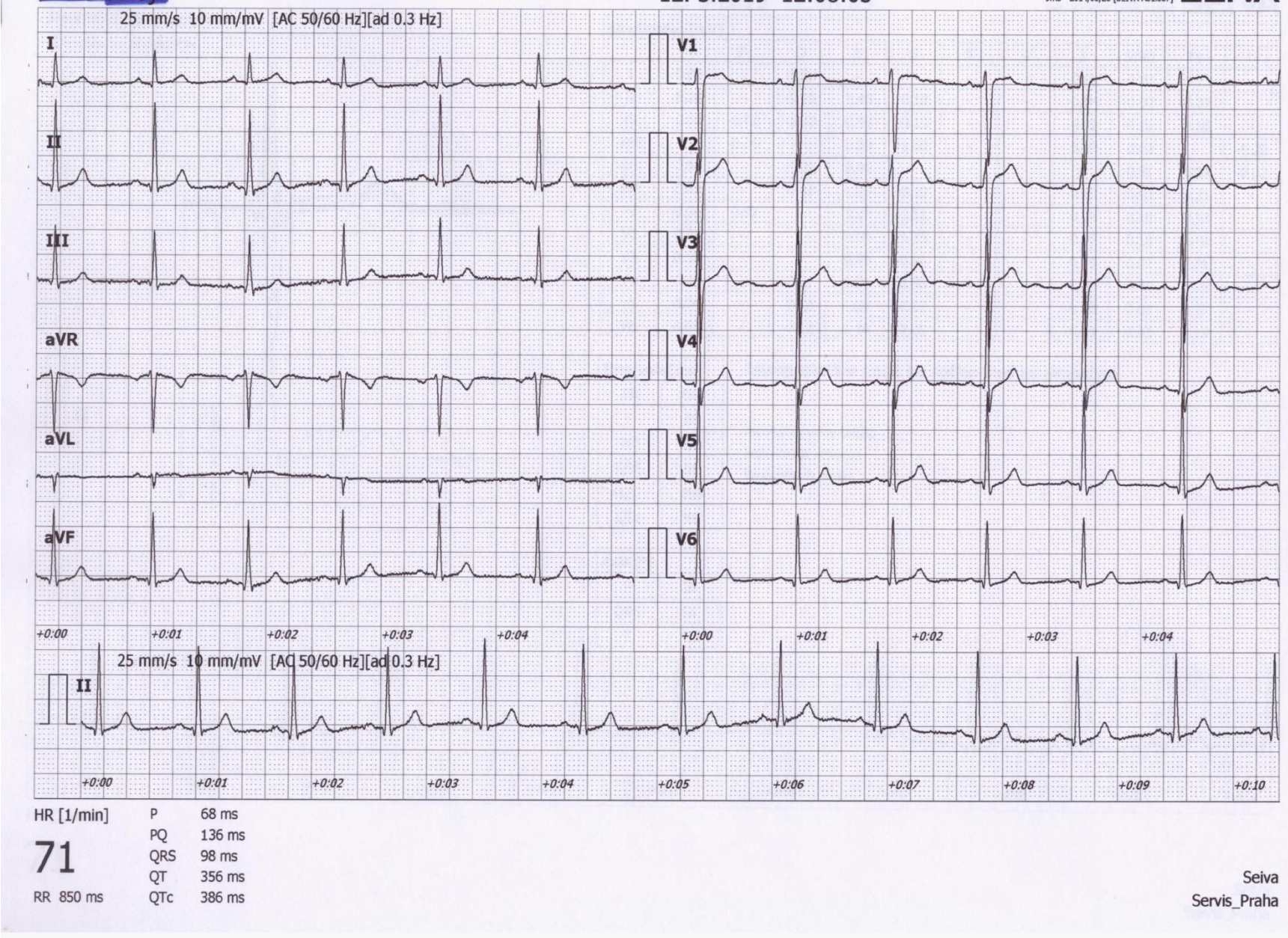
Elektrická osa srdeční: průměrný směr elektrického vektoru srdečního v průběhu depolarizace komor : QRS komplexu

(Ize určit i pro depolarizaci síní: P, nebo repolarizaci komor: T, ale v praktiku budeme řešit jen depolarizaci komor)

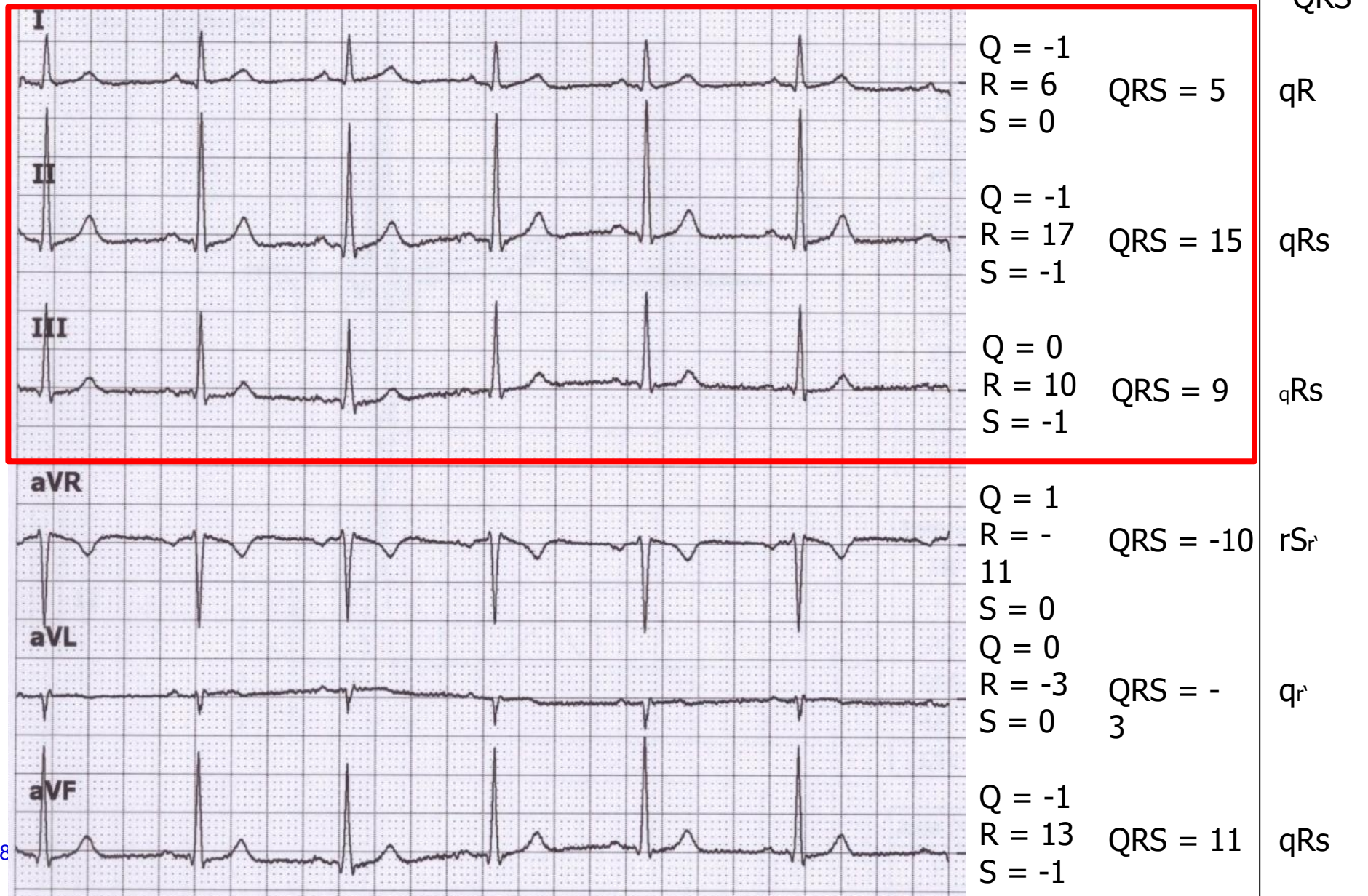
- Srdeční osa fyziologicky směřuje dolu, doleva, dozadu – odkazuje na reálné uložení srdce v hrudníku
 - Zde řešíme pouze frontální rovinu (končetinové svody)
 - Osu k sobě „táhne“ největší hmota depolarizující se svaloviny, tedy hlavně LH. Jakékoliv hypertrofie osu přiklání k sobě. Tkáň po IM naopak.
- Rozmezí fyziologické:
 - Střední typ $0^\circ - 90^\circ$
 - Levý typ $-30^\circ - 0^\circ$
 - Pravý typ $90^\circ - 120^\circ$
- Rozmezí nefyziologické:
 - Deviace doprava: $> 120^\circ$ (např. hypertrofie PK, dextrokardie, blok pravého Tawarova raménka)
 - Deviace doleva: $< -30^\circ$ (např. hypertrofie LK, těhotenství, obezita, blok levého Tawarova raménka)



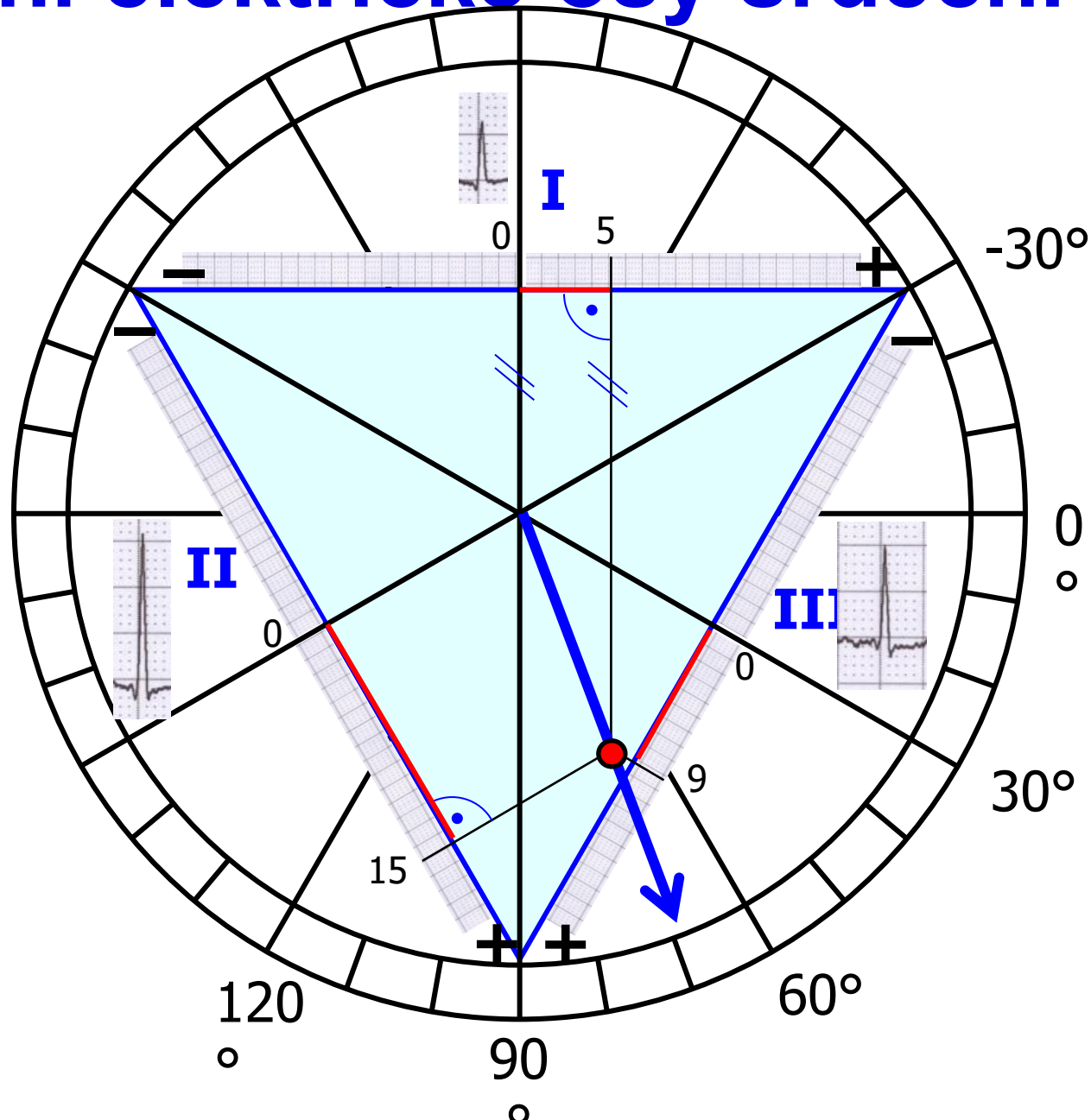
5) Elektrická osa srdeční – jak na ni?



Určení elektrické osy srdeční



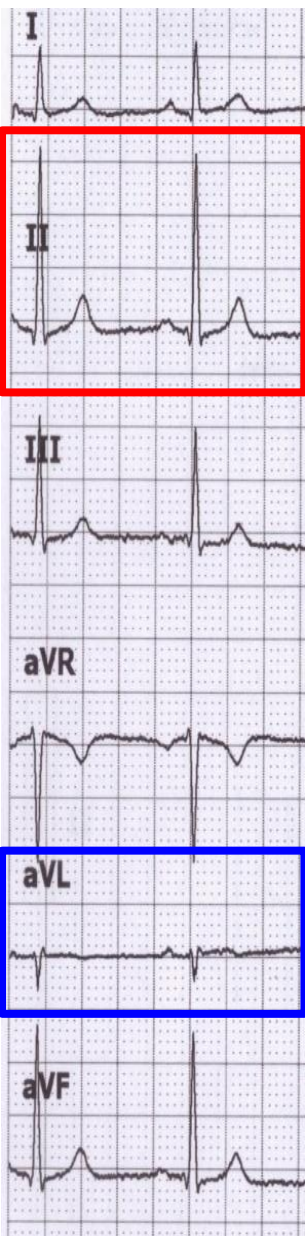
Určení elektrické osy srdeční - praktika



Elektrická osa srdeční pro depolarizaci komor ve frontální rovině je 70°

Elektrická osa metodou „kouknu a vidím“

výchylky součet
QRS QRS



Q = -1
R = 6 QRS = 5
S = 0

Q = -1
R = 17 QRS = 15
S = -1

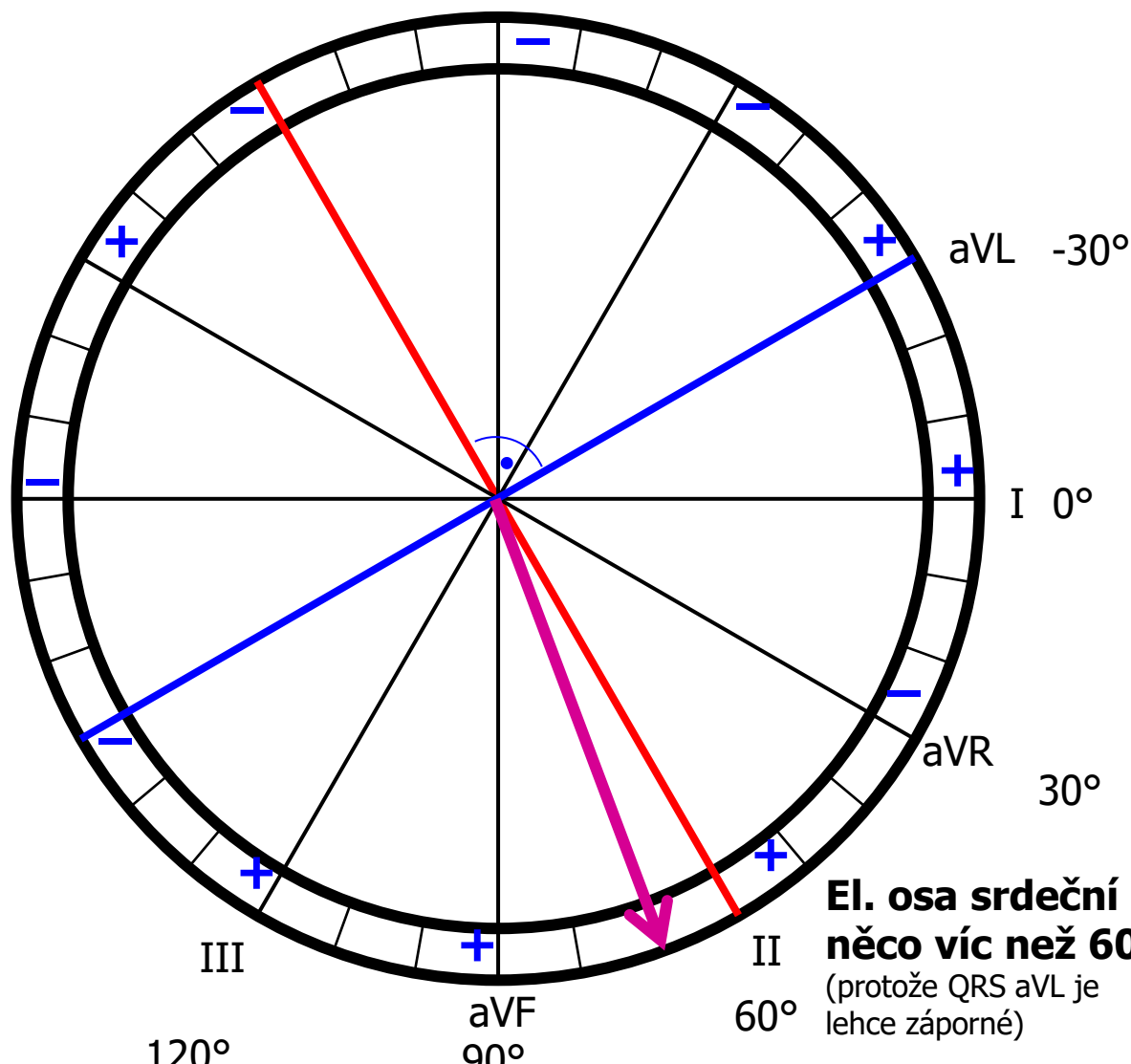
Q = 0
R = 10 QRS = 9
S = -1

Q = 1
R = -11 QRS = -10
S = 0

Q = 0
R = -3 QRS = -3
S = 0

Q = -1
R = 13 QRS = 11
S = -1

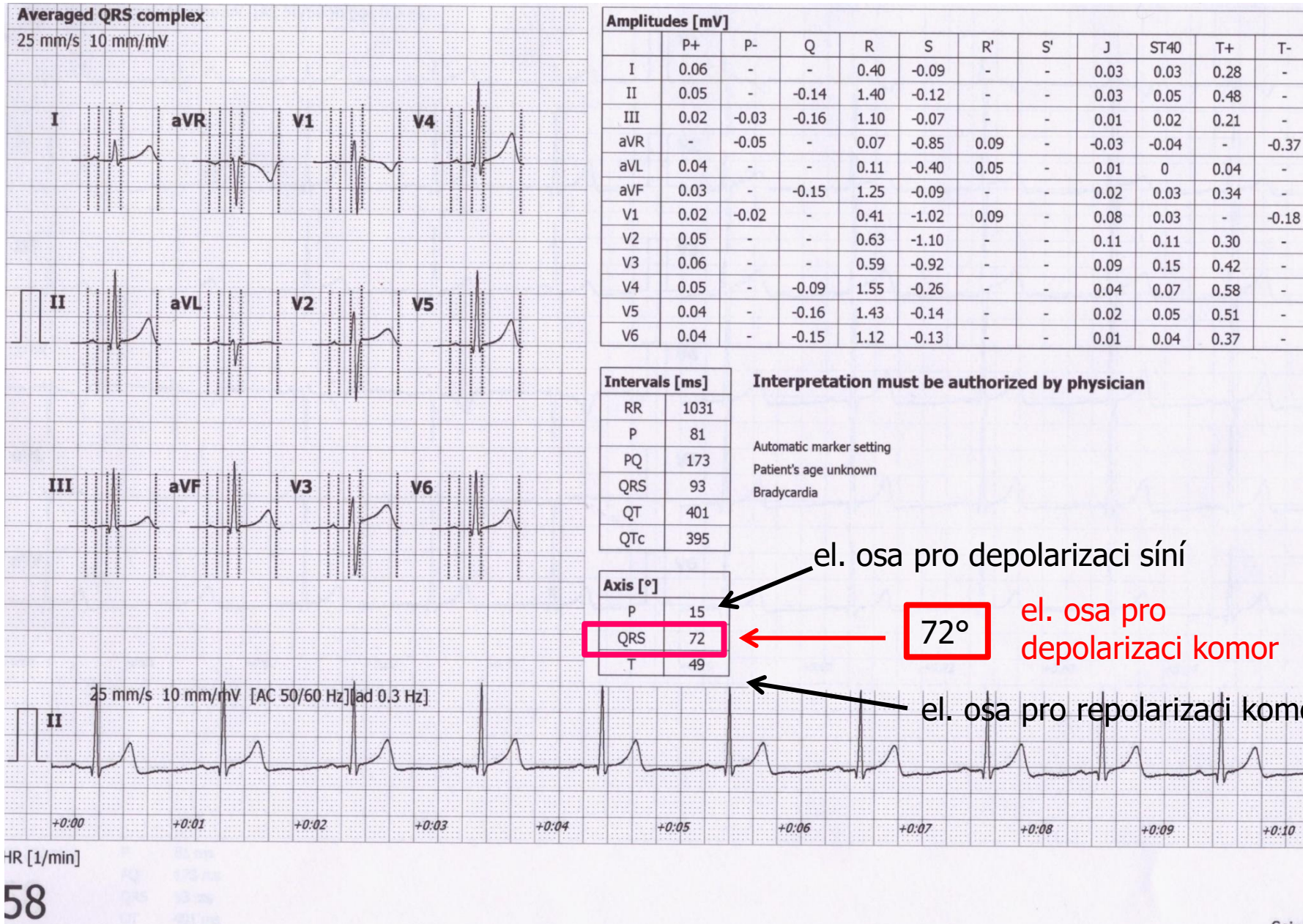
Najděte svod s největším a nejmenším součtem výchylek (jen tak od oka) – tyto svody budou na sebe kolmé. Úhel svodu s největším součtem QRS bude určovat přibližně el. osu srdeční. Nebude to dokonale přesné, ale to v praxi ani není potřeba.



Podívejte se, který svod má nejvýraznější kmity R – ten bude za sebou „táhnout“ osu

El. osa srdeční o něco víc než 60°
(protože QRS aVL je lehce záporné)

Elektrická osa – jak to dopadlo podle počítače?

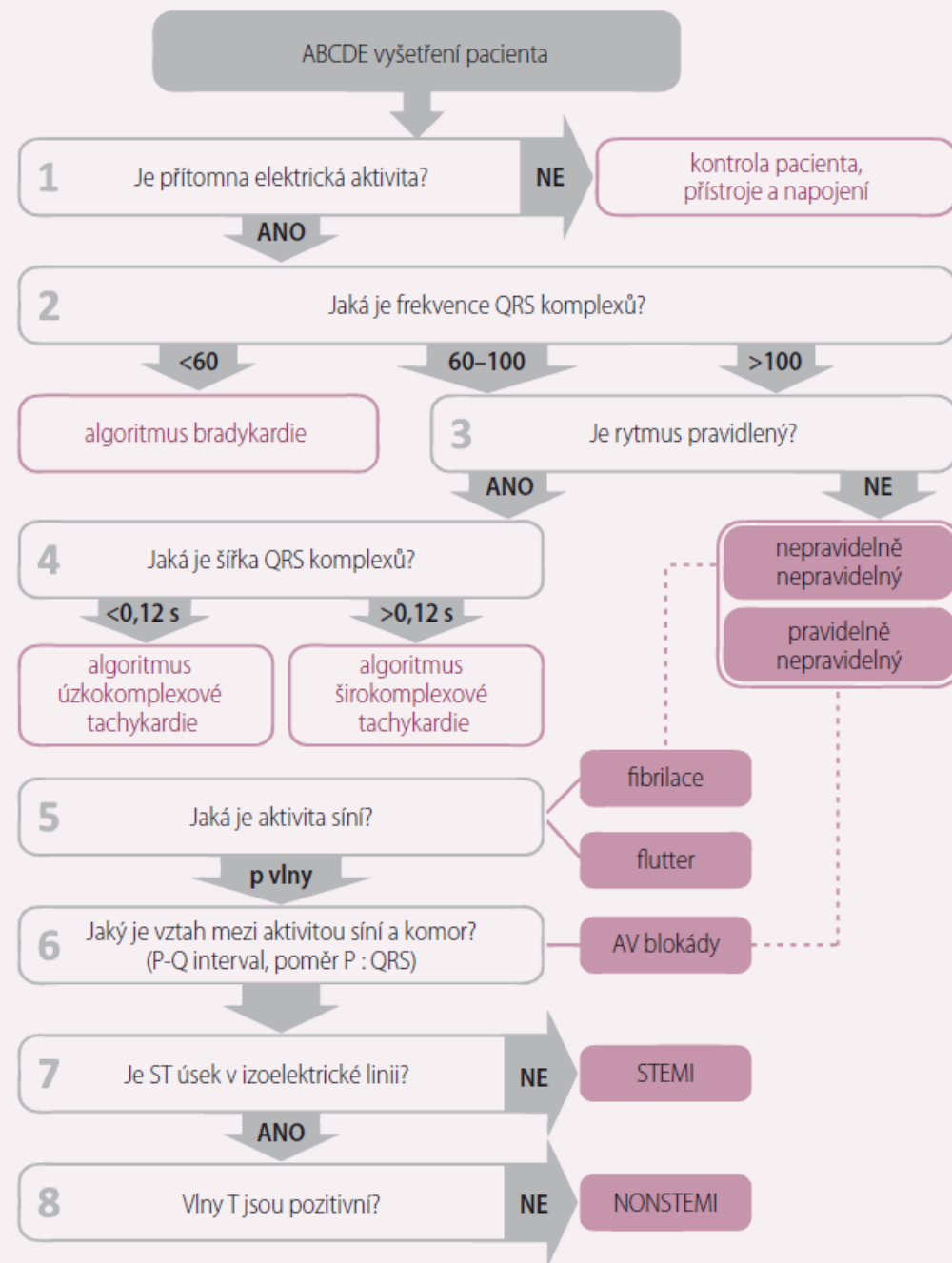


Konec doktorského rozměření EKG...



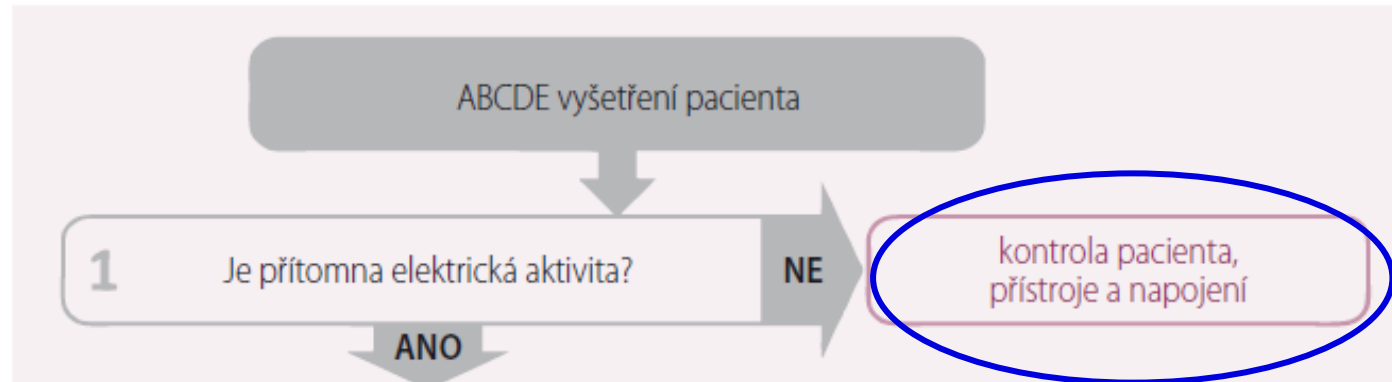
EKG pro NLZP

Doporučuje 9 z 10 záchranářů
(ten desátý spí, protože došla káva)



Vždy je potřeba kromě EKG hodnotit především klinický stav pacienta!

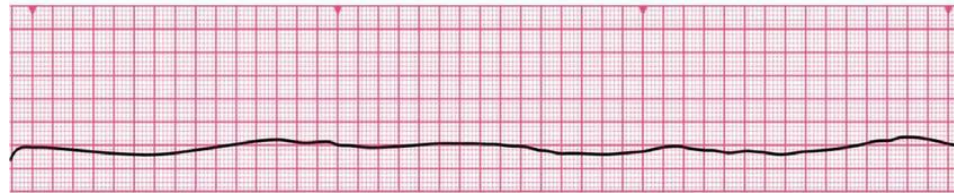
EKG je součástí
ABCDE postupu
vyšetření pacienta

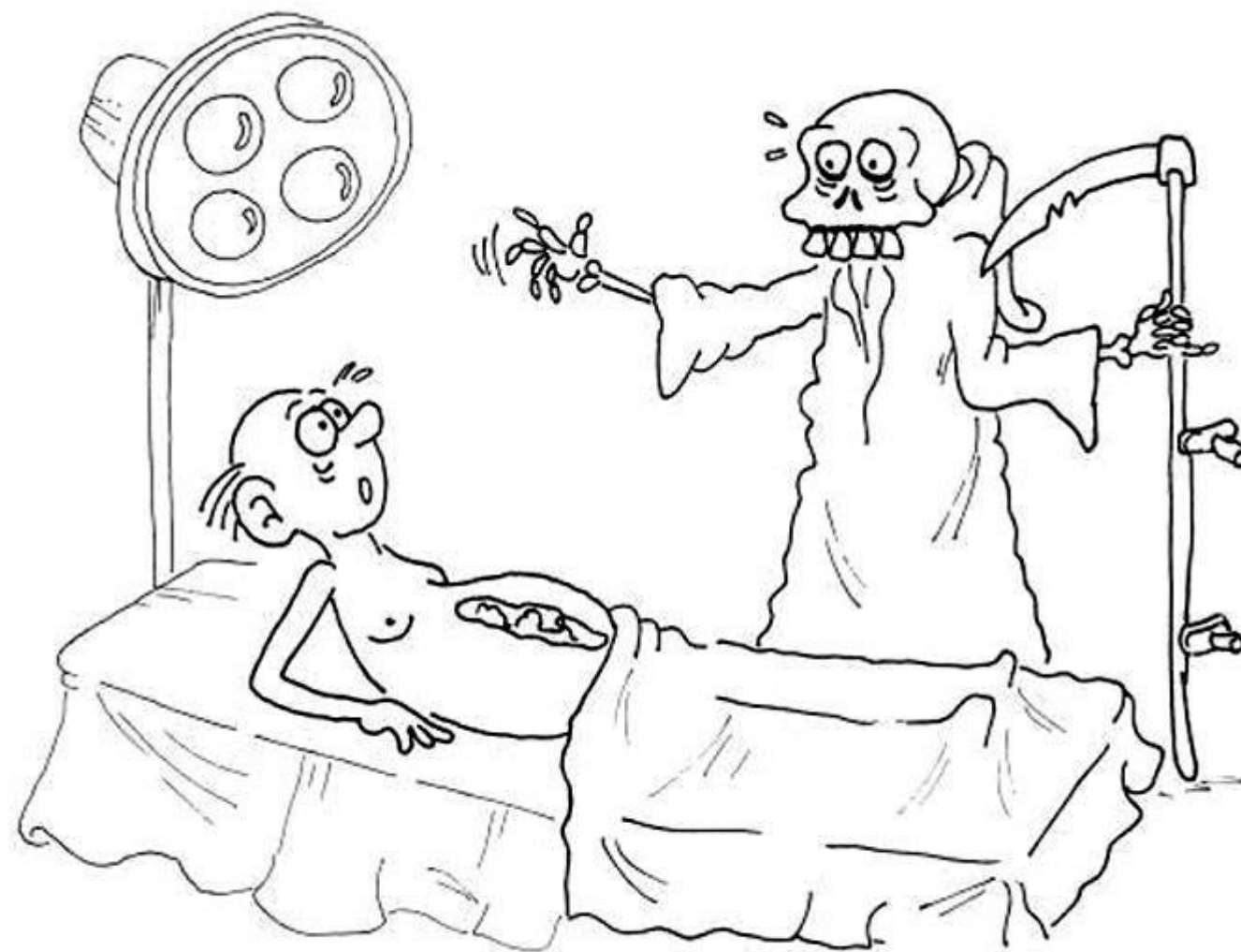

Pokud elektrická aktivita není přítomná...

- 1) nemáš nalepené elektrody
- 2) asystolie

- jasné známky smrti jsou, nezahajujeme KPR
- jasné známky smrti nejsou → resuscitace (KPR, adrenalin)... tento rytmus se nedá defibrilovat



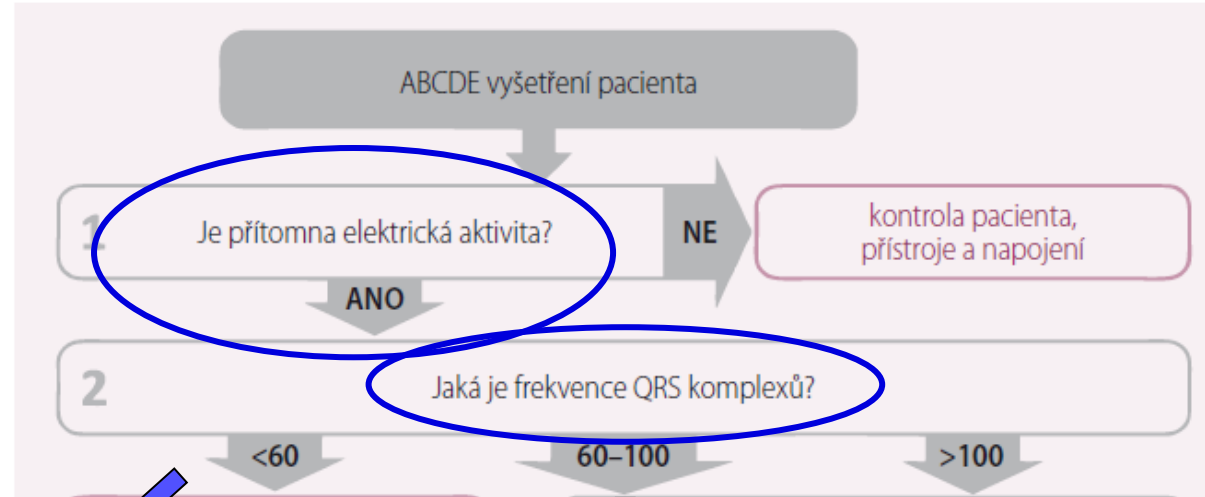


Klídek, já jsem jenom klinická. Na dvě minutky...

K odhadu pomůže milimetrový papír:

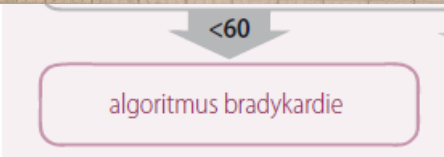
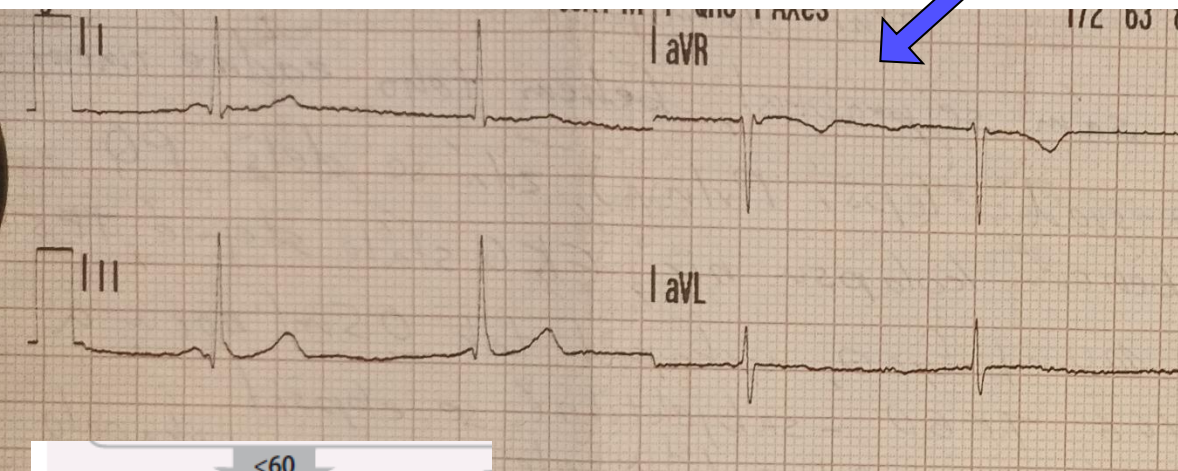
1mm=40 ms, 5 čtverečků = 1s

- Podívejte se, kolik čtverečků je mezi dvěma R kmity
- Fyziologické rozmezí je mezi 5 a 3 čtverečky
 - 5 □ 60/min
 - 3 □ 100/min



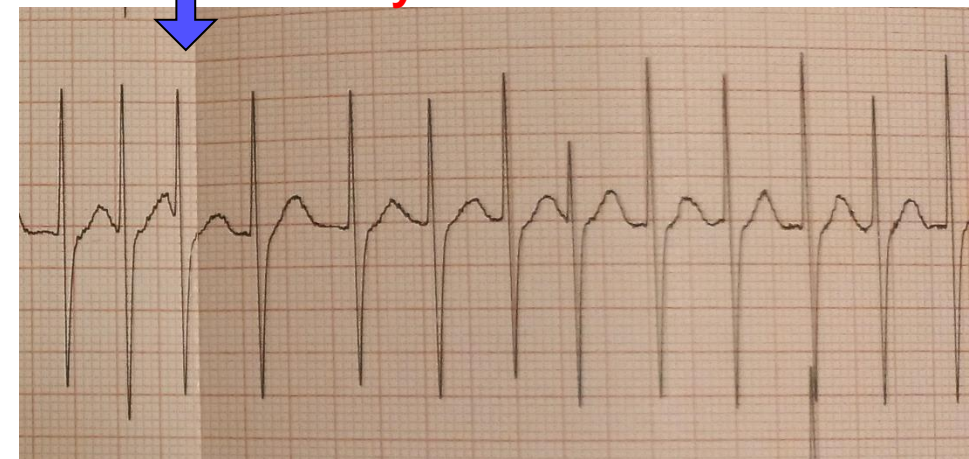
- 10 □ 30/min!!!
- 7 □ 40/min
- 6 □ 50/min
- 5 □ 60/min
- 4 □ 75/min
- 3 □ 100/min
- 2 □ 150/min
- 1,5 □ 200/min
- 1 □ 300/min!!!

Bradykardie



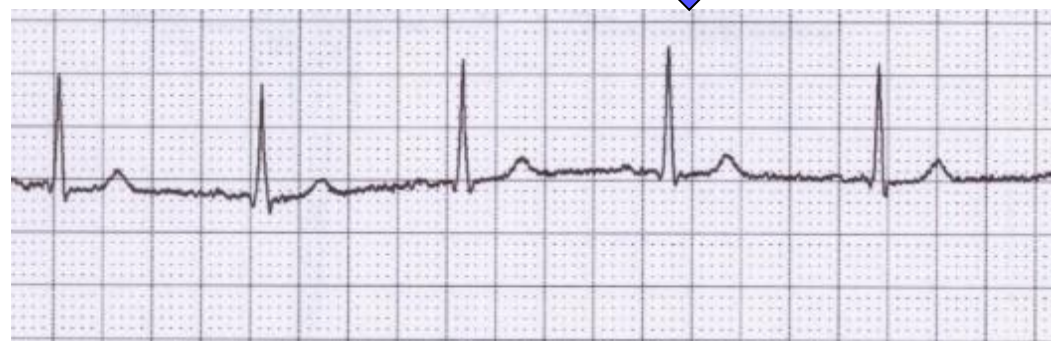Příklad bradykardie: junkční rytmus, úzké QRS, nejsou P

Tachykardie

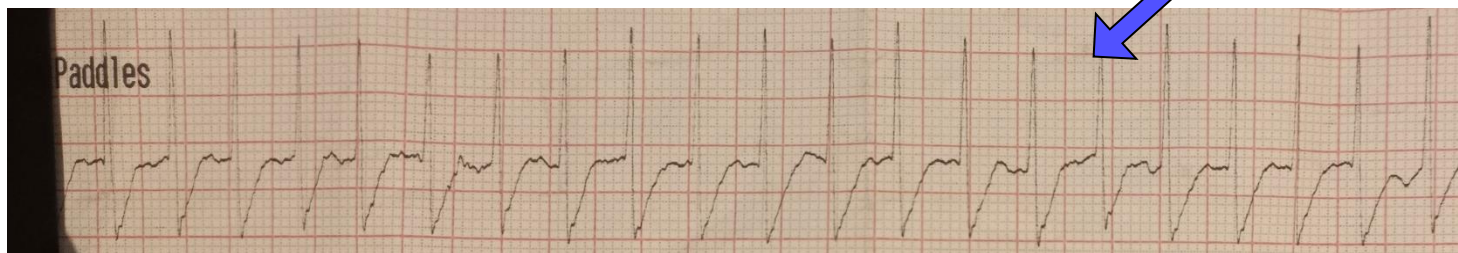
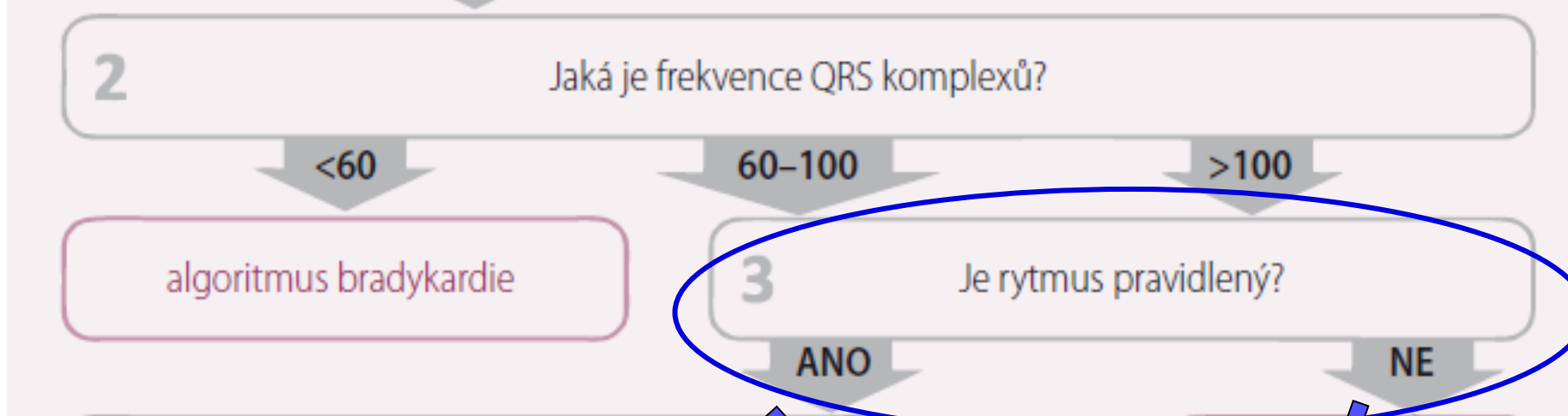


Příklad tachykardie:

Supraventrikulární tachykardie, zdrojem vzruchu je tkáň v síních mimo SA uzel (nejsou P), úzké QRS (vzruch jde komorami normálně)



Normální EKG

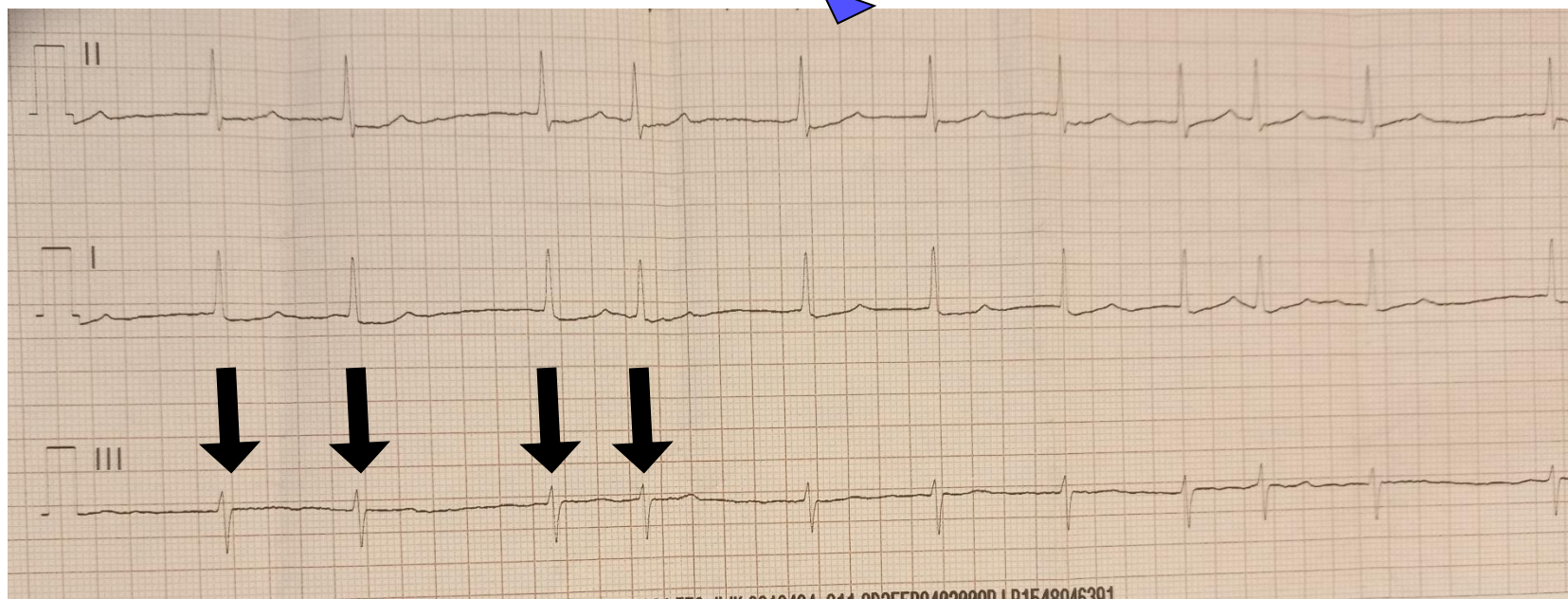


Příklad pravidelné tachykardie:

Supraventrikulární tachykardie (SVT) –
vzruch vzniká v síních o vysoké
frekvenci, komorami se šíří normálně
(úzké QRS), pravidelný rytmus

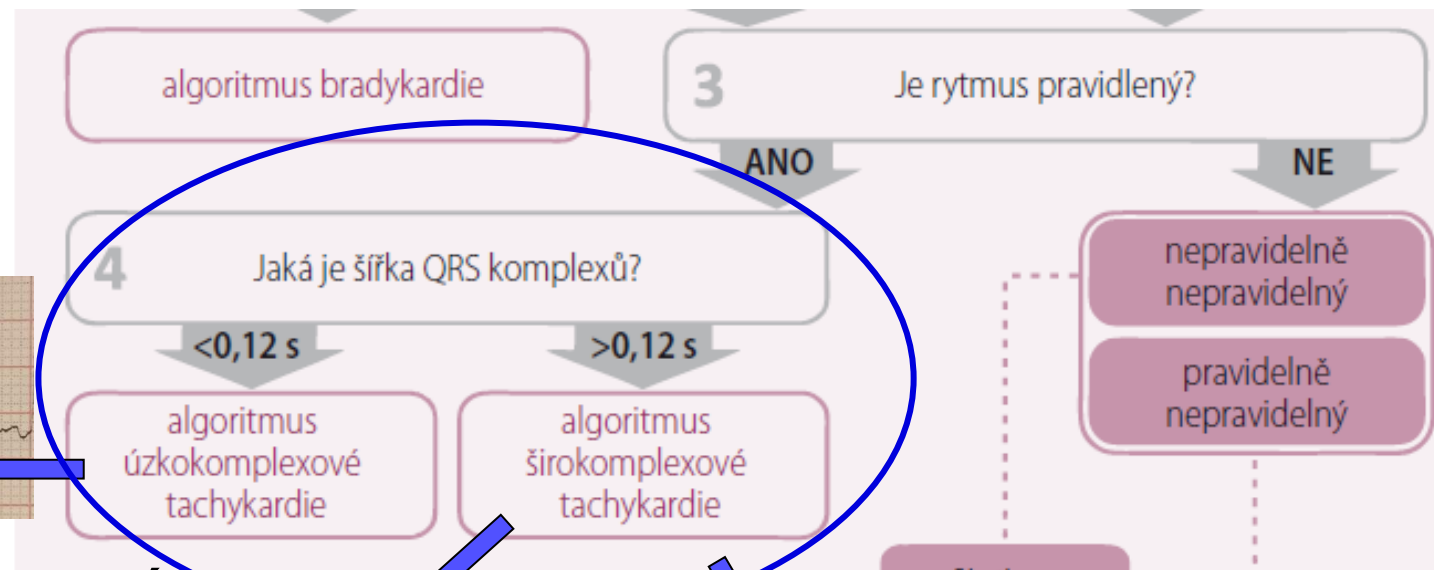
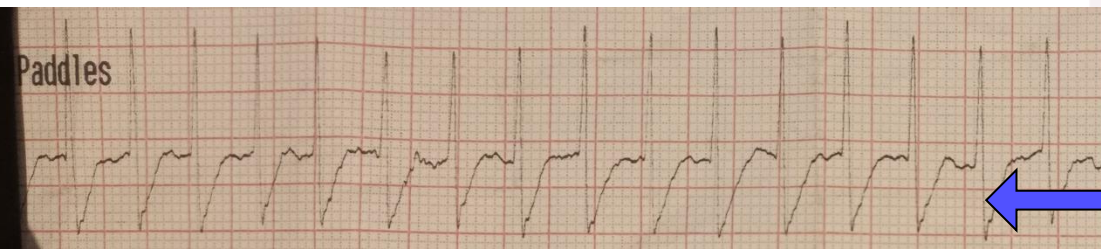
Komory se nestíhají plnit, klesá srdeční výdej a
krevní tlak, srce se vyčerpává, je to akutní stav,
který je třeba hned řešit

(pacientka byla na defibrilačních elektrodách (paddles),
protože hrozí přechod do horšího rytmu, byl podán
adenosin (nepomohlo) a pak amiodaron)

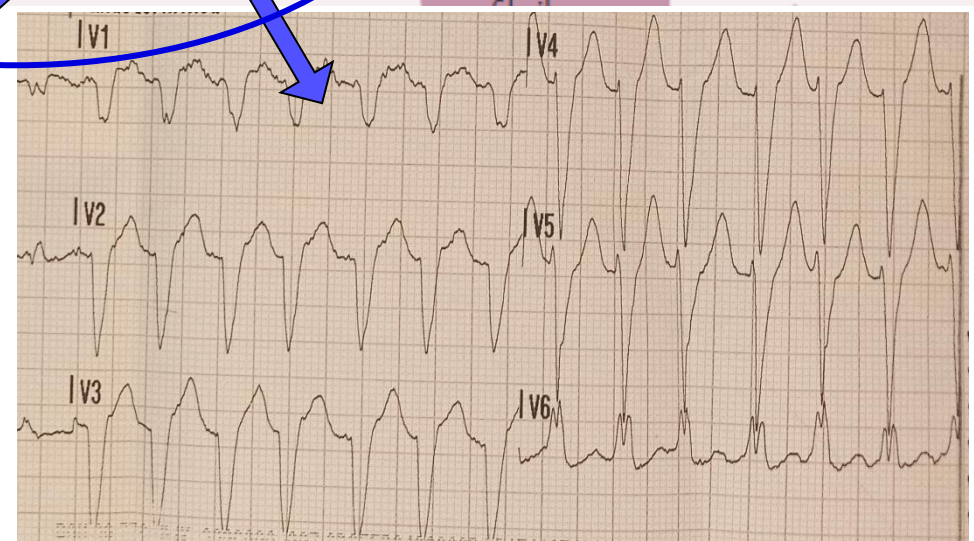
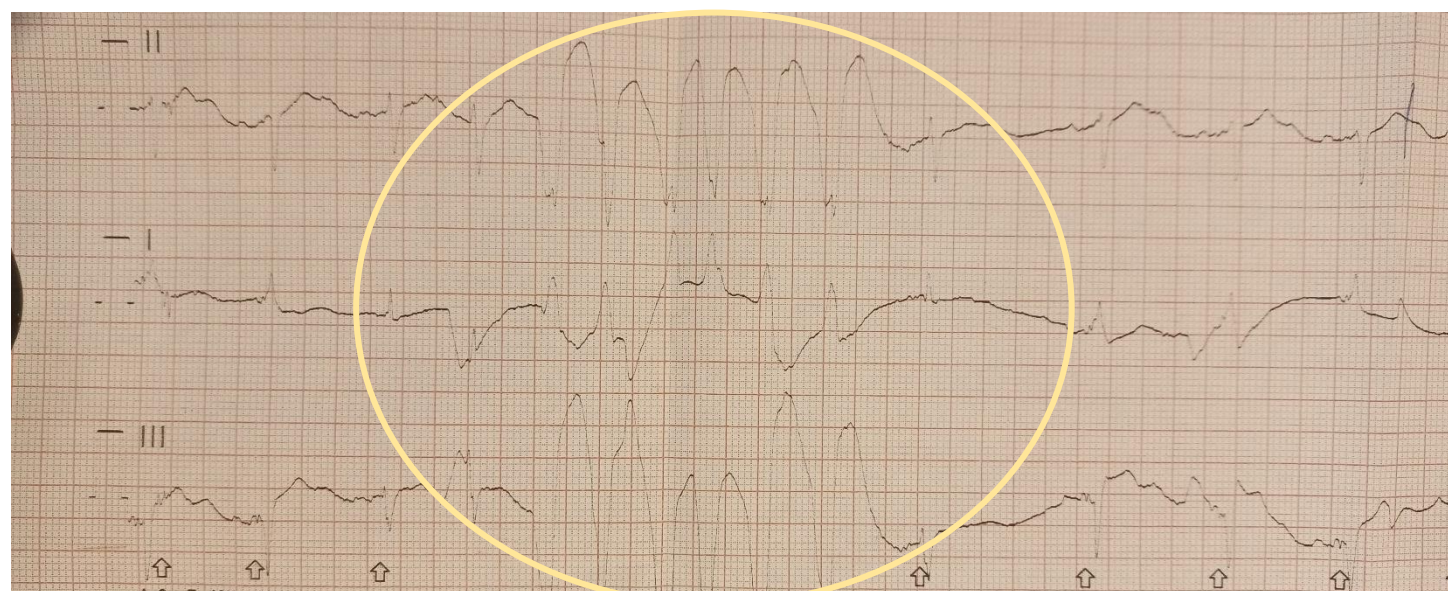


**Příklad nepravidelného
rytmu: Fibrilace síní (FIS) –**
úzké QRS (vzruch se v komorách
šíří normálně), nepravidelný
rytmus (síně fibrilují), nejsou P

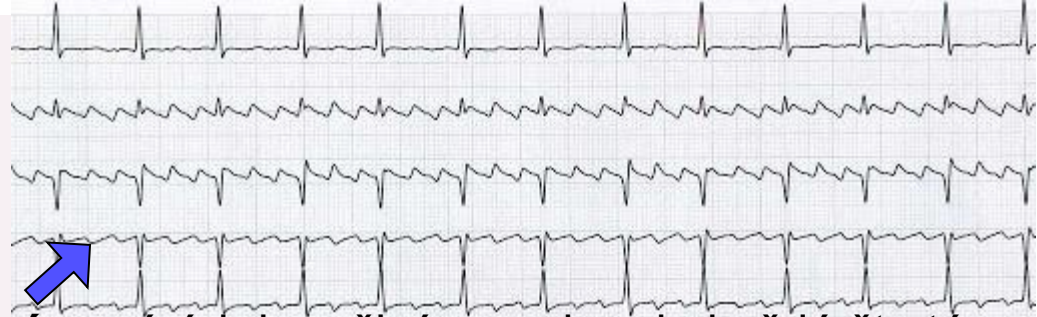
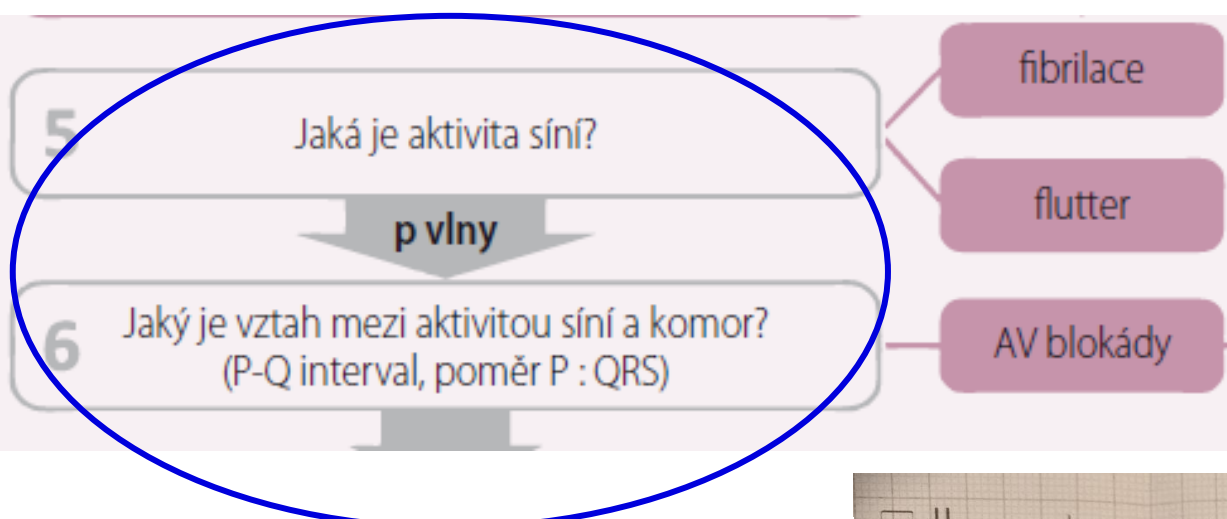
Supraventrikulární tachykardie – vzruch vzniká v síních o vysoké frekvenci, komorami se šíří normálně (úzké QRS), pravidelný rytmus, hypotenze, akutní stav



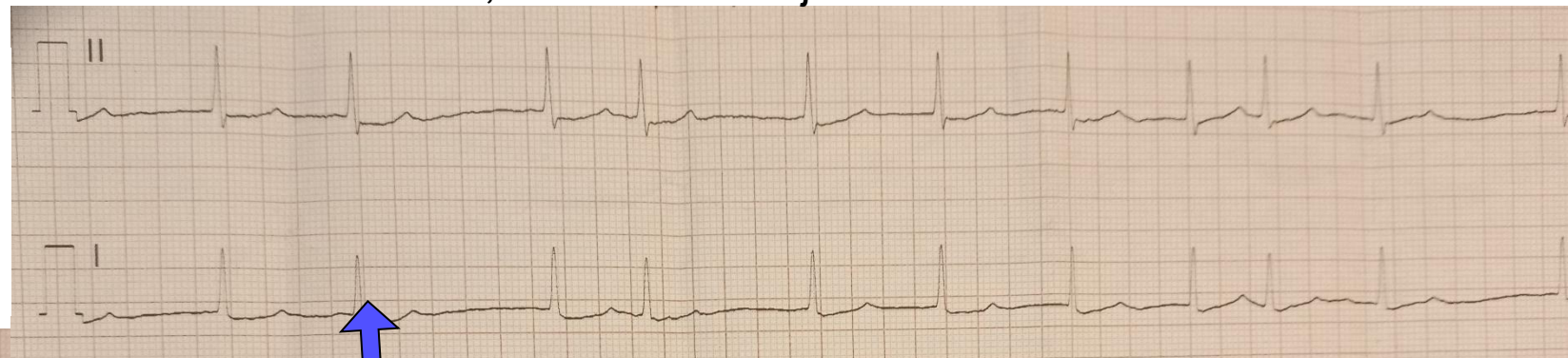
Stimulovaný rytmus (šipky) se záchvaty **komorové tachykardie** (široké QRS - vzruch vzniká v komorách a šíří se nestandardně, nejspíš krouživý vzruch) – **nebezpečné, hrozí v přechod do fibrilace komor**



Příklad širokomplexové tachykardie: možný důsledek hypokalémie

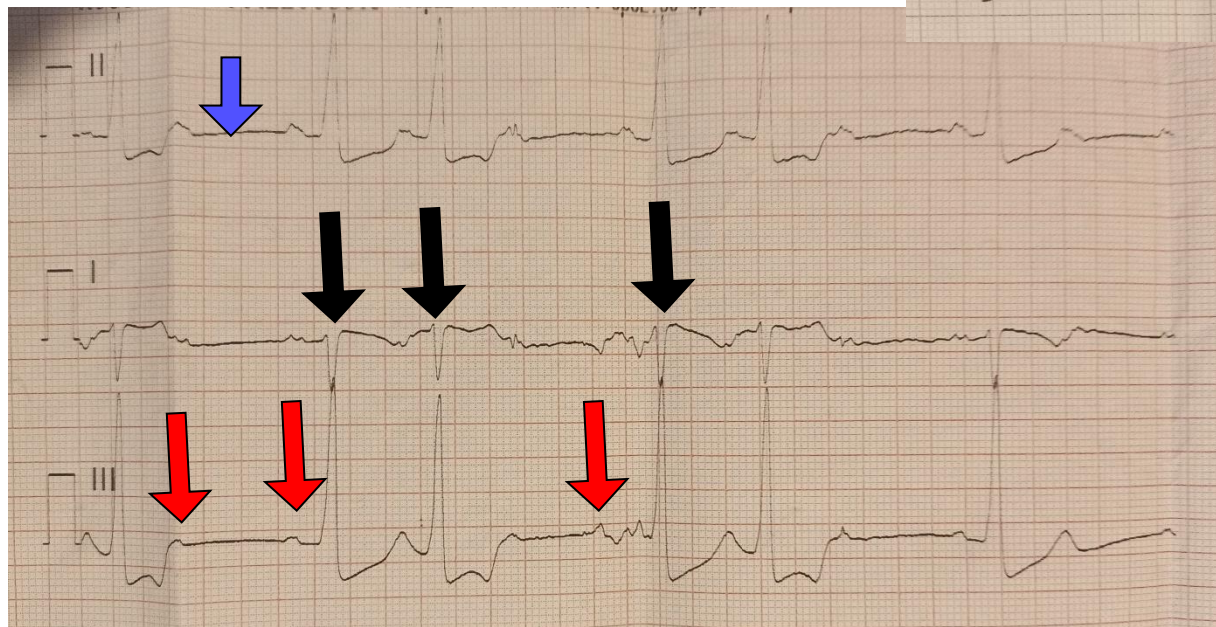



Flutter síní – v síních krouživý vzruch, zde každé čtvrté kolečko se přenese na komory, pravidelný rytmus, úzké QRS, dobře se vertuje



Fibrilace síní – síně fibrilují (nejsou P), komory se stahují nepravidelně (vzruch přechází z komor na síně náhodně), ale QRS je úzké (vzruch se šíří v komorách normálně), frekvence může být normální (obrázek) nebo může být tachykardie
Tento stav není akutní, dá se s tím žít, i když to dlouhodobě poškozuje srdce. Čerstvá FIS se dá řešit kardioverzí. Vždy je třeba nasadit antikoagulační terapii, hrozí vznik trombu a jeho vmetení kamkoliv (riziko CMP)

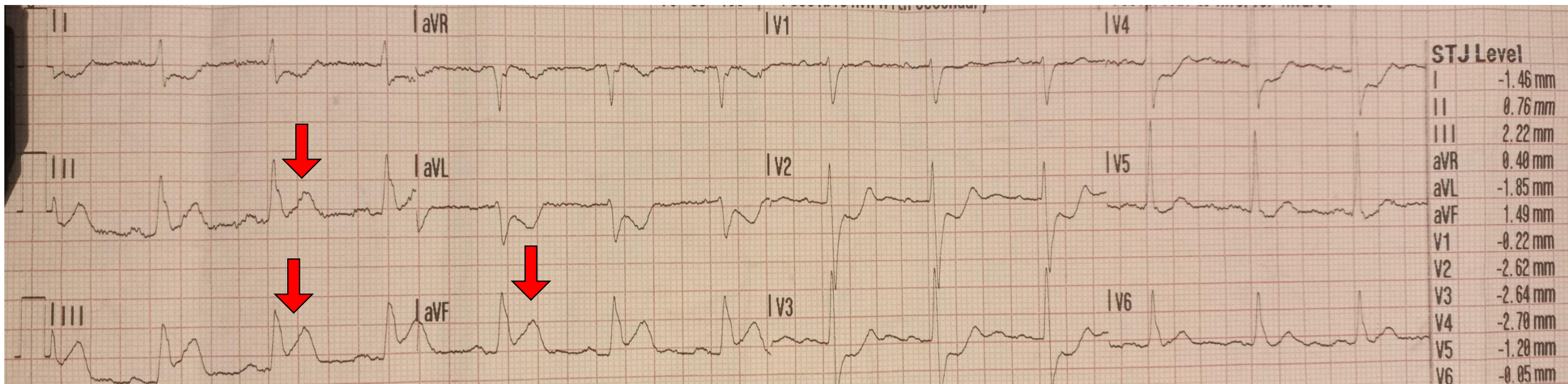
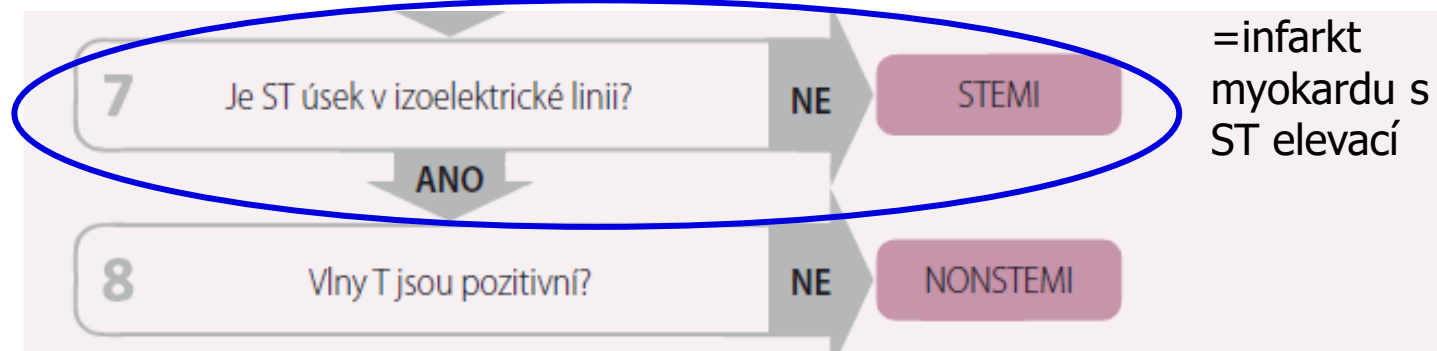
AV blok III stupně – komory (QRS široké – komorový rytmus, černě) a síně (P vlny, červeně) spolu nekomunikují, každý si jede svůj rytmus, frekvence komor pomalá, hypotenze, riziko zástavy





- ST elevace v II, III, aVF
- ST deprese ve V2, V3, V4

→ **Infarkt myokardu spodní stěny**



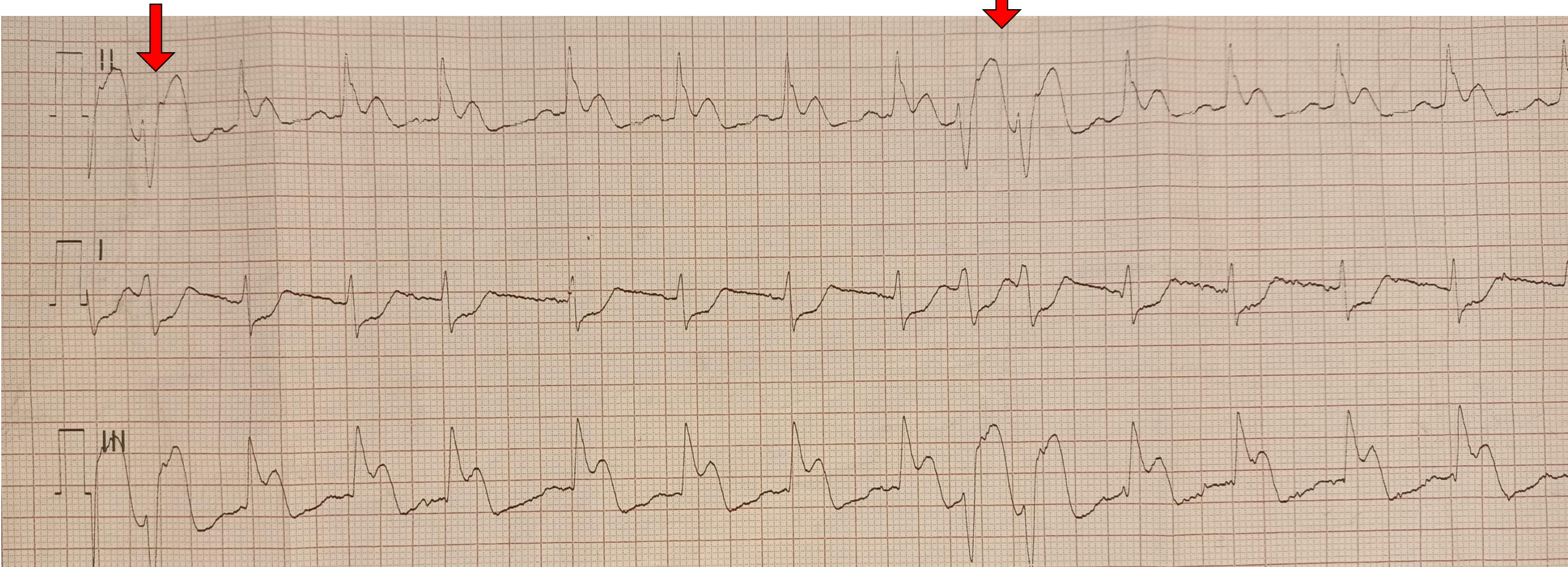
- Pacient opocný, dušnost, bolesti na hrudi 2 hodiny, bez úlevy,...
- Po konzultaci s kardiologem podán heparin (trombolýza), kardegic (ASA - antiagregace), sufentanyl (zklidňuje, tlumí bolest, snižuje dušnost a nároky srdce na O₂)

I BOČNÍ STĚNA	AVR Kardioblog kardiologie.blogspot.cz	V1 SEPTUM	V4 PŘEDNÍ STĚNA
II SPODNÍ STĚNA	AVL BOČNÍ STĚNA	V2 SEPTUM	V5 BOČNÍ STĚNA
III SPODNÍ STĚNA	AVF SPODNÍ STĚNA	V3 PŘEDNÍ STĚNA	V6 BOČNÍ STĚNA

Pacient s AIM infarktem během převozu

- **Vždy je třeba mít nalepené multifunkční elektrody (komba)!**
- Srdce s AIM může přejít do fibrilace komor. Můžeme tak rychle defibrilovat.

Komorové extrasystoly, představují zvýšené riziko přechodu do fibrilace

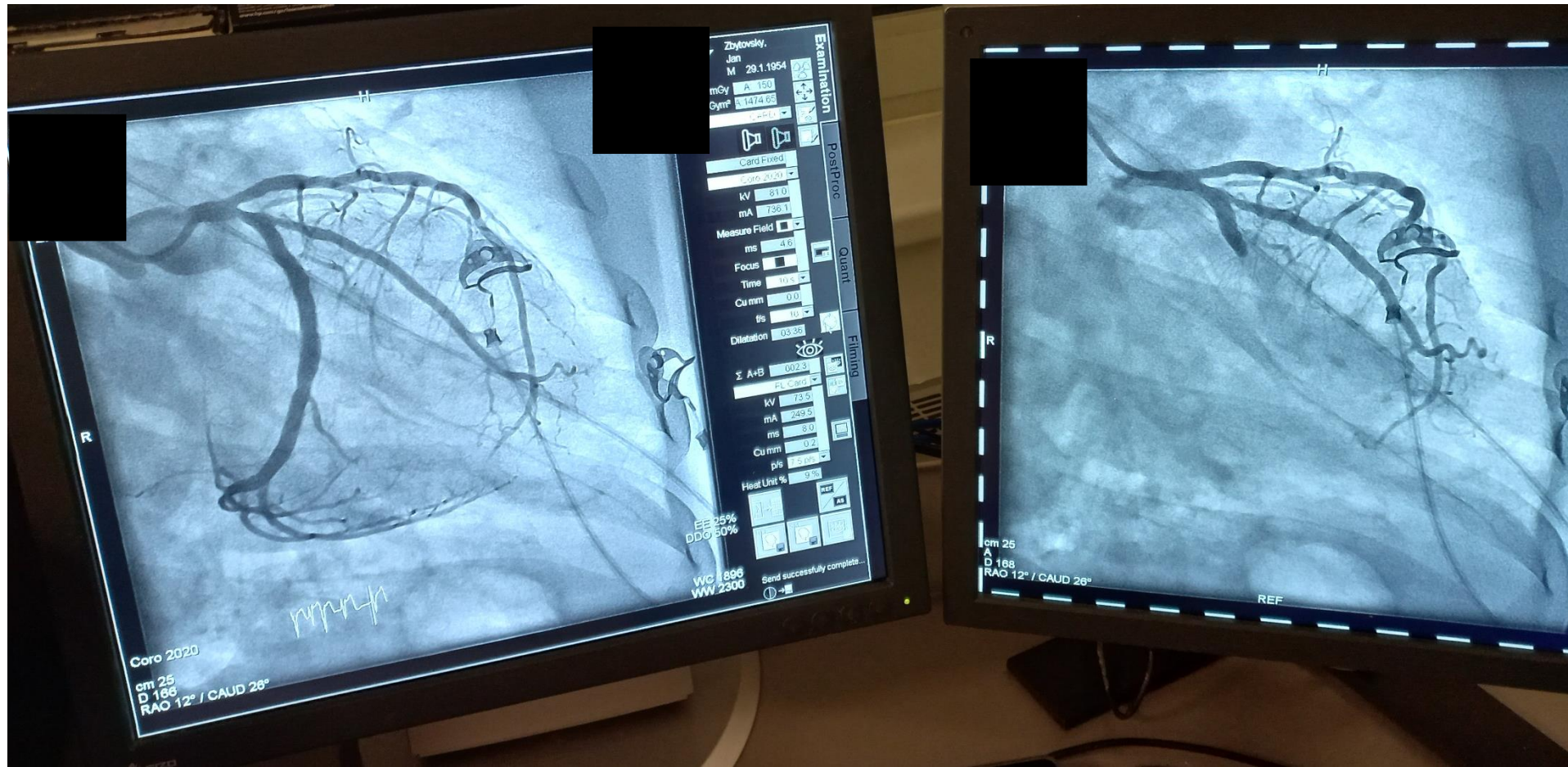




Po stentu

Měl ho tam!

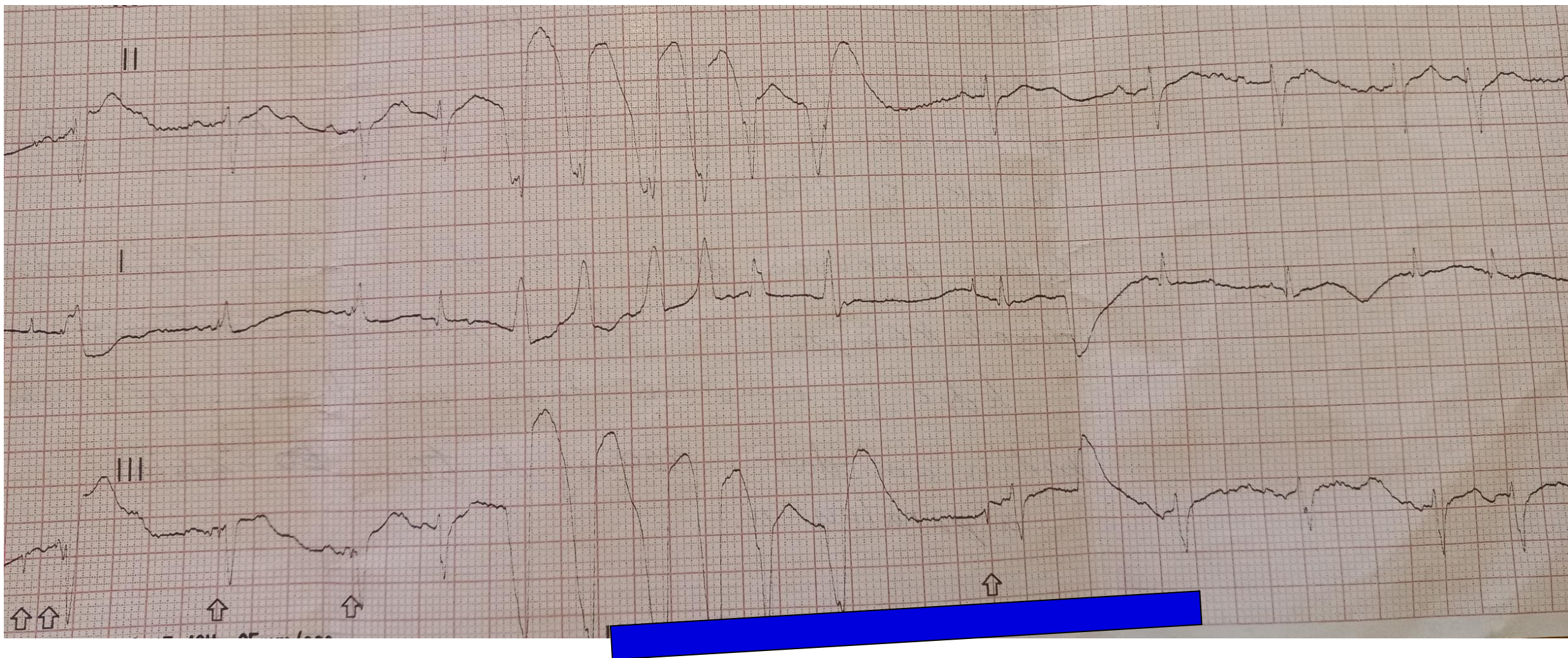
Před stentem



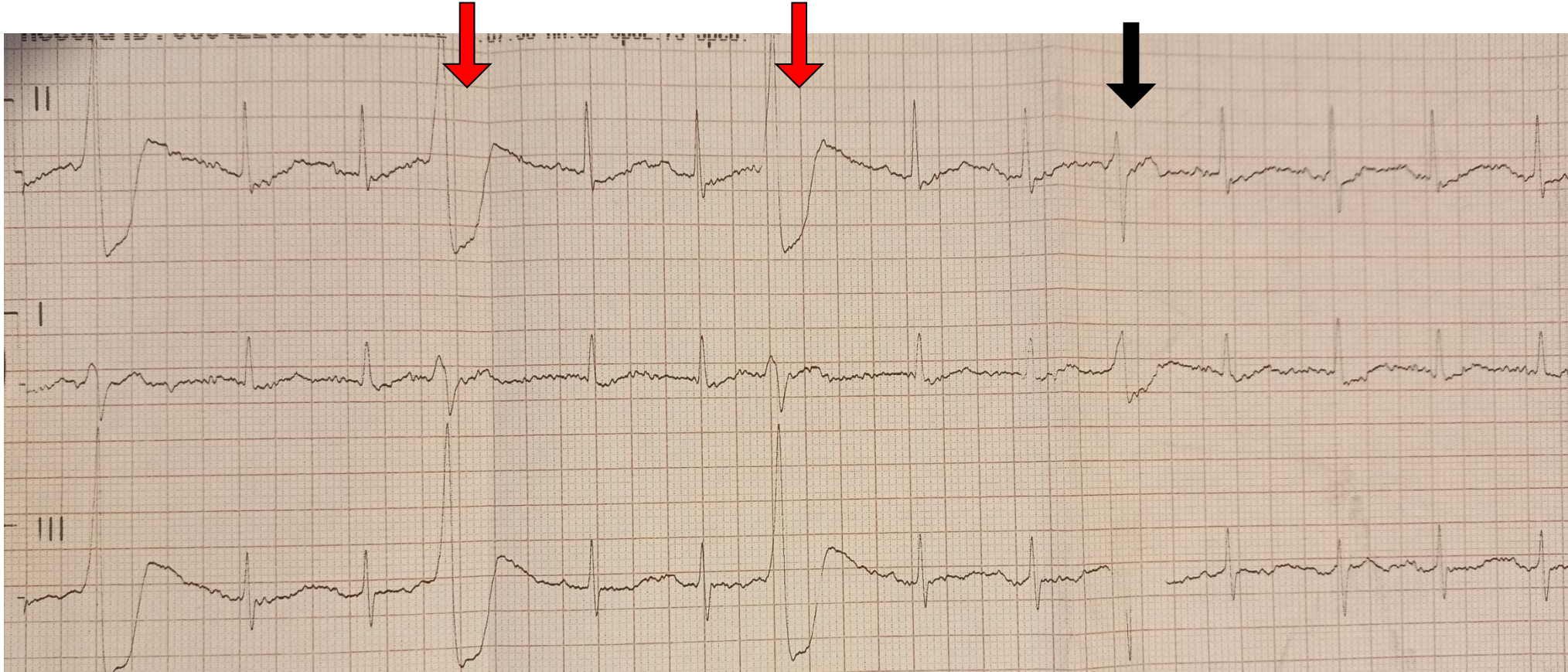
Léčba STEMI začíná v sanitce!



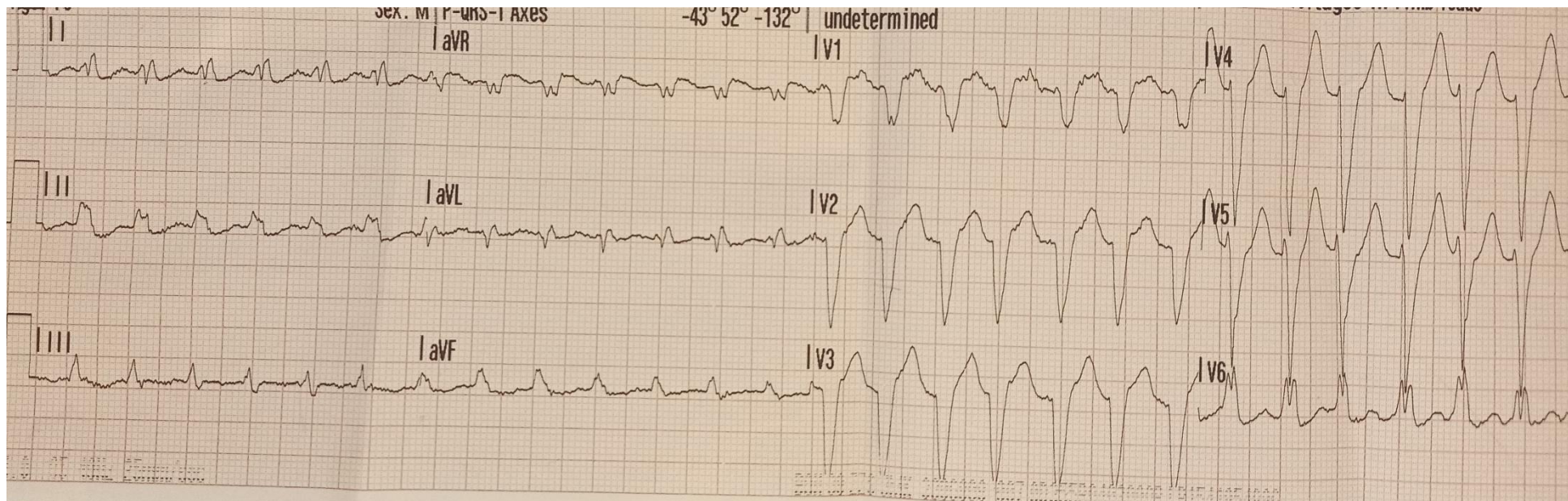
- Stimulovaný rytmus (šipečky), s intervaly komorové tachykardie, které vymizí spontánně, u tohoto pacienta někdy až po defibrilaci implantovaným defibrilátorem
- Pacient při vědomí, komunikující, jen mu bylo „trochu slabo“ v průběhu komorové tachykardie



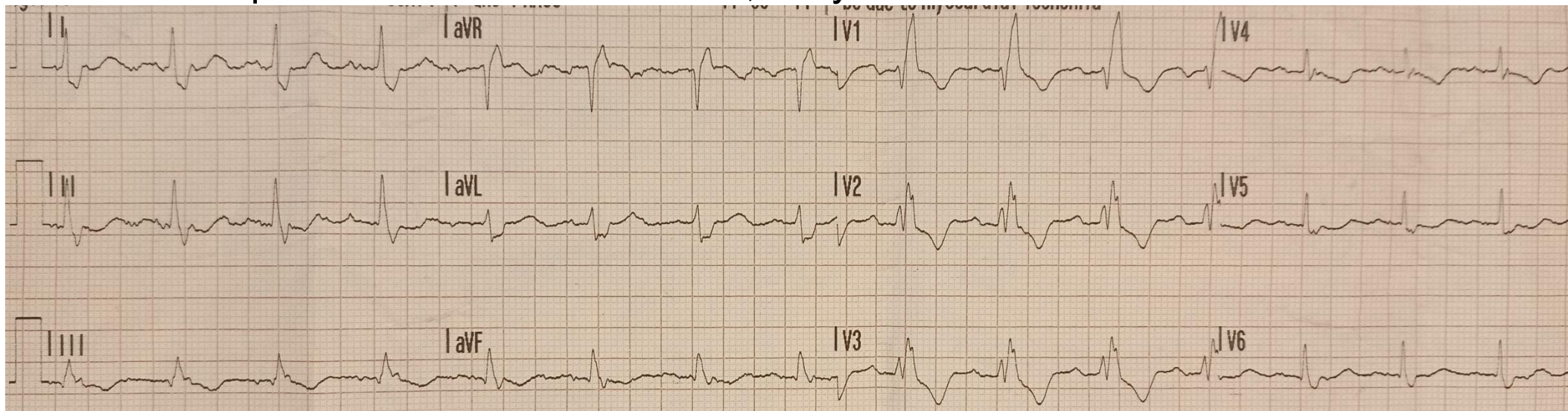
Komorové extrasystoly (KES) – široké QRS (obludy, červené šipky) v jinak normálním rytmu, pokud jsou občas, je to normální (a jedna síňová SVES, úzké QRS, černě)



Blokáda levého Tawarova raménka, široké QRS



Blokáda pravého Tawarova raménka, zuby v QRS



Arytmie



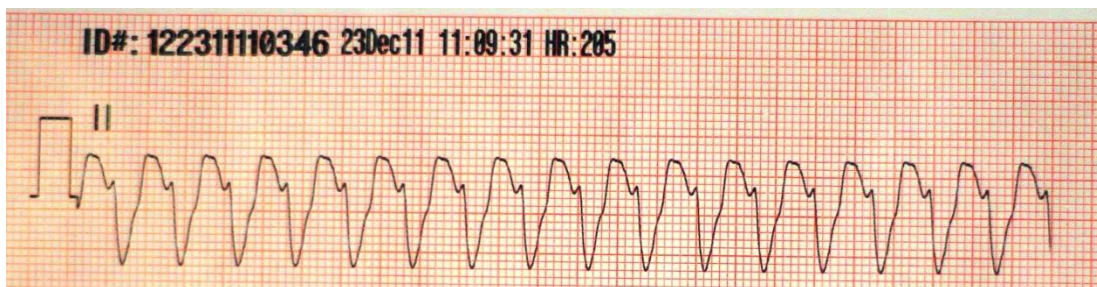
heart

Arytmie – flutter, fibrilace, asystolie komor

Fibrilace: nesynchronizovaná aktivita kardiomyocytů

https://www.youtube.com/watch?v=IU3NHRjw-IA&ab_channel=NerdDoctor

Komorová tachykardie, flutter – žádné QRS, divný tvar (vlnobyťí), vysoká frekvence, často pravidelnost (křivé sinusovky), často je podstatou reentry (krouživý vzruh), může být náhlý začátek/konec. Třeba řešit, můžou přejít ve fibrilaci komor.

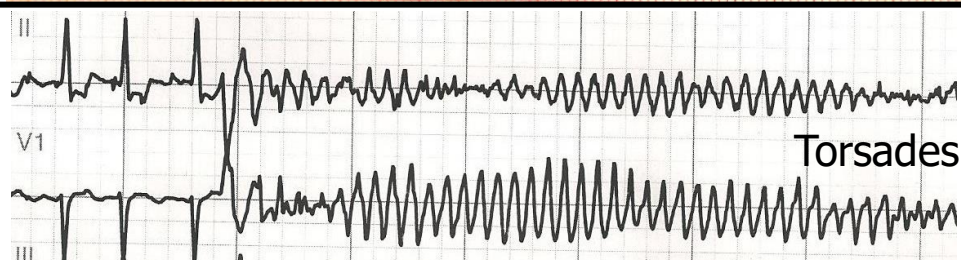


Čím vyšší frekvence, tím hůř se plní komory, srdce dost nepumpuje, klesá krevní tlak. Až není tlak a tedy i pulz na karotidě skoro žádný.

Bezpuľové komorové tachykardie (pVT)
= srdeční zástava → Defibrilace!



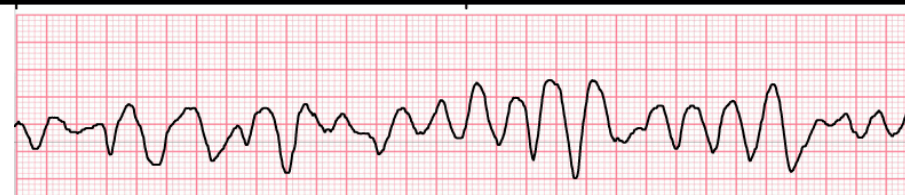Poškození mozku
po 3 – 5 minutách srdeční zástavy




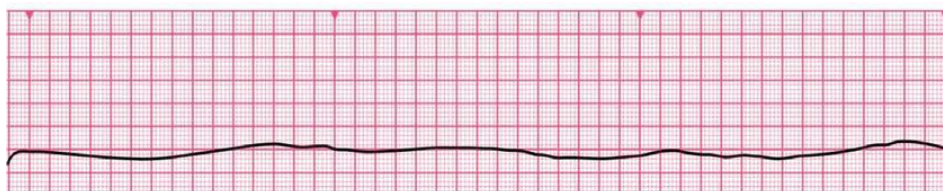
Komorová fibrilace (FiKo) = srdeční zástava → Defibrilace!

Srdeční sval se jen tak nekoordinovaně chvěje.

Bez včasné resuscitace přechází srdce v asystolii (kardiomyocyty jsou neprokrvené, vyčerpané, nemají energii na elektrickou aktivitu)



Asystolie – není přítomná elektrická aktivita, nedá se řešit defibrilací
adrenalin, stlačuj, ventiluj a doufej



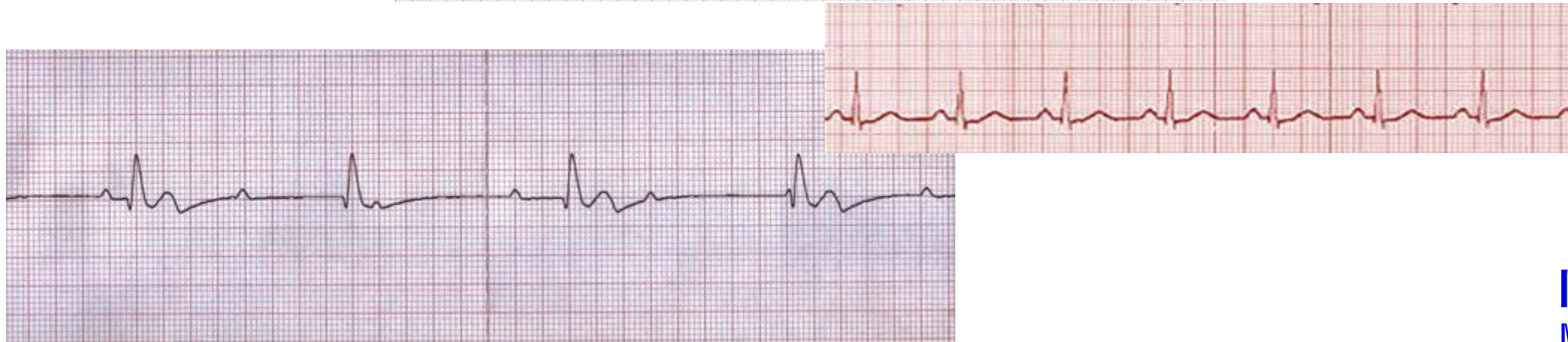

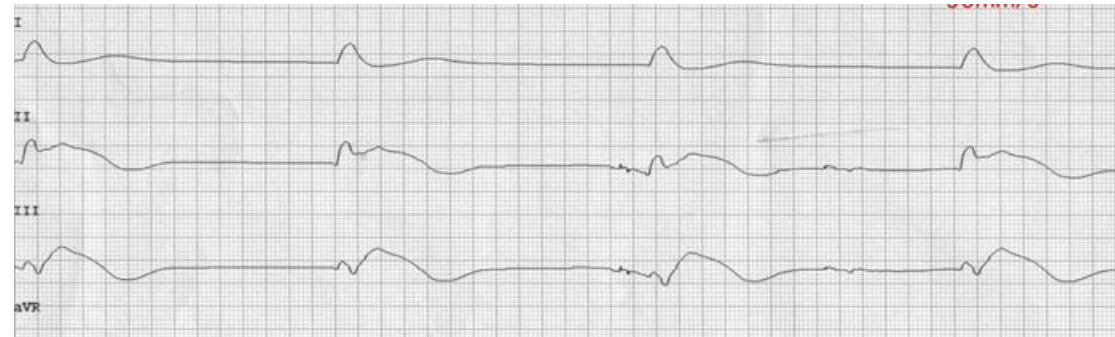
MUNI
MED

PEA – bezpulzová elektrická aktivita

PEA – bezpulzová elektrická aktivita!!!! Vypadá jako pravidelná elektrická aktivita, někdy hodně podobná použitelnému EKG. Ale nedochází k srdečním stahům (nebo jsou extrémně nedostatečné). Oběh je zastaven. Není cítit pulz. Často vzniká při nedostatečném plnění komor (hypovolémie, plicní embolie) nebo po resuscitaci.

Sledujte stav pacienta, ne jen přístroj!!! Při obnově rytmu palpujte pulz na karotidě.

**Co s tím?
KPR, adrenalin a
motlitby**



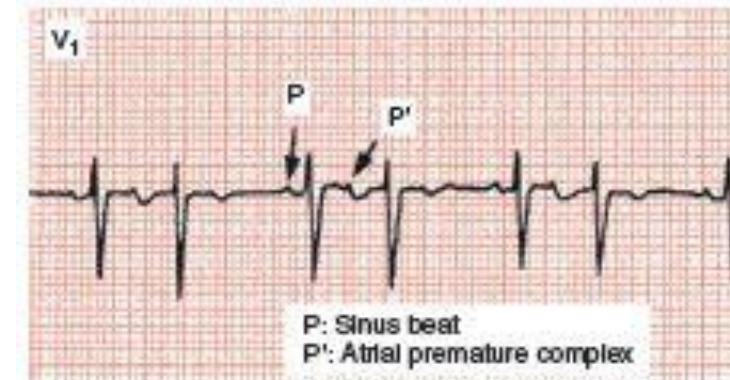
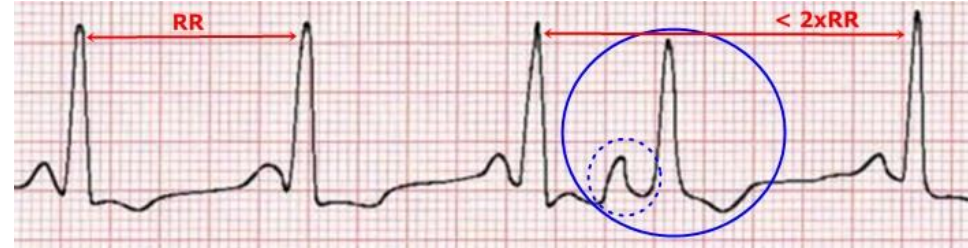Extrasystoly

Supraventrikulární (SVT) – ektopický vzruch vzniká v síni nebo v převodním systému AV,

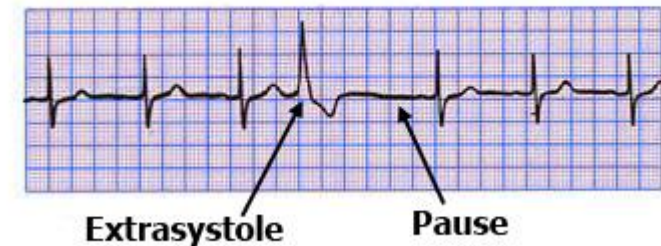
- QRS komplex extrasystoly má normální tvar (vzruch se komorou šíří normálně),
- vlna P nemá normální tvar (může být záporná či zakrytá QRS),
- může být s postextrasystolickou pauzou (pokud se vzruch šíří zpětně síněmi a vybije SA)

Ventrikulární (KES) – ektopický vzruch vzniká v komoře

- QRS komplex nemá normální tvar (obludy) – vzruch se komorou šíří nestandardně
- při pomalé srdeční frekvenci je bez kompenzační pauzy (extrasystola je vmezeřená mezi normální QRS)
- pokud další vzruch pocházející z SA uzlu přijde v čase, kdy je komora ještě refrakterní, obsahuje kompenzační pauzu

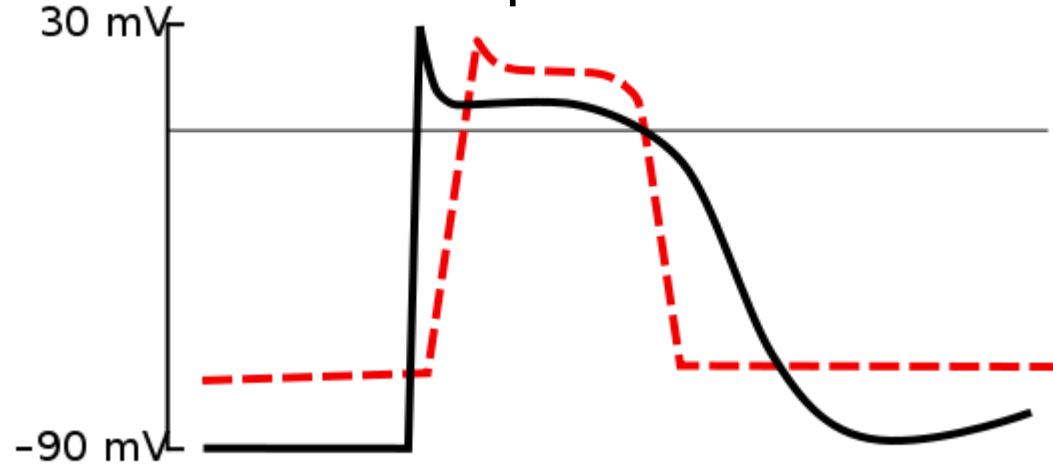


Ventricular Extrasystole



Hyperkalémie a EKG

Zkracování AP, zvyšování
klidového potenciálu



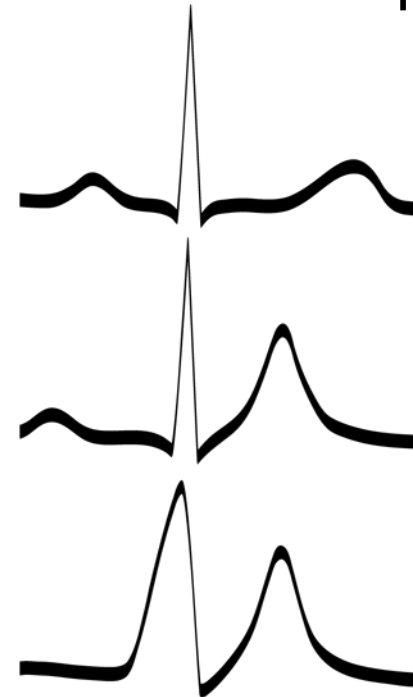
Hyperkalemie – zástava srdce v diastole. Klidový membránový potenciál stoupne tak, že se deaktivují Na⁺ kanály a akční napětí vůbec nevznikne.

Hyperkalémie je závažný stav, který je potřeba řešit, protože hrozí přerůst v arytmií.

Podává se kalcium chloratum (ochrana myokardu), inzulin v glukóze (nacpe K zpět do buněk), při nejhorším se dialyzuje.



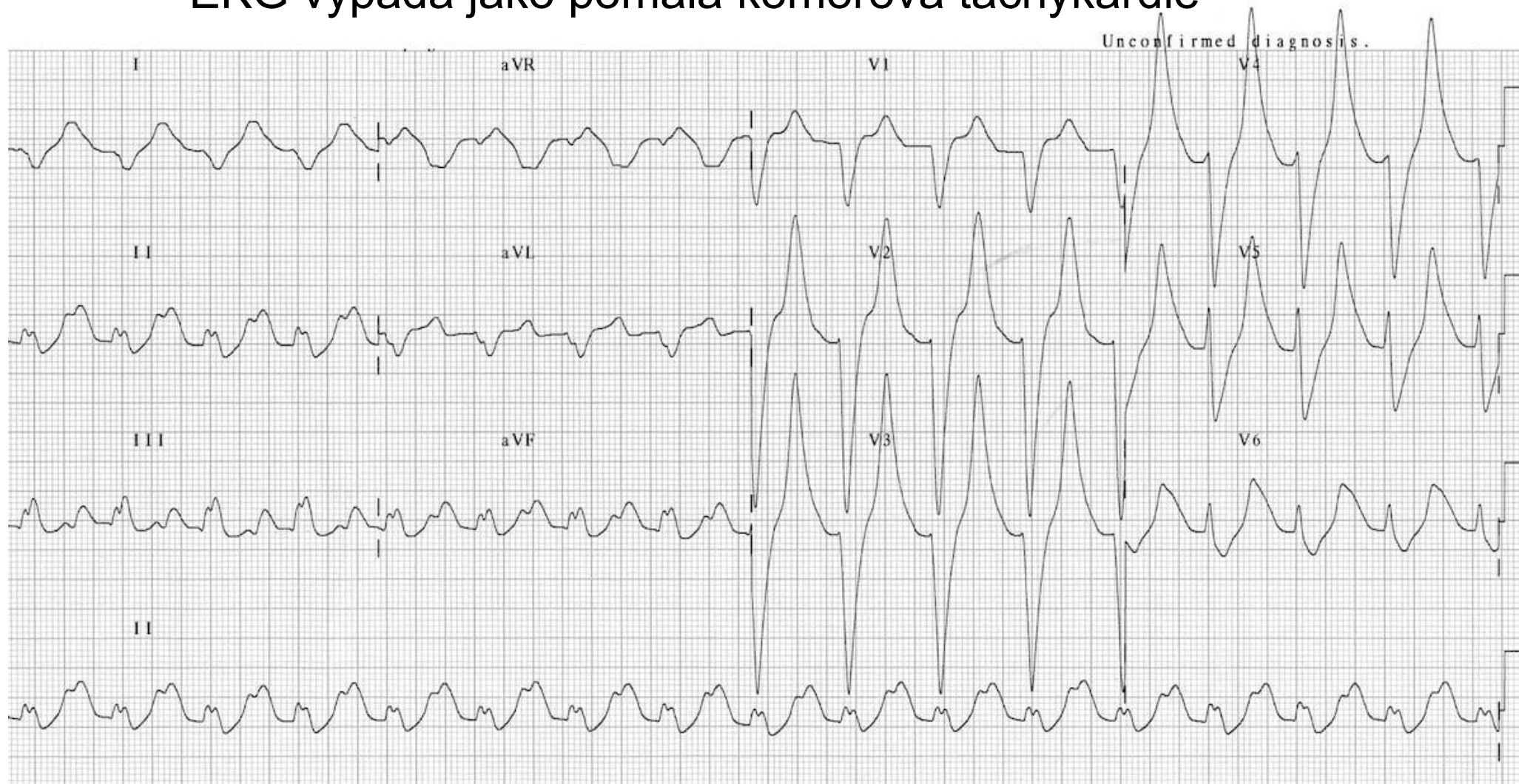
Nárůst
koncentrace K



Zkracování QT,
Vysoké hrotnaté T,
rozšířené QRS

Hyperkalémie


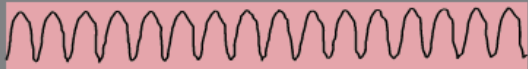
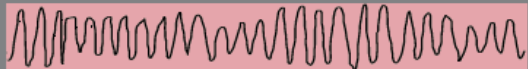




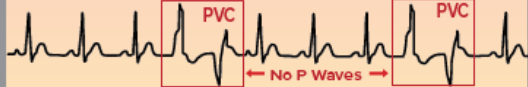



EKG vypadá jako pomalá komorová tachykardie





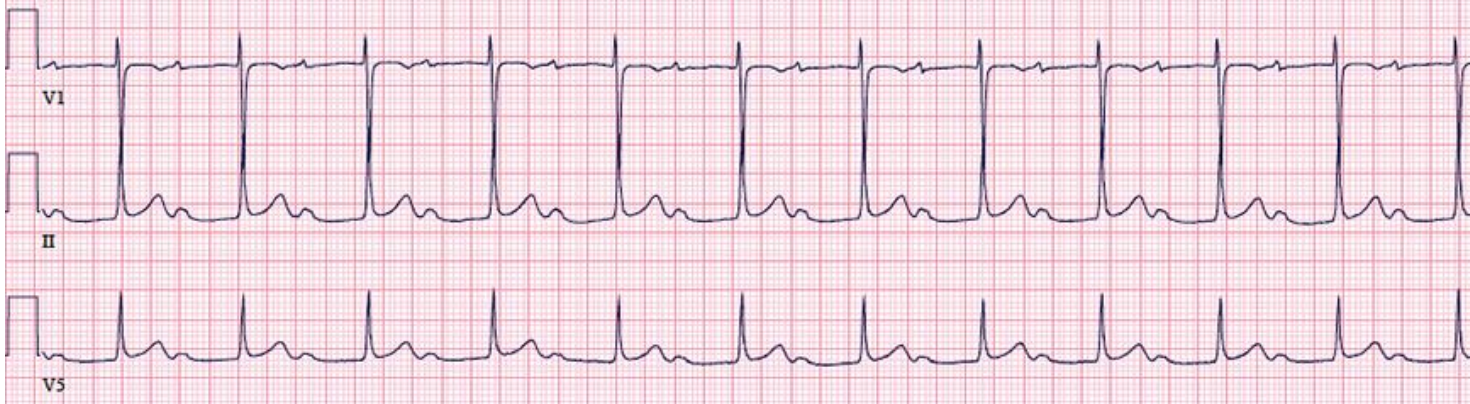
11 Rhythms Nurses Need to Know

Basic EKG/ECG Rhythms

Common & Formal Rhythm Names	6 Second Rhythm Strip	Identifiers
S H O C K A B L E	V-Fib Ventricular Fibrillation	 NO PULSE Rate: Unmeasurable Irregular, No P Wave, No QRS
	V-Tach Ventricular Tachycardia	 NO PULSE Wide QRS Rate: Fast (100-250 bpm) Regular, No P Wave, Wide QRS
	Torsade de Pointes Type Of Ventricular Tachycardia	 NO PULSE Rate: Very Fast (200-250 bpm) Tail and Short Waves Irregular, No P Wave, Wide QRS
*Synchronized Cardioversion possible for SVT if medication ineffective.		
SVT* Supraventricular Tachycardia	 Rate: Very Fast (150-250 bpm) Regular, P Wave Hidden, Normal QRS	
STEMI ST Elevation Myocardial Infarction	 ST Elevation Reg or Irreg, P Wave, ST Elevated	
A-Fib Atrial Fibrillation	 ↑ Erratic Waves ↑ *QRS normally narrow but not always Irregular, No P Wave, Normal QRS*	
A-Flutter Atrial Flutter	 ↑ "Sawtooth" Pattern ↑ Reg or Irreg, No P Wave, Normal QRS	
PVC Premature Ventricular Contraction	 PVC PVC ← No P Waves → Irregular, No P Wave, Wide QRS	
Sinus Brady Sinus Bradycardia	 Rate: Slow (<60 bpm) Regular, P Wave, Normal QRS	
Sinus Tach Sinus Tachycardia	 Rate: Fast (> 100 bpm) Regular, P Wave, Normal QRS	
NSR Normal Sinus Rhythm	 Rate: Normal (60-100 bpm) Regular, P Wave, Normal QRS	

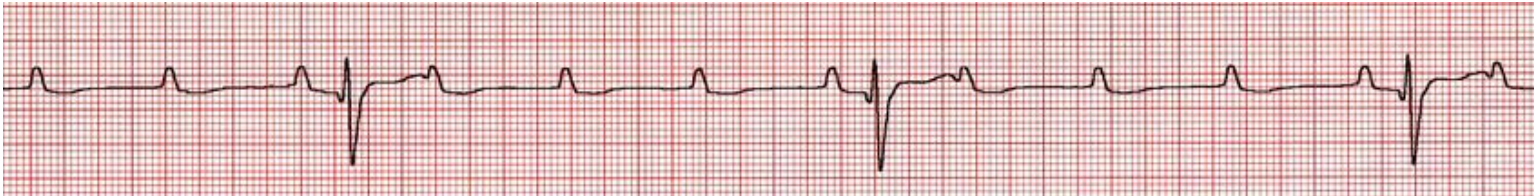Atrio-ventrikulární bloky

AV blok I. stupně



Prodloužení převodu vzruchu ze síně na komory, prodloužený PQ interval

AV blok III. stupně

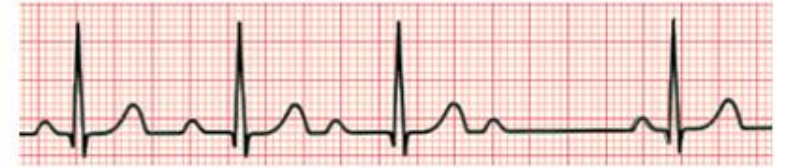

Kompletní blokáda převodu vzruchů ze síní na komory, P a QRS k sobě nemají vztah, komorový rytmus je pomalý (významně nízký srdeční výdej)

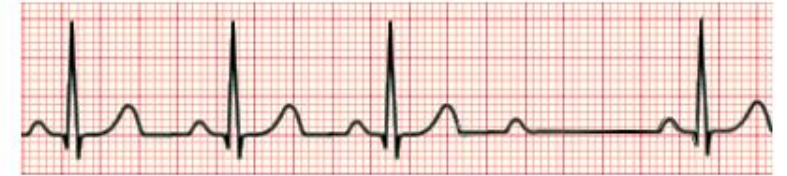AV blok II. stupně

některé vzruchy se nepřevodou ze síní na komory: výskyt P, po kterých nenásleduje QRS

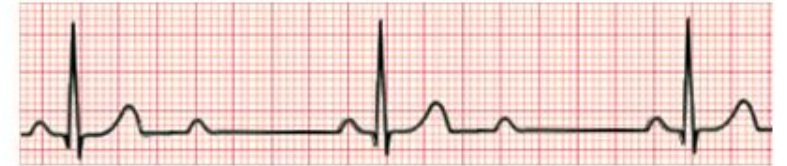Mobitz I or Wenckebach



Mobitz II



2:1 block



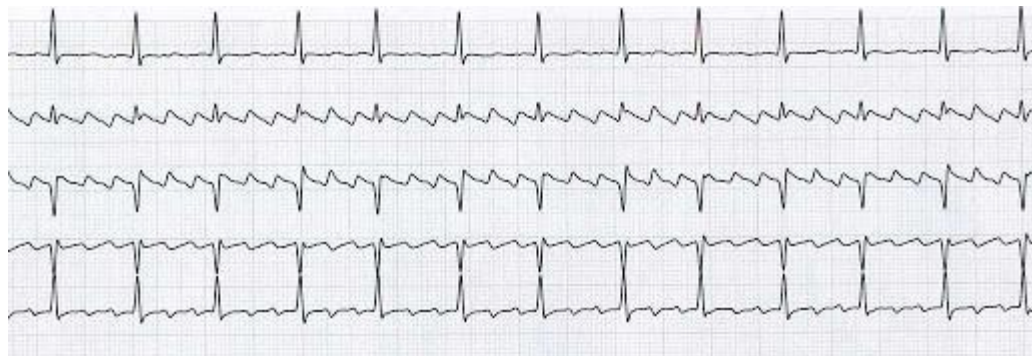
Mobitz I – postupné prodlužování PQ intervalu, až se nakonec jeden vzruch nepřenesse ze síní na komory

Mobitz II - bez prodlužování PQ intervalu, nebezpečnější z hlediska vzniku srdeční zástavy

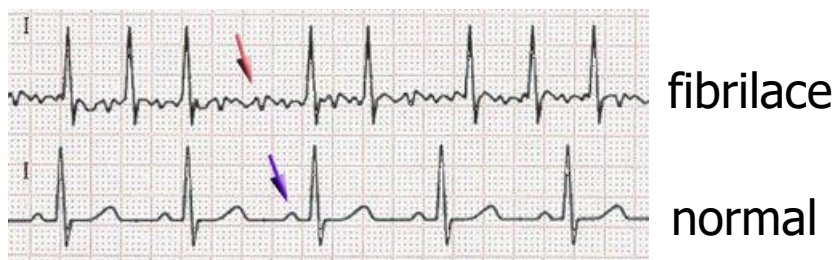
P a QRS jsou v určitých poměrech

Flutter a fibrilace síní

Flutter síní – vzruch se točí v síních dokola (reentry, krouživý vzruch) – na EKG jsou pravidelné „zuby“ (vždy stejný počet na RR interval), tachykardie, pravidelné RR, chybí P
např. 3 zuby na RR: 3 kolečka vzruchu kolem síní – první dvě kolečka se nepřevedou na komory (komory jsou ještě refrakterní), třetí se převede depolarizuje komory (QRS)

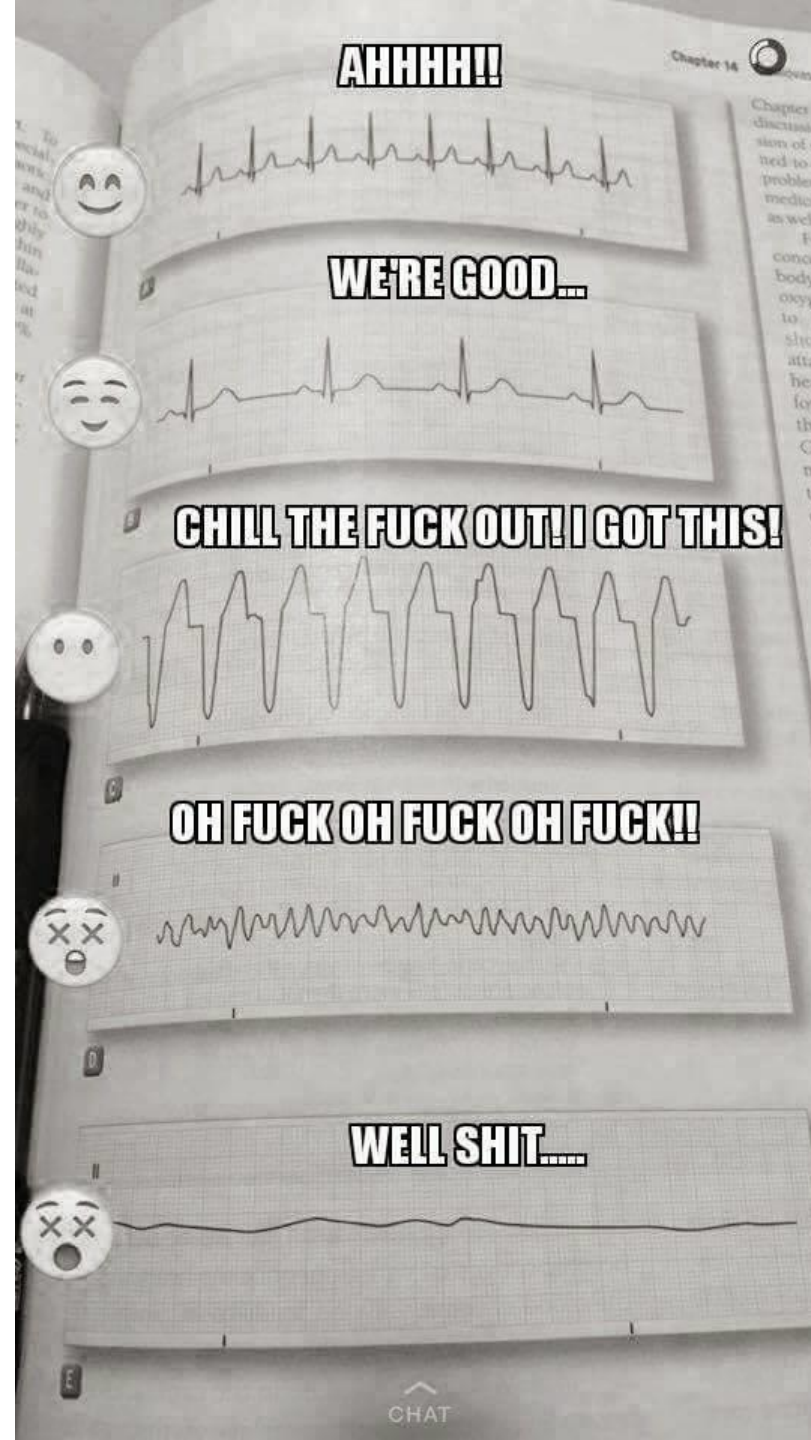


Síňová fibrilace – chybí P, taky „zubatá“ izolinie, ale zoubky jsou slabé (skoro žádné) a nepravidelné, RR nepravidelné (vzruch se převádí na komory náhodně), frekvence 80 – 180 bpm



Flutter a fibrilace síní - nejsou život ohrožující (komory se chrání svou refrakteritou), ale vyčerpávají srdce a nedovolí jeho regulaci. Řeší se kardioverzí (pokud jsou čerstvé).
Vždy se nasazuje antikoagulační léčba jako prevence vzniku trombů.

EKG stručně





Srdcová královna pozná, kdo se neučil



odkazy

https://www.youtube.com/watch?v=IU3NHrjw-IA&ab_channel=NerdDoctor

https://www.youtube.com/watch?v=3LTw11WJZJ4&t=11s&ab_channel=MultiMatusiak

Videa: reentry, vektokardiografie