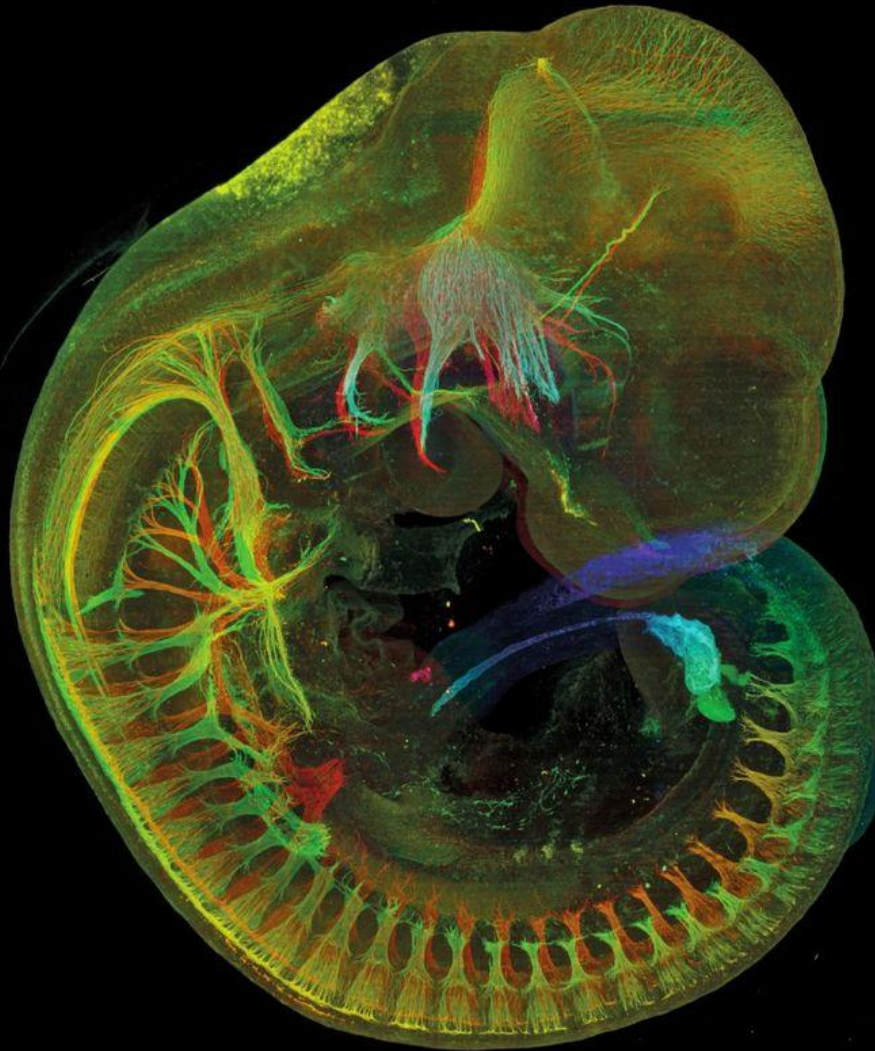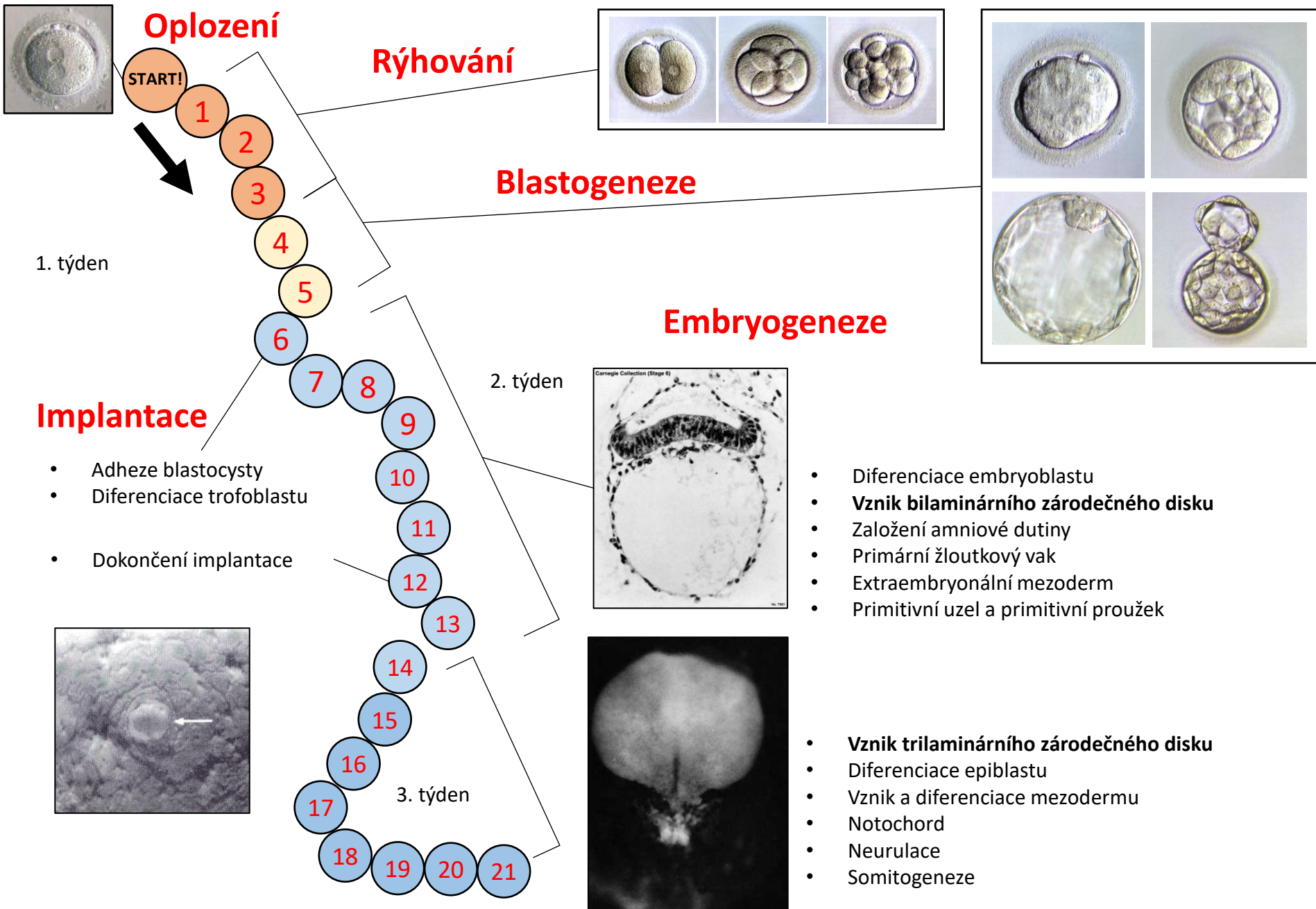


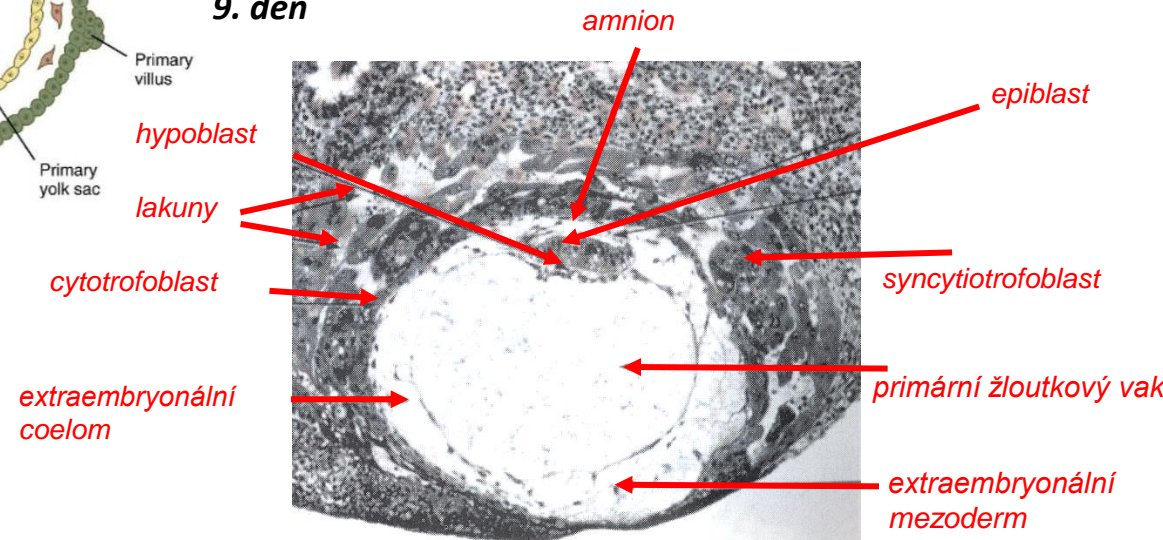
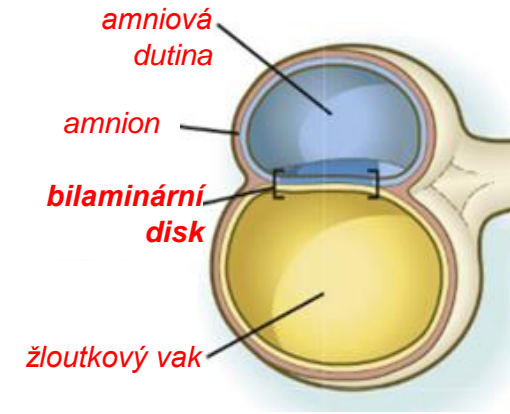
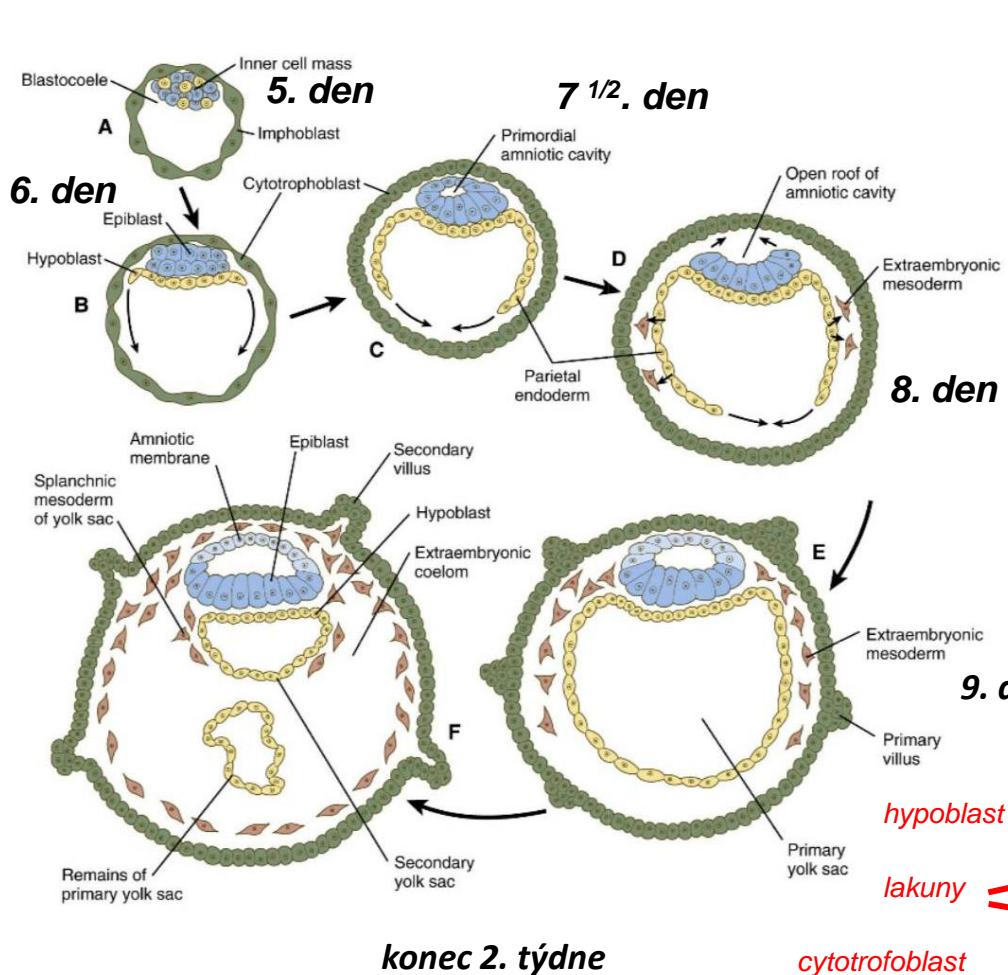
Úvod do embryologie III

PRVNÍ TŘI TÝDNY V LIDSKÉM ŽIVOTĚ



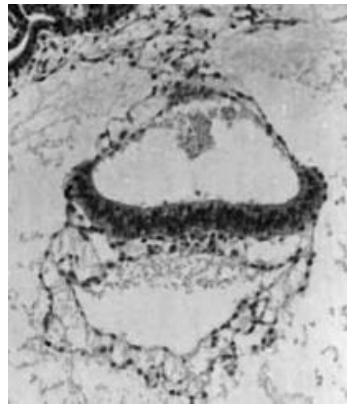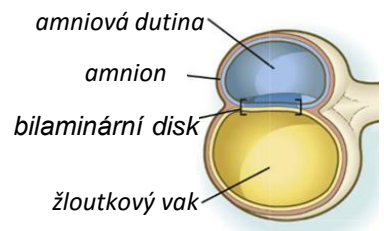
VÝVOJ ZÁRODEČNÉHO DISKU

BILAMINÁRNÍ ZÁRODEČNÝ DISK

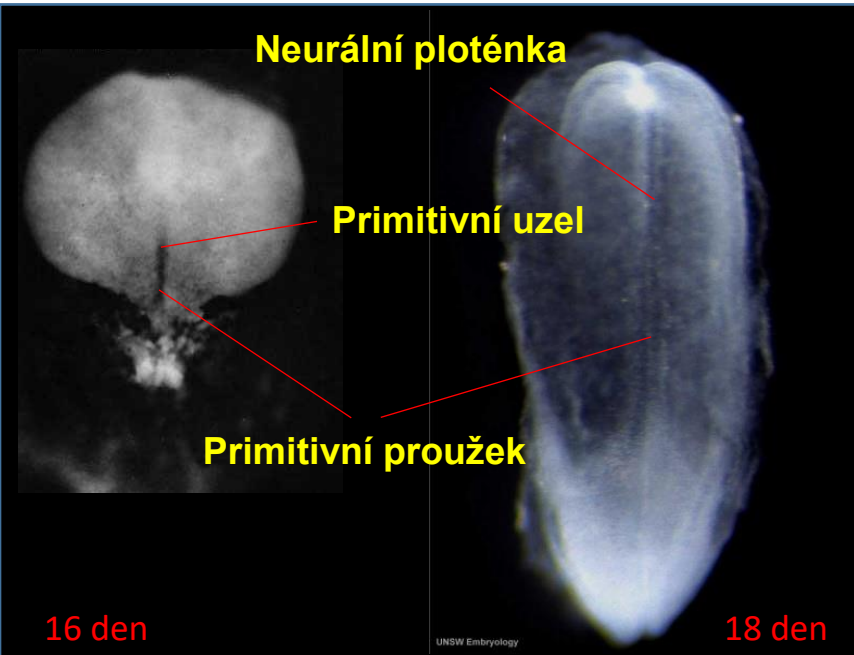
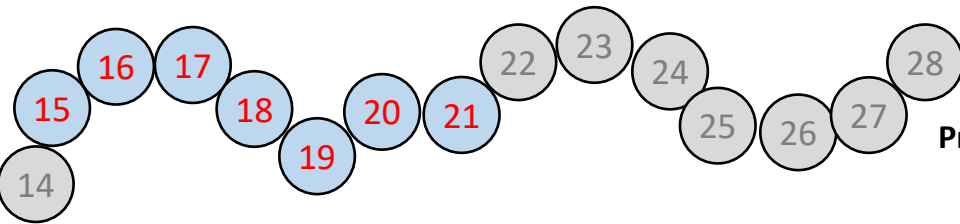


TRILAMINÁRNÍ ZÁRODEČNÝ DISK

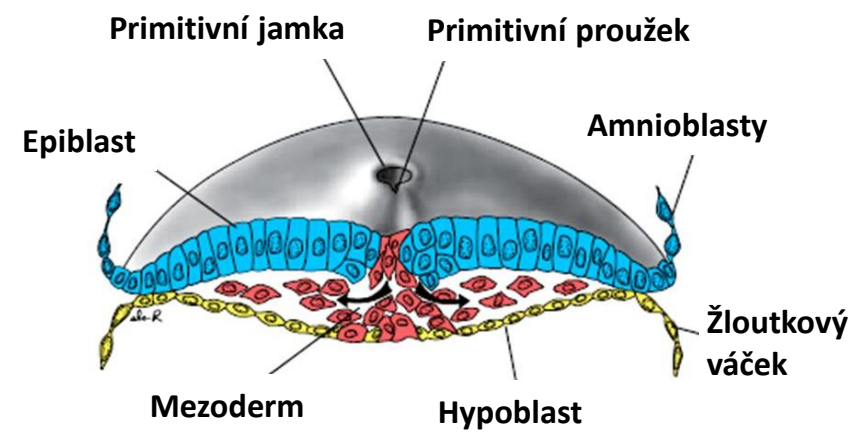
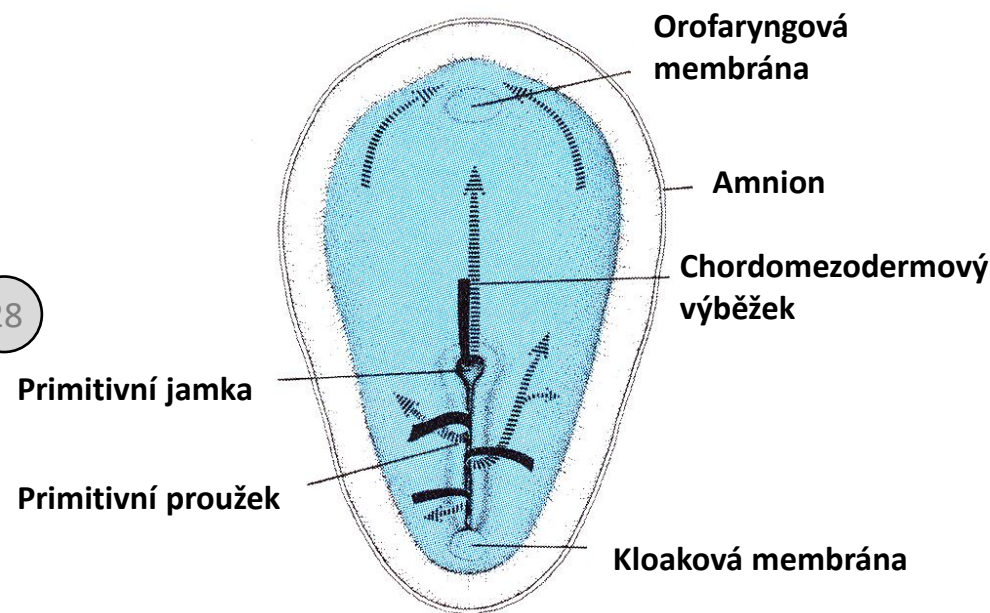
2. týden končí




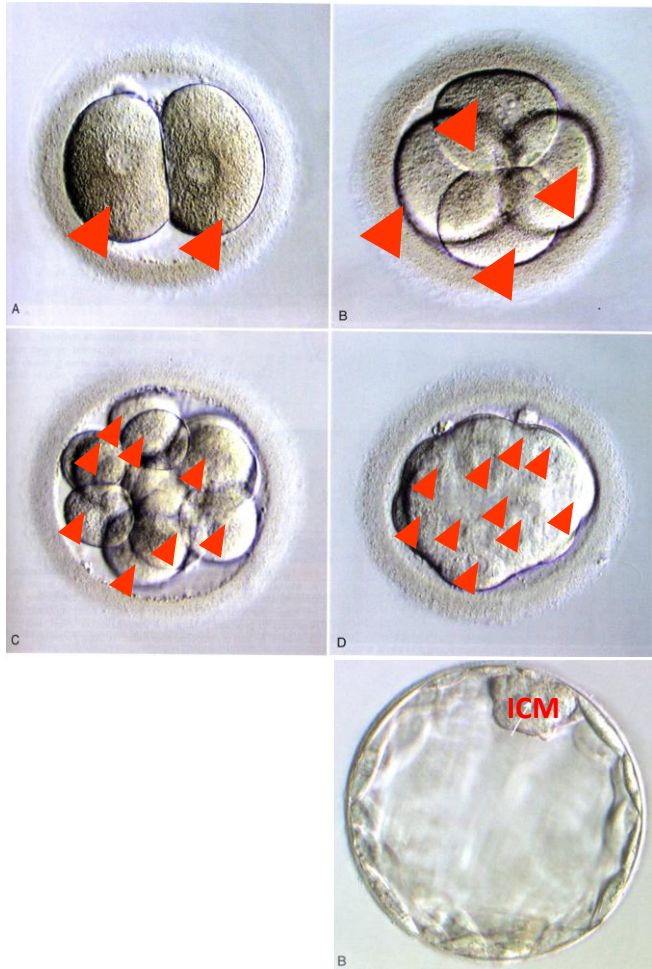
3. týden začíná



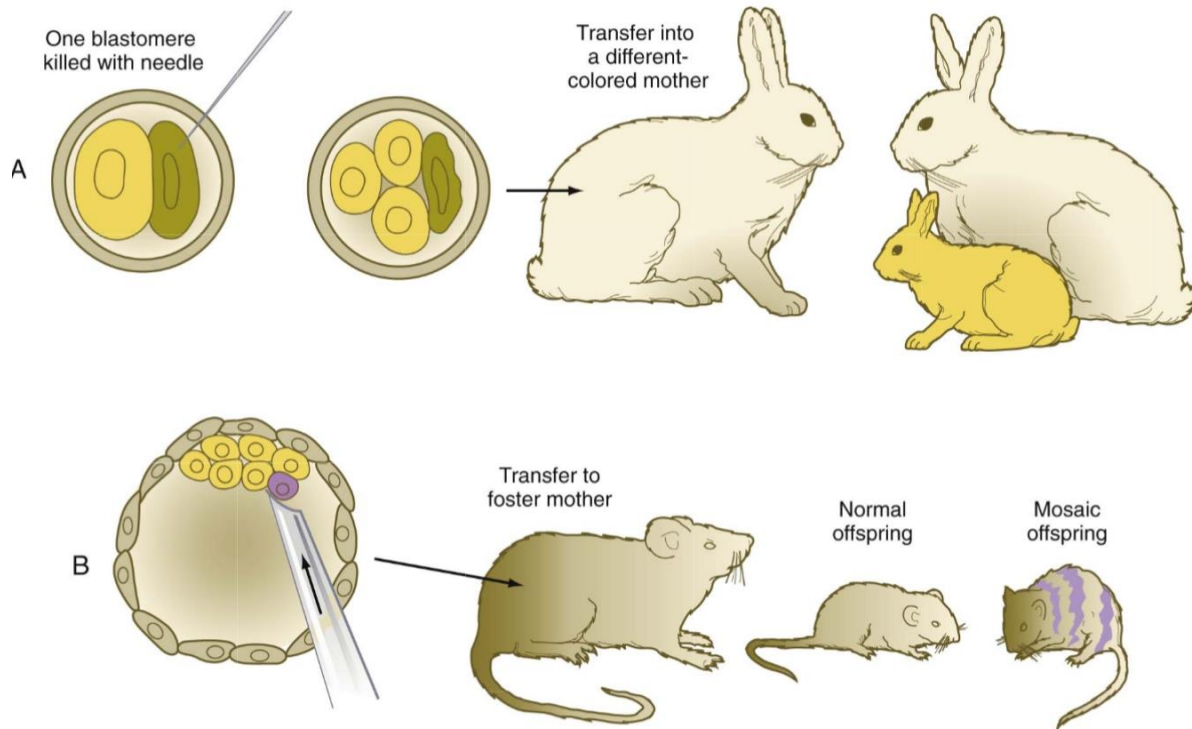
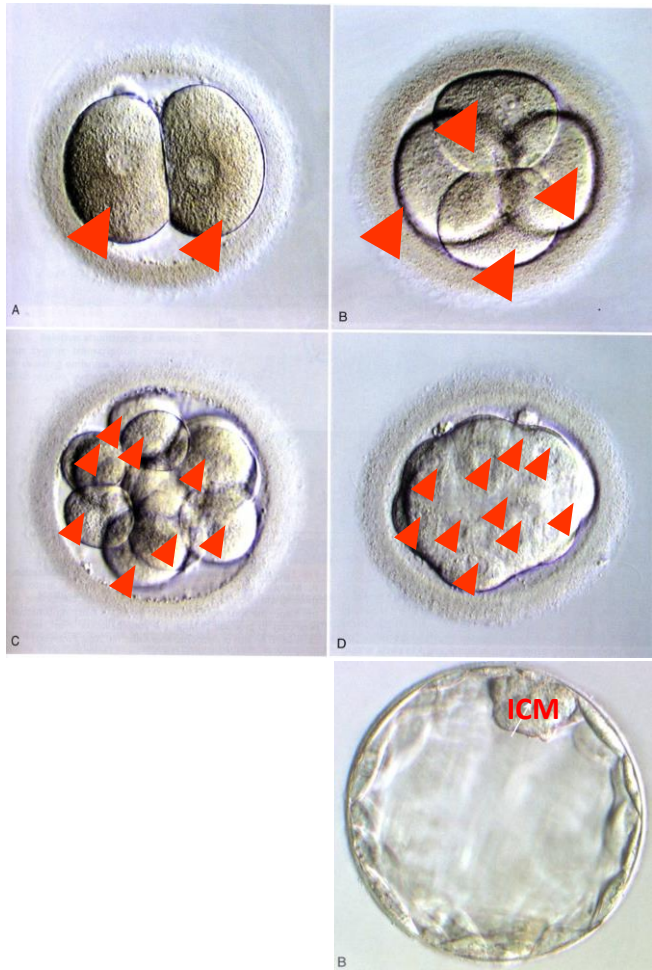
Vznik nových struktur



PRVNÍ EMBRYONÁLNÍ BUŇKY - BLASTOMERY

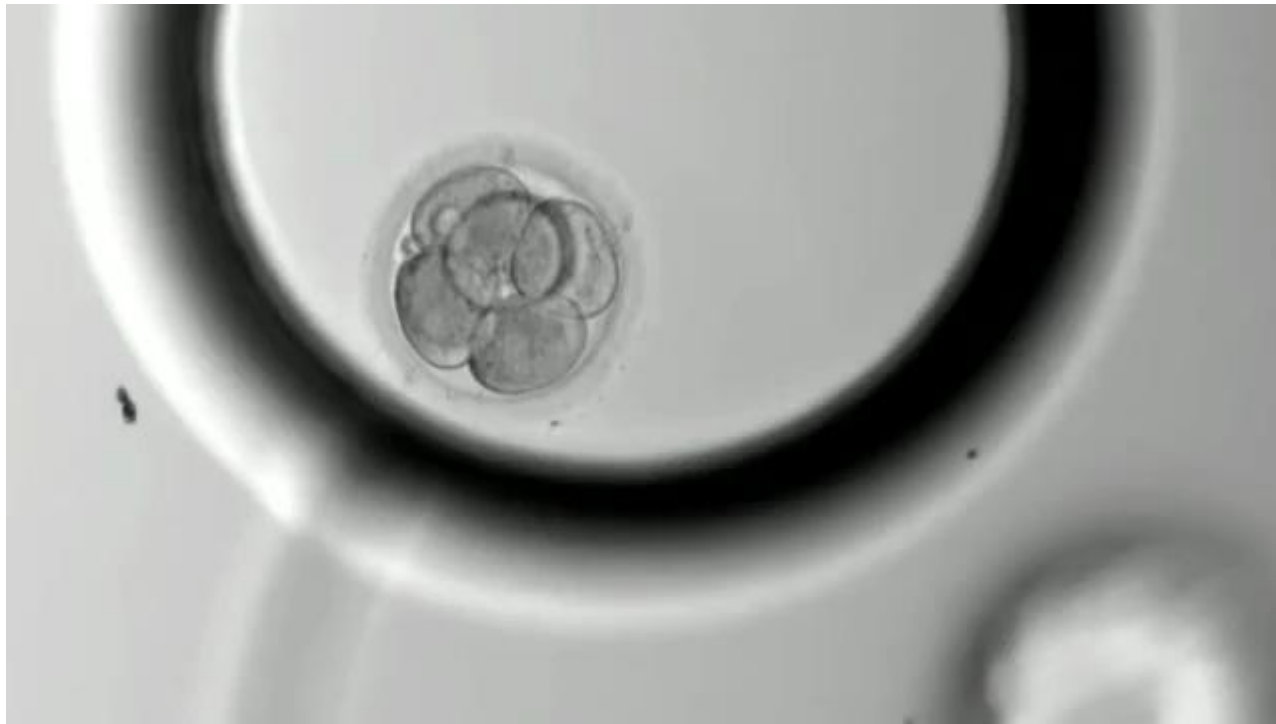
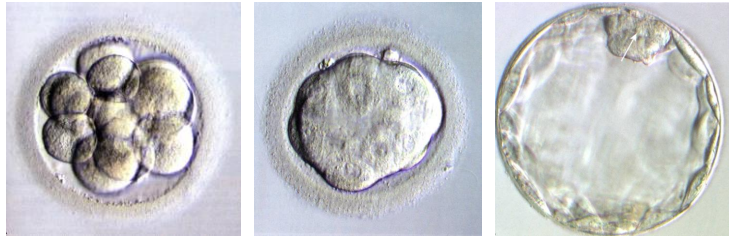
JAKÝ JE VÝVOJOVÝ POTENCIÁL BLASTOMER?



ÚPLNÝ DIFERENCIAČNÍ POTENCIÁL BLASTOMER = **TOTIPOTENCE**

DALŠÍ OSUD BLASTOMER – KLÍČOVÁ KOMPAKTACE

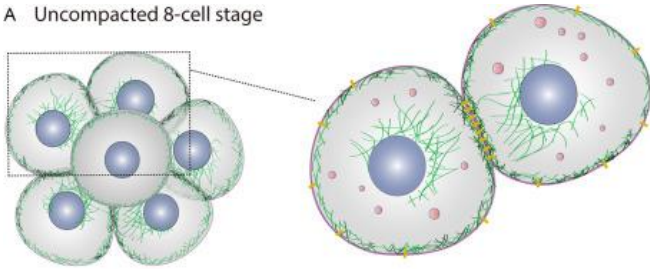


Embryo s 16 buňkami je stále totipotentní – později (32), ale ztrácí plný vývojový potenciál
→ buňky jsou již **determinované**.

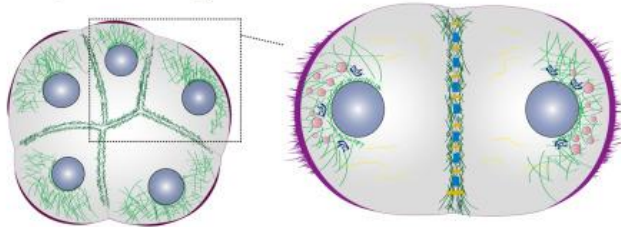
PRVNÍ EMBRYONÁLNÍ BUŇKY - BLASTOMERY

DALŠÍ OSUD BLASTOMER – POLARITA A DIFERENCIACE

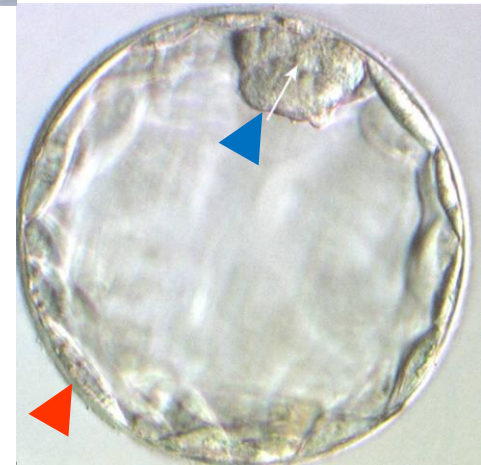
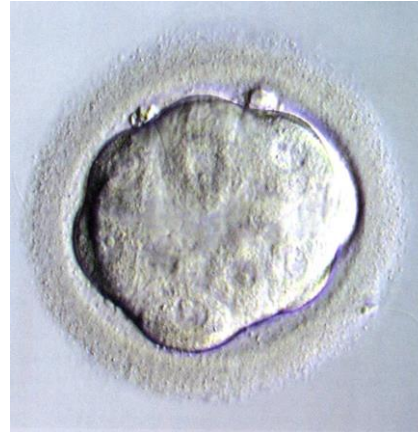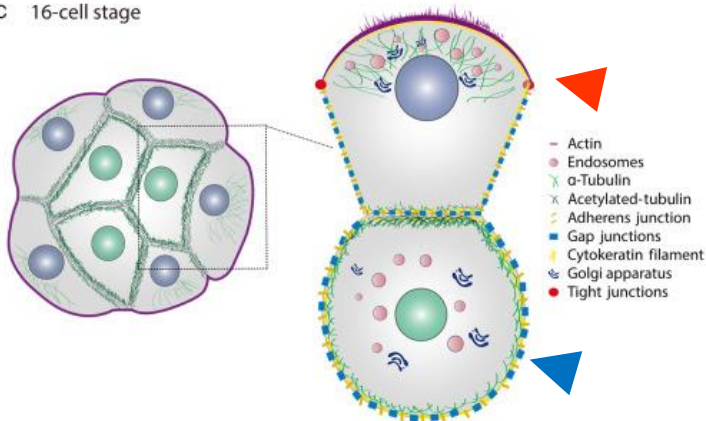
A Uncompacted 8-cell stage



B Compacted 8-cell stage



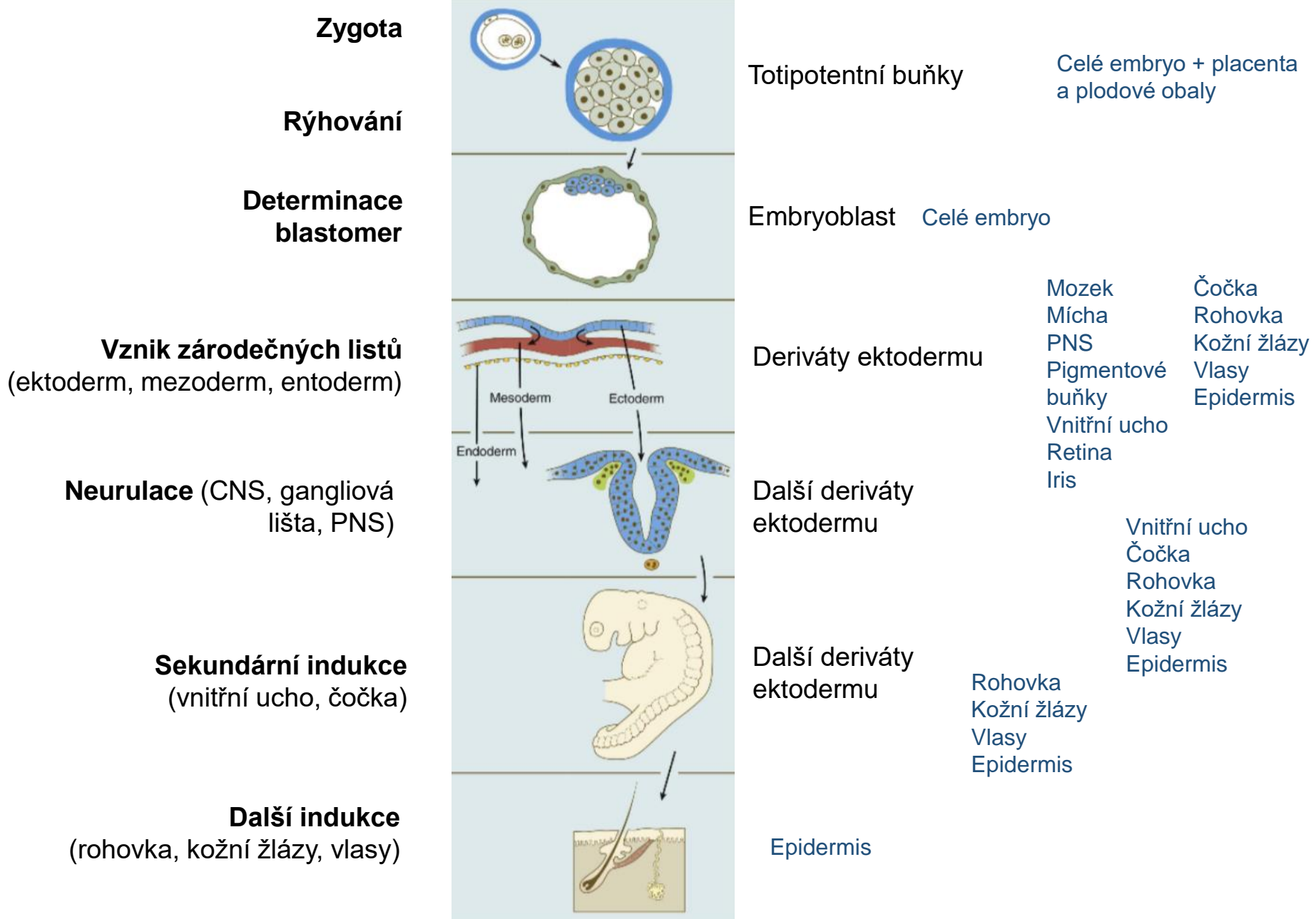
C 16-cell stage



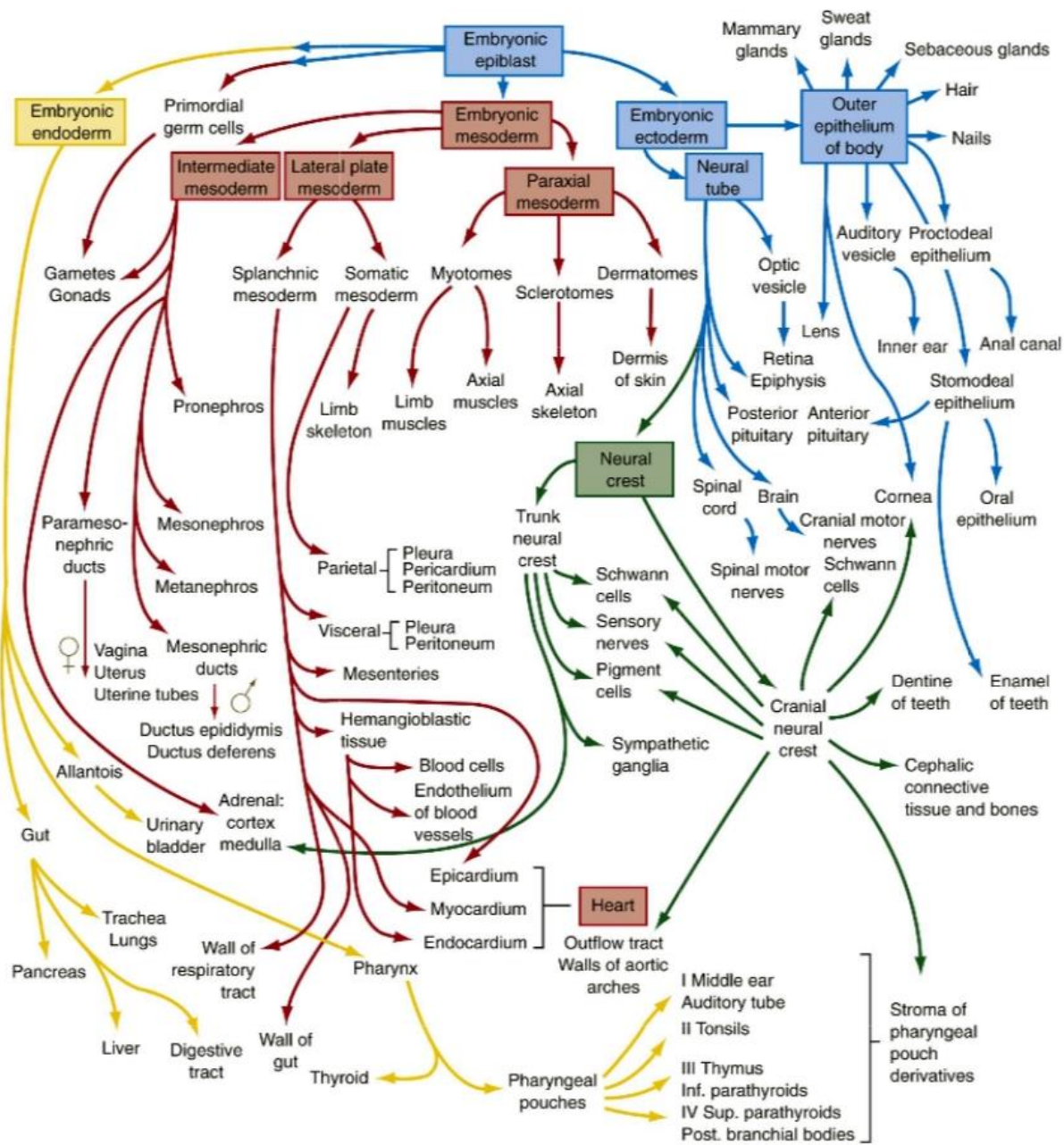
<https://doi.org/10.1016/bs.ctdb.2016.04.008>

Determinované blastomery diferencují do buněk **trofoblastu** a **embryoblastu**

DETERMINACE A ORGANOGENEZE



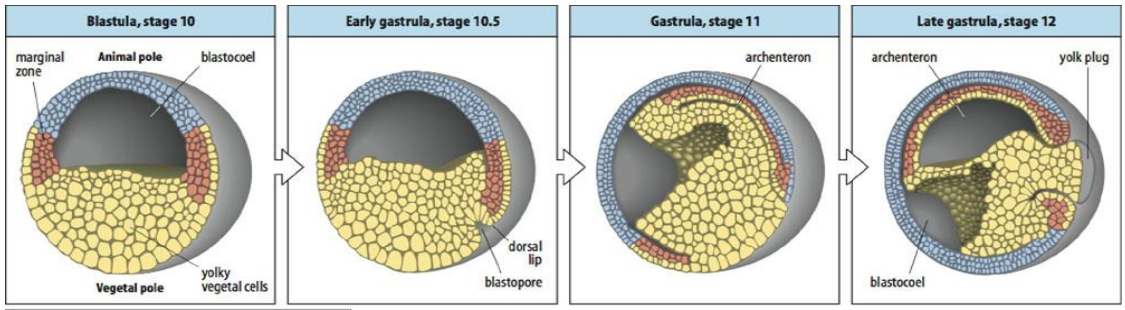
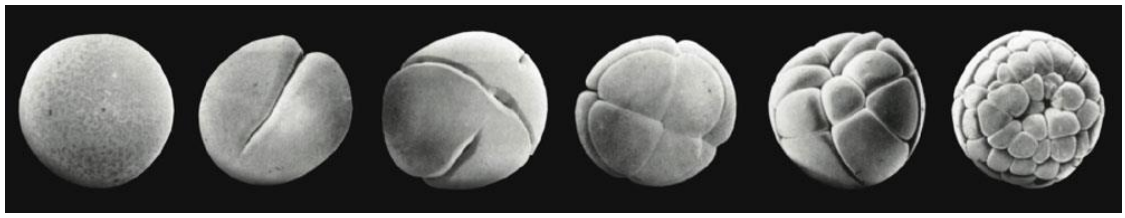
DETERMINACE A ORGANOGENEZE



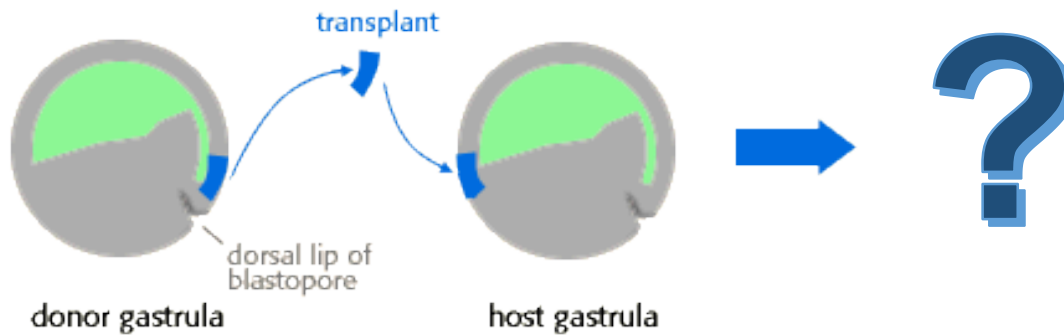
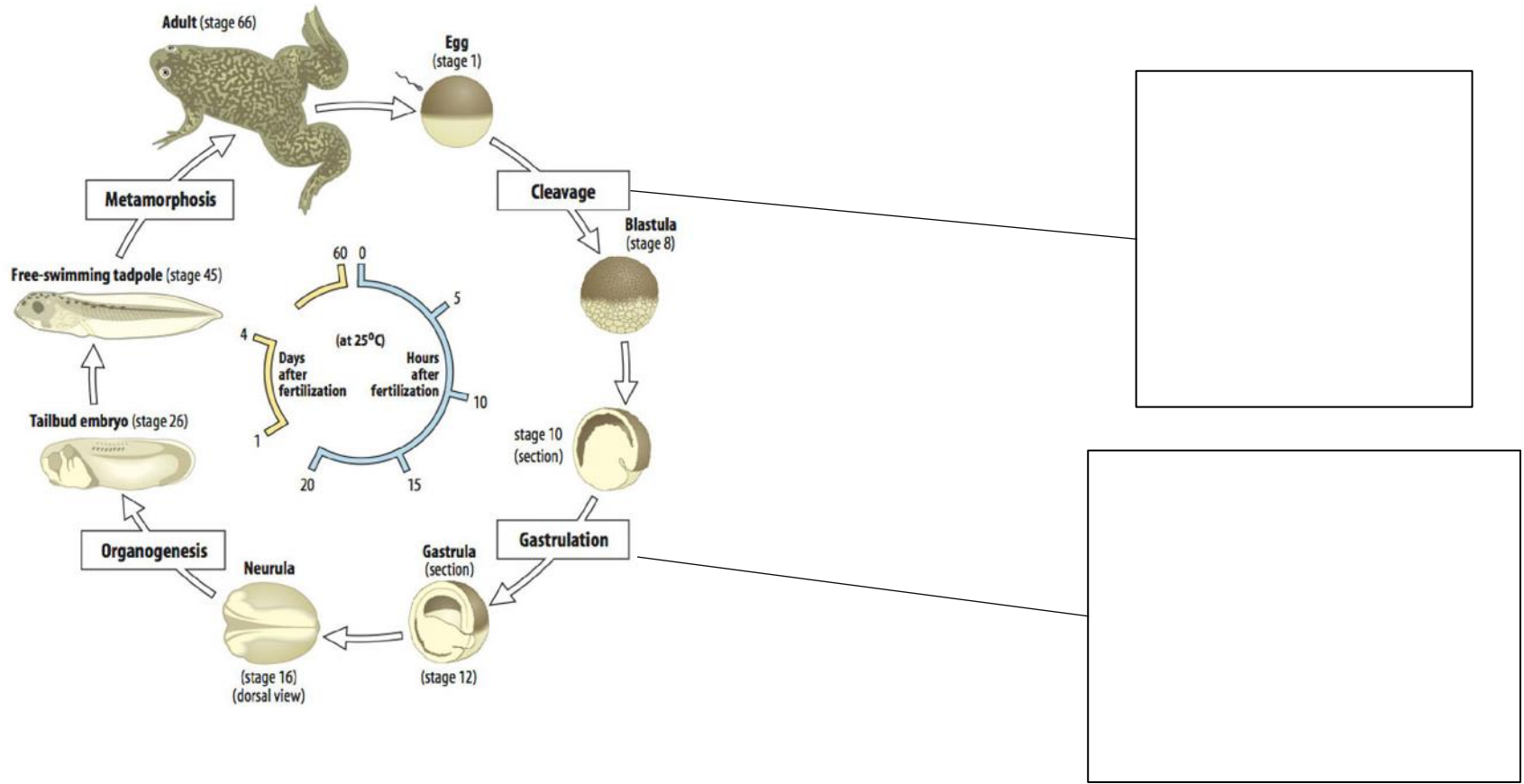


1931

H. Spemann



PRŮLOMOVÝ EXPERIMENT HANSE SPEMANNA a HILDY MANGOLDOVÉ



A co vzniklo?

Two-headed monster!



Induction of Embryonic Primordia by Implantation of Organizers from a Different Species

by


HANS SPEMANN and HILDE MANGOLD (*Née Pröscholdt*)

Freiburg i.B.

With 25 illustrations

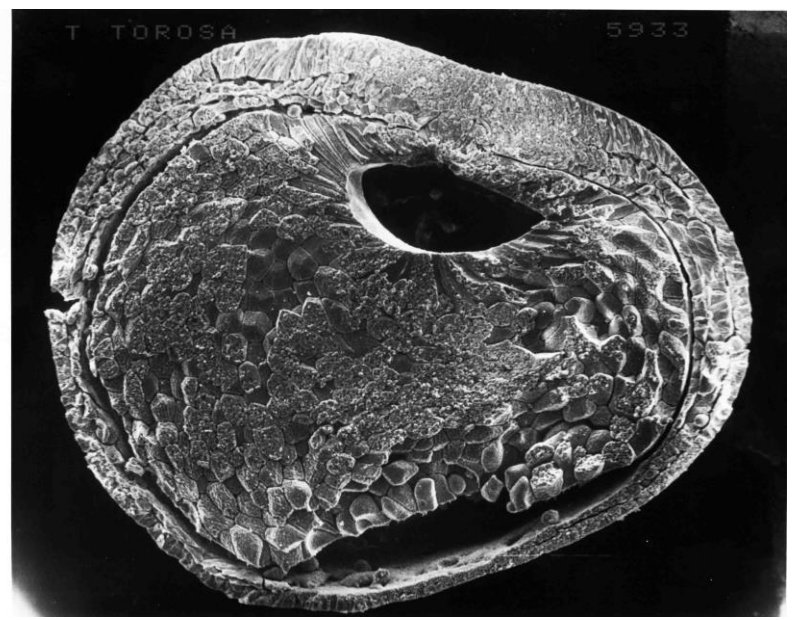
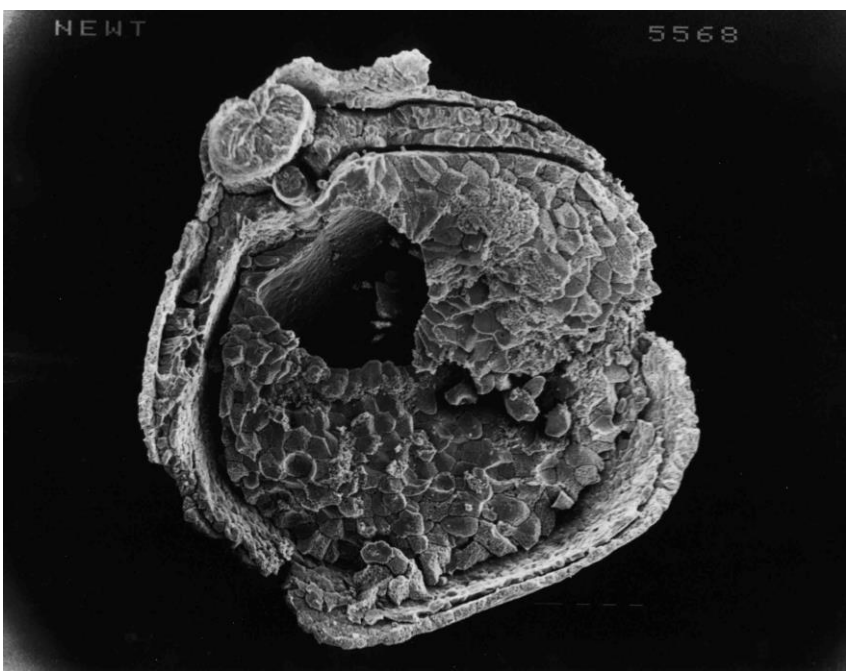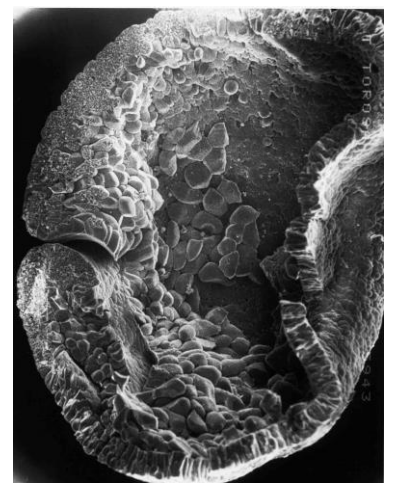
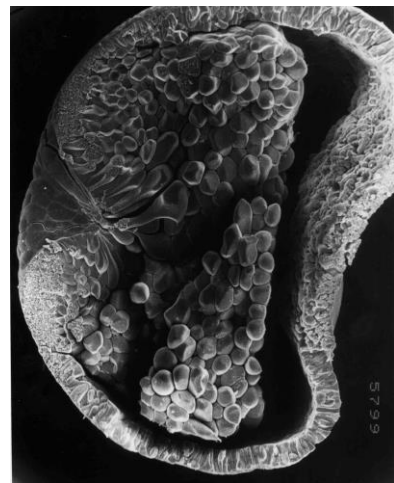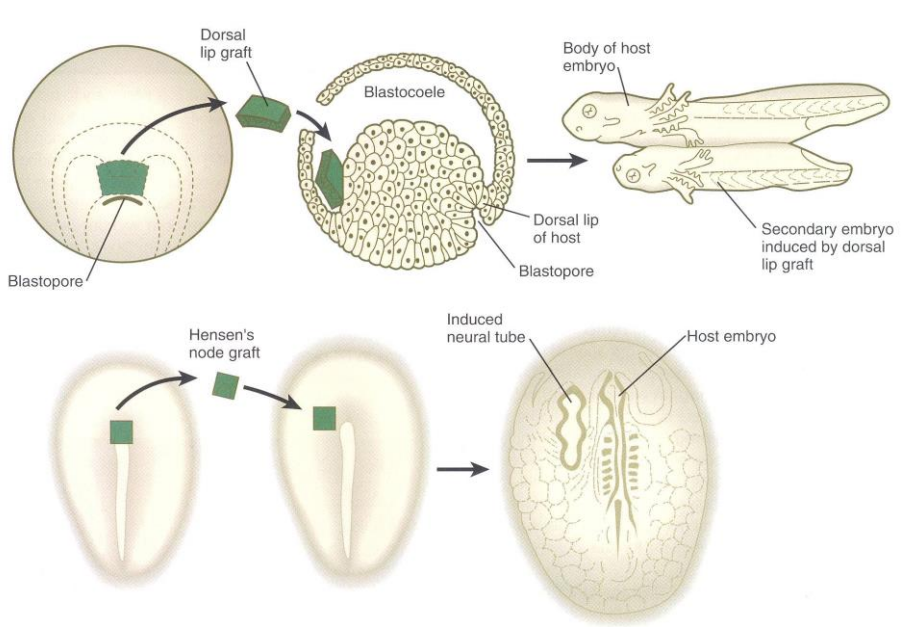
(Submitted 1 June 1923)

„A piece of upper blastopore lip of an amphibian embryo undergoing gastrulation exerts an organizing effect on its environment in such a way that, if transplanted to an indifferent region of another embryo, it causes there the formation of a secondary embryonic anlage. Such a piece can therefore be designated as an **Organizer**.“



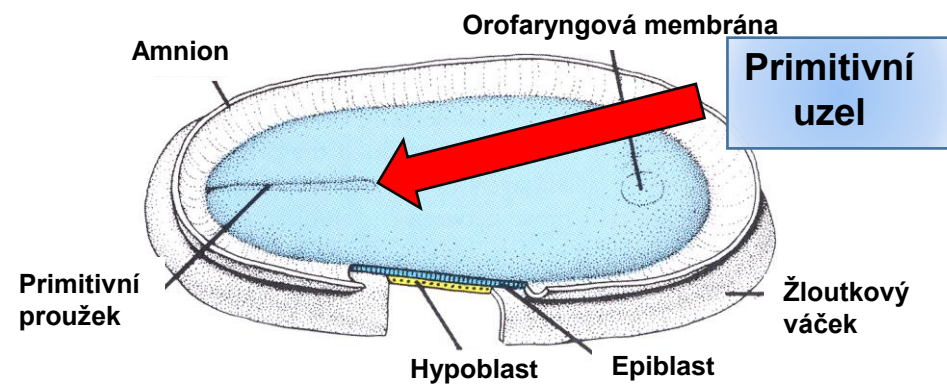
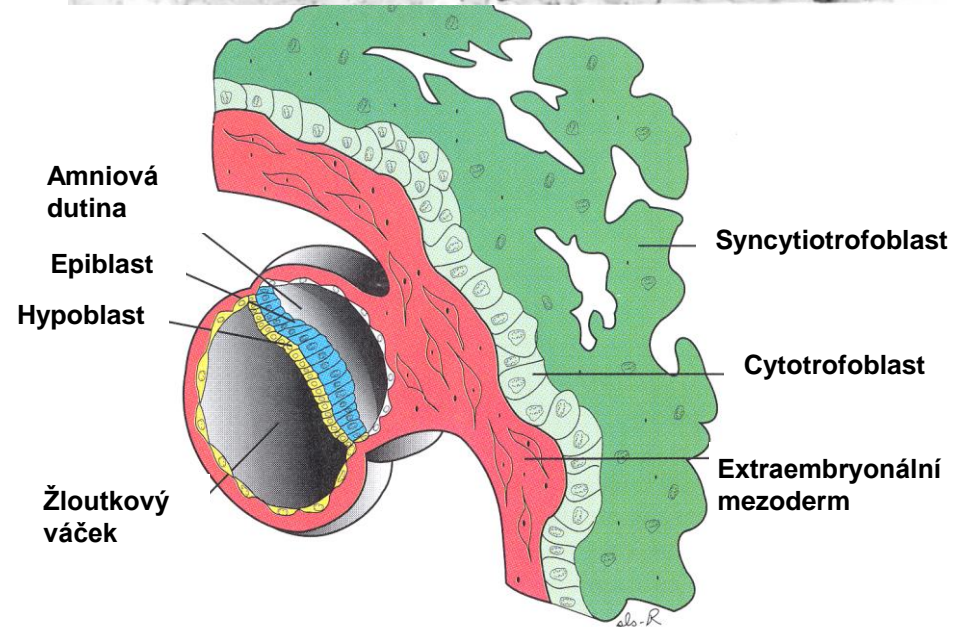
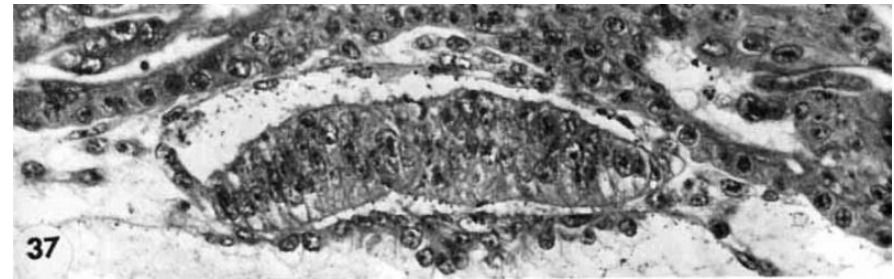
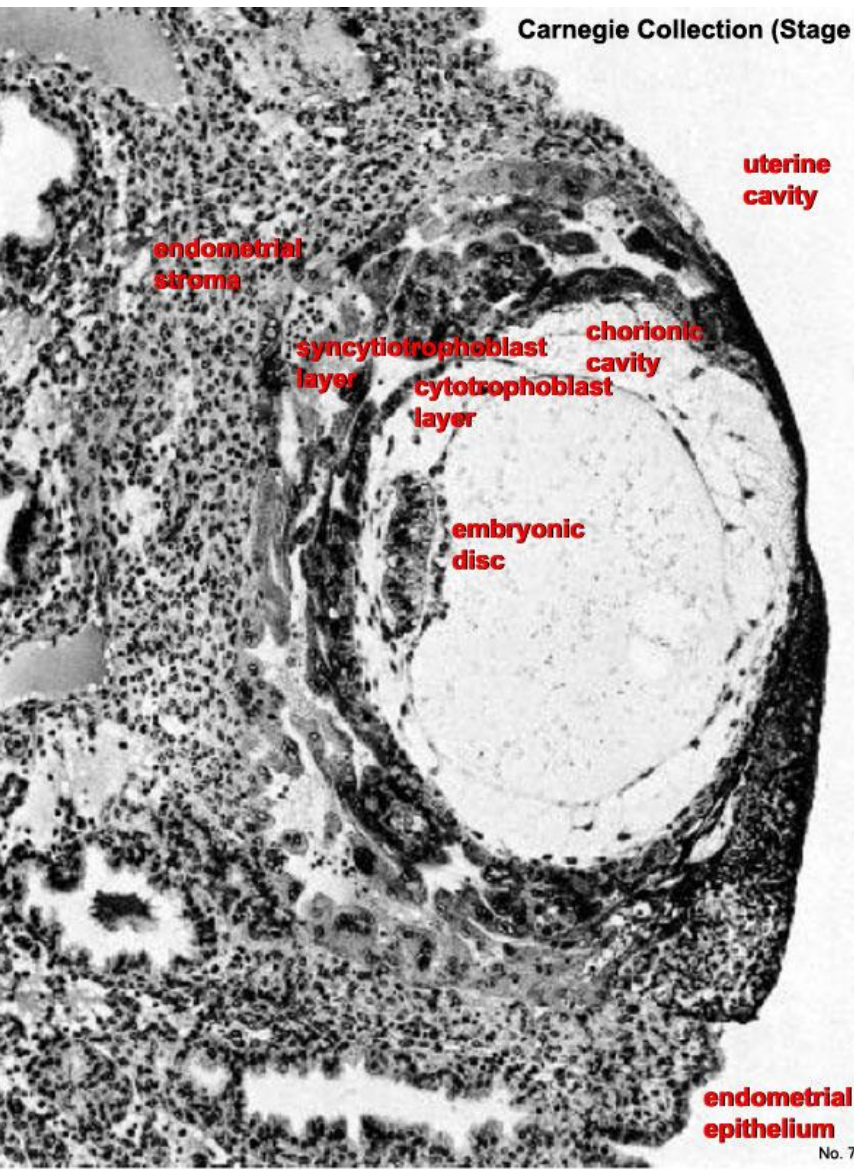
SPEMANNŮV ORGANIZÁTOR

PRINCIP EMBRYONÁLNÍ INDUKCE

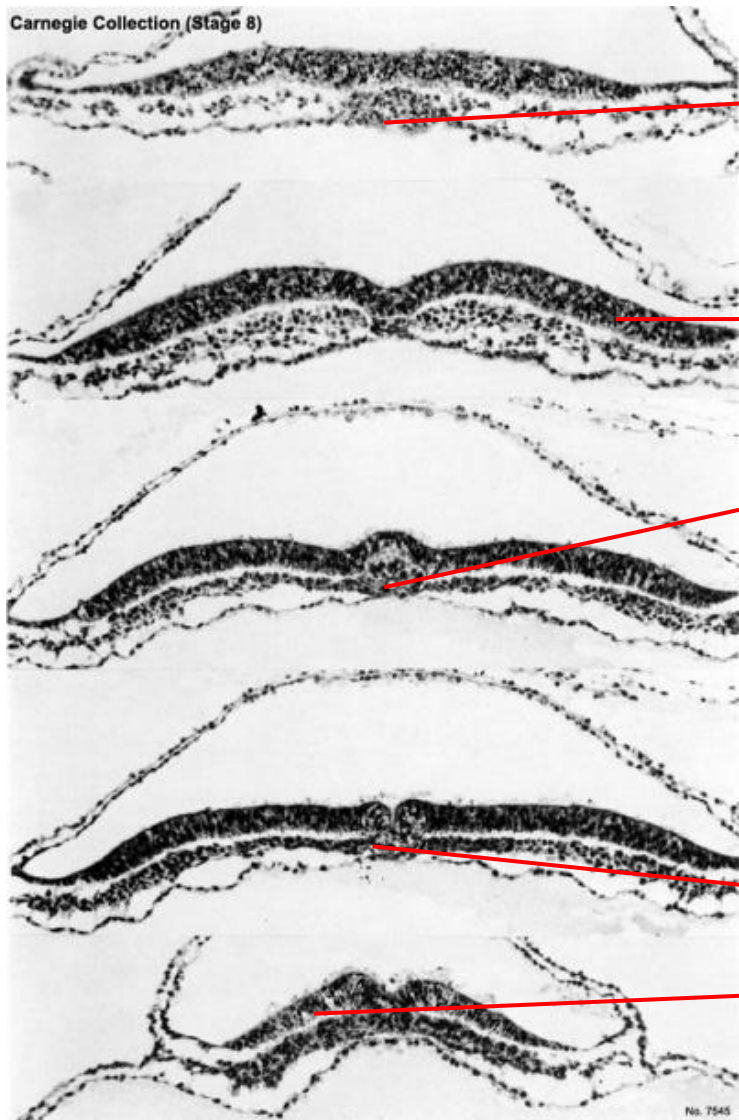


ORGANIZÁTOR EXISTUJE I U SAVCŮ

2. týden



3. týden



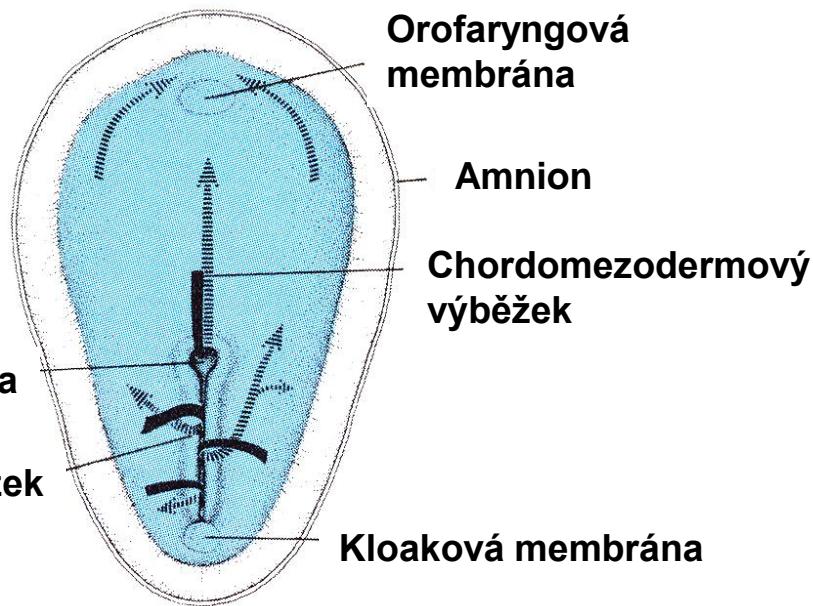
Prechordová ploténka

Neurální ploténka

Chordomezodermový
výběžek

Primitivní jamka

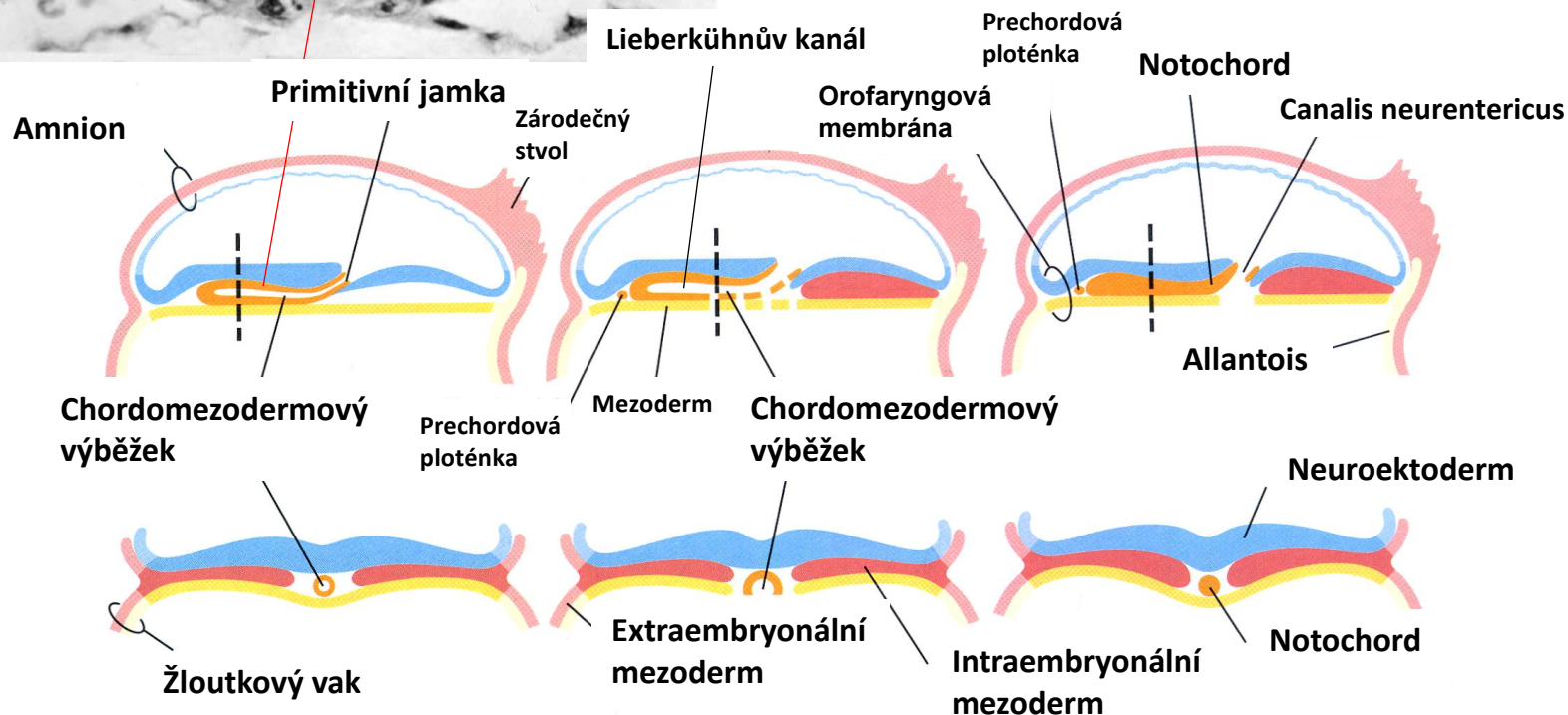
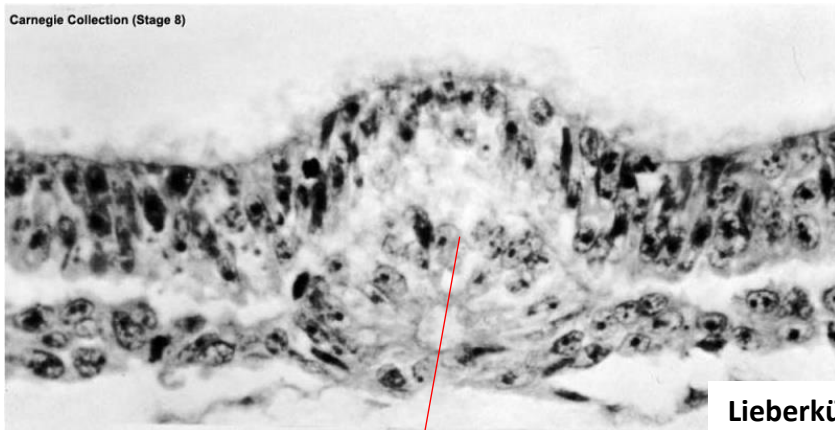
Primitivní proužek



PRIMITIVNÍ PROUŽEK A PRIMITIVNÍ JAMKA

3. týden

Carnegie Collection (Stage 8)



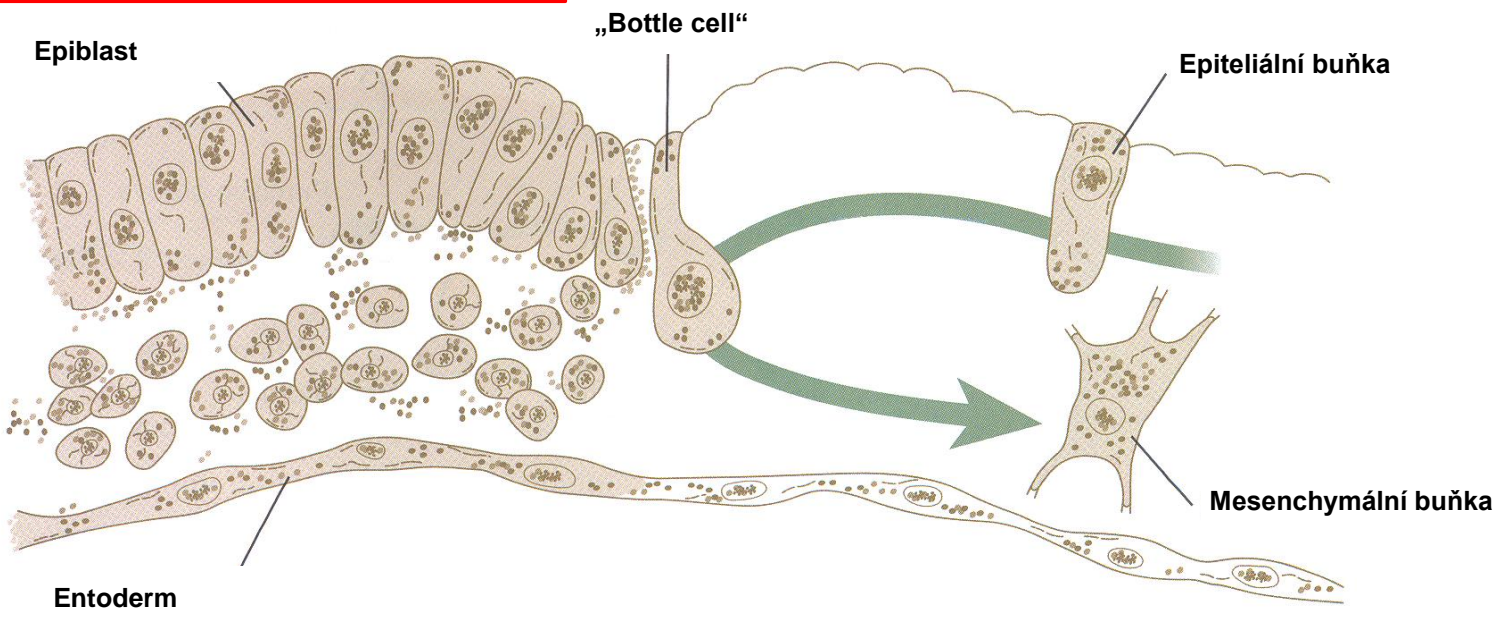
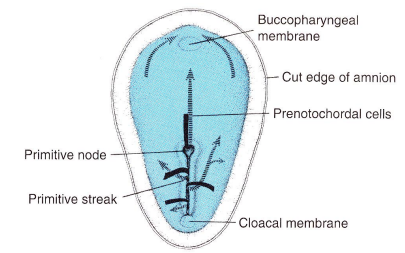
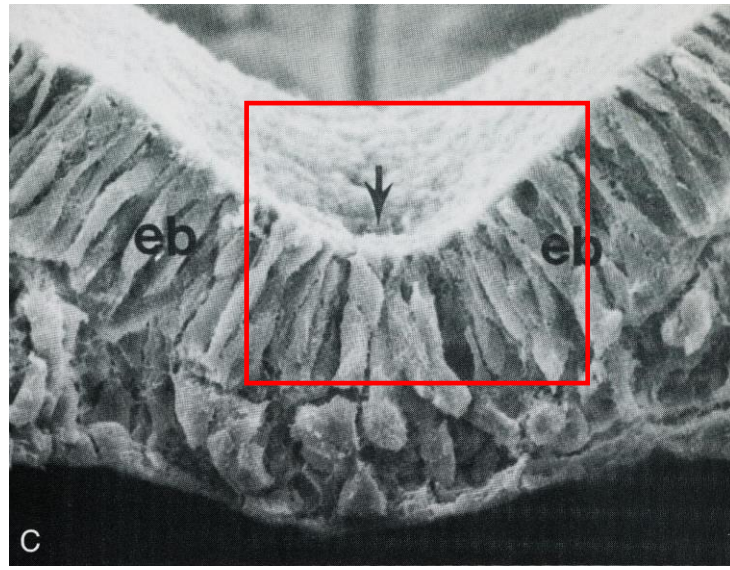
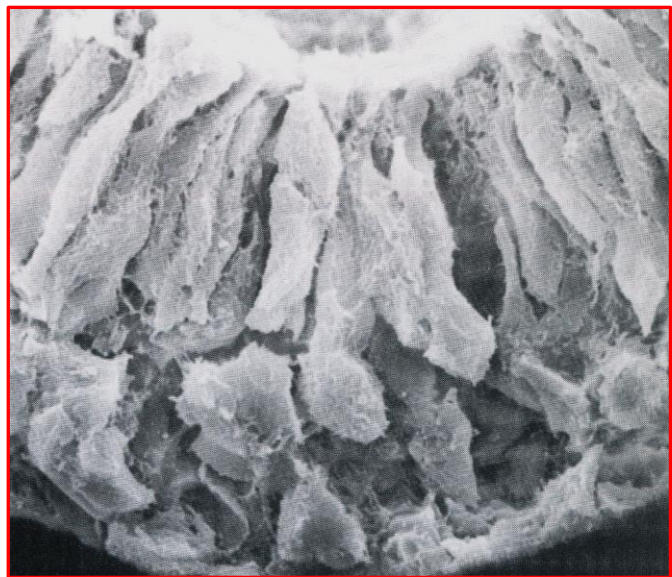
17. den

18. den

19. den

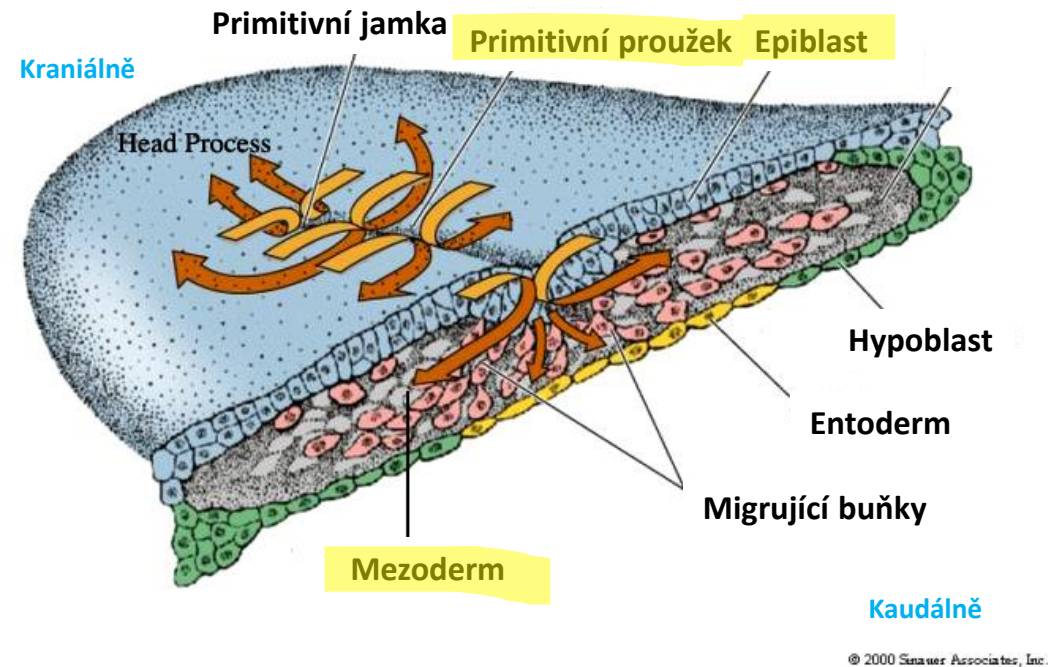
PRIMITIVNÍ PROUŽEK A PRIMITIVNÍ JAMKA

3. týden



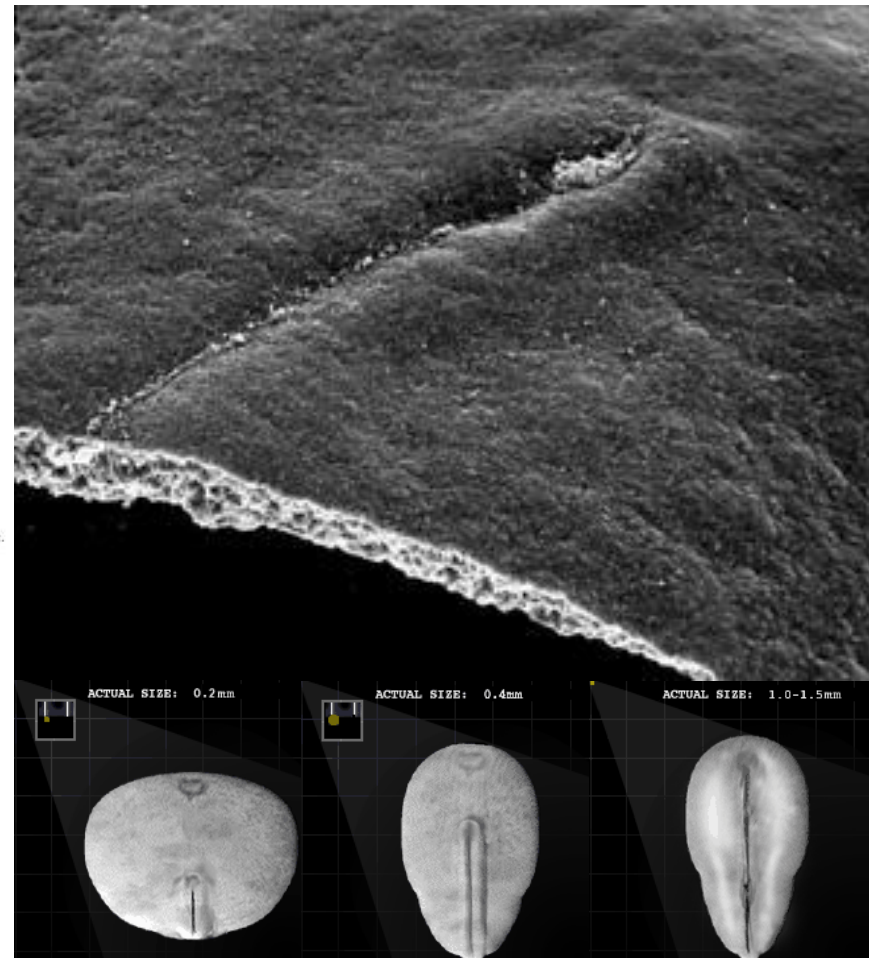PRIMITIVNÍ PROUŽEK A PRIMITIVNÍ JAMKA

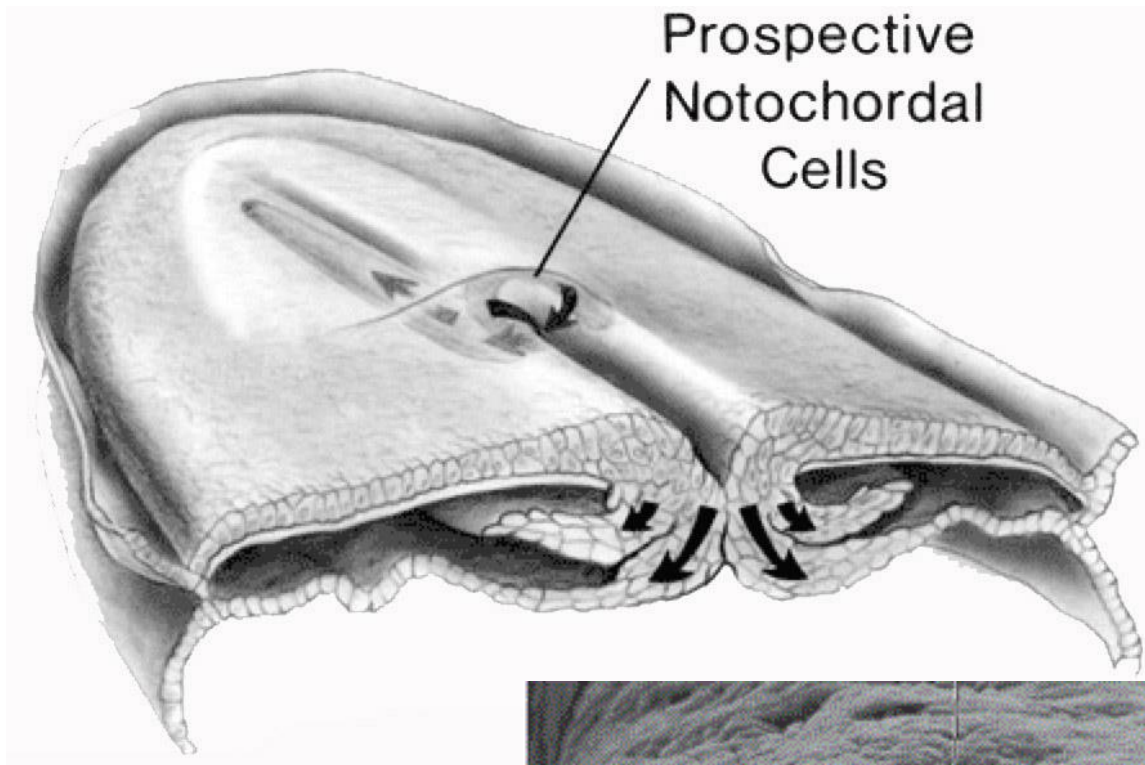
3. týden



Ve třetím týdnu vývoje migrují buňky epiblastu v oblasti primitivního proužku dovnitř embrya.

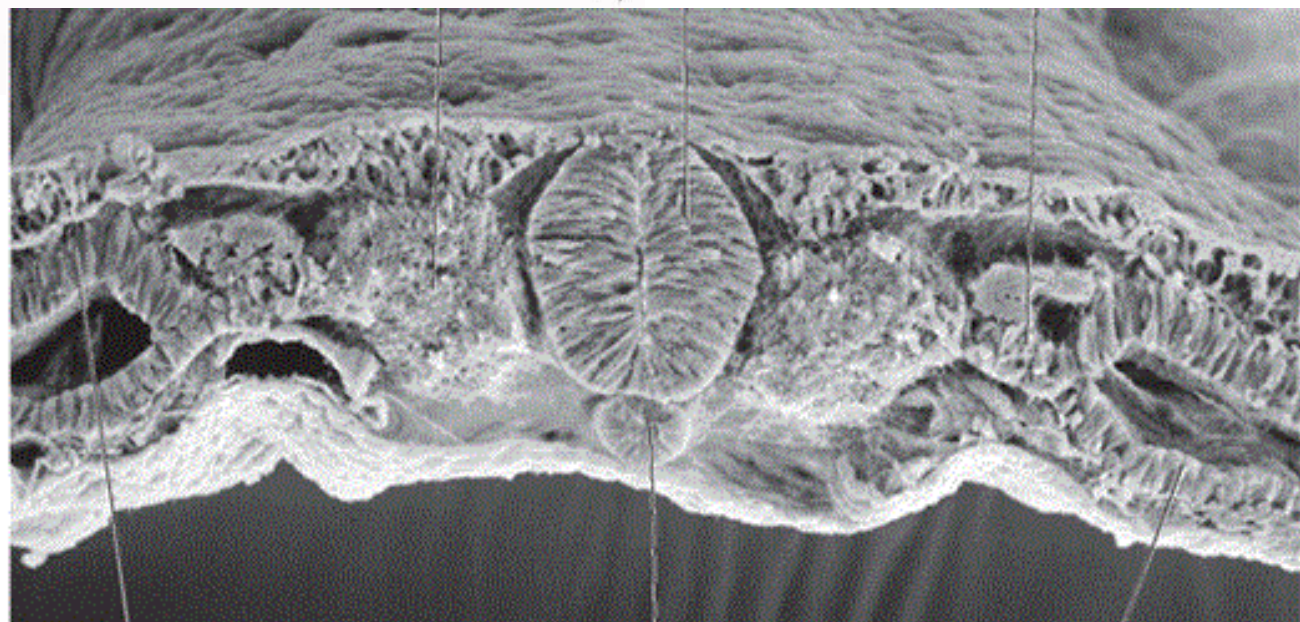
Procesem gastrulace tak vzniká nová buněčná populace: **MEZODERM**



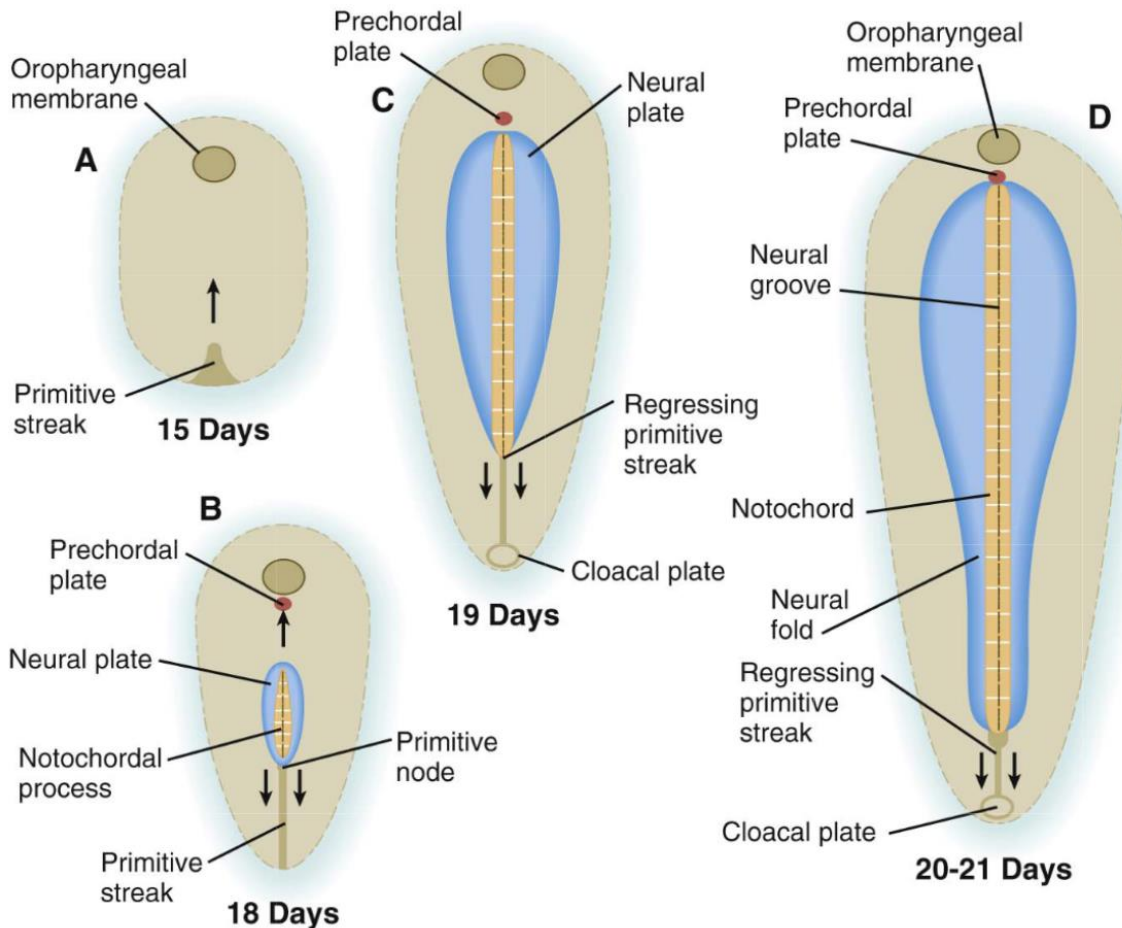


Konec druhého týdne

Konec třetího týdne



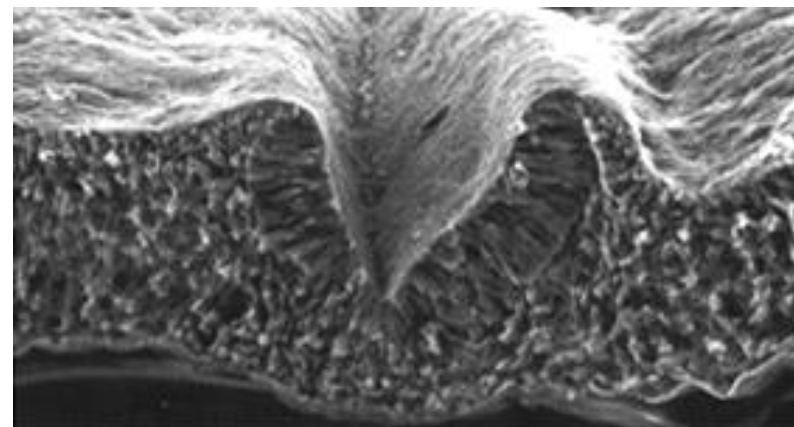
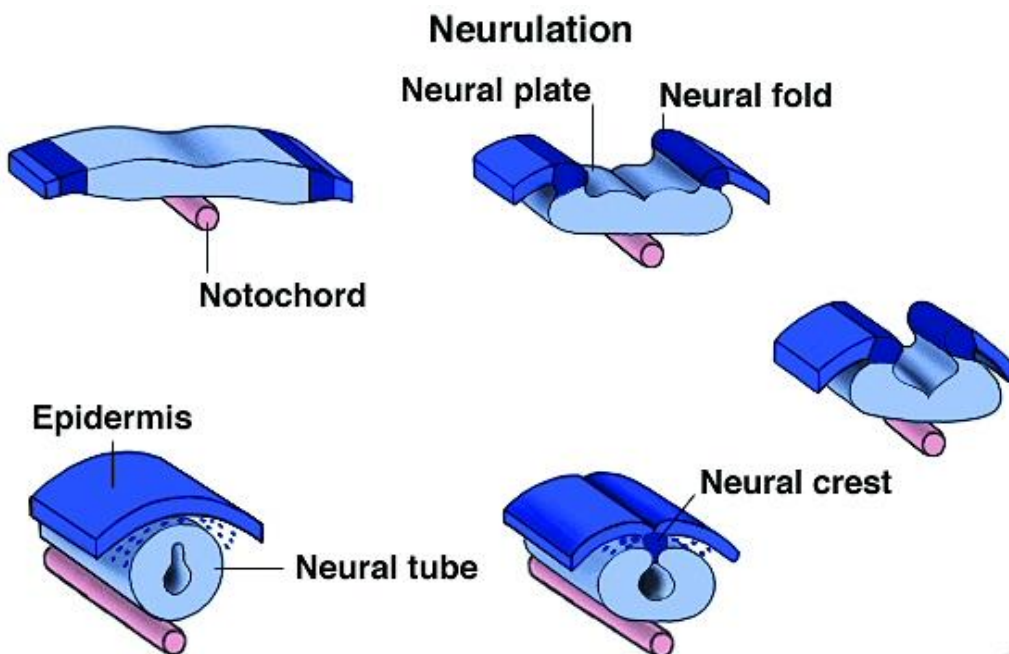
3. týden



Notochord indukuje diferenciaci ektodermu - vzniká buněčný základ nervové soustavy - **NEUROEKTODERM**

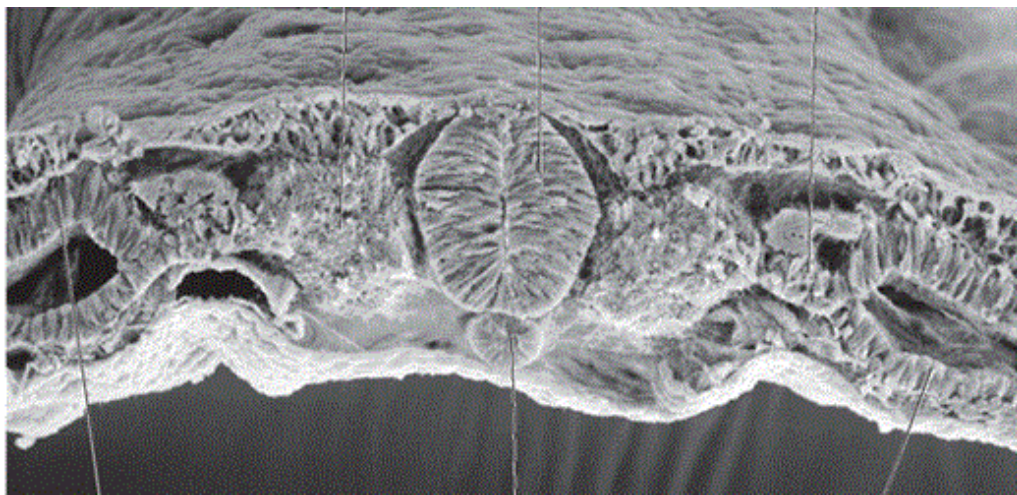
- Neurální ploténka
- Neurální valy
- Neurální trubice
- Neurální lišta

3. týden

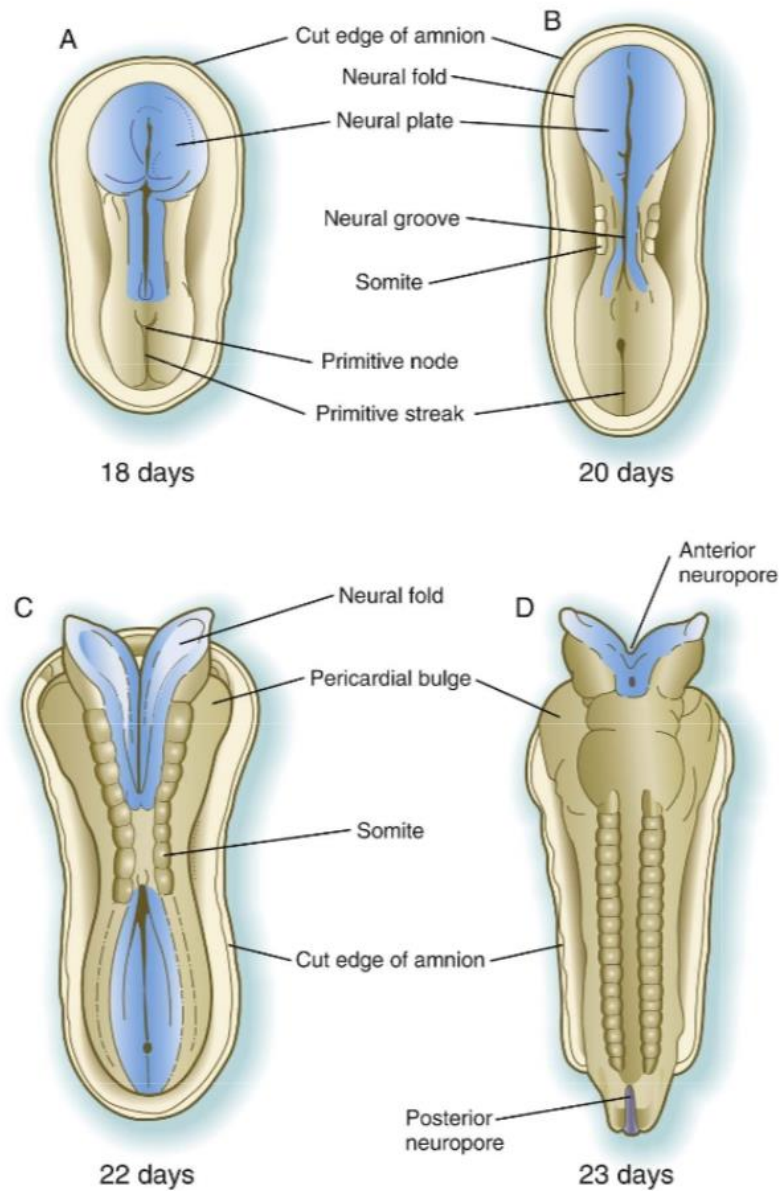


Entoderm a mezoderm produkují BMP4, který indukuje vznik epidermis.

Notochord produkuje inhibitory BMP4 - noggin, chordin a follistatin (kraniálně) a wnt3a a FGF (kaudálně) - ektoderm diferencuje do neuroektodermu.



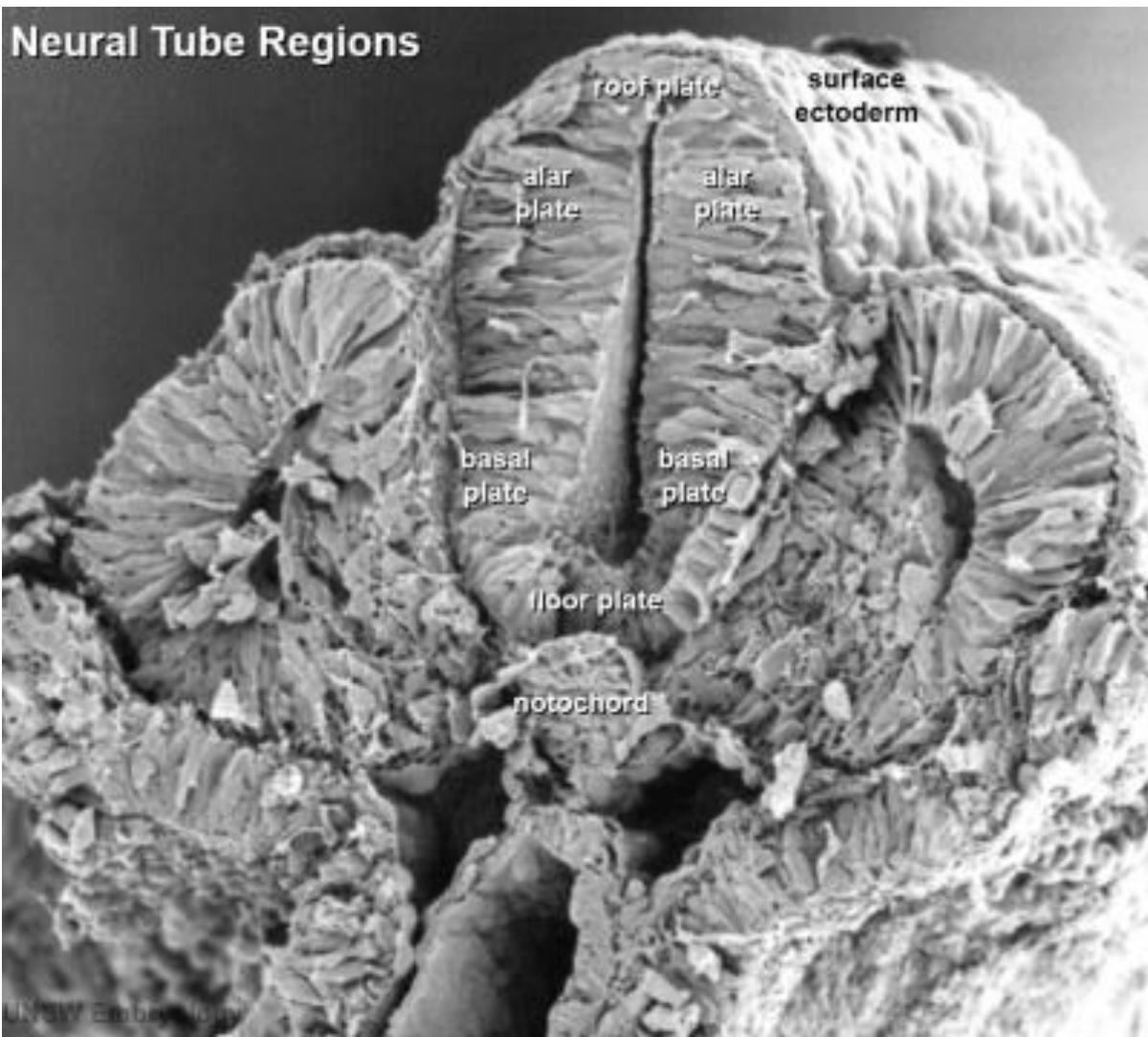
NEURULACE



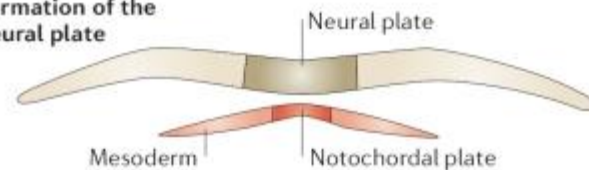
- Neurální ploténka
- Neurální valy
- Neurální trubice
- Neurální lišta

3-4. týden

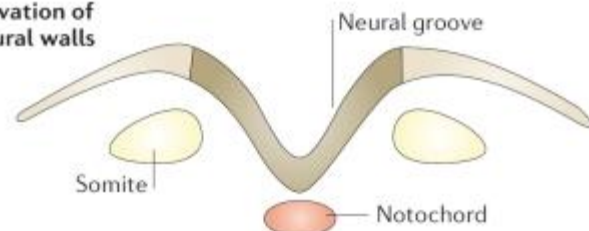
Neural Tube Regions



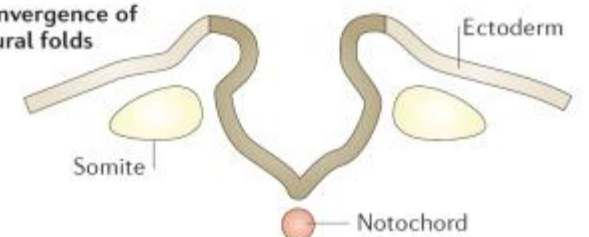
B Formation of the neural plate



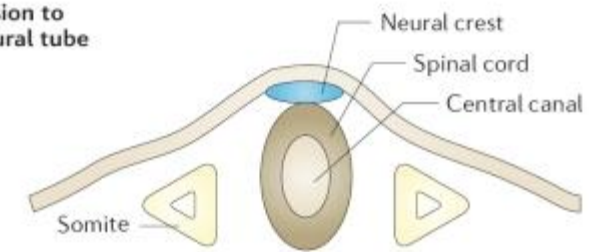
Elevation of neural walls



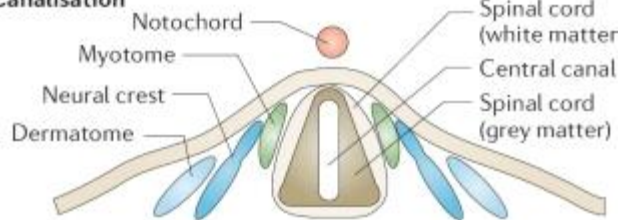
Convergence of neural folds

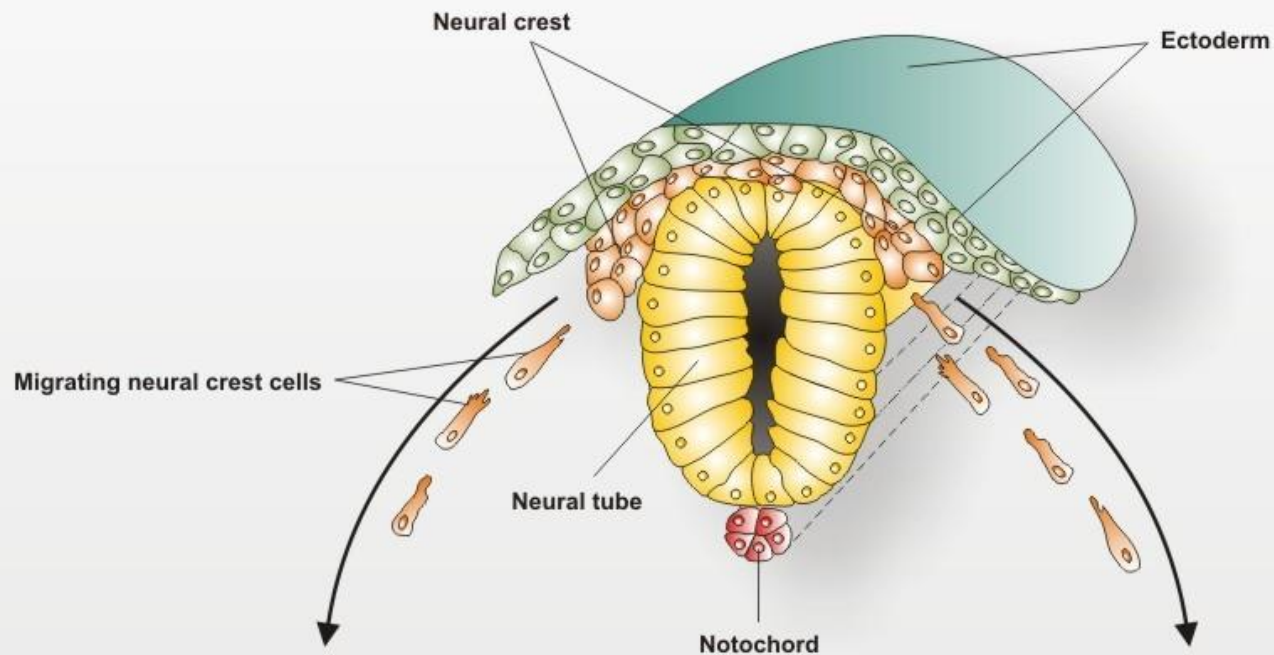


Fusion to neural tube



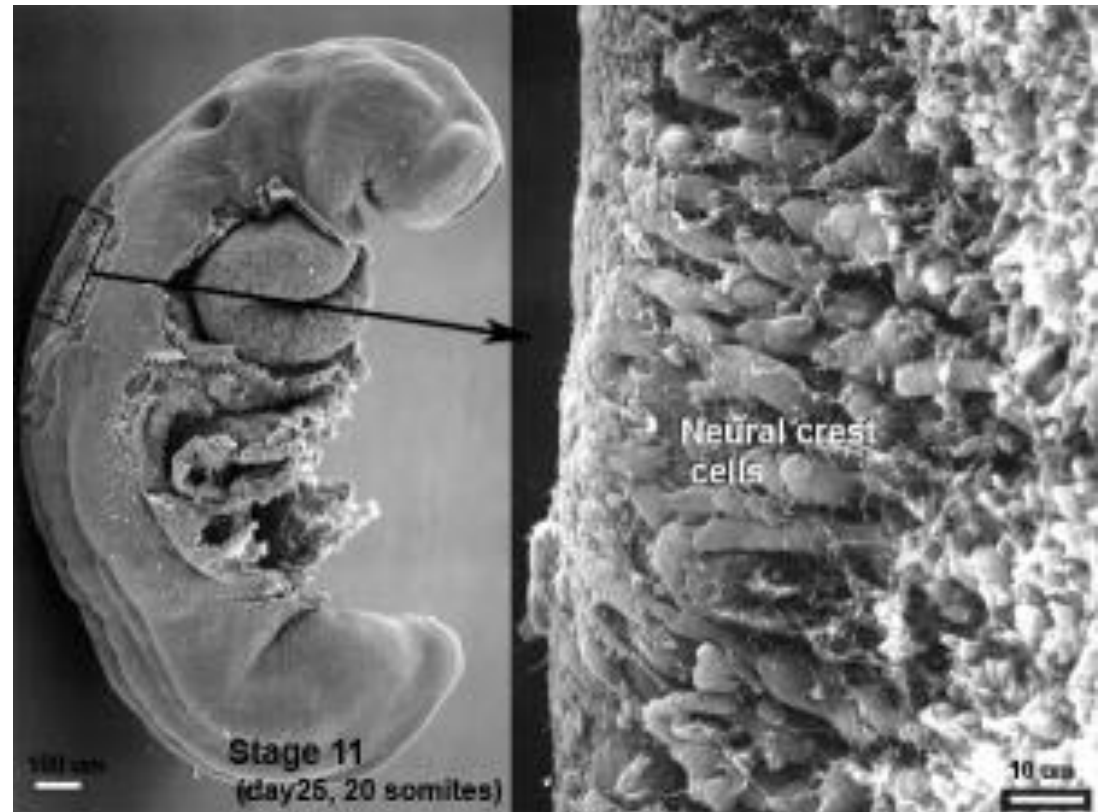
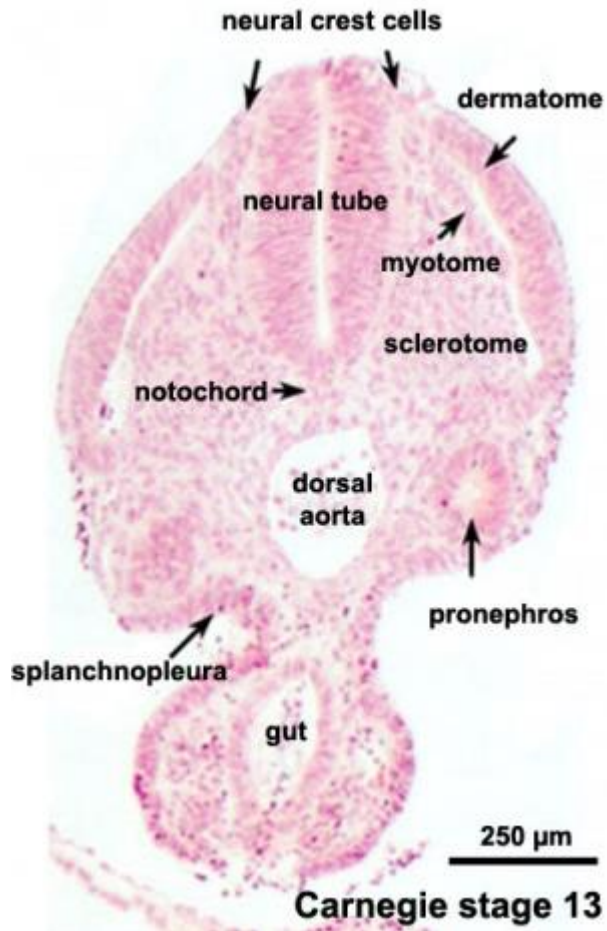
Canalisation

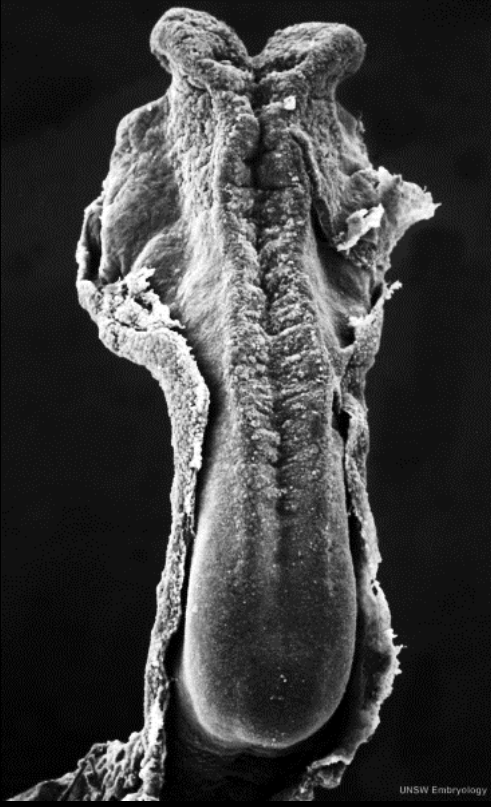



Deriváty neurální lišty

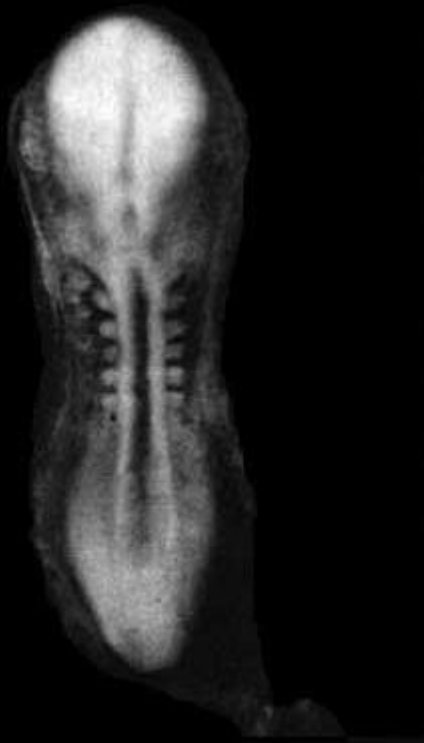- Periferní nervový systém včetně enterických plexů
- Enterochromaffiní buňky
- Melanocyty
- Kraniofaciální vazivo, svaly a chrupavky (faryngový aparát)
- Odontoblasty
- Dřeň nadledvin
- ...





**brain
fold**

**neural
groove**

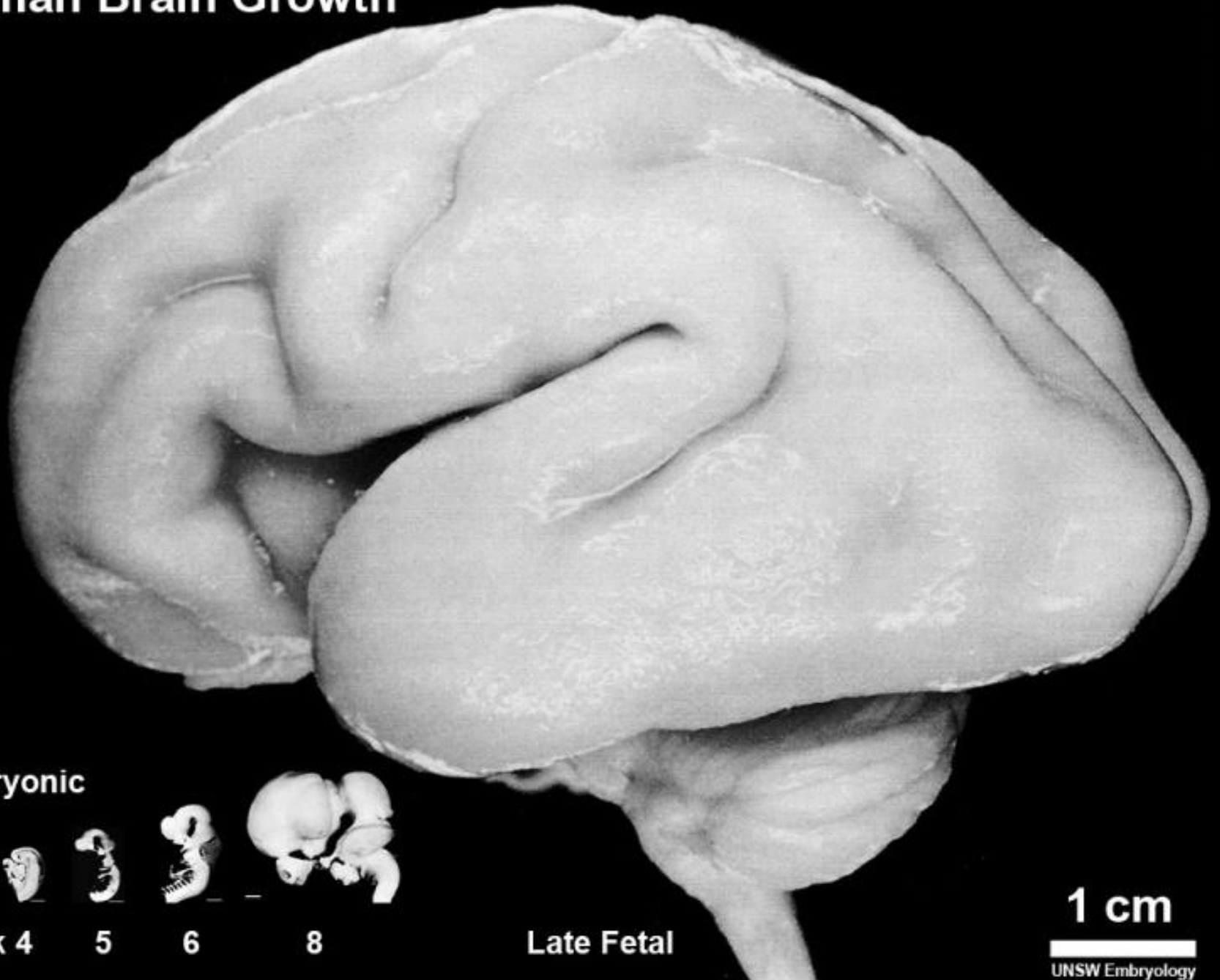


**cranial
neuropore**

**closing
neural tube**

**caudal
neuropore**

Human Brain Growth



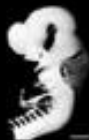Embryonic



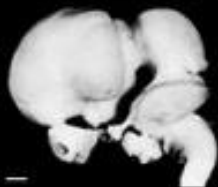Week 4



5



6

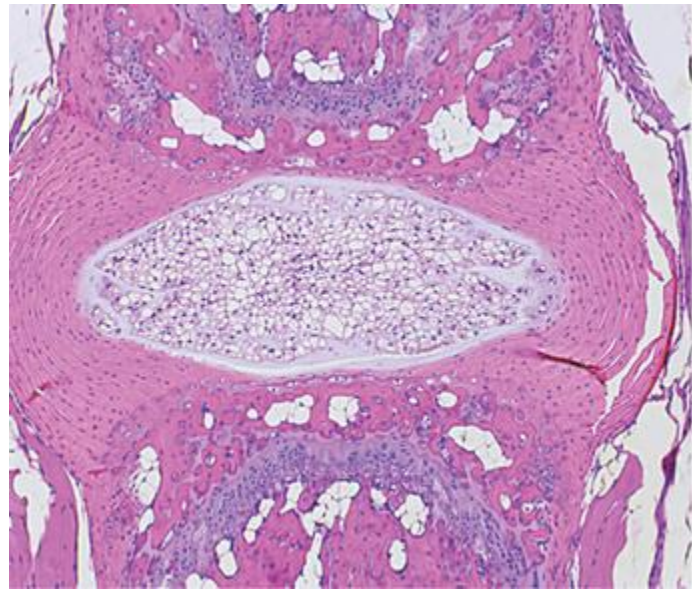
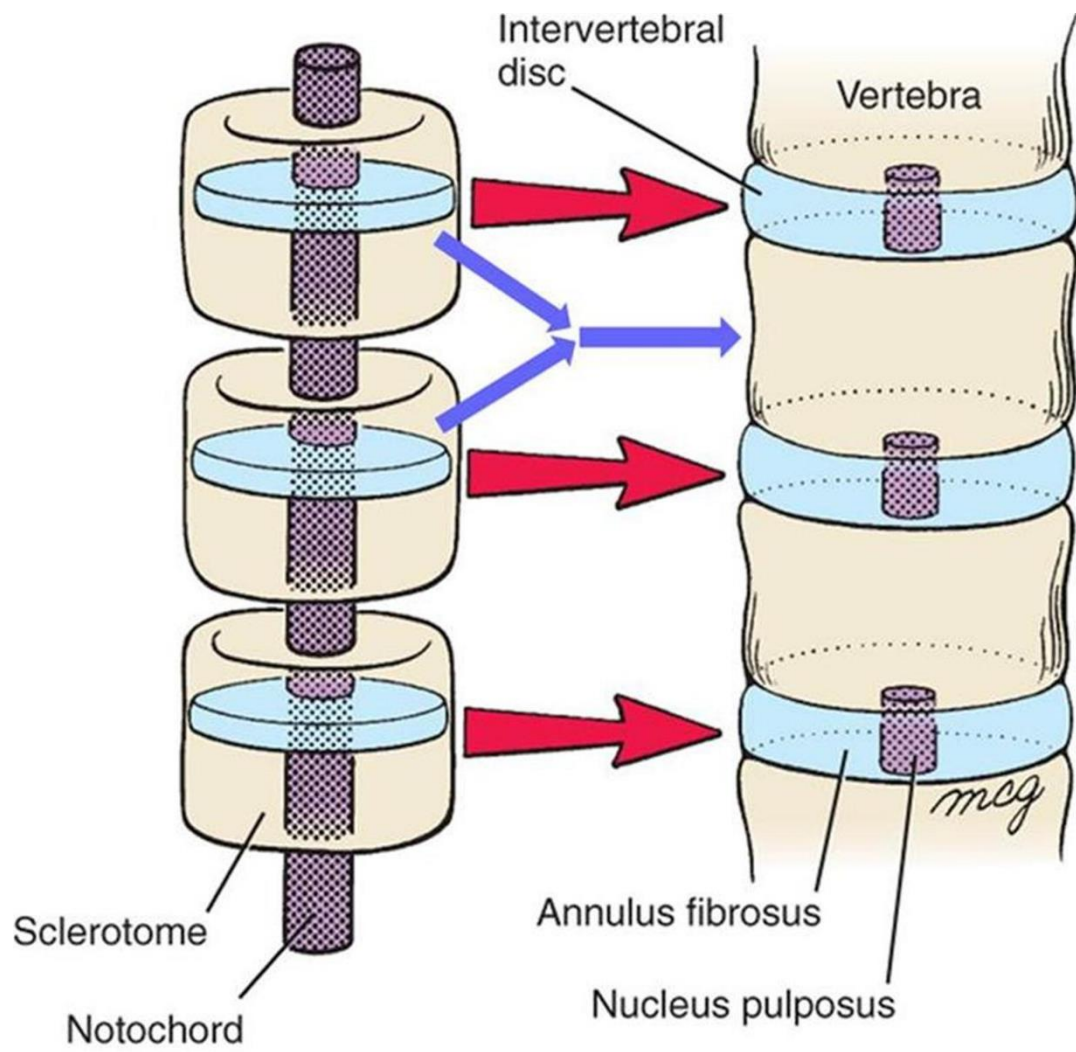


8

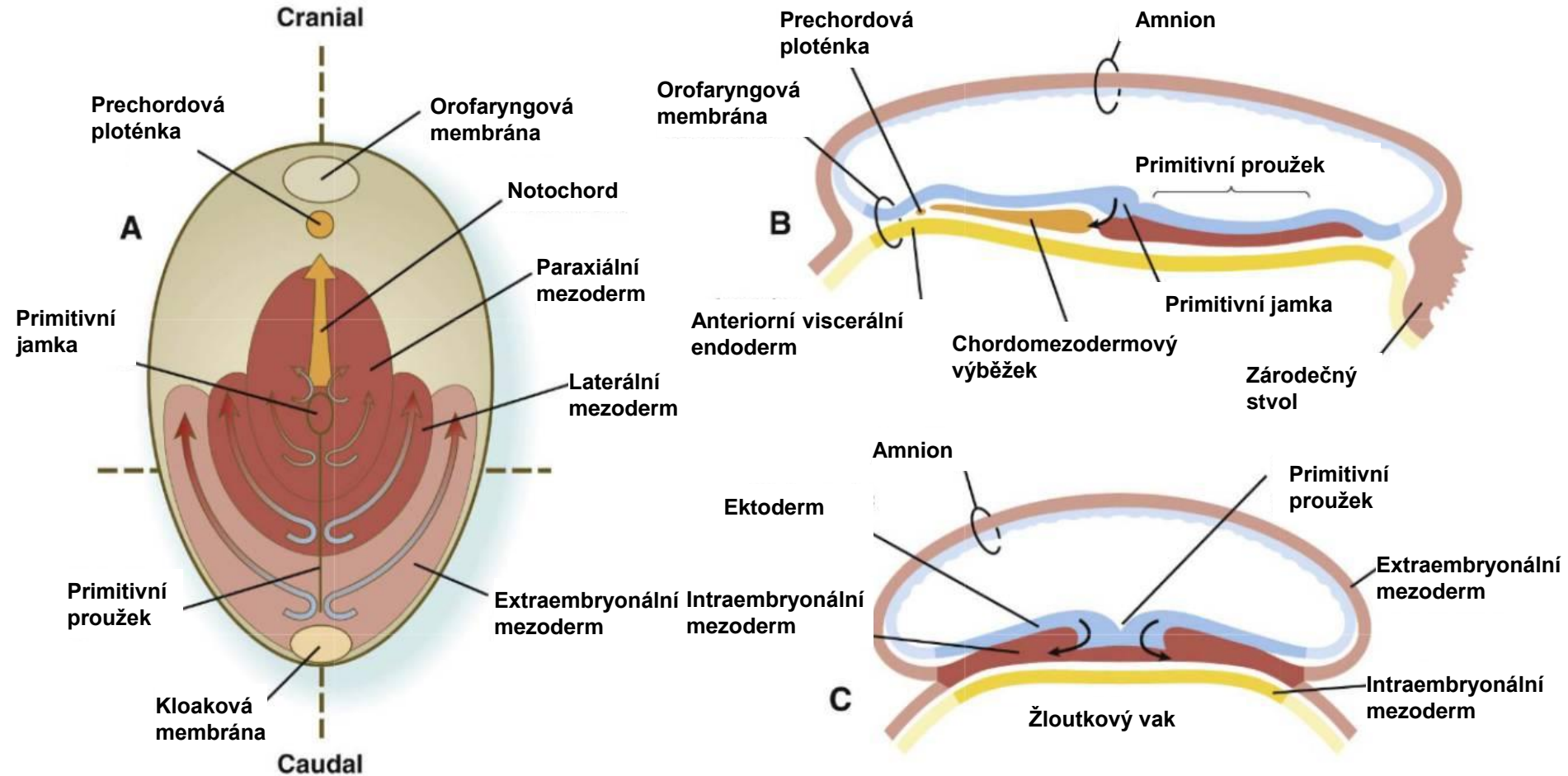
Late Fetal

1 cm

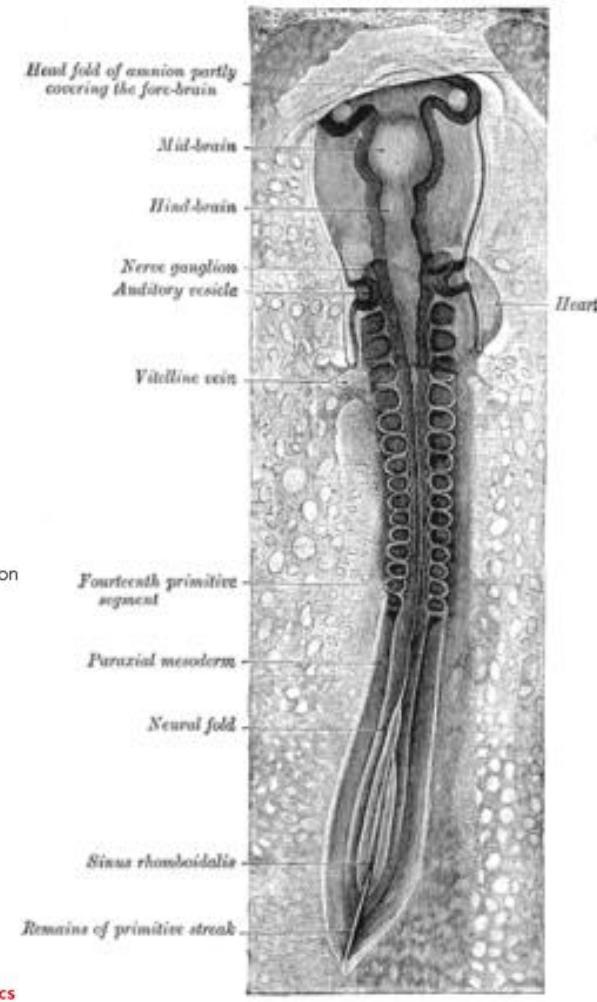
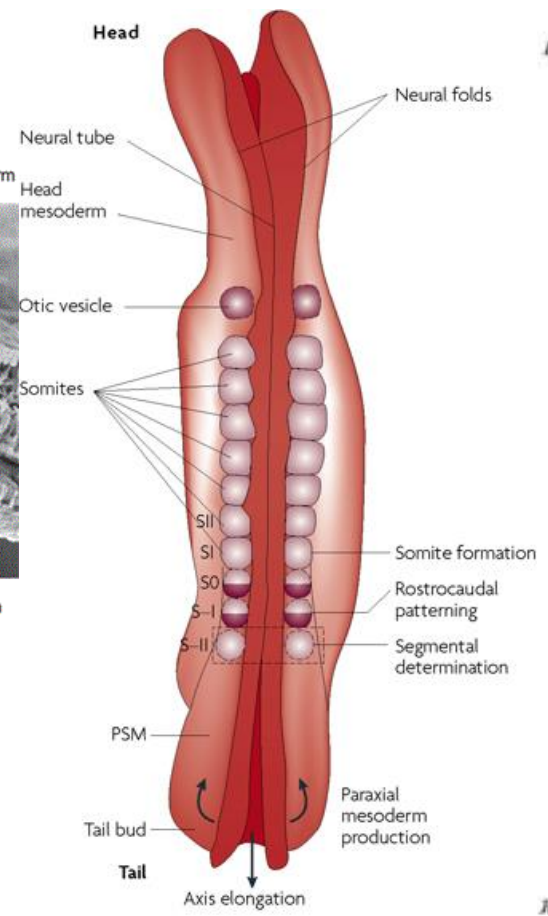
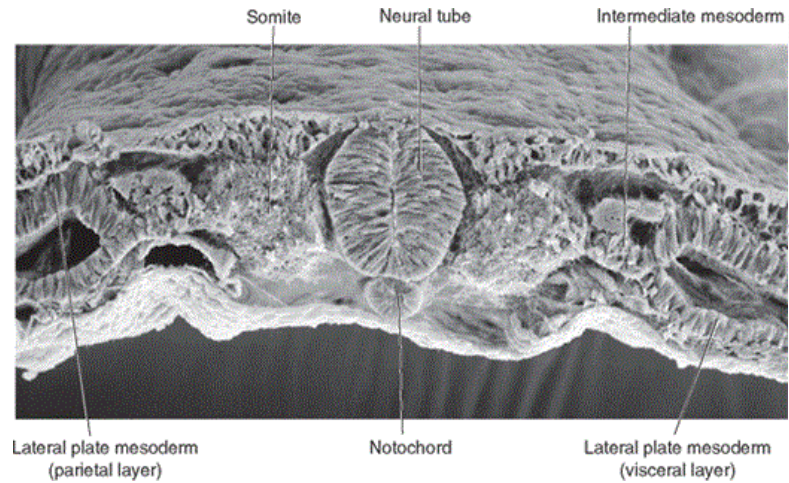
UNSW Embryology

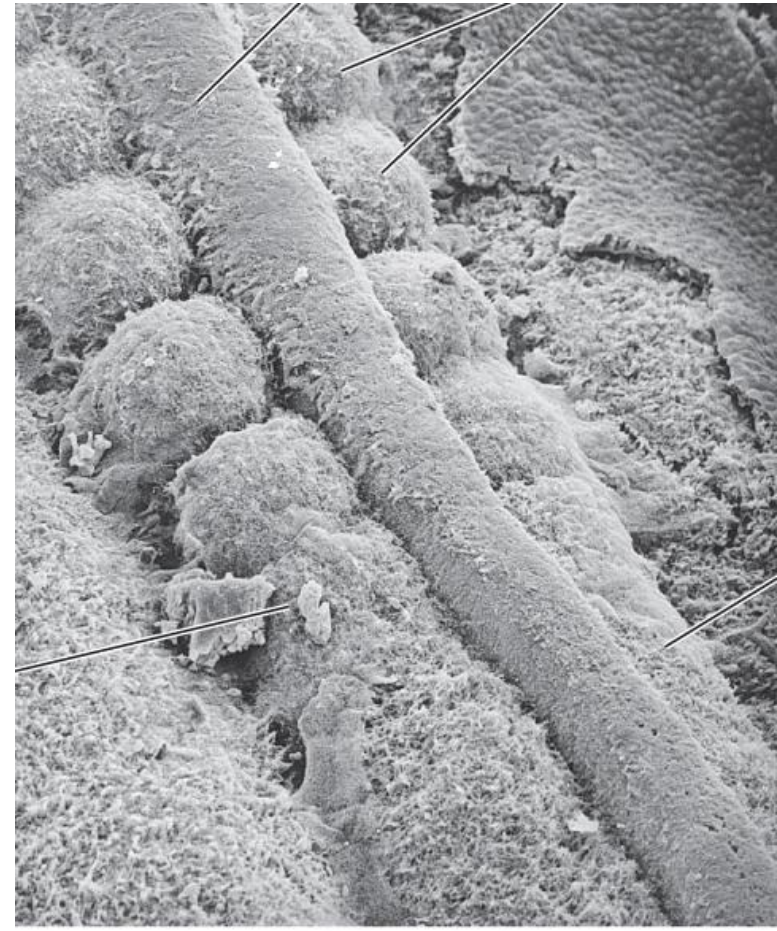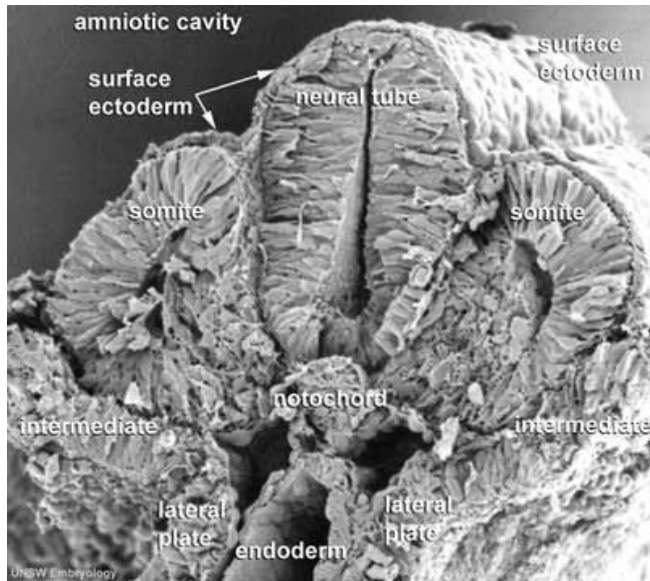
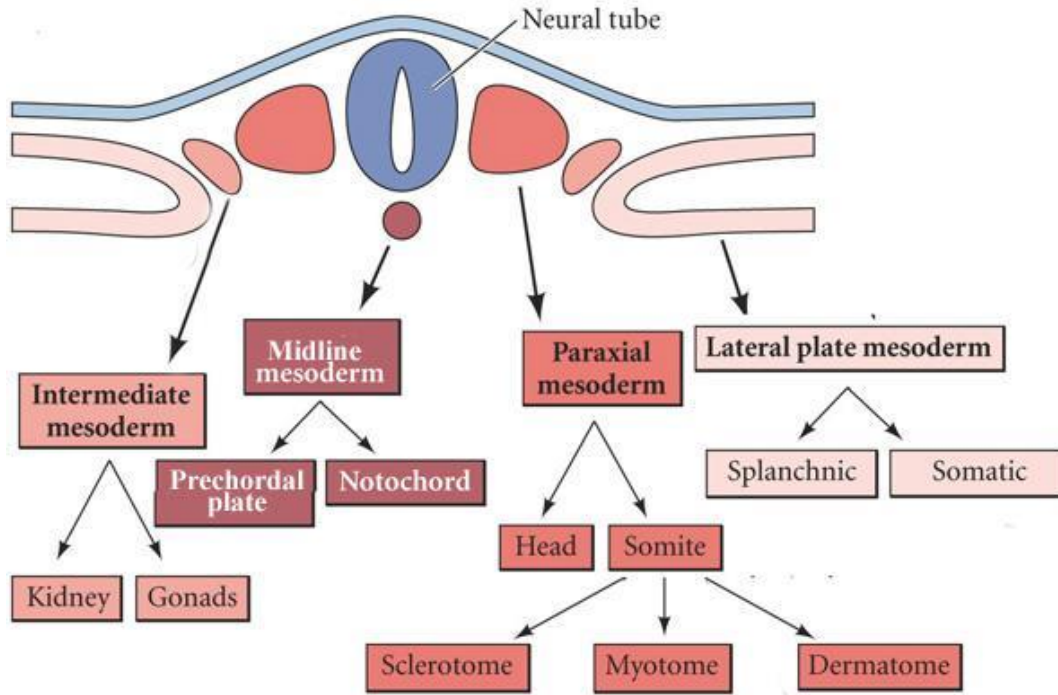


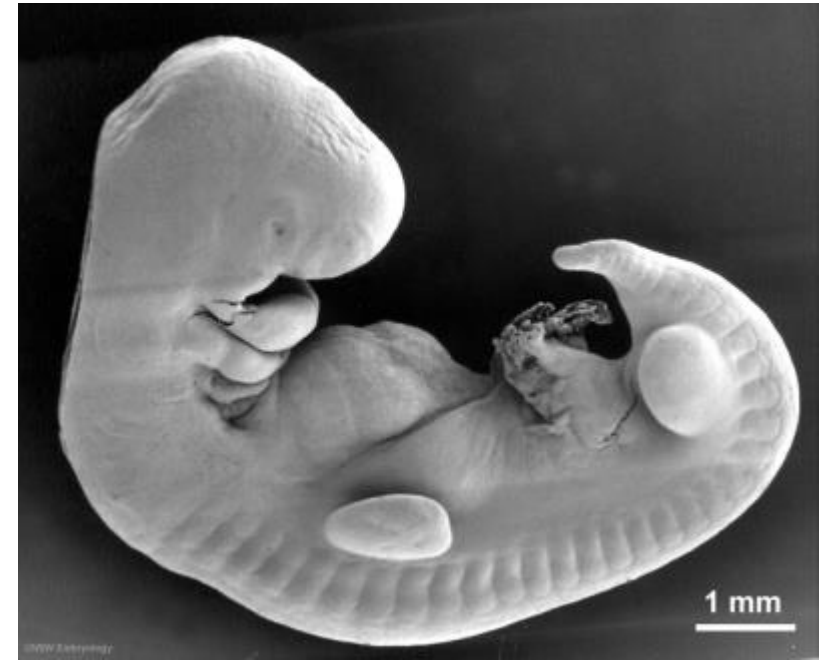
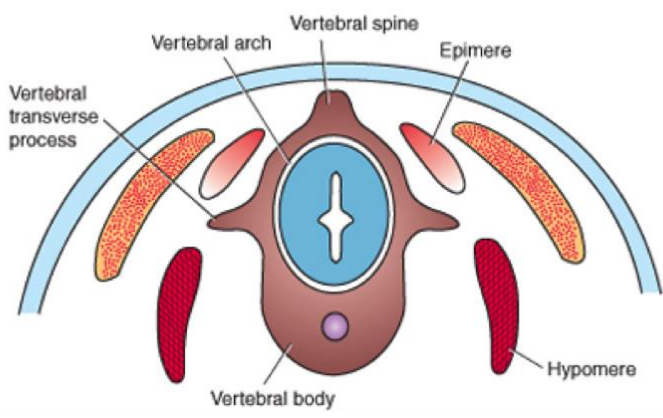
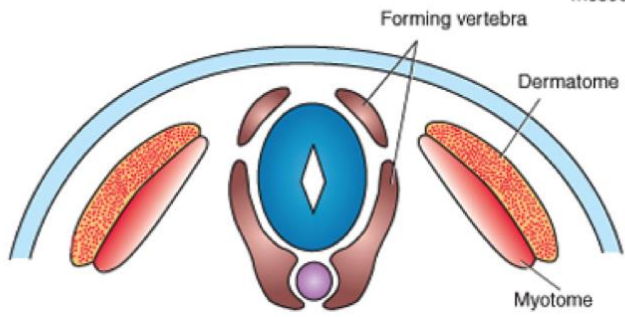
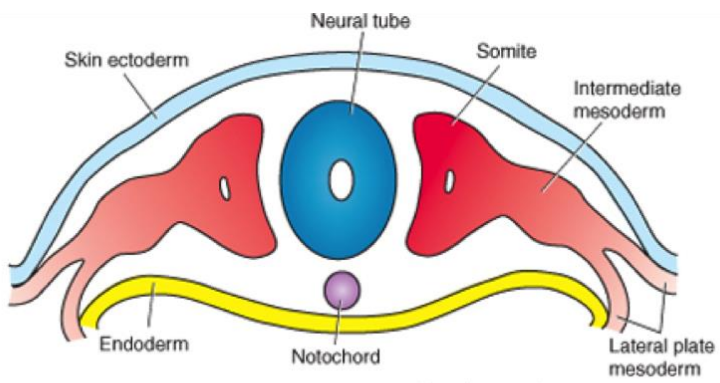
3. týden



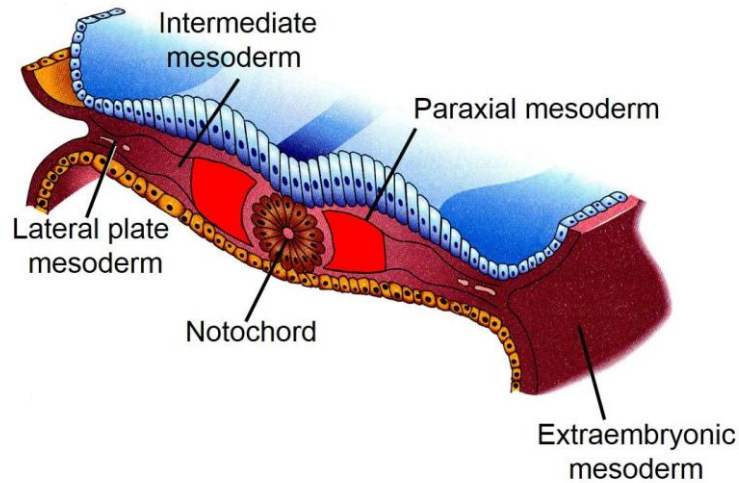
3-4. týden



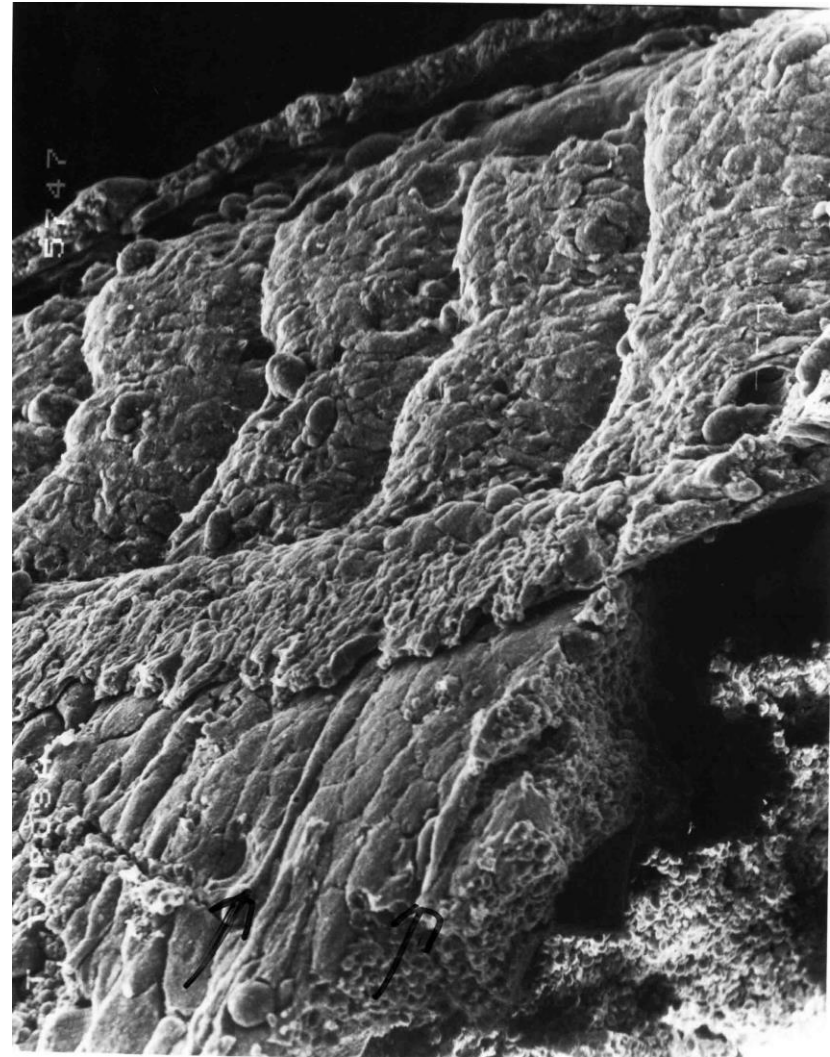




3-4. týden

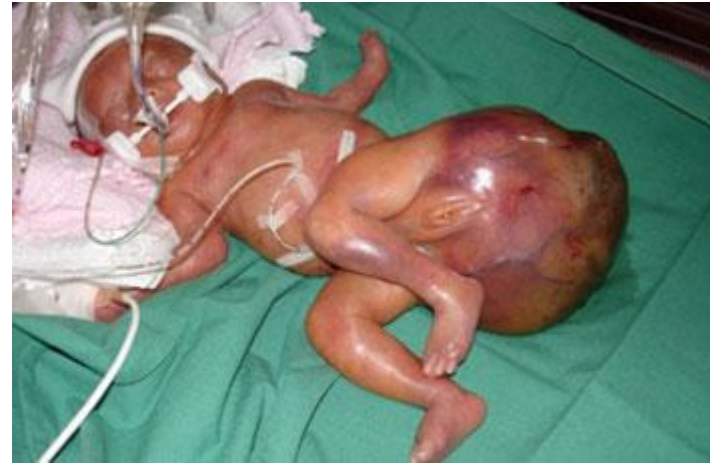
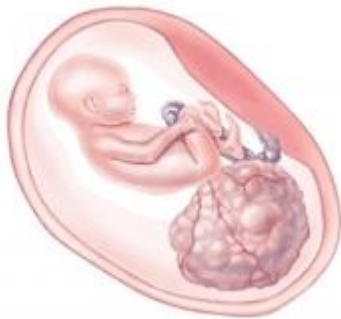
- srdce, kardiovaskulární systém
- urogenitální systém
- svalový a kosterní systém
- hematopoetický a lymfatický systém
- vazivo, dermis
- mezotel



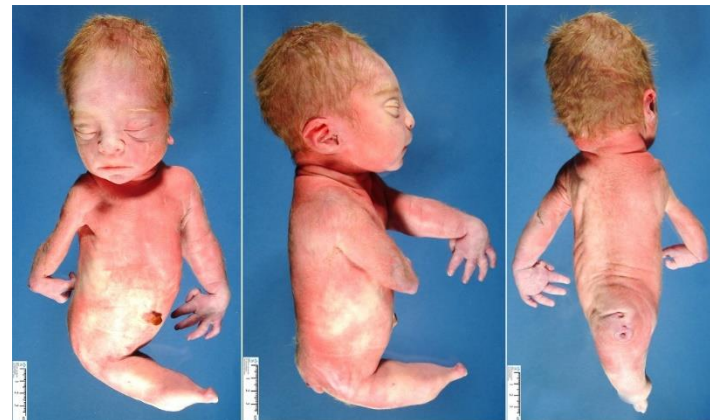PORUCHY VÝVOJE BĚHEM GASTRULACE

- Primitivní proužek je dočasná embryonální struktura. Perzistence primitivního proužku vede k **sakrokokcgeálním teratomům**.



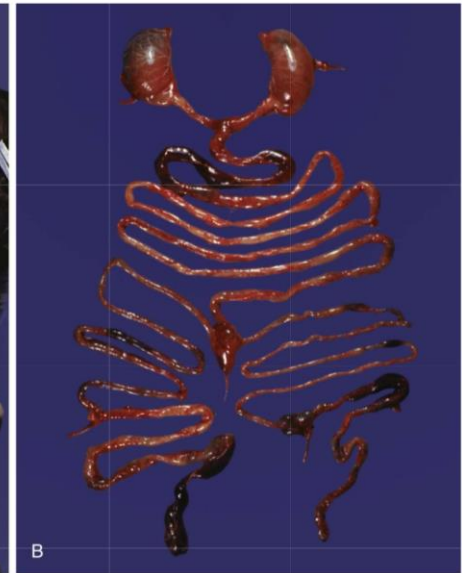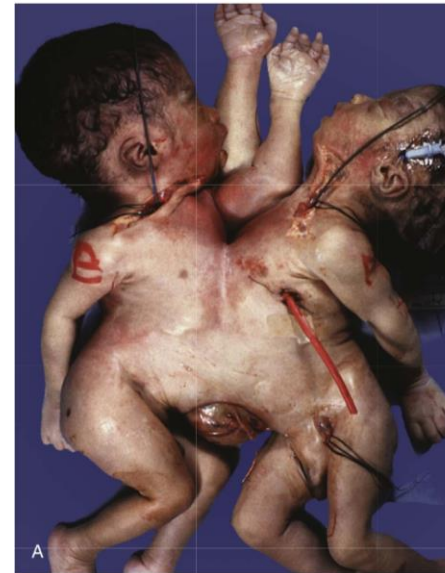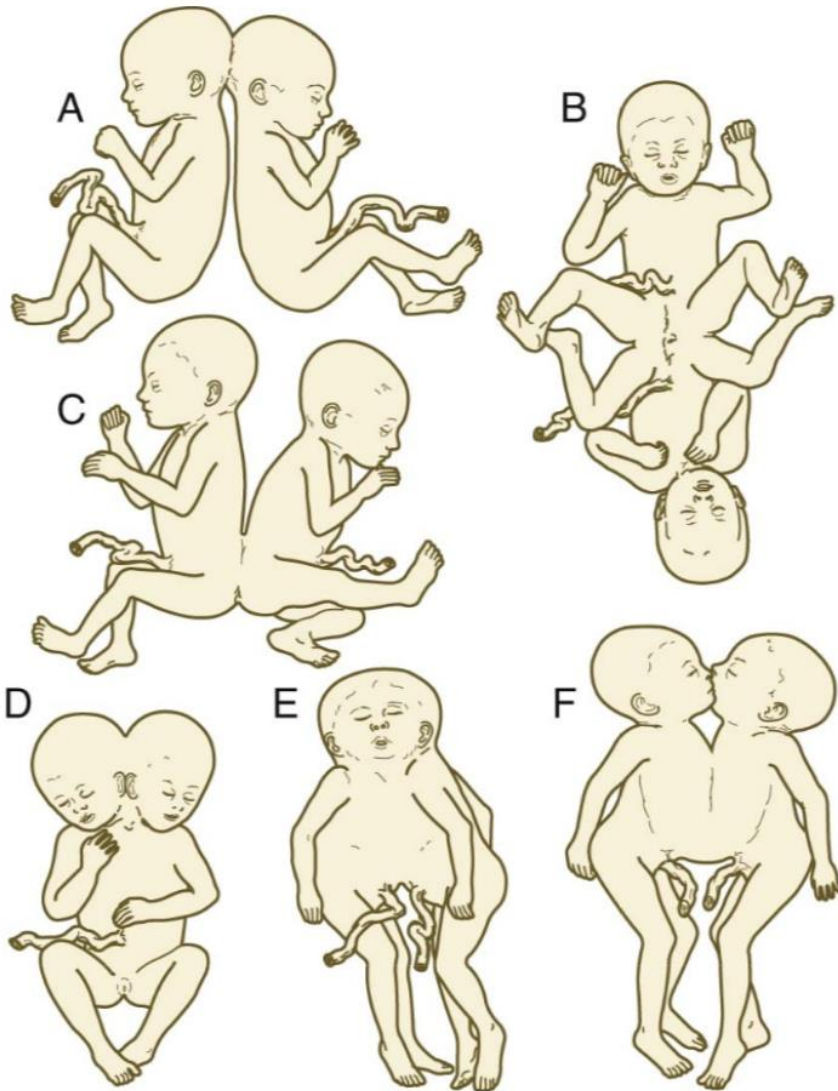
- Selhání primitivního proužku naopak vede k absenci mezodermálních struktur v postižené oblasti - **sirenomelii**

- končetiny
- urogenitální systém
- GIT



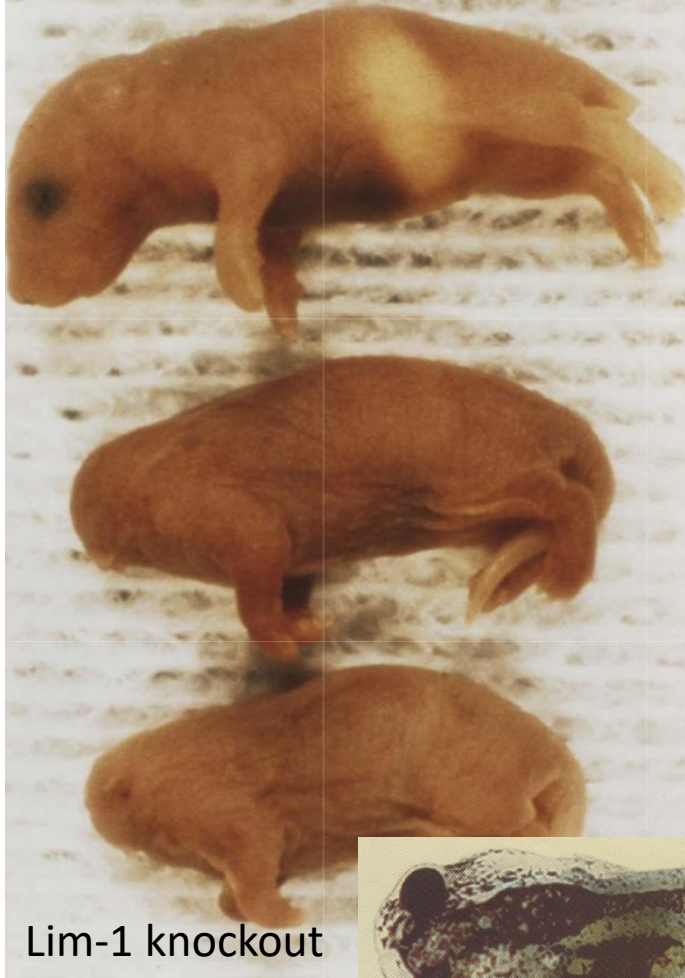
PORUCHY VÝVOJE BĚHEM GASTRULACE

- Pokud se vytvoří dva primitivní proužky, mohou vzniknout siamská dvojčata s různým stupněm postižení

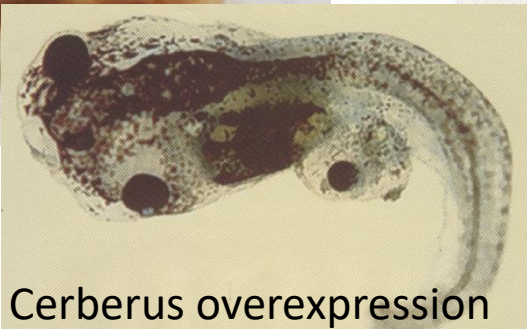


CO DETERMINUJE EMBRYONÁLNÍ OSY?

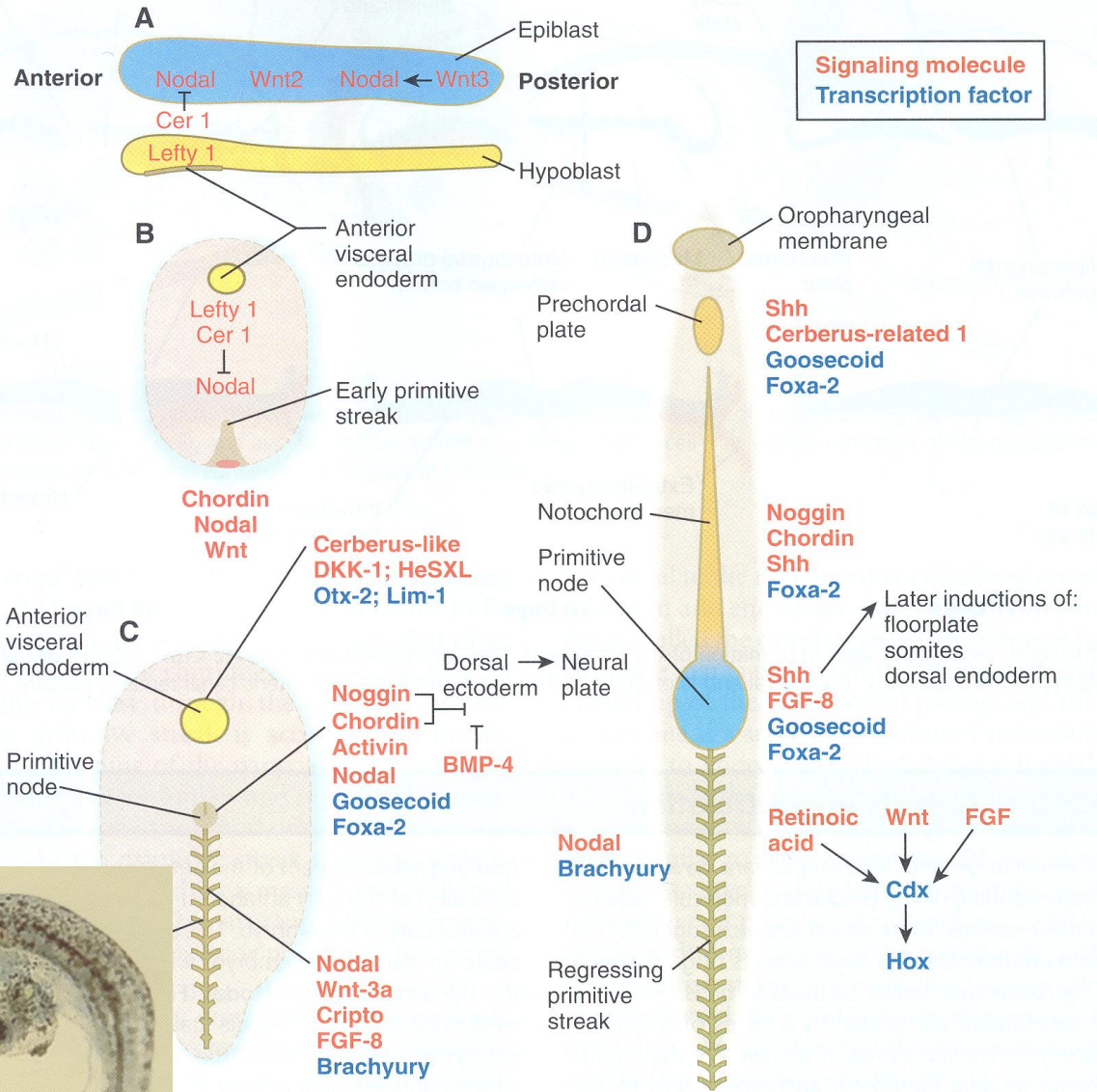
3. týden



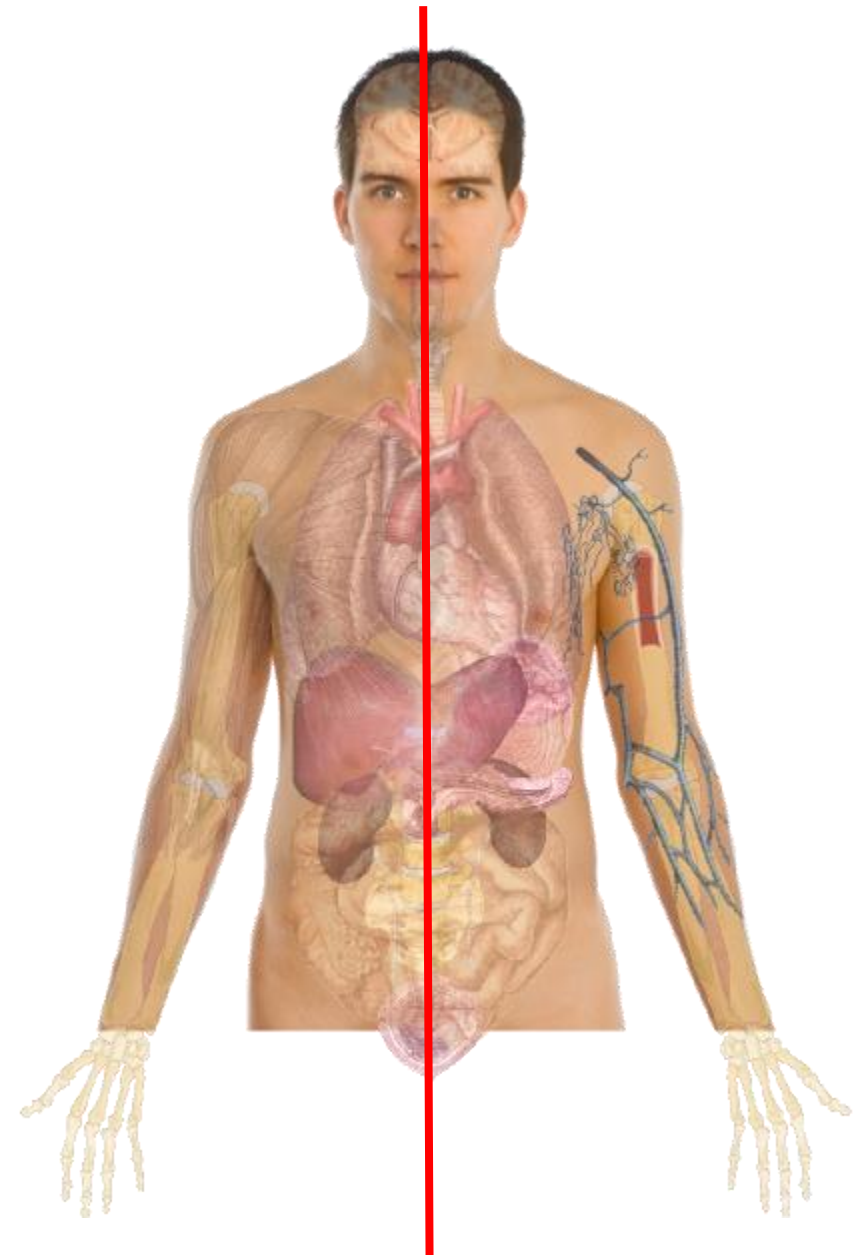
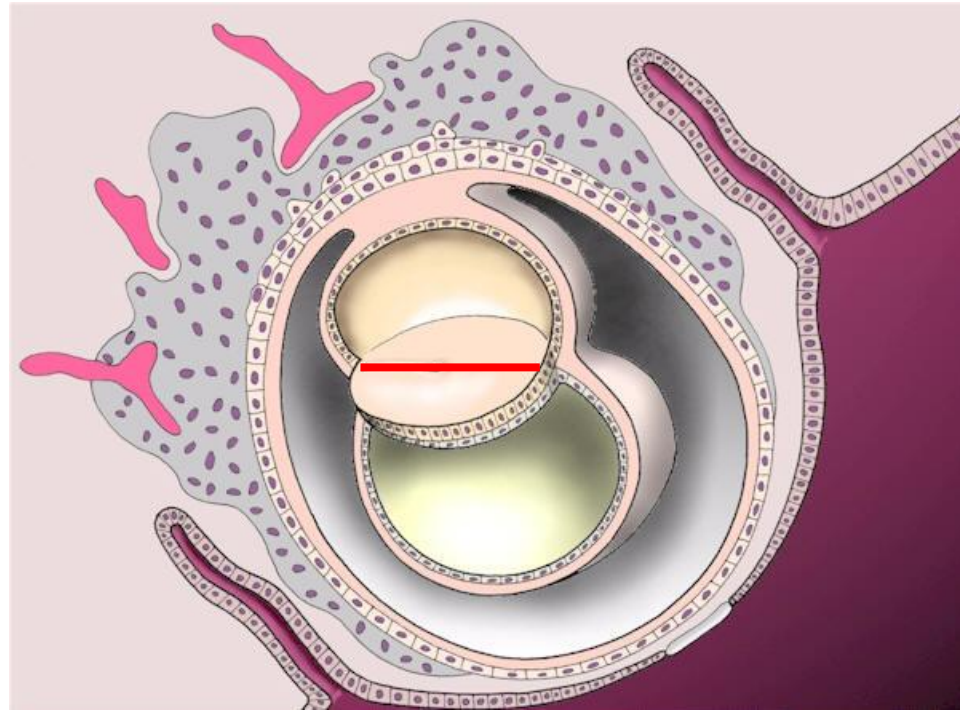
Lim-1 knockout



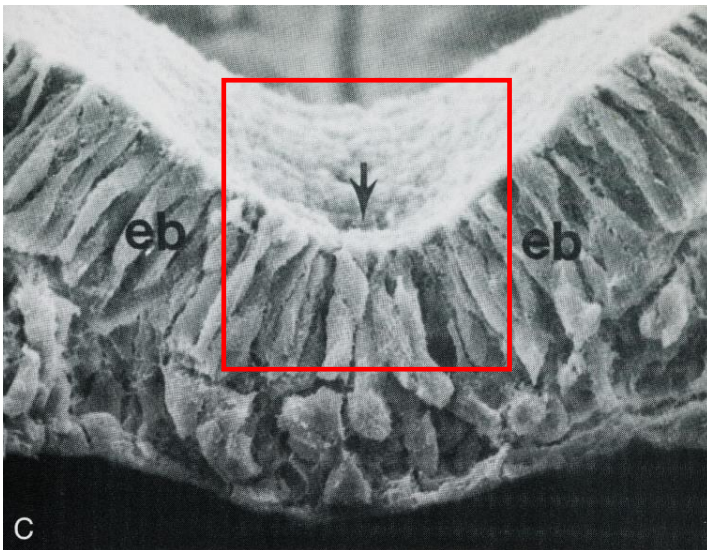
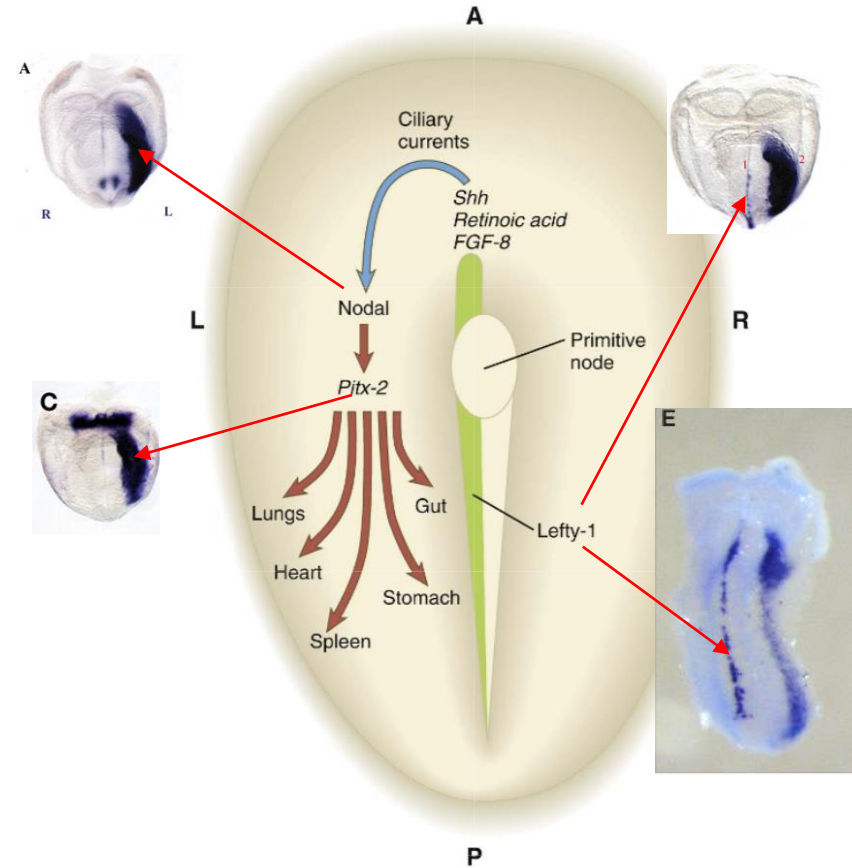
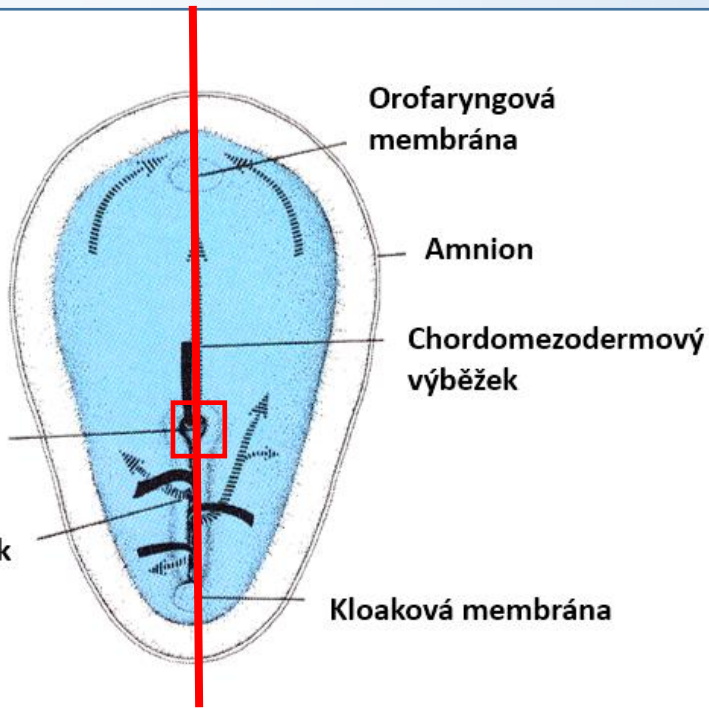
Cerberus overexpression



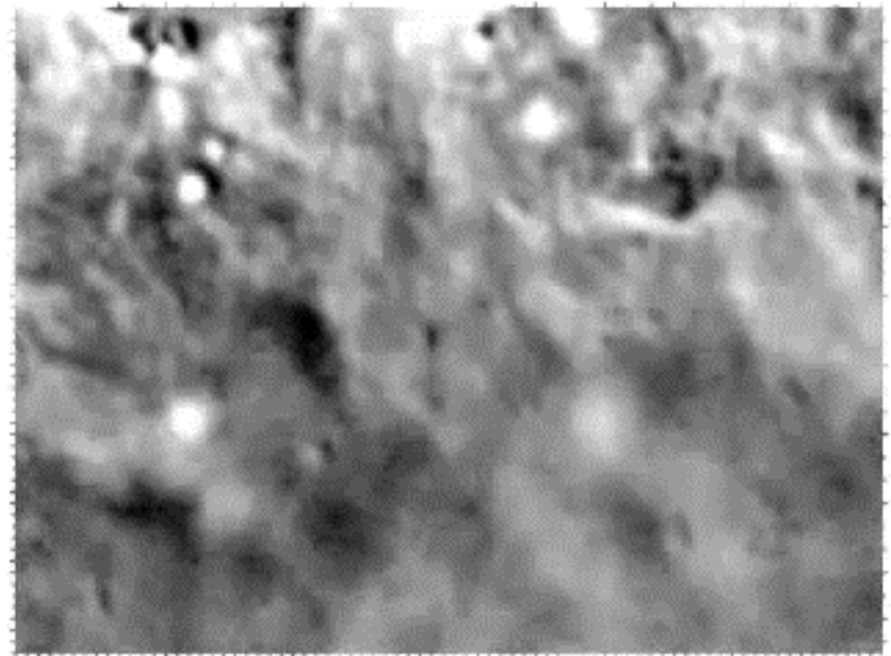

3. týden



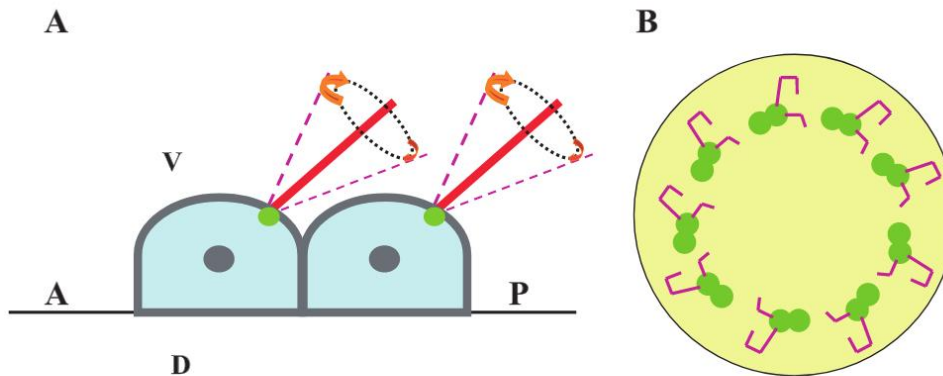
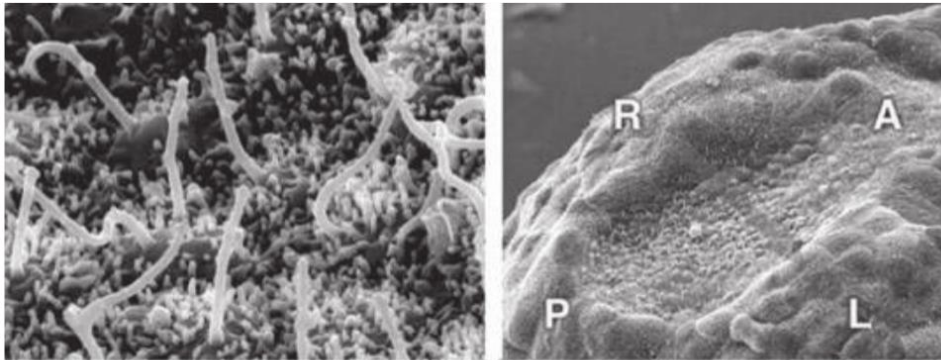
3. týden



3rd week

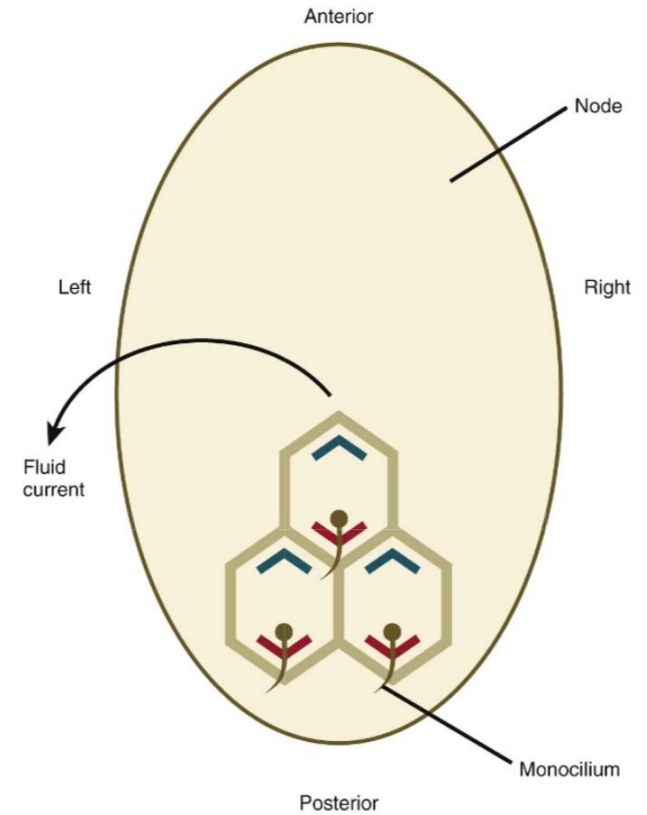


3. týden



Three pre-existing pieces of information in the cilia

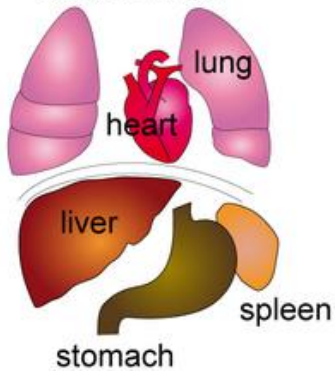
1. AP: posterior tilt
2. DV: direction of protrusion
3. Chirality of rotation



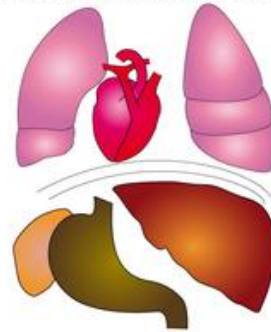
PORUCHY PRAVOLEVÉ ASYMETRIE EMBRYA VEDOU KE VROZENÝM VADÁM

- situs inversus (1:10 000) × situs solitus
- heterotaxie (situs ambiguus)
- dextrokardie
- isomerismus

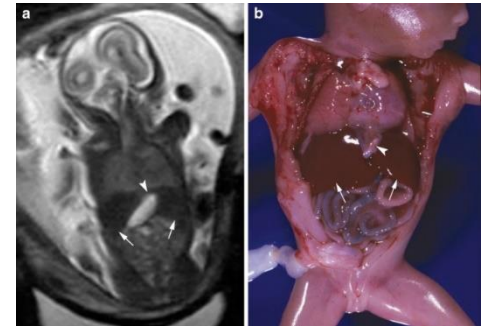
situs solitus



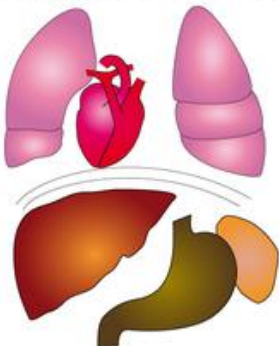
situs inversus totalis



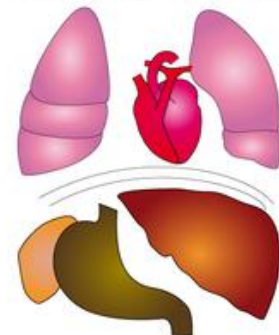
left isomerism (polysplenia)



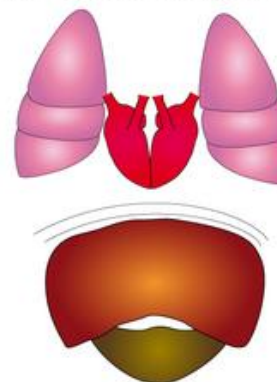
situs inversus thoracalis



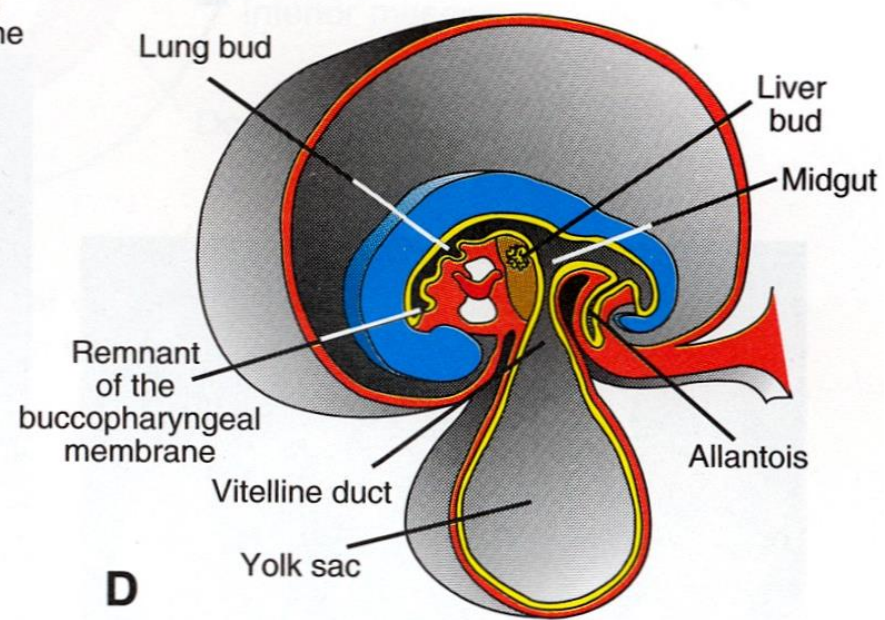
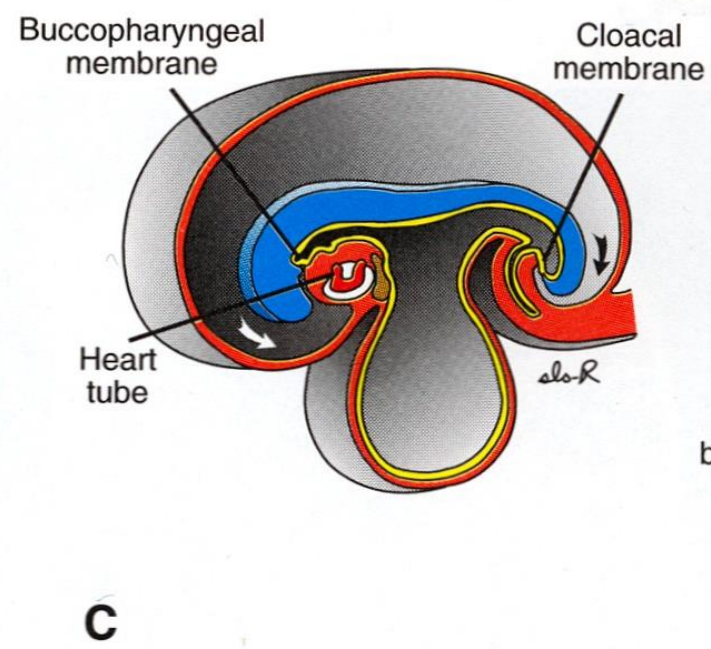
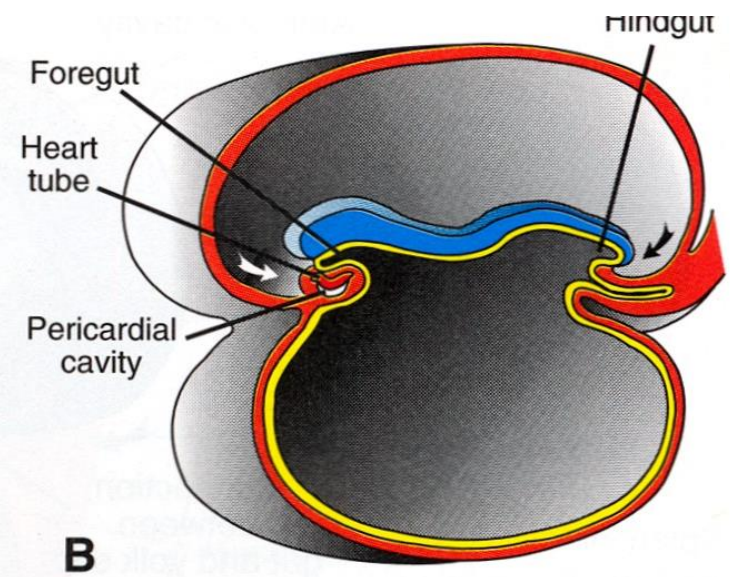
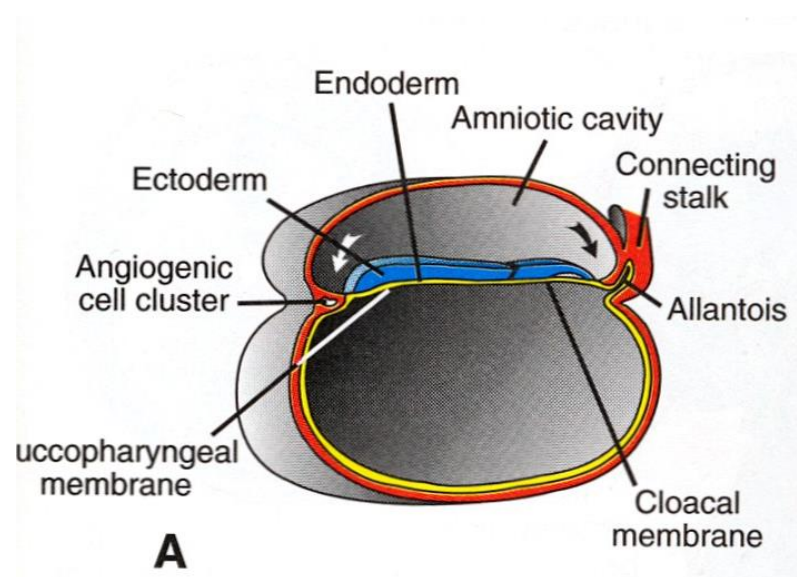
situs inversus abdominalis

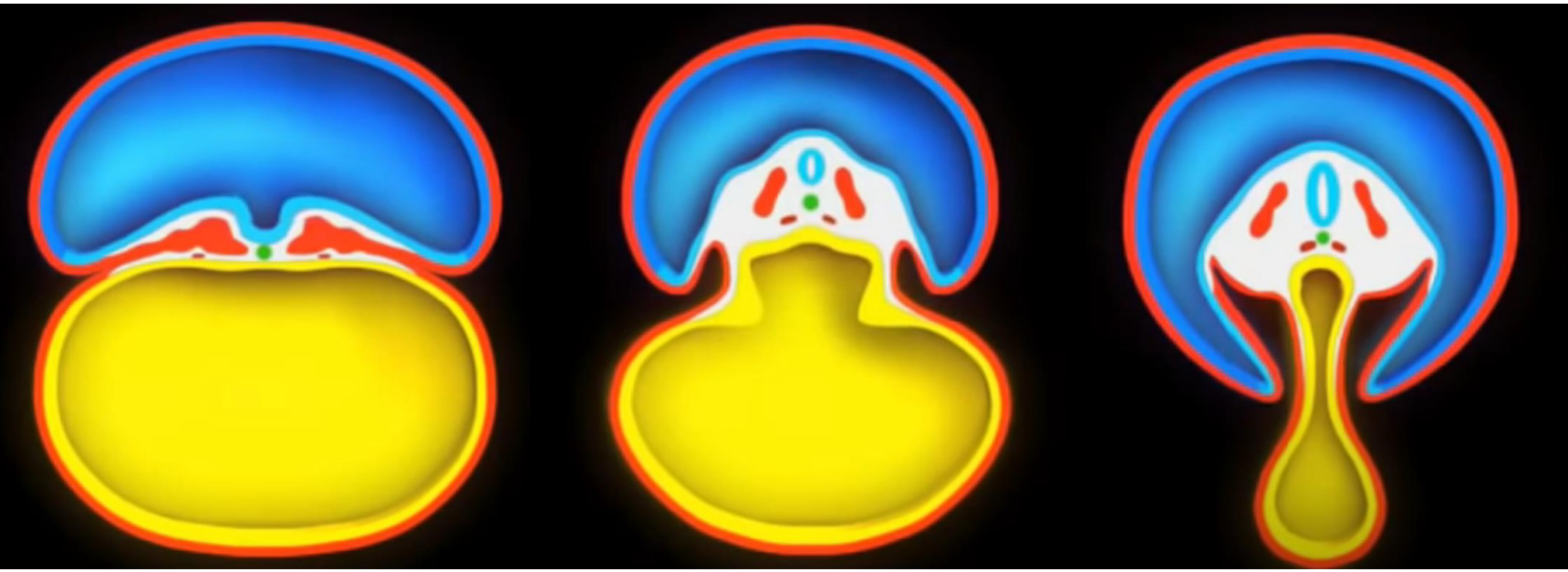


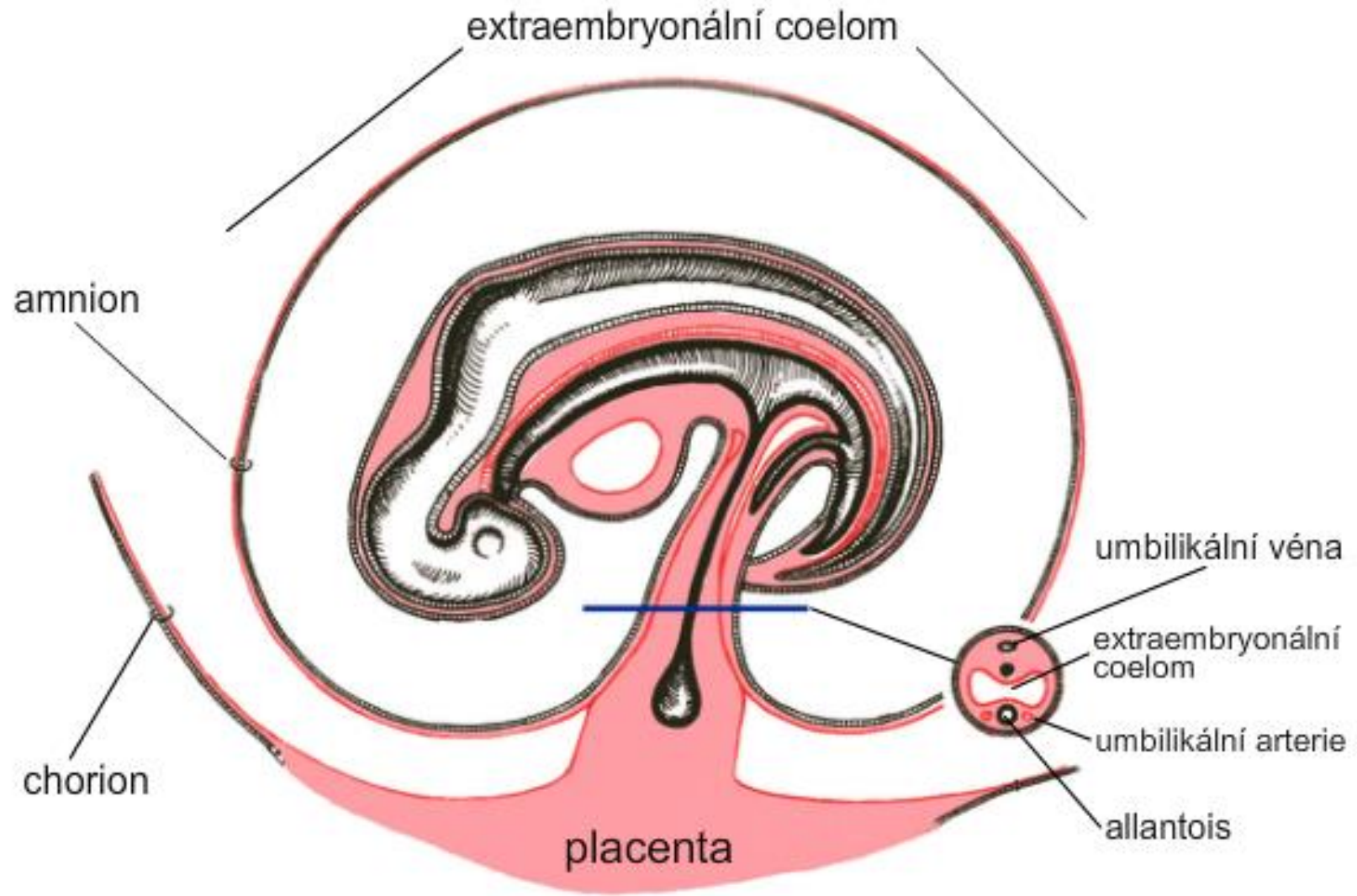
right isomerism (asplenia)

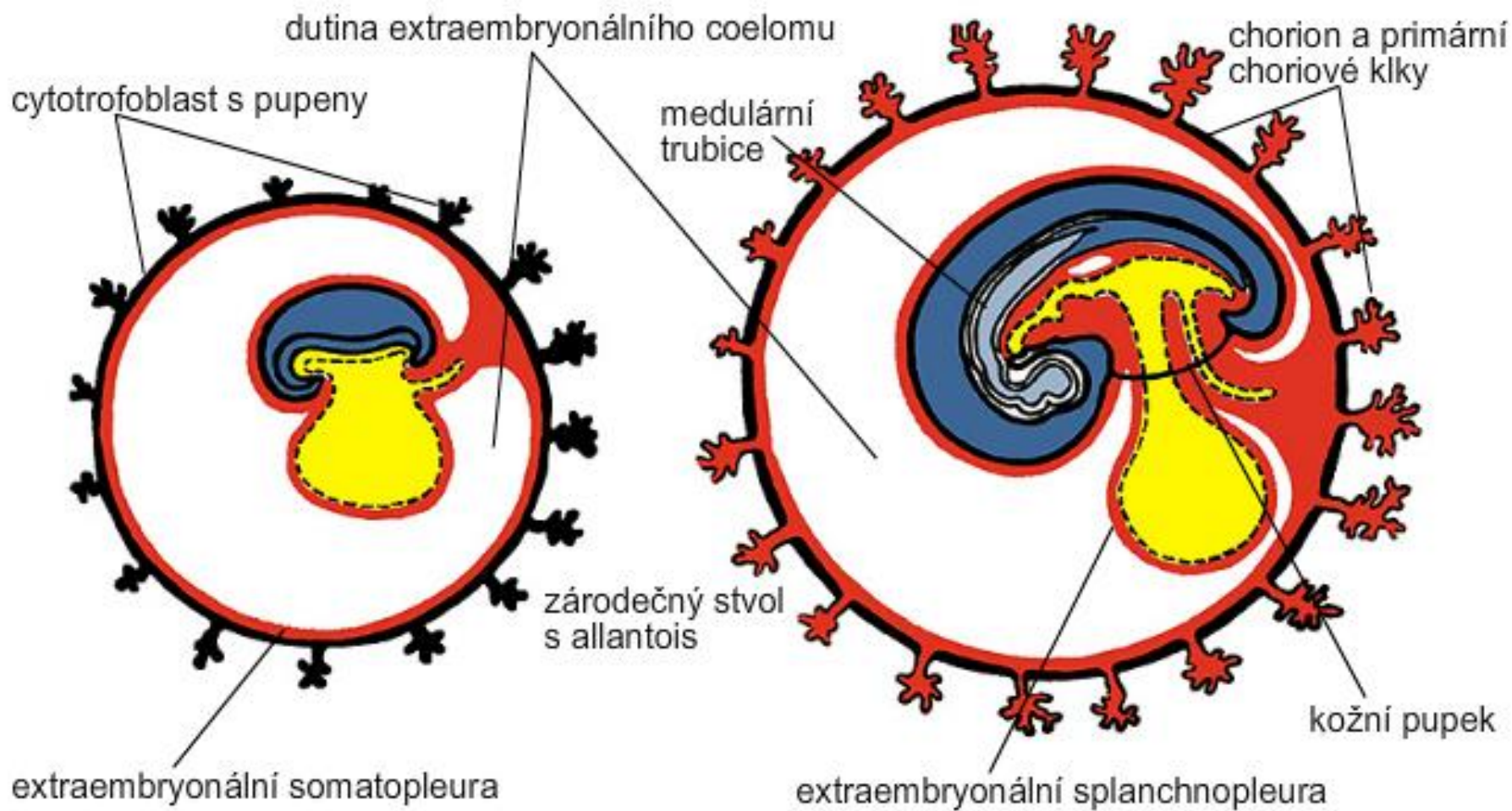


4. týden









modrá barva: ektoderm zárodku a amniová dutina

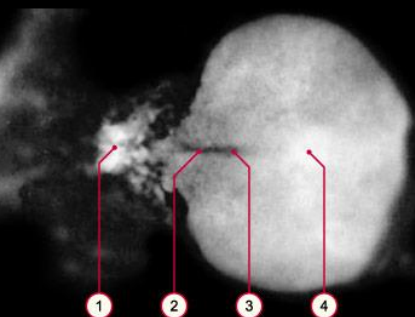
žlutá barva: endoderm zárodku, dutina žloutkového vaku, ductus omphalomesentericus a allantois

červená barva: extraembryonální mezoderm

- bilaminární → trilaminární zárodečný terčik
- cefalokaudální a laterální flexe embrya

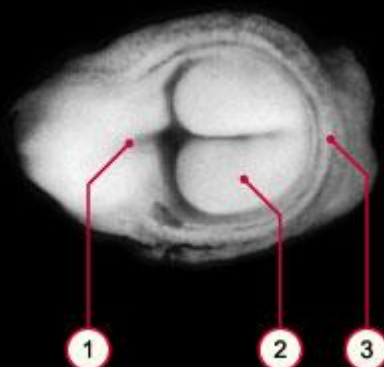
<http://www.embryology.ch/anglais/iperiodeembry/carnegie03.html#st710>

19. den
0,4 mm
Carnegie stage 7



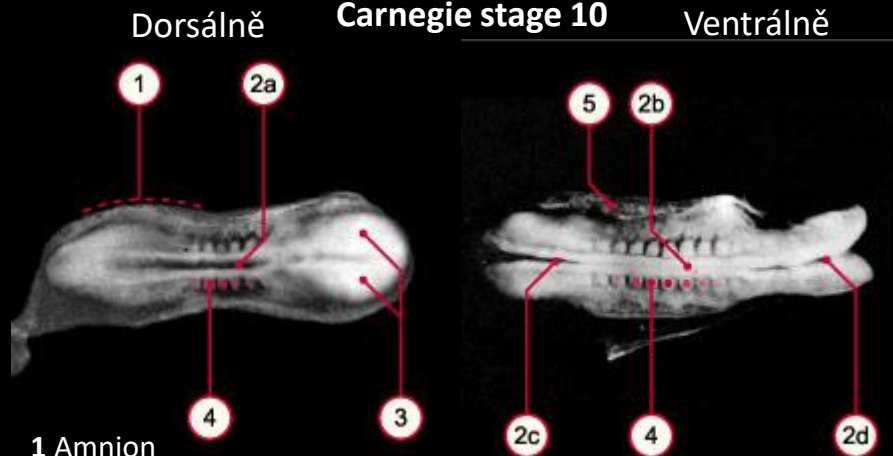
1 Žloutkový váček
2 Primitivní proužek
3 Primitivní uzel
4 Zárodečný terčik

25. den
1,5-2,5 mm
Carnegie stage 9



1 Primitivní proužek
2 Neurální valy
3 Amnion

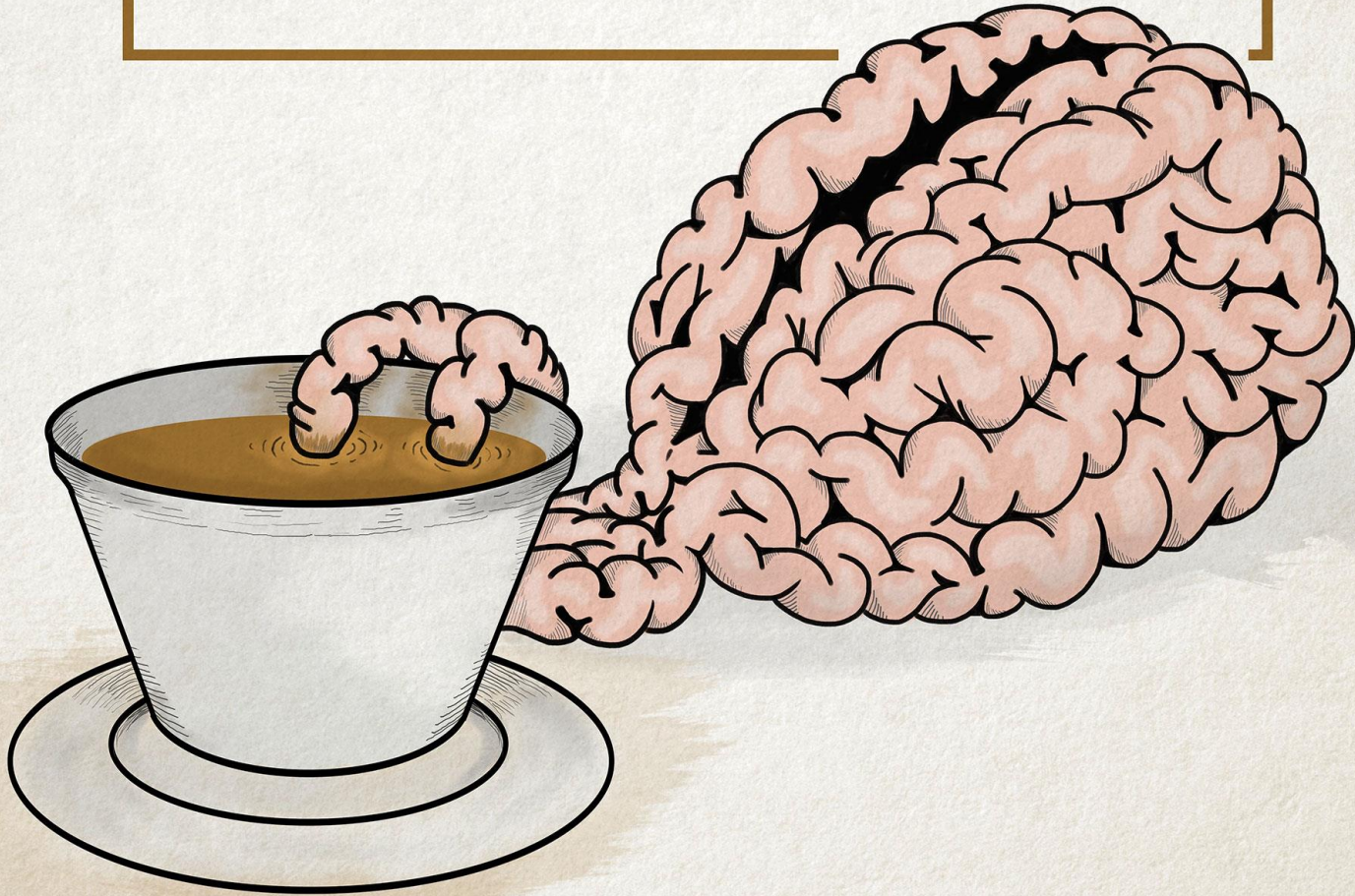
28. den
2-3,5 mm
Carnegie stage 10



1 Amnion
2a Neurální brázda
2b Neurální trubice
2c Kaudální neuropor
2d Rostrální neuropor

3 Neurální valy
4 Somity
5 Žloutkový váček

COFFEEBREAK



Jak správně popsat a klasifikovat embryonální vývoj?

No. 5923

1 mm

No. 5923

No. 6097

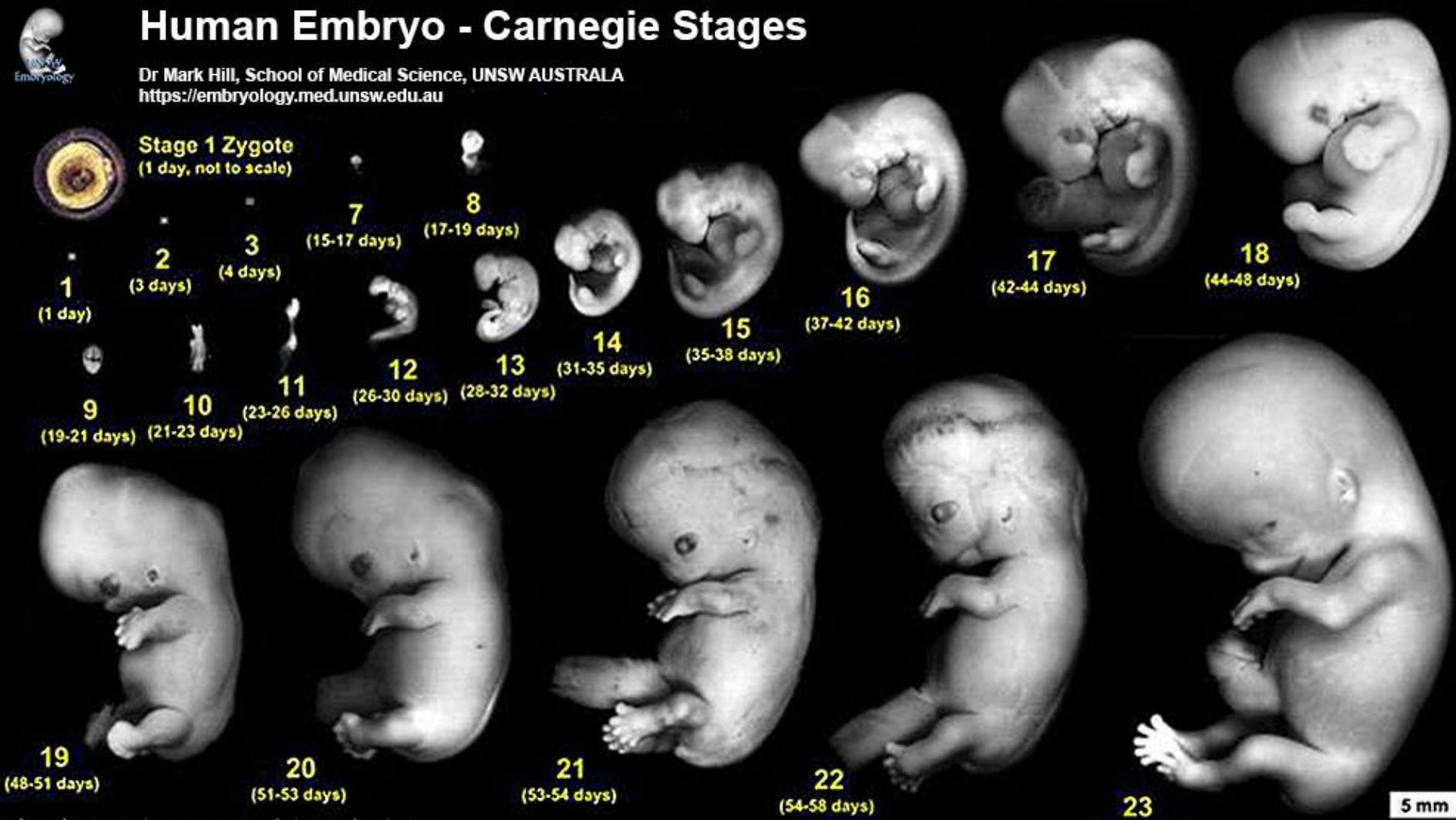
1 mm

No. 6097

CARNEGIE STÁDIA EMBRYOGENEZE

Human Embryo - Carnegie Stages

Dr Mark Hill, School of Medical Science, UNSW AUSTRALA
<https://embryology.med.unsw.edu.au>




Stage 1 Zygote
(1 day, not to scale)

5 mm

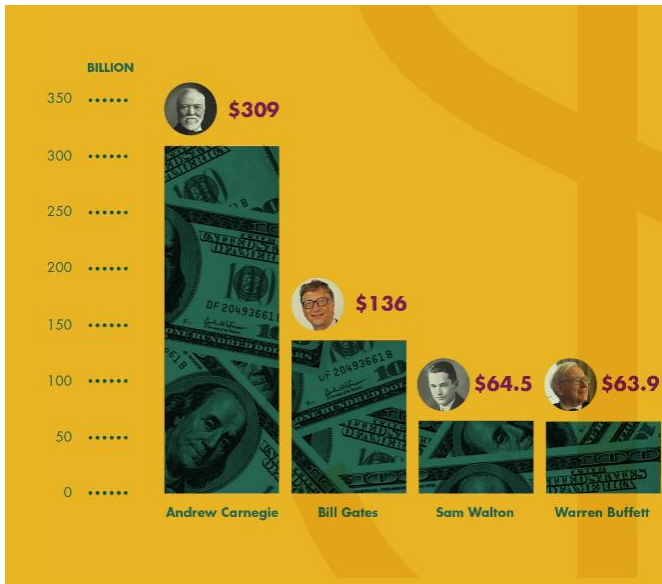
Andrew Carnegie (1835-1909)



Carnegie Institute of Science



- Carnegieho ocelárny v Pittsburgu
- prodej JP Morganovi – US Steel
- filantrop
- 1902 - Carnegie Institute in Washington
- Department of Embryology



BRNĚNSKÁ EMBRYOLOGIE VE 30. LETECH NA SVĚTOVÉ ŠPICCE



Franklin Mall

- začátek 20. století
- stáří embrya a jeho velikost nejsou vhodné pro vývojovou klasifikaci



George Streeter

- 1942 „horizonty“



Jan Florián

- 1927 – unikátní popis raných lidských zárodků



BRNĚNSKÁ EMBRYOLOGIE VE 30. LETECH NA SVĚTOVÉ ŠPICCE

International Institute of Embryology

London, 2-5 August 1938

Jan Florián



G.L. Streeter

Grosser (anatom)

Hill



- profesor histologie a embryologie LF MU a poslední předválečný děkan LF MU
- spisovatel, překladatel a básník
- aktivní v protinacistickém odboji, zastřelen 1942

Encyklopedie města Brna

and far more than a woman of her age should have attempted; but she would not and, indeed, could not ease up; there is no respite for a farmer in war-time. In the last year, when her head man was away ill for months, she still managed to carry on. It wore her out. She had served her generation in so many ways to the utmost of her powers, that when illness struck her, she was left with too little strength to fight for herself.

So this great-hearted woman became a war casualty, laying down her life for her country in the Battle of the Home Front.

G. L. ELLES.

Prof. Jan Florian

It is with feelings of deep regret that we have to record the death at the hands of the Gestapo of the distinguished Czech embryologist, Prof. Jan Florian, dean of the Medical Faculty in the Masaryk University, Brno, on May 7, 1942. By his researches on early human embryos, Prof. Florian had established for himself an international reputation as an embryologist and had made many friends among the anatomists in England and other allied countries.

The following notice is contributed by his teacher and friend, Prof. F. K. Studnička, of the Charles University, Prague.

During the first year of their occupation of Bohemia and Moravia, the Germans closed all the universities and colleges, seven in number, and subjected their staffs to the harshest treatment. Many of them were sent to concentration camps and died there; others were executed. The Masaryk University at Brno was especially brutally treated. The institutes were looted and some twenty members of the staff were murdered, among them Jan Florian.

Florian was born in Brno in 1897. He served as a conscript in the Austrian Army throughout the First World War, and in 1919, when the Masaryk University was founded, he was among its first medical students. In 1923 he graduated M.D. and became assistant in the Institute of Histology and Embryology. In 1928, he was admitted *Docent*, and in 1933 was appointed professor of histology and embryology in the Comenius University, Bratislava. Eventually he returned to Brno as professor in succession to me.

Early in his career, Florian became interested in embryology, and with the help of Dr. O. Bittmann succeeded in forming a fine collection of well-preserved human developmental material. He devoted himself to the study of the early stages in his collection and, in papers published between 1927 and 1930, added much to our knowledge of early human development. We need only mention here his work on embryos Bi I (1927) and TF (1928) and his redescriptions of the Fetzer embryo, with Fetzer (1930), and the Beneko embryo, with Beneko (1930-31).

In the years succeeding 1930, Florian, with the aid of grants from the Rockefeller Foundation, was enabled to spend several long periods of study-leave at University College, London, where as honorary research assistant he continued his investigations. He participated actively in the meetings of the Anatomical Society and contributed several valuable papers to its *Journal*, and he also collaborated with Prof. J. F. Hill in the description of an early human embryo (1931) and in a study of early embryonic stages of *Tarsius*. He was co-author, with Prof. Frankenberg, of a text-book of embryology, the

first to be published in the Czech language, and author of a popular work entitled "From Protozoa to Man" (also in Czech).

Florian was an excellent mathematician, and utilizing the principles of projective geometry, he perfected a method of graphic reconstruction which has proved of great value in the interpretation of serial sections of embryos in which the sectional plane is oblique to the median plane of the embryo. He also designed an improved type of micro-manipulator.

In 1938, Florian was elected a member of the Institut International d'Embryologie, an honour he greatly appreciated. In 1939, he was appointed dean of the Medical Faculty in the Masaryk University, but he had barely assumed the duties of the office when, in November of that year, the universities were closed by the Nazis. Florian for a while tried to carry on with his work, and at the same time was active in alleviating the hardships of the families of those who had been persecuted. Eventually in October 1941 he himself was imprisoned by the Gestapo, at first in Brno, but at the end of January 1942 he was deported to the notorious concentration camp of Mauthausen, near Linz. There he was kept in solitary confinement, tortured and finally shot on May 7, along with seventy-six other prisoners.

Such was the end of an ardent and noble-hearted patriot and a gifted man of science. His death at the early age of forty-five is an irreparable loss to his beloved country and to the science he did so much to advance.

F. K. STUDNIČKA.

Mr. J. H. Driberg

The death of Mr. Jack Herbert Driberg on February 5 will come as a shock to his many friends and admirers. Born in April 1888, he was educated at Lancing College and Hertford College, Oxford, and in 1912 joined the Uganda Administration, spending nine years in it before he was transferred to the Sudan Political Service, from which he was invalided on pension in 1925. In 1923 he had written his well-known book, "The Lango: A Nilotic Tribe of Uganda", and thus established his claim as an anthropologist, and, after a training in the London School of Economics, was appointed to a lectureship in the School of Archaeology and Anthropology in Cambridge. He held this post until the outbreak of the War in 1939, when he resigned and volunteered for war-work and was posted to the Near East; at the time of his death he was concerned with Middle East affairs in the Ministry of Information.

Driberg was a man of exceptional ability, and on the sound foundation of Greats at Oxford, developed a keen sense of the right word and turn of phrase which made his "People of the Small Arrow" (1930) and "Ngato, the Lion Cub" (1933), to mention only two of his works, such delightful reading. As a teacher he was inspiring, and devoted much time to helping his students. His appreciation of the value of anthropology to administrators in the Colonial Service, gained by his experience in Uganda and the Sudan, did much to inspire Colonial probationers who attended his lectures and talked with him in his rooms with the practical value of the science in relation to their future work, and seeds were sown in successive generations of probationers which to-day are bearing fruit.

He was a good linguist and spoke a number of African languages, and this, coupled with his magnificent physical strength and power of endurance,

Jan Florián 1897 - 1942

Geboren 24.11.1897 in Brno
Gestorben 7.5.1942 in Mauthausen

BIOGRAFIE

Jan Florian attended the First Czech State Grammar School in Brno. After gaining his school leaving certificate he was called up to the Austro-Hungarian army and fought on the Italian front in the First World War. Following his return home he began to study chemistry at the Faculty of Sciences of the Masaryk University in Brno. However, after only a year he transferred to the Faculty of Medicine of the Masaryk University. His talent soon revealed itself and he became the assistant of Professor Karel Studnička (1870-1955) at the Histological Institute. At the same time he was working at the skin clinic with Professor Antonín Trüb (1884-1960).

After being awarded his doctorate on 16 December 1925 he stayed in the faculty and completed his habilitation in just two years. Between 1930 and 1933 Jan Florian worked in the department of embryology at University College London under Professor J. P. Hill. He published several scientific studies here and over time became an internationally recognised authority in the fields of histology and embryology.

After his return to Czechoslovakia, Jan Florian was appointed senior lecturer at the Medical Faculty of the Comenius University in Bratislava, where he contributed to the creation of an independent Institute for Histology and Embryology. Three years later he was appointed senior lecturer at the Medical Faculty of the Masaryk University. He was already a leading and internationally recognised figure in his field. On 1 January 1937 he was appointed professor, the high point of his academic career. In total he published 33 original scientific papers, including the monograph *Od prvoku k člověku* (From Protozoa to Human Being) (1939).



Position im
Raum

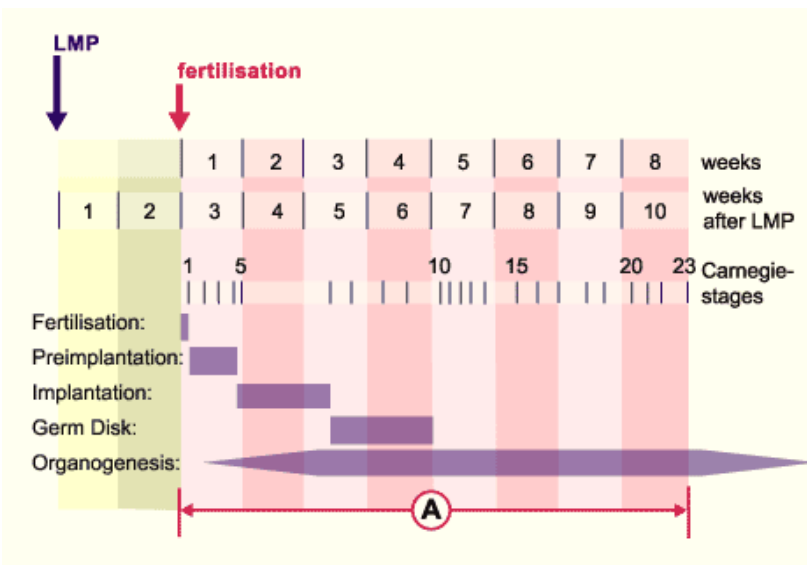
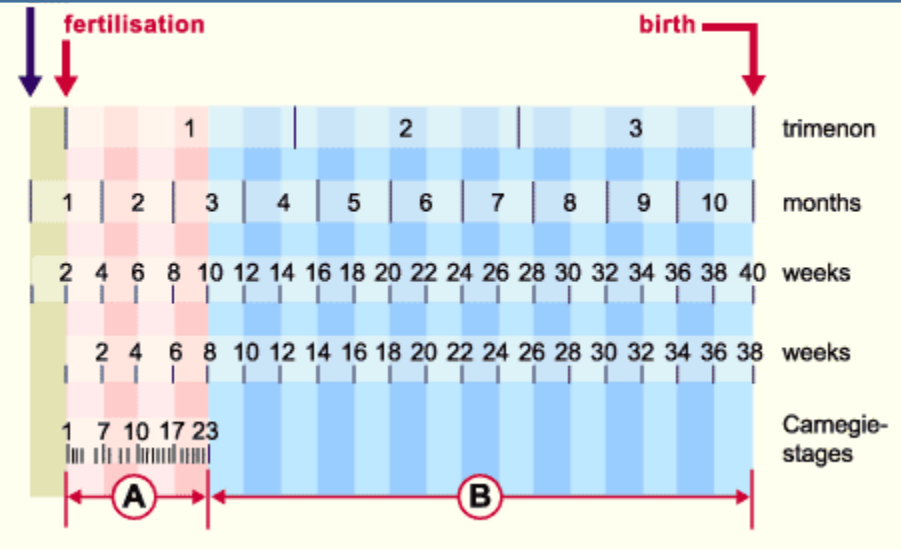
Sprachversionen
DE
EN



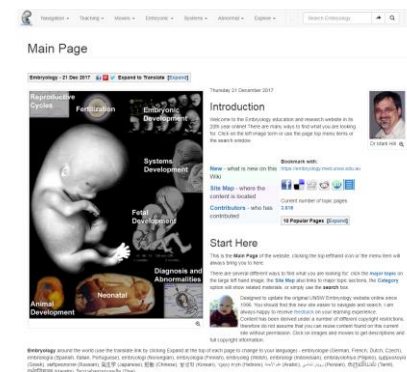
Druckversion

CARNEGIE STÁDIA EMBRYOGENEZE

- 23 stádií
- stáří embrya na základě vnější a vnitřní morfologie a velikosti
- O'Rahilly a Müller (1987) – embryonální nebo Carnegie stádia

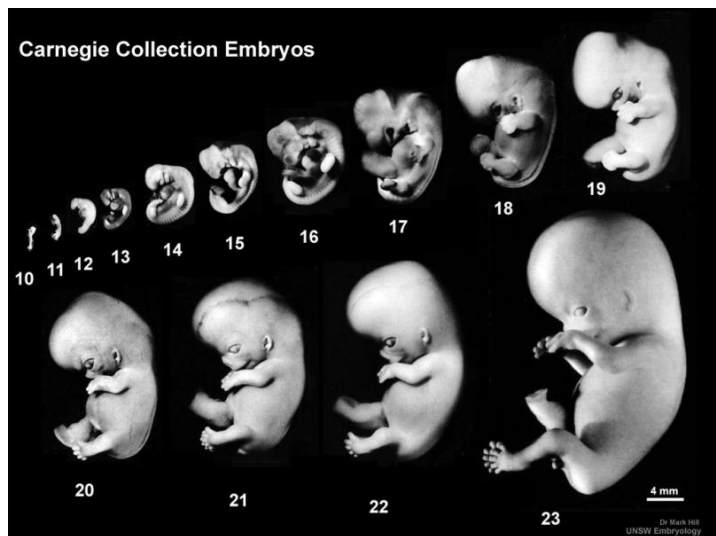


https://embryology.med.unsw.edu.au/embryology/index.php/Main_Page



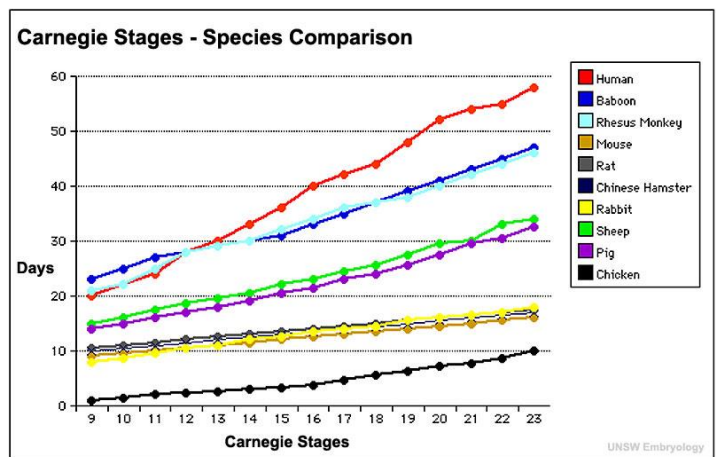
CARNEGIE STÁDIA EMBRYOGENEZE

- O'Rahillyho a Müllerova (Carnegie) stádia



Věk (Dny)
20 – 21
22 – 23
24 – 25
26 – 27
28 – 30
31 – 32
33 – 36
37 – 40
41 – 43
44 – 46
47 – 48
49 – 51
52 – 53
54 – 55
56

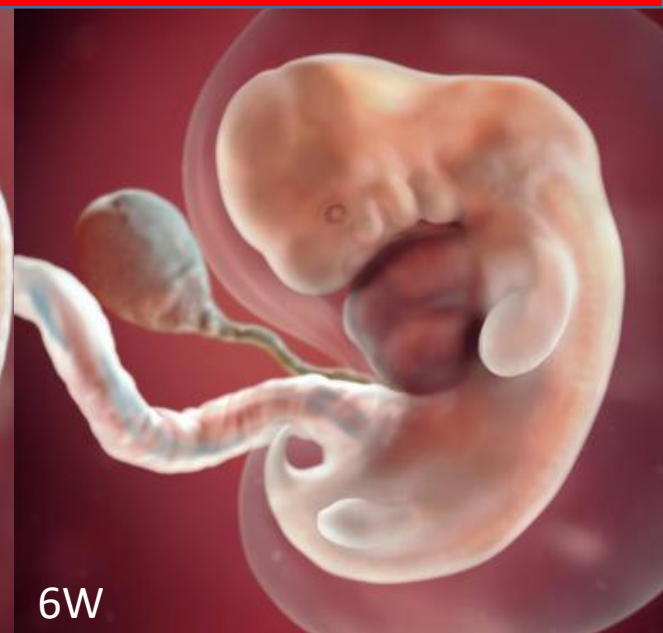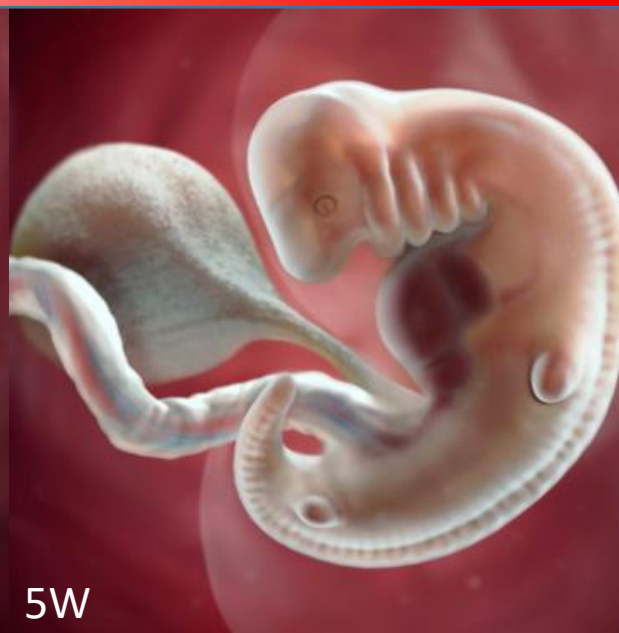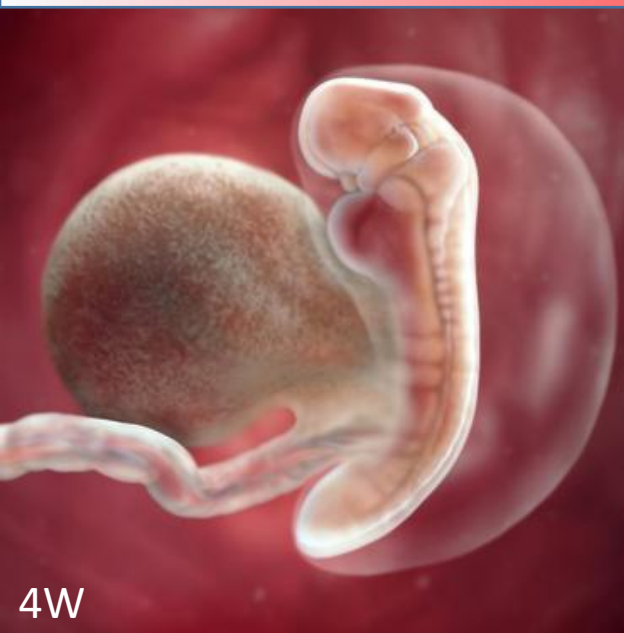Carnegie stadium	Počet somitů (mm)*	Délka	Zevní charakteristika+
9	1 – 3	1,5 – 3,0	<i>Plochý zárodečný terčík. Hluboká neurální brázdička. Přítomny 1 – 3 páry somitů. Zřetelný hlavový záhyb.</i>
10	4 – 12	2,0 – 3,5	<i>Embryo rovné, či lehce zahnuté. Neurální trubice vytvořena v oblasti somitů, avšak široce otevřená v místě neuroporů. Je viditelný 1. a 2. pár faryngových oblouků.</i>
11	13 – 20	2,5 – 4,5	<i>Embryo ohnuté díky hlavovému a kaudálnímu záhybu. Přední neuroporus se uzavírá. Otické plakody a oční váčky jsou vytvořeny.</i>
12	21 – 29	3,0 – 5,0	<i>Objevují se pupeny horních končetin. Přední neuroporus uzavřen. Dolní neuroporus se uzavírá. Viditelné jsou tři páry faryngových oblouků. Srdeční hrbol zřetelný. Ušní jamky jsou přítomny.</i>
13	30 – 35	4,0 – 6,0	<i>Embryo je ohnuté do tvaru C. Kaudální neuroporus uzavřen. Horní končetinové pupeny mají tvar ploutví. Vyvinuty 4 páry faryngových oblouků. Objevují se pupeny dolních končetin. Otické váčky přítomny. Čočkové plakody distinktní. Vyvinut zúžený ocas.</i>
14	++	5,0 – 7,0	<i>Horní končetiny mají tvar pádel. Přítomny čočkové a čichové jamky. Vyvinuty oční pohárky.</i>
15		7,0 – 9,0	<i>Vyvinuty dlaňové ploténky a digitální paprsky. Přítomny jsou čočkové váčky a výrazné čichové jamky. Dolní končetiny tvaru pádel. Jsou viditelné cervikální sinusy.</i>
16		8,0 – 11,0	<i>Vyvinuty plantární ploténky. V retině viditelný pigment. Vytvářejí se aurikulární hrbolky.</i>
17		11,0 – 14,0	<i>Zřetelné digitální paprsky v dlaňových ploténkách. Aurikulární hrbolky vytvářejí obrysy boltce. Trup se počíná napřimovat. Mozkové váčky jsou zřetelné.</i>
18		13,0 – 17,0	<i>Digitální paprsky zřetelné i v plantárních ploténkách. Viditelná loketní krajina. Formují se oční víčka. Mezi digitálními paprsky rukou se vytvářejí zářezy. Zřetelné prsní bradavky.</i>
19		16,0 – 18,0	<i>Končetiny směřují ventrálně. Trup se prodlužuje a dále napřimuje. Zřetelná herniace středního střeva.</i>
20		18,0 – 22,0	<i>Horní končetiny delší, ohnuté v loktech. Prsty zřetelné, ale spojené blanami. Zářezy mezi digitálními paprsky chodidel. Objevuje se cévní pletěň skalpu.</i>
21		22,0 – 24,0	<i>Nohy a ruce se k sobě přibližují. Prsty rukou delší a volné, na nohou ještě propojené blanami. Ocas je vyvinut, ale otupen.</i>
22		23,0 – 28,0	<i>Prsty nohou delší a volné. Oční víčka a ušní boltce více vyvinuty.</i>
23		27,0 – 31,0	<i>Hlava je více zakulacená a má lidský charakter. Zevní genitálie dosud obojpohlavní. Na pupečníku stále patrný hrbol podmíněný fyziologickou herniací střeva. Ocas již vymizel.</i>



* Délky zárodku udány v obvyklém rozmezí. Ve stádiích 9 a 10 je mírou největší délka (GL), v následujících stádiích pak délka temenokostrční (CRL) (obr. 5-23).

+ Podle Nishimura et al. (1974), O'Rahilly a Müller (1987) a Shiota (1991).

++ V tomto a následujících stádiích lze počet somitů stanovit jen s obtížemi, a proto přestává být užitečným kritériem.



4W

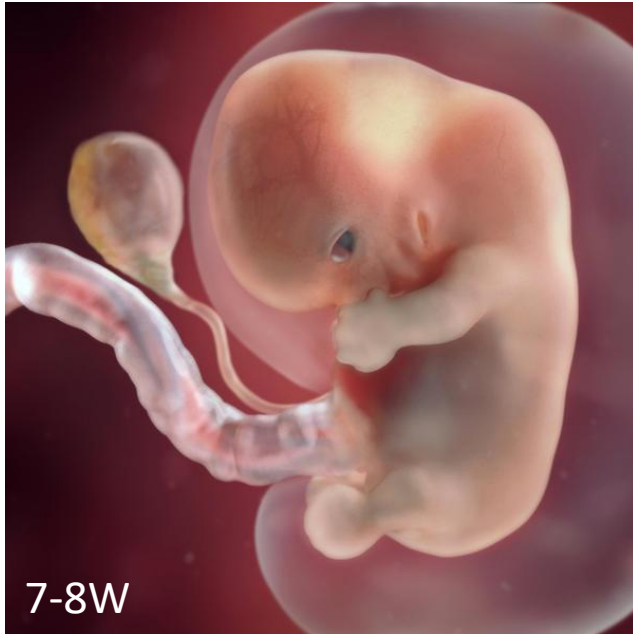5W

6W

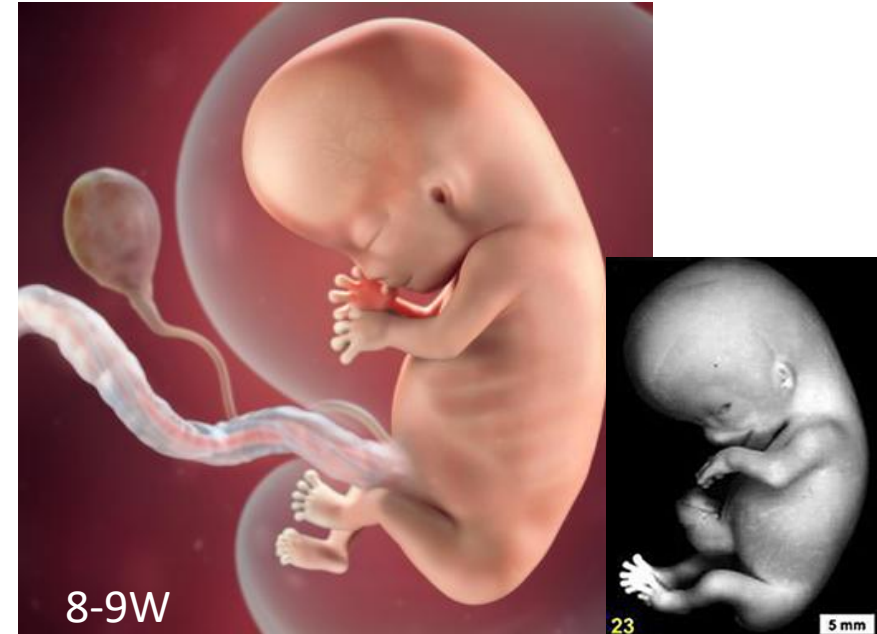- Segmentace mezodermu
- Primitivní střevo
- Laryngotracheální výchlipka
- Srdce (začíná bít 22-23. den)
- Základ končetinových pupenů
- Primární mozkové váčky a uzávěr neuroporů
- Diferenciace neurální lišty
- Základ thyroidey a adenohipofýzy
- Základ ektodermálních plakod, optický váček
- Jaterní výchlipka
- Septum transversum

- Pokračuje segmentace mezodermu
- Neurohypofýza
- Začátek septace srdce
- Plicní pupeny se větví, pseudoglandulární stádium vývoje plic
- Růst hlemýždě
- Čočková výchlipka, nasální plakody
- Čtvrtá mozková komora
- Žaberní oblouky, brázdy a výchlipky
- Končetinové pupeny rostou
- Začátek krvetvorné funkce jater
- Retinální pigment

- Vývoj derivátů entodermálních žaberních výchlipek (příštítná tělíska, thymus)
- Základ nadledvin
- Srdce a plíce v hrudní obalsti
- Základy končetin inervované, diferenciace myoblastů
- Vývoj obličeje – maxilární a mandibulární výběžky, základ patra, choany
- telencephalon diferencuje – archicortex, paleocortex a neocortex. Základ choroidního plexu
- Rotace žaludku
- Fúze základů pankreatu



- Sekrece endokrinního pankreatu
- Růst jater, vznik a luminizace vývodů
- Základy osifikace končetin
- Vývoj mozkových jader
- UZ potvrzení těhotenství



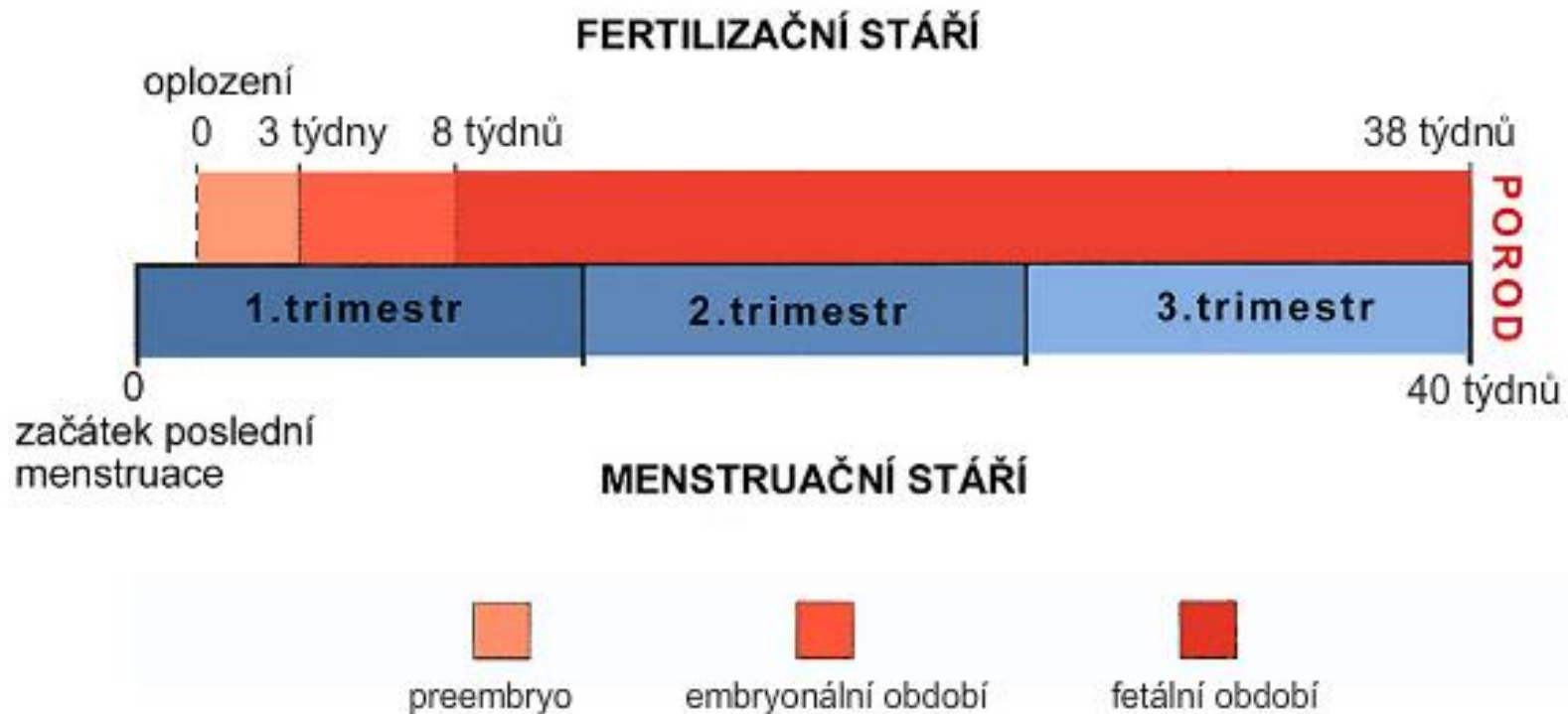
- Klouby horních a později i dolních končetin umožňují rotaci
- Růst prstů
- Stratifikace kůry mozečku
- Anální membrána perforuje
- Herniace střevních kliček
- Testes produkují testosteron
- Na hlavě vyvinutý nos, zvukovod, víčka, základ ušních boltců
- Páteř - 33-34 chrupavčitých obratlů
- Embryonální „ocas“ vymizel

DÉLKA TĚHOTENSTVÍ

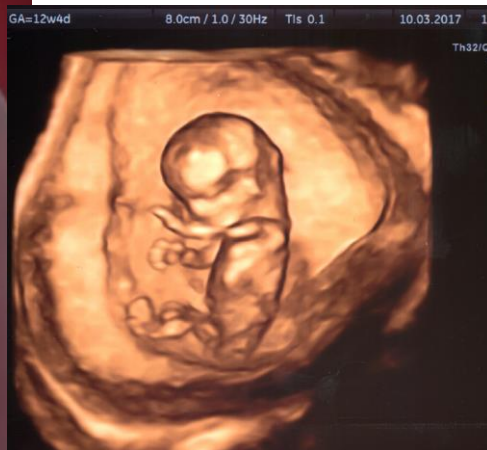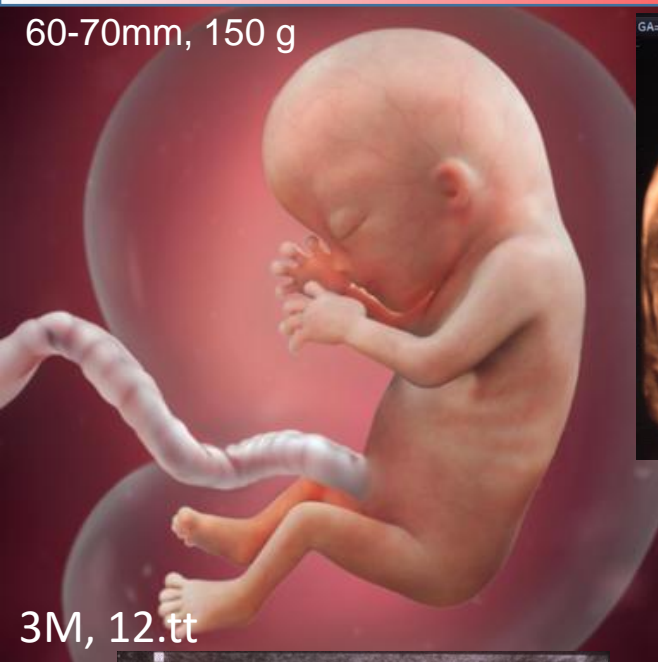280 dnů (= 40 týdnů = 10 lunárních měsíců = 9 kalendářních měsíců) od prvního dne poslední **menstruace**

266 dnů (= 38 týdnů) **od oplození** (určuje skutečné trvání těhotenství)

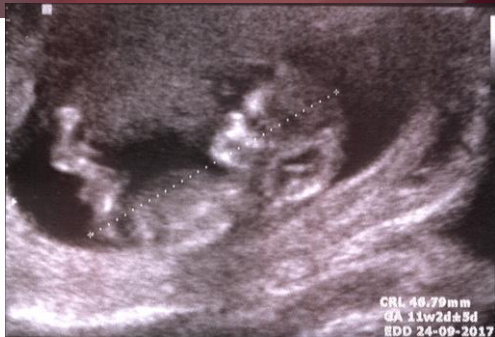Výpočet data porodu: **První den poslední menstruace + 1 rok – 3 měsíce + 7 dnů**



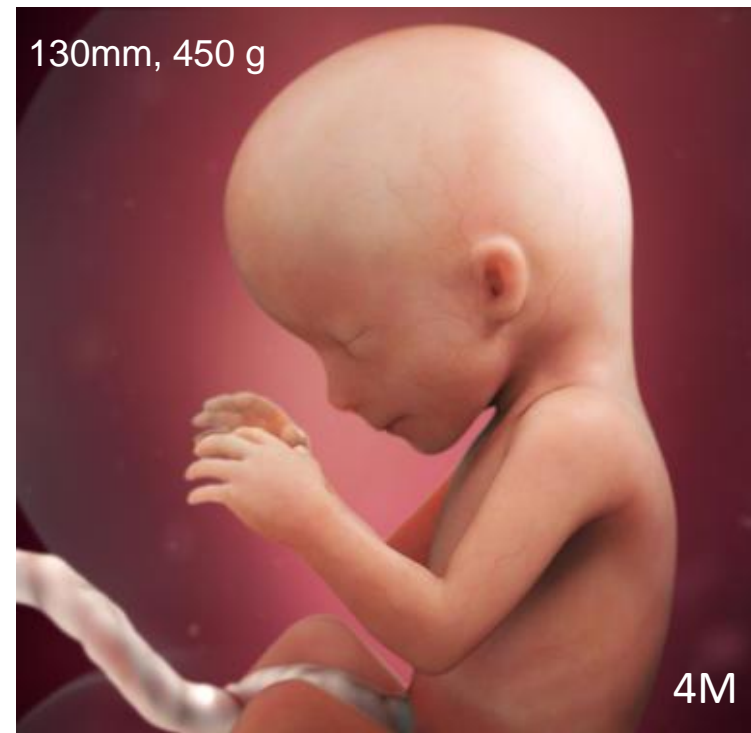
60-70mm, 150 g



3M, 12.tt



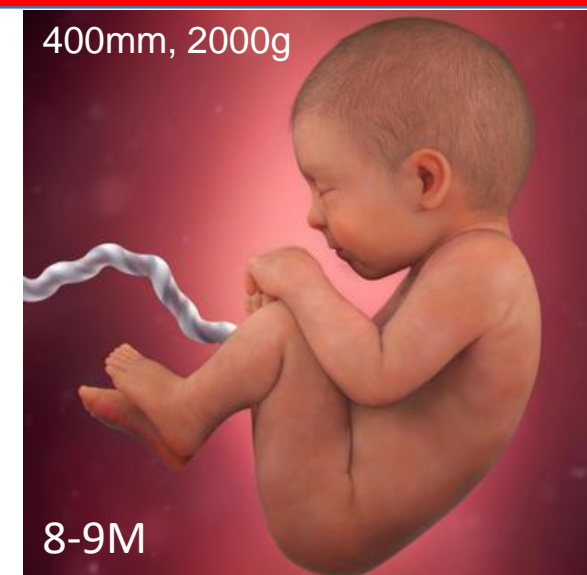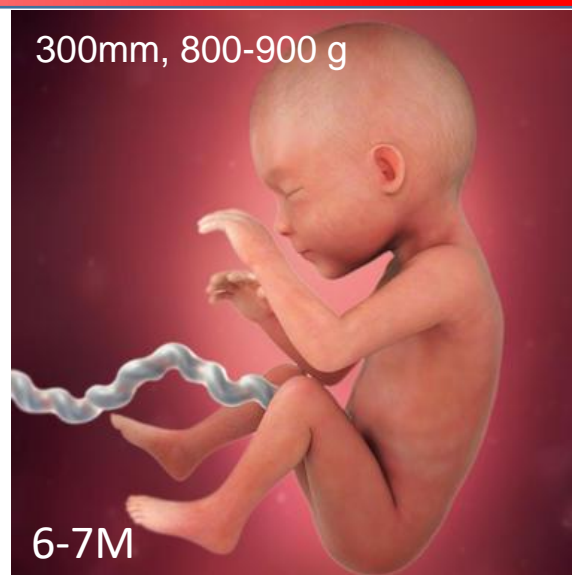
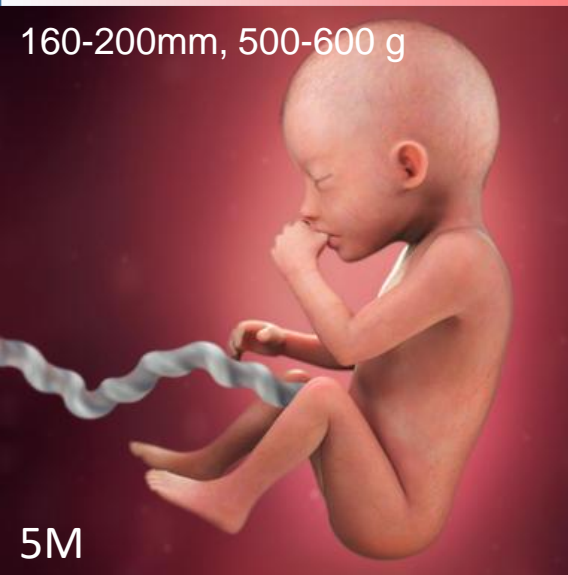130mm, 450 g



4M

- Plod polyká plodovou vodu – nezbytné pro další vývoj GIT
- Rychlý růst hlavy (nepoměr k velikosti těla)
- Oční víčka srůstají
- Osifikační centra patrná UZ
- Vývoj zevního genitálu
- Ledviny tvoří moč, ostatní orgány začínají fungovat
- Kosterní svalstvo je inervované
- V pupečníku přetrvává fyziologická hernie, ve 12. týdnu repozice střevních kliček

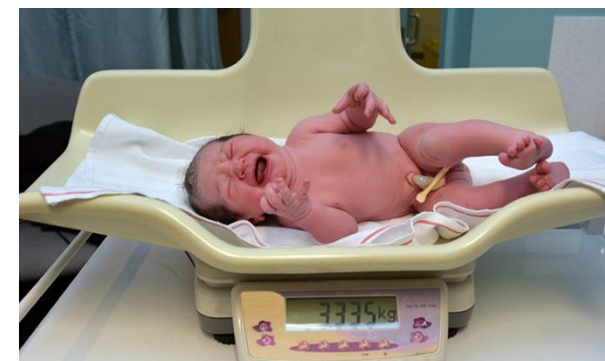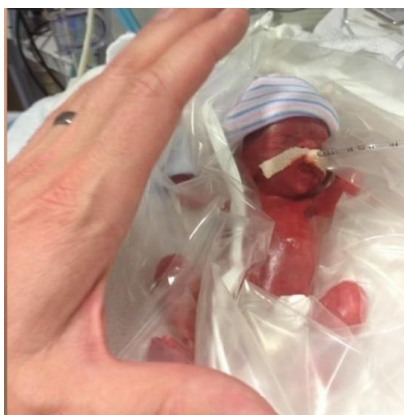- Rychlý růst
- Osifikace skeletu
- Růst obličeje, viditelná mandibula
- Zevní genitál zřetelný
- Šedá zona hranice viability (22-24tt)



- Růst končetin
- Matka cítí pohyby plodu
- Vernix caseosa, tvoří se lanugo
- Viditelné krátké vlasy, řasy
- Plod reaguje na zvuk a později i na světlo
- Plíce začínají tvořit surfaktant
- Hranice viability 25tt (plná péče)

- Otevírají se víčka
- Vrásčitá kůže s prosvítajícími kapilárami
- Začíná se tvořit podkožní tuk
- Další růst vlasů
- Zrání orgánových soustav

- Akumulace podkožního tuku i na končetinách
- Hladká, červená kůže
- Znaky zralého plodu



HASSEHO PRAVIDLO

(určování stáří plodu na základě jeho délky – užívá se v soudnělékařské praxi)

3. – 5. lunární měsíc: délka plodu v cm = druhá mocnina příslušného měsíce

6. – 10. lunární měsíc: délka plodu = pětinásobek počtu měsíců

Lunární měsíc	Délka plodu [cm]
3	9
4	16
5	25
6	30
7	35
8	40
9	45
10	50

Donošenost – vztahuje se k délce těhotenství (menstruační stáří)

- nedonošený (do 37 týdnů)
- donošený (38 – 40 týdnů)
- přenošený (déle než 42 týdnů) (mekoinum v plodové vodě)

Zralost – vztahuje se ke stupni vývoje plodu: **zralý** X **nezralý**

ZNAKY ZRALOSTI PLODU

Hlavní:

- délka (**50 – 51 cm**),
- hmotnost (obvykle kolem **3500 g**, fyziologické rozpětí 2500 - 4000g),
- rozměry hlavičky,
- chlapci - varlata sestouplá v šourku, dívky - labia majora překrývají labia minora

Pomocné:

- plod je eutrofický, je vytvořen podkožní tuk,
- kůže není modrá (není cyanóza), lanugo je přítomno jen ve zbytcích na ramínkách a zádech,
- jsou vytvořeny řasy a obočí, vlasy jsou dlouhé několik centimetrů, nehty přesahují okraje prstů,
- lebeční kosti jsou tvrdé, velká a malá fontanela jsou hmatné a navzájem oddělené,
- novorozenec křičí a pohybuje se (APGAR)

Příčné rozměry:**Diameter bitemporalis – 8,00 cm**

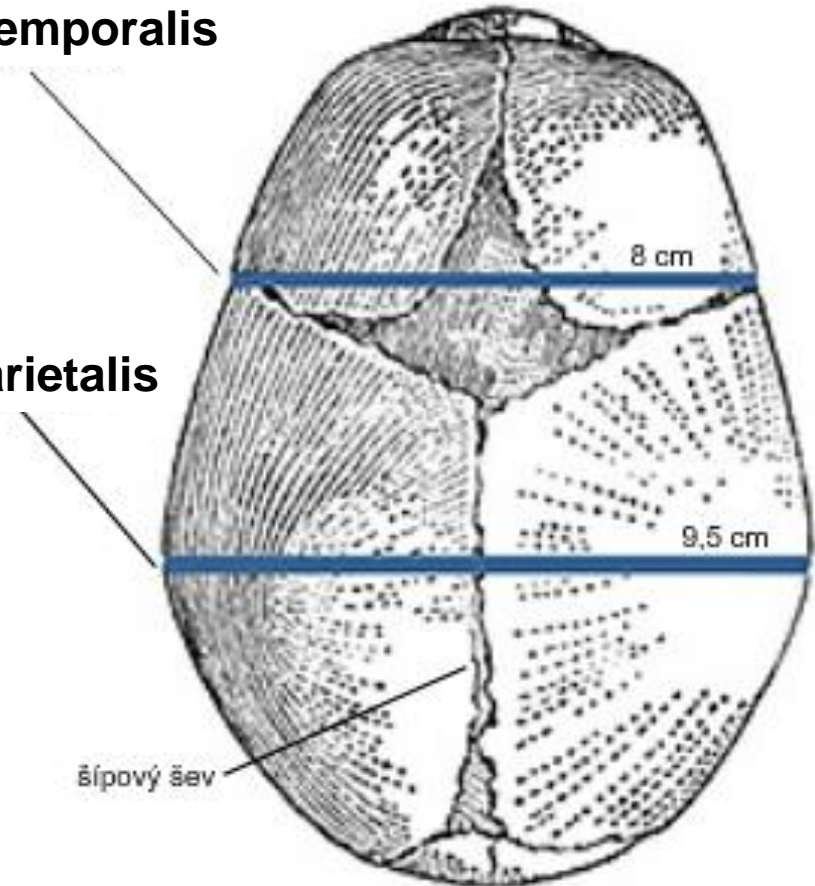
(spojnice nejvzdálenějších míst na sutura coronaria)

Diameter biparietalis – 9,5 cm

(spojnice středů tubera parietalia)

Diameter bitemporalis**Diameter biparietalis**

šípový šev



Šikmé rozměry:

Diameter frontooccipitalis – 12,0 cm (spojnice středu čela a nejvzdálenějšího místa záhlaví)

circumferentia frontooccipitalis – 34,0 cm

Diameter suboccipitobregmatica – 9,5 cm (spojnice protuberantia occipitalis externa se středem velké fontanely)

circumferentia suboccipitobregmatica – 32,0 cm

Diameter mentooccipitalis – 13,5 cm (spojnice středu brady a nejvzdálenějšího místa záhlaví)

circumferentia mentooccipitalis – 35 - 36 cm

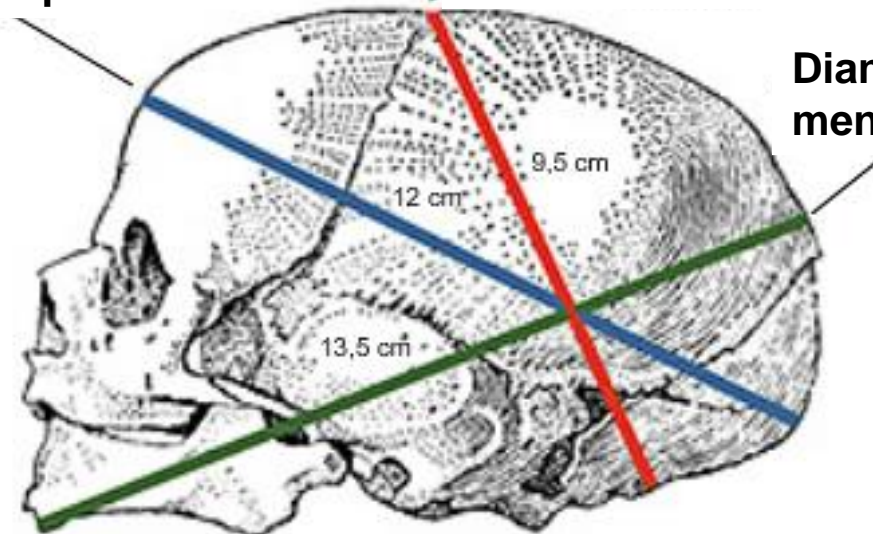
Diameter biacromialis – 12,0 cm, circumferentia biacromialis – 35 cm

(vzdálenost akromion – akromion)

Diameter frontooccipitalis

Diameter suboccipitobregmatica

Diameter mentooccipitalis

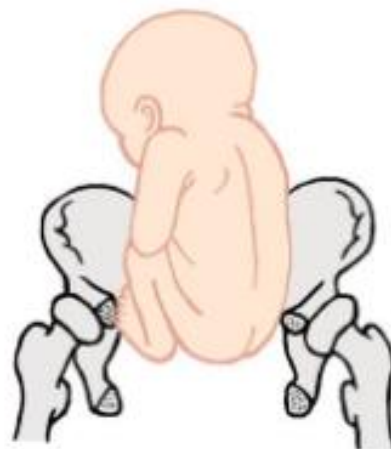
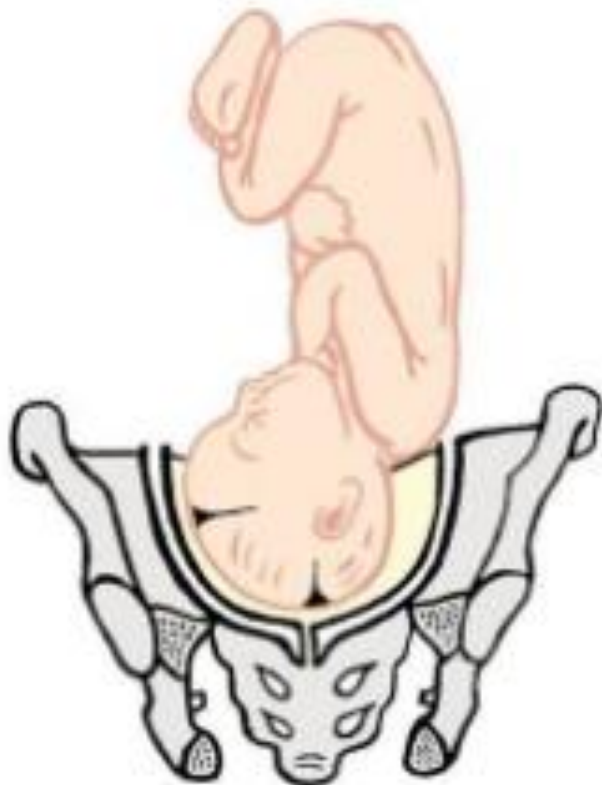

ULOŽENÍ PLODU V DĚLOZE

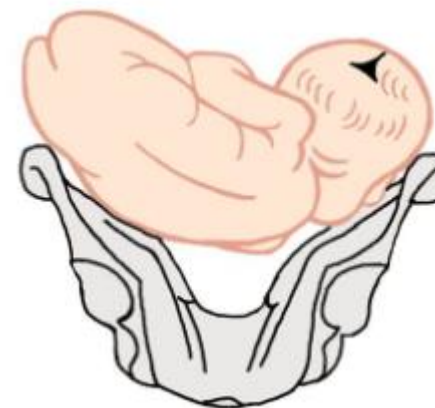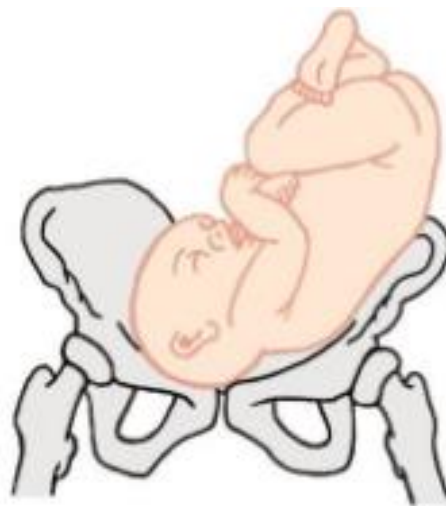- 1. POLOHA (SITUS)** = vztah podélné osy těla plodu k podélné ose dělohy
 - podélná: (99 %) osy rovnoběžné (hlavičkou nebo koncem pánevním kaudálně)
 - příčná: (1 %) osy kolmé
 - šikmá: nestálá, přejde v polohu podélnou nebo příčnou
- 2. POSTAVENÍ (POSITIO)** = vztah zad (hřbetu) plodu k hraně děložní
 - **první** = levé (záda vlevo – 2x častější)
 - **druhé** = pravé (záda vpravo)
 - první obyčejné (záda vlevo vpředu) - první méně obyčejné (záda vlevo vzadu) - druhé obyčejné (záda vpravo vzadu) - druhé méně obyčejné (záda vpravo vpředu)
- 3. DRŽENÍ (HABITUS)** = vztah částí plodu k sobě navzájem
 - pravidelné = hlavička a končetiny jsou flektované, horní končetiny jsou zkříženy na hrudníku, dolní končetiny jsou flektovány a přitištěny k bříšku tak, aby plod zaujímal co nejmenší objem
 - nepravidelné = každé jiné
- 4. NALÉHÁNÍ (PRAESENTATIO)** = část těla plodu, která naléhá na pánevní vchod
 - záhlavím (nejčastěji)
 - temenem, čelem nebo tváří (1%)
 - zadečkem a chodidly (při poloze podélné koncem pánevním)
 - trupem, ramenem (při poloze příčné)

POLOHA PLODU V DĚLOZE

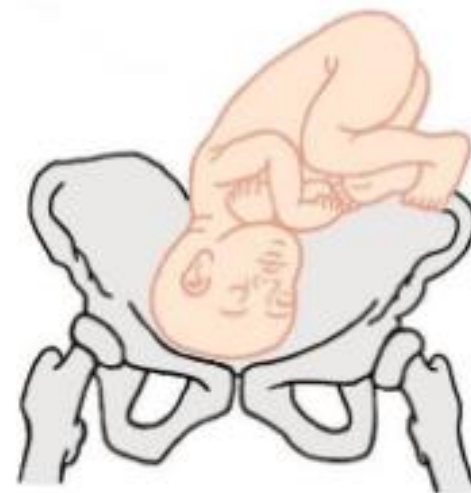
podélná záhlavím



podélná koncem pánevním



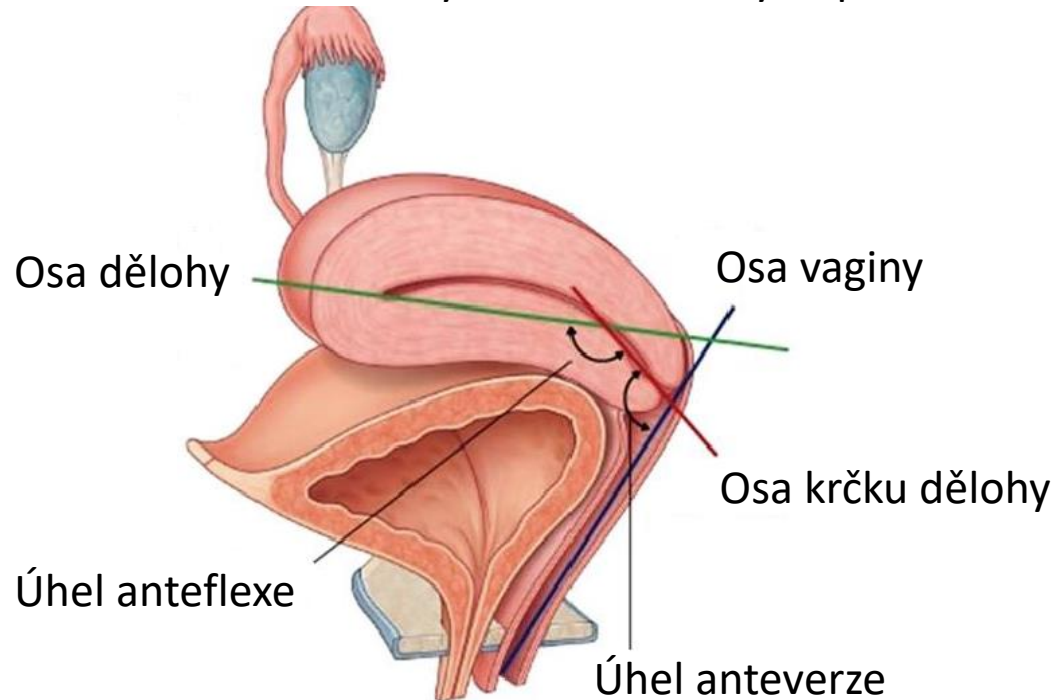
příčná



šikmá

POSTAVENÍ PLODU V DĚLOZE

- Vztah zad plodu k hraně děložní (margo uteri sin., dx.)
- Normální pozice dělohy:
 - anteverze (vagina k děloze – dopředu – 70-100°)
 - anteflexe (děložní krček k tělu dělohy – úhel otevřený dopředu – 160-170°)



Rotace/náklon dělohy doprava/doleva
v pozdním těhotenství



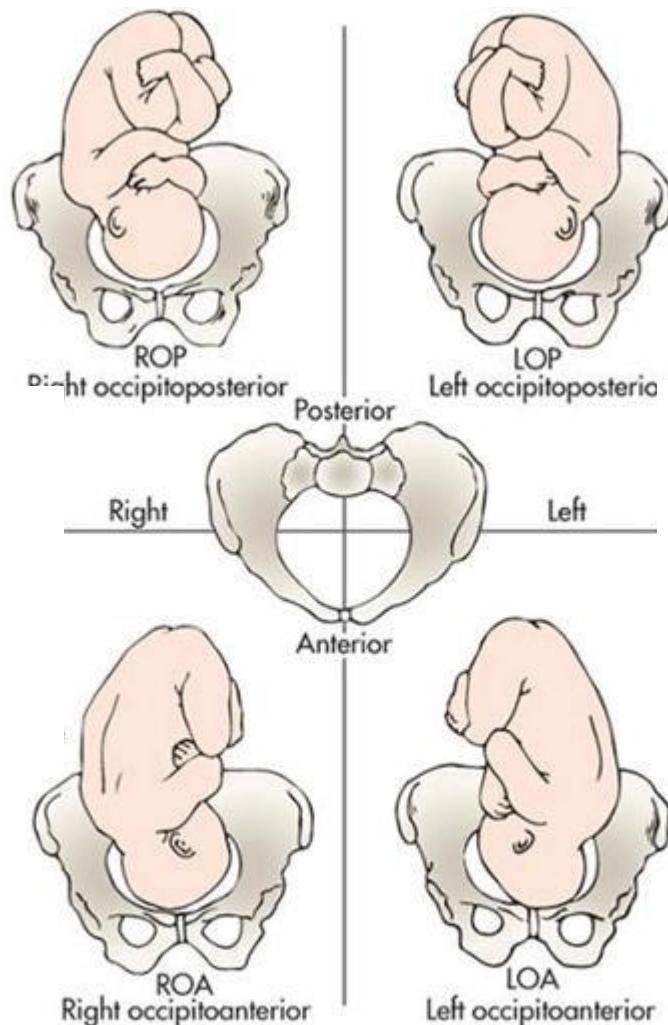
Dextroverze, dextrotorze
Sinistroverze, sinistrotorze

2. OBYČEJNÉ „PRAVÉ“

děloha v **dextrotorzi**
záda **vpravo vzadu**

2. MÉNĚ OBYČEJNÉ „PRAVÉ“

děloha v **sinistrotorzi**
záda **vpravo vpředu**



Lie: Longitudinal or vertical
Presentation: Vertex
Reference point: Occiput
Attitude: General flexion

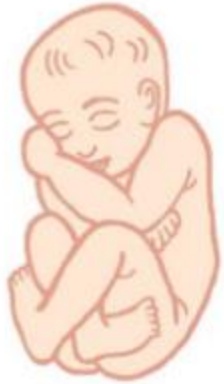1. MÉNĚ OBYČEJNÉ „LEVÉ“

děloha v **sinistrotorzi**
záda **vlevo vzadu**

1. OBYČEJNÉ „LEVÉ“

děloha v **dextrotorzi**
záda **vlevo vpředu**

DRŽENÍ A NALÉHÁNÍ PLODU V DĚLOZE



DRŽENÍ

nepravidelné (vše ostatní)

pravidelné

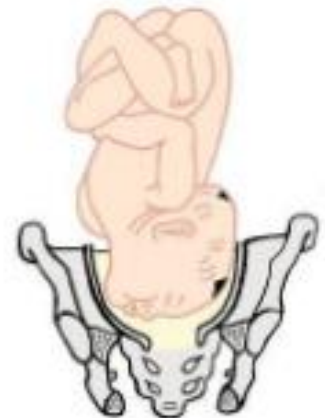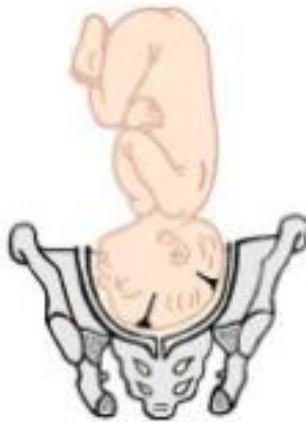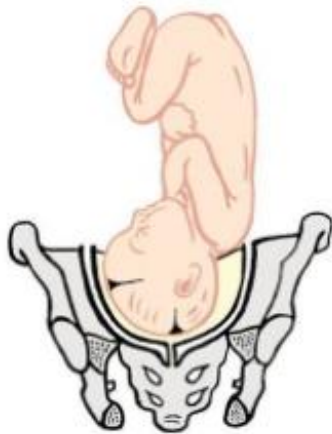NALÉHÁNÍ

záhlavím

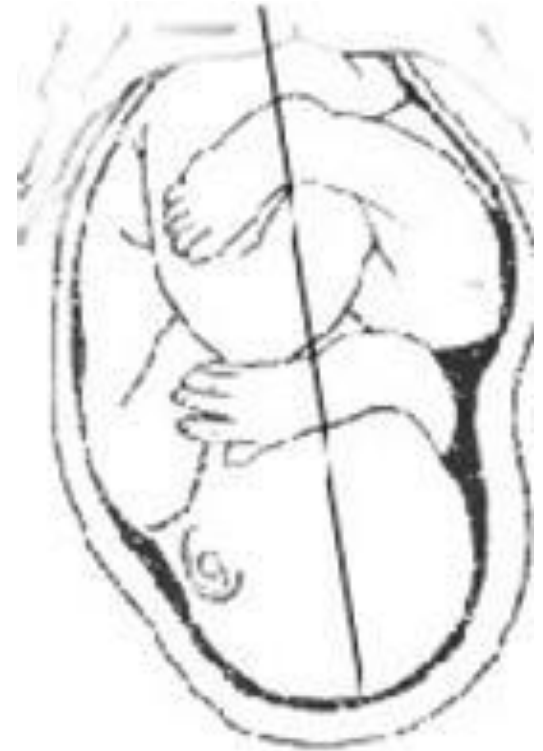předhlavím

čelní

obličejem

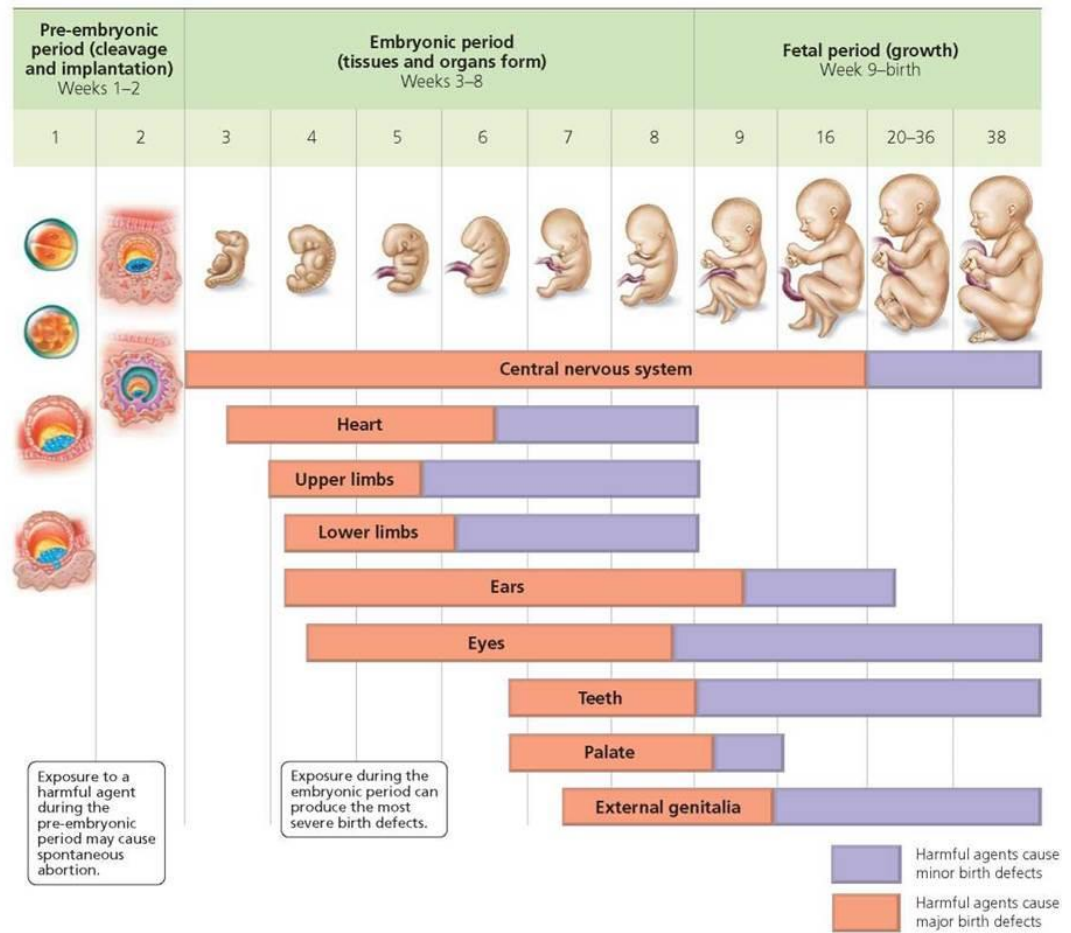


- POLOHA PODÉLNÁ HLAVIČKOU
- POSTAVENÍ PRVNÍ OBYČEJNÉ
- DRŽENÍ PRAVIDELNÉ
- NALÉHÁNÍ ZÁHLAVÍM



SEZNÁMENÍ S TERATOLOGIÍ

- Vrozená vývojová vada – v důsledku abnormálních událostí během vývoje
- Genetické (vrozené) i negenetické (vnější) příčiny
- Teratogeny
- Kritická období během vývoje
- Životní styl (alkohol, kouření, drogy)
- Infekční onemocnění (zarděnky, HIV, toxoplazmóza)
- Nedostatek nebo nadbytek klíčových látek (kyselina listová, × retinoidy)
- Chronická onemocnění (léky)

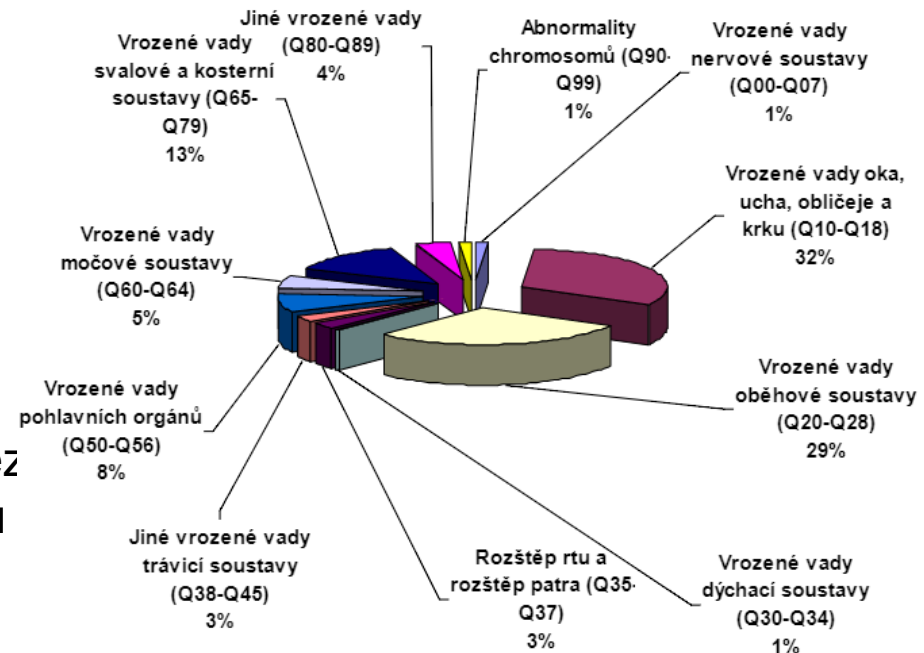


SEZNÁMENÍ S PRENATÁLNÍ DIAGNOSTIKOU

- Mezioborová péče – biochemie, genetika, gynekologie a porodnictví, neonatologie – součást fetální medicíny
- Odhalení rizikových těhotenství a umožnění preventivní i terapeutické péče
- Prevence narození dětí s těžkými poruchami vývoje VVV
- Umožnění narození geneticky rizikových dětí
- Plánování a zajištění klinické péče

- Genetické poradenství
- Biochemický a ultrazvukový screening
- Karyotypizace a DNA diagnostika
- Klinická diagnostika

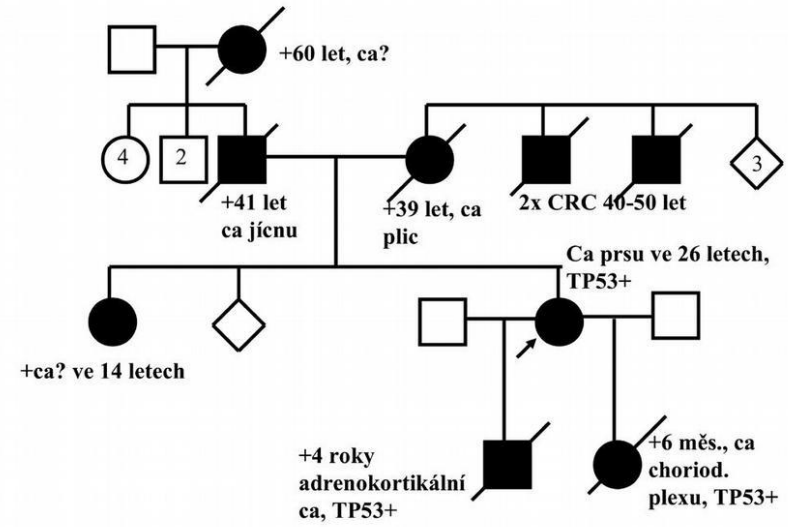
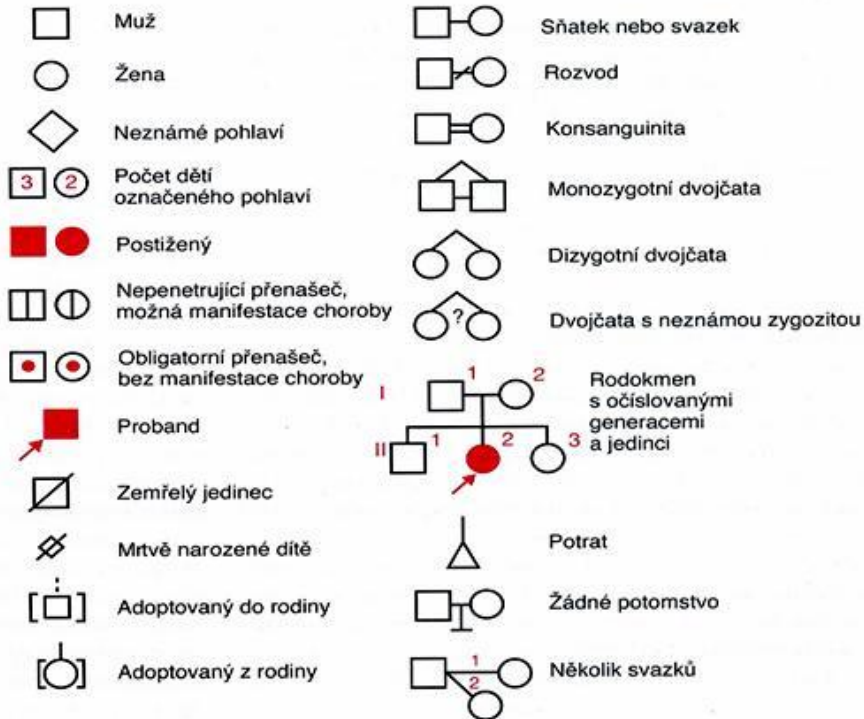
- Indikace:
 - výskyt VVV v rodinné či osobní anamnéz
 - pozitivní screening v I. nebo II. trimestru
 - abnormální nález na UZ
 - věk (nad 35 let)



ČR 1994-2008

GENETICKÉ PORADENSTVÍ

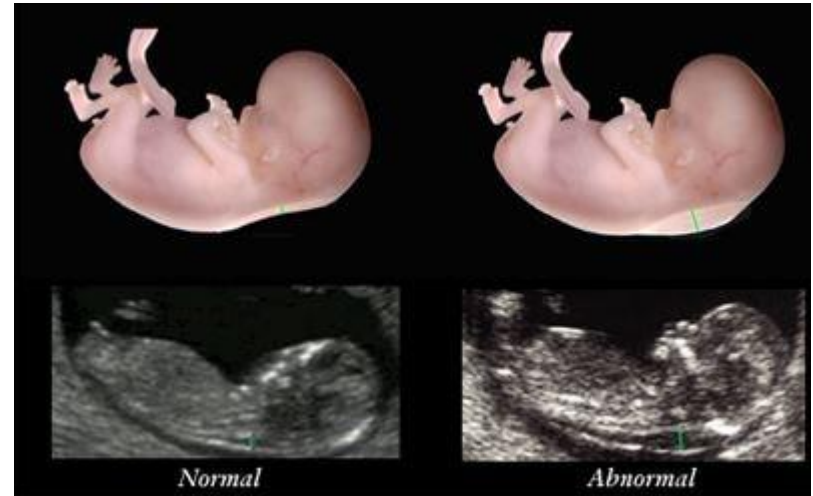
- Zajištění anamnézy
- Prekoncepční poradenství
- Vysvětlení výsledků vyšetření, příčin, klinických projevů a možností řešení
- Minimalizace rizika opakování choroby
- Sdělení diagnózy a podání informací pro svobodné rozhodnutí pacienta
- Zajištění přesné diagnózy a vyhodnocení rizika
- Zajištění péče v těhotenství i následné péče



- **Nedirektivní**
- **Veškerá vyšetření a zákroky jsou dobrovolné**

BIOCHEMICKÝ SCREENING

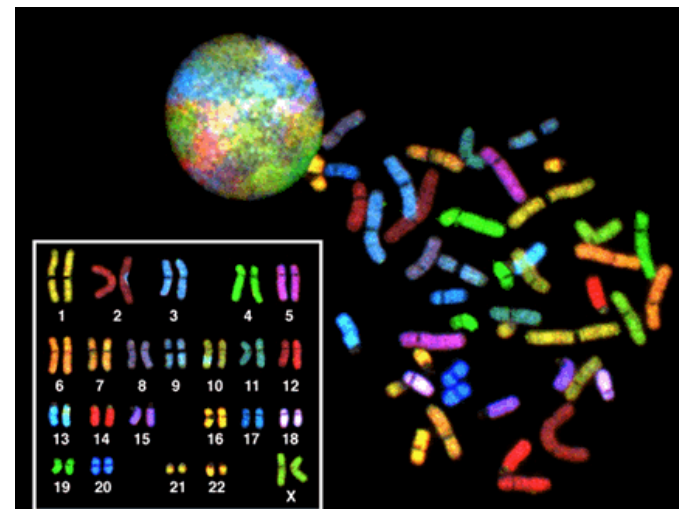
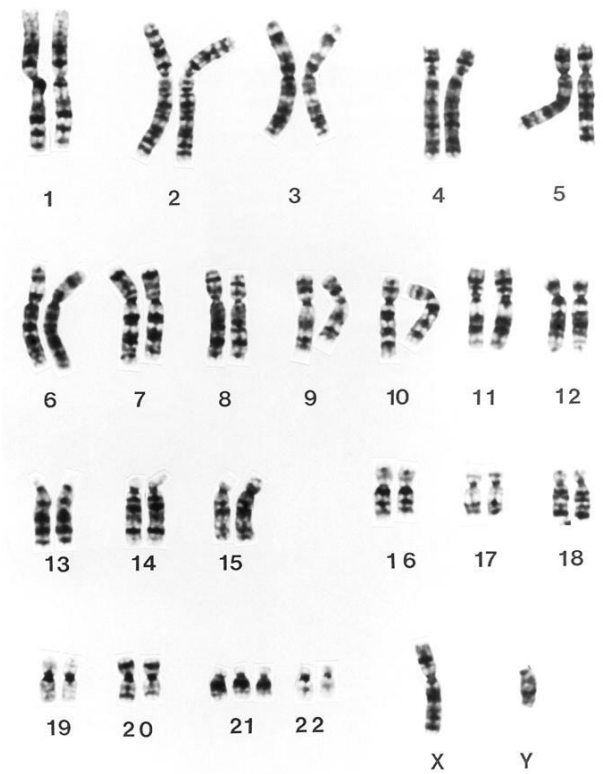
- Neinvazivní
- Odhalení rizikových těhotenství – chromozomální aberace a rozštěpové vady
- **Screening není diagnostika** → další vyšetření (aminocentéza, karyotyp, UZ)
- Kombinované vyšetření v 11-13. týdnu
- chromozomální aberace – Down: 47,XY,+21, Edwards: 47,XY,+18, Patau 47,XY,+18
- UZ – stanovení šíjového projasnění (nuchální translucence, NT)
- PAPP-A, hCG (hodnoty v násobcích mediánu, MoM)
- algoritmus výpočtu zahrnuje věk matky
- výstup: screening pozitivní vs. negativní (hranice 1:100)



- Vyšetření v 14-16. týdnu („TRIPLE test“)
- Relativně nízká senzitivita a specifita (50-60%), a naopak vysoká falešná pozitivita (70%)
- AFP, E3, hCG
- chromozomální aberace, poruchy uzávěru neurální trubice, defekty břišní stěny

INVAZIVNÍ DIAGNOSTIKA

- Amniocentéza
 - 16-20. týden
 - Odběr plodové vody pod kontrolou UZ
 - Kultivace buněk, karyotypizace
 - Risk 0,5-1%
- Biopsie choriových klků
 - 10.-13. týden
 - Karyotypizace, molekulárně-genetické vyšetření
 - Risk 0,5-1%
- Kordocentéza
 - 22. týden
 - Odběr venózní pupečnickové krve
 - Nyní zejména diagnostika a terapie krevních onemocnění (anemie, infekce), ev. diagnostika v případě vícečetných těhotenství
 - Risk 1%
- Fetoskopie
 - Transabdominálně (dříve transcervikálně)
 - Vizualizace a biopsie plodu
 - Risk 3-10%, provádí se výjimečně



- 6-8. týden

- potvrzení těhotenství, srdeční akce
- počet plodů

- 13-14. týden (kombinované vyšetření)

- nuchální translucence (risk > 3 mm)
- nosní kůstka (je × není), případně dovyšetření dalších **minor markerů** (omfalokéla, trikuspidální regurgitace, abnormality průtoku ductus venosus, zvětšení močového měchýře-megavesica)
- velikost plodu

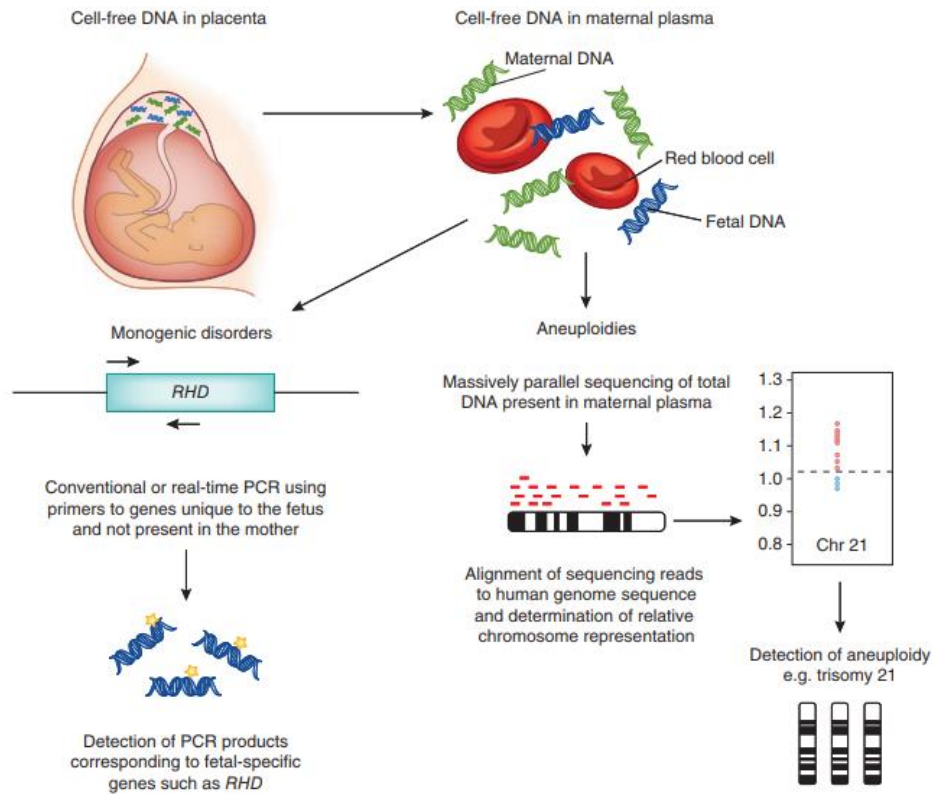
- 20-22. týden

- podrobné vyšetření
- biometrie plodu (biparietální průměr, obvod hlavičky, délka femuru)
- hlava a CNS (tvar, dutina v septum pellucidum, komory, mozeček, cisterna magna), obličej (ret+horní a dolní čelist, nos, orbity, profil), srdce (akce, velikost, osa, 4-dutinová projekce, výtokové trakty, ...), hrudník (patologické struktury), břišní dutina (žaludek, střevo, ledviny, močový měchýř, úpon pupečníku, počet cév v pupečníku), páteř, končetiny včetně ruky a chodidla
- placenta, množství plodové vody

- 30. týden

- poloha a velikost plodu
- placenta (vyloučení placenta praevia)

POKROKY MOLEKULÁRNÍ GENETIKY



- Analýza mimobuněčné fetální DNA v mateřském krevním oběhu
- Od 12. týdne
- Masivní paralelní sekvenování (Next-Gen Sequencing)
- Běžné aneuploidie (trisomie 21,13,18)
- Monogenně podmíněné choroby

SOP-M8

NEINVAZIVNÍ DETEKCE ANEUPLOIDIÍ CHROMOZOMŮ 13, 18 A 21 POMOCÍ MULTIPLEX PCR A MASIVNÍHO PARALELNÍHO SEKVENOVÁNÍ (MPS)

Test Clarigo se značkou „CE“, která je nezbytná pro provedení tohoto vyšetření v zemích EU, splňuje základní požadavky Směrnice Rady IVD 98/79/EC pro *in vitro* diagnostiku.

VÝSLEDEK VYŠETŘENÍ:

Chromozom	Stav	Fetální frakce	Předpokládané pohlaví plodu
13	normální	7,1 %	ženské
18	normální		
21	normální		

ZÁVĚR:

Analýzou volné fetální DNA cirkulující v krvi těhotné nebylo zjištěno zvýšené riziko aneuploidie chromozomů 13, 18 a 21.

Komentář: doporučujeme genetickou konzultaci.

Pozn: Při patologickém nálezů je výsledek nutné ověřit některým z invazivních postupů (např. odběr plodové vody, choriových klků, kordocentéza s následnou QF-PCR analýzou nebo stanovením klasického karyotypu apod.).

SHRNUTÍ TOHO NEJDŮLEŽITĚJŠÍHO

- Raná embryogeneze, od zygoty po blastocystu
- Embryoblast, bilaminární a trilaminární zárodečný disk
- Osové struktury embrya
- Primitivní proužek, intraembryonální mezoderm
- Paraxiální mezoderm a somitogeneze
- Intermediární a laterální mezoderm, a jejich deriváty
- Primitivní uzel, chordomezodermový výběžek a notochord
- Neurulace, neurální trubice a neurální lišta
- Flexe embrya
- Těhotenství
- Vývoj embrya a plodu v čase
- Hasseho pravidlo
- Uložení plodu v děloze, znaky zralého plodu

DĚKUJI ZA POZORNOST

