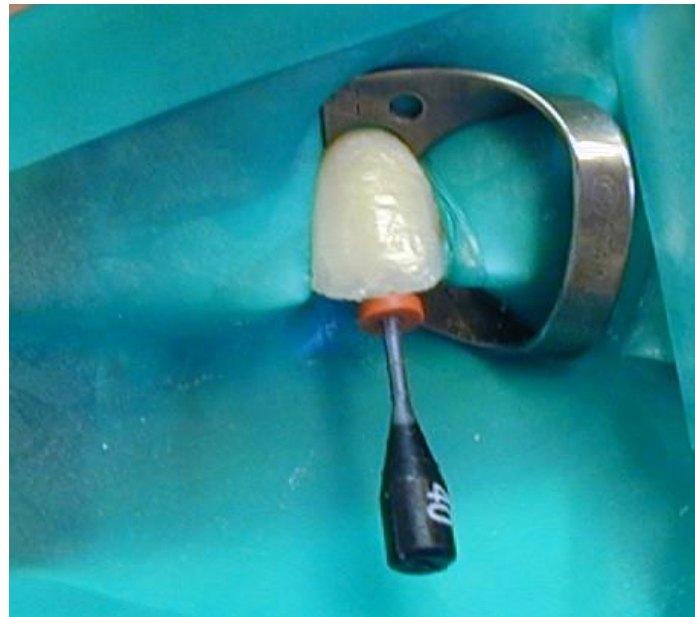


Endodoncie I.1

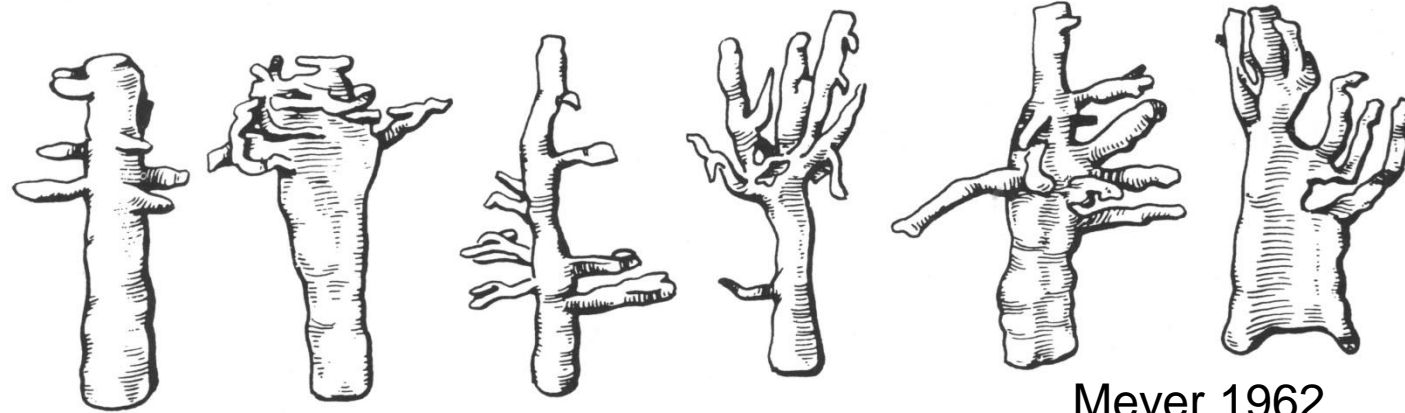
Doc. MUDr. Lenka Roubalíková, Ph.D.



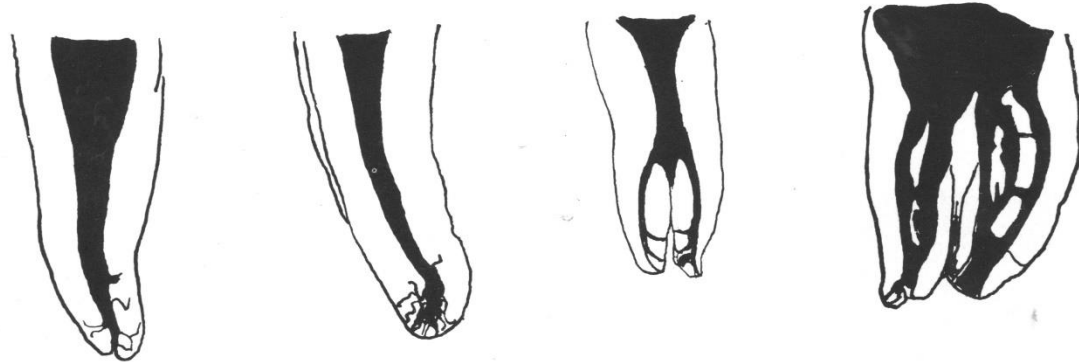
Osnova


1. Morfologické základy
2. Příprava k endodontickému ošetření a preendodoncie
3. Diagnóza
4. Přístup (trepanace, nalezení a otevření kořenových kanálků)
5. Pracovní délka
6. Preparace
7. Výplachy
8. Plnění
9. Rtg kontrola
10. Postendodoncie
11. Komplikace

Kořenový kanálek – kořenový systém



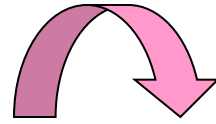
Meyer 1962






Úprava ad integrum ?

ZUBNÍ DŘEŇ



Zánět

Akutní



Chronický

Nekróza

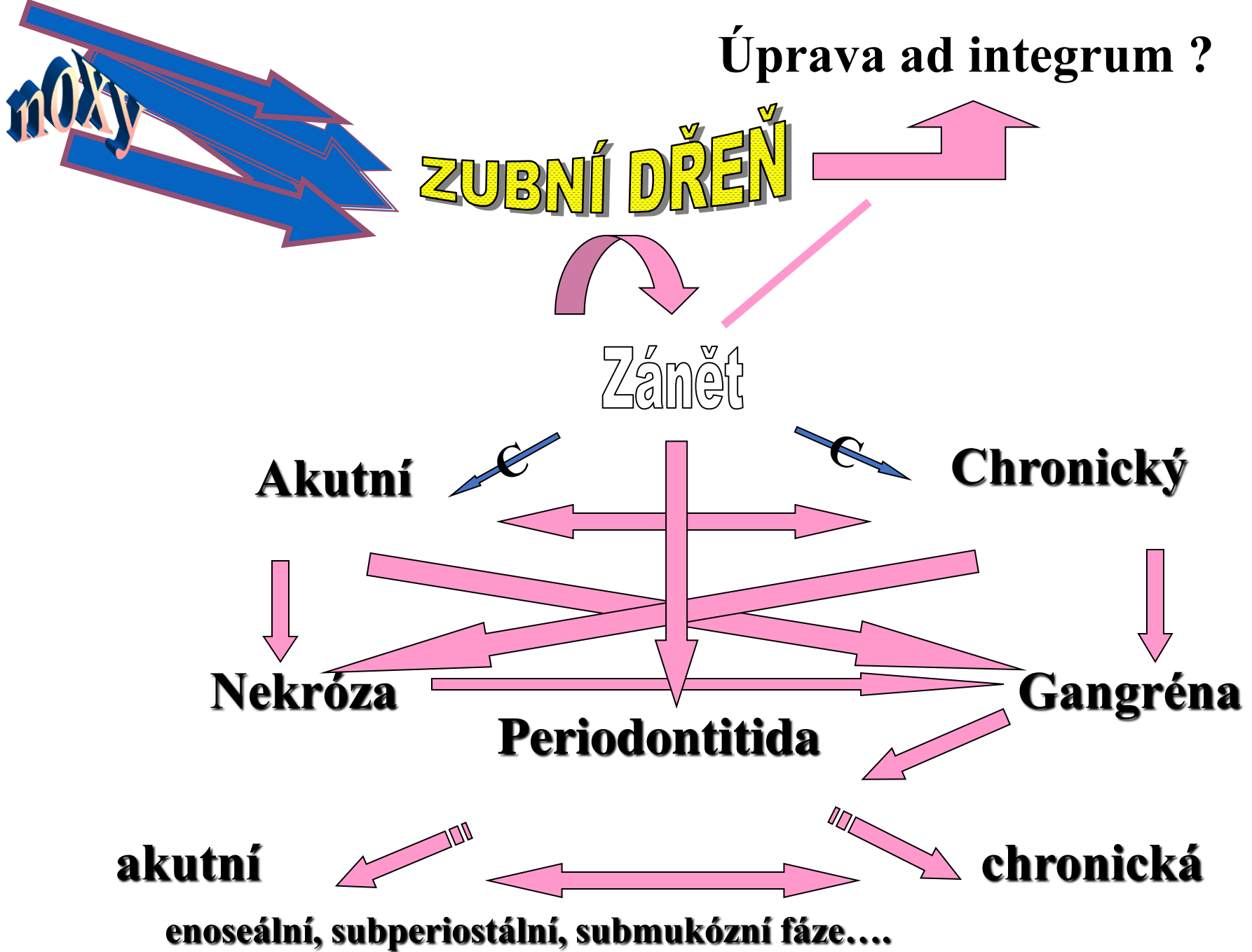
Periodontitida

Gangréna

akutní

chronická

enoseální, subperiostální, submukózní fáze....



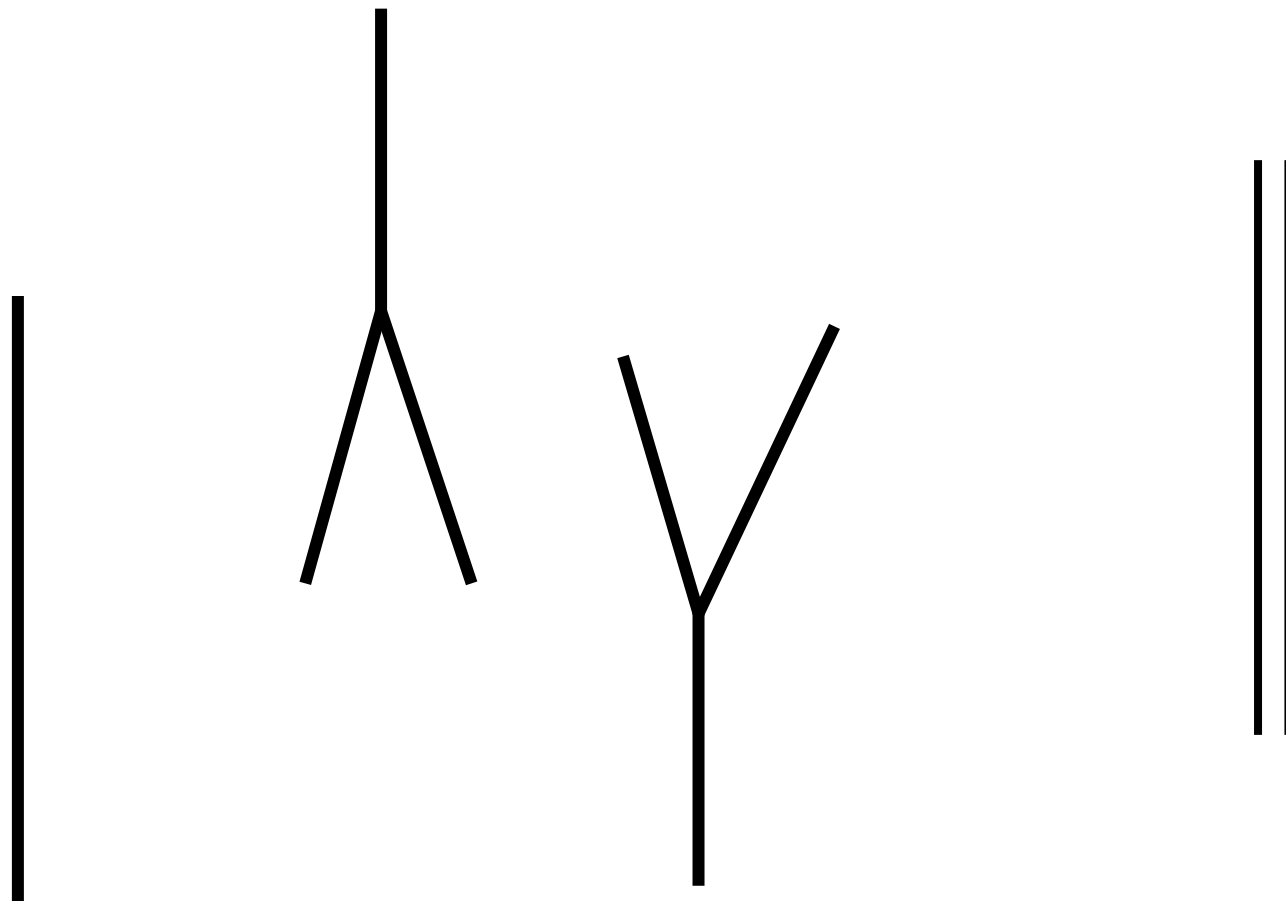
Meyerovy závěry

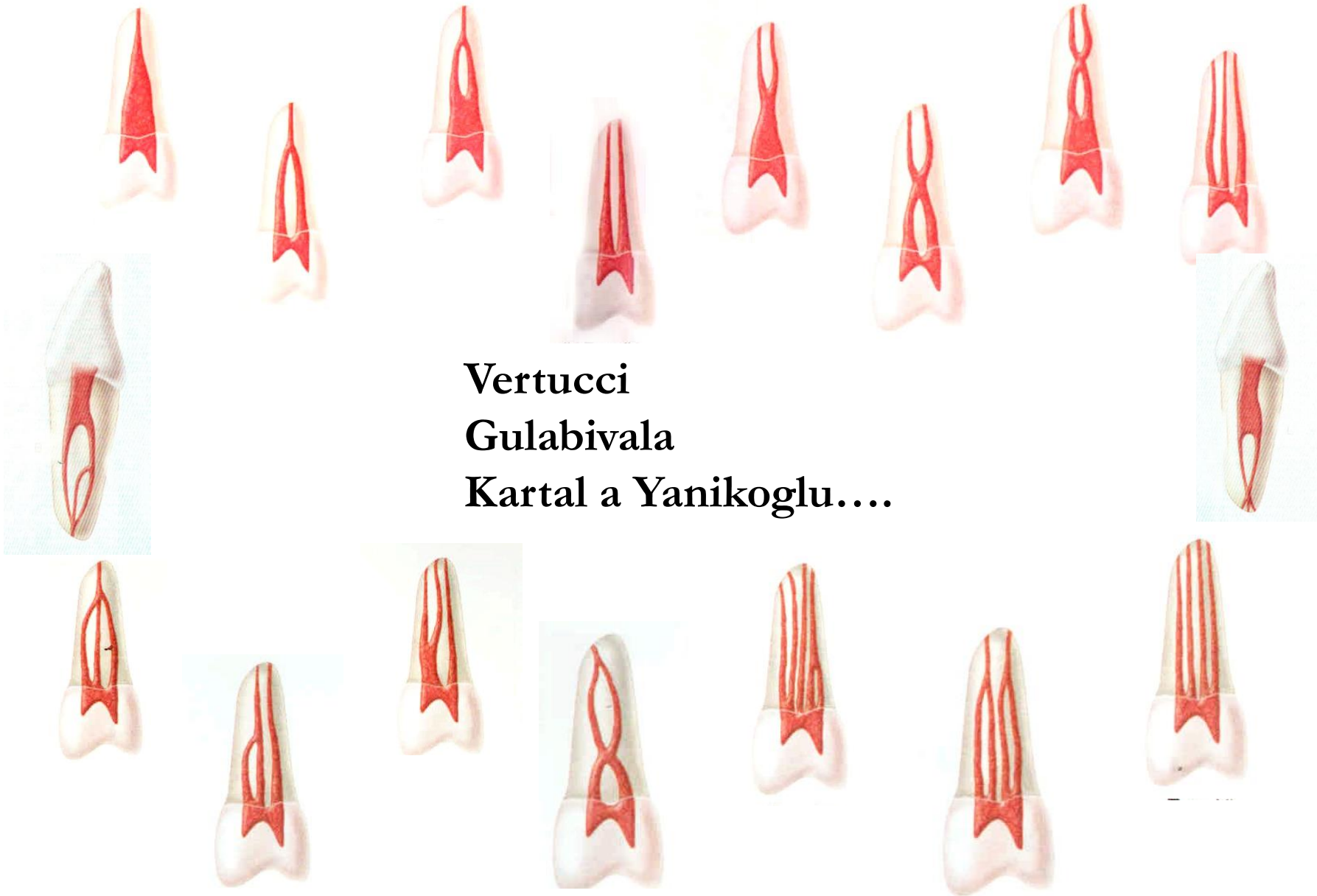- Kořenový kanálek není okrouhlý, je většinou meziodistálně oploštělý
- Kořenový kanálek neprobíhá většinou rovně, ale sklání se distálně
- Vyústění kořenového kanálku není na vrcholu kořene, ale pod ním, většinou distálně popř. distoorálně od vrcholu

Meyerovy závěry

- Vyústění kořenového kanálku do periodoncia je nálevkovité – stěny divergují do periodoncia
- Kořenový kanálek nevyústuje do periodoncia jediným foramen – kdekoli mohou být ramifikace
- Nejvíce ramifikací je v prvním apikálním milimetru
- Všechny otvory, kterými kořenový kanálek ústí do periodoncia jsou obklopeny cementem.

Základní tvary kořenových kanálků (systémů) (Weine 1979)

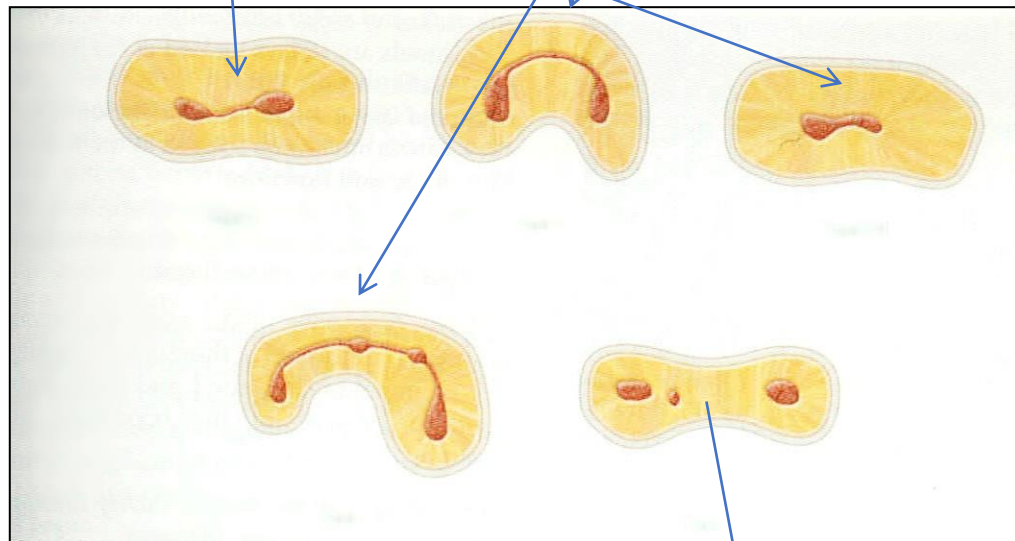




Vertucci
Gulabivala
Kartal a Yanikoglu....

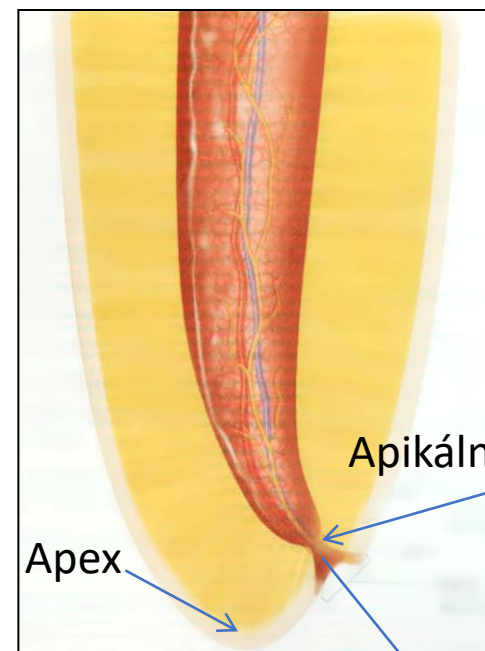
Anatomie isthmu

C-kanál



Aksesorní kanál

Apikální oblast



Apikální konstriktce

Apex

F.apicale


- Makrokanálový systém
Kořenový systém
- Mikrokanálový systém
Dentinové tubuly

Zubní dřeň

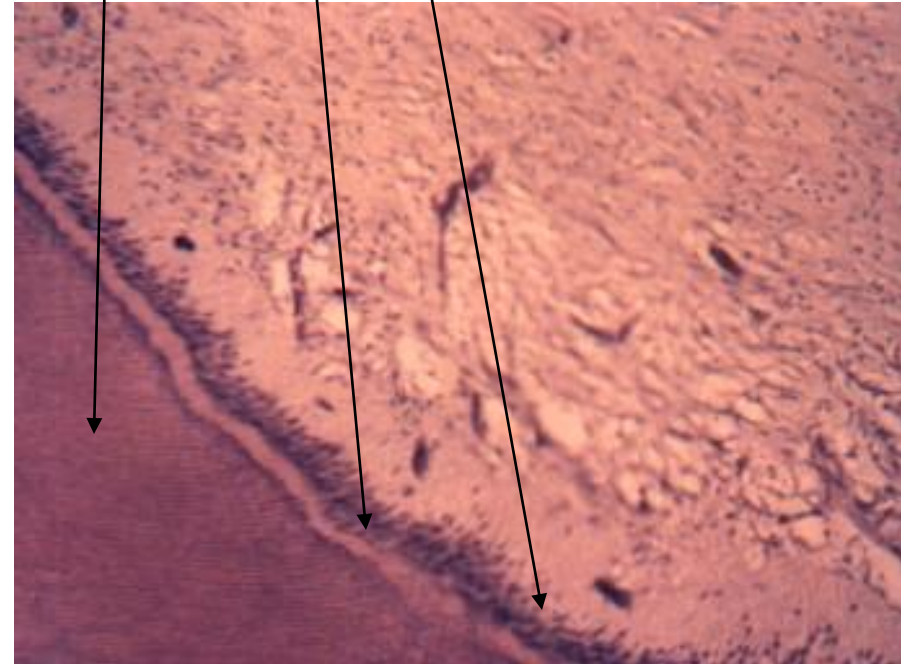
Zubní dřeň

Je tkání mezenchymálního původu

- Připomíná rosolovité vazivo
- Skládá se z
 - buněk
 - mezibuněčné hmoty, která má fibrilární složku a interfibrilární substanci
- Obsahuje cévy a nervy



Odontoblasty
Predentin
Dentin



Zubní dřeň – pulpa dentis

4 zóny v zubní dřeni

1. Centrální zóna – větší nervy a cévy
2. Zóna bohatá na buňky (hlavně nediferencované mezenchymální buňky, fibroblasty aj.),
3. Zóna chudá na buňky (Weilova zóna, vrstva) - volná nervová zakončení
4. Odontoblastická zóna

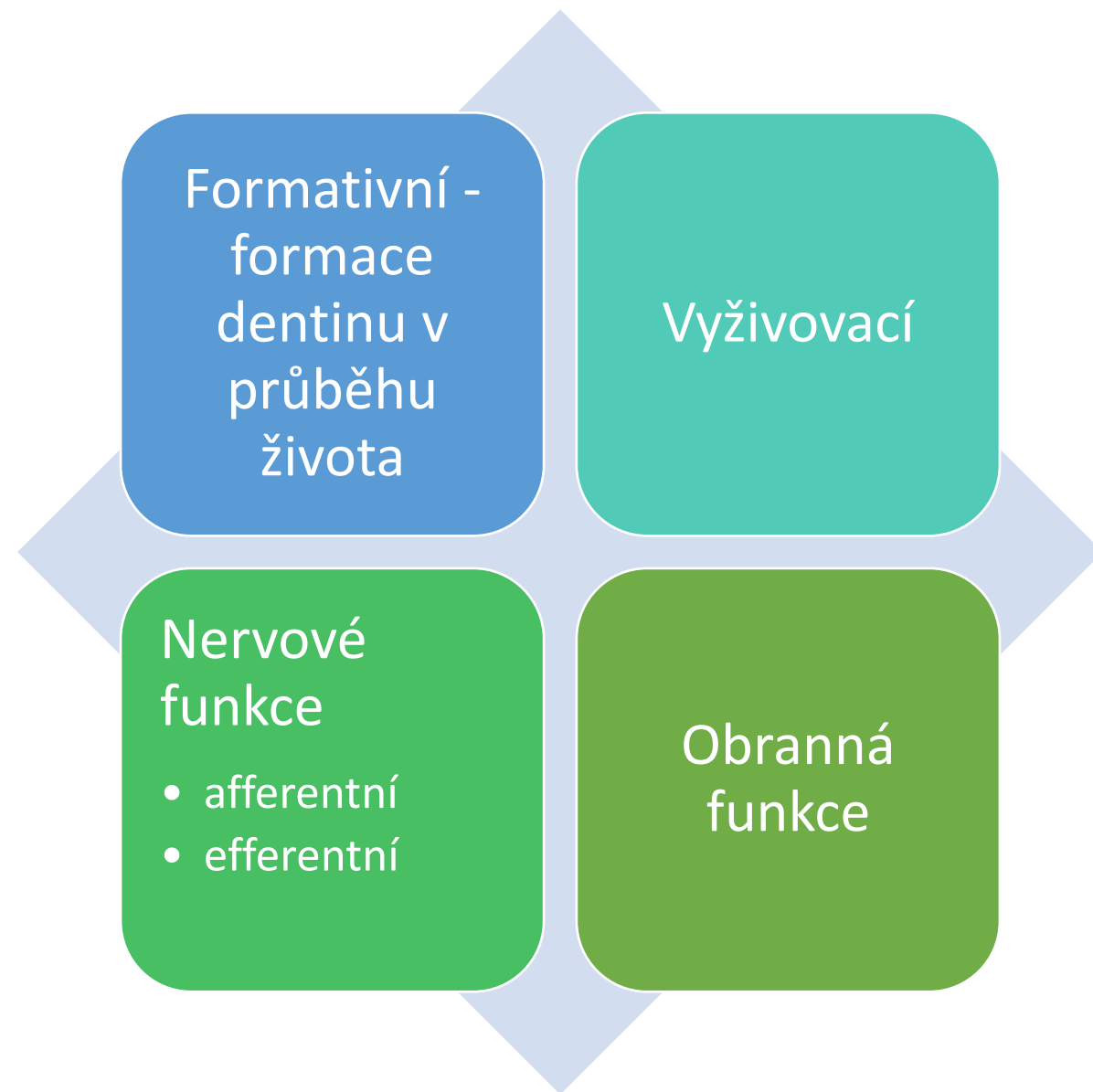
Buněčné elementy zubní dřeně

- **Fibroblasty** - produkce mezibuněčné hmoty, kolagenních vláken, mohou se diferencovat v odontoblasty
- Rezervní buňky - mohou se diferencovat v odontoblasty
makrofágy
odontoklasty
- **Histiocyty** – obranné buňky (fagocytóza)
- **Makrofágy**, polymorfonukleáry
- **Odontoblasty** vysoce specializované buňky
- **Dendritické buňky** - imunokompetentní buňky, mohou indukovat proliferaci T lymfocytů
- **Kmenové buňky**

Buněčné elementy zubní dřeně

- **Fibroblasty** - produkce mezibuněčné hmoty, kolagenních vláken, mohou se diferencovat v odontoblasty
- Rezervní buňky - mohou se diferencovat v odontoblasty, makrofágy a odontoklasty
- **Histiocyty** – obranné buňky (fagocytóza)
- **Makrofágy**, polymorfonukleáry
- **Odontoblasty** vysoce specializované buňky – genericky patřící k dentinu
- **Dendritické buňky** - imunokompetentní buňky, mohou indukovat proliferaci T lymfocytů
- **Kmenové buňky**

Funkce zubní dřeně



Nutritivní funkce

- Větvení arterií – arterioly terminální
- Terminální kapilární síť
- Postkapilární venuly
- Kolektivní venuly
- Hlavní venuly
- Anastomózy
- Lymfatické cévy

Vaskularizace
zubní dřeně

Nervová funkce

- Vasomotorické a senzitivní nervové větve

N. trigeminus

- **Afferentní neuron** - Dendrit - ve dřeni
 - Tělo buňky v ggl semilunare (trigeminus)
 - **Axony patří k n. maxillaris a n. mandibularis**
- Vstup - foramen apicale
 - Centrální část dřene
 - Větvení - plexus Raschkowi
 - A δ nervy (myelinizované, 2-5 μm)
 - C, nemyelinizované (0,3-1,2 μm)

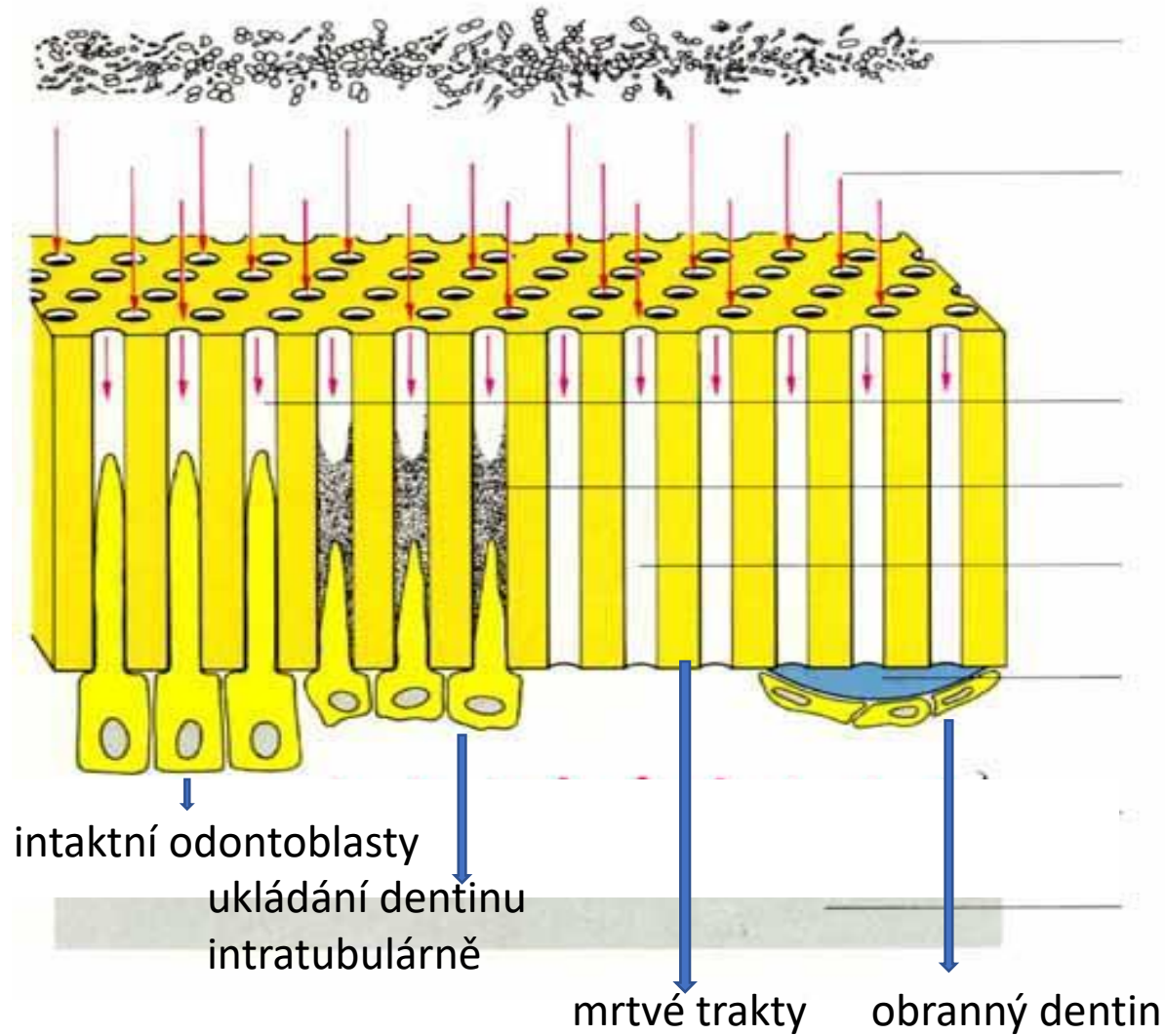
- A δ vlákna – přenos bolesti 12-30m/sec
- C-vlákna – přenos bolesti menší rychlostí
0,5-1m/sec (10% C vlákna - sympatheticus)
- A δ nervy - počáteční okamžiková bolest
Ostrá, odpověď na externí stimuly,
- C- vlákna - kontinuální, konstantní bolest, pulzující, vyšší práh
excitace spojená s poškozením dřeně nebo poraněním

Teorie přenosu bolesti

- inervace dentinu – nervová vlákna v dentinových tubulech
- hydrodynamický mechanismus – pohyb tekutiny v dentinových tubulech
- deformace odontoblastů – přenos podráždění na nervová vlákna

Obranné prvky

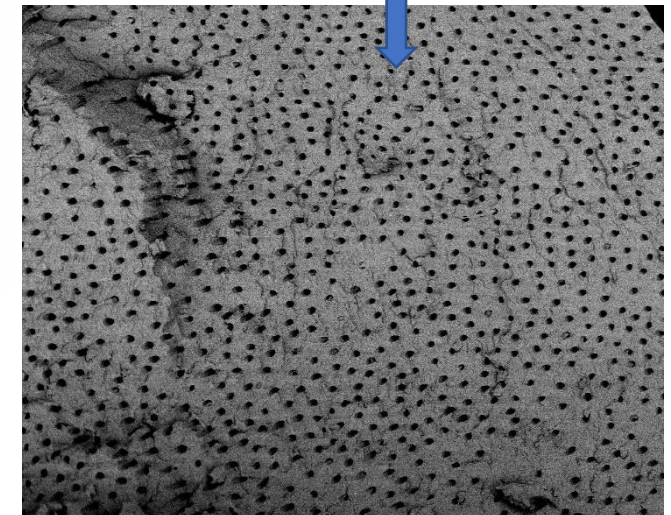
- Dentinalgia
- Smear layer
- Tubulární skleróza
- Produkce terciárního dentinu
- Zánět



Smear layer




Čistá dentinová stěna kořenového kanálku



Kumulativní trauma zubní dřeně

- Snížování obranyschopnosti díky stárnutí, dráždění preparací, výplní, traumatizací, změny se sumují.



Přirozené obranné mechanismy zubní dřeně

- Skleróza dentinu – intratubulární dentin
- Obranný dentin – terciární dentin
- Dentinový můstek



Příčiny onemocnění zubní dřeně a periodoncia

- **Infekce - nejčastěji**

- **Chemické vlivy**

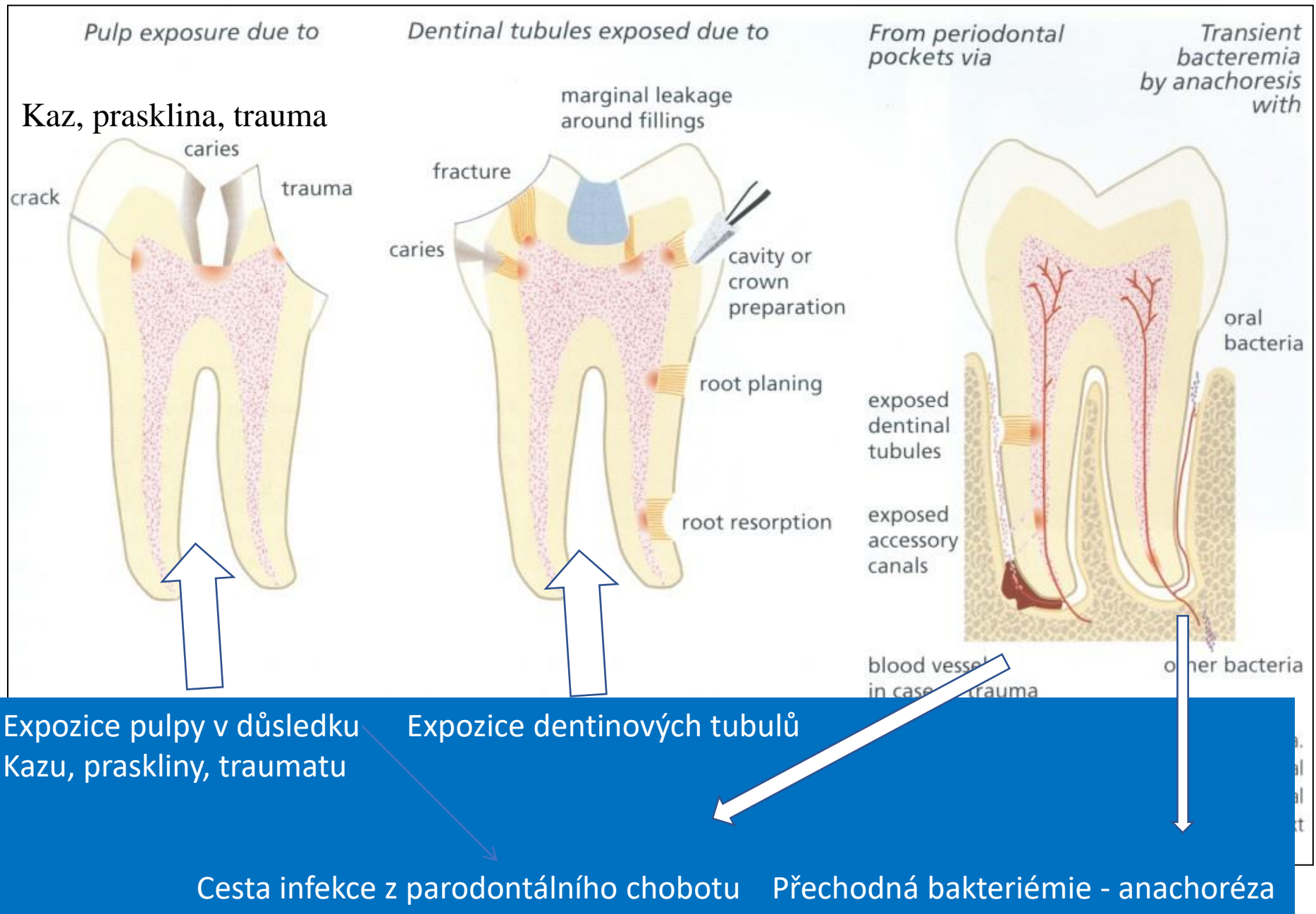
- **Komponenty výplňových materiálů:**

Kyselé pH zinkoxidfosfátových a skloionomerních cementů,

Fyzikální vlivy

- **Termické (amalgám, kovové protetické práce)**
- **Elektrogalvanické (různé kovy v dutině ústní)**
- **Trauma (vstup infekce, ale také např přerušení nervově cévního svazku)**
- **Změny tlaku (pokles, vzestup)**
- **Kombinace**

Vstup infekce do zubní dřeně



Regresivní změny v zubní dřeni a jejich následky

- Degenerativní změny
 - Záněty
 - Ztráta vitality zubní dřeně (nekróza, gangréna).
- : Periodontitis (apicalis)

Reakce zubní dřeně na podráždění

Zánět:

- Hyperemie aktivní
- Hyperemie pasivní
- Výstup buněčných elementů skrze cévní stěnu – zánětlivá infiltrace
- Nekróza, gangréna → periodontitis

Může také dojít k degenerativním změnám.



Degenerativní změny v zubní dřeni

- Vakuolární degenerace odontoblastů (vakuolizace)
 - Hyalinní degenerace (zahuštění mezibuněčné hmoty) – *u chronického zánětu*
 - Tuková degenerace (*v buňkách tuk v podobě kapének*)
 - Retikulární atrofie (dřeň je podobna síti, v okách tekutina)
 - Patologické zvápenatění
- Jsou důsledkem stárnutí dřene nebo různého dráždění.

Patologické zvápenatění

- Dentikly –podle struktury
 - Pravé dentikly: vysoce organizované pulpální konkrementy, podobné terciárnímu dentinu
 - Nepravé dentikly: vápenaté usazeniny,
 - Smíšené dentikly

Dentikly podle lokalizace

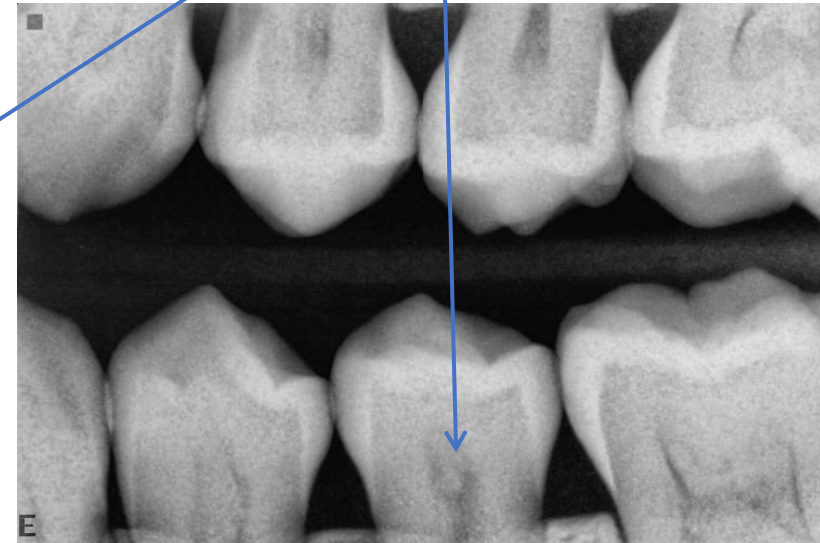
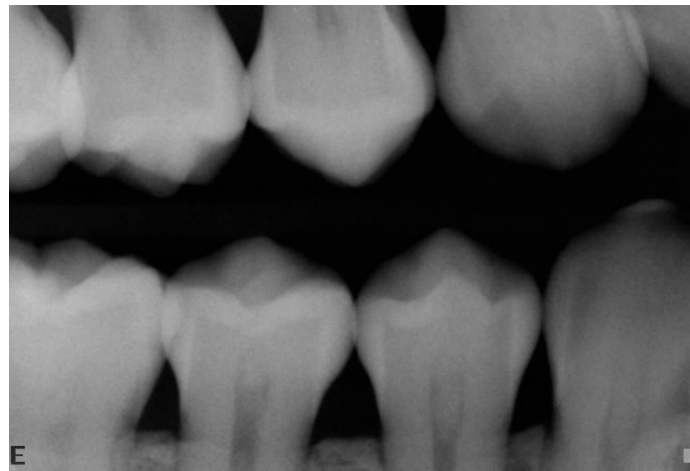
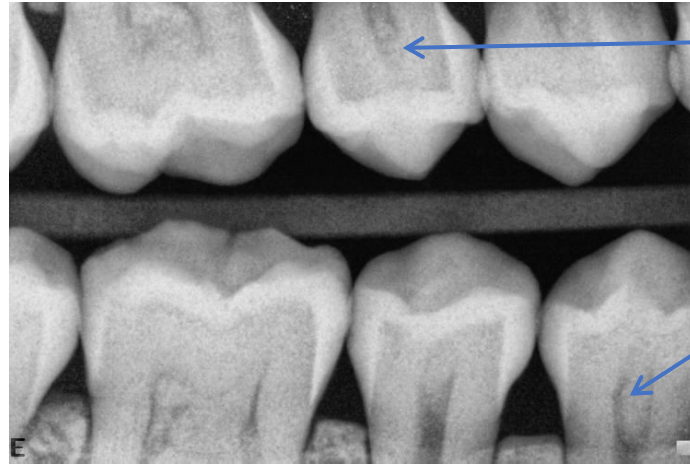
Nástěnné

Volné

Vnořené (intersticiální)

Příčiny: chronický zánět, metabolická porucha, terapie hydroxidem vápenatým.

Kalcifikace v zubní dřeni:



Degenerativní
změny – klinické
konsekvence

Snížená obranyschopnost
zubní dřeně (kumulativní
trauma)

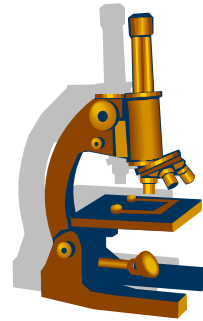
Obtíže při endodontickém
ošetření (patologické
kalcifikace)

Histopatologická klasifikace stavů zubní dřeně

- Zánět zubní dřeně – pulpitis
- Nekróza – necrosis pulpae
- Gangréna - gangraena pulpae

Klasifikace stavů zubní dřeně

Histopatologická



Klinická



Histopatologická klasifikace

Pulpitis acuta serosa

- **partialis**
- **totalis**

Pulpitis acuta purulenta

- **partialis**
- **totalis**

Pulpitis chronica clausa

Pulpitis chronica granulomatosa interna

Pulpitis chronica aperta

- **polyposa**
- **ulcerosa**

Pulpitis a tergo (infekce z parodontální kapsy)

Záněty zubní dřeně - histopatologicky

- Od hyperemie po purulentní zánět
- Histopatologický obraz

- Popsat průběh akutního a chronického zánětu

Klinická klasifikace stavů zubní dřeně

- Dřeň bez klinických příznaků (zdravá?)
- Reverzibilní zánět zubní dřeně
 - - mírná reverzibilní pulpitida (citlivost na studené, horké a sladké přetrvávající 15 – 20s, spontánně odeznívá)
 - - rozvinutá reverzibilní pulpitida (bolest na podněty přetrvává několik minut, potřeba analgetik)
- Ireverzibilní postižení zubní dřeně (spontánní bolest, popř. bolest na poklep, záchvat při ulehnutí).

Zánět zubní dřeně klinicky – přetrvávající bolest na podnět, spontánní bolest

Charakter spontánní bolesti:

Tupá, prudká, vystřelující a pulzující.

Přichází v záchvatech

Typická je bolest po ulehnutí, noční bolest (dolor nocturnus)

Bolesti vyzařují – neuralgiformní

Intenzita se stupňuje, intervaly mezi záchvaty se zkracují

Jakmile dojde k překrvení v periodonciu – objevuje se bolest na poklep, skus

Skusová bolest může být také daná drážděním dřeně při okluzální kazivé dutině

Vyzařování bolesti u akutních pulpitid

Horní čelist : ucho, spánek, sousední zuby, oko, dolní čelist

Dolní čelist: ucho, laterální část krku

**Reakce na temické podněty: studené, teplo bolest mírní,
později bolest na teplé.**

Synalgie

- N. trigeminus má mnohé anastomózy s nervy očními, ušními, pneumogastrickými, n. hypoglossus a nervy cervikálními. Těsný vztah k sympatiku a parasympatiku.
- Nerv s největší reflexogenitou v organismu



Zubní iritace mohou mít odezvu ve vzdálených oblastech a orgánech a vice versa

Synalgie dentodontální

- Bolest je lokalizována do **jiného zubu**. Vždy jde o zub **na téže straně**
- Horizontální
- Ascendentní
- Descendentní

Synalgický zub může být intaktní nebo ošetřený. Pečlivé vyšetření včetně rtg!!!.

Synalgický zub bolí obvykle více, údaje pacienta nebývají spolehlivé.

Synalgie dentokutánní

- Obvykle hyperestezie kožních zón

Horní špičák a první horní premolár: nasofrontální krajina

Druhý horní premolár: krajina spánková

První horní molár: krajina zygomatická – os zygomaticum

Druhý a třetí horní molár: oblast jařmového oblouku a příušní slinné žlázy.

Synalgie dentokutánní

- Dolní řezáky, špičáky a první dolní premoláry – oblast bradová
- Druhý dolní premolár oblast suprahyoideální
- První a druhý dolní molár – úhel mandibuly nebo pod ním
- Třetí dolní molár – retromadibulární oblast

Zóna může být ohraničená nebo postihuje větší zónu (celou inervační oblast nervové větve).

Intenzita potíží různá – podíl psychiky

Synalgie oční a ušní

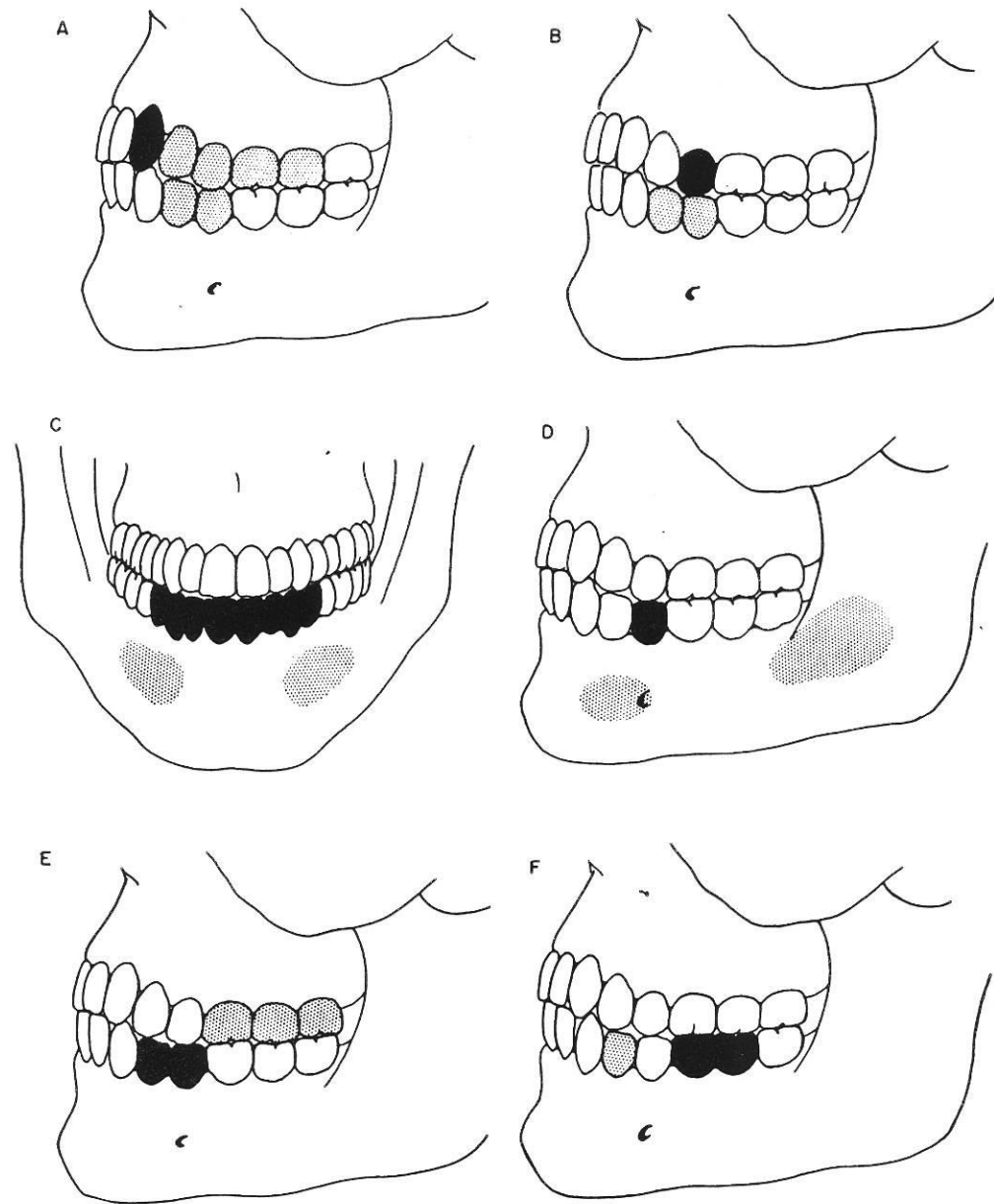
- Ušní bolest zubního původu. Příčinou pulpitis popř. periodontitis dolních premolárů a molárů.
- Oční bolesti s hyperemií spojivek, slzením a světloplachostí – horní špičák, první premolár

Synalgie dentomukózní

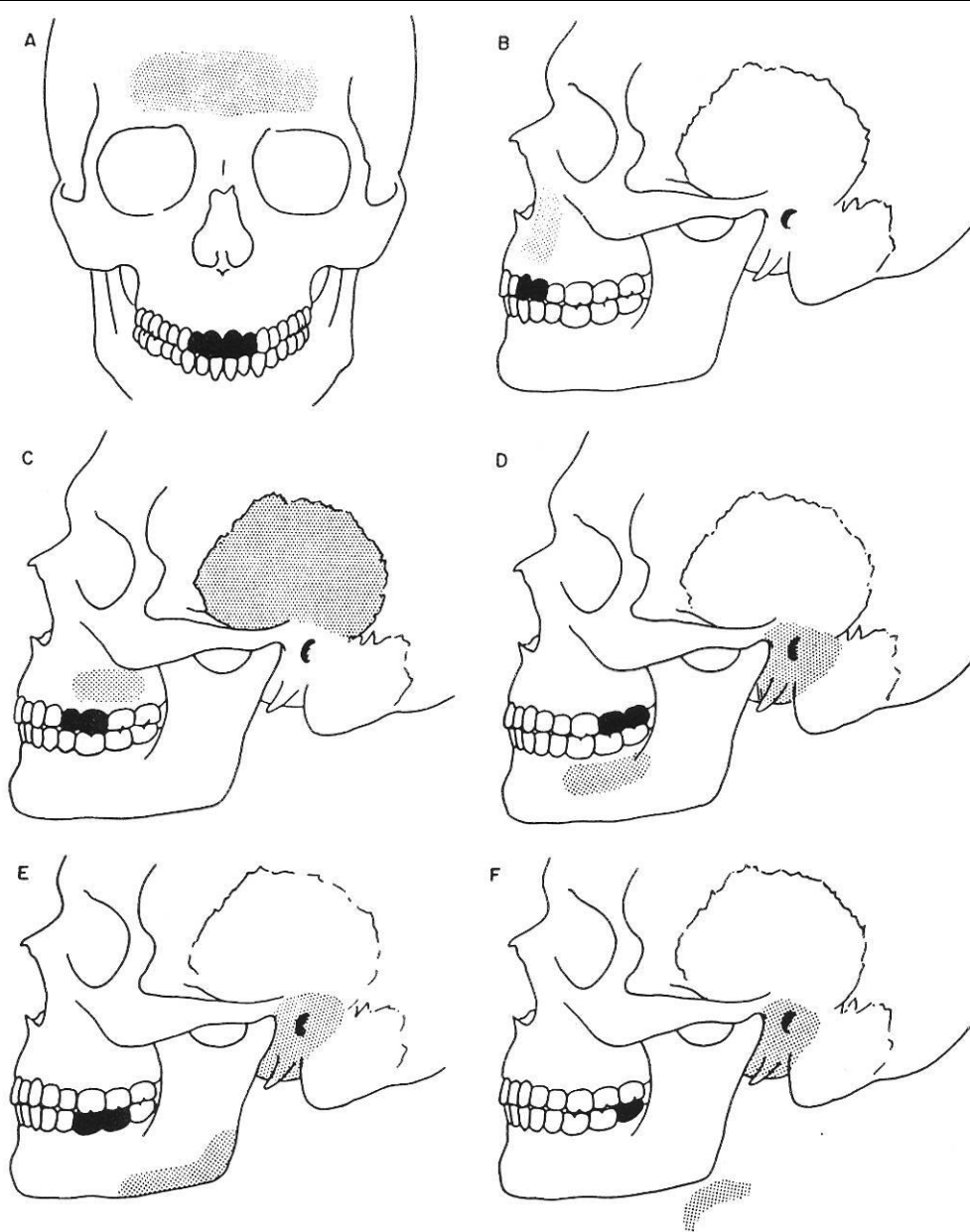
- Postihuje různé oblasti kryté sliznicí

Častá je synlagie dentonazální (bolest nosní sliznice od horních řezáků)

Vzácná je synalgie dentolaryngeální



Referred pain pathways from teeth involved with pulpalgia to other teeth as well as to immediate area. **Black** signifies tooth with pulpalgia; **stippled** areas, site of referred pain. **A**, Maxillary canine may refer to maxillary first or second premolars and/or first or second molars; also to mandibular first or second premolars. **B**, Maxillary premolars may refer pain to mandibular premolars. Reverse is also true. **C**, Mandibular incisors, canine, and first premolar may refer pain into mental area. **D**, Mandibular second premolar may refer pain into mental and midramus area. **E**, Mandibular first or second premolars may also refer pain into maxillary molars. **F**, Mandibular molars may refer pain forward to mandibular premolars. (Adapted with permission from Glick, D.H.: Oral Surg., 15:613, May, 1962.)



Pain referred from pulpitis to structures remote from involved tooth. **Black** indicates teeth involved in pulpitis; **stippled** areas, remote areas of referred pain. **A**, Maxillary incisors may refer pain to frontal area. **B**, Maxillary canine and first premolar may refer pain into nasolabial area and into orbit. **C**, Maxillary second premolar and first molar may refer pain to maxilla and back to temporal region. **D**, Maxillary second and third molars may refer pain to mandibular molar area and occasionally into ear. **E**, Mandibular first and second molars may commonly refer pain to ear and to angle of mandible. **F**, Mandibular third molar may refer pain to ear and occasionally to superior laryngeal area. (Adapted with permission from Glick, D.H.: Oral surg., 15:613, May, 1962.)

Bolest v orofaciální oblasti ze vzdálených tkání a orgánů

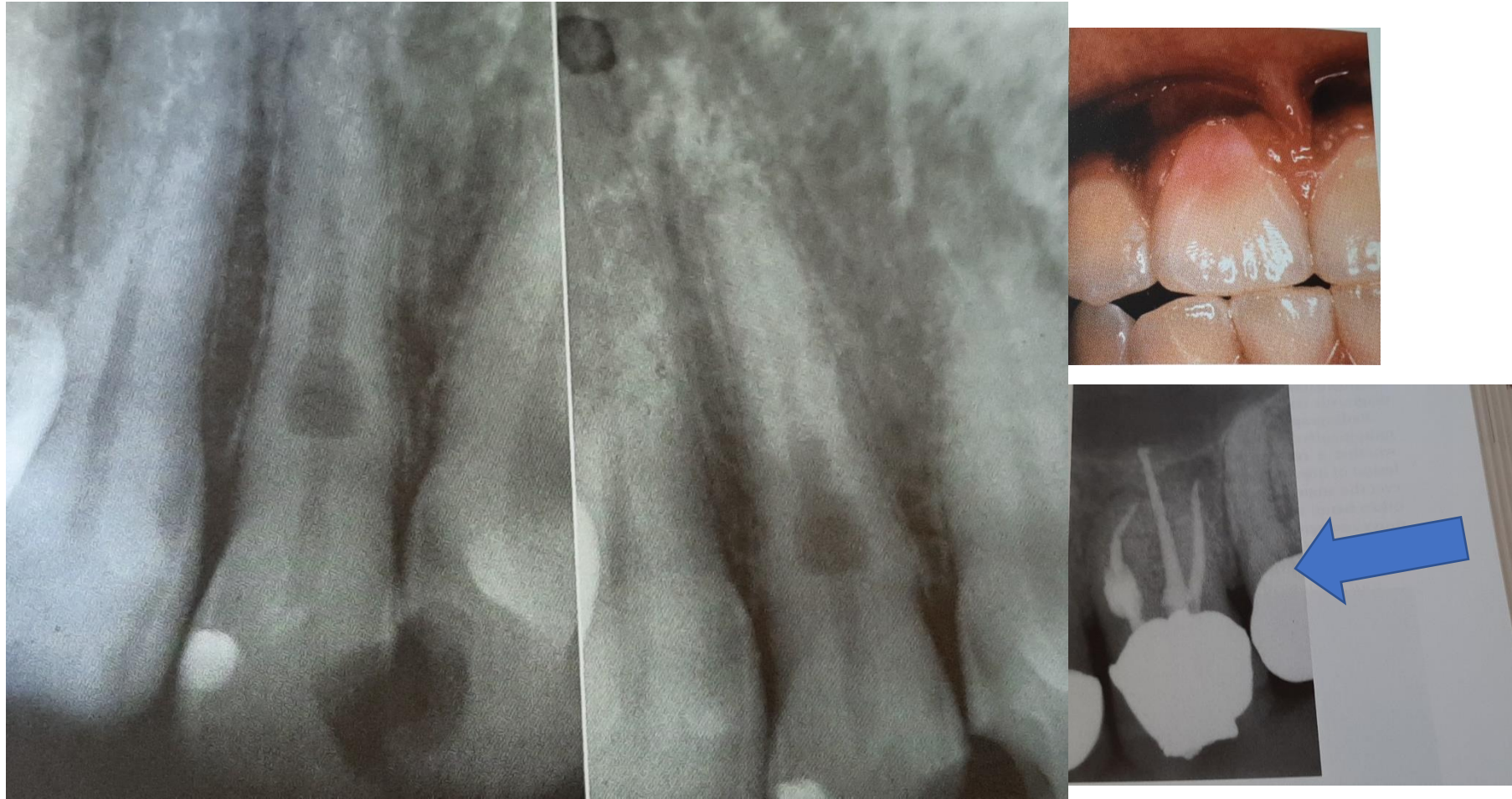
- Srdce – angina pectoris, infarkt myokardu
- Štítná žláza – zánět
- Krční páteř – zánět, trauma, dysfunkce
- Svaly – myofasciální spouštěcí zóny
- Temporomandibulární kloub
- Karotidy – záněty aj. příčiny

Chronické pulpitidy – klinické příznaky

- **Zavřené: Bez příznaků, mohou akutně vzplanout.**
- **A tergo: parodontální chobot**

- **Otevřená forma: ulcerace nebo polyp. Citlivost při sondáži.**
- **Vnitřní granulom – rtg obraz.**

Vnitřní resorpce rentgenologicky i klinicky



Nekróza – Necrosis pulpae – histologicky a klinicky

Histologicky: ztráta barvitelnosti jader

- Pacient je bez potíží
- Zub je méně průsvitný
- Může mít kaz, výplň, korunku nebo být intaktní
- Poklep nebolestivý, může být „jiný pocit“
- Reakce na chlad negativní
- Rtg bez nálezu.

Gangréna – gangraena pulpae

- Otevřená – zápach, bez příznaků
- Zavřená – citlivost na teplé
možnost nálezu kazu, výplně, korunky.

Nereaguje na chlad, reaguje na teplo (přítomné plyny po rozkladu zubní dřevě se rozpínají a tlačí na nervová zakončení v periodonciu).

Zub může být tmavě zbarven.

- Rtg negativní.

ZÁNĚTY PERIODONCIA – CHARAKTERISTIKA A PŘÍČINY

- Postihují vazy závěsného aparátu, kompaktu i spongiózu alveolárního výběžku a cement (periodontitidy).

Příčiny:

Infekce (kk, instrumentace, krevní cesta, parodontální chobot – kapsa aj. obdobně jako u pulpitidy)

Trauma, traumatizace, zcestná preparace a perforace kořene.

Chemické dráždění: iatrogenní poškození chemickými činidly vkládanými do kořenového kanálku (např. fenolické látky – starší „vložky“)

Patomorfologický obraz a klasifikace periodontitid

- **Periodontitis acuta**

Zánět v periodontální štěrbině – rozšíření cév a edematózní prosáknutí, zánět zprvu serózní přechází v hnisavý, šíří se kostní trámčinou pod periost a dále pod sliznici. Nebezpečí kolemčelistního zánětu.

- 1. Periodontální fáze**
- 2. Enosteální fáze**
- 3. Subperiostální fáze**
- 4. Submukózní fáze**

Patomorfologický obraz a klasifikace periodontitid

- **Periodontitis chronica**

Vzniká na základě prodělané akutní periodontitidy nebo od počátku chronicky.

V okolí kořenového hrotu se tvoří granulační tkáň. Skladba granulační tkáně: fibroblasty, polymorfonukleární leukocyty, plazmatické buňky, makrofágy. Uvnitř může být kolikvace – mikroabscesy až ložiska.

Patomorfologický obraz a klasifikace periodontitid

- **Periodontitis chronica**

Proces může být

- **ohraničený – periodontitis chronica circumscripta (granulom)**
- **neohraničený – periodontitis chronica difusa**
- **neohraničený, progresivně se šířící – periodontitis chronica granulomatosa progressiva**

Epiteliální elementy v granulomu – buňky z Hertvigovy pochvy (Mallassezovy buňky, Mallassezovy epiteliální zbytky)- epitelový granulom (cystogranulom) – radikulární cysta.

Patomorfologický obraz a klasifikace periodontitid

- **Periodontitis chronica acute exacerbans**

Chronická periodontitida, která akutně vzplanula.

Klinické projevy zánětů periodoncia

Akutní periodontitis:

Periodontální fáze:

Citlivost na skus a poklep v dlouhé ose zubu, pocit povystouplého zubu, viklavost, poklepová citlivost v příčné ose, tlaková citlivost v periapikální oblasti, kde může být i zarudnutí.

Enosseální fáze: S tím, jak zánět postupuje dále kostí se bolest stupňuje, zub je stále více citlivý na dotek, poklepová citlivost se objevuje i v příčné ose, tlaková citlivost v periapikální oblasti, kde může být i zarudnutí.

Subperiostální fáze: Vyklenutí na alveolárním výběžku, citlivé na pohmat, tuhé, fluktuace není příliš zřetelná. Silná bolest, celkové příznaky. Hnis se hromadí pod periostem

Submukózní fáze: Proděravělým periostem se hnis dostává pod sliznici, bolseti se zmírní, zřetelná fluktuace, popř píštěl.

Klinické projevy zánětů periodoncia

- **Periodontitis chronica**

Pac bez potíží, může být píštěl. Občasná citlivost.

Rtg: projasnění periapikálně ohraničené nebo neohraničené, může být projasnění ve furkaci.

- **Periodontitis chronica ac. exacerbans:**

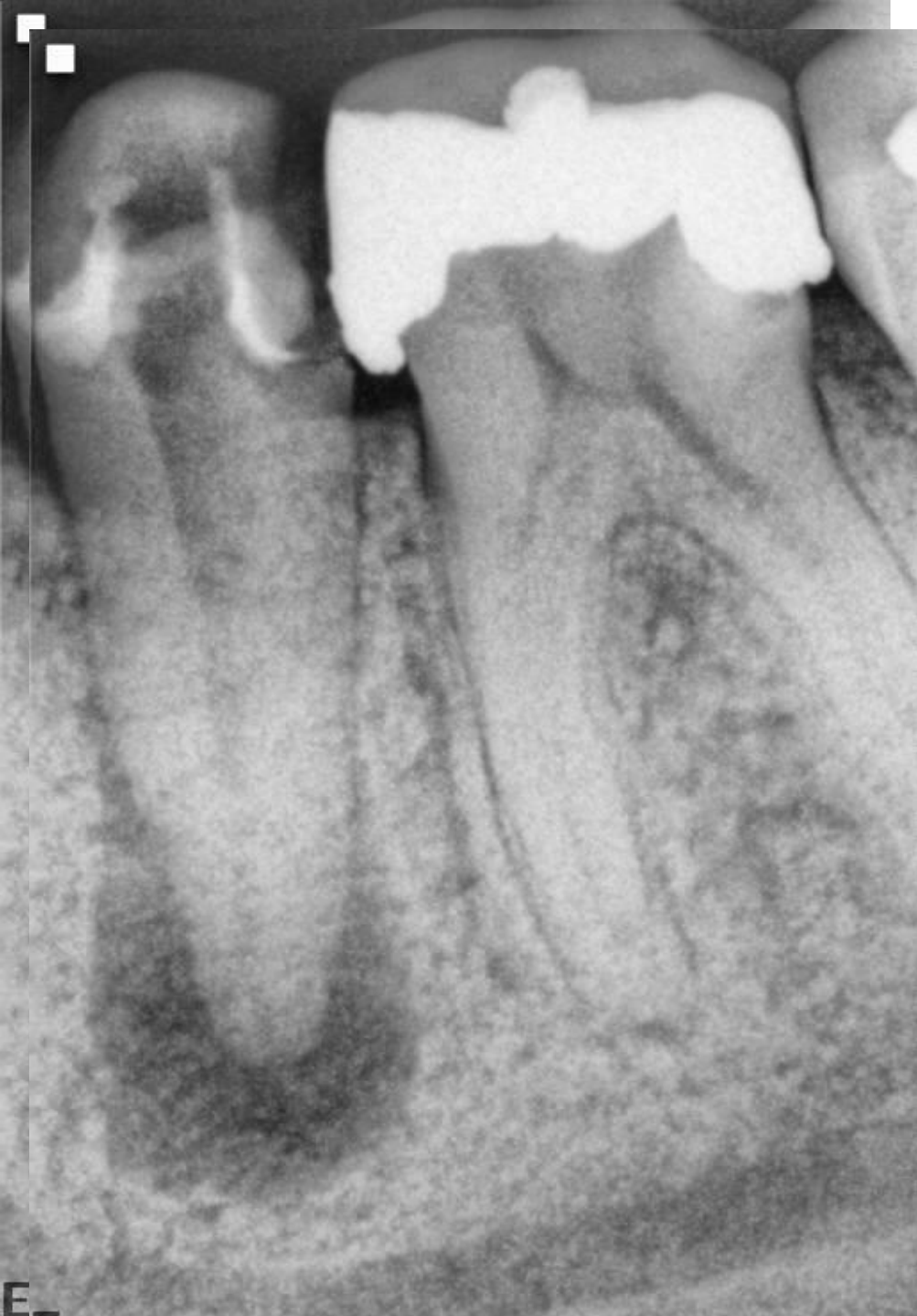Vše jako u akutní periodontitidy + rtg nález jako u chronické periodontitidy, může být píštěl.

Chronický zánět periodoncia - patomorfologie

Proces může být

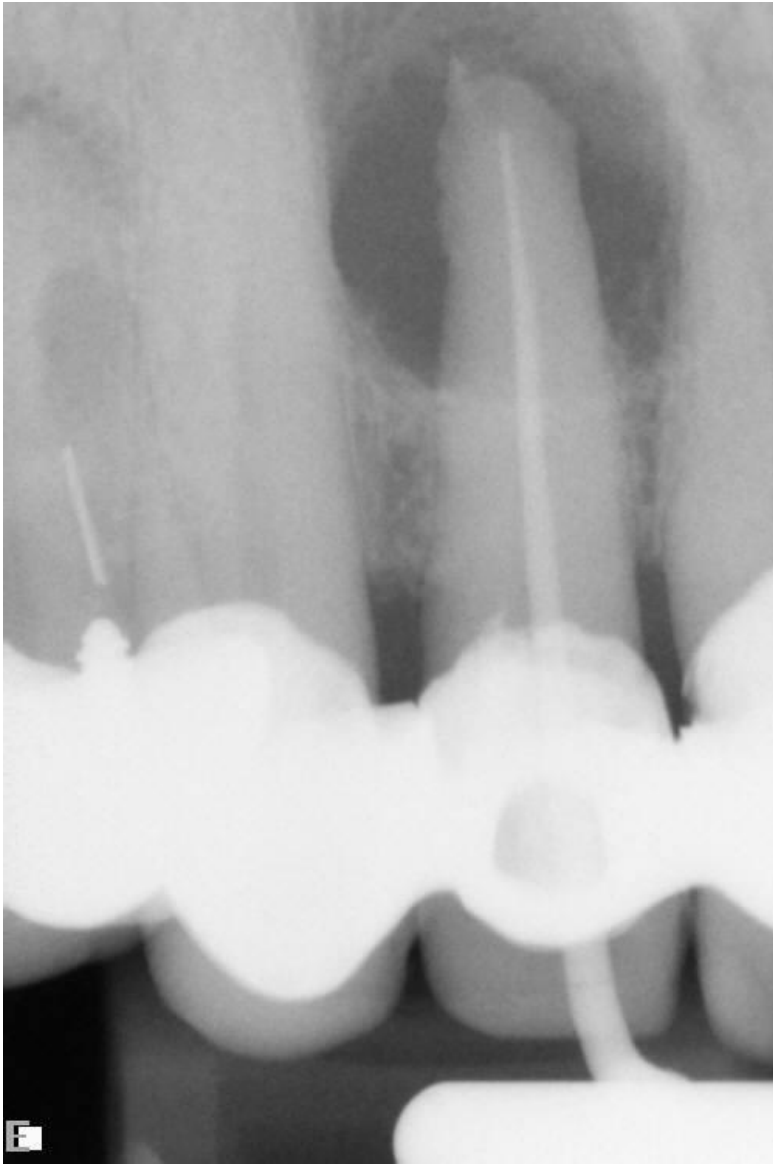
- ohraničený – periodontitis chronica circumscripta (granulom)
- neohraničený – periodontitis chronica diffusa
- neohraničený, progresivně se šířící – periodontitis chronica granulomatosa progressiva

Epiteliální elementy v granulomu – buňky z Hertvigovy pochvy (Mallassezovy buňky, Mallassezovy epiteliální zbytky)- epitelový granulom (cystogranulom) – radikulární cysta.



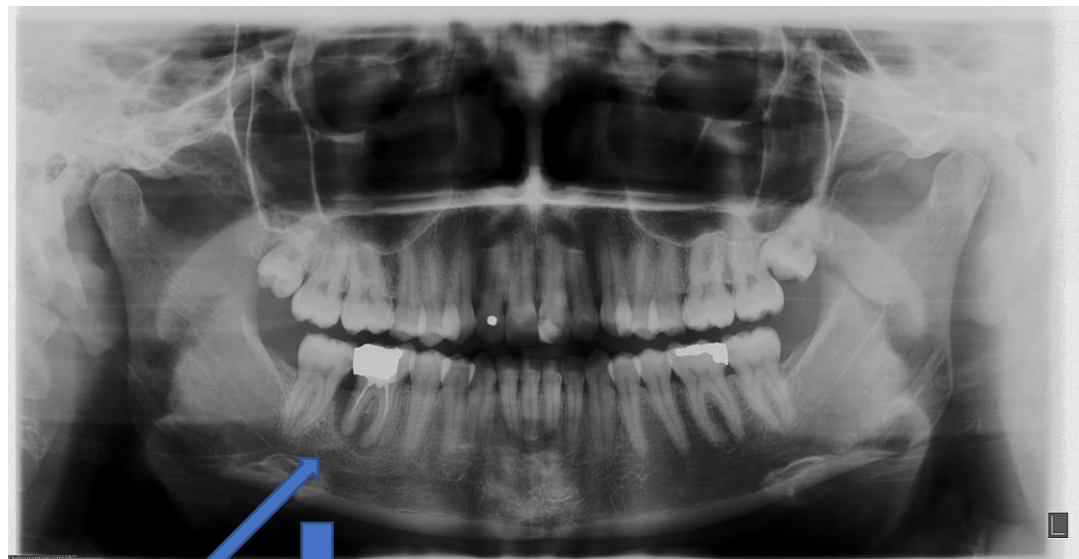
Periodontitis chronica circumscripta

- Ohraničené projasnění navazující na periodontální štěrbinu.
- Histopatologický podklad granulační tkáň, popč. S spitelovými buňkami.



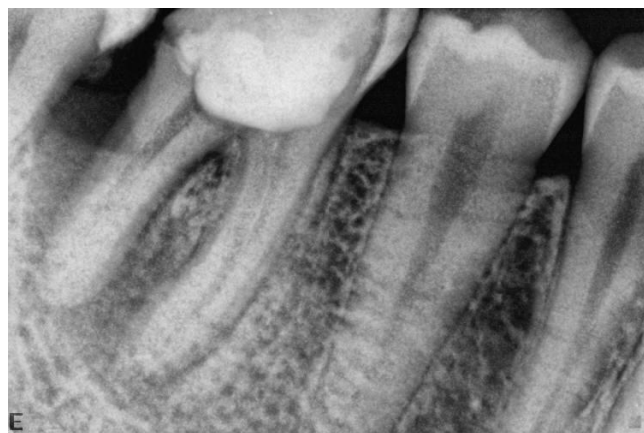
Periodontitis chronica circumscripta

- Velké, syté, ostře ohraničené projasnění navazující na periodontální štěrbinu.
- Histopatologický obraz – cystogranulom, radikulární cysta

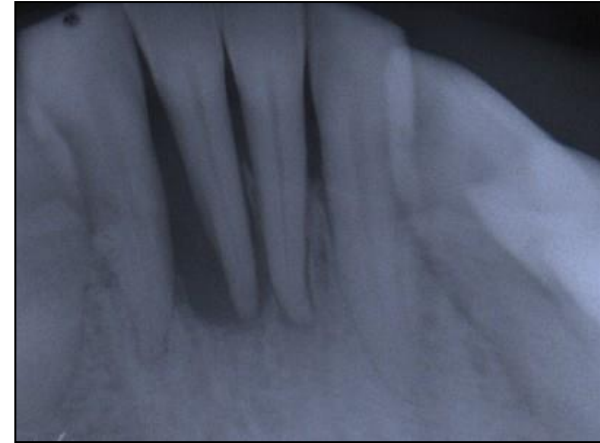


Periodontitis chronica diffusa

Neostře ohraničené projasnění
sahající někdy až k okraji kosti



Diagnóza



- Anamnéza
- Klinické vyšetření – aspekce, palpance, perkuse
- Reakce na termické podněty
- Zobrazovací metody – rtg, CT, CBT

Diagnostika v endodoncii

- Anamnéza
- Klinické vyšetření – extraorální a intraorální
- Diagnostické pomůcky – zobrazovací metody aj.

Anamnéza

- Pravidlo 3 N
- Anamnestický dotazník

Anamnéza

- Potíže – získáváme informace o onemocnění i o pacientovi, vylíčením potíží se pacient zklidní.
- Doplňující dotazy dotazy:
 - Jak dlouho bolest pozoruje
 - Jak často (kolikrát denně, apod.)
 - Jak dlouho bolest trvá (sekundy, minuty)
 - Intenzita a charakter bolesti

ostrá, tupá, pálivá, vystřelující, pulzující, lokalizovaná, stálá, záchvatovitá, šlehnutí.

Anamnéza

Celková onemocnění

Diabetes, hypertenze, stavy po operacích srdce, defekty imunity, revmatická horečka, alergie, krvácivost, hepatitis a infekční onemocnění.

Operace a úrazy v orofaciální oblasti

Léky

Gravidita

Anamnéza

- Odkud bolest vychází (zub, čelist, strana)
- Kam se bolest šíří (ucho, krk, spánek, brada, oko..)
- Je-li bolest spontánní nebo po stimulu (studené, teplé, sladké, vázba na námahu či ohnutí se)
- Zabírají analgetika
- Je bolest spojena ještě s jinými obtížemi?

Extraorální vyšetření

- Symetrie obličeje – otoky, jejich charakter (měkký, tuhý, bolestivost, fluktuace)
- Poranění
- Jizvy
- Kožní píštěle
- Lymfatické uzliny (zvětšení, bolestivost, pohyblivost)

Intraorální vyšetření

- Aspekce (inspekce)
- Palpace
- Perkuse
- Chladová zkouška
- Reakce na teplé
- Reakce na elektrické podráždění
- Rtg vyšetření
- Zkouška nákušem

Aspekce

Dobré osvětlení, zvětšení

-Otoky, zarudnutí, defekty sliznice (eroze, vředy)

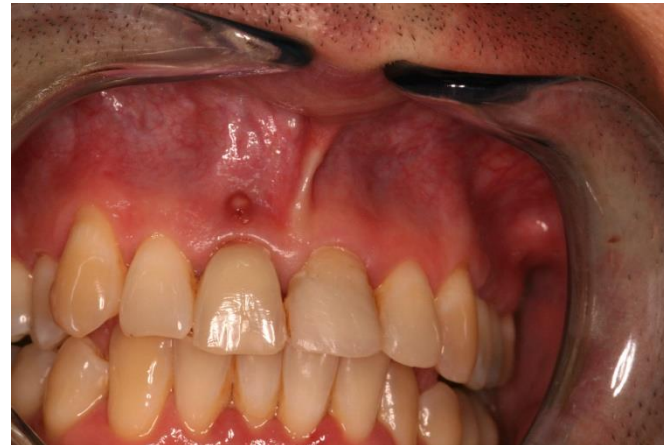-Píštěle

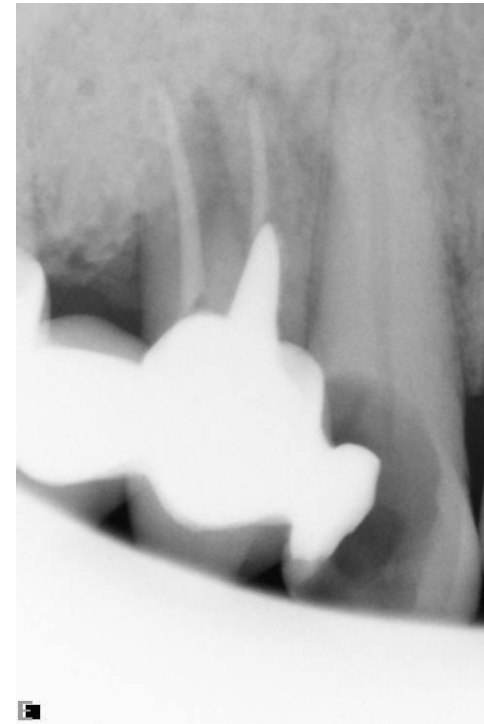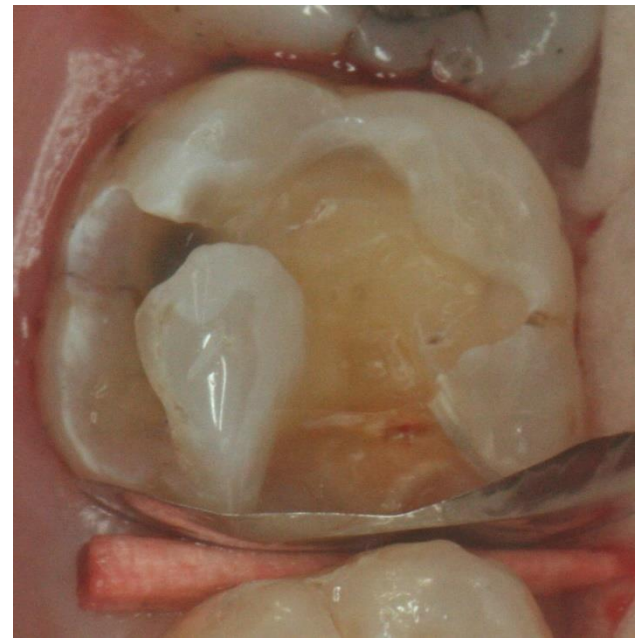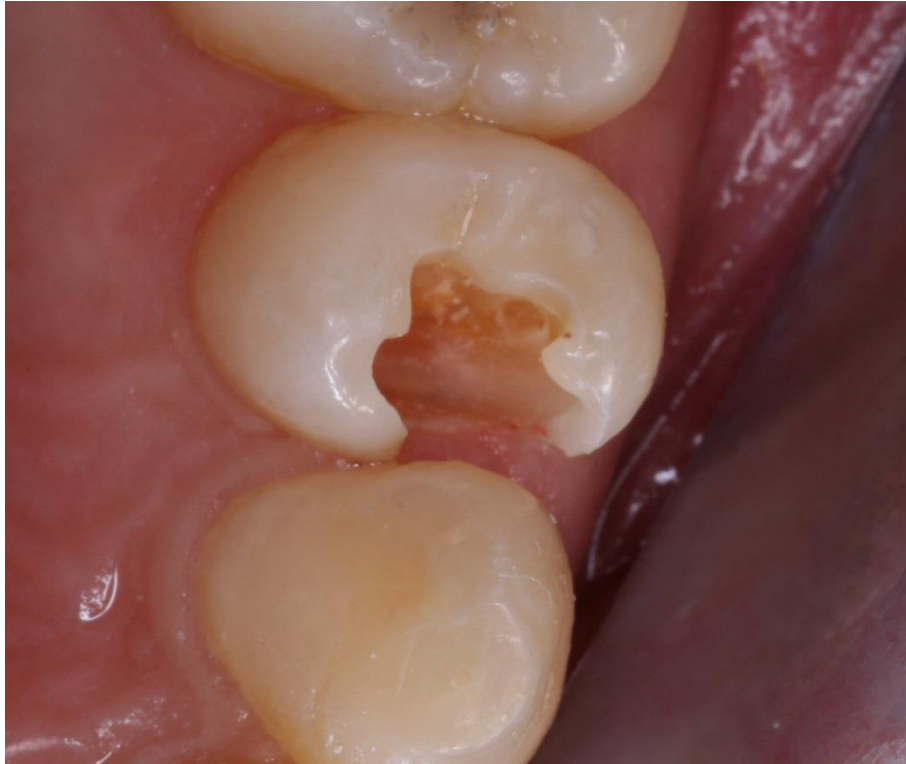-Rozpadlé zuby, kořeny, kazy

-Stav parodontu

-Kvalita stávajícího ošetření

-Otevírání úst





Kazy zasahující do zubní dřeně

Nález v dutině ústní u pulpitud

- **Inspekce:**

Kaz, výplň, fixní protetická práce, parodontální kapsa.

- **Perkuse v dlouhé i příčné ose**

- **Palpace v periapikální oblasti**

- **Rtg – bez nálezu, kaz, rozšířená periodontální štěrbina,
známky resorpce**

Nález v dutině ústní u periodontitid

- **Inspekce:**

Kaz, výplň, korunka.

- **Chladová zkouška je negativní.**
- **Pokleповá citlivost velmi výrazná – v podélné, později i příčné ose**
- **Rtg: Rozšířená periodontální štěrbina.**

Palpace

- Prsty
 - apikální krajina, palatinální krajina (infiltrát, otok)
 - viklavost
 - bolest na tlak v dlouhé i příčné ose zubu
- Sonda
 - kazy, spáry u výplní
 - parodontologická sonda – hloubka chobotu (sulku, kapsy).
Generalizované, lokalizované postižení.

Perkuse

- Opačný konec kovového sržadla vyšetřovacího nástroje
 - V dlouhé i příčné ose
 - Jemně a začneme jinde, u hrbolekových zubů každý hrbolek zvlášť.

Reakce normální, bolestivá nebo odlišná (jiný pocit, jiný zvuk).

Chladová zkouška

- Zkouška proudem vody
- Zkouška ledem
- Tetrafluoretan (Cognoscin)

Začínáme u zdravého zubu, pak zub podezřelý, pak porovnání.
Stejný interval.

Blíže ke krčku znatelnější reakce.

Reakce na teplé

- Gutaperča
- Termoplastická otiskovací hmota
- Leštění gumovým kalíškem bez chlazení
- Speciální sonda na přístrojích pro plnění teplou gutaperčou

Reakce na elektrické podráždění

- Zatížena řadou chyb
- Musí být dokonalá izolace
- Falešně pozitivní i falešně negativní výsledky

Zkouška nákusem

- **Nákus na plastovou nebo dřevěnou tyčinku a uvolnění, zkoušíme každý hrbolek zvlášť**

Diagnostika prasklého zubu (okamžitá bolest, na skus, jen v některé pozici, odeznívá ihned, časem se zoršuje). Nákus zkoušíme u každého hrbolku zvlášť.

Probatorní preparace

- Preparujeme bez anestezie, sledujeme
 - Citlivost
 - Charakter zubních tkání

Rtg vyšetření

- V endodoncii je nezbytné

OPG - orientační význam

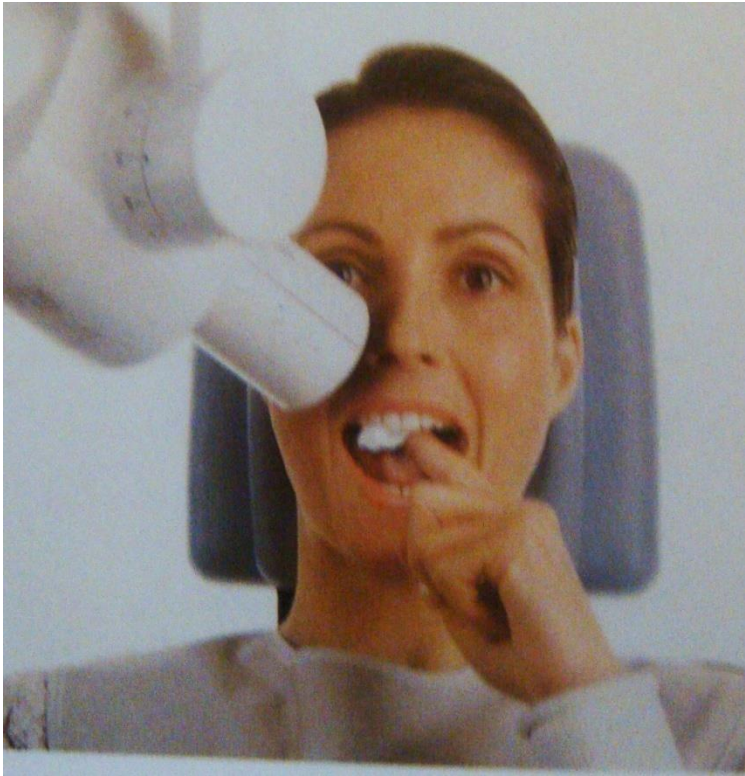
Intraorální snímek – klíčový význam

CBCT – ve speciálních případech

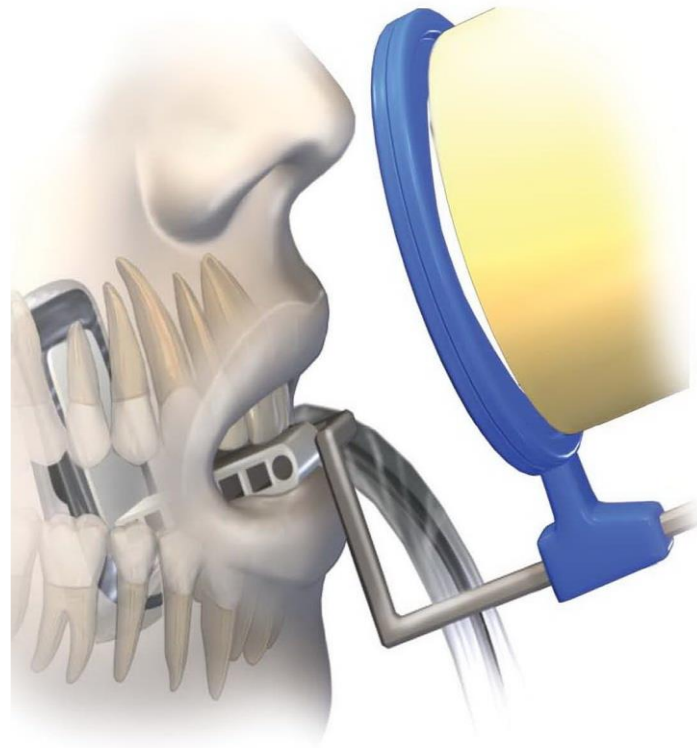
Základem je snímek izometrický a ortoradiální, popř. excentrický. Vždy s apikálním zastavením tubusu

- Paralelní snímkovácí technika
- Metoda půleného úhlu – Cieszynského pravidlo izometrického snímku

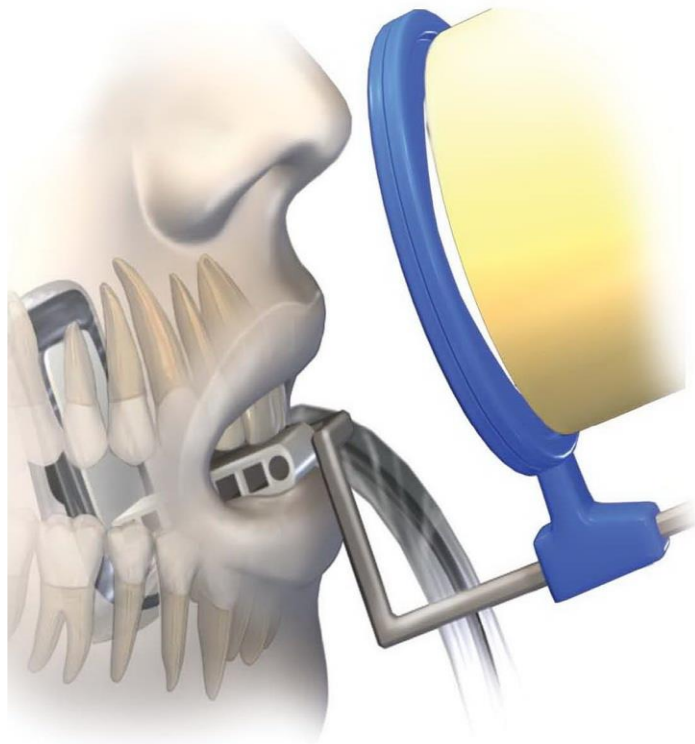
V rovině vertikální



Film



Paralelní snímkovácí technika

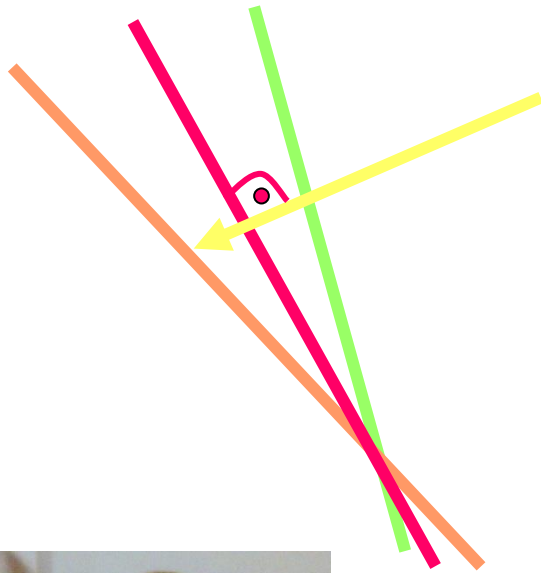


Film nebo senzor jsou umístěny
paralelně s dlouhou osou
vyšetřovaného zubu

Metoda půleného úhlu

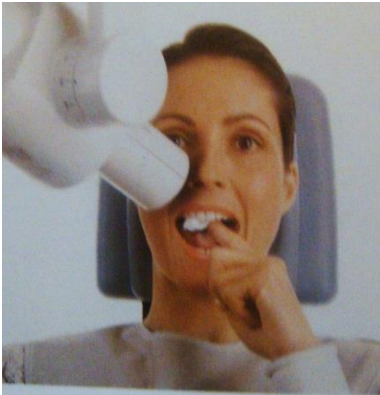
někdy není možné paralelní umístění

Mezi osou zubu a osou filmu je úhel



Centrální paprsek směřuje kolmo na rovinu půlící úhel mezi dlouhou osou zubu a filmem.

Snímek je izometrický



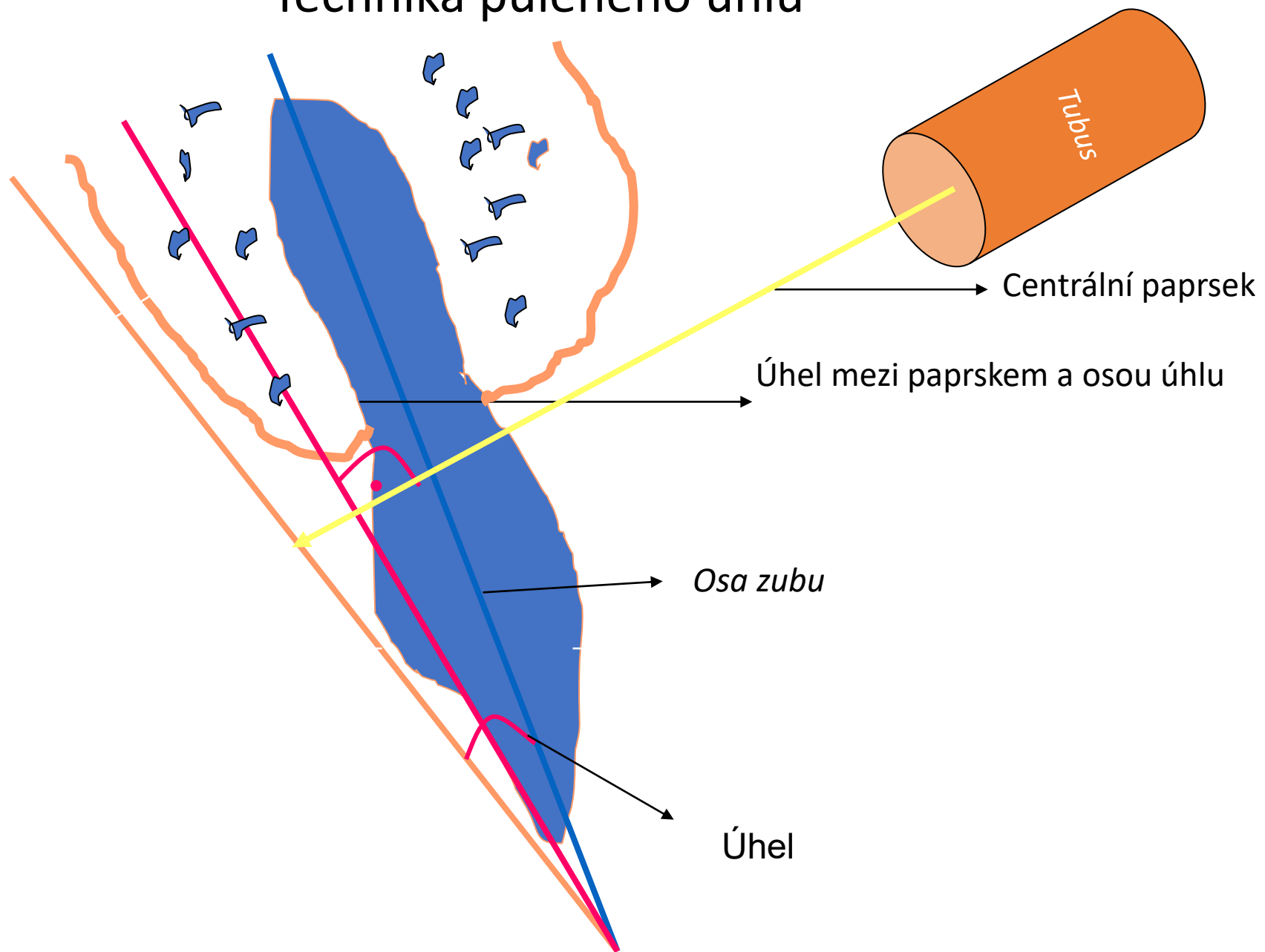
Vertikální zastavení Správné

*Velikost obrázku odpovídá skutečnosti –
Snímek je
ISOMETRICKÝ*

Vertikální zastavení nesprávné

*Hypometrický
Hypermetrický*

Technika půleného úhlu



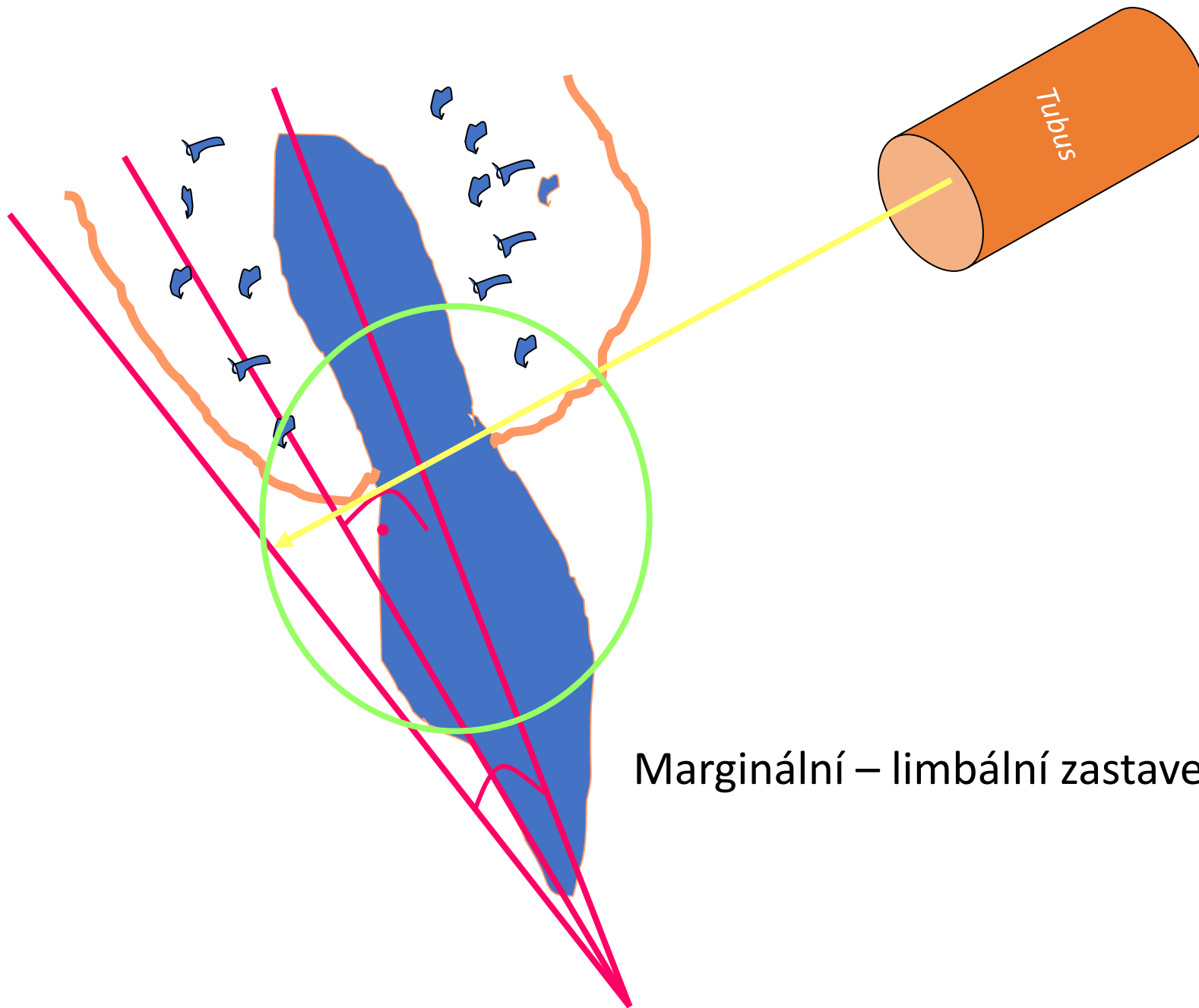
Zastavení tubusu

- Apikální
- Limbální

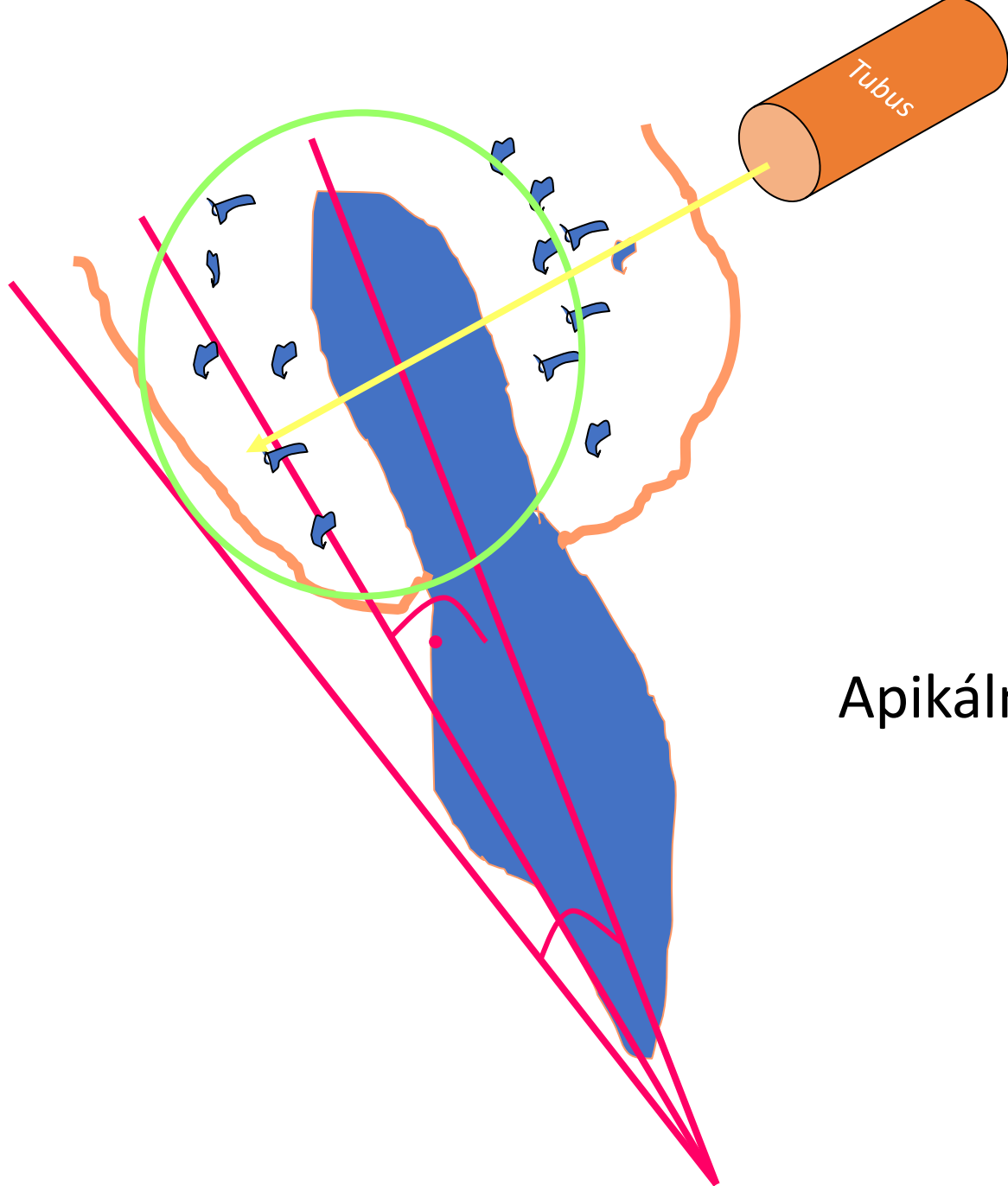
Hypometrický a hypermetrický obraz

Hypometrický snímek – obraz zubu je menší než ve skutečnosti

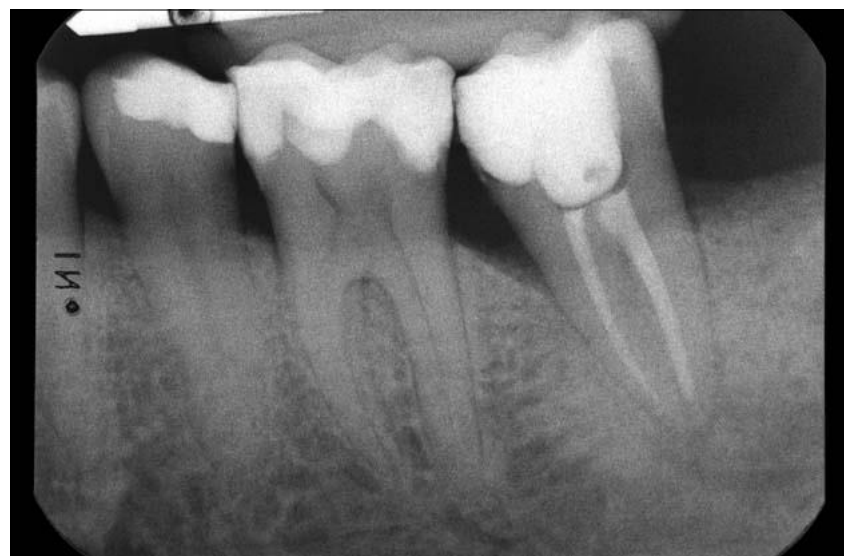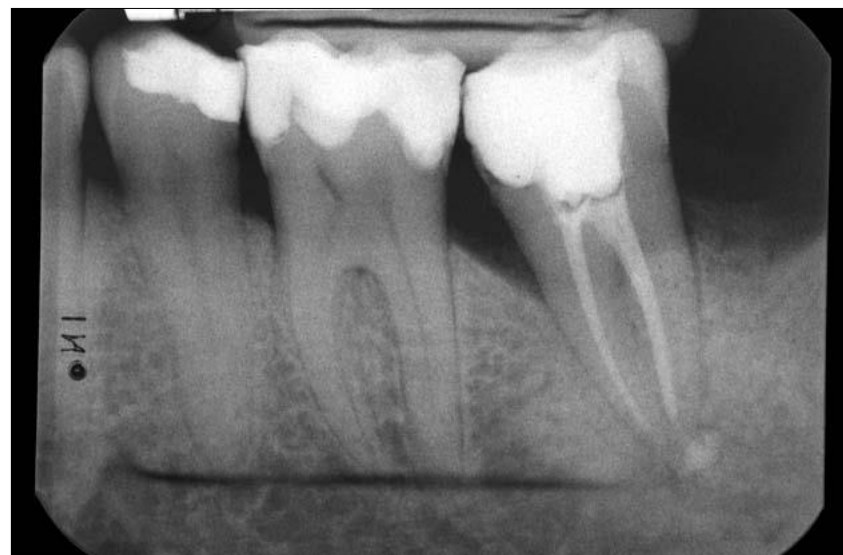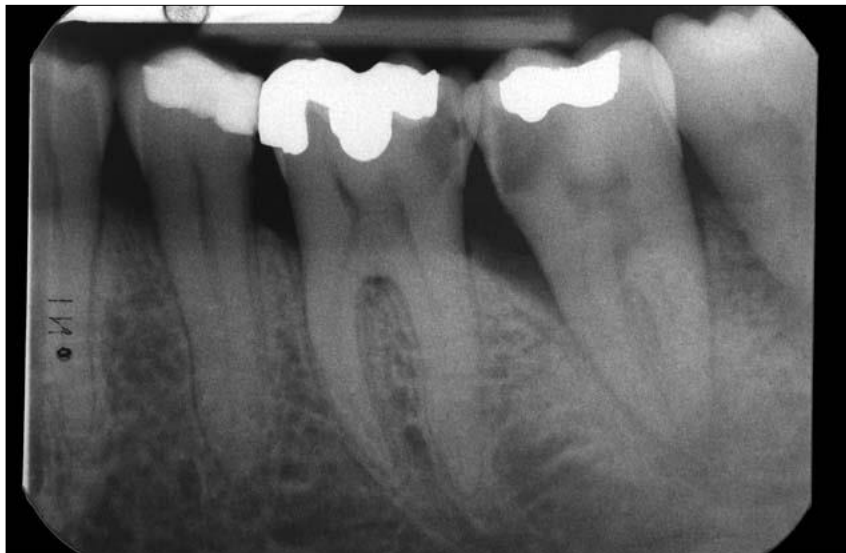Hypermetrický snímek – obraz zubu je větší než ve skutečnosti



Marginální – limbální zastavení



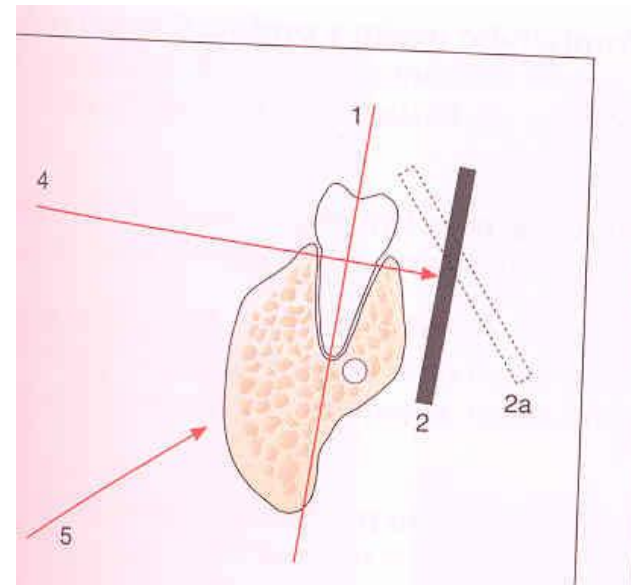
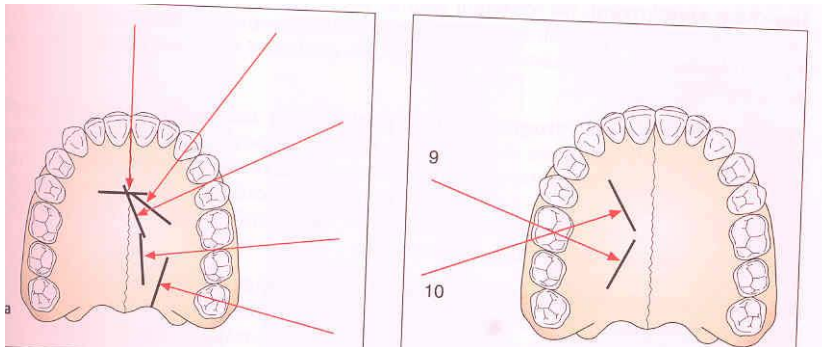
Apikální zastavení



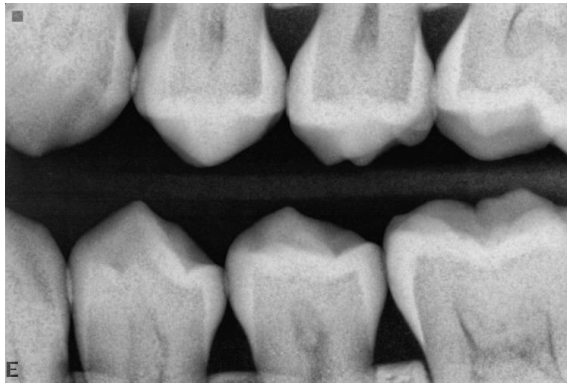Ortoradiální a excentrická projekce

Ortoradiální – centrální paprsek jde paralelně s interdentálními septy

Excentrická – paprsek jde z distální nebo meziální strany

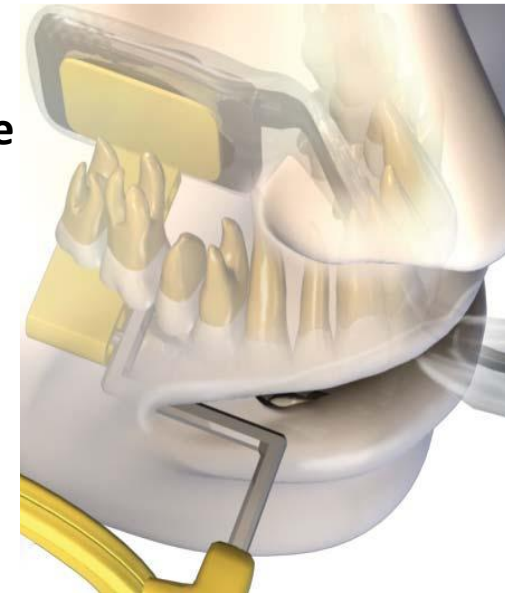


BITEWING – VÝTĚŽNOST PRO ENDODONCII



Film nebo senzor jsou ve speciálním držáku, pacient nakousne do nákusné ploténky film (senzor) je za zubní řadou. Jsou vidět zubní korunky, aproximální plochy a časná stadia zubního kazu.

**Pro endodoncii:
promě diagnostiky kazu aj patologie
pomůže orientaci v morfologii
Upozorní na některé patologické
stavy dřeně**



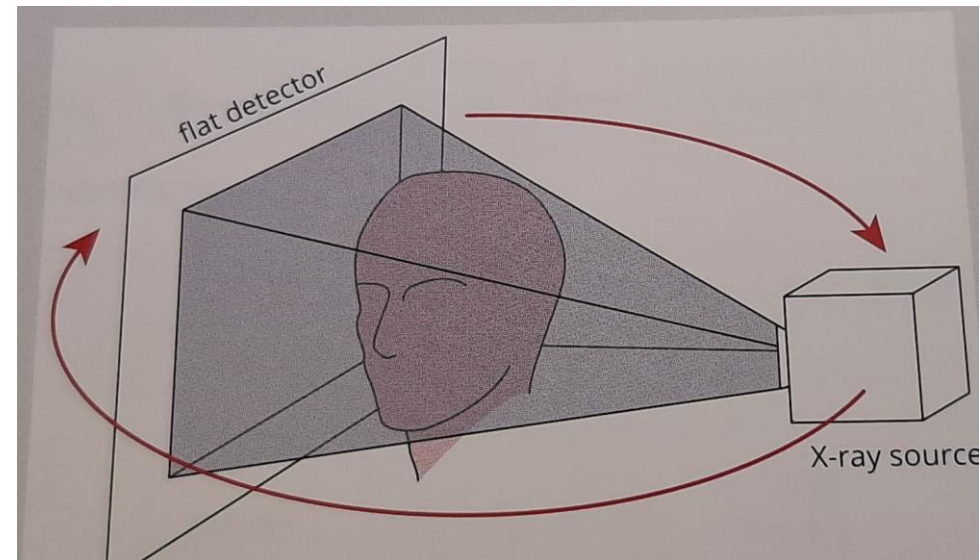
CBCT – cone beam computer tomography

CBCT

Zdroj i detektor rotují.

Pac může stát nebo sedět.

„Velký nebo malý objem“



CBCT – cone beam computer tomography

- Vysoká diagnostická výtěžnost zobrazení detailů, možnost 3D rekonstrukce.
- Endodoncie, implantologie, chirurgie, ortodoncie, ostatní obory. Propojení na io skenery.
- Radiace v porovnání s CT velmi nízká, není však zanedbatelná.
- Zvážit indikace vzhledem k radiaci a ceně zařízení.



Using CBCT: Dose, Risks and Artefacts

Table 4-2 Doses of radiographic exams, data, and 'real world' equivalents (DPT = dental panoramic tomography).

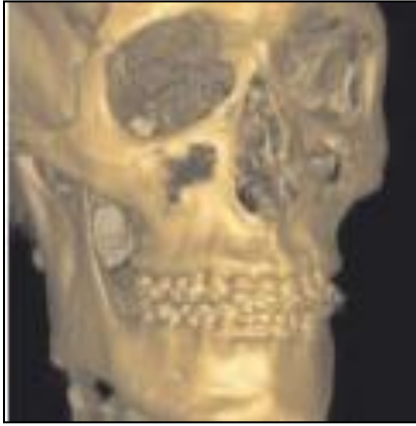Radiographic exam	Effective dose μSv	Equivalent to a single periapical exam	Equivalent hours of aeroplane travel	Equivalent number of days background radiation	Estimated risk of fatal malignancy to child <16	Estimated risk of fatal malignancy to adult 18-65
Periapical radiograph	1	1	0.25	0.2	2 000 000	4 000 000
Eating a banana	0.1	1/10th	0.025	0.0	n/a	n/a
Dentition-only DPT	10	10	2.5	1.8	<1 000 000	<2 000 000
Full DPT	22	22	5.5	4.0	1 000 000	2 000 000
Average small-volume CBCT	50	50	12.5	9.1	250 000	500 000
CT head	2000	2000	500	365.0	5000	10 000
Yearly UK average background radiation	2700	540	675	365	n/a	n/a

Notes

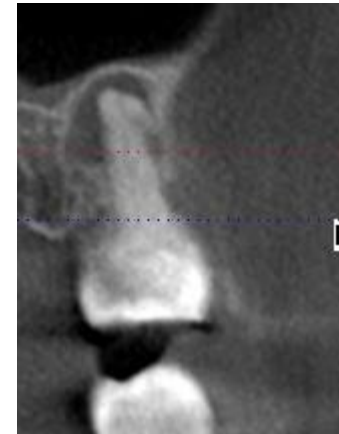
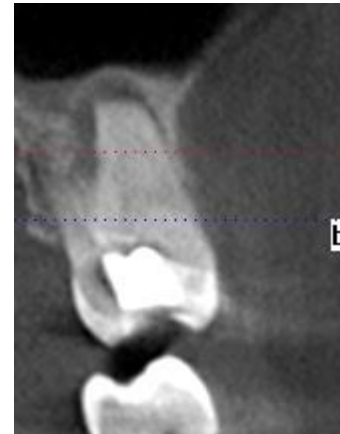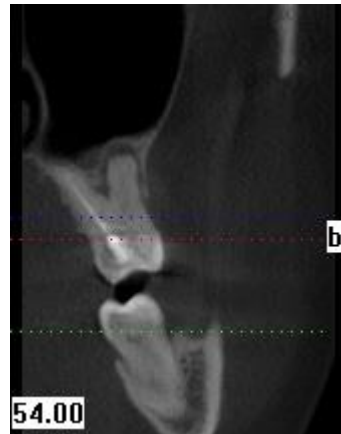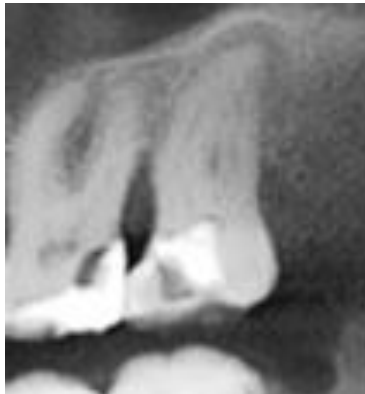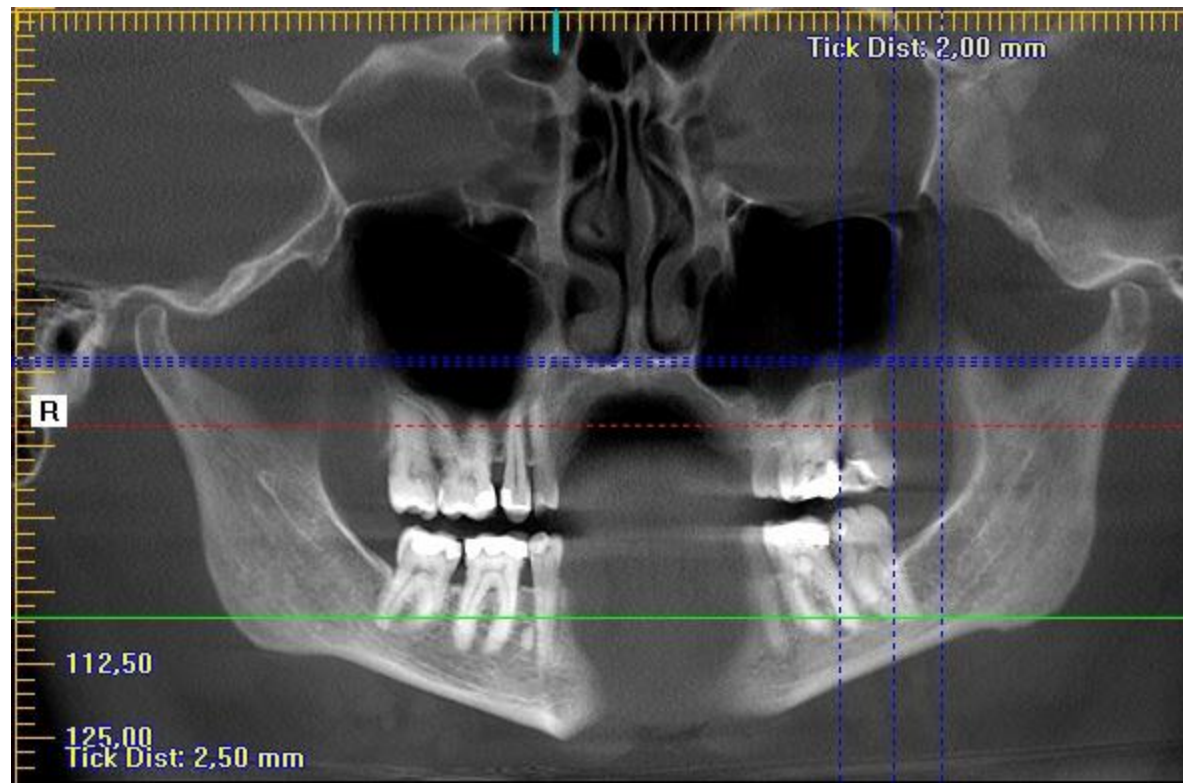
- Periapical radiograph taken with rectangular collimation, 70kV, 200 mm fsd and fast film/detector plate (source: Guidelines on Radiological Standards for Primary Dental Care, 1994).
- Annual natural background estimated at 2700 μSv .
- Aeroplane travel estimated to give 4 μSv per hour.
- Risk of malignancy is calculated from National Radiological Protection Board (NRPB) booklet Guidelines on patient dose to promote the optimisation of protection for diagnostic medical exposures, 1999.
- Banana equivalent dose widely regarded as 0.1 μSv . Radioactivity comes from small amounts of radioactive potassium (^{40}K) in the potassium-rich banana.

CBCT rizika

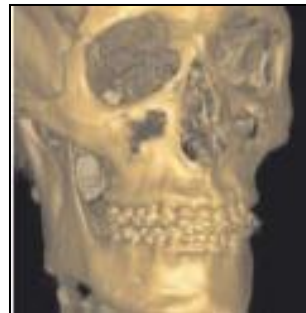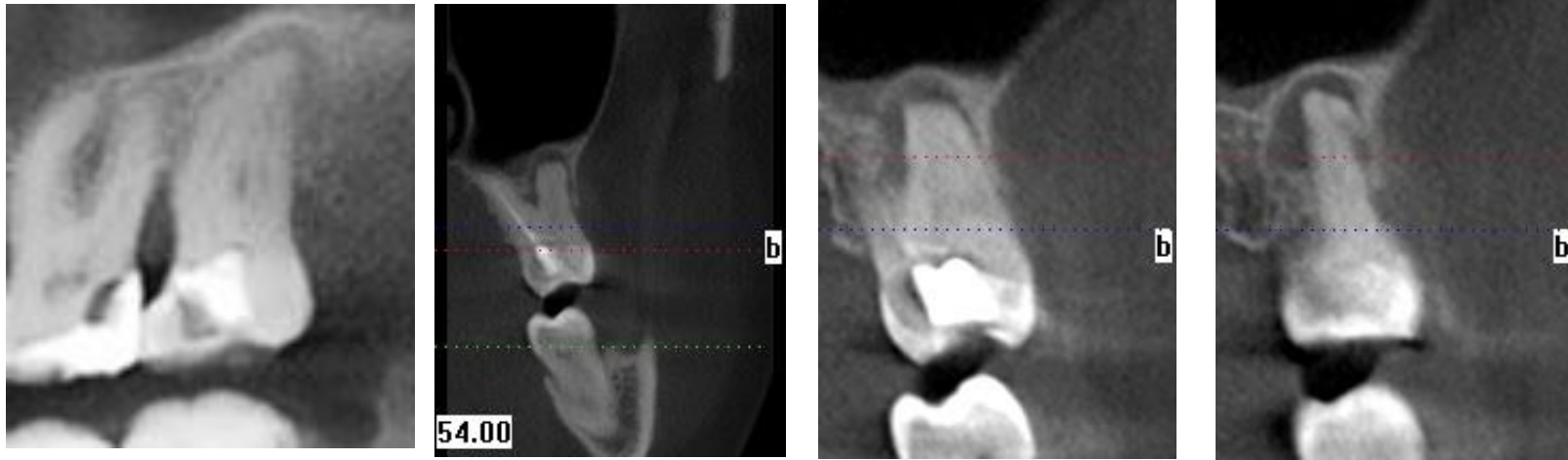




- CBCT



CBCT



Diferenciální diagnostika v endodoncii

- Anamnéza

Diagnostický význam

Charakter bolesti a další okolnosti

- Aspekce, popř. prosvícení

Diagnostický význam

Kazy, nevyhovující výplně, výplně, fraktury, píštěle, slizniční léze, menší translucence u zubů s nekrotickou dření

Diferenciální diagnostika v endodoncii

- **Palpace, prsty, sonda**

Bolest apikálně, viklavost, bolest na tlak, vyhmatání otoku

Diagnostický význam

Nález může upozornit na periapikální zánětlivé změny.

Diferenciální diagnostika v endodoncii

- Poklep – perkuse

Diagnostický význam:

Jemný poklep v dlouhé ose – pozitivní – periodontální dráždění (upozorní na zánět v periodonciu)

v příčné ose – spíš u onemocnění parodontu (parodontální absces) a u

pokročilého zánětu v periodonciu.

- Probatorní preparace – založení kavity

Diagnostický význam: spolehlivá zkoušky vitality...

- Zkouška nákušem: pacient nakousne na špátli nebo kuličkové cpátko a pak nákus uvolní.

Diagnostický význam:

Vyloučení syndromu prasklého zubu

Diferenciální diagnostika v endodoncii

- **Sondáž parodontu**

Diagnostický význam

Diferenciální diagnostika pulpoparodontálních lézí

- **Selektivní anestezie**

Postupná anestezie sporných oblastí.

Diagnostický význam

Odhalení příčinného zubu u nepřesně lokalizovaných lézí

Pulpoperiodontální syndrom (komplex)

- Bolest na poklep
- Rozšířená periodontální štěrbina
- Chladová zkouška pozitivní (reakce může být opožděná)

Diferenciální diagnostika

Onemocnění dřeně Symptomy, nálezy	Rever zibilní pulpit ida	Irever zibilní pulpit ida	Pras klý zub	Nekr óza, gangr éna	Akutní period ontitid a	Chron ická ak, exace rbující	Parodontál ní absces
Bolest <ul style="list-style-type: none"> • Spontánní • Na podráždění -krátká (sekundová) - přetrvávající (minutová) • pulzující	X	X X (X)	(X) (X)		X X	X X	X X

Onemocnění dřeně	Rever zibiln í pulpi tida	Irever zibilní pulpit ida	Prask lý zub	Nekr óza, gangr éna	Akutní period ontid a	Chron ická ak, exace rbující	Parodontál ní absces
Vitalita (reakce na chlad) <ul style="list-style-type: none"> • Citlivost na teplé • Studené tlumí bolest 	+	+ -	+	-	-	-	+ (-)
		(X)	(X)	(X)	X	X	
		(X)			X	X	

Onemocnění dřeně	Rever zibiln í pulpi tida	Irever zibilní pulpit ida	Prask lý zub	Nekr óza, gangr éna	Akutní period ontitid a	Chron ická ak, exace rbující	Parodontál ní absces
Perkuse (vertikální) <ul style="list-style-type: none"> • Citlivost na nákus • Citlivost na dotek • „bolest po uvolnění 	-	+/-	+/- (X) X	-	+++ X X	+++ X X	+ v příčné ose (X)

Onemocnění dřeně Symptomy, nálezy	Rever zibiln í pulpi tida	Irever zibilní pulpit ida	Prask lý zub	Nekr óza, gangr éna	Akutní period ontitid a	Chron ická ak, exace rbující	Parodontál ní absces
Bolestivá palpace v kořenové oblasti					(X)	X	X

Onemocnění dřeně	Rever zibiln í pulpi tida	Irever zibilní pulpit ida	Prask lý zub	Nekr óza, gangr éna	Akutní period ontid a	Chron ická ak, exace rbující	Parodontál ní absces
Zvýšená pohyblivost zubu					(X)	(X)	X

Onemocnění dřeně Symptomy, nálezy	Reverzibilní pulpitida	Ireverzibilní pulpitida	Prasklý zub	Nekróza, gangréna	Akutní periodontitida	Chromická, exacerbující	Parodontální absces
Apikální rtg nález normální •Rozšířená periodontální štěrbina •Periapikální projasnění	X	(X) (X)	X prasklina může být vidět		(x) (X)	X	(X) (x) (X)

Diferenciální diagnostika v endodoncii- další ukazatele

- **A – odstranění kazu je bez otevření pulpy možné u reverzibilní pulpitidy**
- **B- odstranění kazu vede zpravidla k otevření pulpy u ireverzibilní pulpitidy**
- **C anamnestická vodítka- nakousl na kamínek, bolelo ucho apod.**
- **D – sondáž chobotů. Sekrece z parodontálního chobotu**
- **E - zanícená mezizubní papila, poklep v příčné ose..**

Indikace a kontraindikace endodontického ošetření - konzervativní endodoncie

Indikace a kontraindikace endodontického ošetření

- Hledisko
 - Místní
 - Regionální
 - Celkové

Indikace a kontraindikace endodontického ošetření

- Hledisko

- Místní

- Stav parodontu
- Anatomické poměry kořenových kanálků
- Stav zbývajících zubních tkání (možnost postendodoncie)

Indikace a kontraindikace endodontického ošetření

- Hledisko

- Regionální

Vztah k chrupu – hodnota zubu pro budoucnost

Indikace a kontraindikace endodontického ošetření

- Hledisko

- Celkové

- Celkový zdravotní stav organismu

- Schopnost spolupráce a zájem pacienta

Kontraindikace

Zuby, které nelze zachovat

- Nedostatečná parodontální opora
- Hluboké fraktury korunky a kořene, podélná fraktura
- Výrazná interní nebo externí resorpce
- Zuby s neprůchodným kořenovým kanálkem a známkami perispikálního zánětu nebo bolesti

Kontraindikace

Zuby, které nemá smysl Zachovat

- Zuby, jejichž funkci nelze výplňovou terapií ani protetickou terapií obnovit

- Zuby bez funkčního, estetického nebo protetického významu

Kontraindikace

Jiné důvody

Nedostatečná spolupráce pacienta

Nedostatečná ústní hygiena

Silně omezený přístup k zubu (značně omezené otevírání úst)

Pacienti, kde je vyloučeno stomatologické ošetření

Vysoké riziko fokální infekce – bakteriémie
(pacient před chir.výkonem na otevřeném srdci, před transplantací apod.)

- Obtížné anatomické poměry aněkteré zdravotní stavy – diabetes, revmatická onemocnění, onemocnění srdce a ledvin se v současnosti nepovažují za bezpodmínečné kontraindikace endodontického ošetření
- Po radioterapii nebo pacientů s hemoragickou diatézou se naopak dává přednost endodontickému ošetření před extrakcí

Některé stavy organismu, které ovlivní endodontické ošetření

- Těhotenství
- Kardiovaskulární onemocnění
- Onkologická onemocnění
- HIV a AIDS
- Finální fáze onemocnění ledvin
- Dialýza
- Diabetes ☒
- Antikoagulační terapie
- Umělé kloubní náhrady
- Poruchy chování a psychická onemocnění

Těhotenství

- Není kontraindikací, ale může ovlivnit terapeutický plán
- Vyhýbáme se rtg snímku a pokud možno zajistíme zub hydroxidem vápenatým do porodu.
- Z analgetik je možný s opatrností paracetamol
S opatrností antibiotika: penicilin, cefalosporiny, clarithromycin

Lokální anestezie – 1. trimestr – pokud možno ne (1. pomoc?),
2. trimestr ano, 3. trimestr pokud možno ne (riziko kontrakcí)

Kardiovaskulární onemocnění

- Pacienti jsou zranitelnější – méně odolní vůči psychickému a fyzickému stresu. Konzultace s internistou v prvních 6 týdnech po atace onemocnění.
- V tomto období anestetika bez vazokonstriktorů.

Rizika vasokonstriktorů

- Nestabilní angina pectoris
- Nekontrolovaná hypertenze
- Trvalá arytmie
- Stav po infarktu myokardu (v prvních 6 měsících)
- Stav po CMP (prvních 6 měsíců)
- Čerstvý koronární bypass (první tři měsíce)
- Městnavá srdeční slabost
- Nekontrolovaná hypertyreóza

Riziko bakteriální endokarditidy

Anamnéza šelestu nebo insuficience mitrální chlopně s regurgitací

Revmatická horečka

Vrozená srdeční vada

Umělé chlopně

ANTIBIOTICKÁ PROFYLAXE – ANTIBIOTICKÉ CLONY

Jsou aktuálně doporučovány

Onkologická onemocnění

- Riziko metastáz v čelistech
- Nutné velmi pečlivé vyšetření a OPG

Při onemocnění v orofaciální oblasti – odstranění všech potenciálních fokusů, žádné endodontické ošetření během a po radioterapii.

Je riziko osteoradiokenkrzy a osteomyelitidy.

Radioterapie snižuje počet osteoblastů, osteocytů endoteliálních buněk a prokrvení-

Rutinní dentální ošetření se může provést, jestliže počet granulocytů je vyšší než 2000/mm³

Počet krevních destiček má být vyšší než 50.000/mm³

HIV pozitivita

- Nezvyšuje riziko pooperační bolesti a zánětu.
- Přísná hygienická opatření

-

Počet CD4 lymfocytů je důležitý (méně než $200/\text{mm}^3$) zvyšuje riziko metastatické oportunní infekce.

Renální onemocnění a dialýza

- **Finální fáze renálního onemocnění – ošetření za hospitalizace**
- **Dialýza – konzultace se specialistou a ošetření až den po dialýze (v den dialýzy je pacient vyčerpaný a má tendenci více krvácet).**

Kloubní náhrady

- Může být nutná antibiotická profylaxe, záleží na době od implantace. Konzultace s odborným lékařem. 1 rok po implantaci antibiotická clona.
- Endodontické ošetření nezpůsobí bakteriémii tak velkou, jako scaling, extrakce a parodontální chirurgie.

Pacienti s antikoagulační léčbou

- Riziko krvácení z pulpy a kořenových kanálků
-
- Riziko hematomu u svodné anestezie.

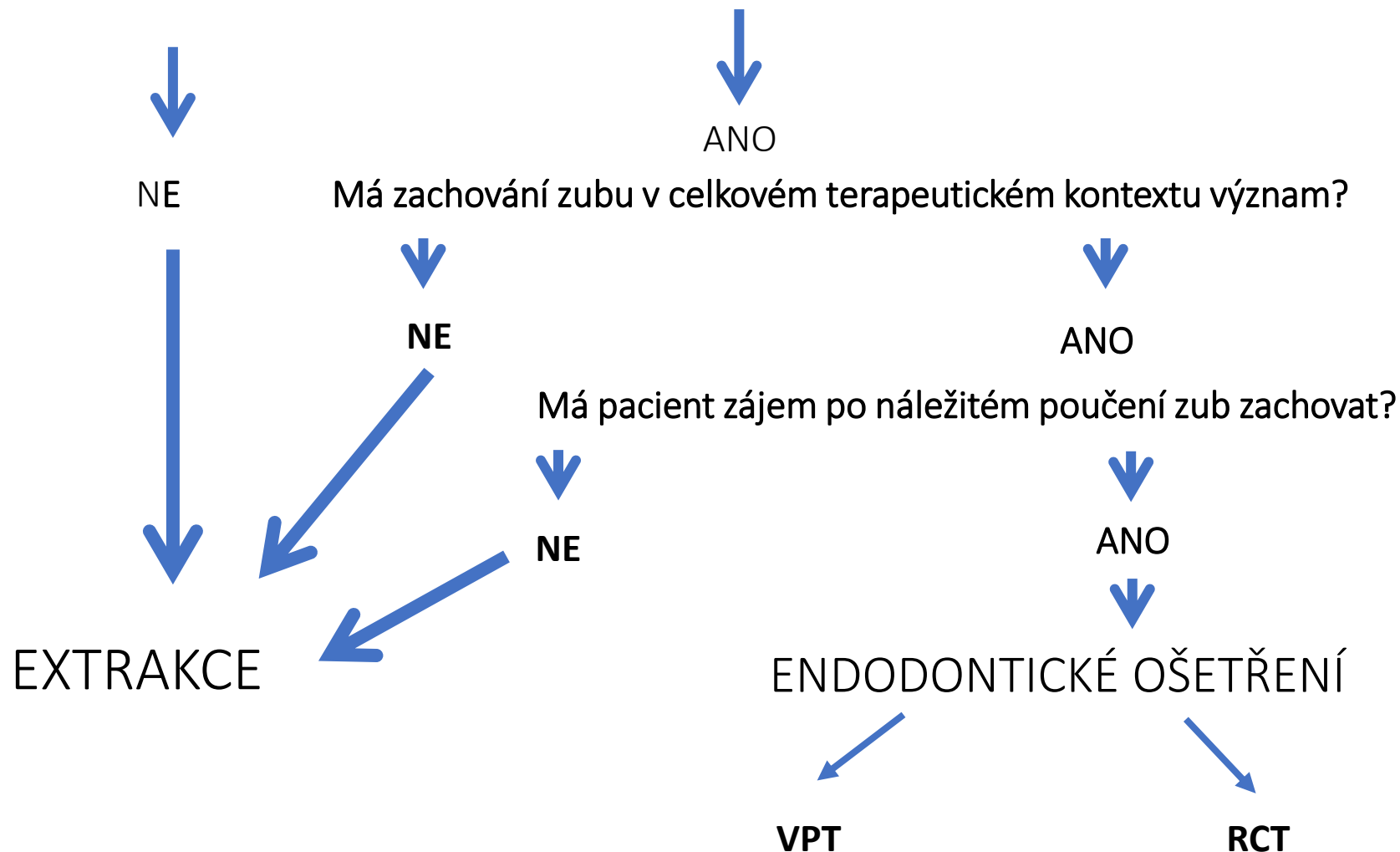
- Konzultace se specialistou.

Dáváme přednost ošetření po přiložení nekrotizační vložky, nedáváme svodnou anestezii – lokální a intraligamentární.

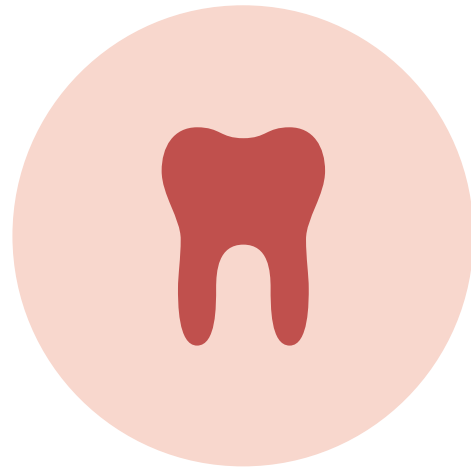Pacienti s poruchami chování a psychickou labilitou

- Závisí na schopnosti spolupráce
- Lékové interakce

**Je postižený zub ošetřitelný a dlouhodobě udržitelný?
(Je možno jej pak kvalitně rekonstruovat?)**



2 základní terapeutické přístupy v endodoncii



METODY ZACHOVÁVAJÍCÍ VITALITU
ZUBNÍ DŘENĚ



OŠETŘENÍ KOŘENOVÉHO KANÁLKU
– ENDODONTICKÉ OŠETŘENÍ

Terapeutické postupy zachovávající vitalitu zubní dřeně VPT (Vital pulp therapy)

- **Nepřímé překrytí**
- **Odložená (intermitentní) exkavace**
- **Přímé překrytí**
- **Pulpotomie**

Bioaktivní materiály

- ***Hydroxid vápenatý***
- ***Hydraulické cementy***