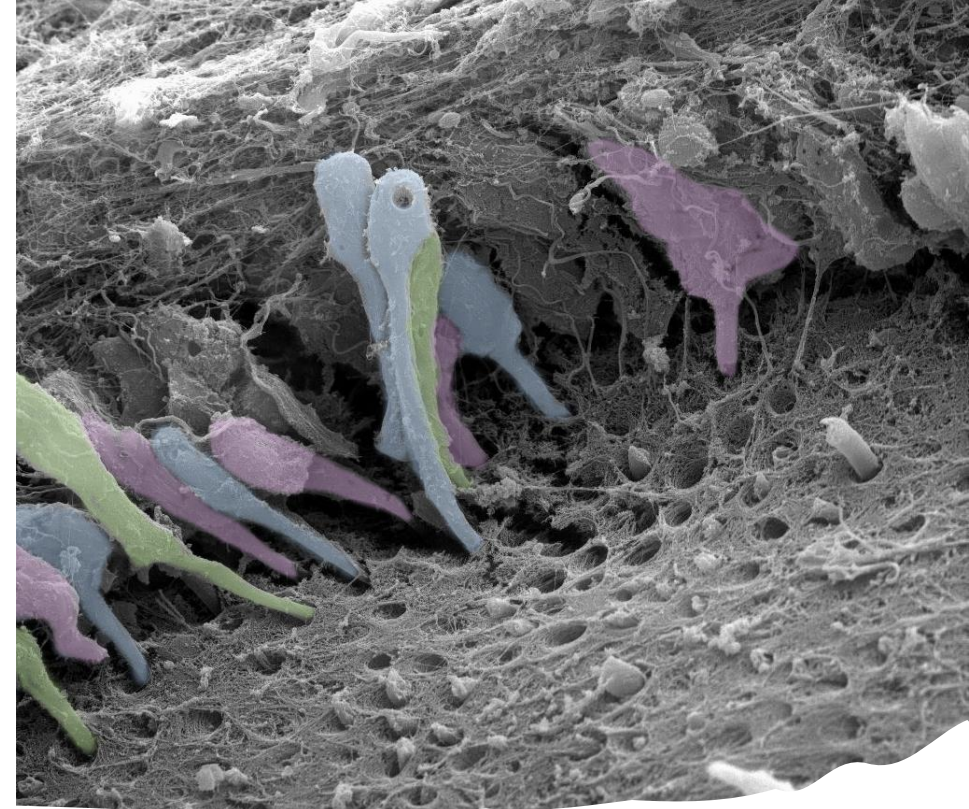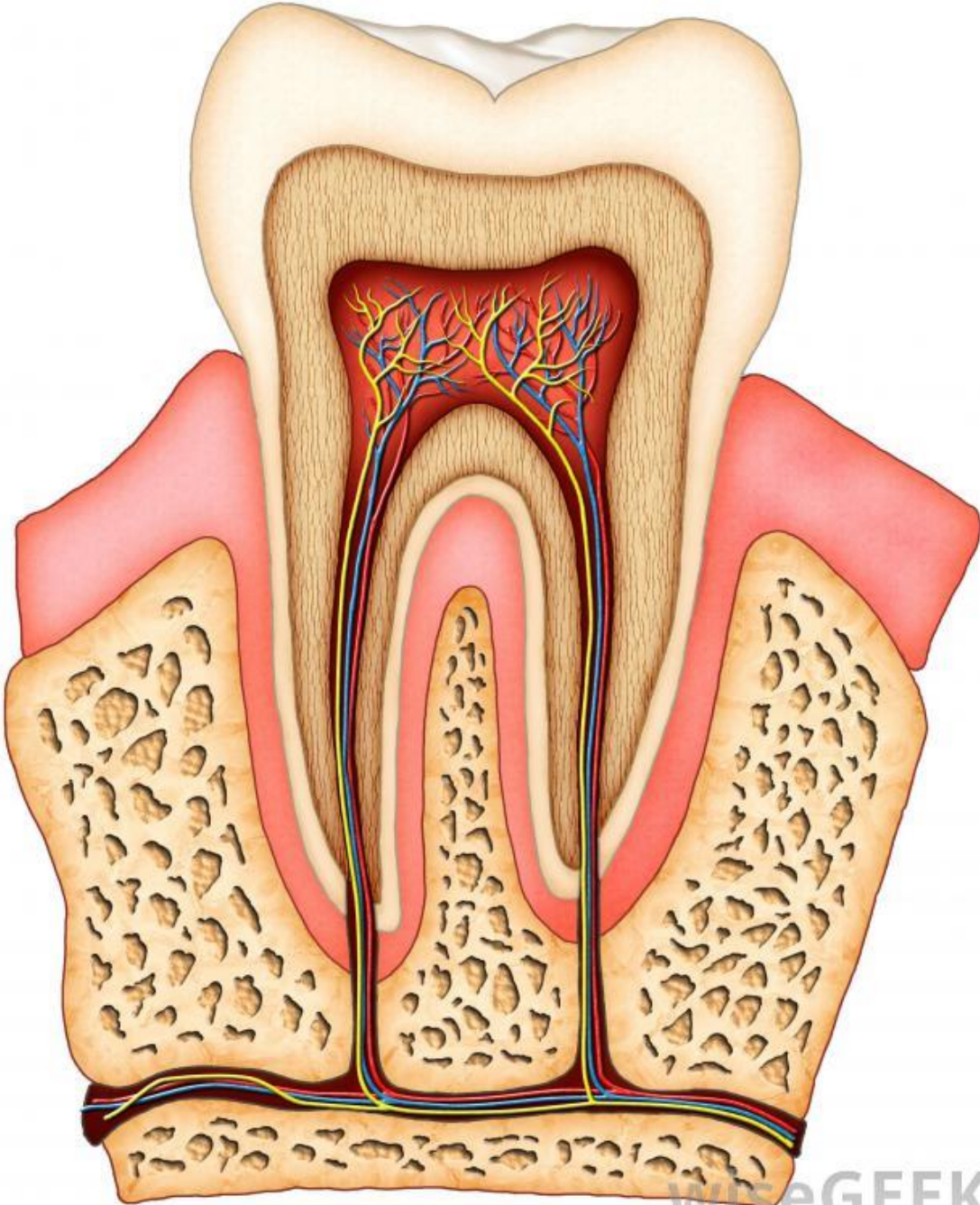
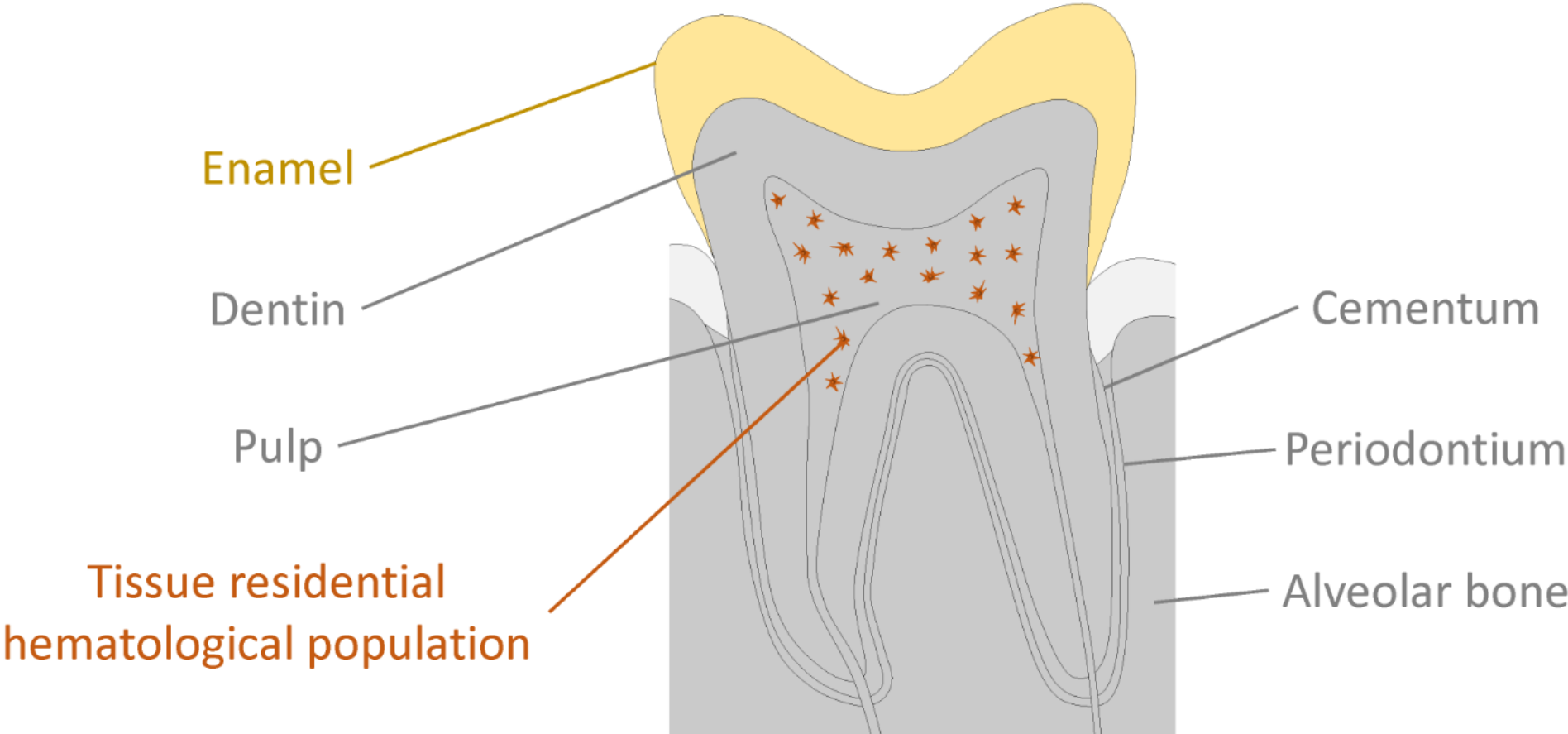


Dentinopulpální komplex

Zubní pulpa + dentin

Duben 2023

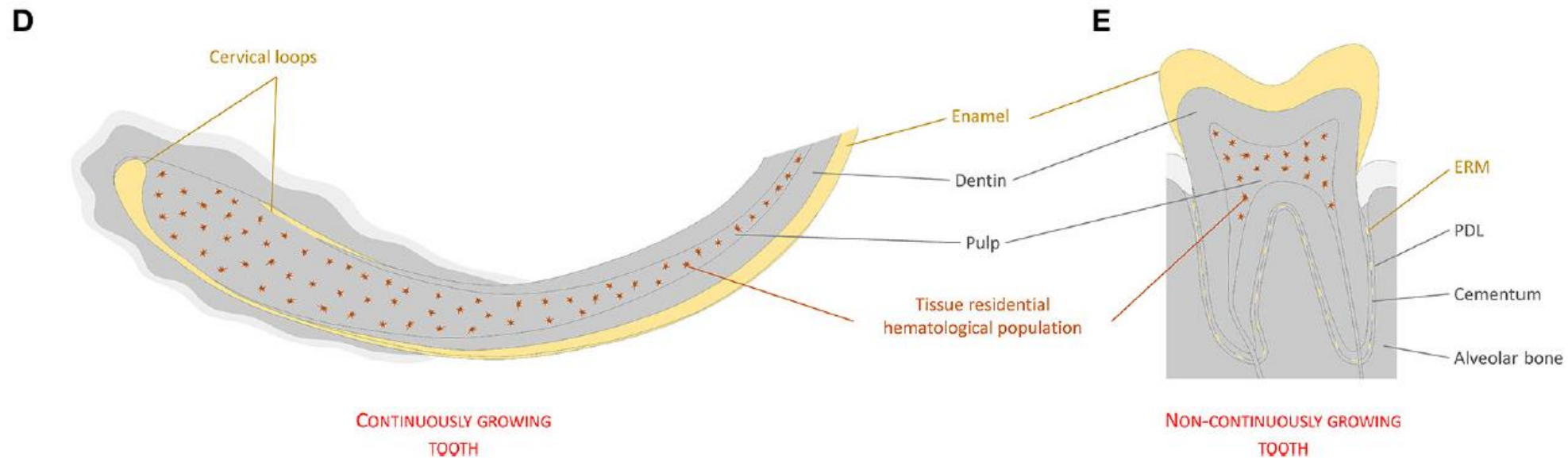
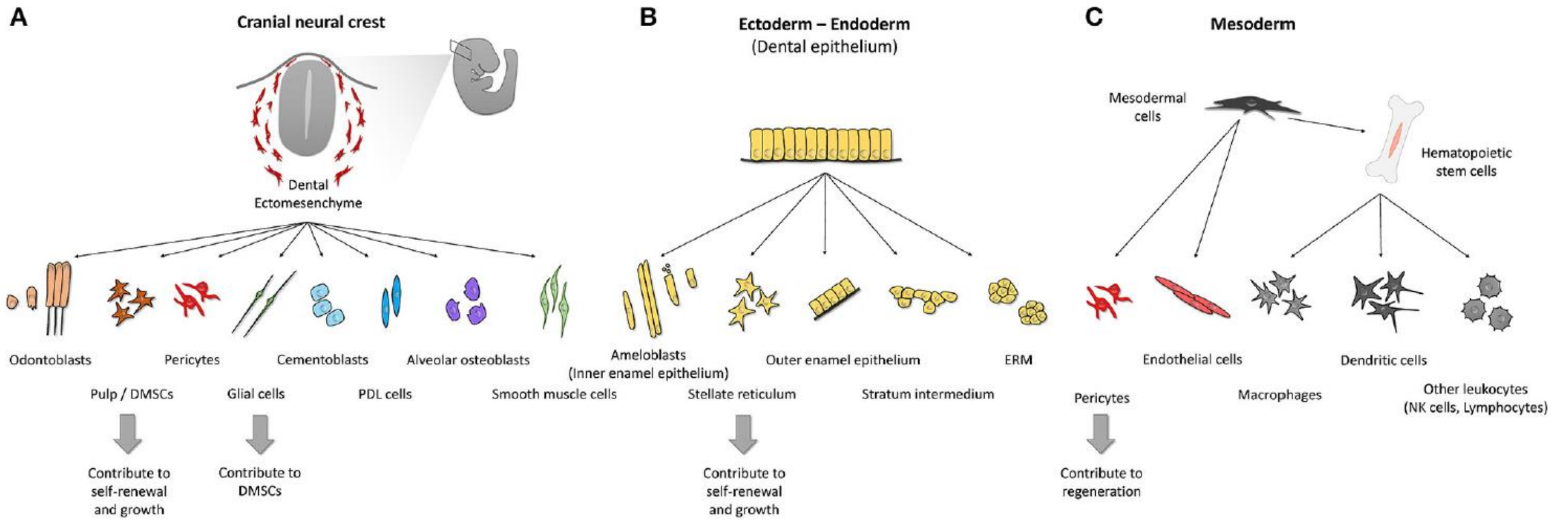


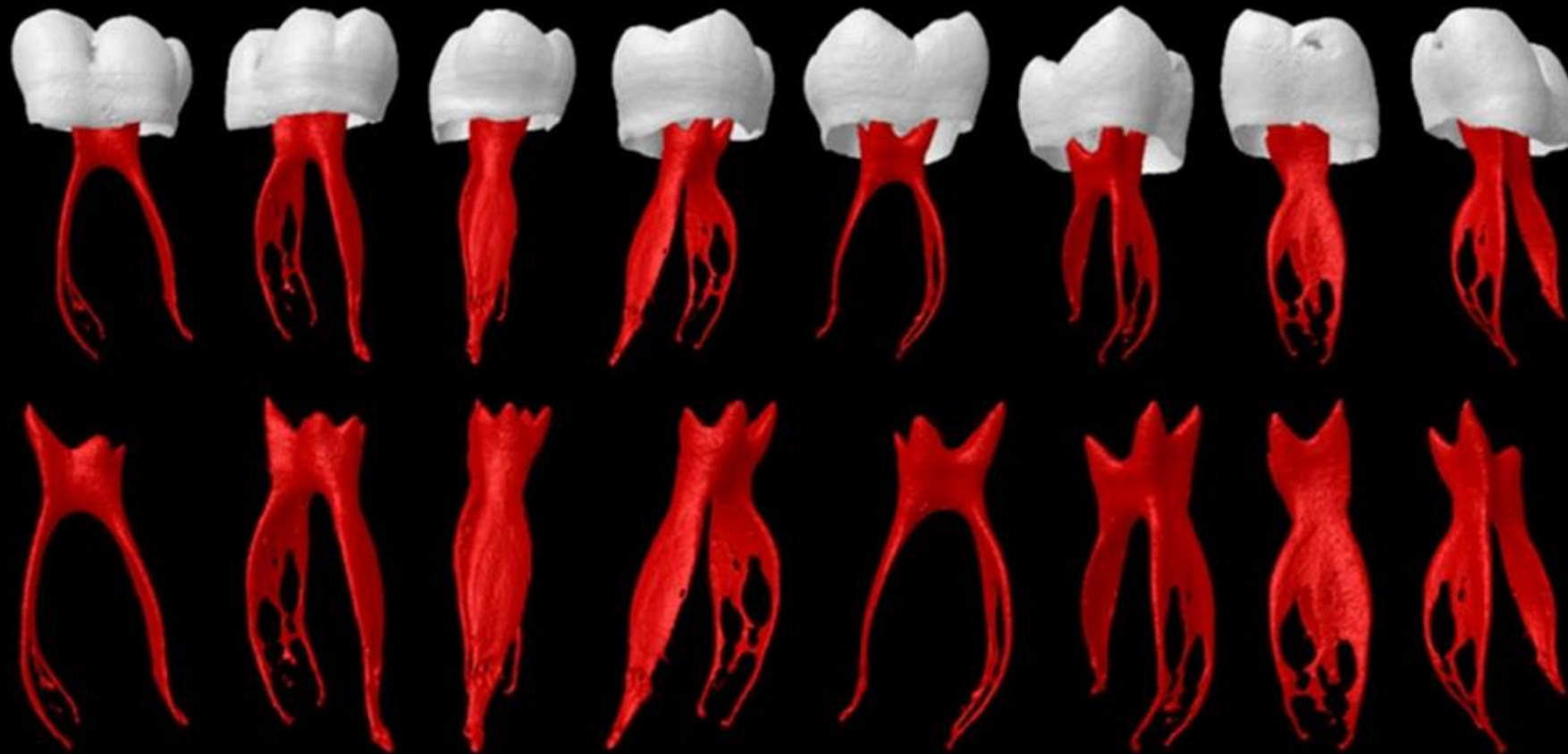


Neural crest - derived

Epithelial - derived

Mesodermal - derived





Zásadní význam pulpy pro:

- a) **Vitalitu zubu** – výživa a ochrana odontoblastů proti cizorodým a infekčním činitelům
- b) **Reparativní pochody** - zásoba (pool) nediferencovaných buněk pro pulpální fibroblasty a odontoblastům podobné buňky

Variace podoby pulpy závisí na:

- Typu zubu
- Věku jedince
- Patologických a reparačních změnách

Dentino-pulpární komplex

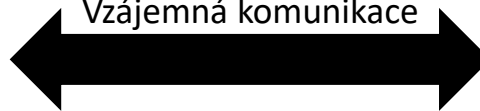
Souhrné označení pro zubní pulpu a dentin
Úzké vývojové, histologické i funkční propojení
Společná vývojová historie (původ z ektomesenchymu)



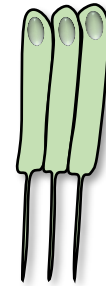
Fibroblasty zubní pulpy

Stromální tkáň pulpy
Podpora odontoblastům
Tvorba tkáně pro krevní cévy a nervy
Imunitní reakce
Stem cell niche

Vzájemná komunikace



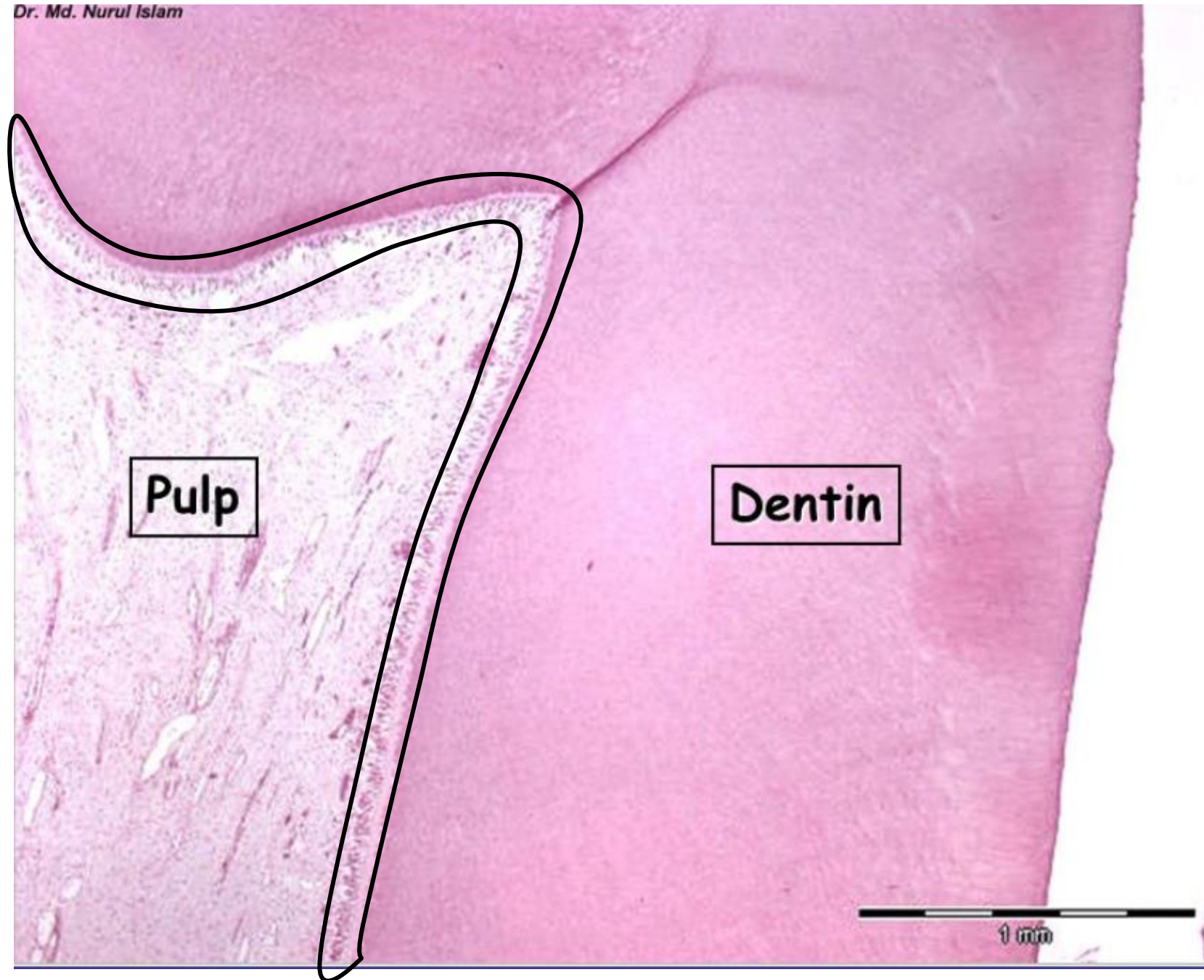
Odontoblasty



Tvorba dentinu
Živoucí komponenta dentinu
Reakce na poškození dentinu
(bolest, imunitní reakce, oprava)

Dentino-pulpální komplex

Dr. Md. Nurul Islam



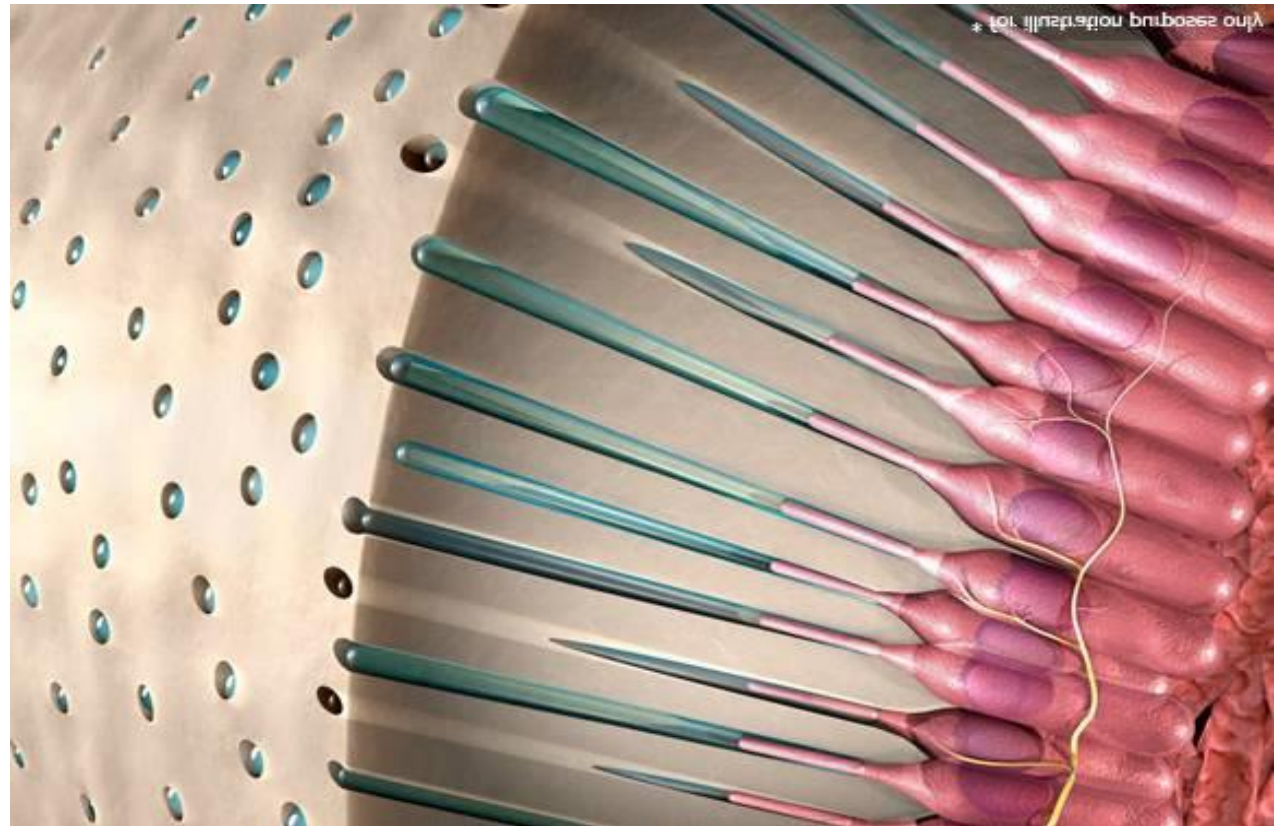
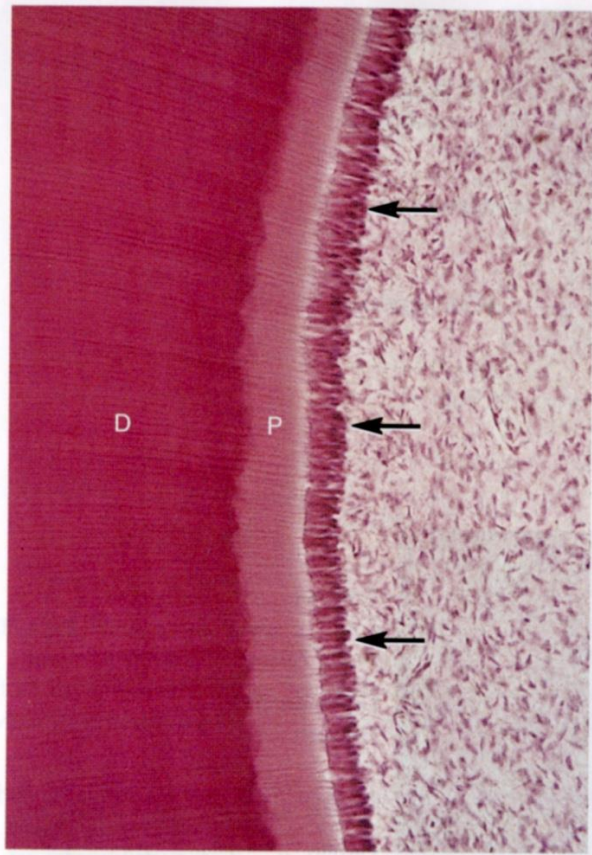
Odontoblasty

Rozhraní mezi dentinem a pulpou

Protáhlý tvar, výrazná polarizace (jádro s organelami v bazální třetině)

Uloženy v jedné vrstvě

V apexech sekreční zrna



Funkce odontoblastů

- Produkují dentinovou matrix
- U zdravých zubů jsou aktivní po celou dobu jejich existence
- Výběžky odontoblastů zajišťují látkovou výměnu a obměnu dentinové matrix, udržují průchodnost kanálků
- Výběžky se účastní percepce bolesti
- Mezi stěnou tubulu a Tomesovým vláknem je periodontoblastický prostor, obsahuje tekutinu a mukopolysacharidový materiál

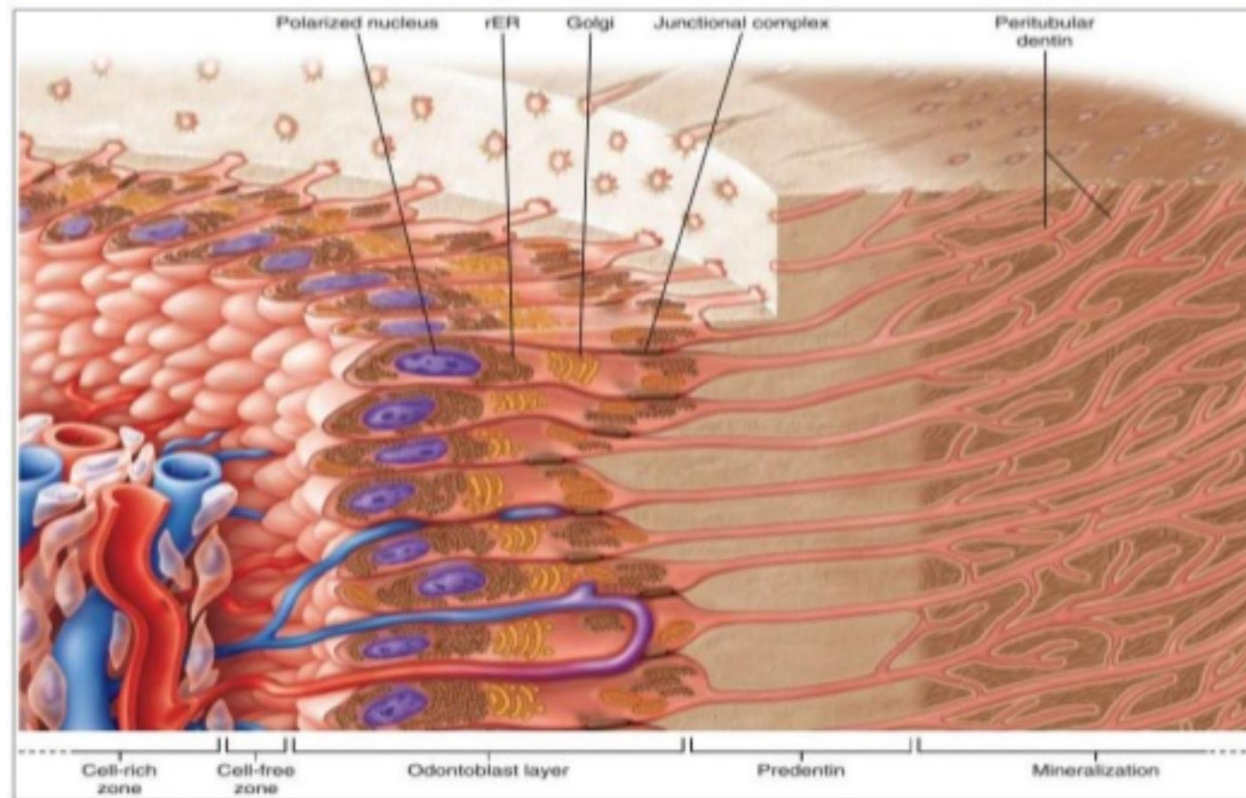
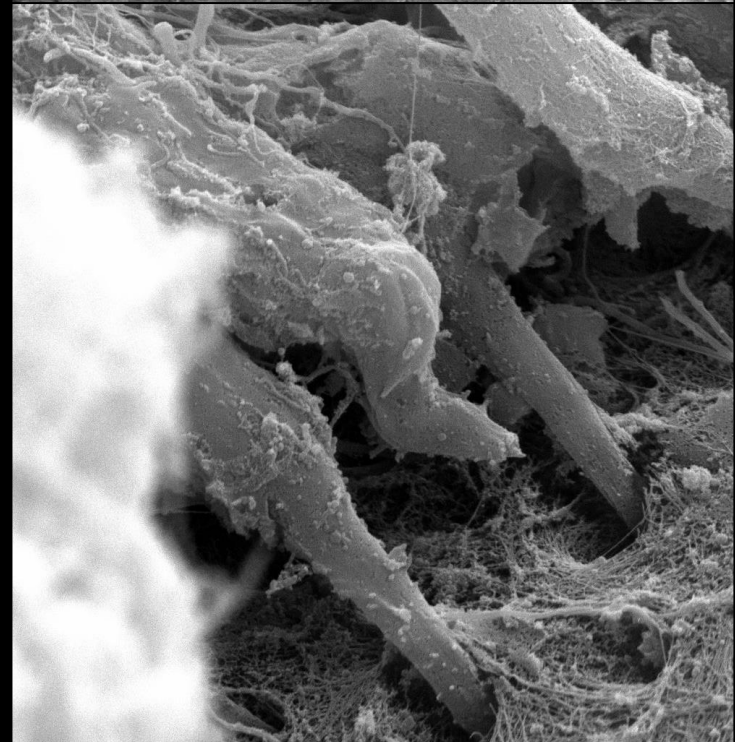
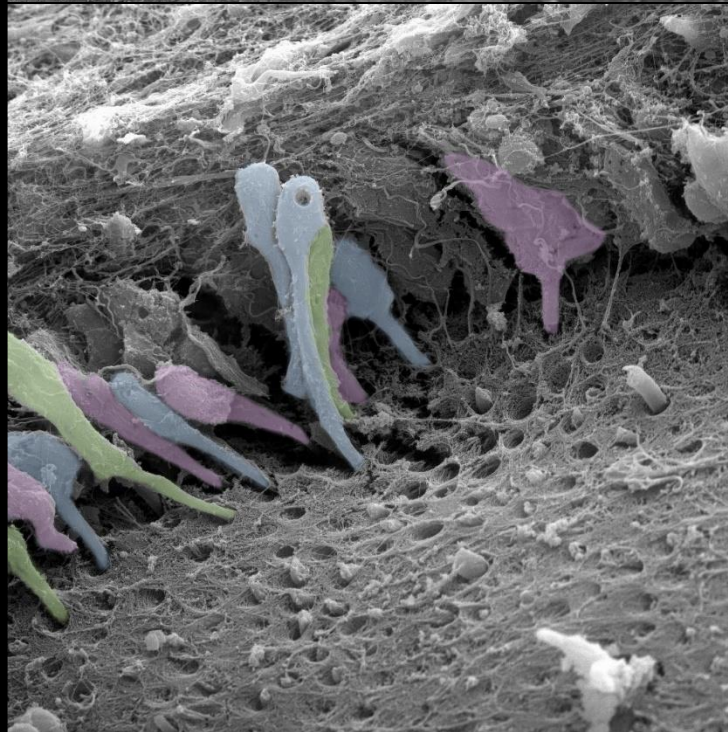
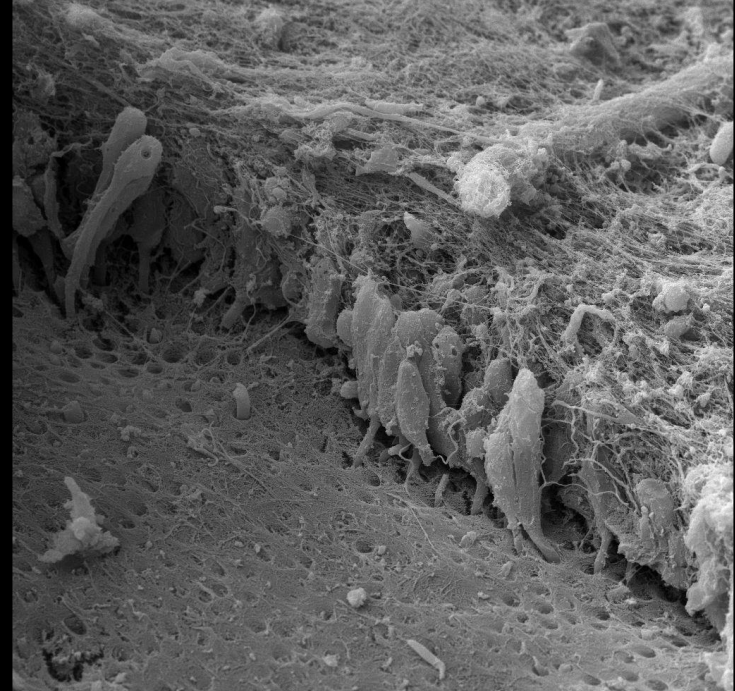
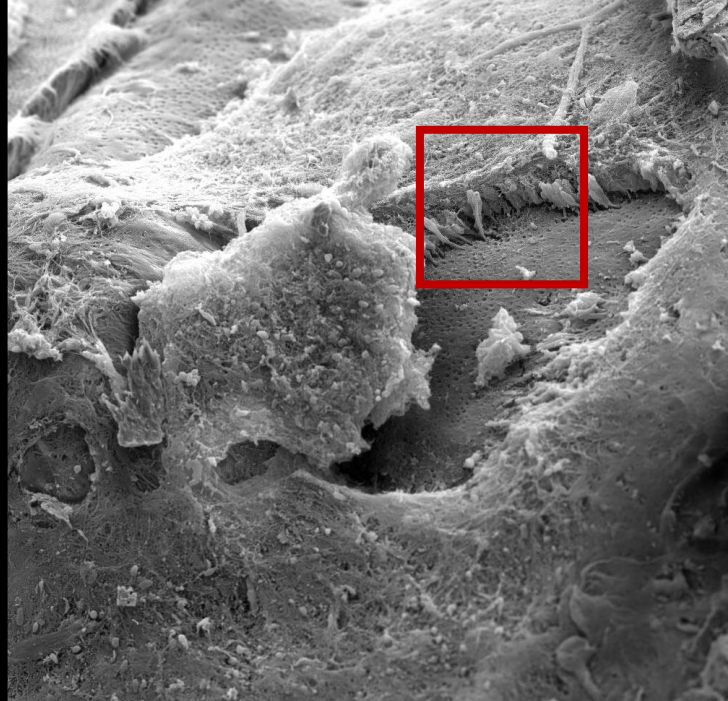
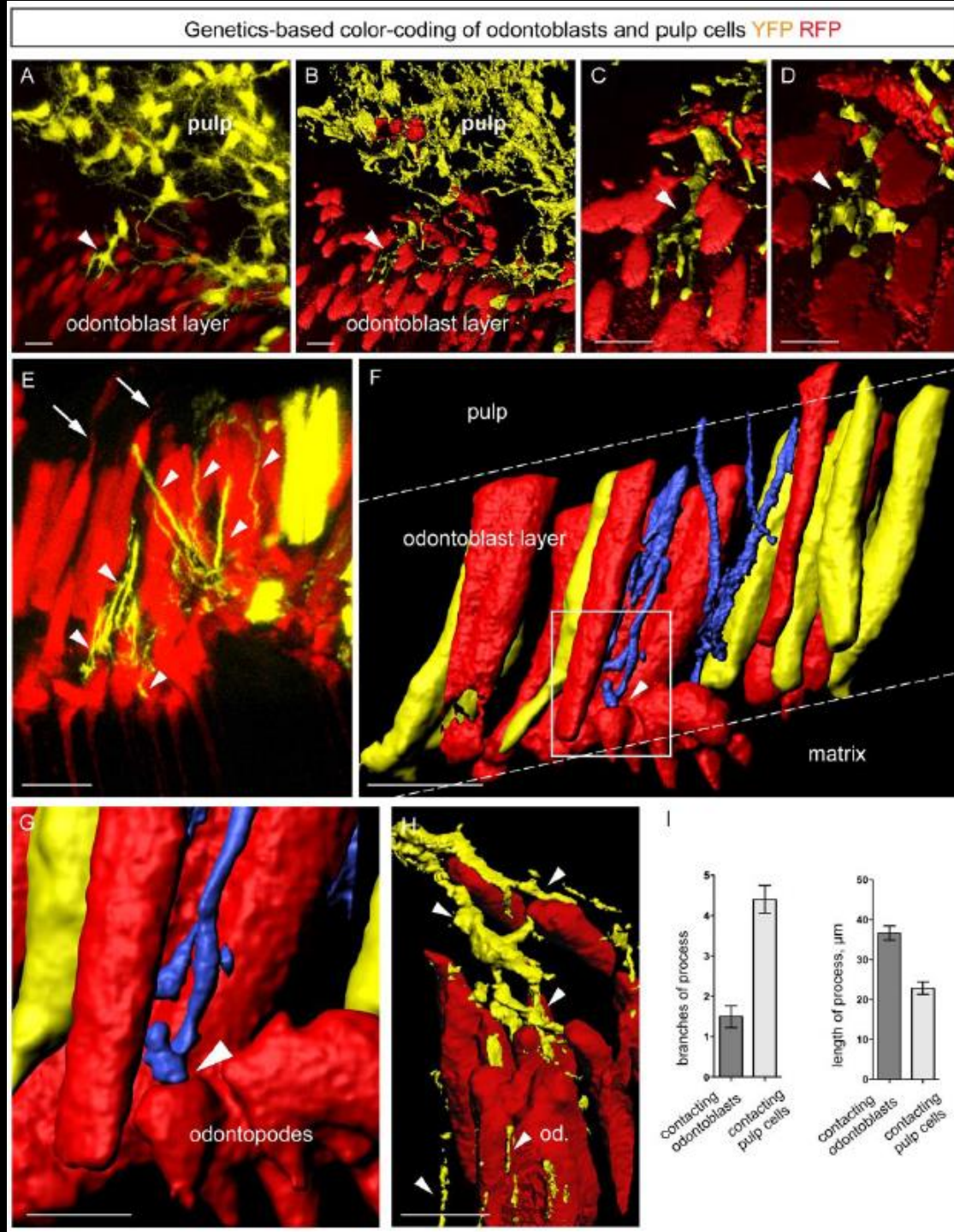


FIGURE 8-40 Schematic representation of the cells bordering pulp. *rER*, Rough endoplasmic reticulum.

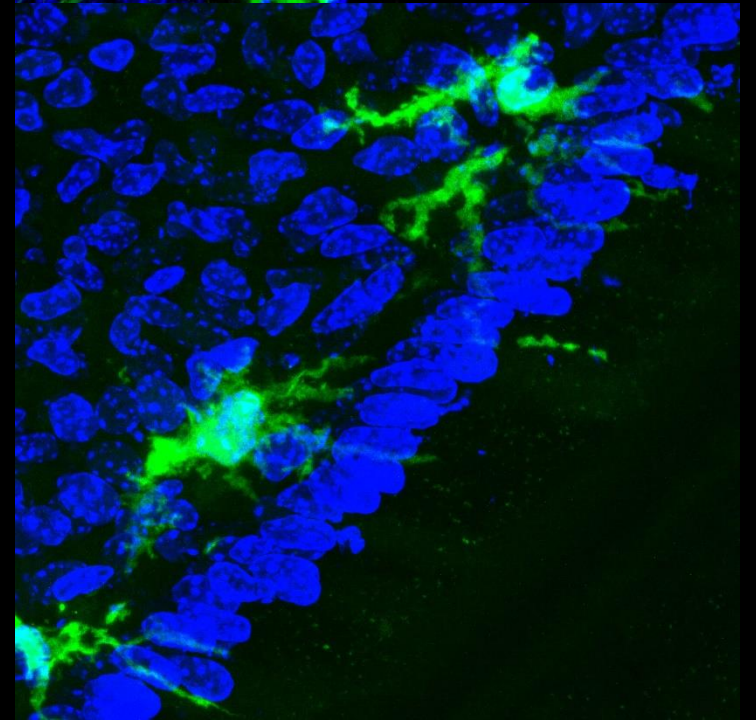
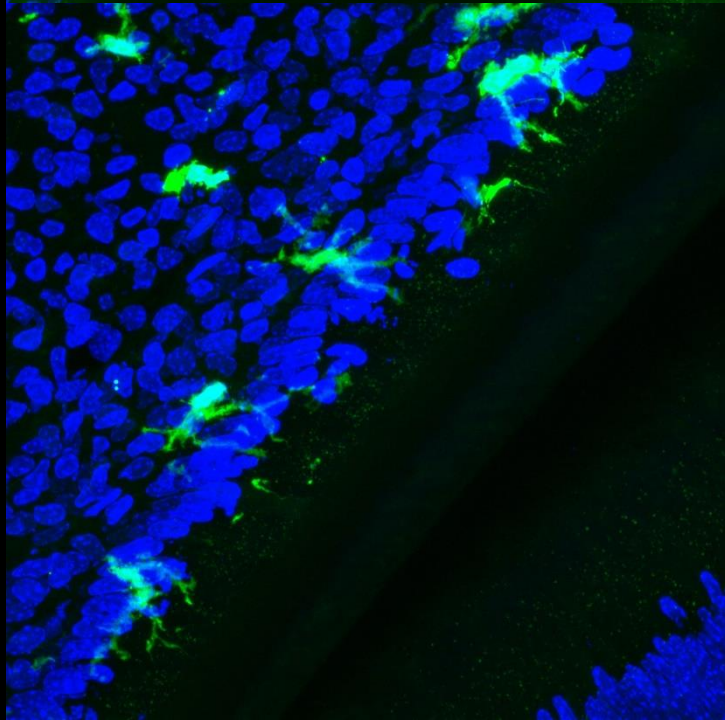
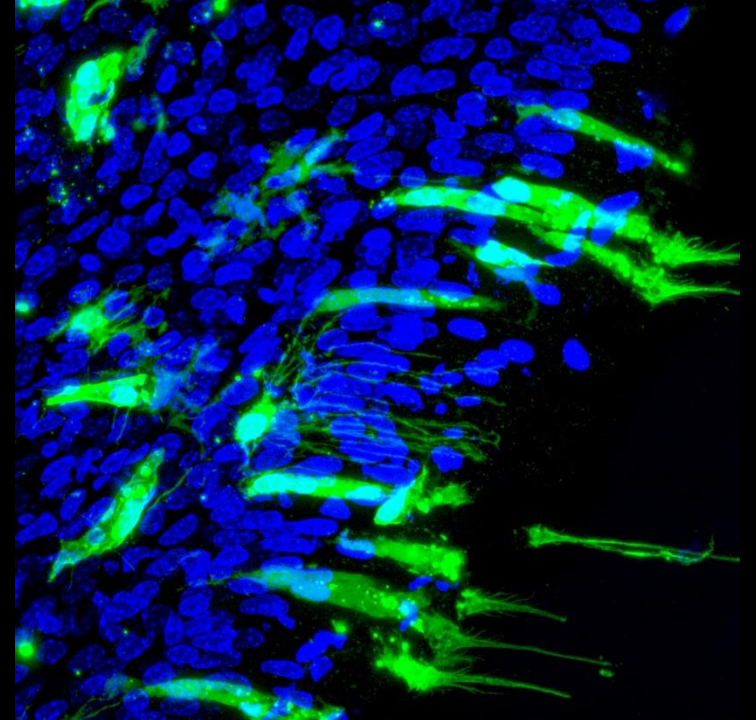
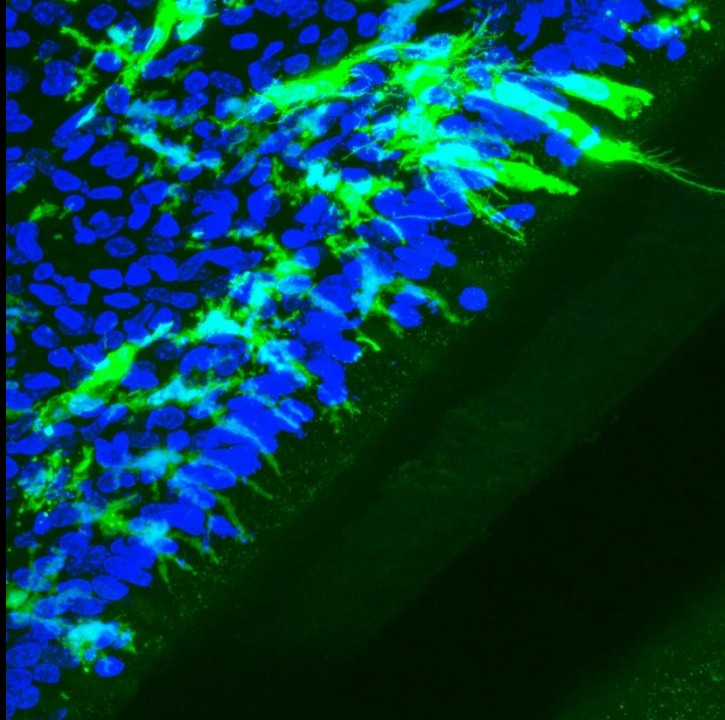
Odontoblasty



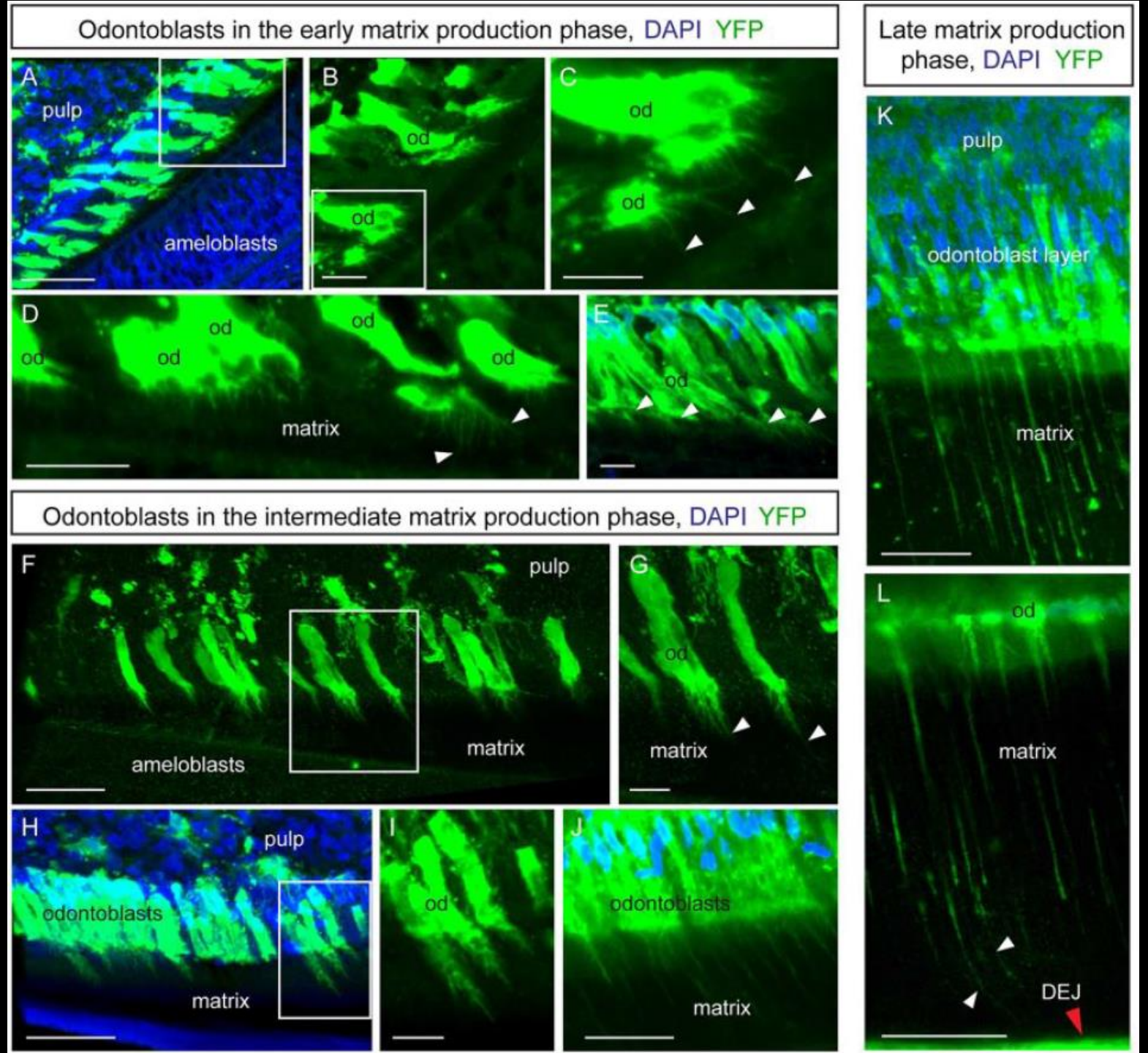
Odontoblasty



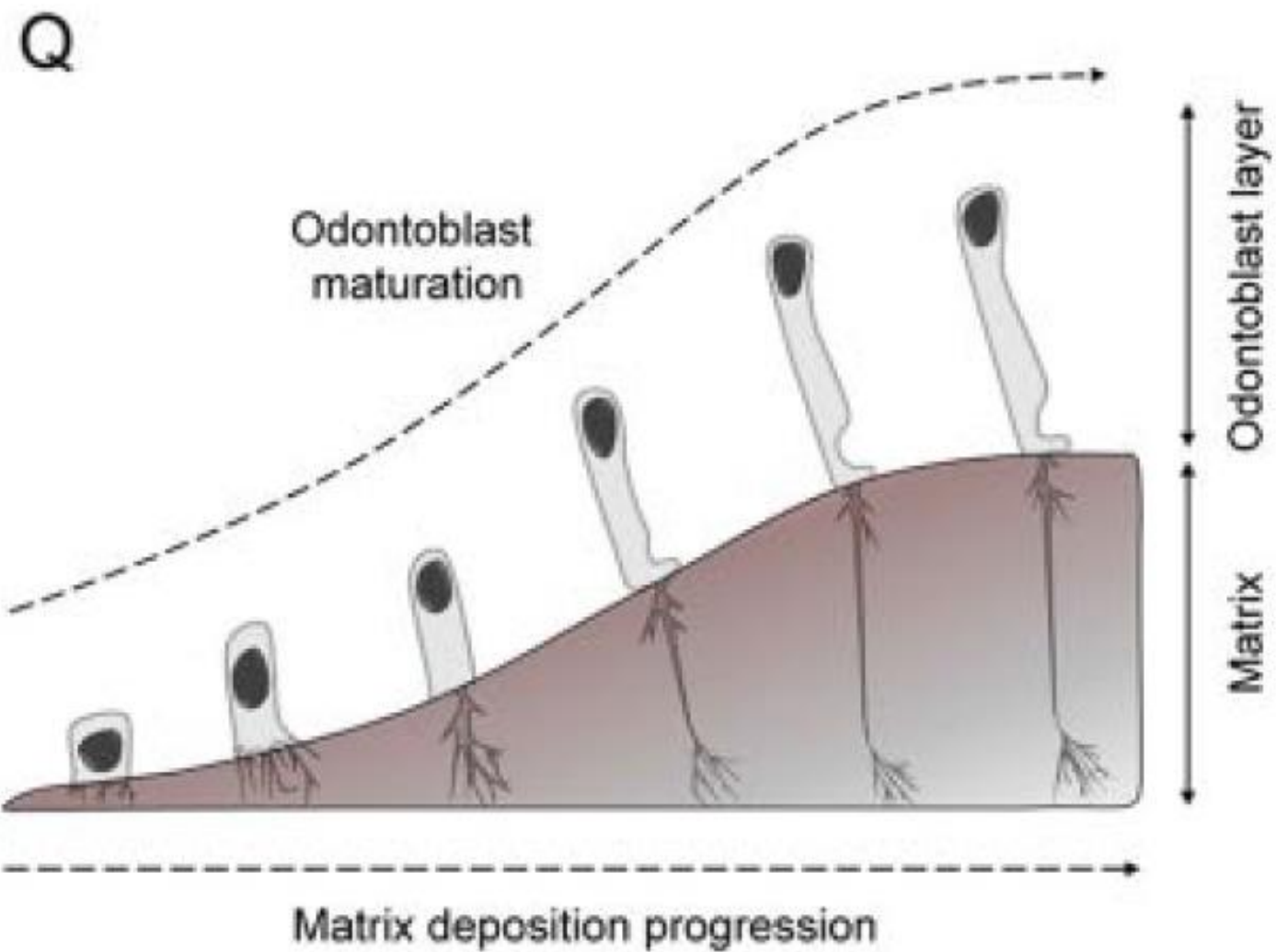
Odontoblasty



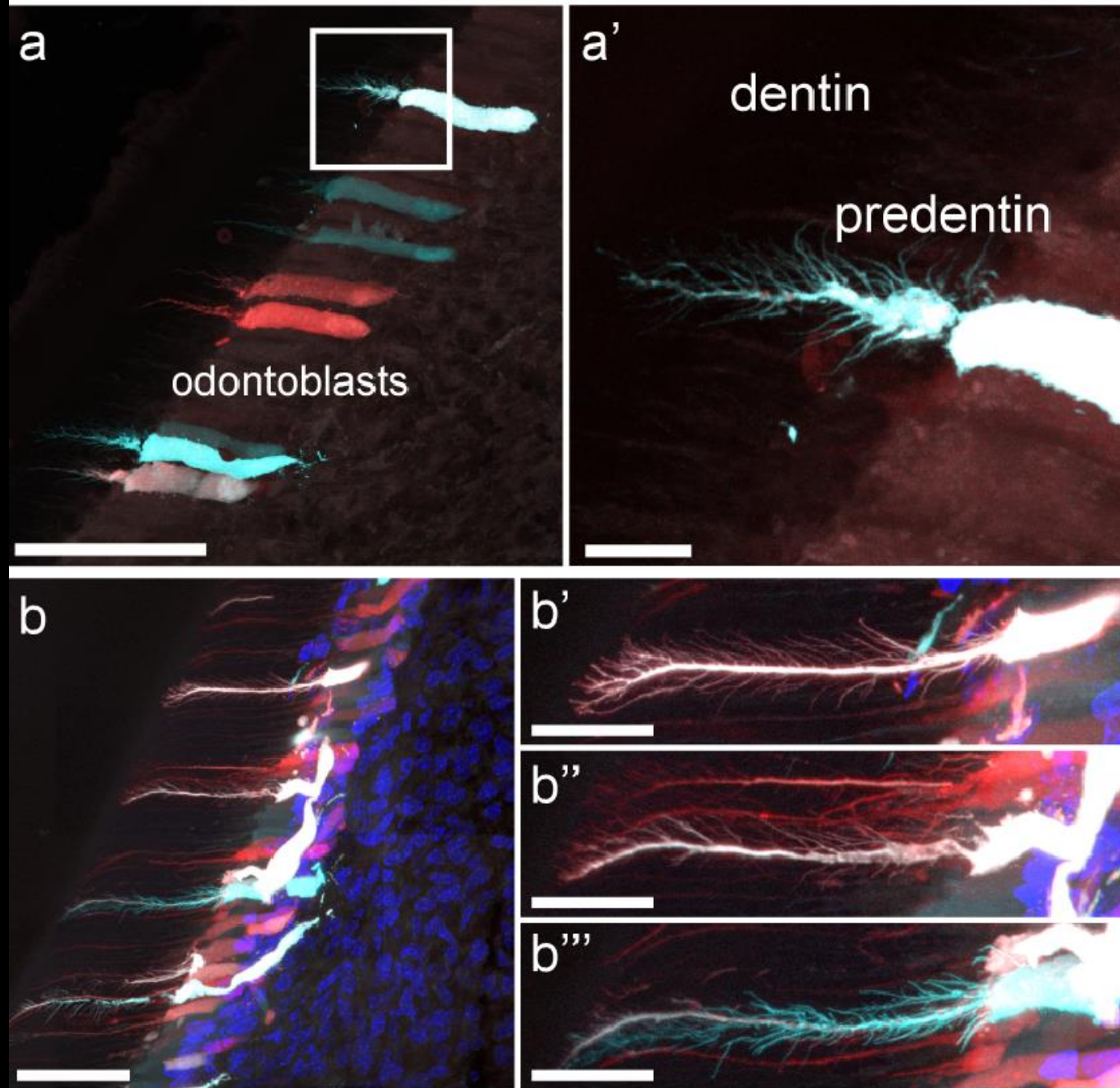
Vývoj odontoblastů



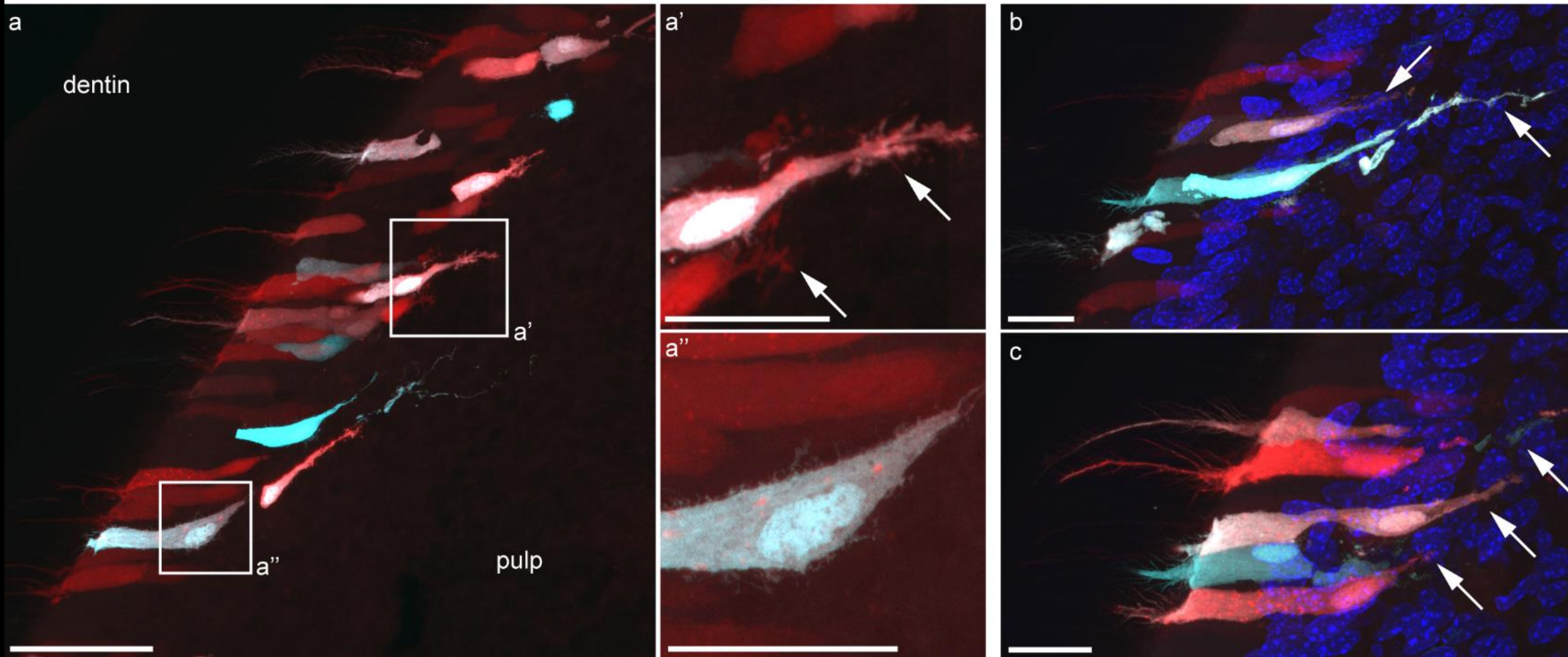
Vývoj odontoblastů



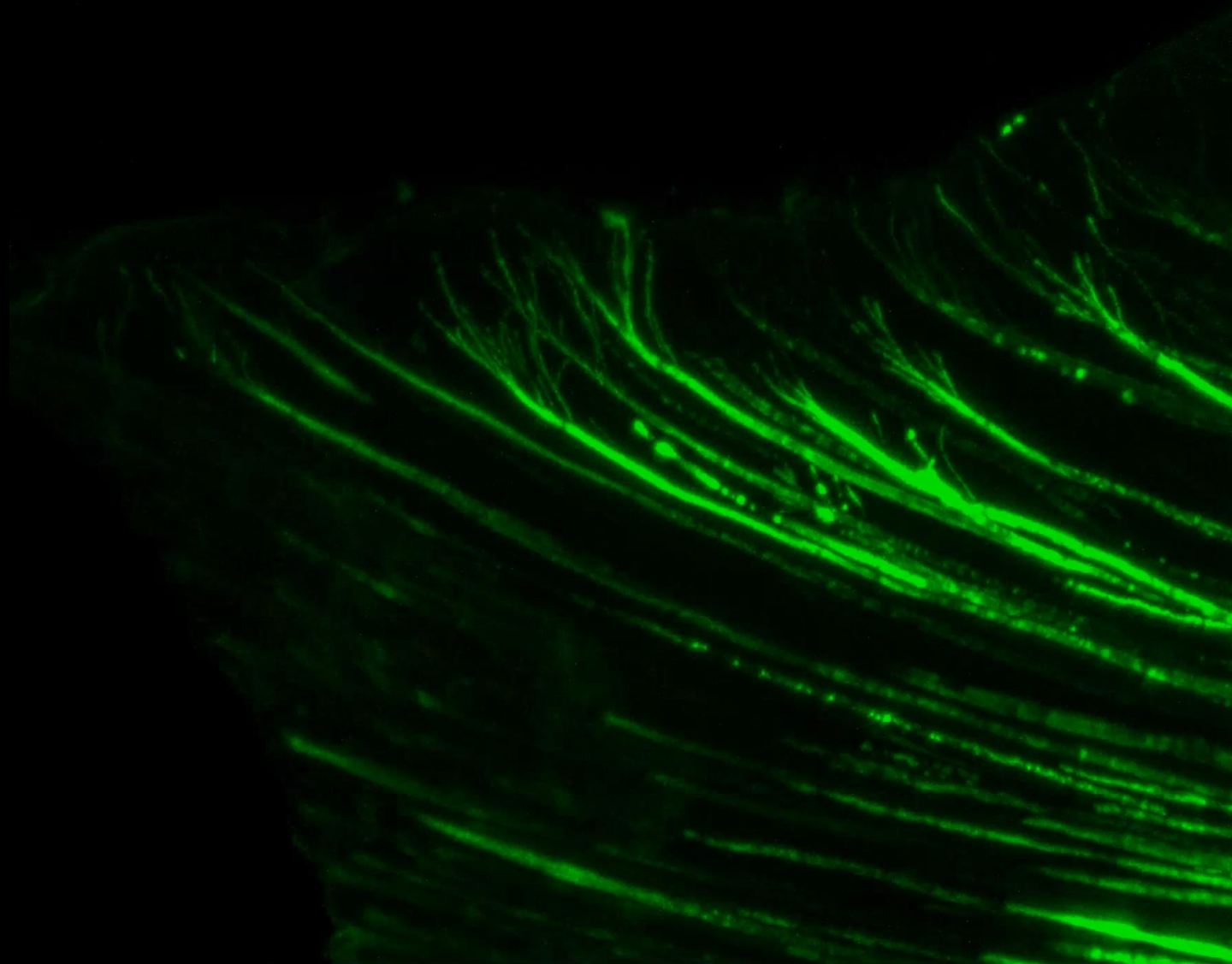
Odontoblasts dentinal processes analysis



Odontoblasts pulp-penetrating processes



Enamel



Dentin



Mikroskopická stavba zubní dřeně, věkové změny a funkce

Ektomezenchymový původ

Vyplňuje *cavitas dentis*

Retikulární struktura

U zubů primární dentice má stavbu podobnou rosolovitému vazivu

Extracelulární matrix (ECM)

Vlákná:

- Kolagenní
- Retikulární, uspořádaná zejména síťovitě

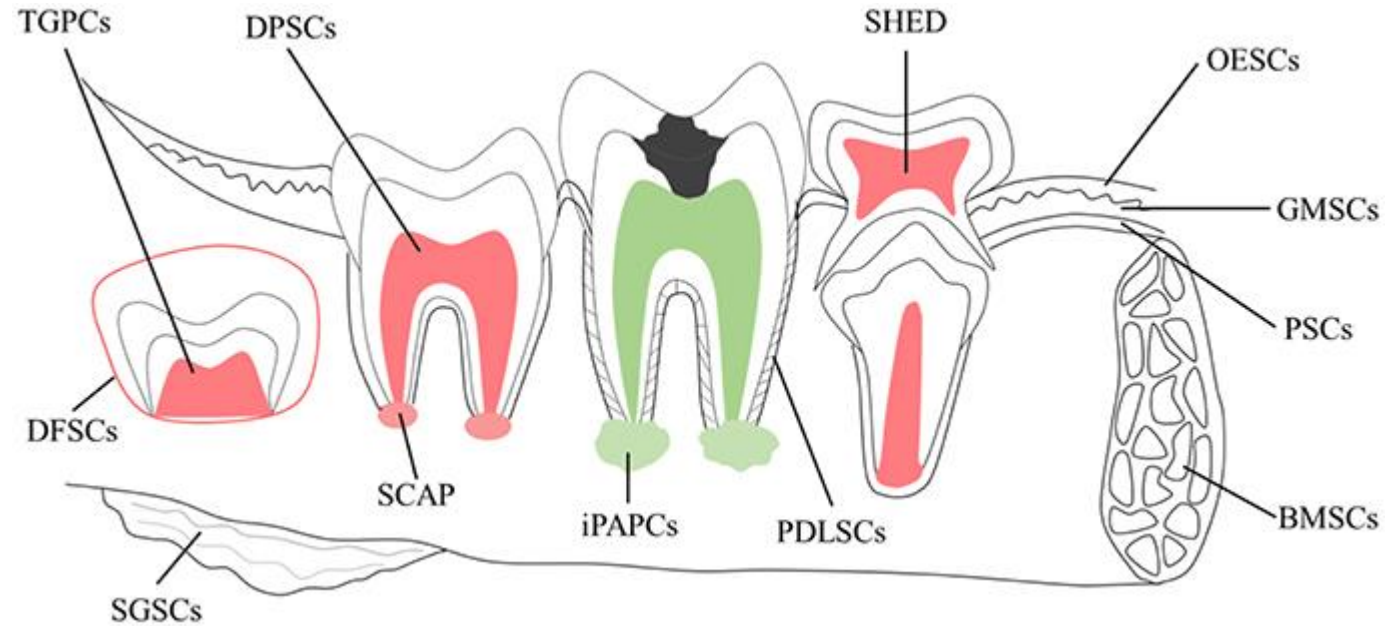
Amorfní hmota:

- Glykosaminoglykany a glykoproteiny

Buněčná část

- Zejména fibroblasty,
- Imunitní systém: makrofágy, plazmatické buňky, dendritické buňky, neutrofilní event. eozinofilní granulocyty, lymfocyty (podél krevních cév)
- Gliové buňky
- Endothelové buňky, perivaskulární buňky
- Dentální mezenchymové kmenové buňky (?)

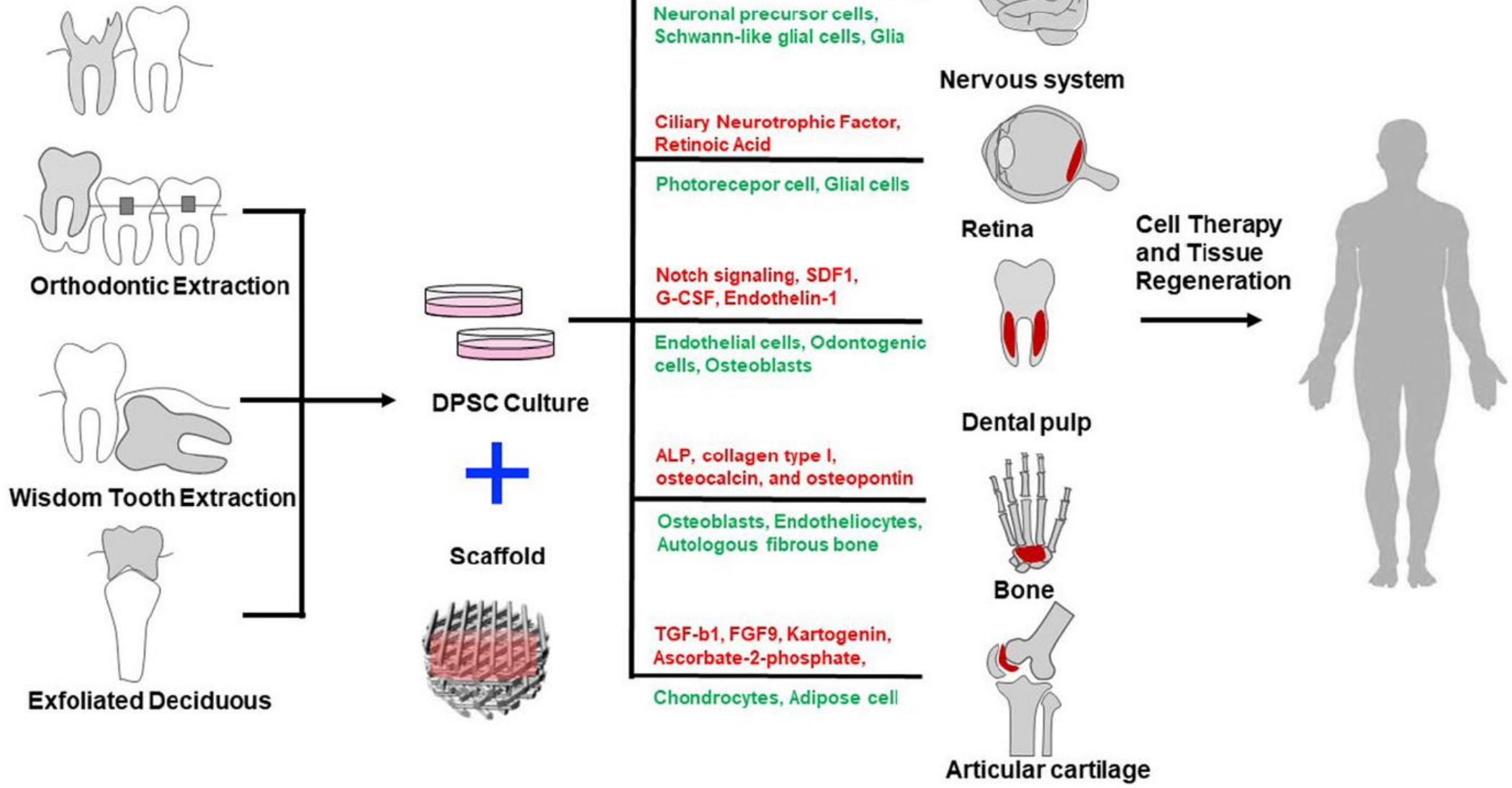
Stem Cells in (human) teeth



Schematic of potential sources of adult stem cells in the oral environment

TGPCs	tooth germ progenitor cells
DFSCs	dental follicle stem cells
SGSCs	salivary gland stem cells
SCAP	stem cells of the apical papilla
DPSCs	dental pulp stem cells
iPAPCs	inflamed periapical progenitor cells
SHED	stem cells from human exfoliated deciduous teeth
PDLSCs	periodontal ligament stem cells
BMSCs	bone marrow stem cells
OESCs	oral epithelial stem cells
GMSCs	gingival-derived mesenchymal stem cells
PSCs	periosteal stem cells

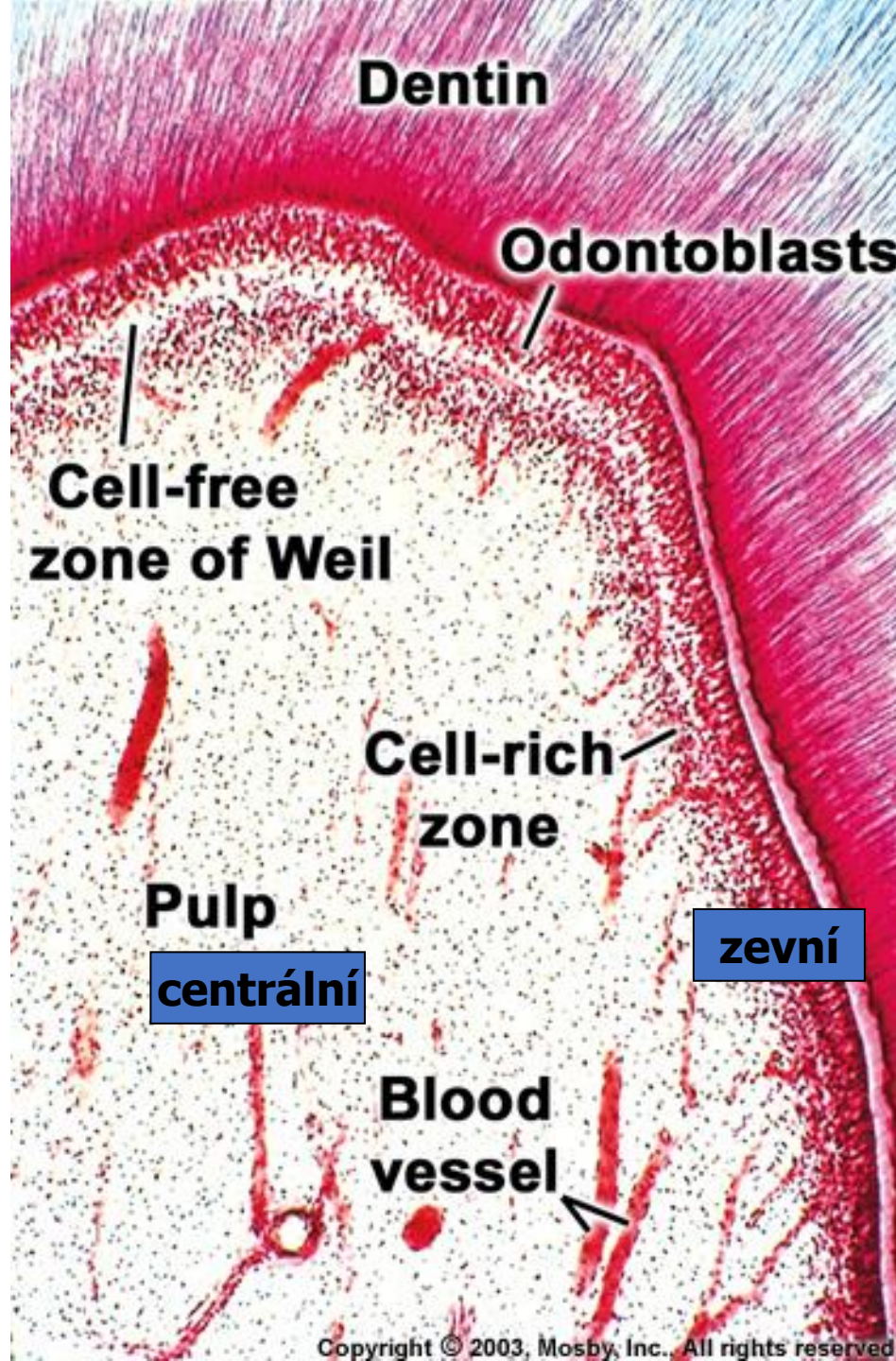
Dental Pulp stem cell sources and multilineage application capability

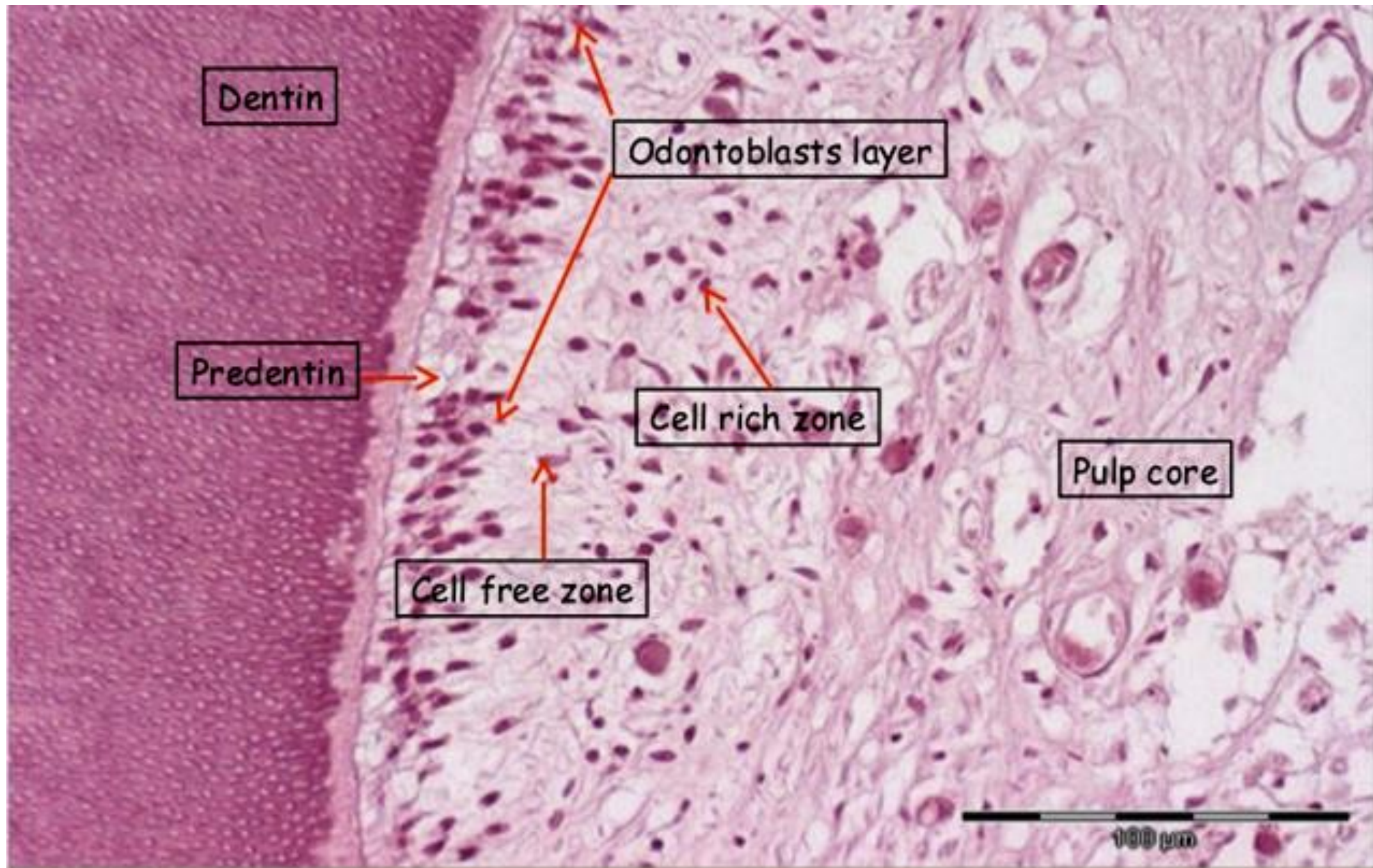


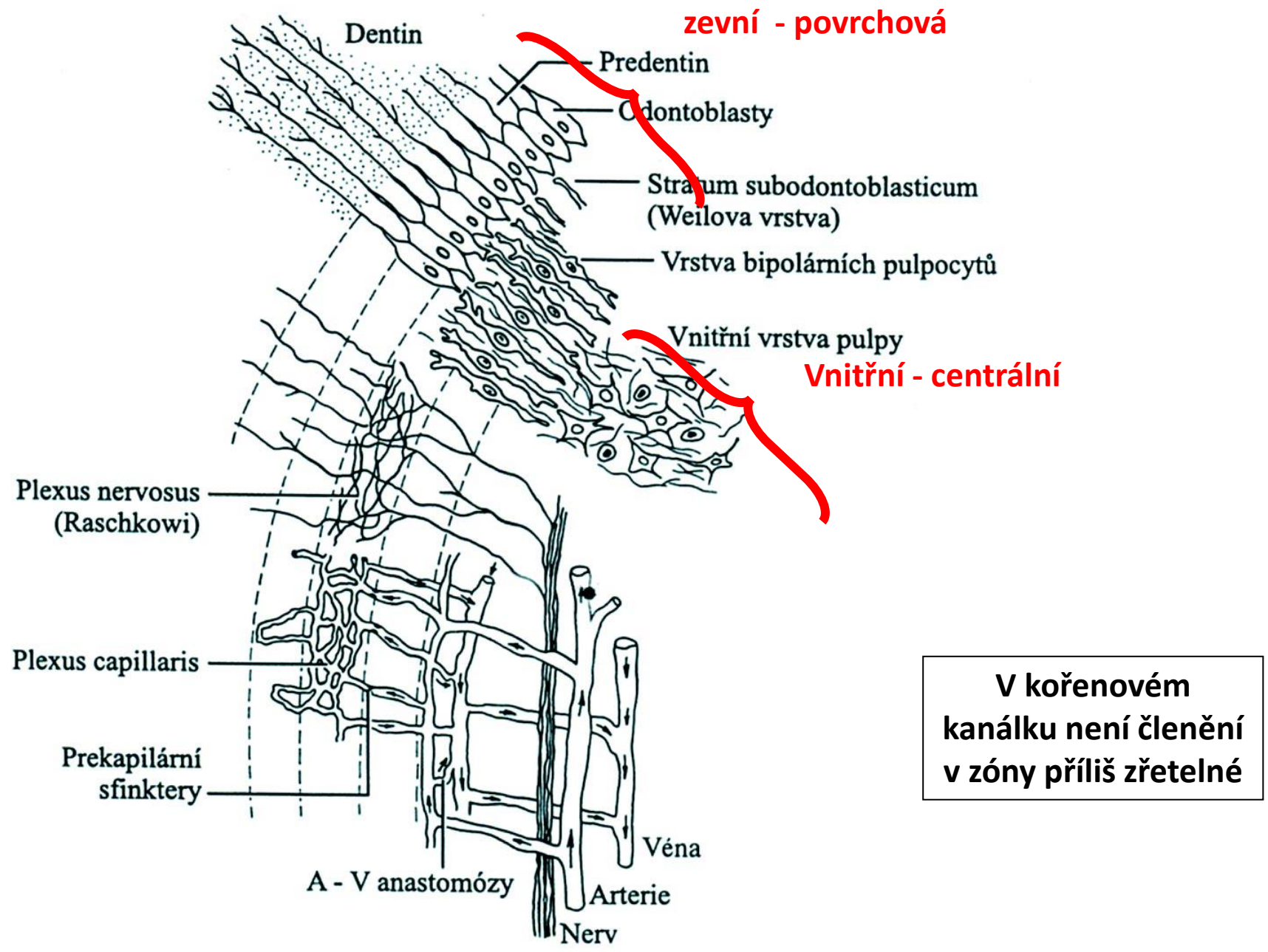
Stratifikace pulpy

Na korunkové pulpě rozlišují 2 vrstvy:

- Zevní - povrchová
- Vnitřní - centrální







V kořenovém kanálku není členění v zóny příliš zřetelné

Obr. 15-6. Schematický náčrt mikroskopické stavby zubní pulpy, její inervace a cévního zásobení

Krevní a mízní cévy

velmi bohaté zásobení (zvláště v mladém věku)

Arterie (2-10)

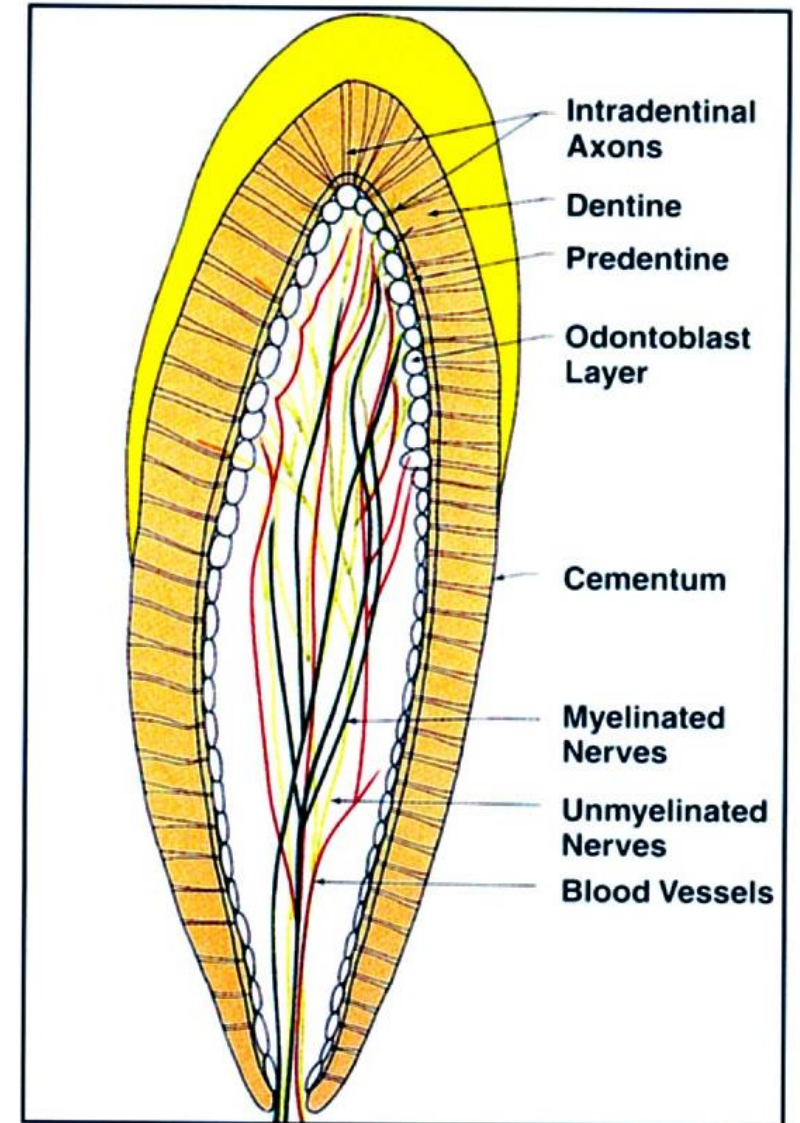
- Probíhají podélně středem pulpy
- Hojné postranní větévky
- Rozpadají se v terminální síť – až k odontoblastům

Subodontoblastická kapilární pleteň

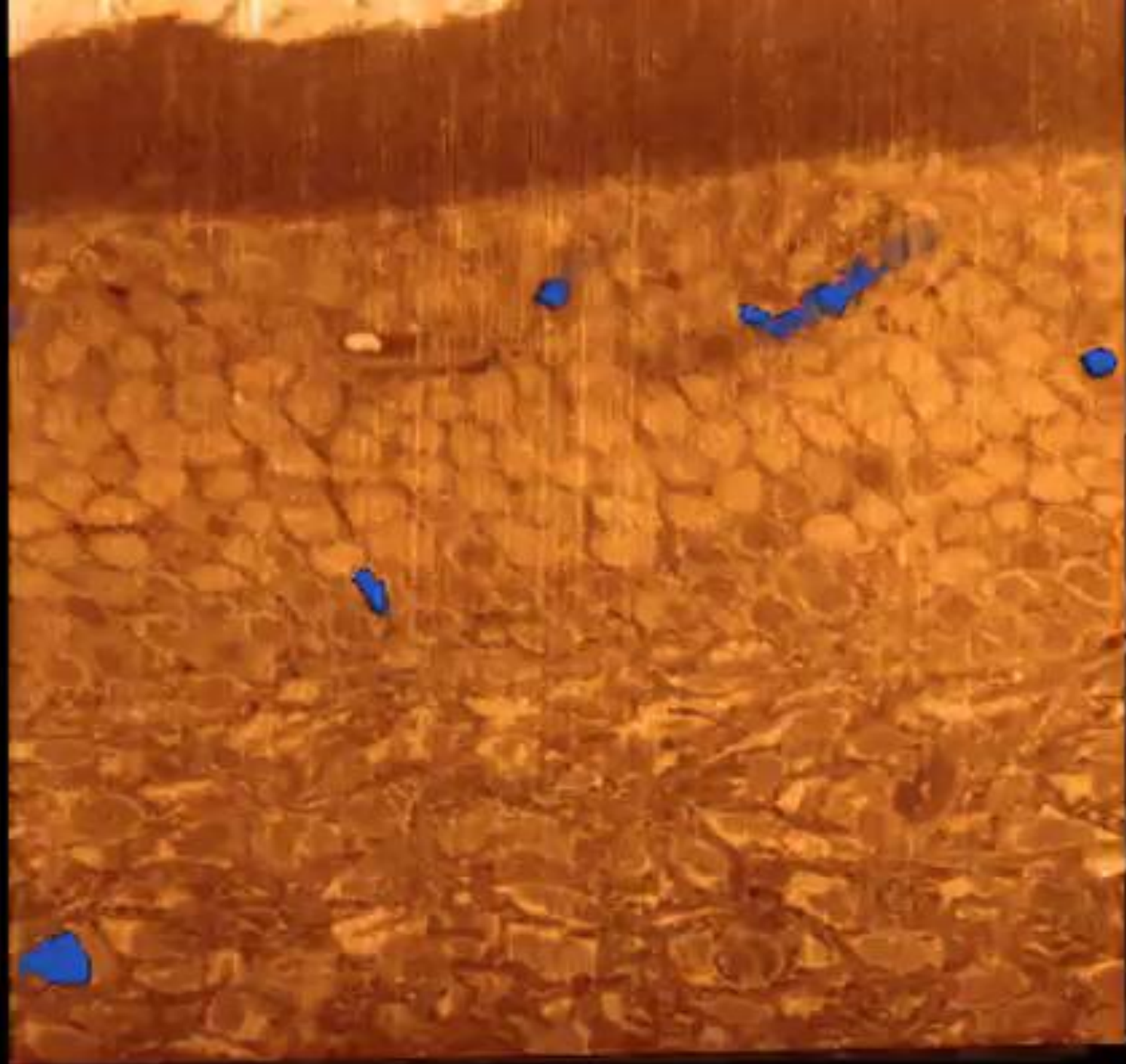
- Arterie – velmi úzká lumina, tlustá stěna zesílená několika vrstvami hladkých svalových buněk
- Stěna vén a venul je velmi tenká, což nápadně kontrastuje s jejich širokými průsvity

Mízní oběh

- Začíná mízními kapilárami, které se spojují v malé lymfatické cévy
- Opouštějící zubní dřeň společně s krevními cévami a nervovými vlákny skrze foramen apicis radice dentis



32 General distribution of myelinated nerves (dark green), unmyelinated nerves (light green) and blood vessels (red) in the



Inervace dřeně

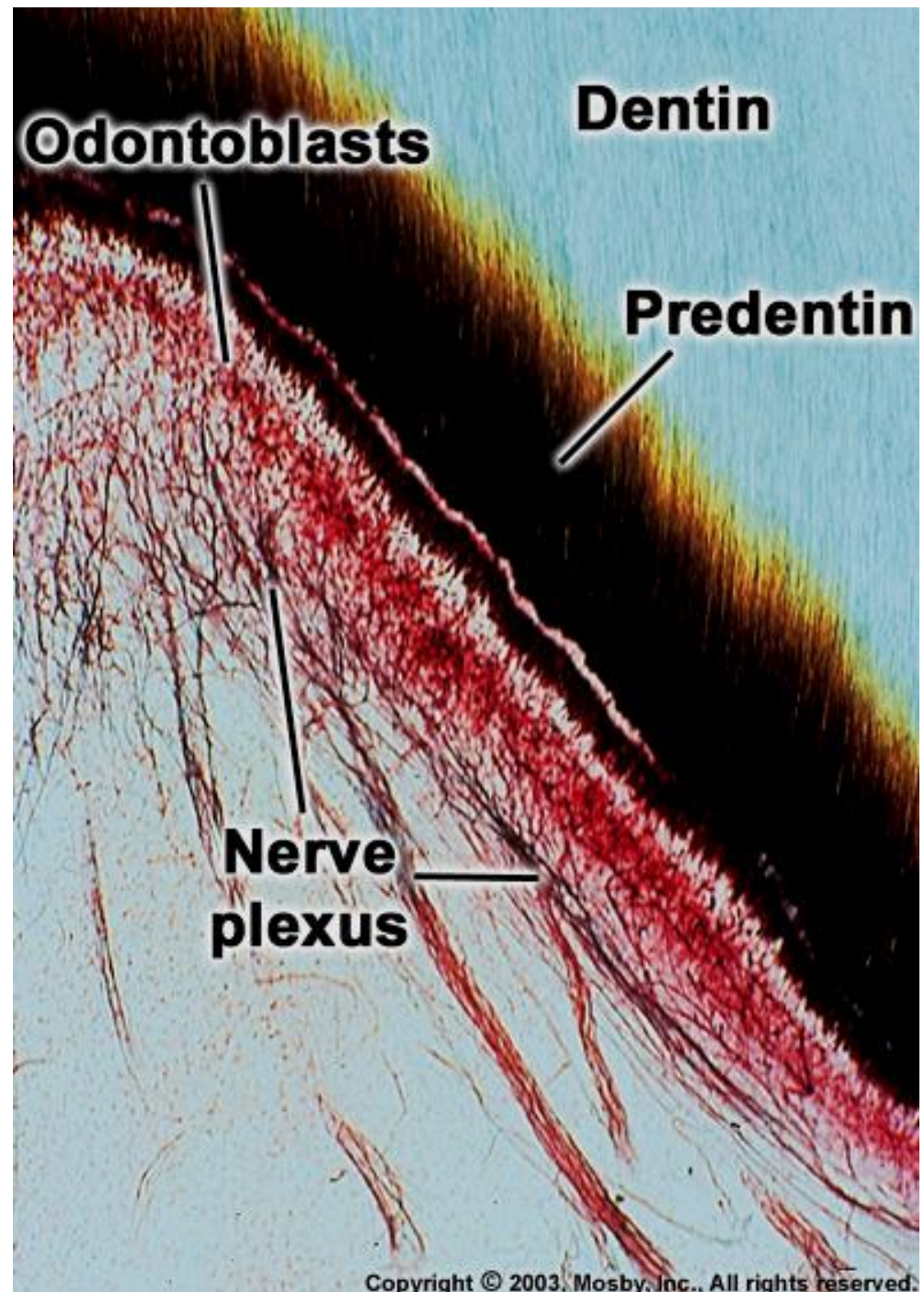
Myelinizovaná a nemyelinizovaná

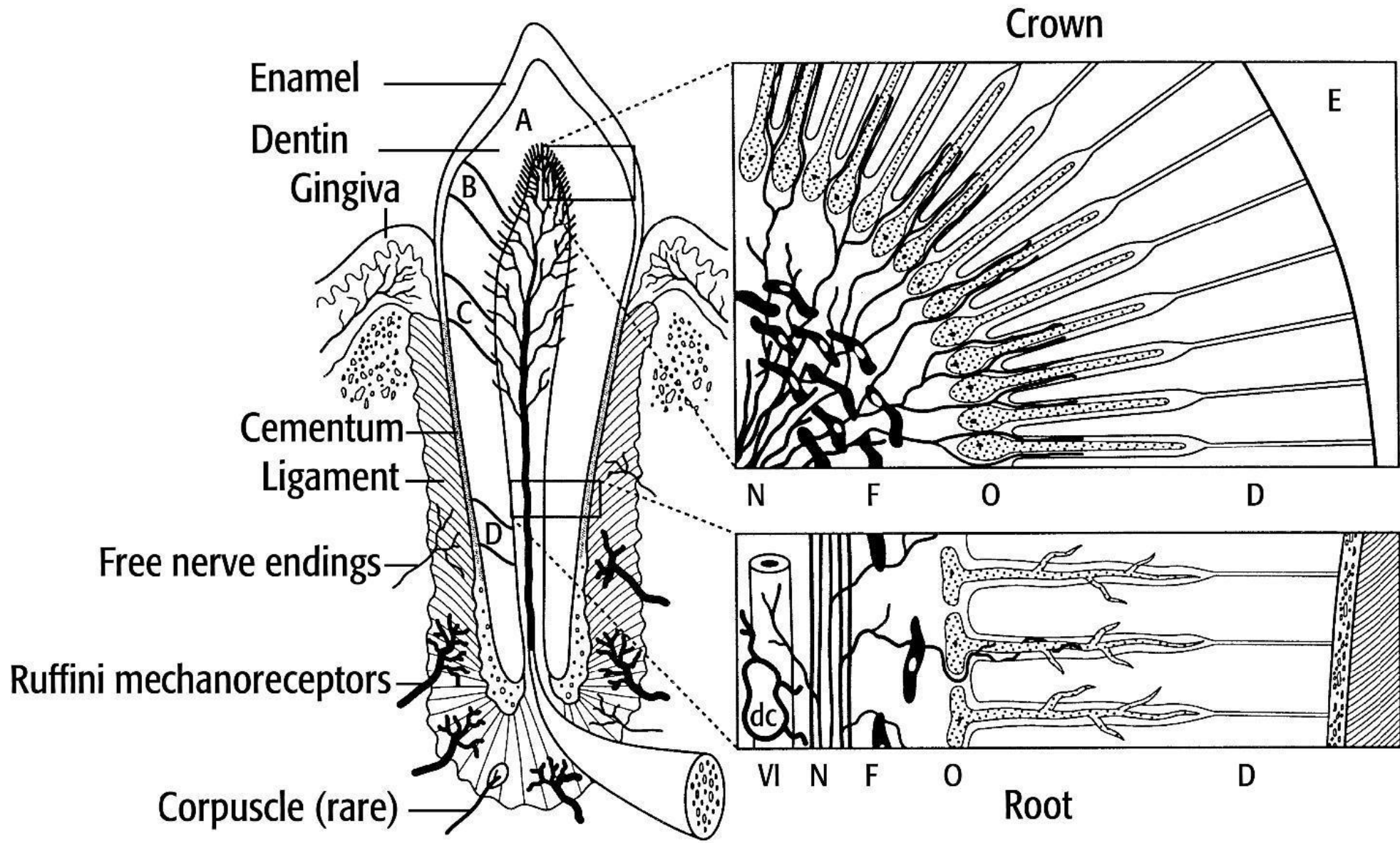
Myelinizovaná nervová vlákna se v zubní dřeni bohatě větví a dosahují až k bázím odontoblastů, pod kterými vytvářejí hustou pletěň:

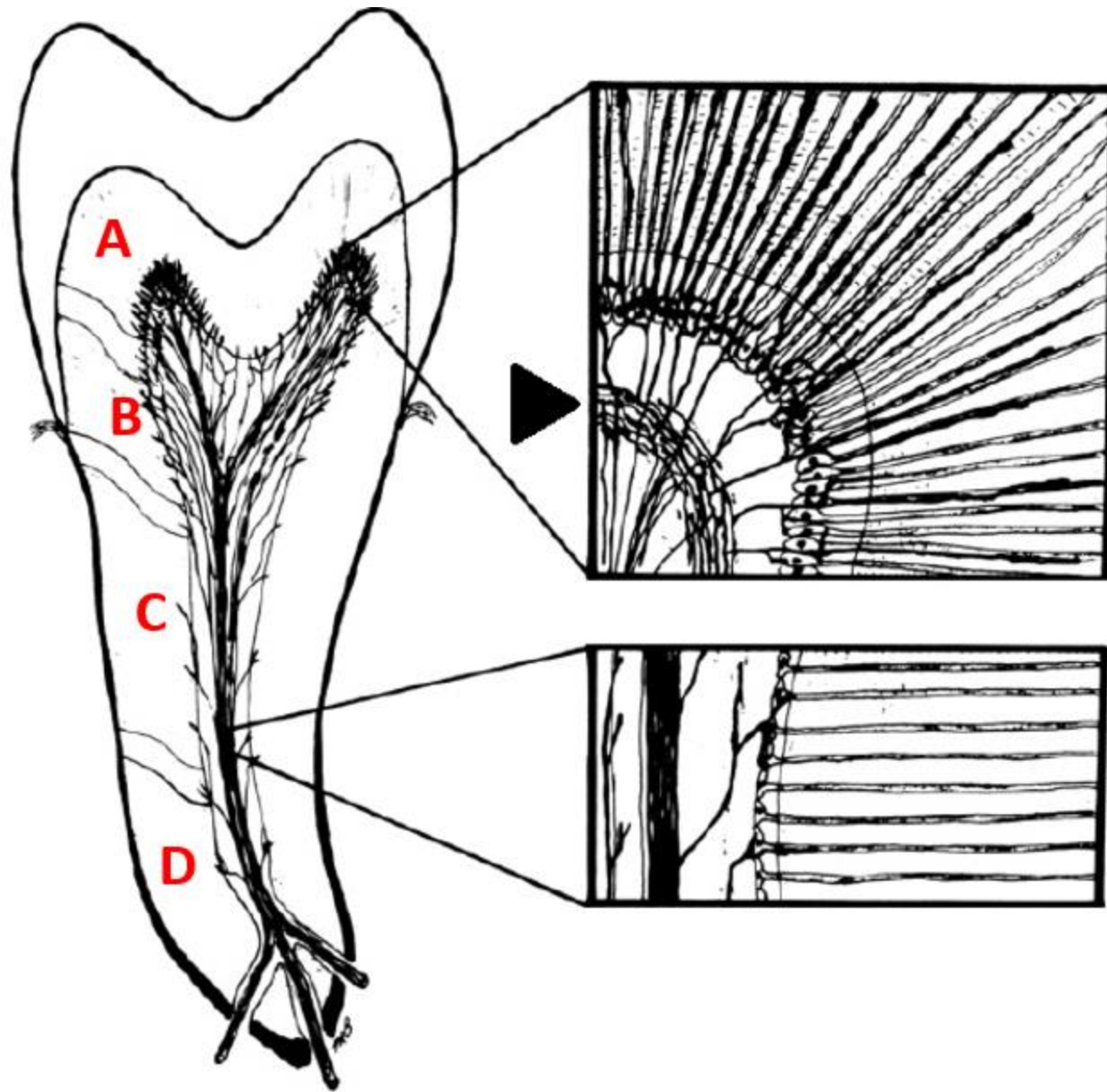
Plexus subodontoblasticus Raschkowi

Vlákénka končí na tělech odontoblastů, část vstupuje do predentinu a dentinových kanálků

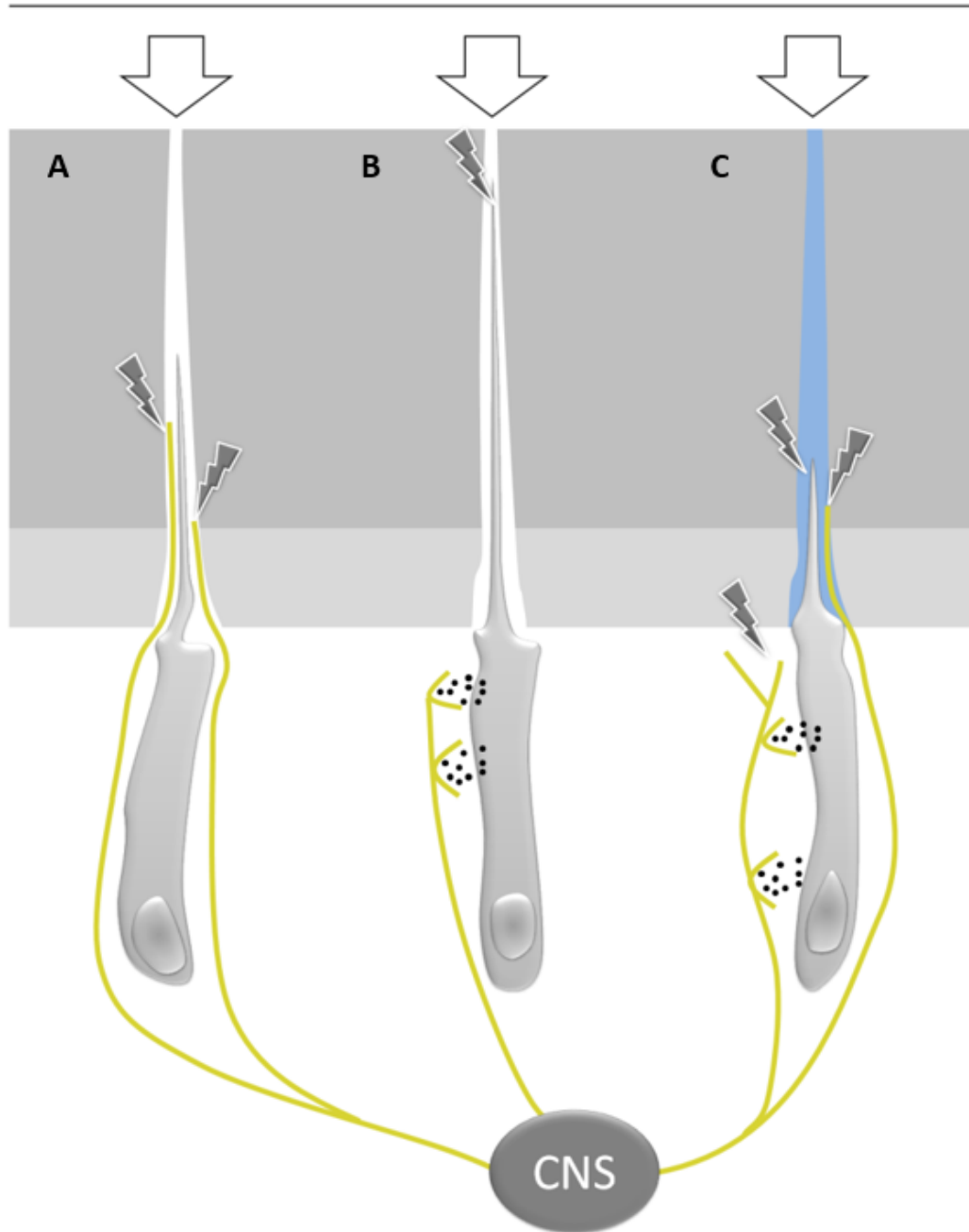
Nemyelinizovaná nervová vlákna inervují krevní cévy v zubní pulpě








**Teplotní změny, mechanické stimuly,
chemické látky, změny osmolarity**



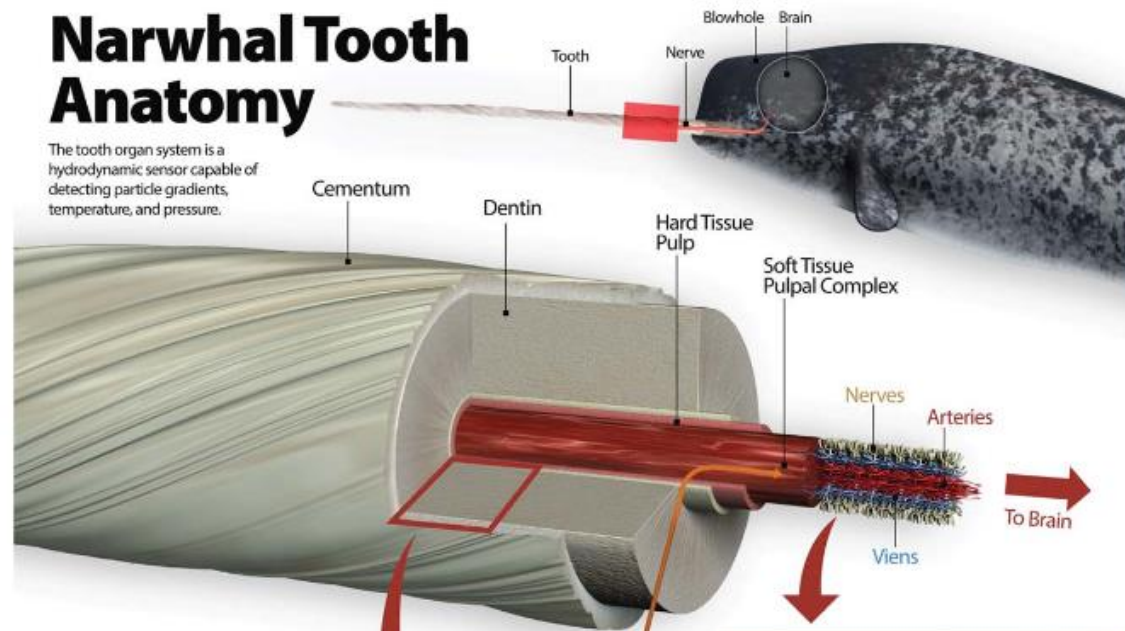
Teorie percepce vjemů zubní pulpy

- a) Pomocí nervových zakončení v pulpě a dentinu
- b) Odontoblasty fungující jako senzorycké buňky
- c) Hydrodynamická teorie

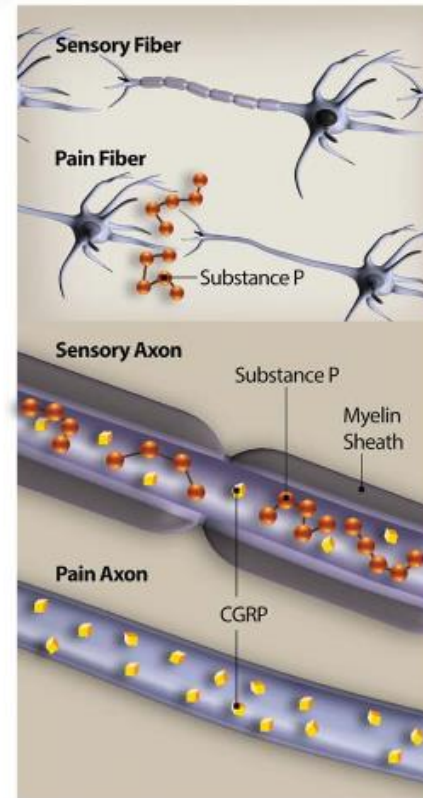
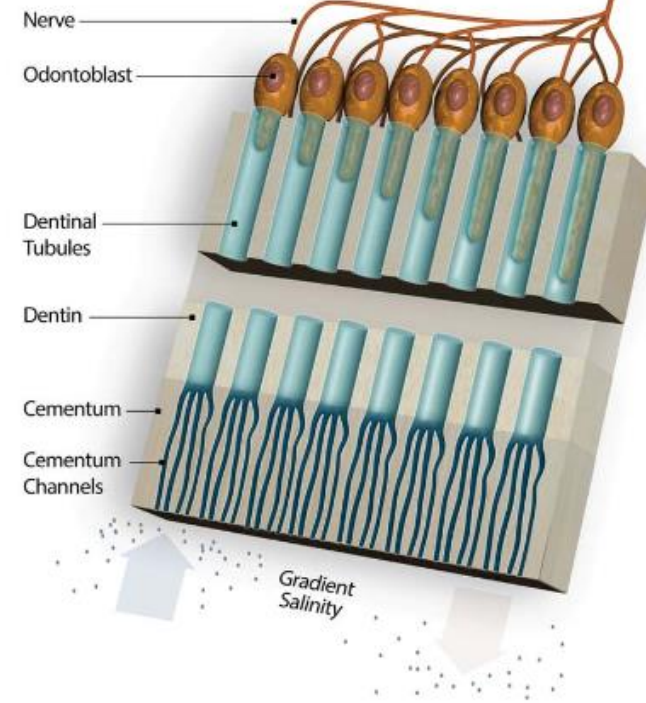


Narwhal Tooth Anatomy

The tooth organ system is a hydrodynamic sensor capable of detecting particle gradients, temperature, and pressure.



Hard Tissue



Věkové změny pulpy

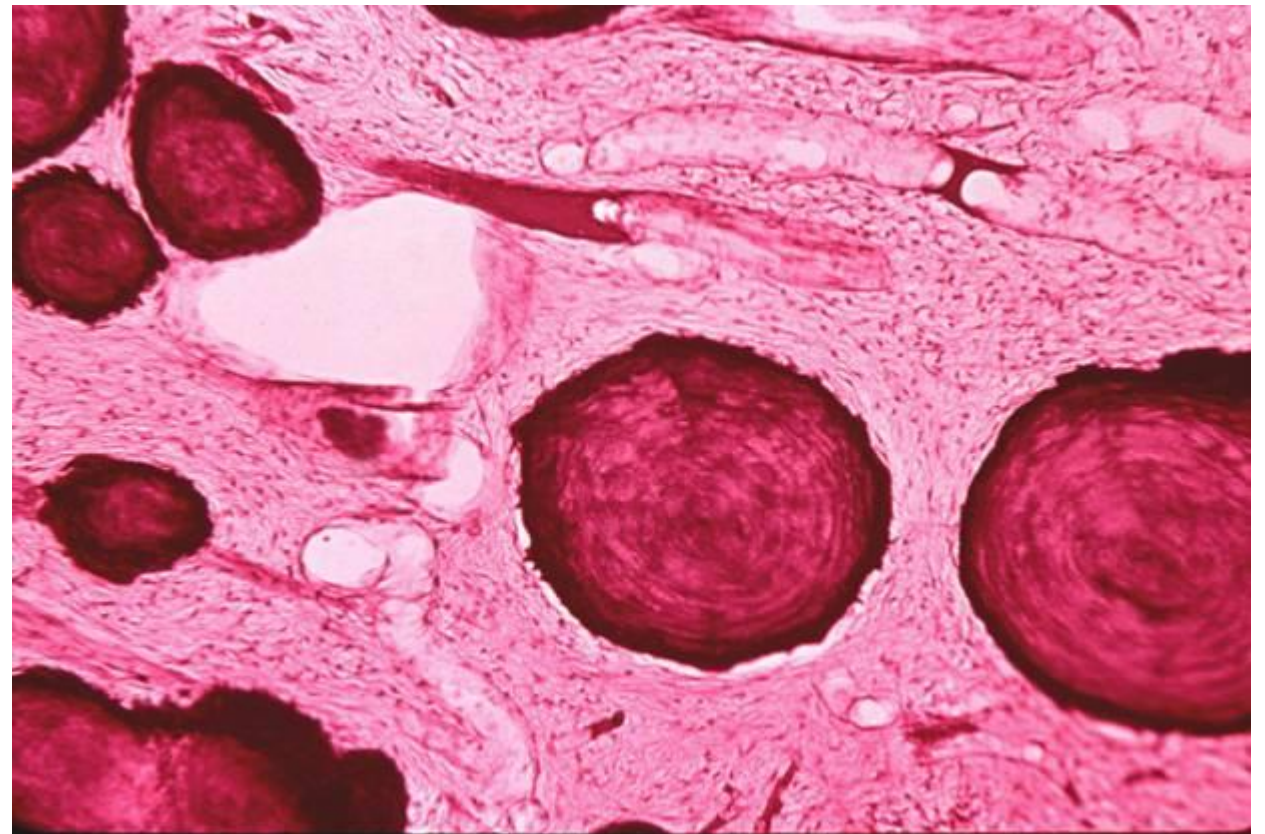
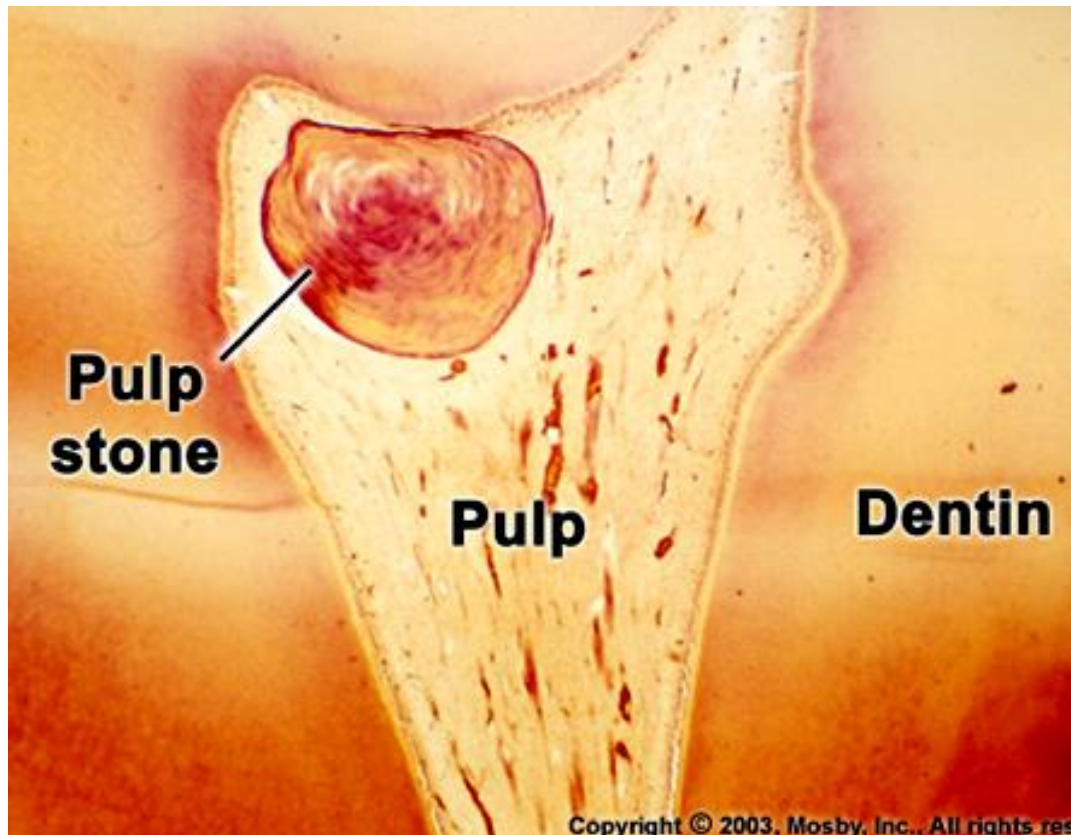
Maximum rozvoje pulpa dosahuje bezprostředně po prořezání

Mění se s věkem (chemické složení, struktura a objem)

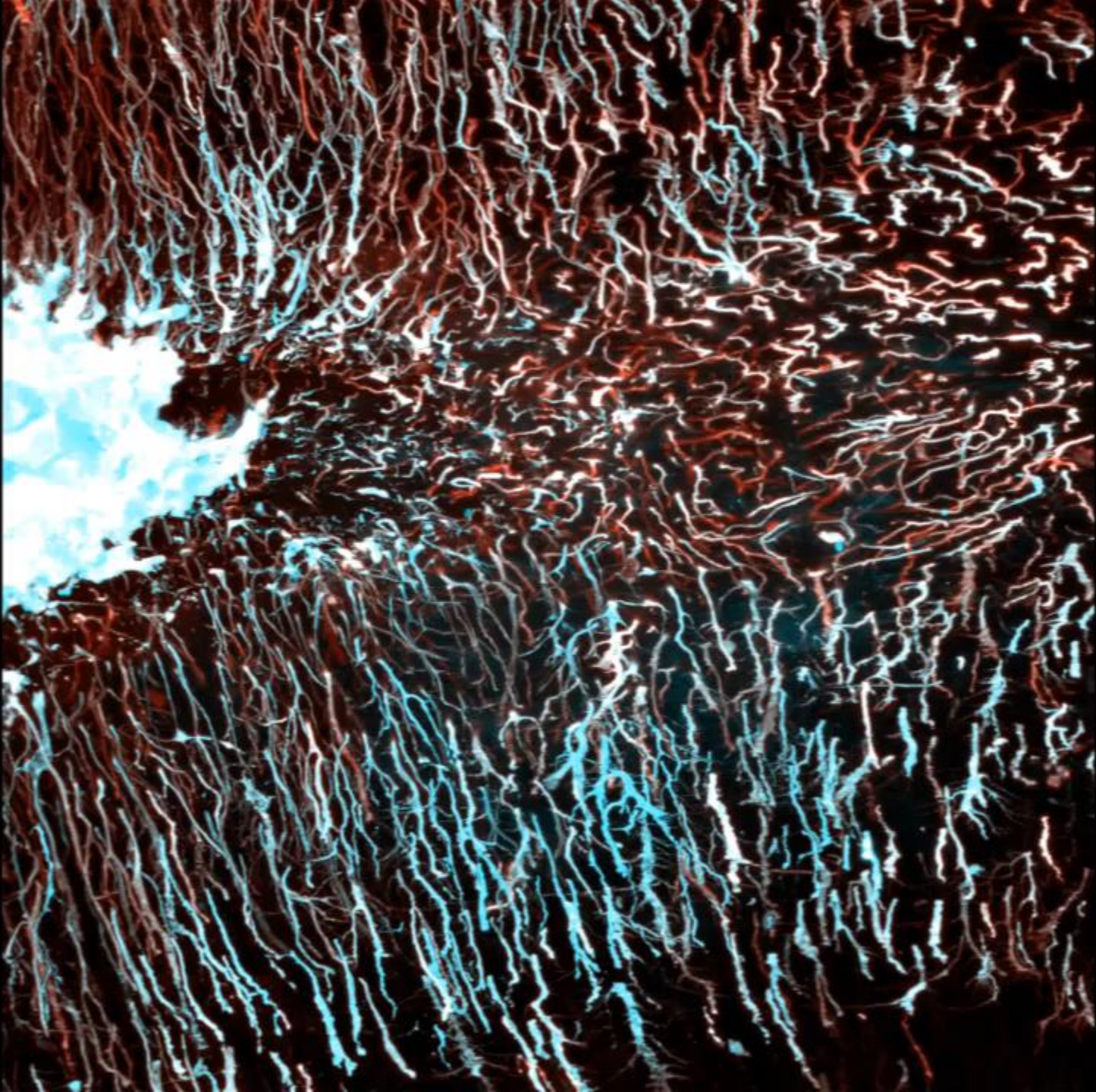
Chemické složení – amorfní hmota ztrácí slizovitý charakter a ubývá jí

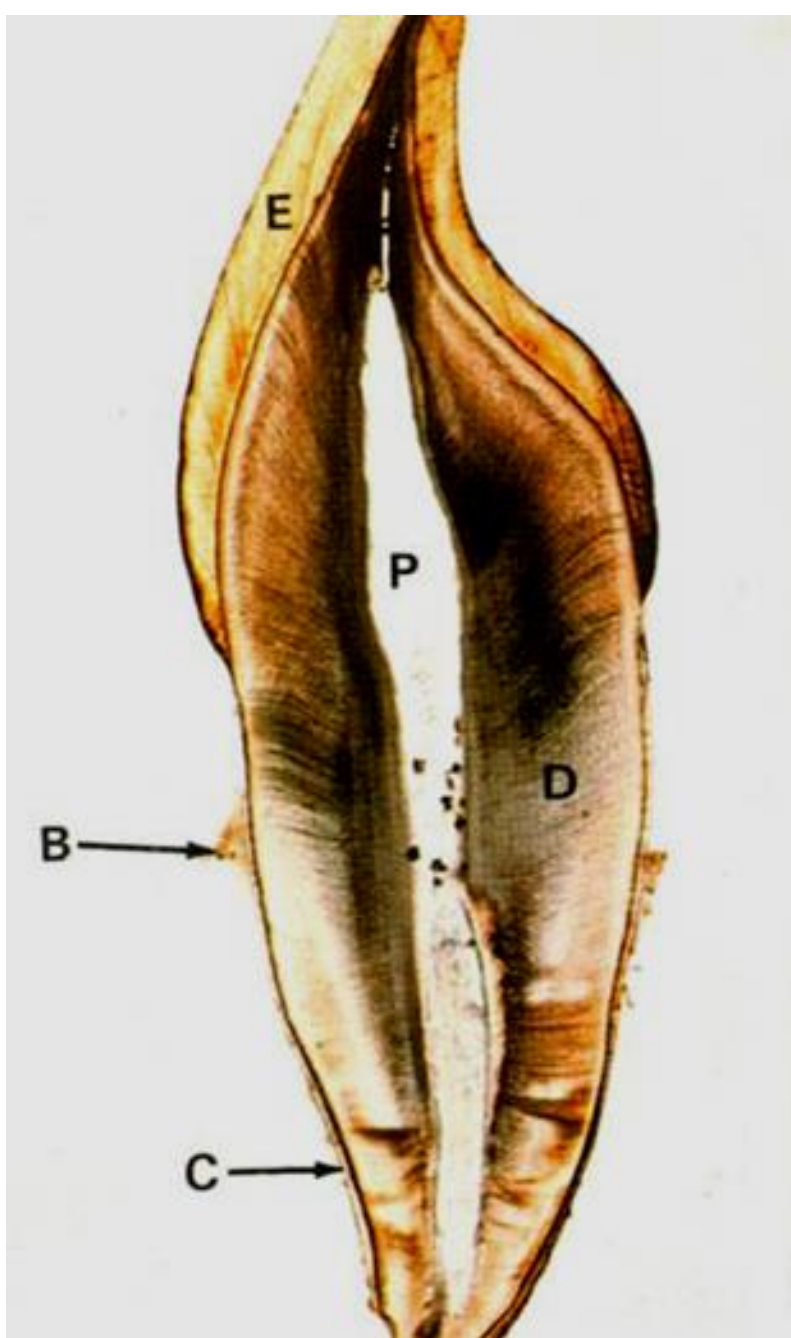
Struktura – úbytek buněk, přibývání vláken - přeměna v husté kolagenní vazivo

Objem – úbytek následkem ukládání sekundárního a terciárního dentinu a tvorby dentiklů

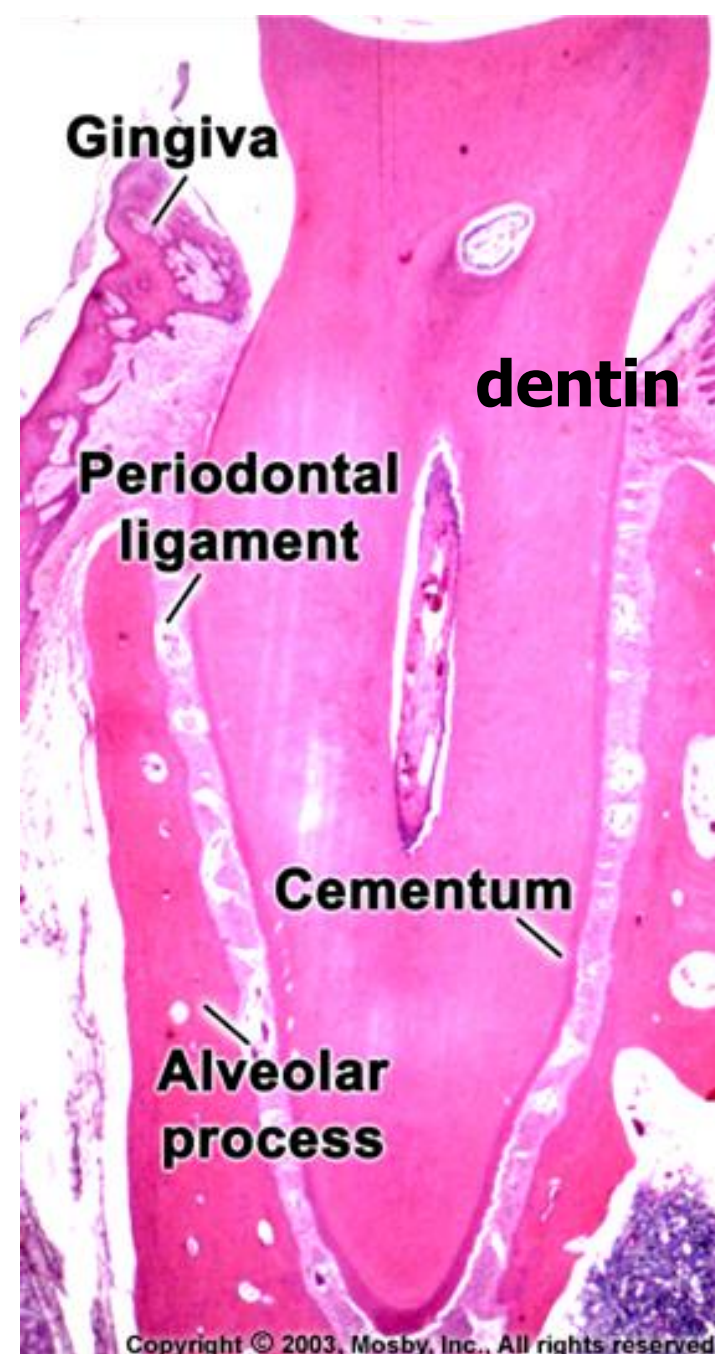


DENTIN





Podélný výbrus



Dekalcifikovaný řez

Mikroskopická stavba dentinu, typy dentinu, klinický význam dentinu

Hlavní zubní hmota

Obsahuje části živých buněk

Nemá (kostní) lamely ani cévy

Derivuje z ektomezenchymu

**Funkční i vývojové spojení s pulpou
(dentino-pulpální komplex)**

Fyzikální vlastnosti

Slabě nažloutlá barva (**slonová kost**)

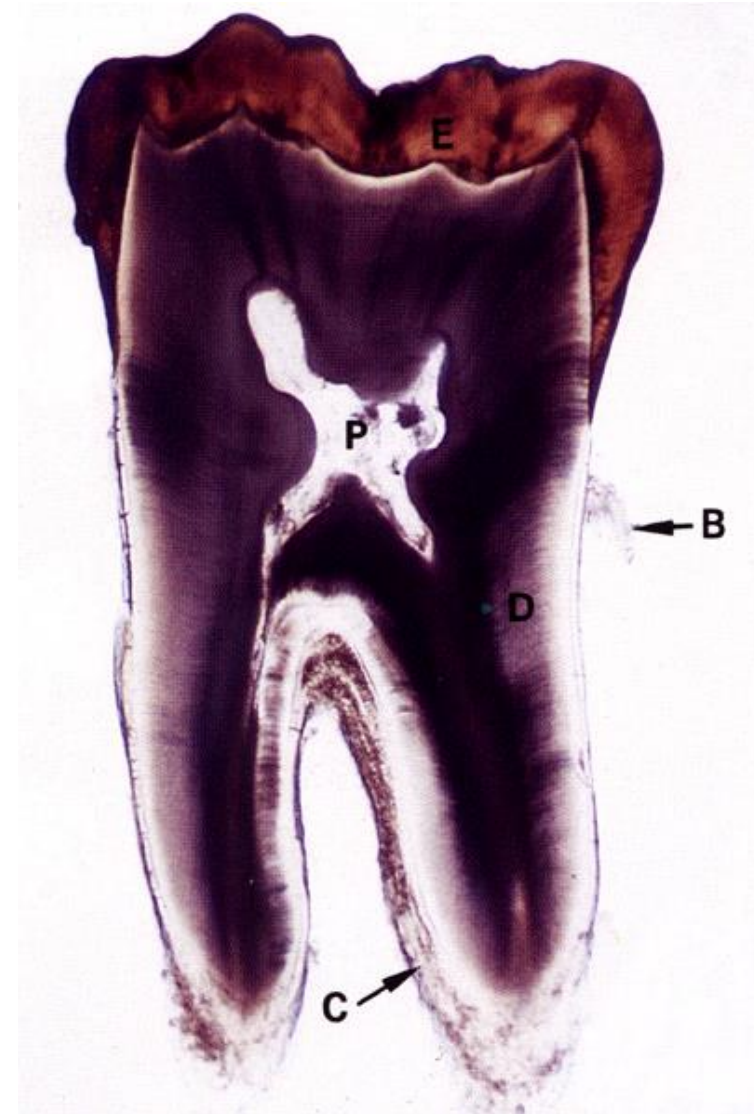
Tvrďší než kost a cement, ale měkčí než sklovina

Index lomu **1,62** (stejný jako u emailu)

Specifická hmotnost **2.14 g/cm³** (nižší)

Pružný a permeabilní (permeabilita klesá s věkem)

Tloušťka 2-4 mm (u dočasných zubů polovina)



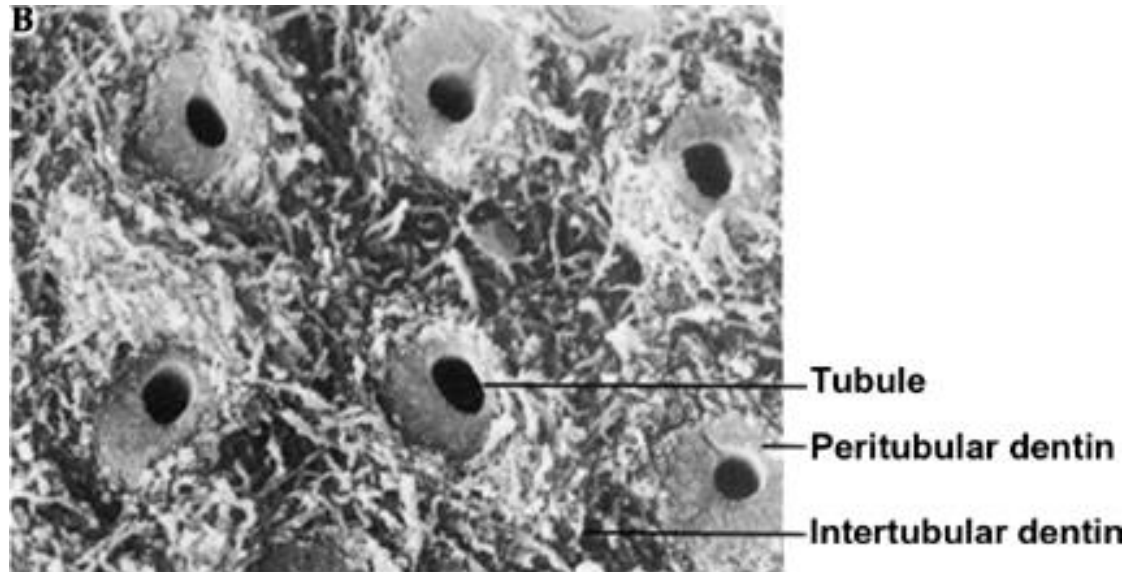
Dentinová matrix

Složena z kolagenních fibril (kolagen typu I) seskupených do svazečků

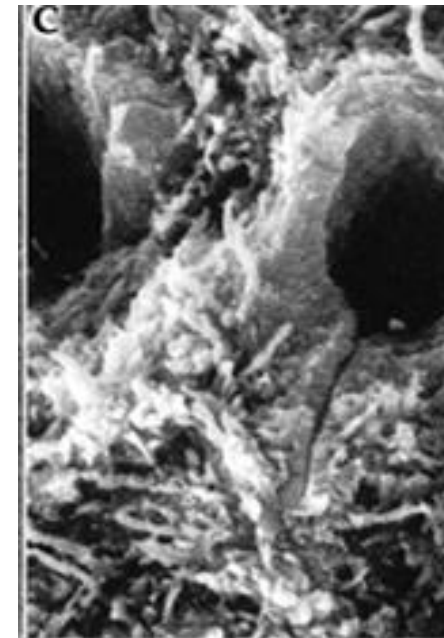
Vlákna probíhají rovnoběžně s povrchem zubu od hrotu kořene k vrcholu korunky (kolmo na průběh dentinových tubulů)

Základní hmota amorfní - glykosaminoglykany, proteoglykany a lipidy, impregnována krystalky hydroxylapatitu

V dentinové matrix kanálků kolagenní vlákna chybějí, obsahuje víc krystalů hydroxyapatitu, má kompaktní vzhled a je asi o 15 % tvrdší než matrix mezi kanálky

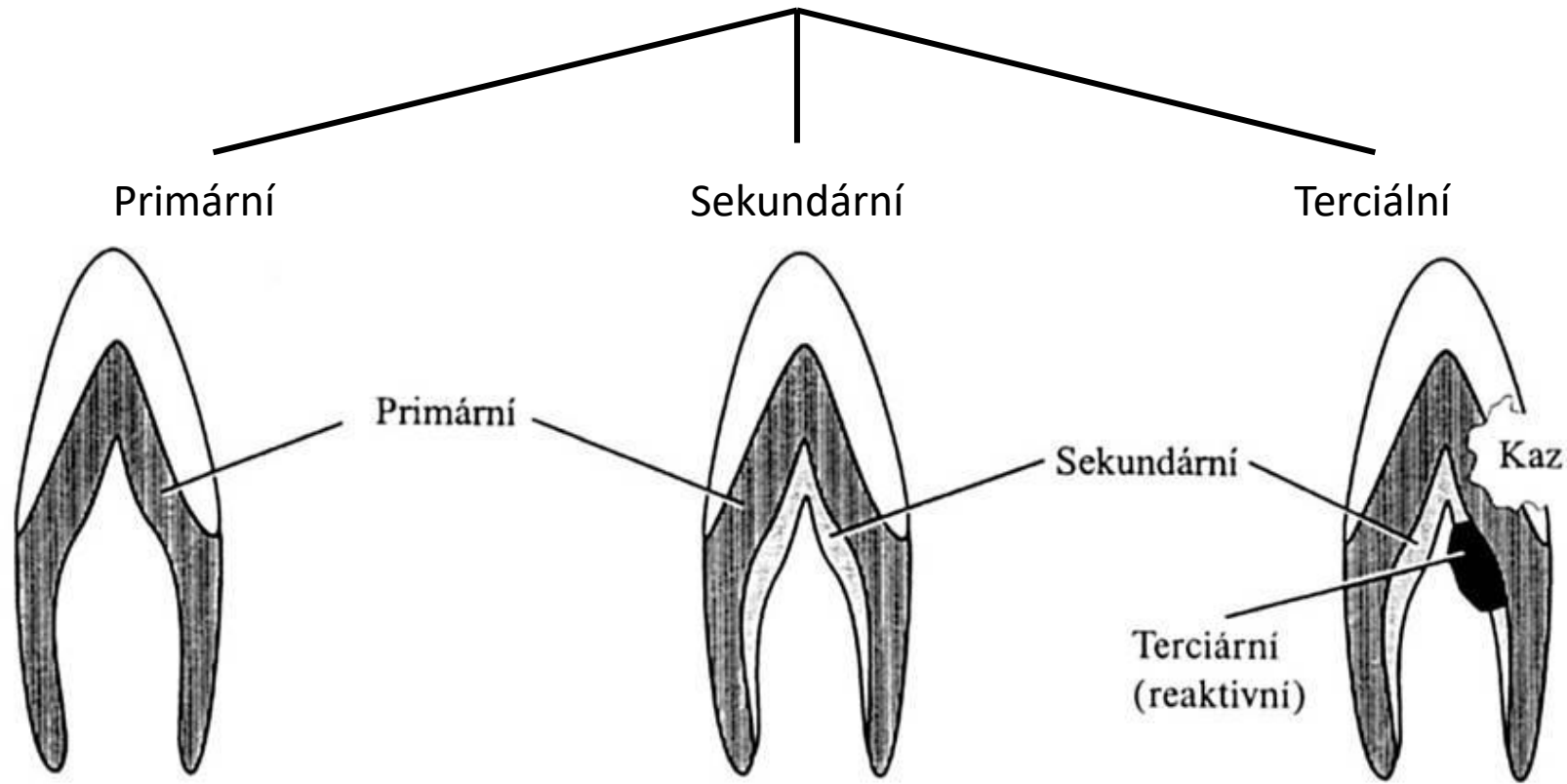


Copyright © 2003, Mosby, Inc., All rights reserved.



© 2003, Mosby, Inc., All rights reserved.

Typy dentinu



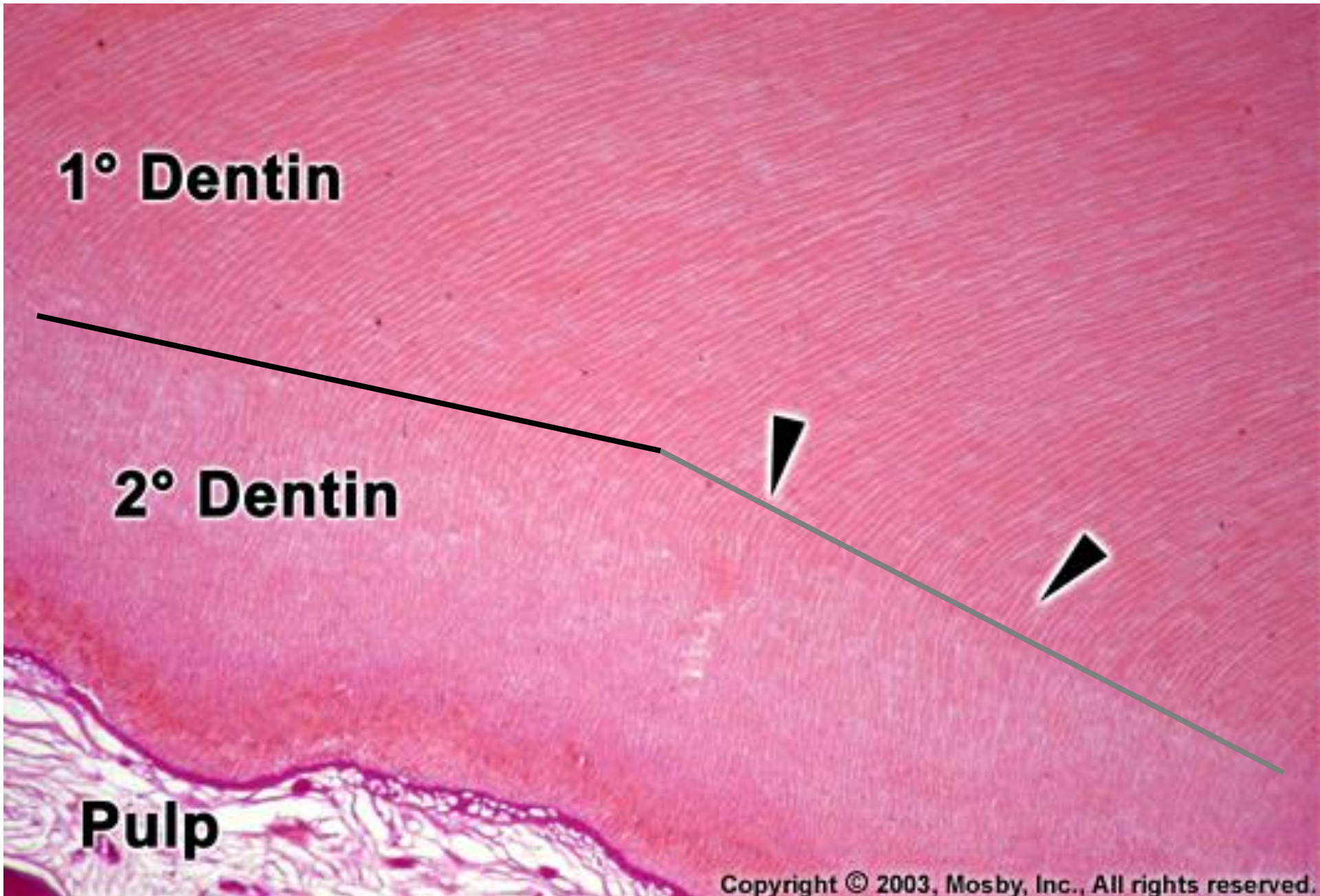
Sekundární dentin

Ukládá se **po ukončení vývoje kořene**, když jejich korunky dosáhly okluzní roviny a zuby jsou funkčně zatěžovány

Pouze u zubů trvalé dentice

Ukládá se pomalu a prakticky po celou dobu existence trvalého zubu, od primárního dentinu může být oddělen výraznější inkrementální linií

Důsledkem ukládání sekundárního dentinu je redukce dřeňové dutiny

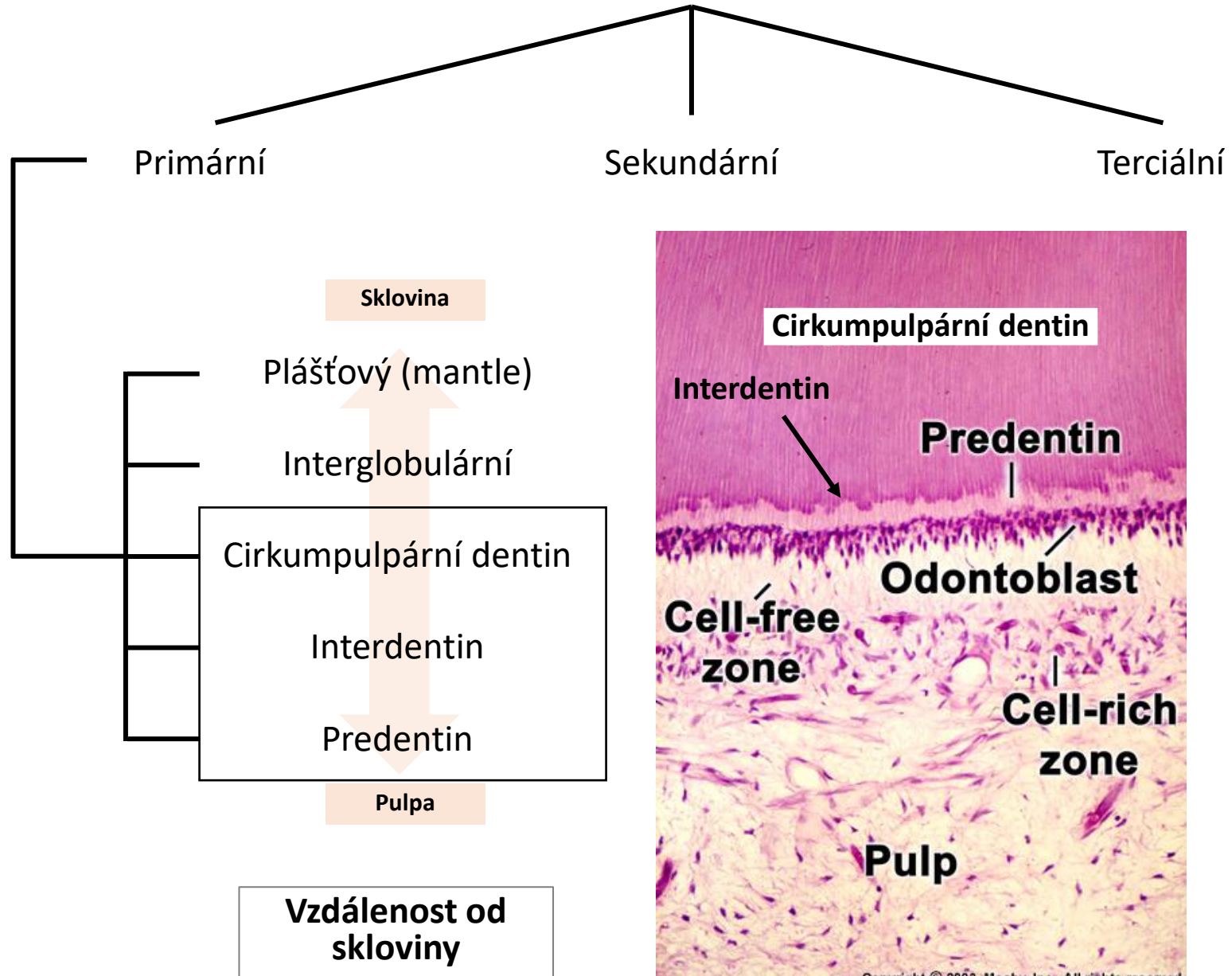


1° Dentin

2° Dentin

Pulp

Typy dentinu



Cirkumpulpární dentin

90 % dentinu

Obsahuje dentinové tubuly

Interdentin

Tenká zóna mezi cirkumpulpárním dentinem a predentinem, kde končí/začíná mineralizace dentinu

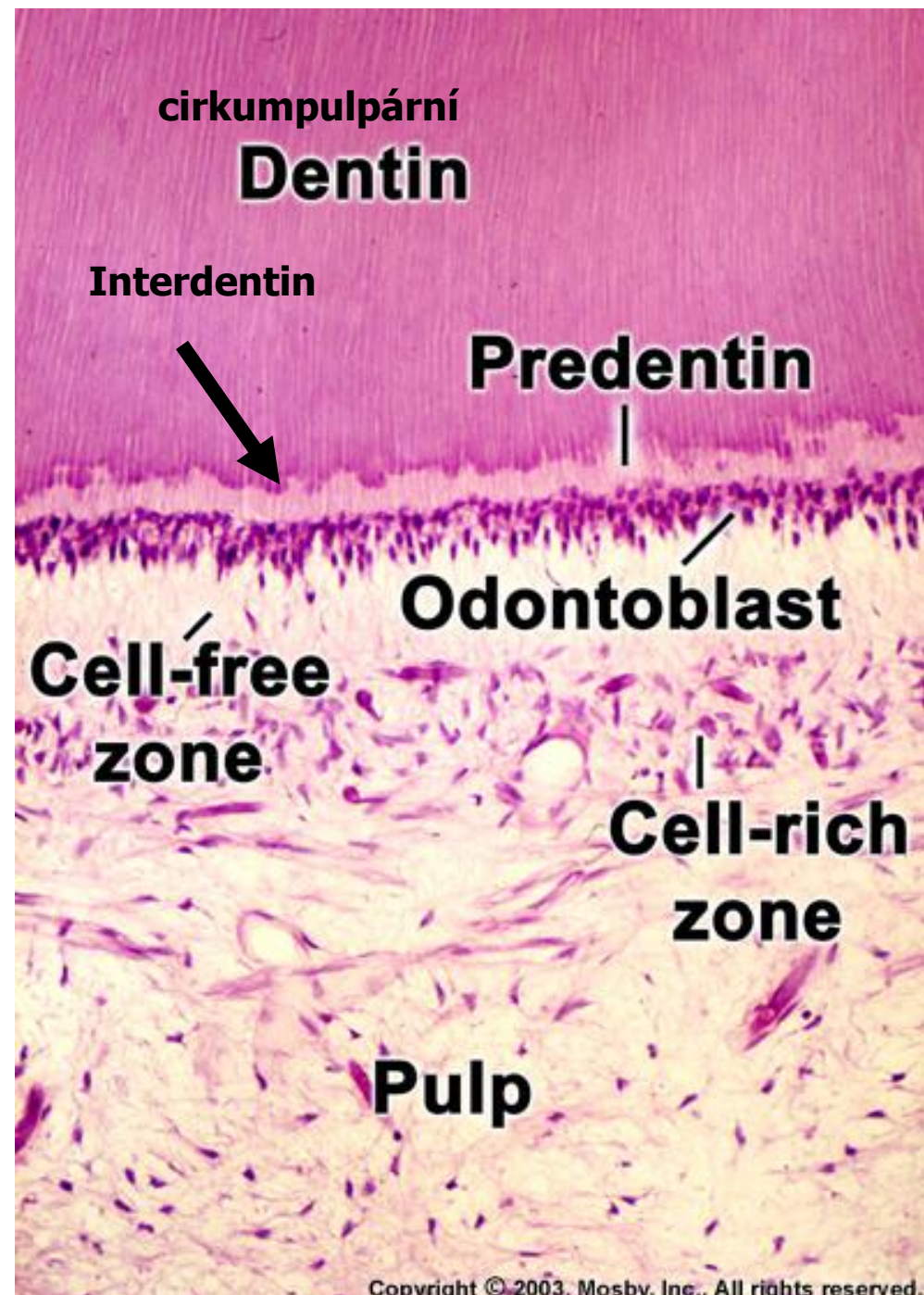
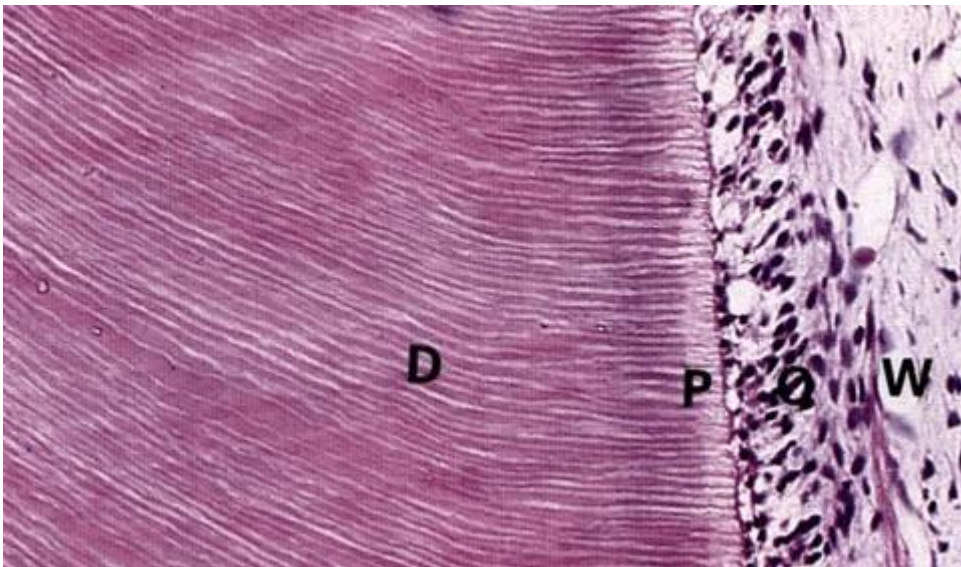
Predentin (dentinoid)

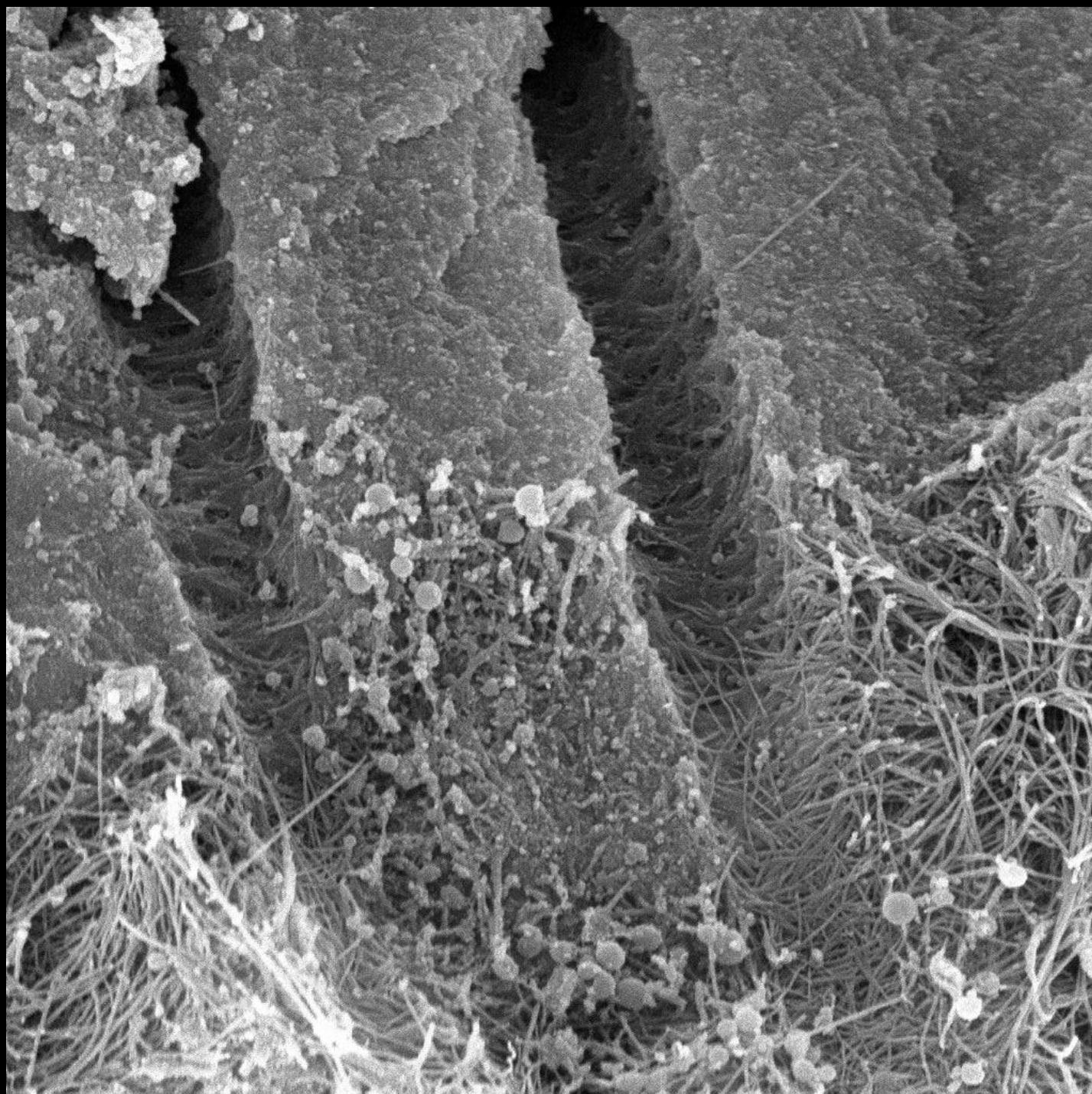
Nekalcifikovaná vrstva v blízkosti odontoblastů

U dočasných i trvalých zubů

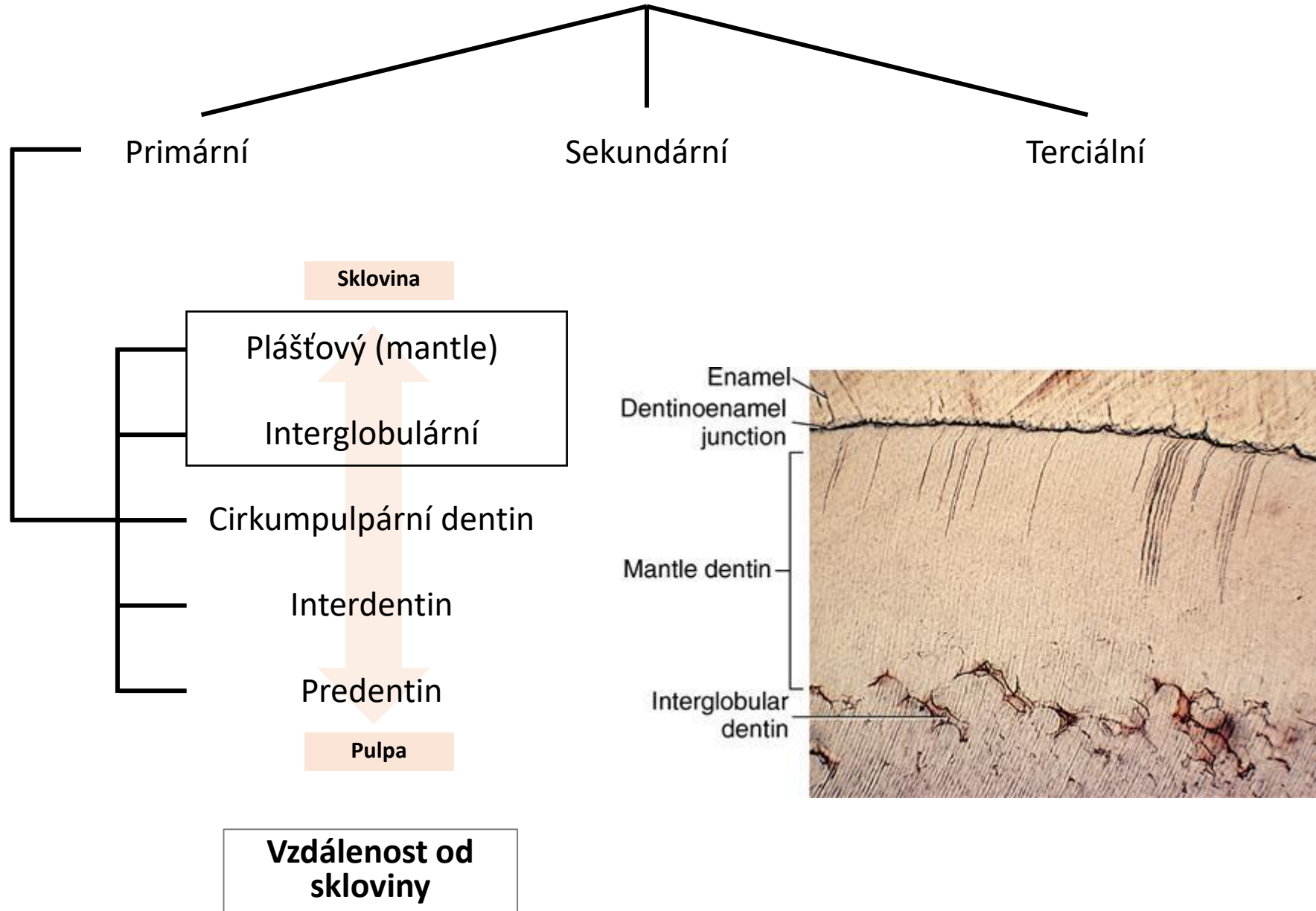
Tvoří kolagenovou kostru pro mineralizaci

Na HE preparátech má růžové zbarvení





Typy dentinu



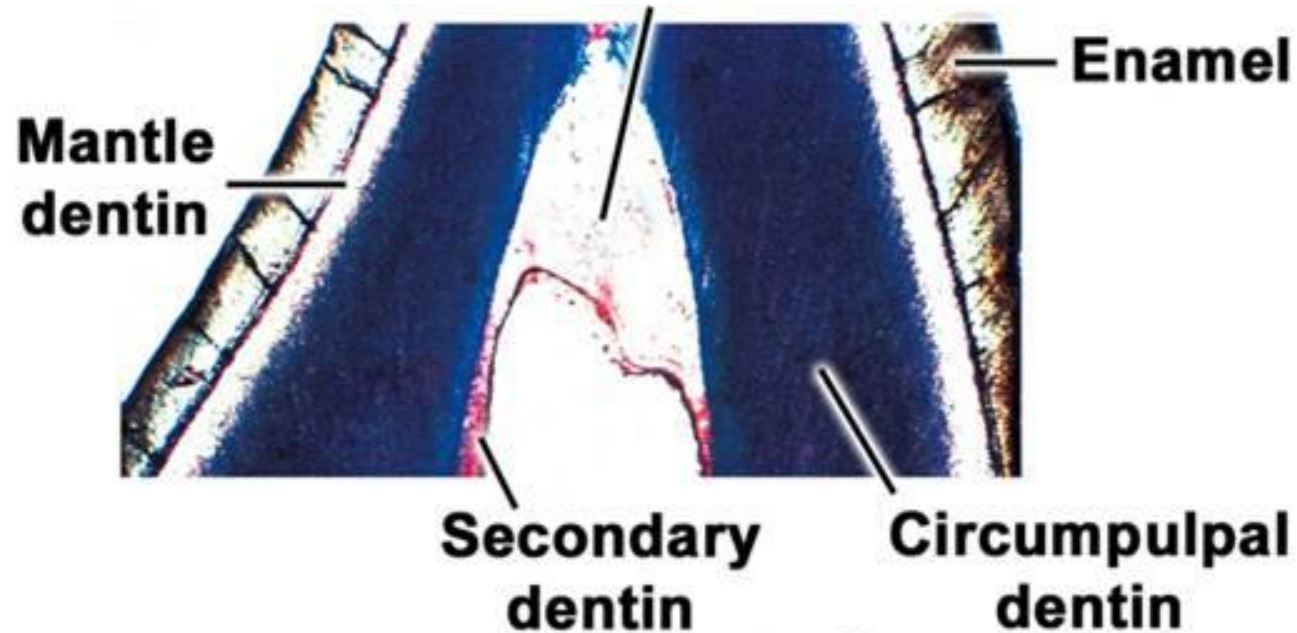
Plášťový dentin

Prvně uložený dentin, **tloušťka asi 30 μm**

Proměnlivá mineralizace

Kolagenní vlákna orientována kolmo na povrch DEJ (tzv. Korffovy svazečky)

Končí v něm větvené terminální úseky dentinových tubulů s Tomesovými vlákny, tenší průsvit tubulů



Copyright © 2003, Mosby, Inc., All rights reserved.

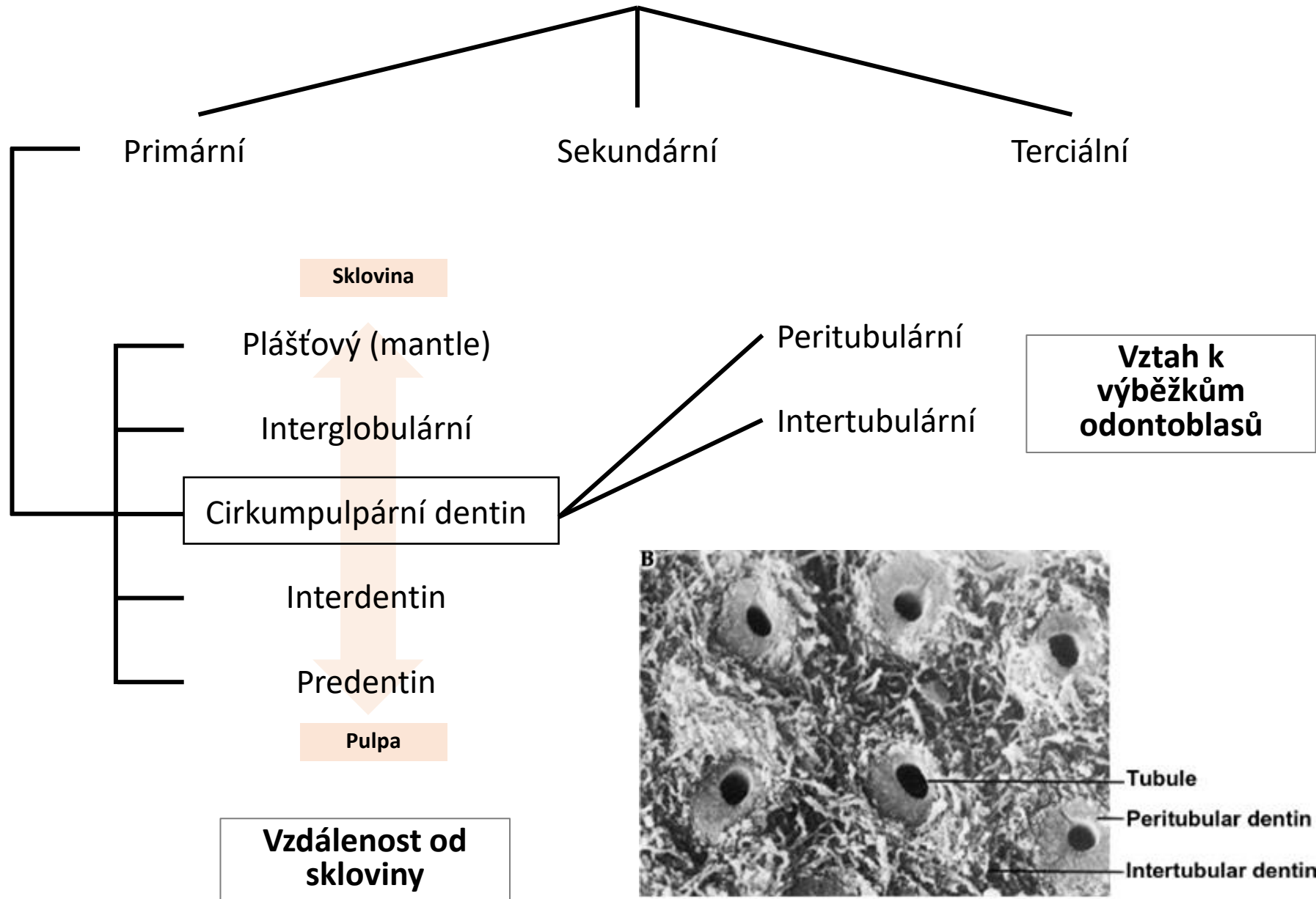
Interglobulární dentin

Nedokonale zvápenatělý dentin na rozhraní plášťového a cirkumpulpálního dentinu

Nedošlo zde k fúzi dentinových globulí (kalcisférity)

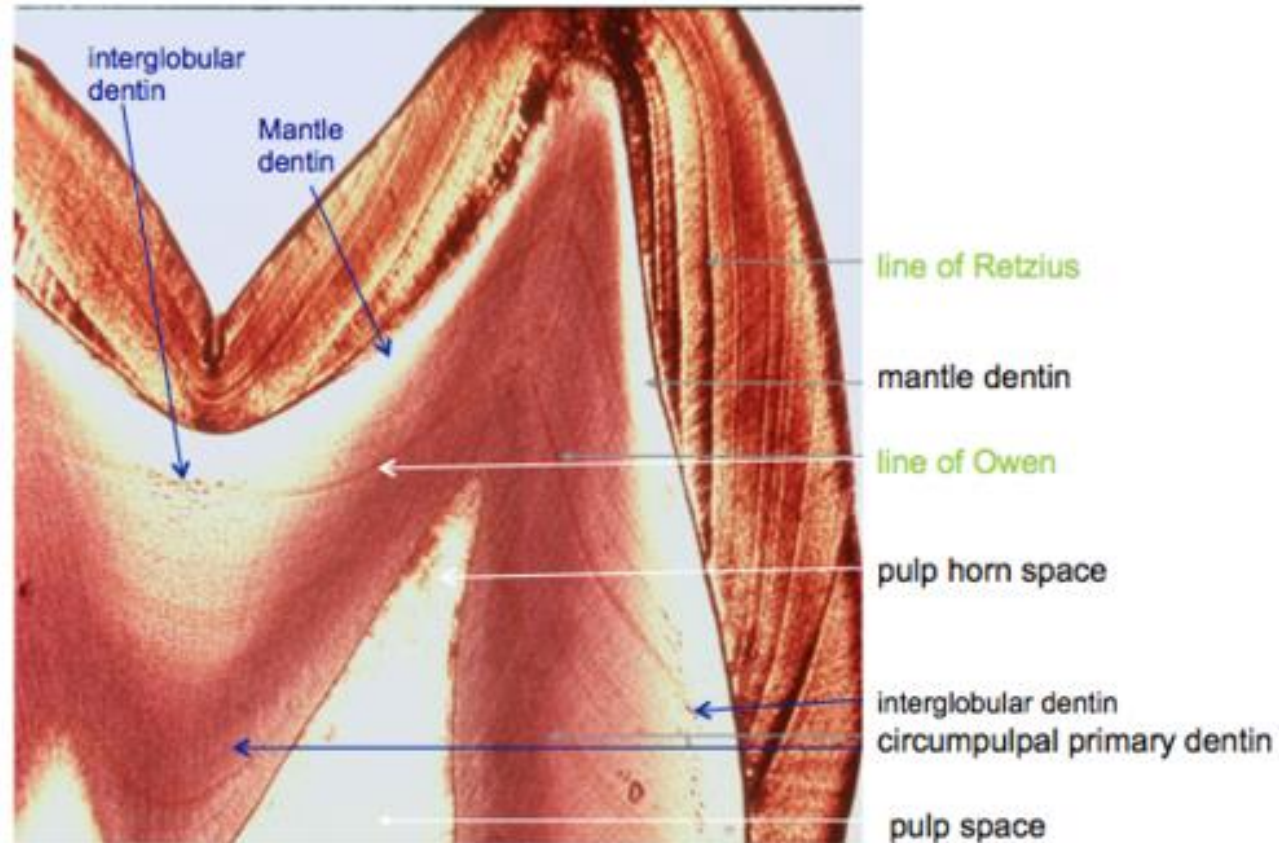
Na zubních výbrusech - podoba lakun a jemných zrníček

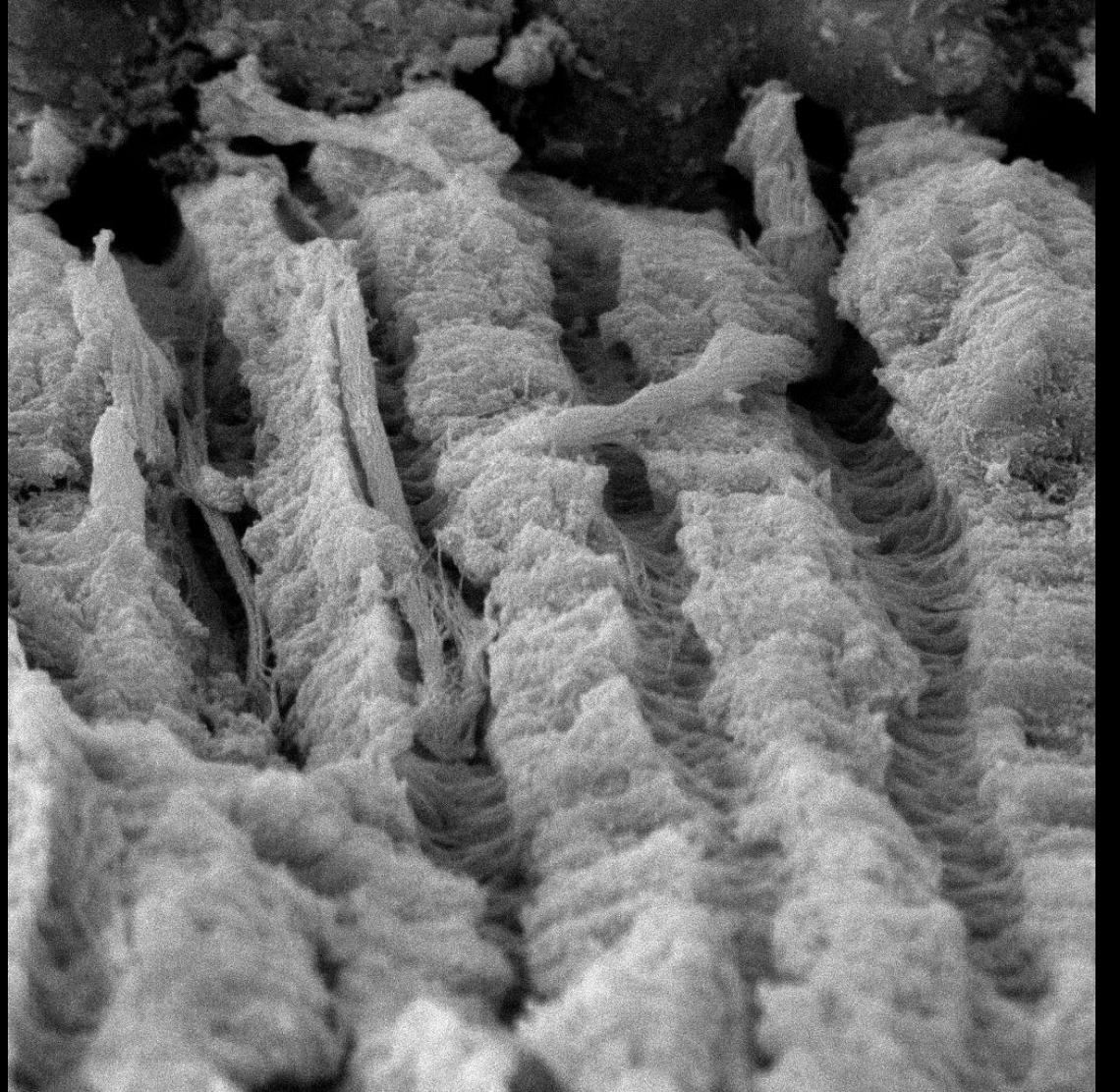
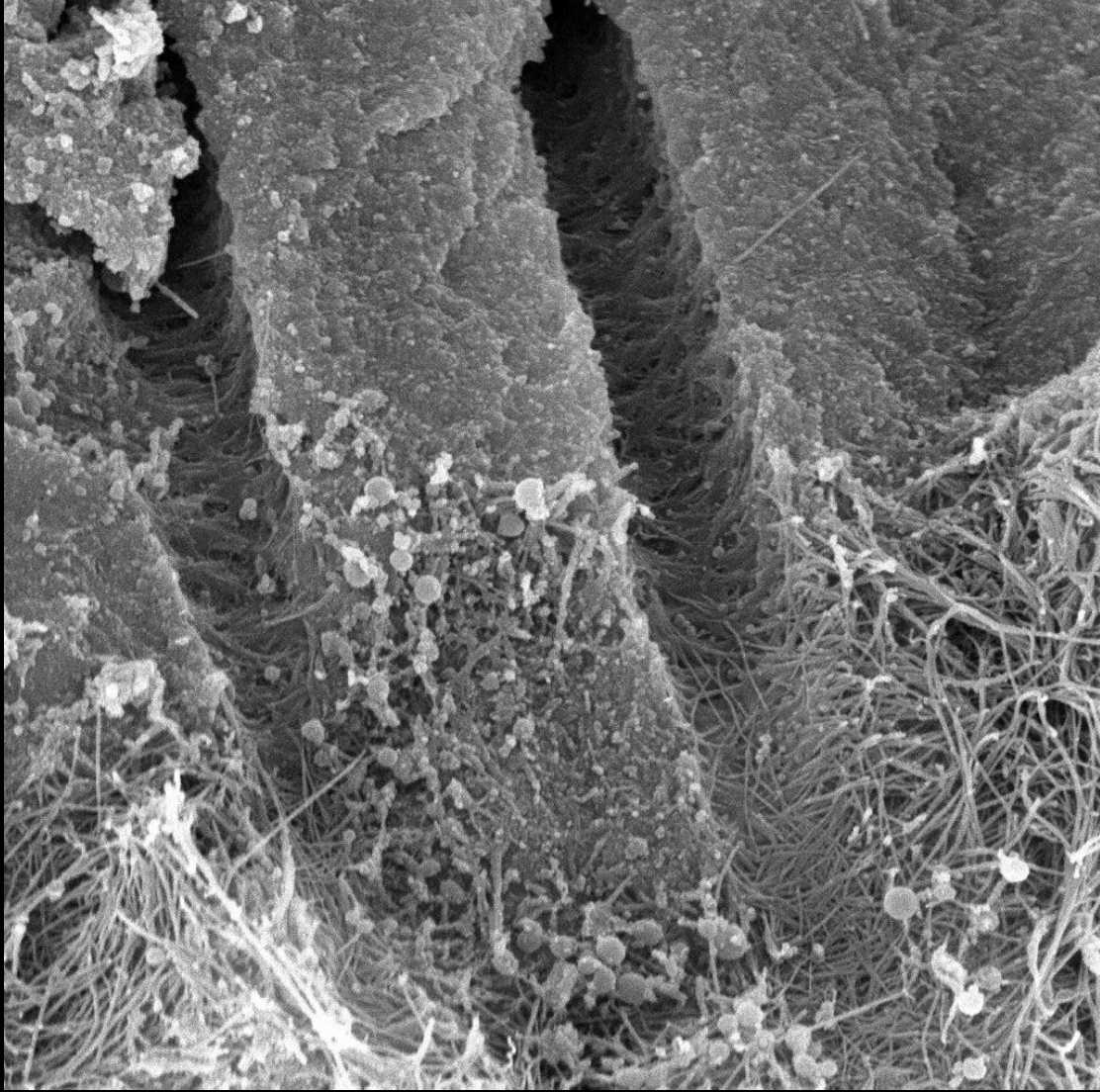
Typy dentinu

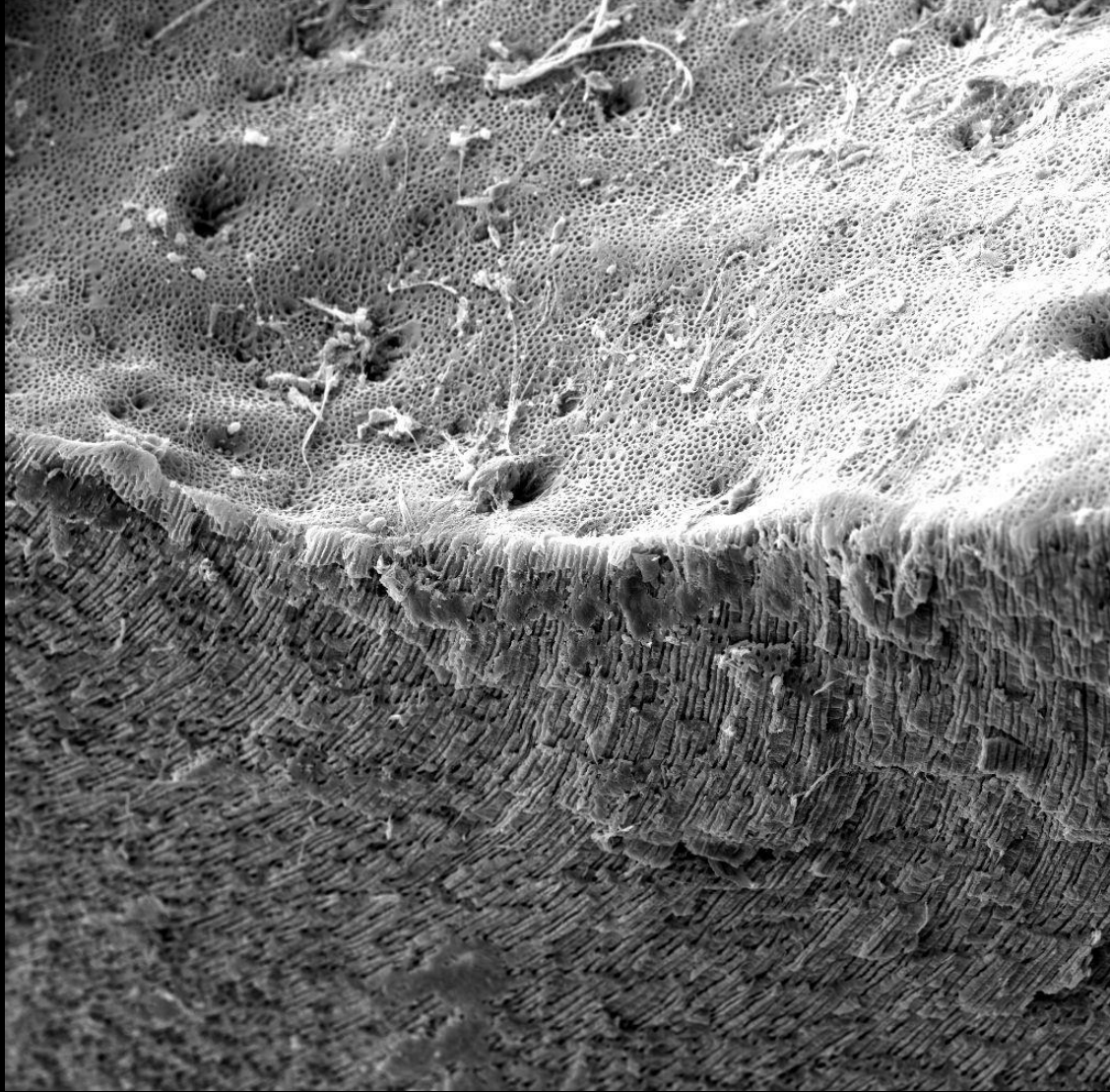
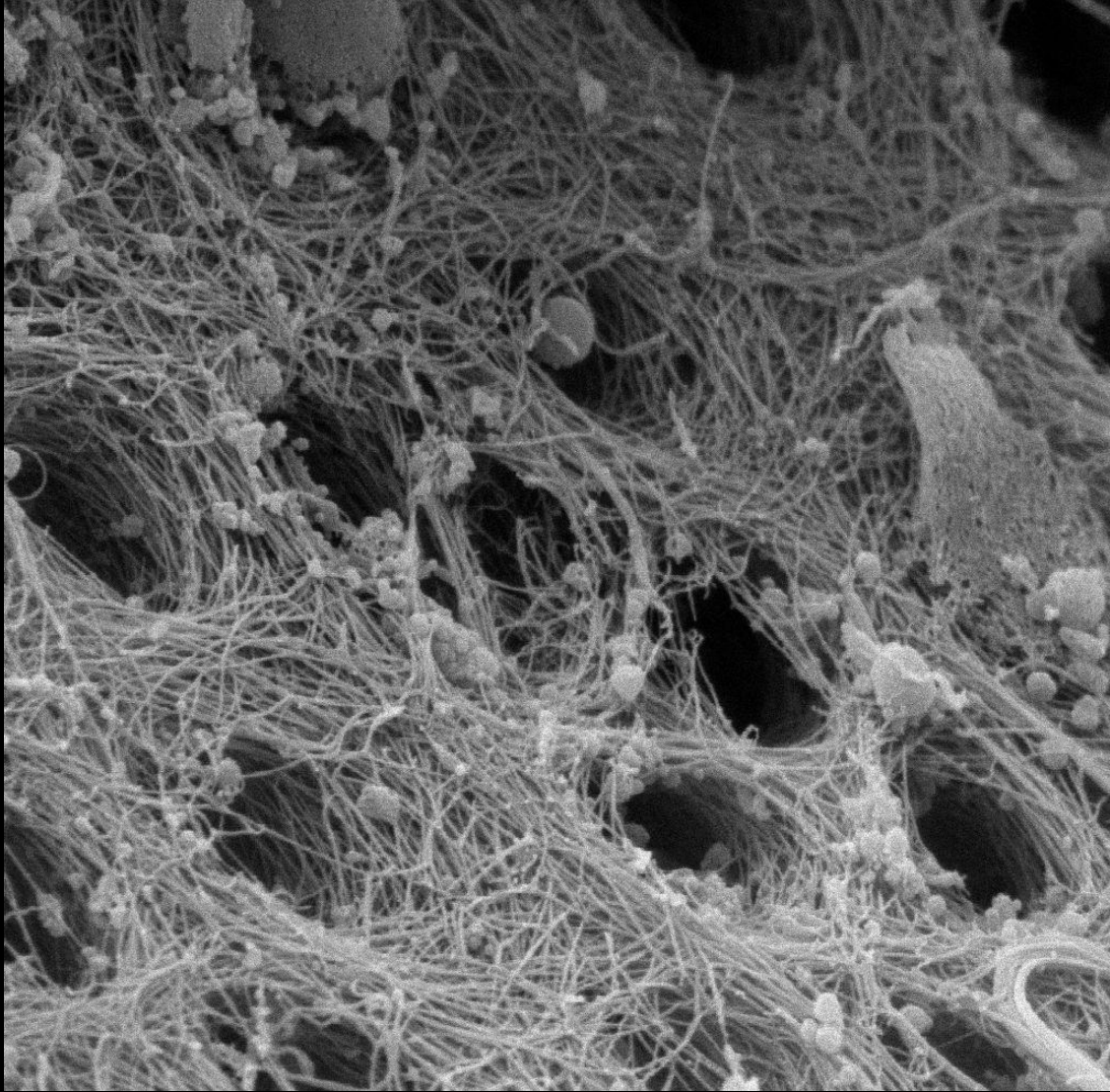


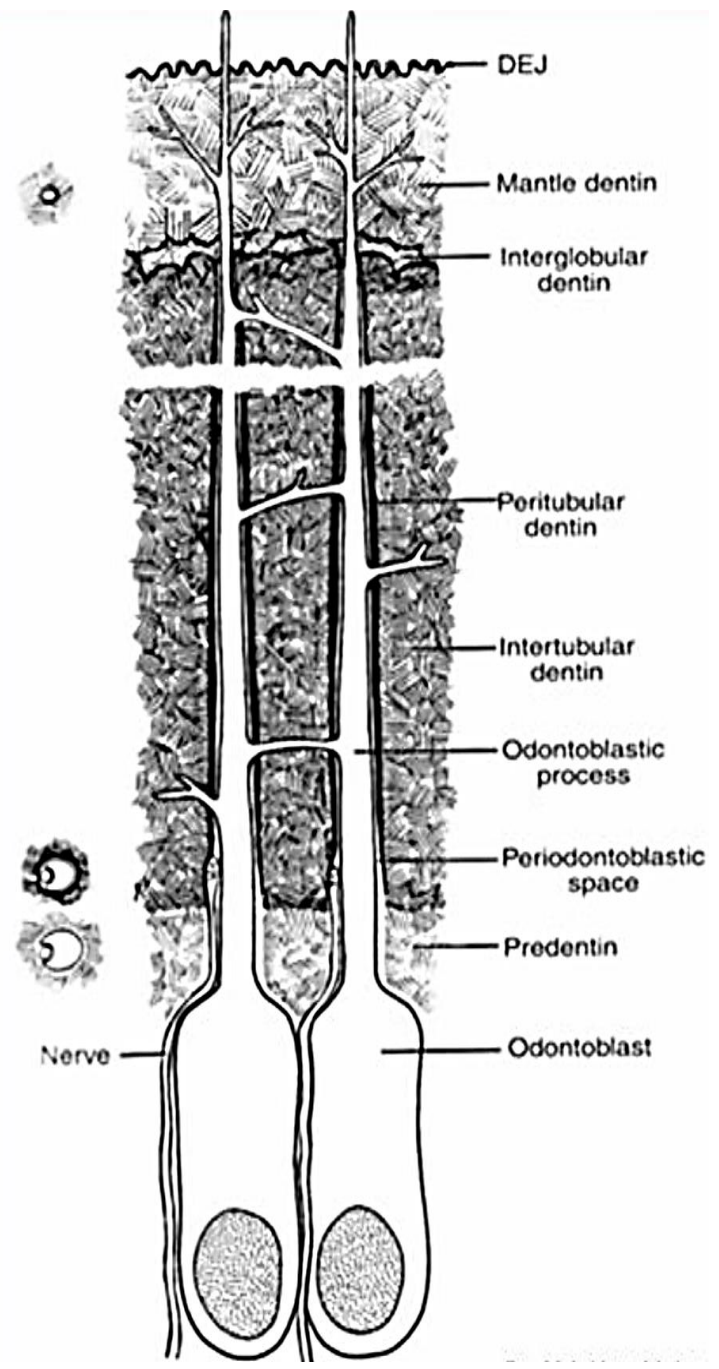
Cirkumpulpální dentin (von Ebnerův)

- Kolagenní vlákna probíhají šikmo až kolmo na průběh tubulů
- Mineralizace má *globulární charakter*.
- V této části dentinu se dentinové tubuly nevětví.

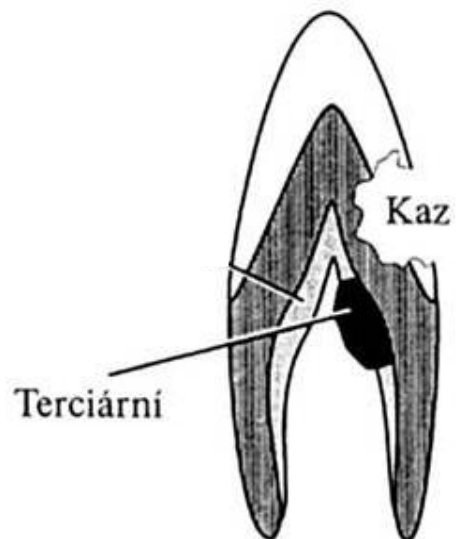
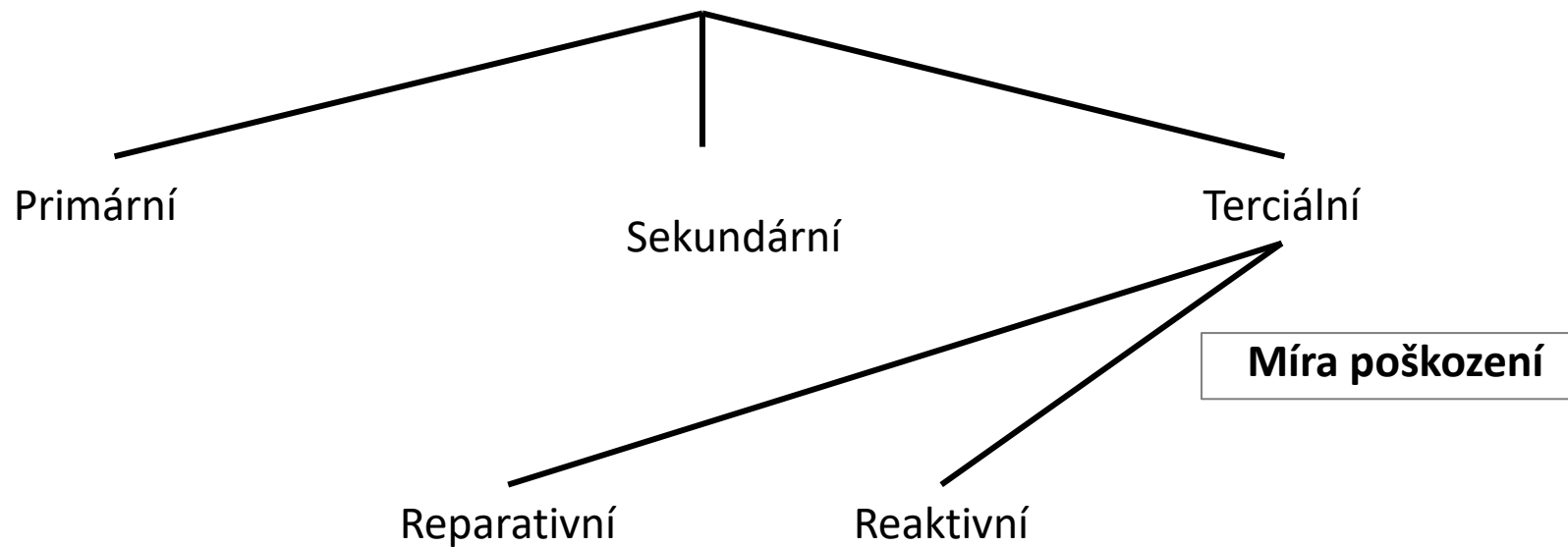




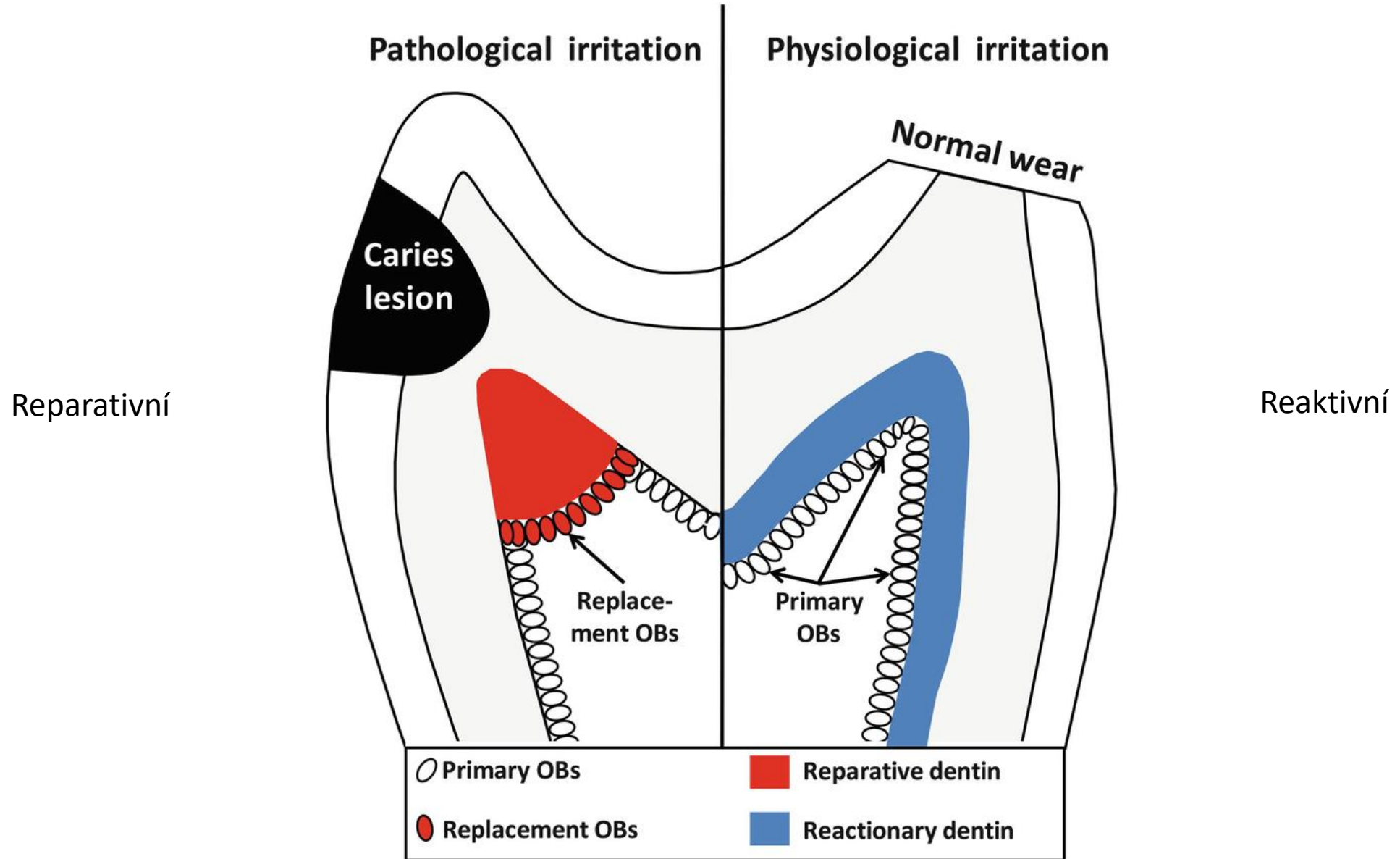




Typy dentinu

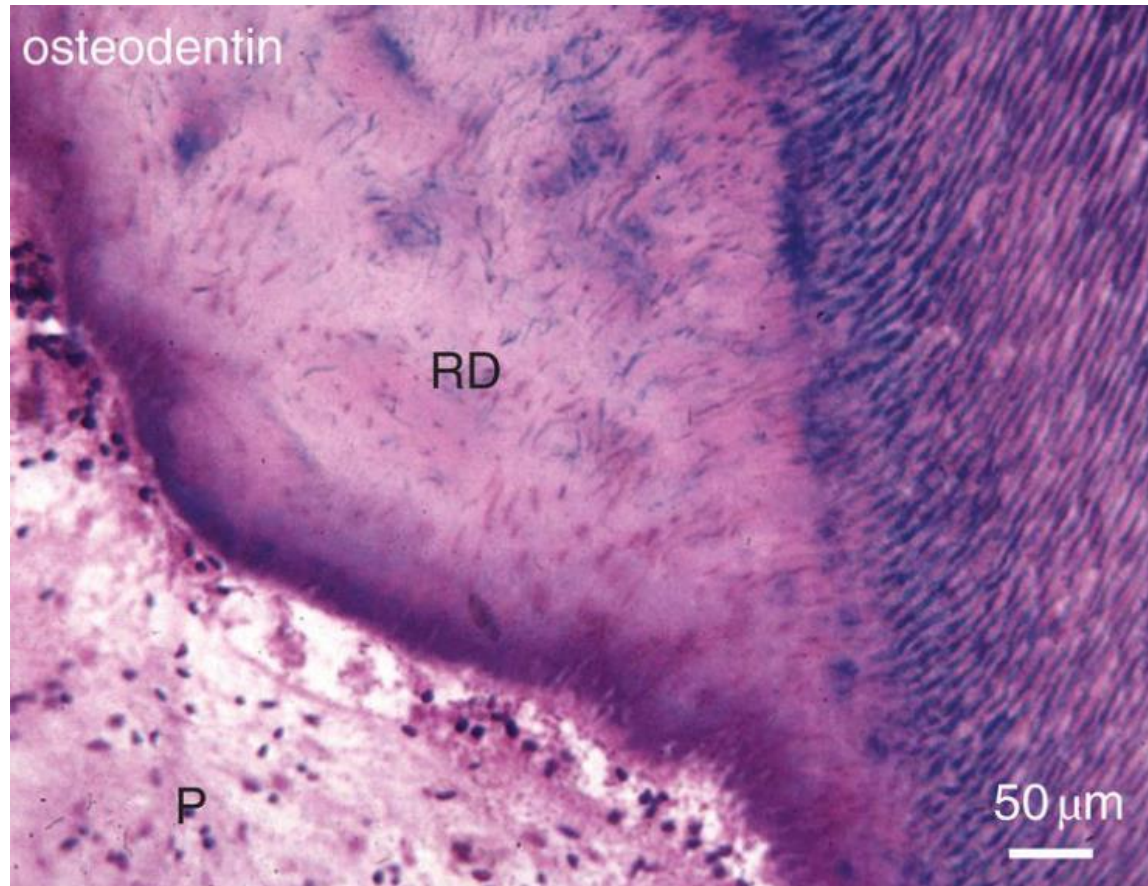


Tertiary dentinogenesis



Tertiary dentinogenesis

Reparative[?] dentin



Důvod tvorby:

Struktura:

Dentinové tubuly:

Dentin-produkující b.:

Buněčná těla:

Hlavní funkce:

Reakce na větší poškození dentinu

Amorfní struktura

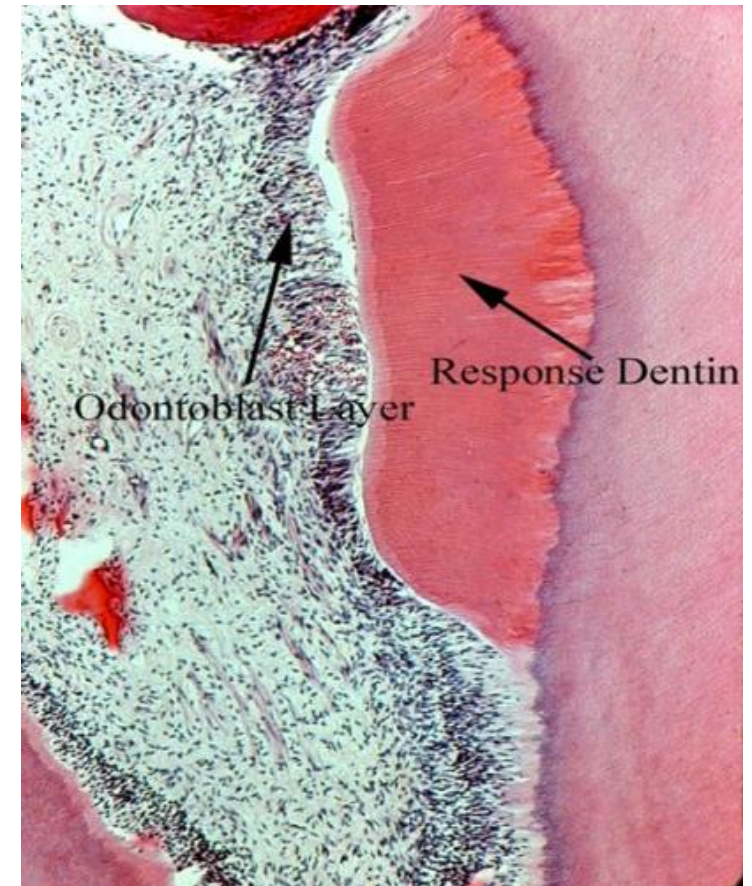
Nejsou

Nově diferencované z pulpy

V dentinu mohou být (osteodentin)

Ochrana před infekcí

Reactionary[?] dentin



Stimuly menšího rozsahu

Uspořádaná

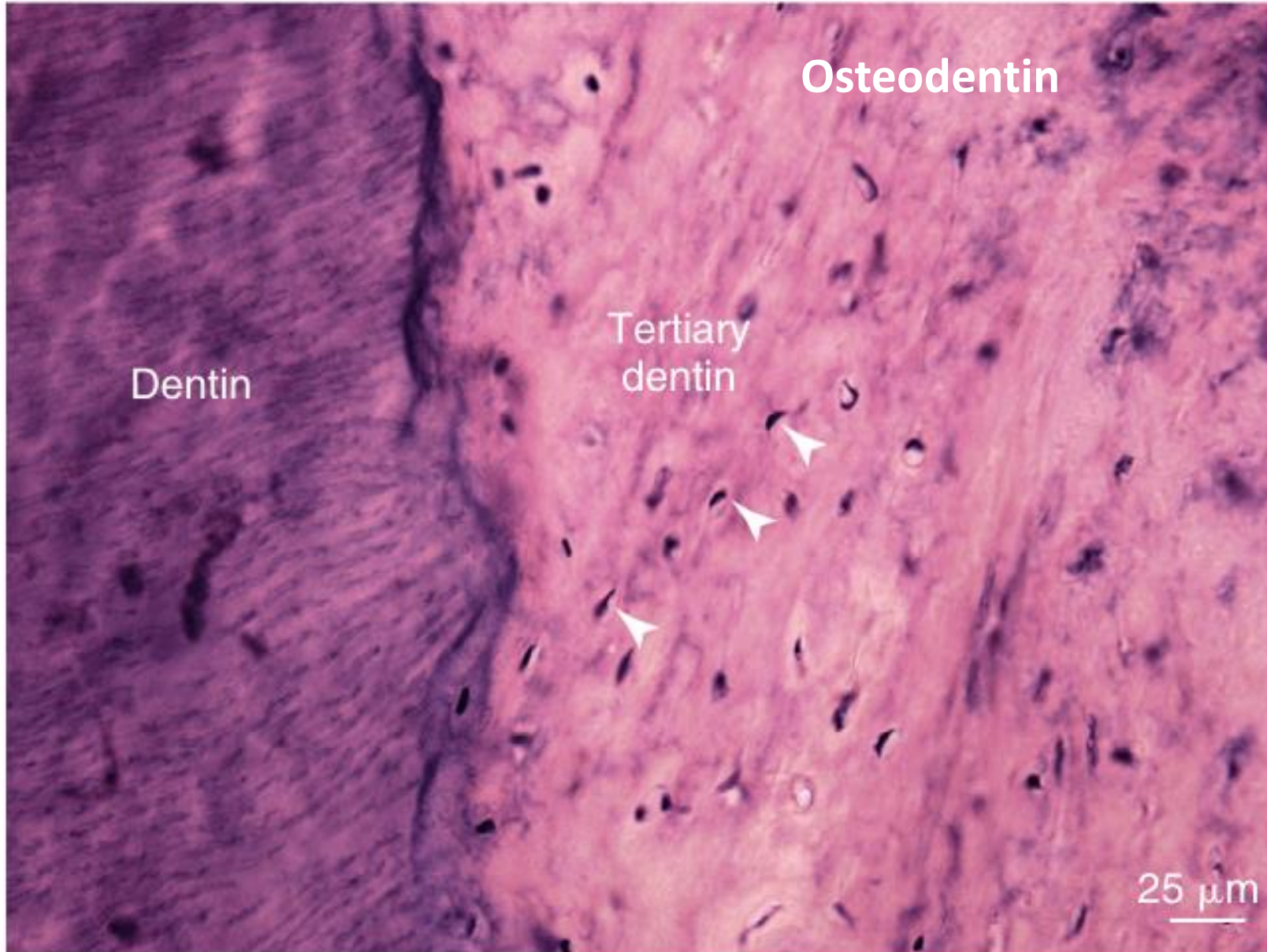
Jsou

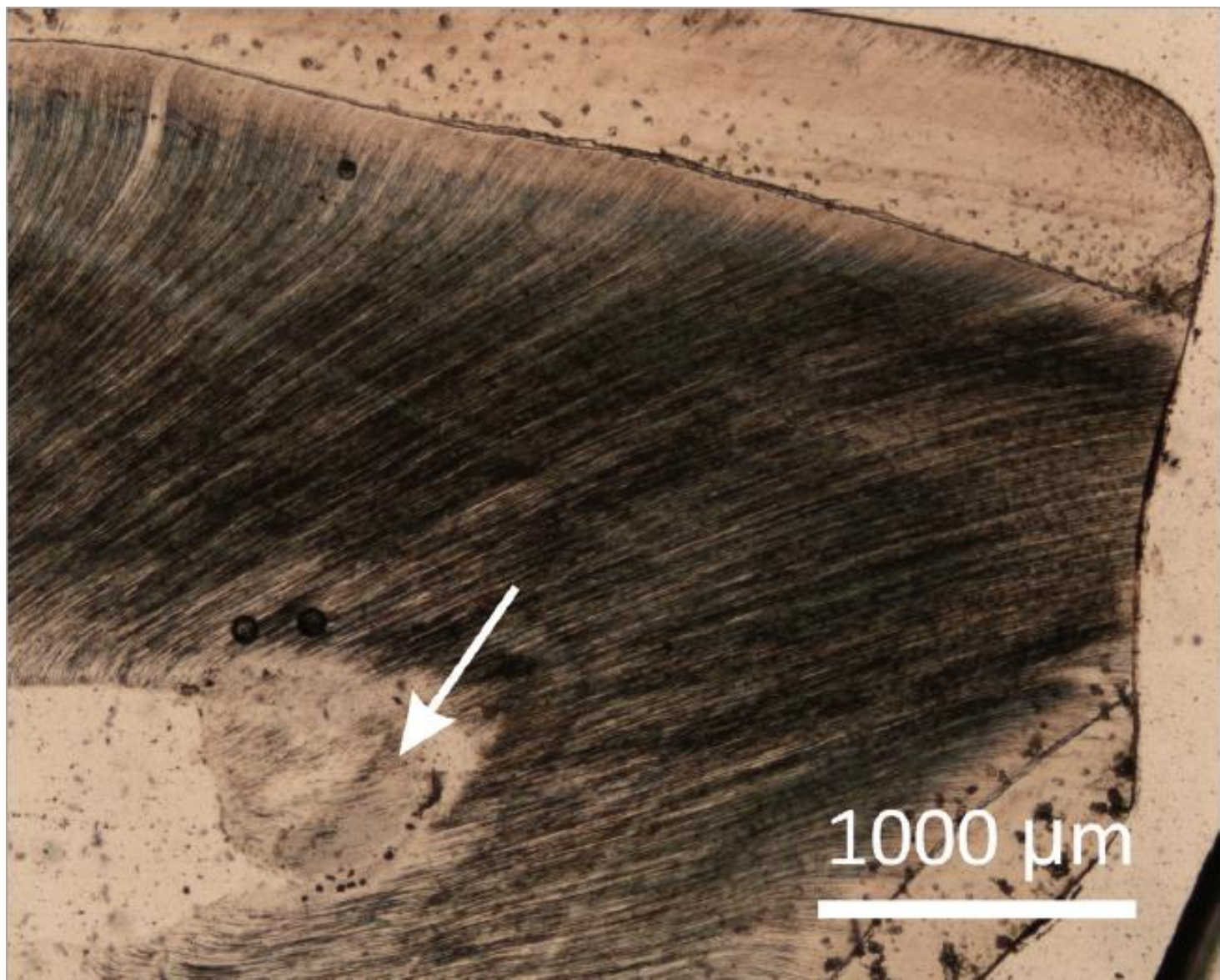
Odontoblasty

V dentinu nejsou

Zesílení stěny zubu

Tertiary dentinogenesis





Histologický výbrus vysoce abradovaného horního dočasného špičáku v oblasti korunky a vrcholu dřeňové dutiny, kde se pod vlivem vnějších stimulů ukládá *terciární dentin*. Šipka ukazuje na **reakční dentin**, formu terciárního dentinu, která vzniká jako pomalá reakce zubu na poškození atricí/abrazí. Jako rychlá odpověď při poškození zubu kazem se vytváří *dentin reparační*. Foto: AH

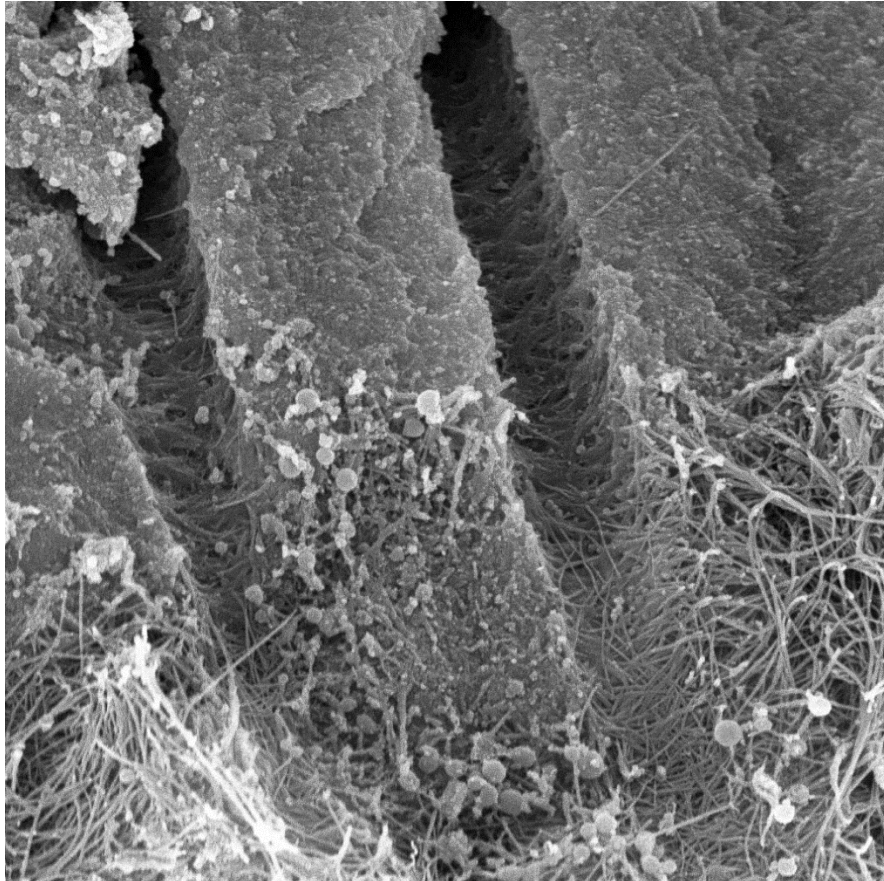
Chemické složení

Anorganická část
70 %

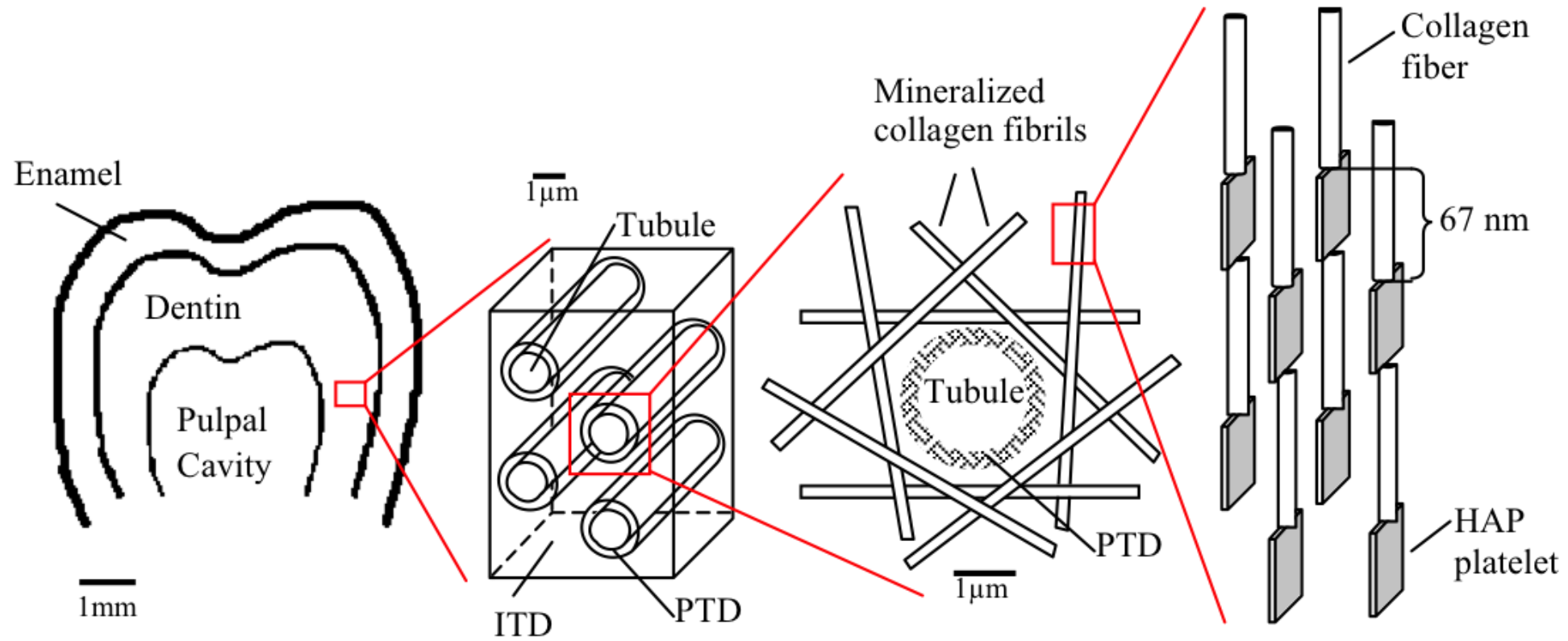
Voda
10 %

Organická část
20 %

- Krystaly hydroxylapatitu
- Krystaly jsou menší než ve sklovině
- Přiloženy ke kolagenním vláknům



- **Kolageny** - kolagen I, stopově III a V (90 %)
- **Nekolagenové proteiny** (8 %)
 - a) Fosforiny - donory Ca a fosfátů, kontrola růstu krystalů
 - b) Gla-proteiny (gama-karboxyglutamát proteiny, kyselý charakter) + glykoproteiny (osteonektin, osteopontin, sialoprotein I a II) - přenašeče vápníku, růst krystalů
 - c) Proteoglykany - kontrola růstu krystalů
- **Fosfolipidy** (2 %)



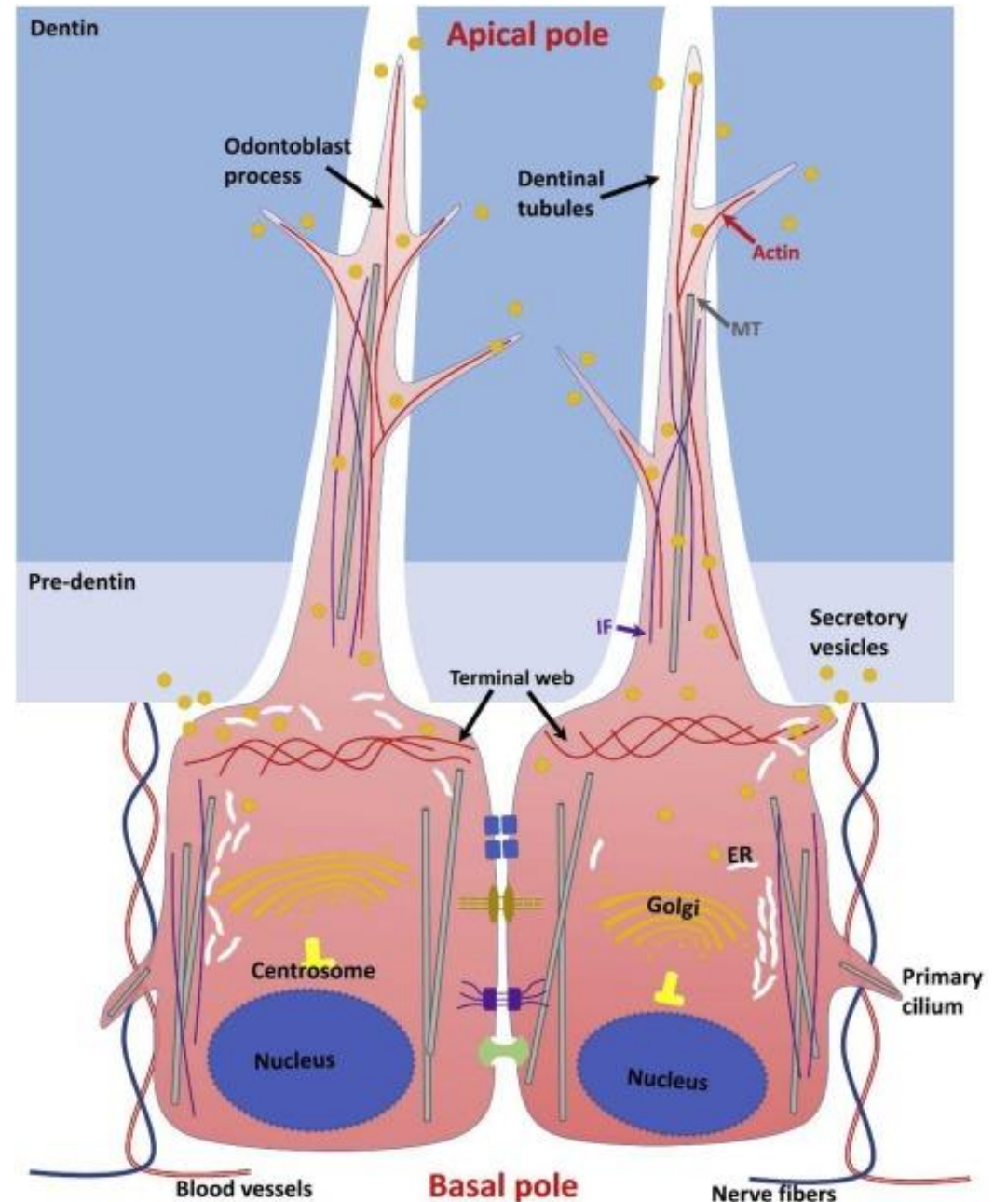
Spojovací komplex

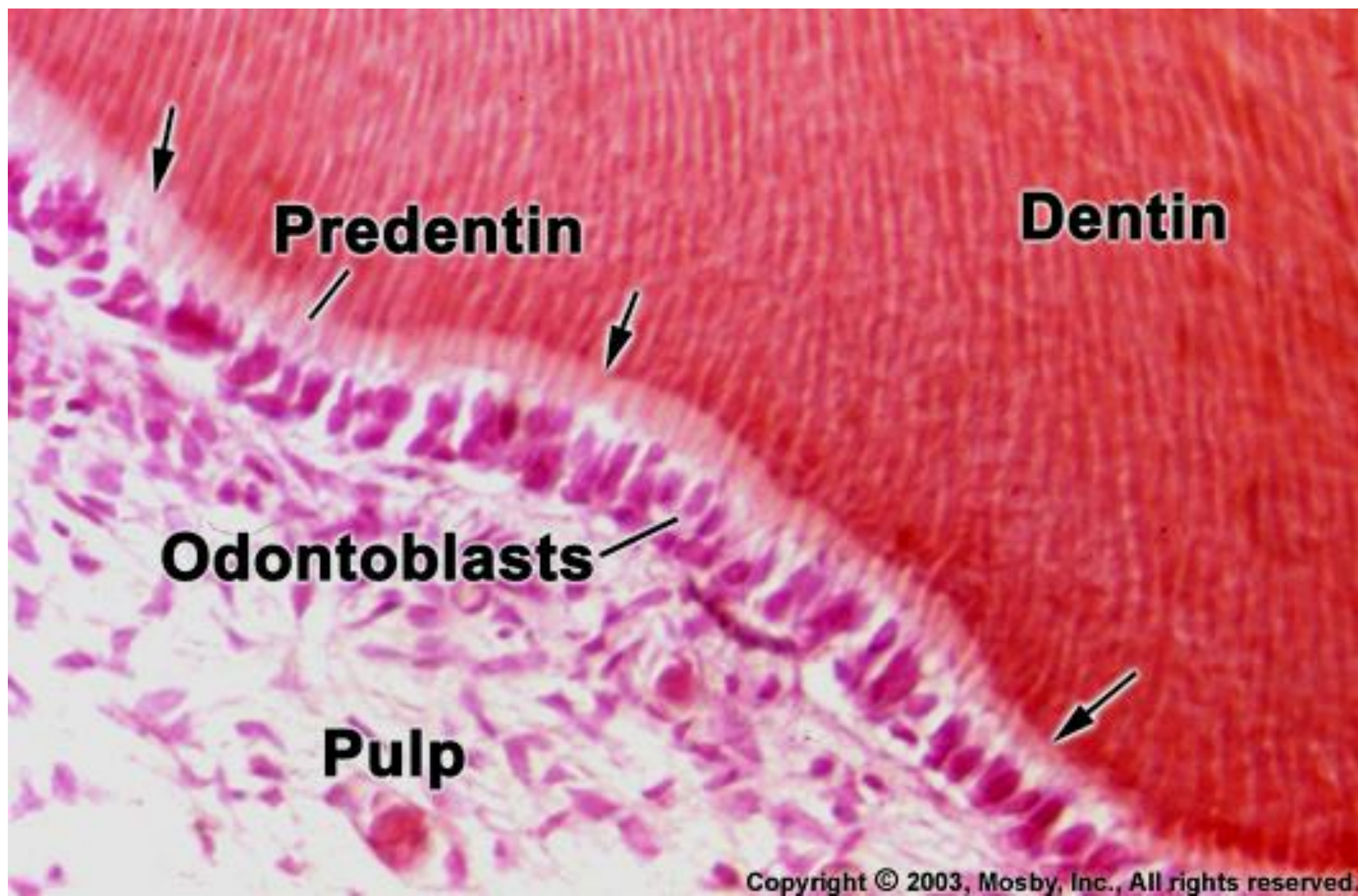
Mezi apexy odontoblastů jsou četné spojovací komplexy:

Tight junctions, Gap junctions, Desmozomy - synchronizace činnosti odontoblastů

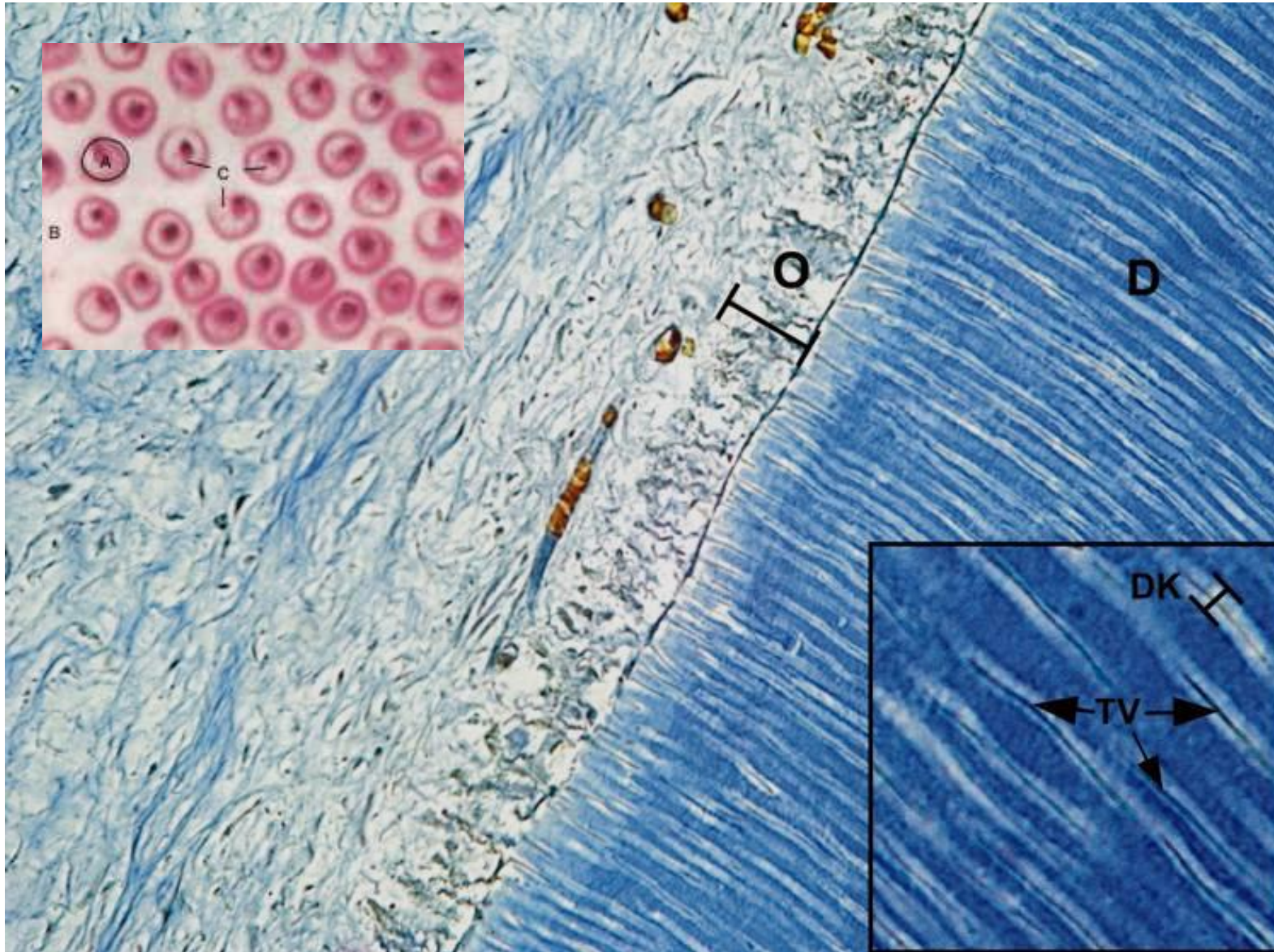
Nad spojovacími komplexy se apex zužuje a přechází v tenký a dlouhý výběžek s krátkými bočními větvemi - Tomesovo vlákno

Může být přítomen i bazální výběžek



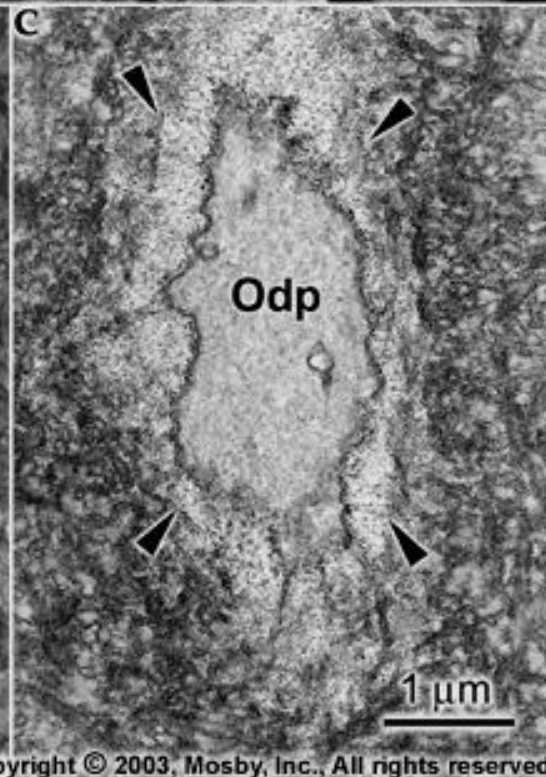

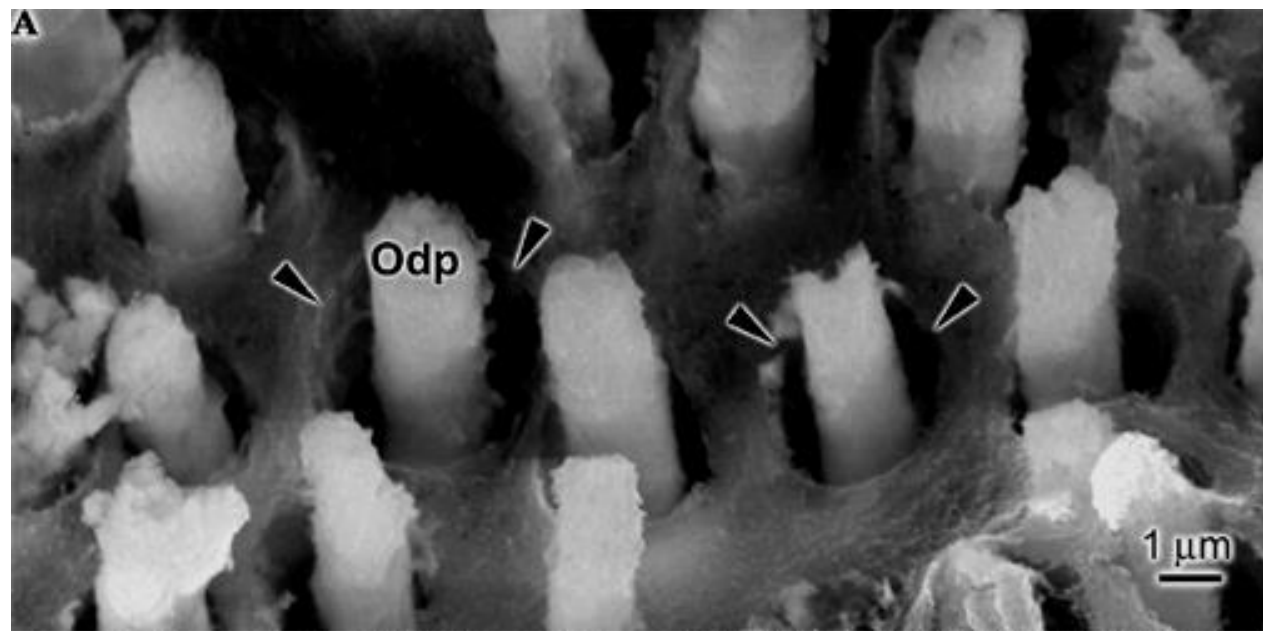


Každé vlákno je uloženo v kanálku - **Dentinový kanálek** (tubulus)



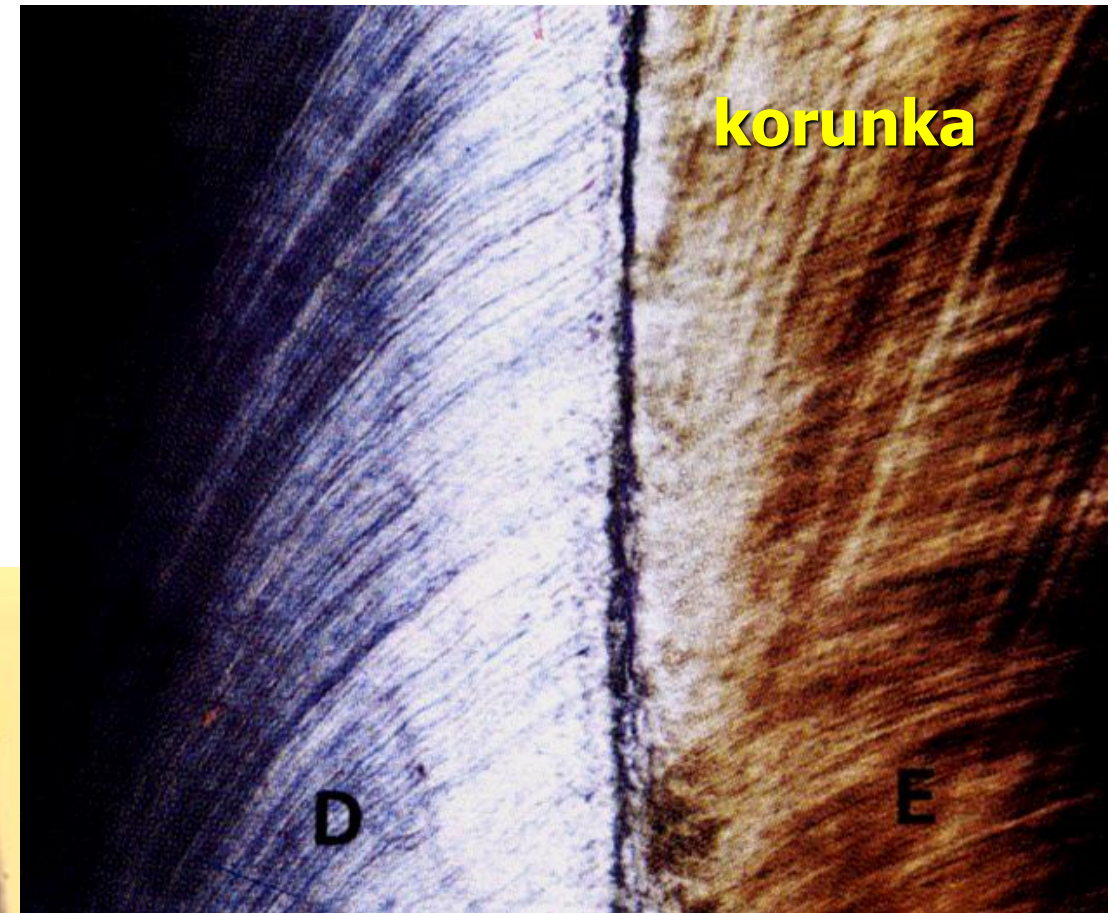
D-dentin, DK-dentinové kanálky, TV-Tomesova vlákna, O-odontoblasty, Pu-pulpa.


Tomesova vlákna




Kanálky s Tomesovými vlákny prostupují celou tloušťkou dentinu a podmiňují jemné radiální žíhání dentinu

Patrné na barvených řezech, ale i výbrusech





Dentinové tubuly
(příčný řez)



Dentinové tubuly s Tomesovými vlákny
(příčný řez)

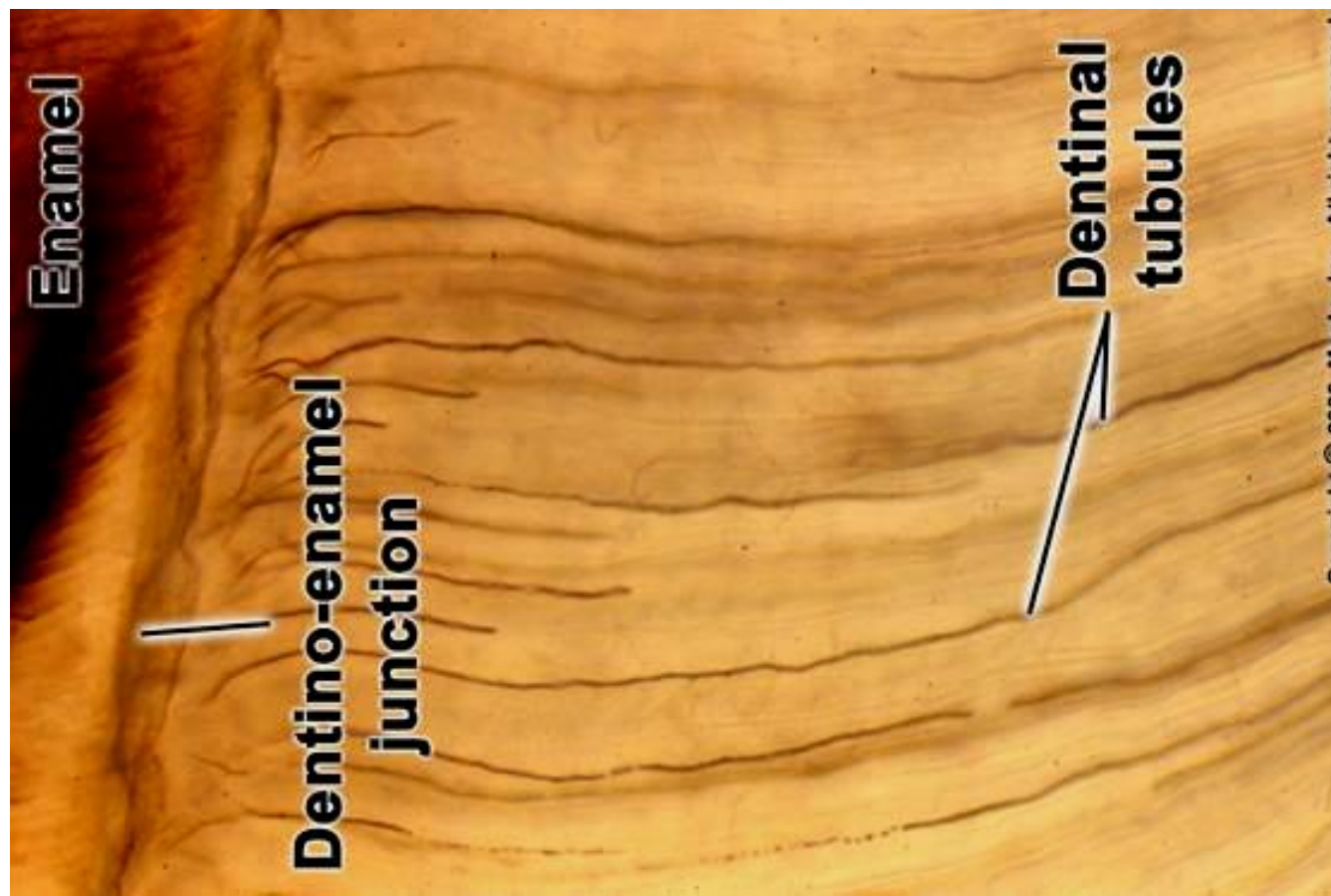
Na 1 mm² plochy připadá kolem 50 000 tubulů

Průběh dentinových tubulů

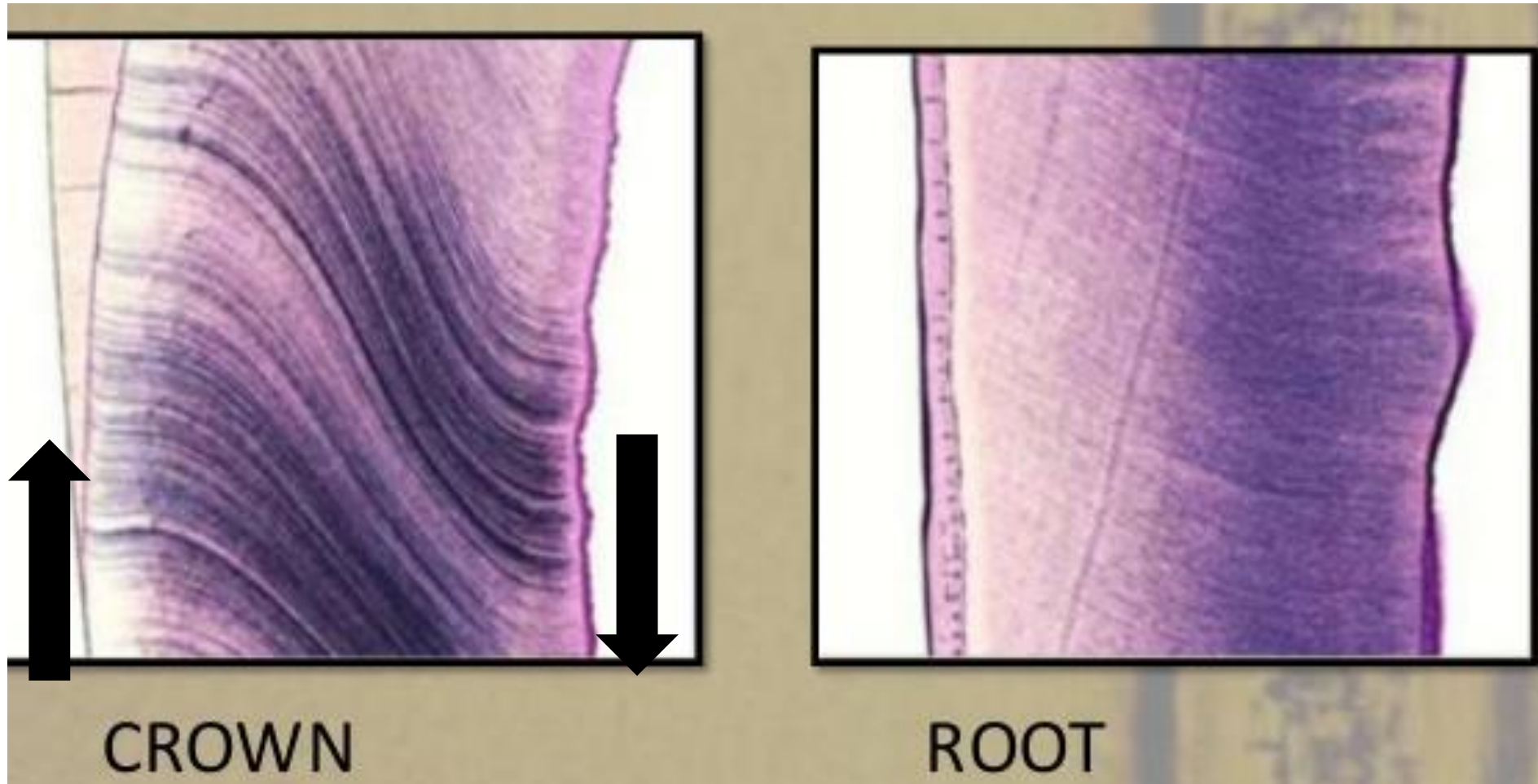
Esovitý průběh (2 ohyby - primární ohnutí) směrem od dřeně směrem k dentinosklovinné (cementodentinové)



Schregerovy čáry
(Korunková část dentinu)




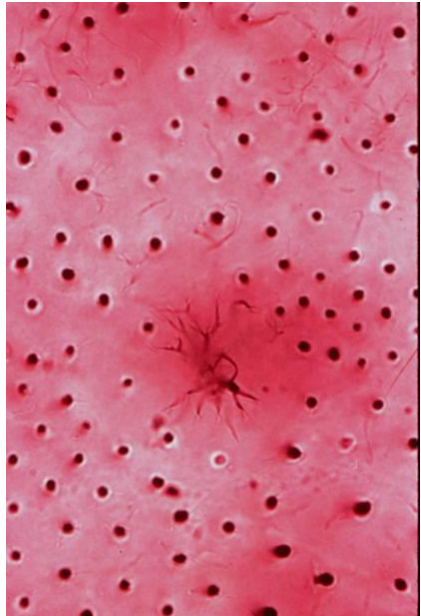
Primární ohnutí tubulu



Kromě esovitého primárního ohnutí na tubulu dalších až 200 sekundárních ohnutí

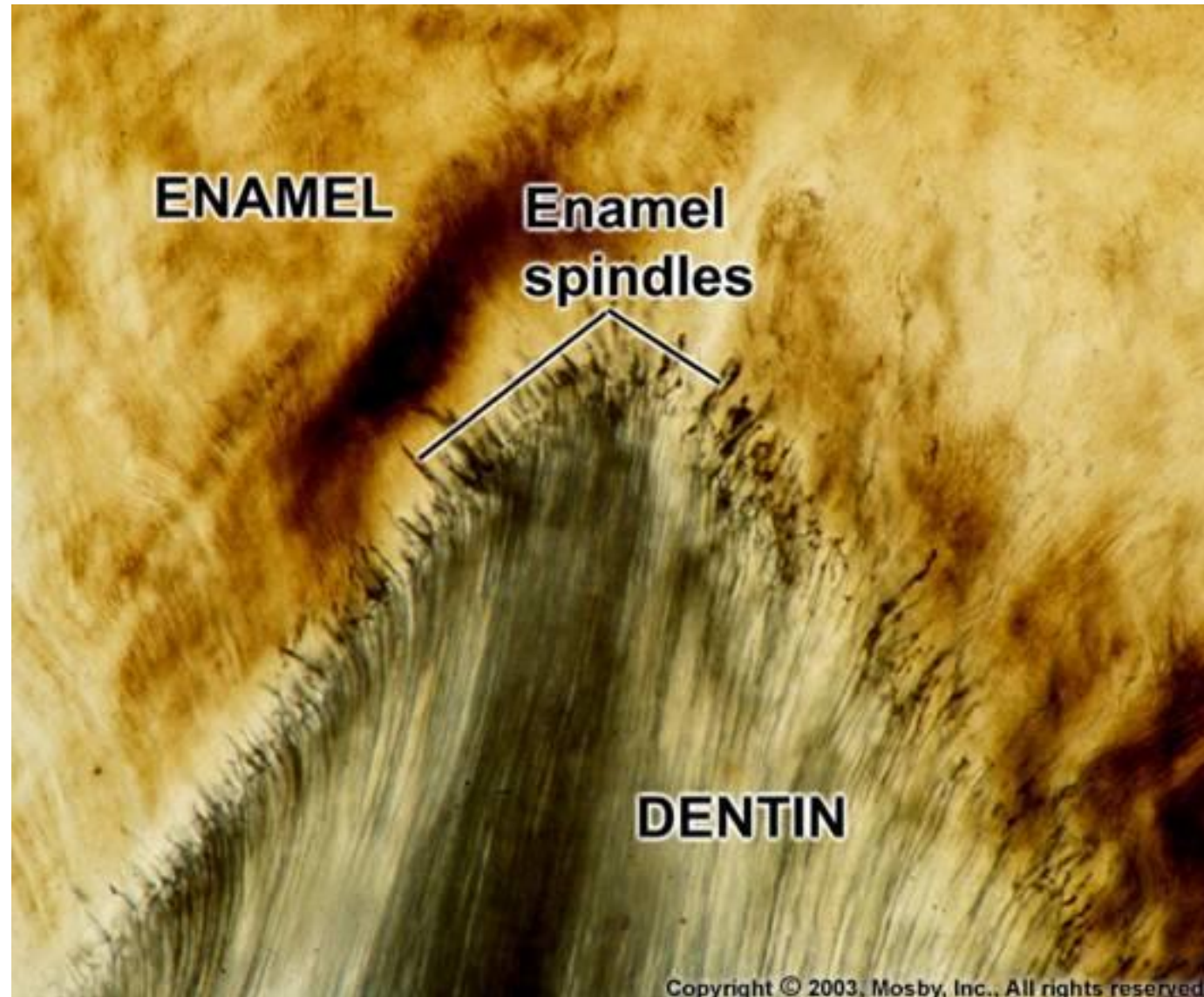
Primární a sekundární ohnutí tubulů způsobena **migračními pohyby odontoblastů v průběhu dentinogeneze**


Průměr dentinových kanálků na dřevné straně dentinu dosahuje **1–4 μm**
Pozvolna se zmenšuje za jejich současného větvení směrem k dentinosklovinnému (resp. dentinocementovému) rozhraní




Sklovinná vřeténka (*fusus enameli*)

extenze dentinových tubulů do skloviny





Detail **dentino-cementového spojení** na longitudinálním výbrusu trvalého zubu, zobrazeno v procházejícím světle. Dentin je nahoře; cement dole, je patrné jeho vrstevnaté přirůstání (vodorovné linie). Foto: AH



Dentino-sklovinné spojení na transverzálním výbrusu trvalého zubu, zobrazeno v procházejícím světle. Dentin je dole, sklovina nahoře. Ve vnitřní třetině skloviny jsou patrné *sklovinné trsy (enamel tufts)*, podobné trsům trávy a prasklinky probíhající celou její tloušťkou, tzv. *sklovinné lamely (enamel lamellae)*. Foto: AH

Přírůstkové (inkrementální) čáry dentinu

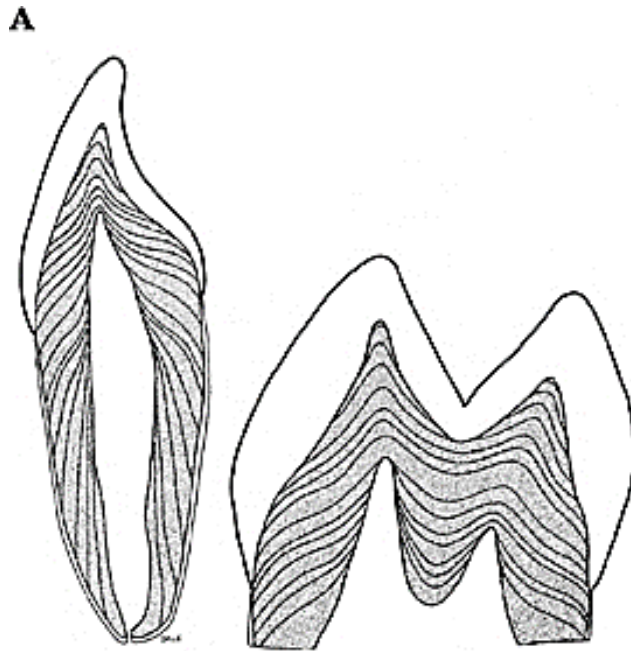
Projev postupného ukládání a mineralizace dentinu

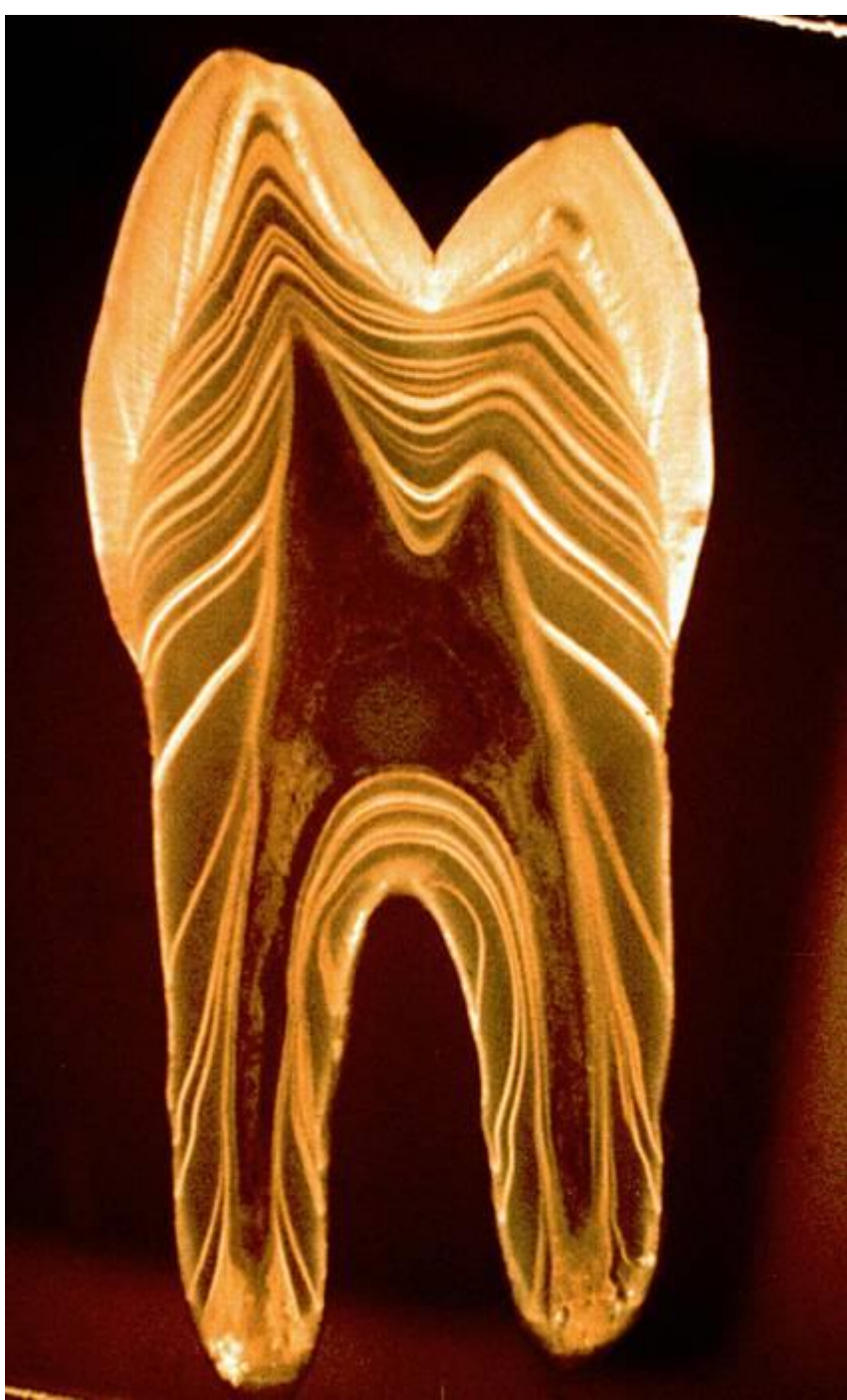na podélných výbrusech se jeví jako linie probíhající rovnoběžně s dřeňovou dutinou

von Ebnerovy linie - vzdálenost **4-8 μm** - denní přírůstky (na obarvených řezech)

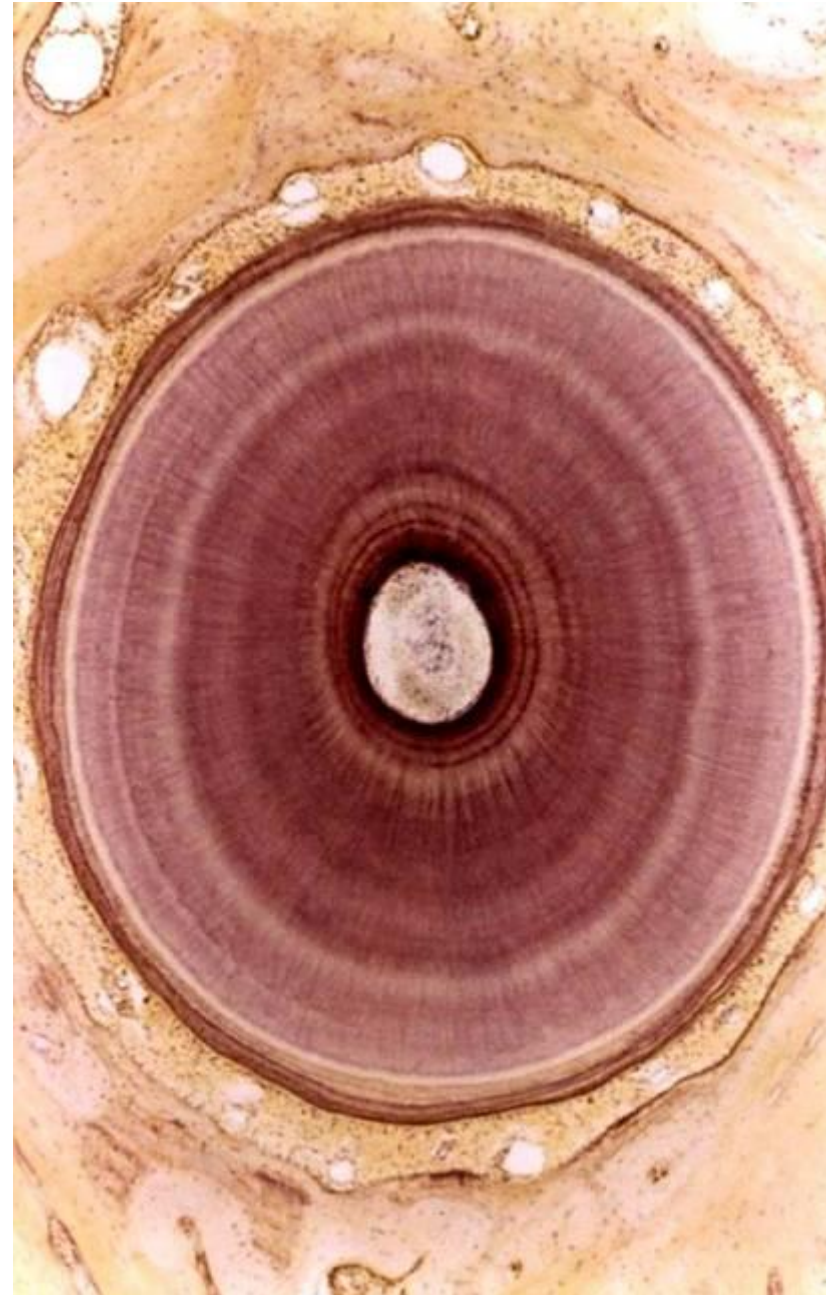
Owenovy linie - vzdálenost **15-30 μm** - společné vápenatění 4 -5 denních přírůstků

Neonatální linie - nápadná Owenova linie u dočasných zubů – odděluje fetální a postnatální dentin





Cirkulární průběh na příčném výbrusu



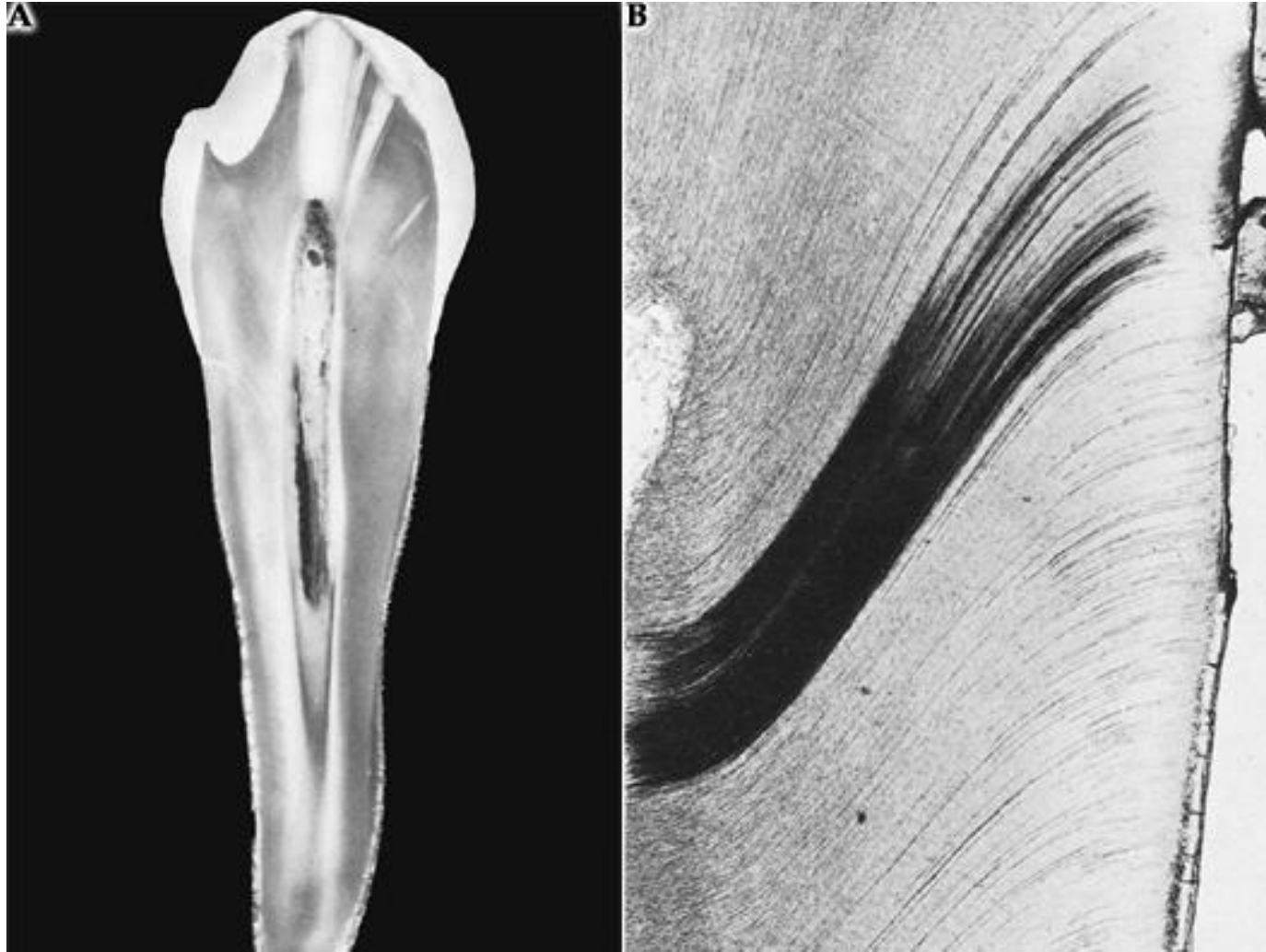
Sklerotický dentin

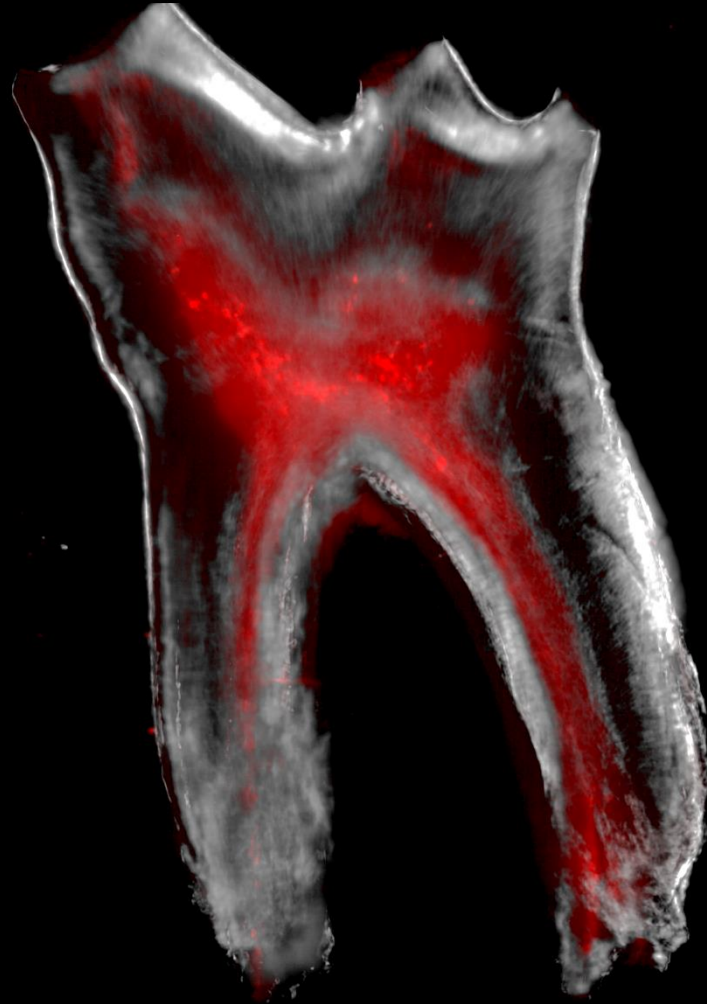
„Mrtvý dentin“, odolnější vůči zubnímu kazu, barva jantar

Vznik okluzí dentinových tubulů tloušťnutím peritubulárního dentinu při zániku Tomesových vláken

Tvoří se v korunkové části a s věkem ho přibývá - projev stárnutí

Podle jeho množství se určuje věk jedince (forezní význam)





Děkuji za pozornost!

Rozdíly v anatomii a stavbě dočasných a trvalých zubů

1) Mohutnost (tloušťka) tvrdých zubních tkání

- Dentin a cement dočasných zubů cca poloviční tloušťku, sklovina asi o 1/3 tenčí

2) Permeabilita (prostupnost) zubních tkání u trvalých zubů klesá s věkem

- Ve sklovině se stírají s věkem rozdíly mezi prizmaty a interprizmatickou hmotou v důsledku růstu krystalitů
- V dentinu je snižování permeability způsobeno zmenšováním průsvitu dentinových tubulů

3) Chemické složení

- Sklovina dočasných zubů obsahuje více N-sloučenin než u zubů trvalých

4) Barva korunky

- U dočasných nejčastěji modrobílá (kombinace bílé a barvy slonoviny)
- U trvalých ke změnám v barvě korunky následkem **tloustnutí dentinu** a jeho tmavnutí nebo následkem **inkorporace látek ze zevního prostředí do skloviny**
 - inkorporace těžkých kovů (Pb, Hg) odstíny žlutohmědé až šedé
 - inkorporace barviv v zubních pastách, v tabáku nebo v lécích
 - inkorporace organického materiálu do skloviny

5) Abraze zubů (obrus, otěr)

- U trvalých v důsledku obrusu může dojít při plném skusu k posunu zubních oblouků v zadopředním směru

6) Postavení podélných os zubů

- U dočasných jsou osy orientovány kolmo k okluzní rovině, distální plochy dočasných stoliček v jedné svislé rovině
- U trvalých osy skloněny mírně distálně, takže každý zub se dotýká při skusu dvou zubů protilehlých