

# Klinické a paraklinické vyšetření v ortopedii

Z. Rozkydal

L. Pazourek

# Cíl klinického vyšetření

Rozpoznat základní onemocnění, stanovit diagnózu.

Rozvaha o diferenciální diagnóze.

Návrh léčby.

1. Anamnéza
2. Objektivní vyšetření celkové
3. Objektivní vyšetření lokální
4. Laboratorní vyšetření
5. Pomocné vyšetřovací metody

# Anamnéza

Rodinná

Osobní

Farmakologická

Sociální

Pracovní

Epidemiologická

Nynější onemocnění

Analýza bolesti

# Nynější onemocnění

- Vývoj obtíží:
  - doba vzniku, délka trvání
  - dynamika
  - intenzita
  - faktory vyvolávající, mírnící či zhoršující obtíže
- Dosavadní diagnostika a léčba
  - vyšetření
  - konzervativní terapie a její efekt
  - operační léčba, její komplikace a výsledky
- Ovlivnění práce schopnosti a mobility pacienta

# Nynější onemocnění

- Symptomy:
  - Lokální (bolest, porucha funkce, kulhání, deformita, otok, rezistence, poruchy inervace, poruchy prokrvení) – lokalizace, propagace
  - Celkové (teplota, zimnice, třesavka, hubnutí,...)
- Primární příčina obtíží:
  - Úraz (mechanismus ?)
  - Přetížení (dlouhodobé x nezvyklé, sport, profese)
  - Infekt (prokázané celkové a fokální infekce, příznaky infekce, invazivní výkony vedoucí k bakteriémii, prim. a sek. poruchy imunity)
  - Systémová onemocnění s postižením pohybového aparátu (zánětlivá, endokrinní, metabolická, onkologická, neurologická, hematologická,..)

# Analýza bolesti

Intenzita, trvání, frekvence

Akutní, chronická

Místní, přenesená

Viscerální bolest

Typ - ostrá, tupá, pálivá, píchavá, vyzařující.

Neuralgie

Kořenová bolest

Kausalgia

Fantomová

Neurogenní klaudikace

# Analýza bolesti

Lokalizovaná, difúzní

Organicky podmíněná, psychická nadstavba

Klidová, vázaná na aktivitu

Faktory zmírňující bolest

Vazba na určitou činnost

VAS - vizuální analogová stupnice

Je to přímka o 10 stupních

0 - žádná bolest

10- nejhorší bolest, nesnesitelná

Bolest 5 a více- důvod pro změnu léčby

# Zvláštní typy bolesti

- Neuralgie
- Radikulární a pseudoradikulární bolest
- Neurogenní klaudikace
- Fantomové bolesti



# Anamnestické údaje

- Bolesti bez vazby na aktivitu (tj. hlavně klidové a noční)
- Teplota, horečka, zimnice, třesavka
- Hubnutí, nechutenství
- Noční pocení
- Onkologická diagnóza v anamnéze

# Anamnestické údaje

- Hysterie, neurasthenie, neuróza, deprese
- Nespavost, zažívací obtíže, gynekologické obtíže, sexuální problémy
- Problémy v rodině a v zaměstnání
- Nezaměstnanost
- Účelové chování a simulace
- Simulace (**předstírání**), disimulace (**zastírání**), agravace (**zveličování**)
- Opakované vyšetření na řadě pracovišť

# Rodinná anamnéza

Vrozené vady, familiární výskyt

Nemoci rodičů a sourozenců

Nádorová onemocnění

Významná onemocnění (diabetes mellitus, krevní choroby, neurologická onemocnění, TBC apod.)

# Osobní anamnéza

- **Významné celkové choroby** : onemocnění srdce, DM, CHOPN, nádory,.. – včetně terapie
- Cíleně zjišťujeme **poruchy krevní srážlivosti** (jak trombofilní, tak krvácivé stavy) a **infekce**
- Zjišťujeme **úrazy**, jejich řešení a následky  
Operace v.č. komplikací
- U dětí zjišťujeme **průběh těhotenství, porodu a následný psychomotorický vývoj**

# Farmakologická anamnéza

- Užívané léky
- Vyznamné skupiny léků
  - Léky ovlivňující krevní srážlivost (Warfarin, ANP, NSA,...)
  - Léky vedoucí k osteoporóze (kortikoidy, antiepileptika, heparin)
  - Léky ovlivňující hojení a imunitu (kortikoidy, cytostatika (MTX) a imunosupresiva)
- Abusus (alkohol, kouření, drogy)
- Alergie (jód, léky (ATB, LA), kovy, dezinfekční prostředky,..)

# Pracovní anamnéza a sociální anamnéza

- Zaměstnání a charakter pracovní činnosti
- Plný / částečný ID (+ důvod)
- Starobní důchod (+ dřívější zaměstnání)
- Sociální status (bydlení, manželství, možnost další péče o pac.)

# Gynekologická anamnéza

## Epidemiologická anamnéza

- Gynekologická: menses, gravidita, menopauza, současné gynekologické obtíže, poslední vyšetření u gynekologa
- Epidemiologická: nachlazení, opar, fokální infekce (uroinfekty, stomatologické fokusy, erysipel, ulcus cruris, Covid-19)

# Objektivní vyšetření

## Celkové vyšetření

- hlava, krk, hrudník, břicho, končetiny.

St. orthopedicus generalis

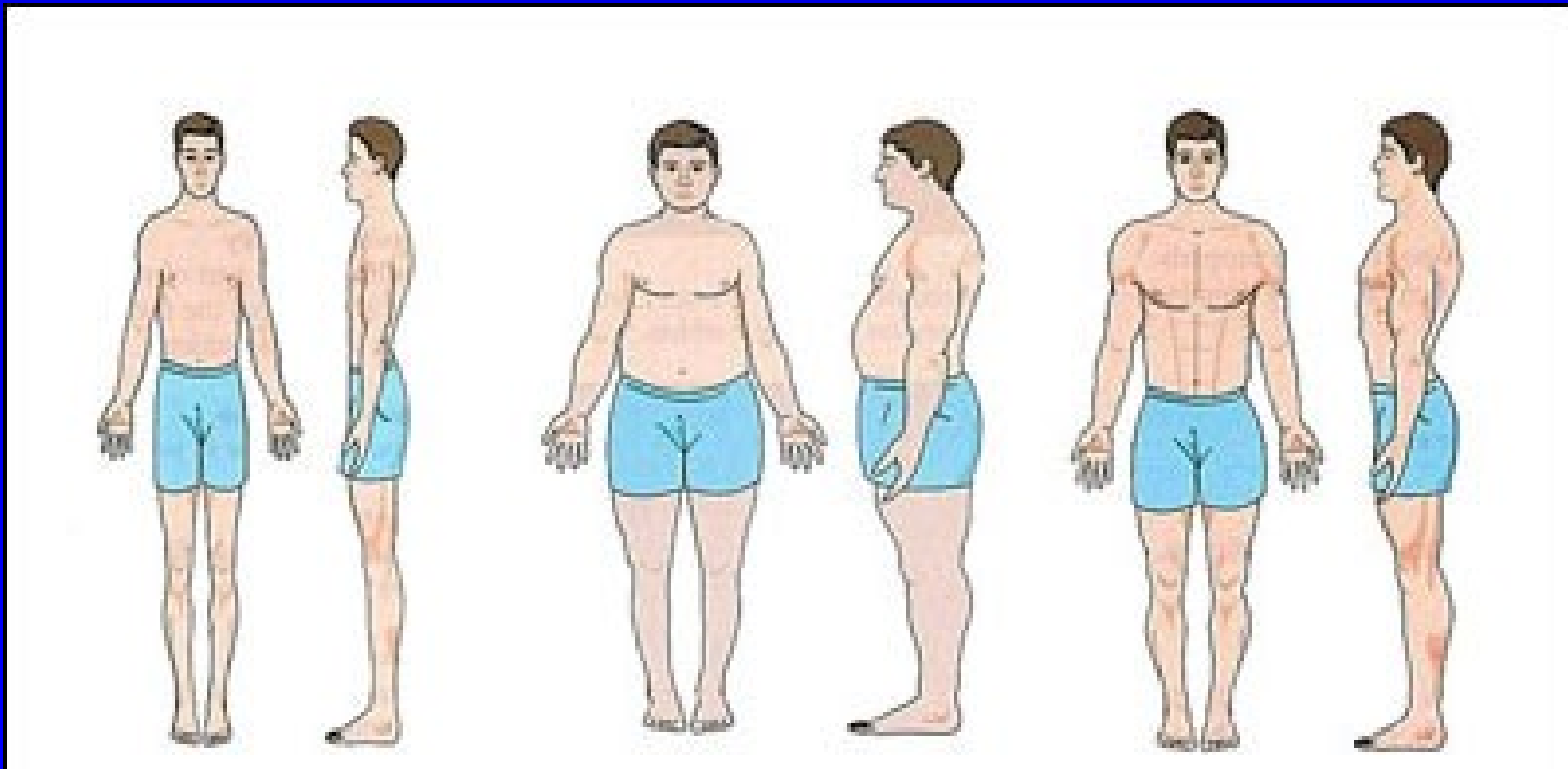
St. orthopedicus localis

Postoj a chůze



- Metody:
  - aspekce
  - palpace
  - perkuse, auskultace
  - funkční vyšetření
  - měření délky a obvodů končetin
  - hodnocení postoje a chůze

# Somatotyp



**asthenik**

**x**

**pyknik**

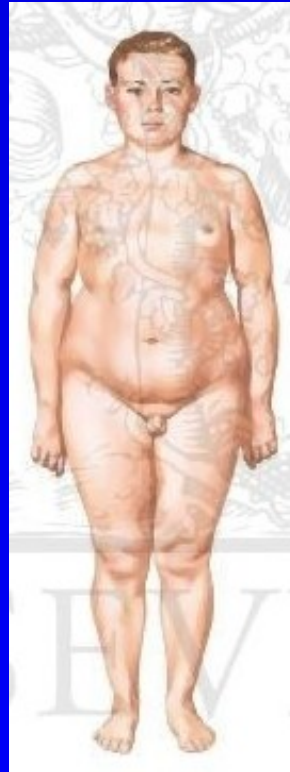
**x**

**normosthenik**

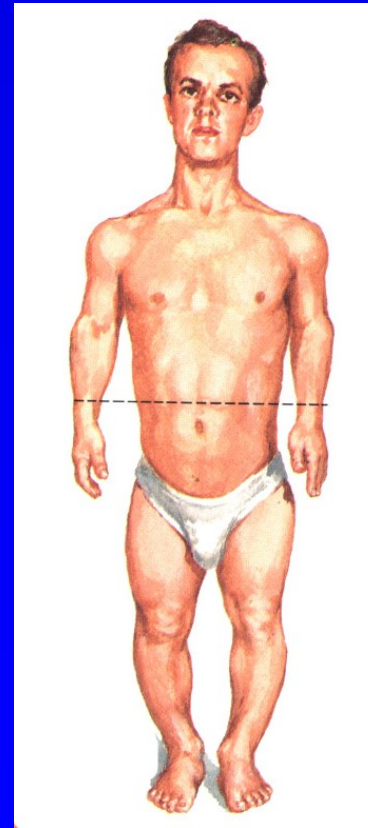
# Proporcionalita



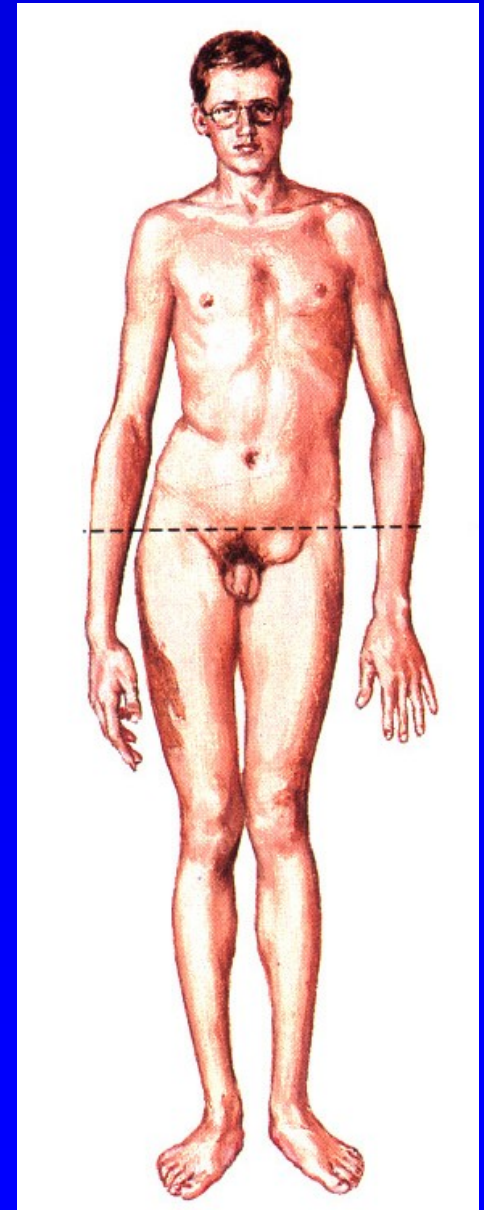
**Gigantismus**



**Fröhlichův sy.**



**Achondroplazie**



**Marfanův sy.**



**Hypofyzeální nanismus**

# Stav výživy

- kachexie x hubenost x norma x obezita
- **Body mass index:**  $\frac{\text{hmotnost}}{\text{výška}^2}$   $\frac{\text{kg}}{\text{m}^2}$   
(**BMI**)
- pod 20 - hubenost
- 20-25 - norma
- 25-30 - nadváha
- 30-35 - obezita
- nad 35 - těžká obezita

# Body Mass Index- aktuální

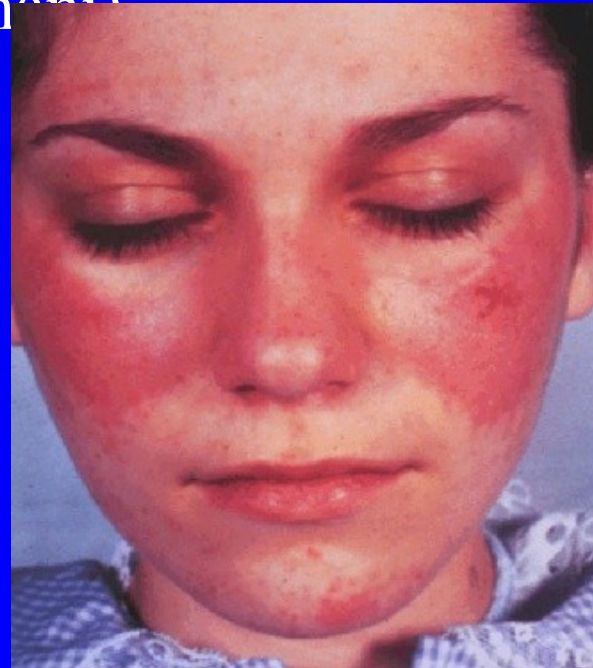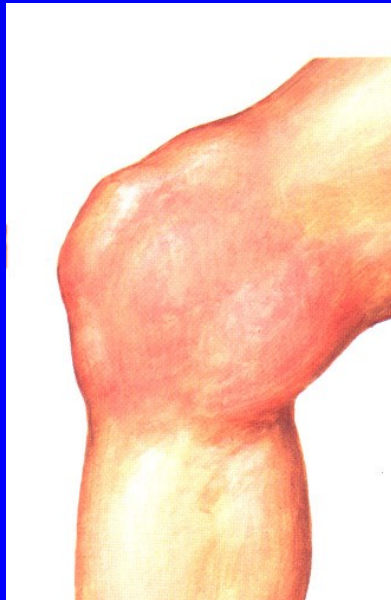
	Kategorie
těžká podvýživa	$\leq 16,5$
podváha	16,5–18,5
ideální (zdravá) váha	18,5–25
nadváha	25–30
mírná obezita	30–35
střední obezita	35–40
morbidní obezita	$> 40$

# Kůže

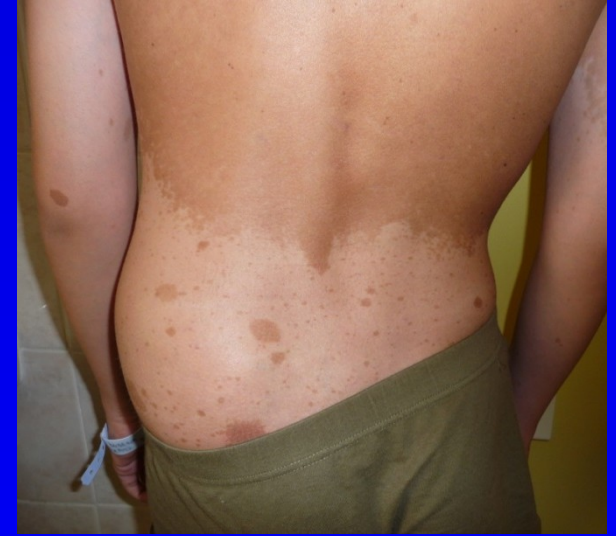
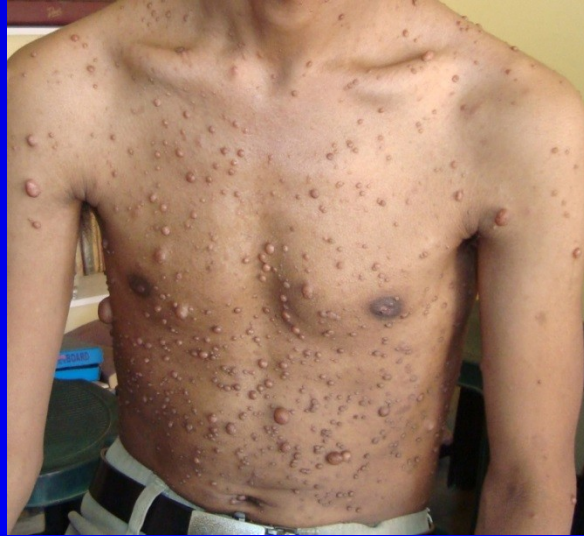
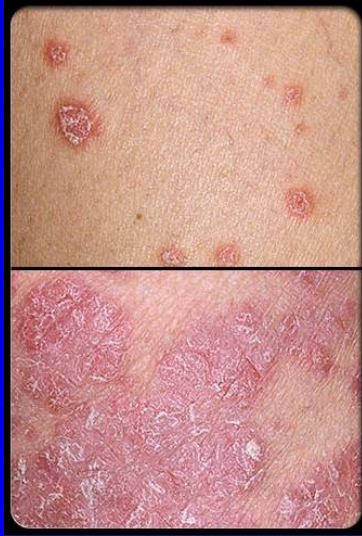- Barva:

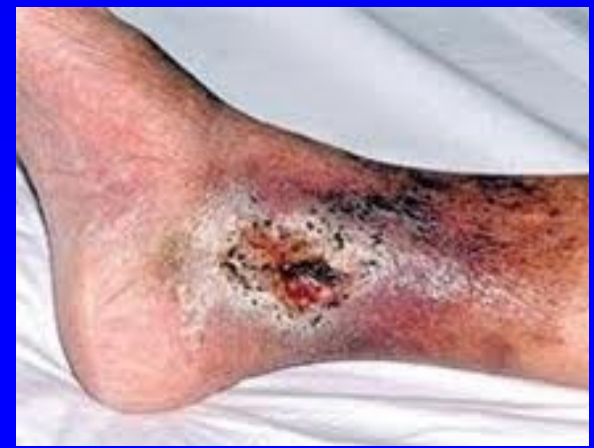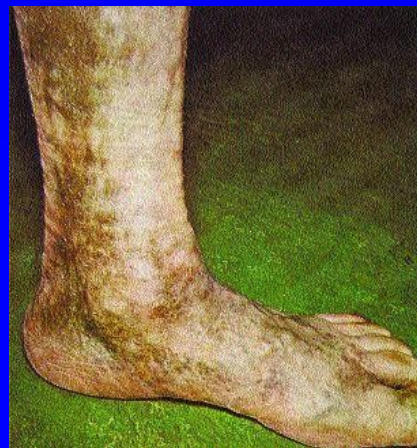
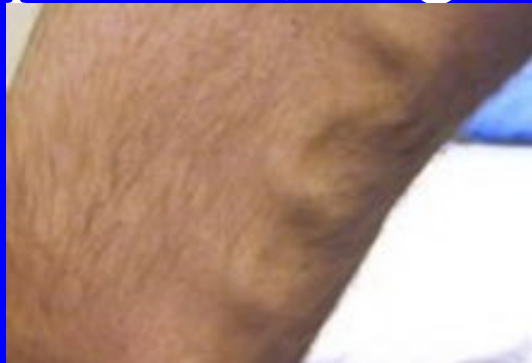
- zarudnutí (zánět,..), bledost (anemie, porucha prokrvení), cyanóza (hypoxémie, vrozené srdeční vady, poruchy prokrvení, ..), žlutá barva (ikterus), šedavá barva (renální selhání)



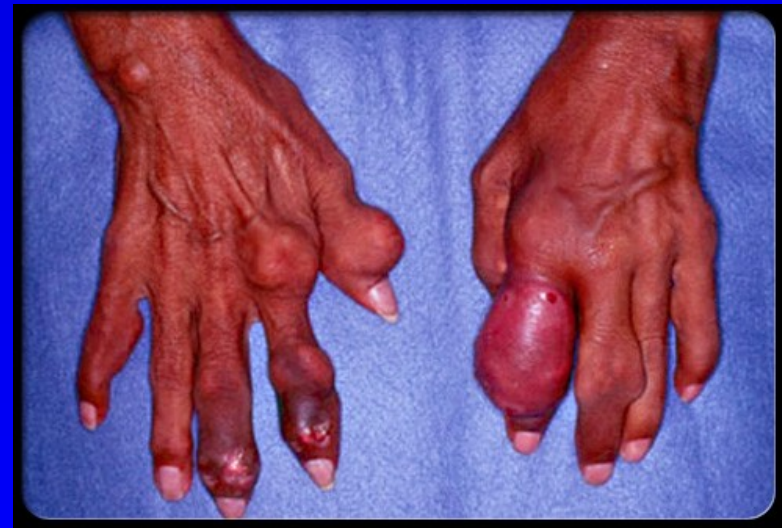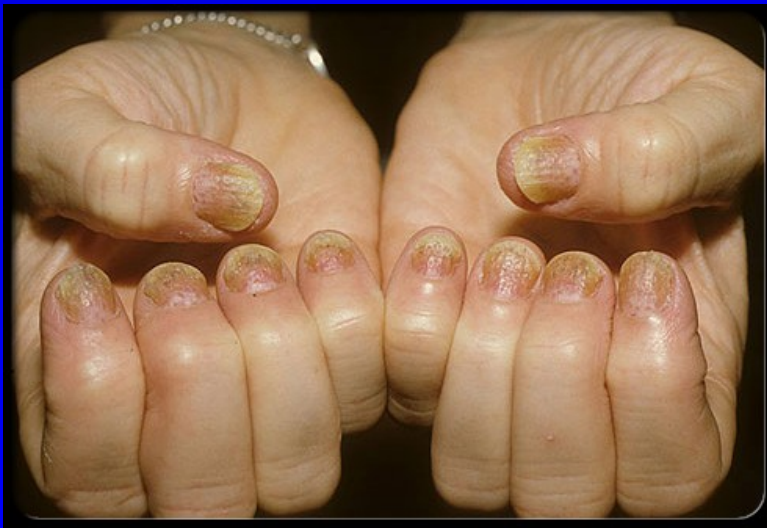- pigmentace, névy, kožní eflorescence a morfy u kožních onemocnění



- trofické změny, žilní kresba, ochlupení, potivost, turgor



- porušení kontinuity kůže (exkoriace, rány, dehiscence v op. ranách, píštěle, vředy)
- změny nehtů
- podkožní uzly

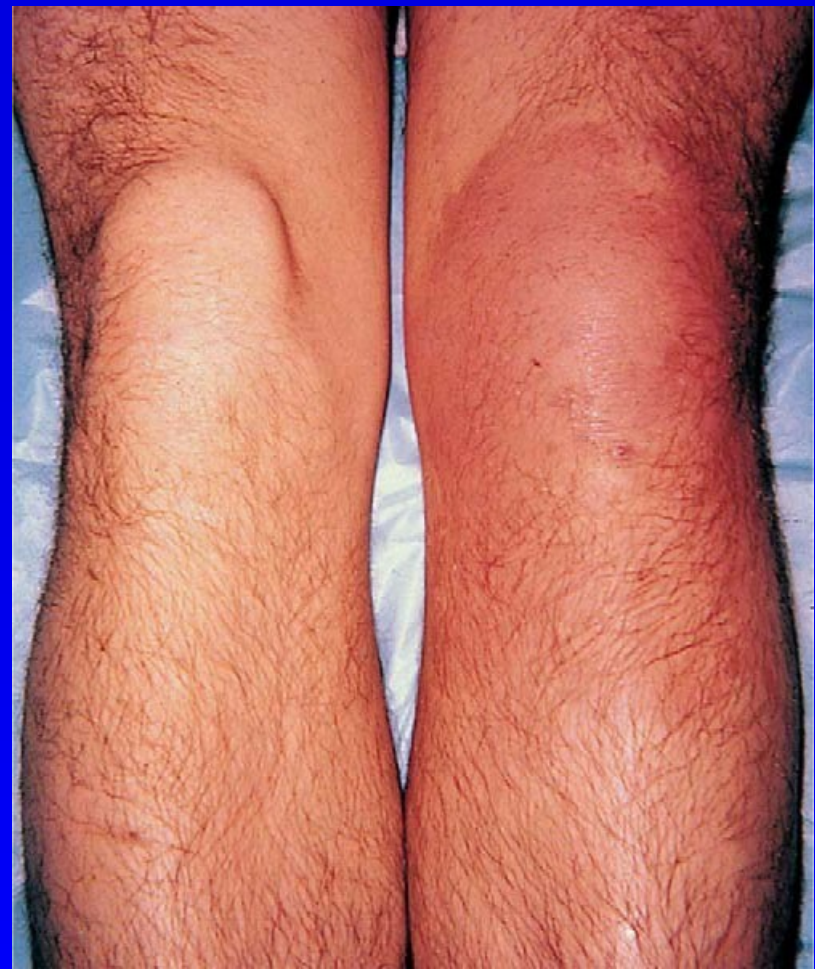

- změny podkoží
- lymfadenopatie (záněty a nádory)



# Otok

- Lokální
  - zánětlivý
  - venostatický
  - lymfostatický
- Generalizovaný
  - kardiální
  - renální
  - hypoproteinemický
- Anasarca
- Decollement

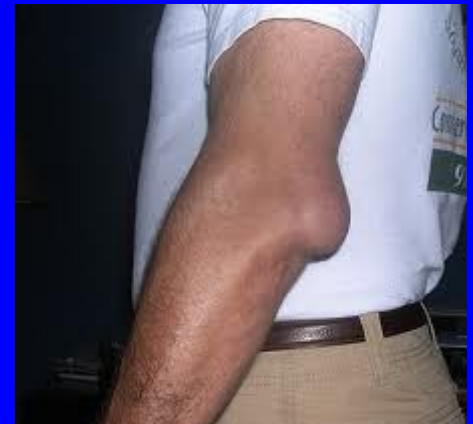
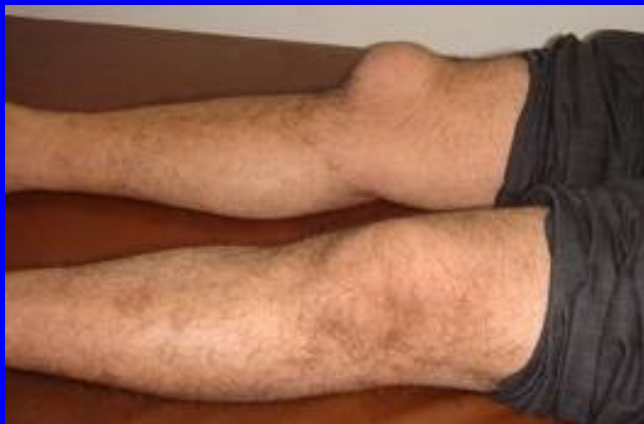
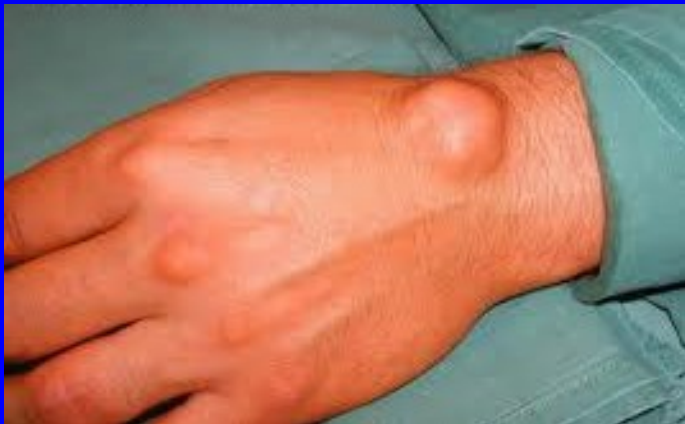## Lokální známky zánětu:

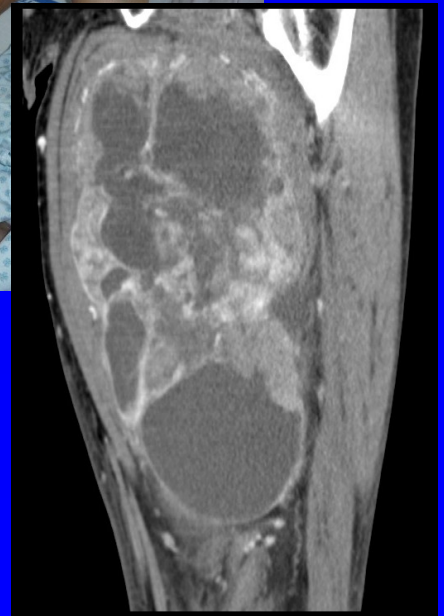
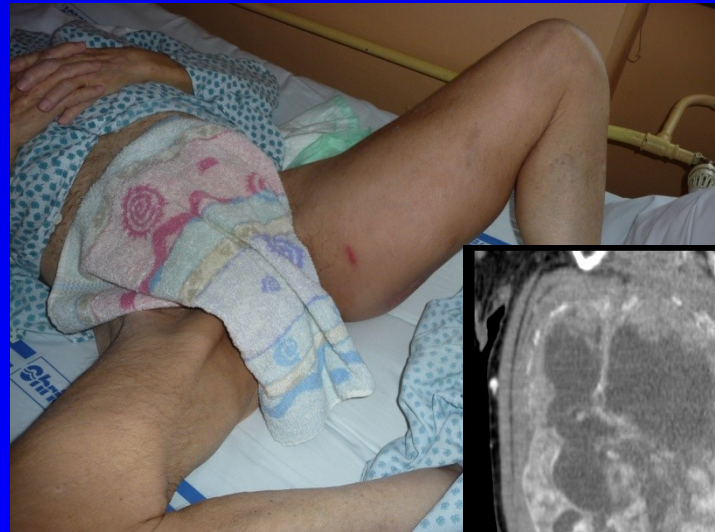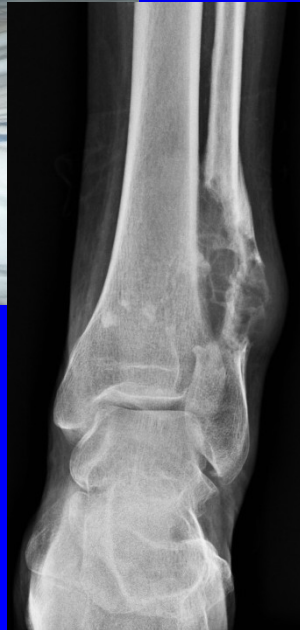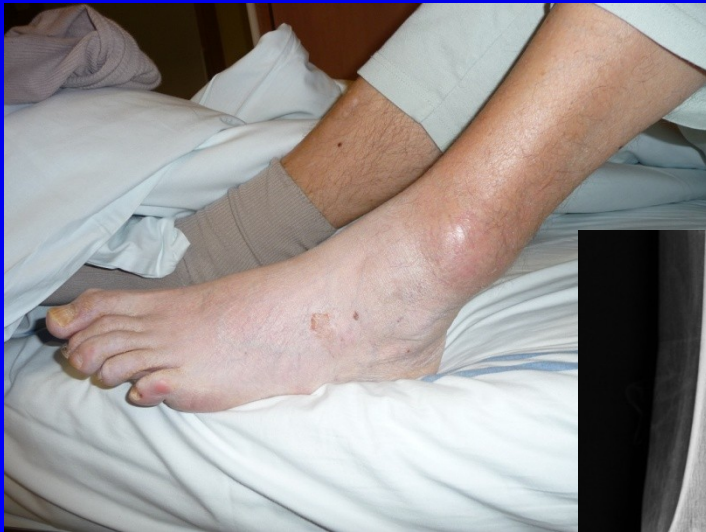zarudnutí, otok, bolest, lokální zvýšení teploty, omezení funkce, event. fluktuace (zánětlivý výpotek v kloubu, absces), píštěl, sekrece z op. rány + celk.příznaky

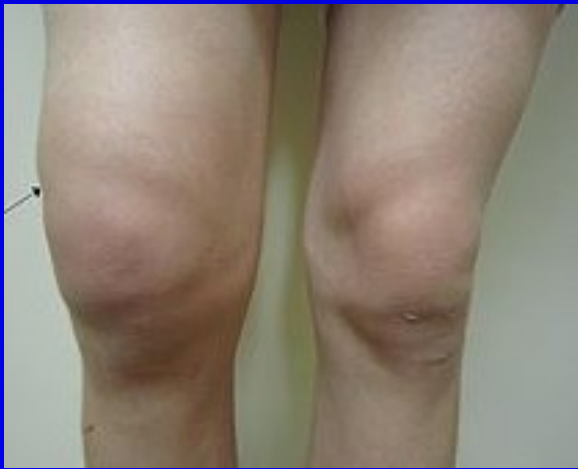# Zduření (zánětlivé x nezápětlivé)

- kloub – výpotek x synovitida, osteofyty
- periartikulárně – burza, cysta, ganglion, revmatické uzlíky, dnavé tofy
- šlacha či šlachová pochva – degenerativní změny, ruptury, tenosynovialitida, ganglion
- periost – zánět, posttraumaticky

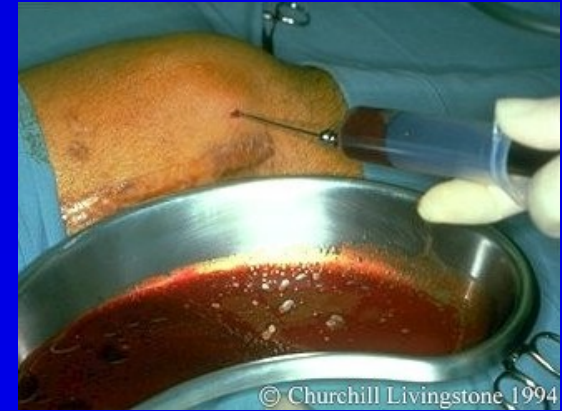
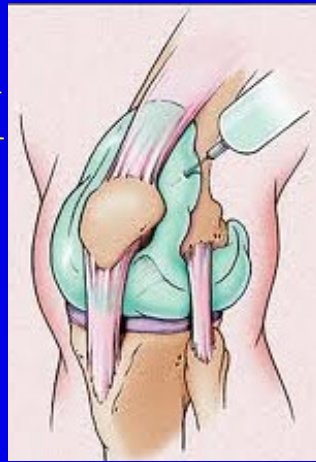
- hematom
- uzliny (zánětlivá či nádorová lymfadenopatie)
- tumor (kostní či měkkotkáňový)





# Výpotek v kloubu



© Churchill Livingstone 1994

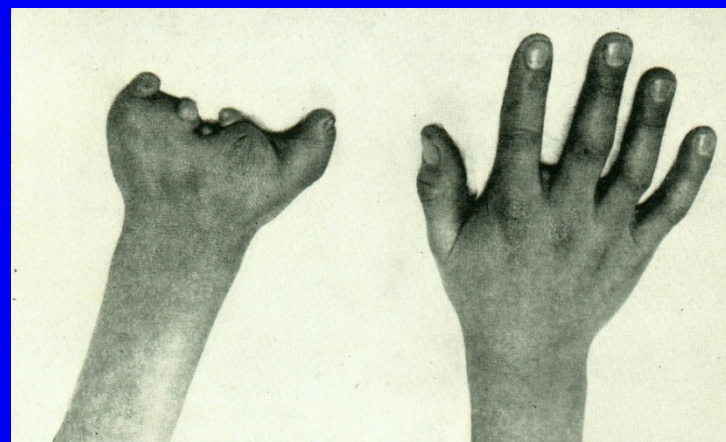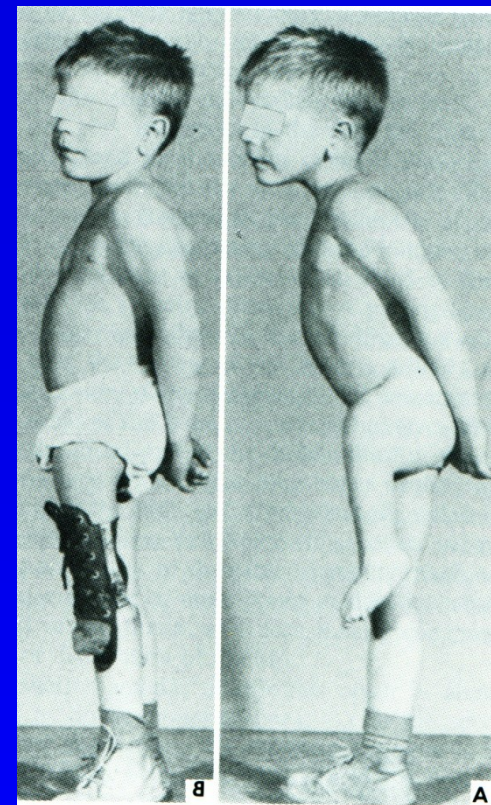
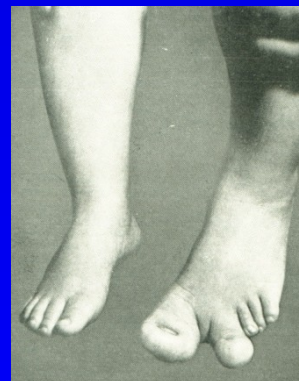


© 2009 American College of Rheumatology



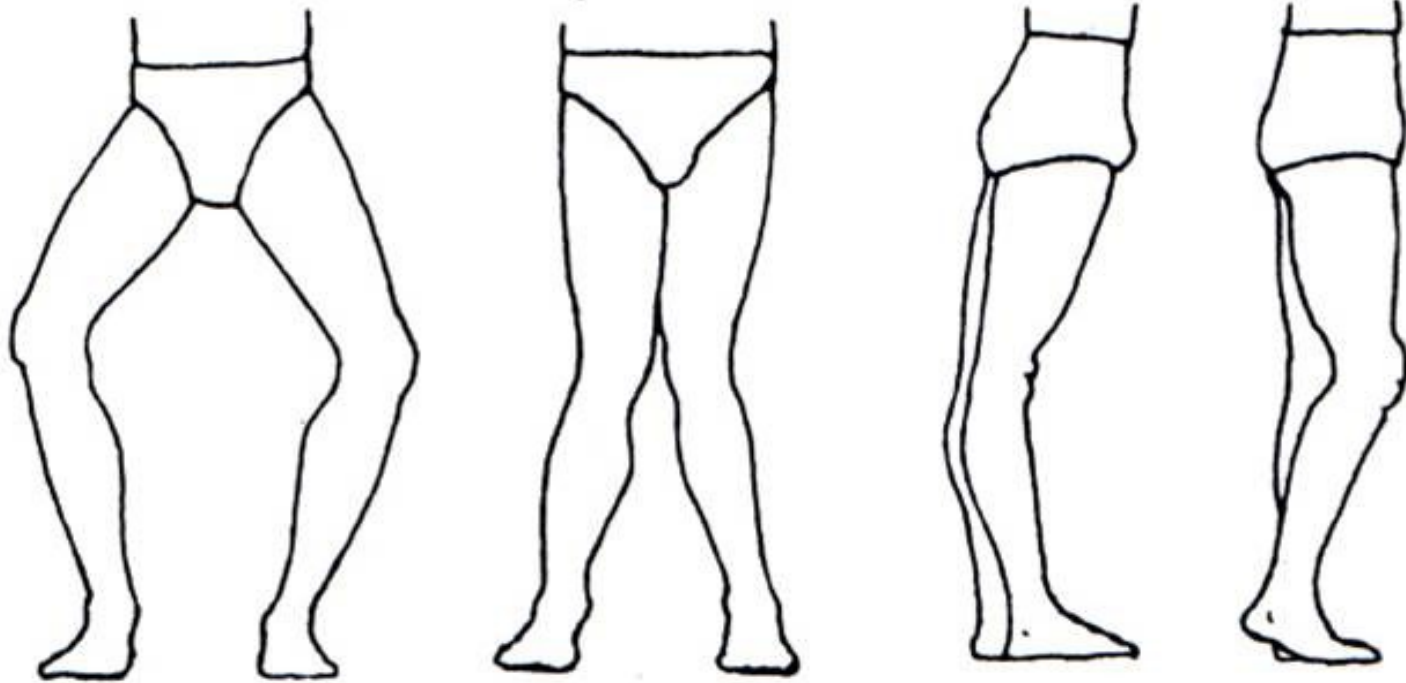
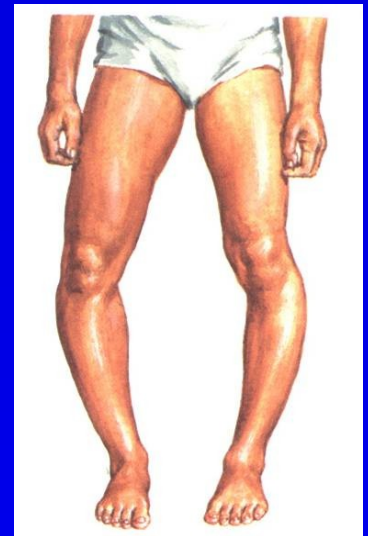
# Deformita - vrozená

- 1. Porucha formace části končetiny
- 2. Chybná diferenciacie a separace
- 3. Zdvojení
- 4. Gigantismus
- 5. Hypoplázie
- 6. Vrozená konstriktce
- 7. Generalizované vady



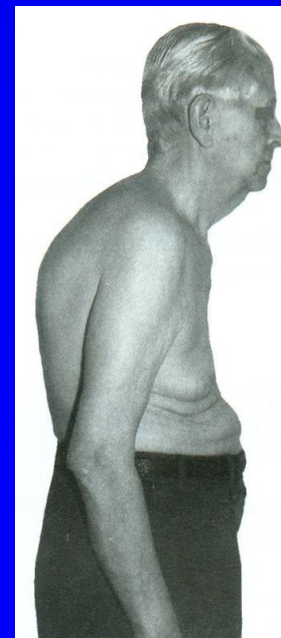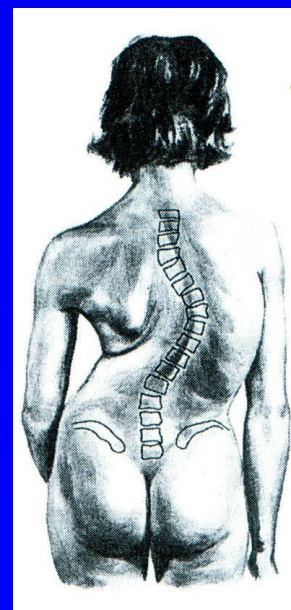
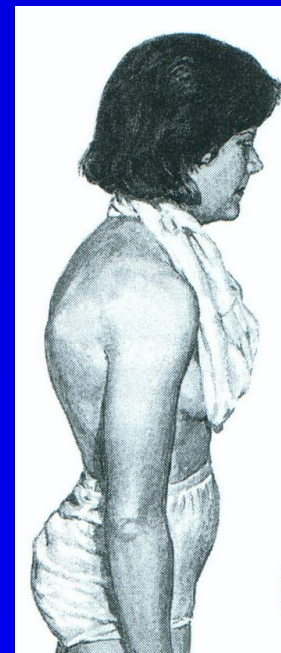
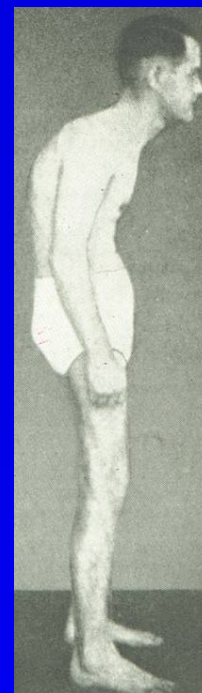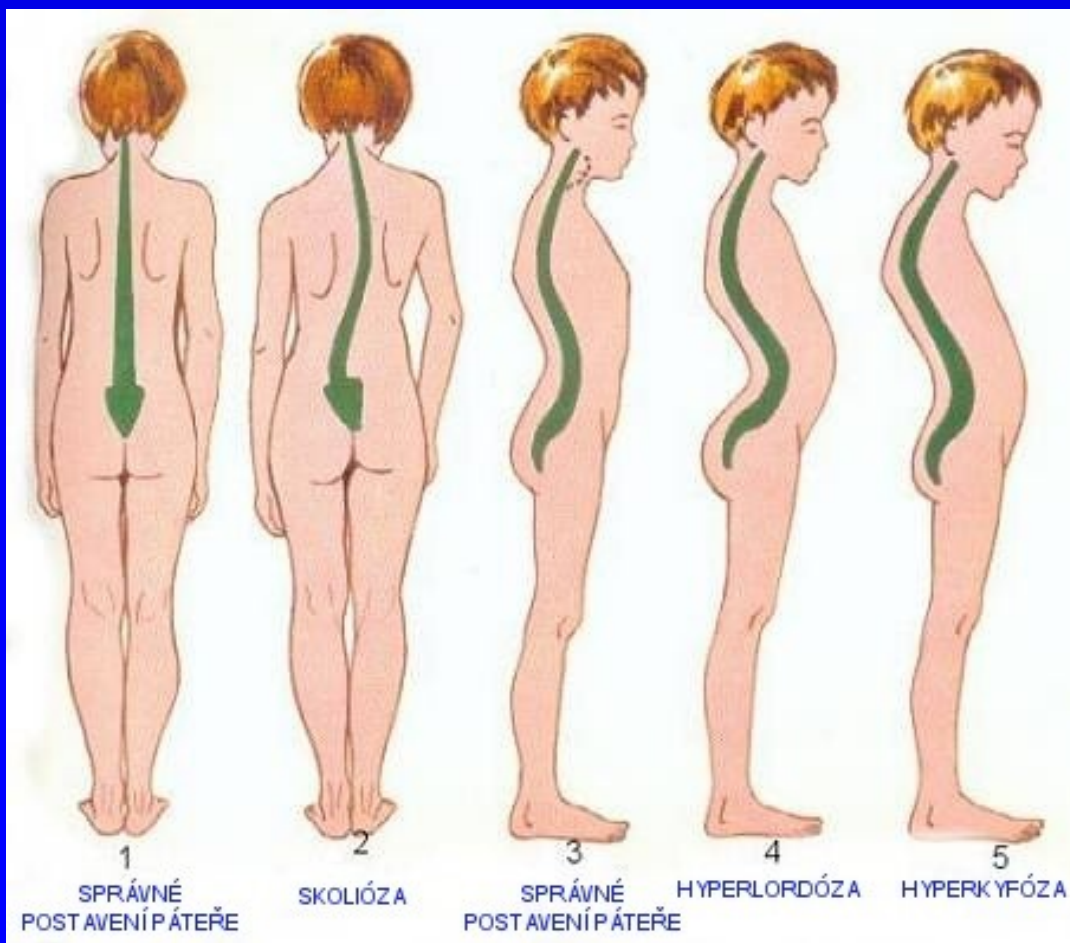
# Osové deformity končetin

- varus x valgus
- antekurvace x rekurvace
- rotační odchylka

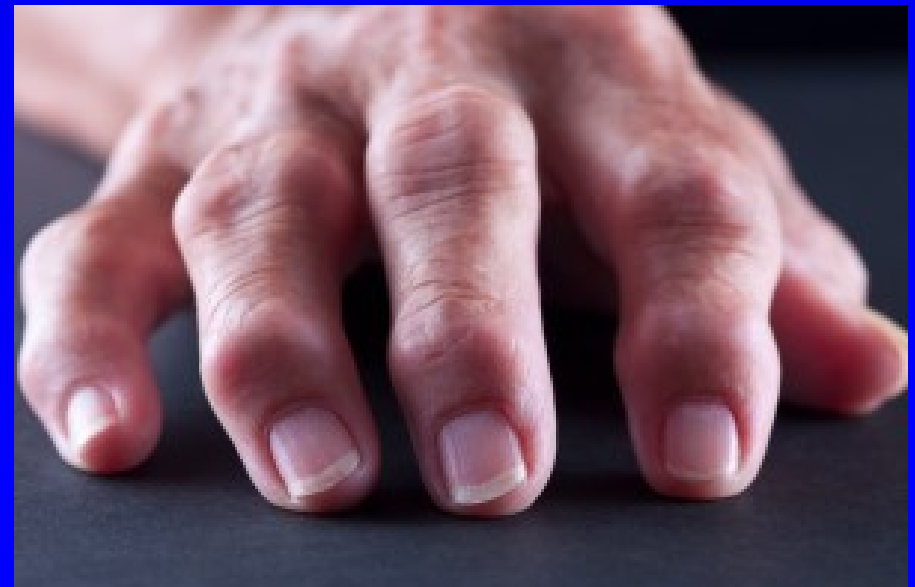
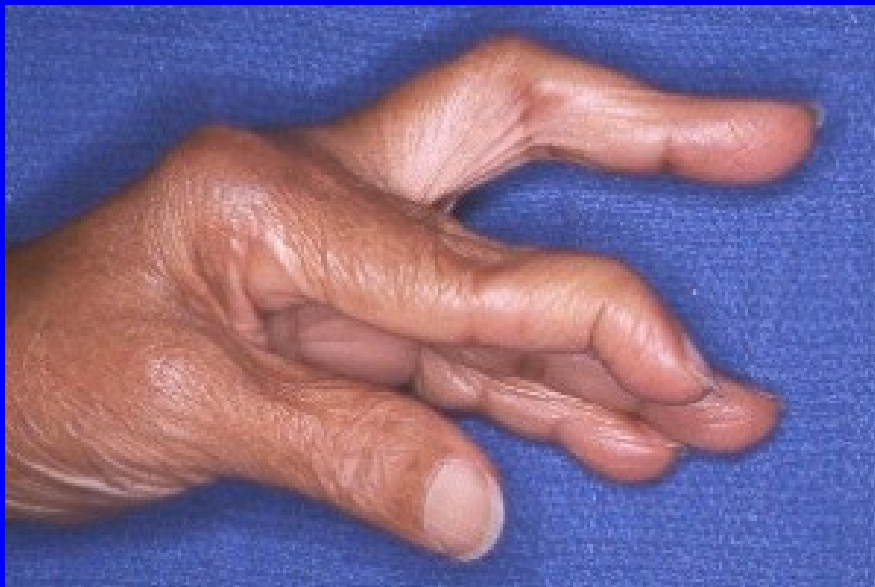
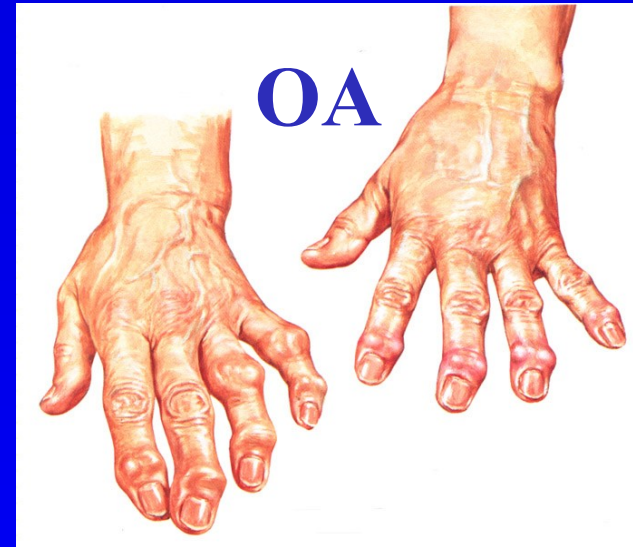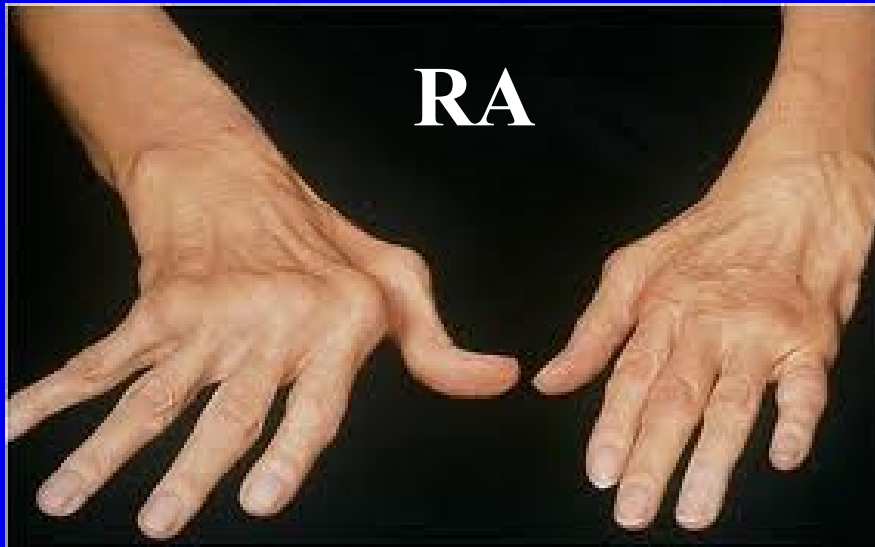# Osové deformity páteře

- frontální rovina – skolióza
- sagitální rovina – hyperkyfóza, hyperlordóza, oploštění křivky



# Typické deformity ruky





# Typické deformity nohy a přednoží



Talipes cavus



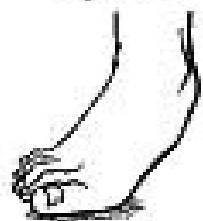
Talipes equinus



Talipes calcaneus



Talipes valgus



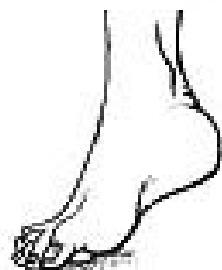
Talipes equovalgus




Talipes calcaneovalgus



Talipes varus



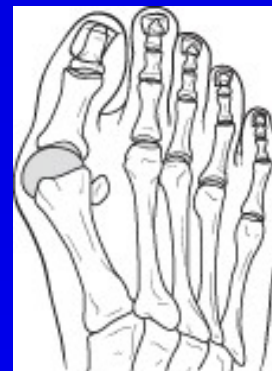Talipes equinovarus



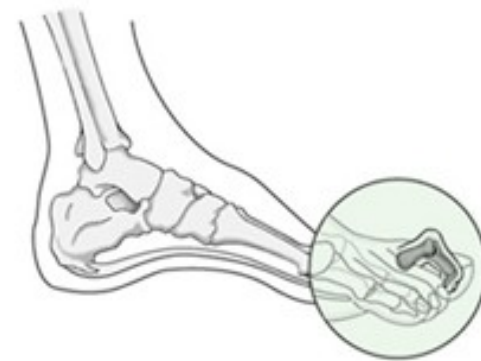
Talipes calcaneocavus



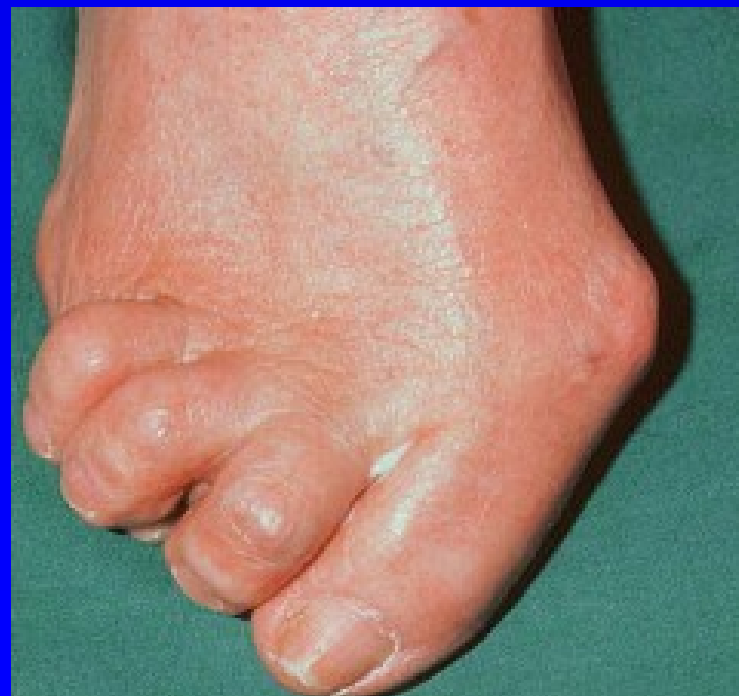Talipes cavovarus



Bunion



Clawtoe



# Typická pozice postižené končetiny nebo její části

- Antalgické postavení :
  - koleno, kyčel – semiflexe
  - rameno – addukce a vnitřní rotace
- Patologické postavení:
  - deformita, zlomenina, kontraktura, ankylóza

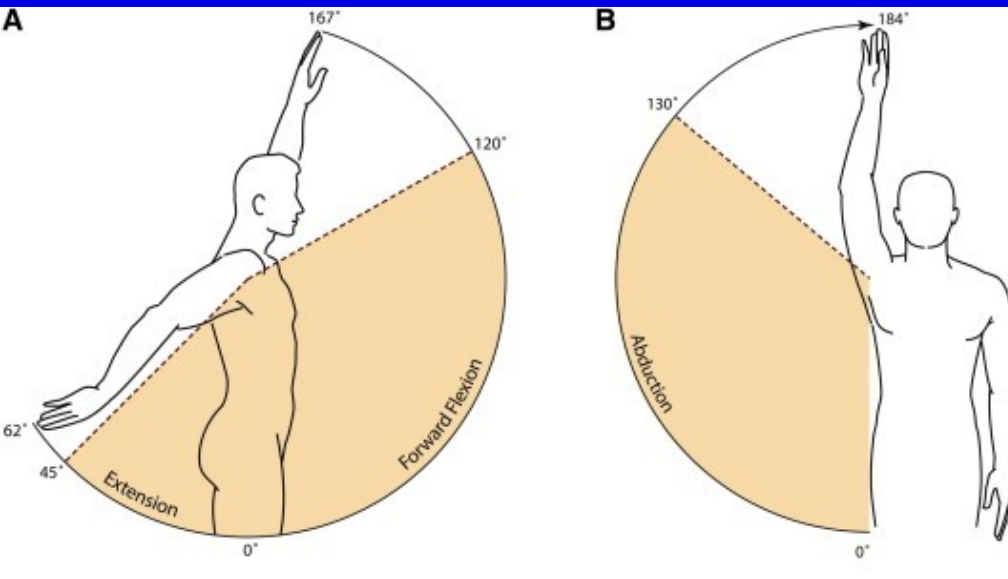
# Měření délky a obvodů končetin

- Délka dolní končetiny:
  - **spinomaleolární distance (SM)** – absolutní (není ovlivněna skoliózu či šikmou pánví)
  - **umbilicomaleolární distance (UM)** – relativní (nezohledňuje skoliózu či šikmou pánev )
  - **další přesnější možnosti:**
    - podkládání kratší končetiny kalibrovanými prkénky do vyrovnání pánve
    - RTG kyčlí, kolen a hlezen s měřítkem
- Délka horní končetiny – **akromion až špička 3.prstu**
- Měření obvodů končetin – **stranové srovnání**

# Rozsah pohybu- SFTR

- zjišťujeme aktivní a pasivní pohyblivost
- **S**agitální
- **F**rontální
- **T**ransverzální = horizontální
- **R**otace
- vychází se z nulového postavení

# Rameno



**S: extenze - 0 - flexe**

**50 - 0 - 180**

**F: abdukce - 0 - addukce**

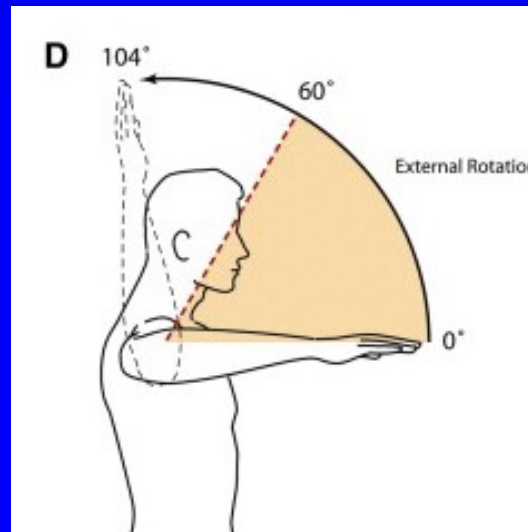
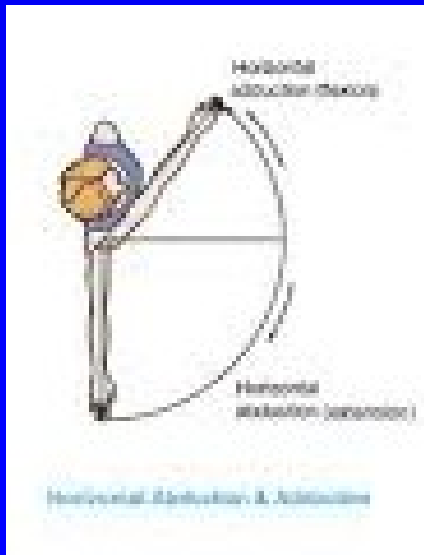
**180 - 0 - 25**

**T: abdukce - 0 - addukce**

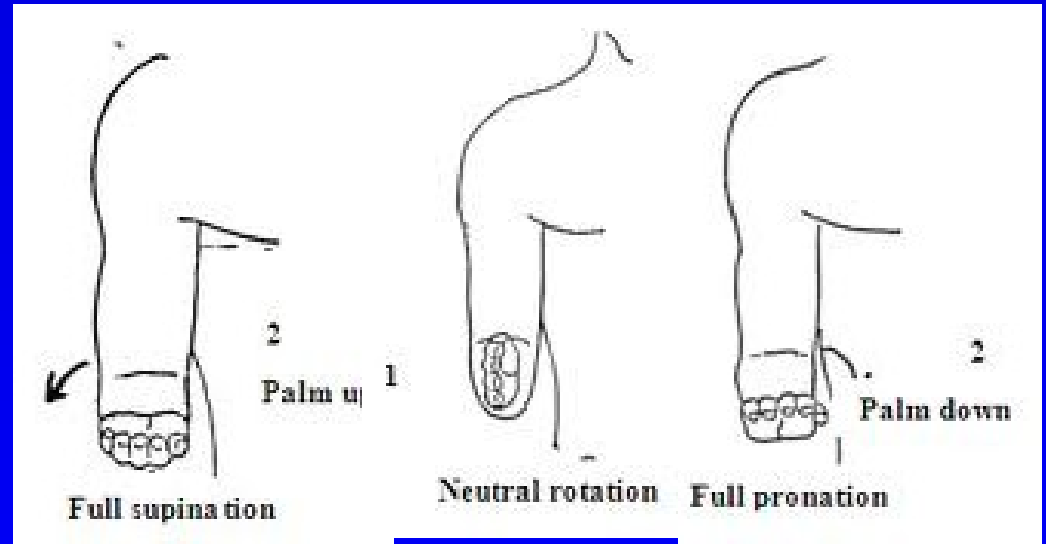
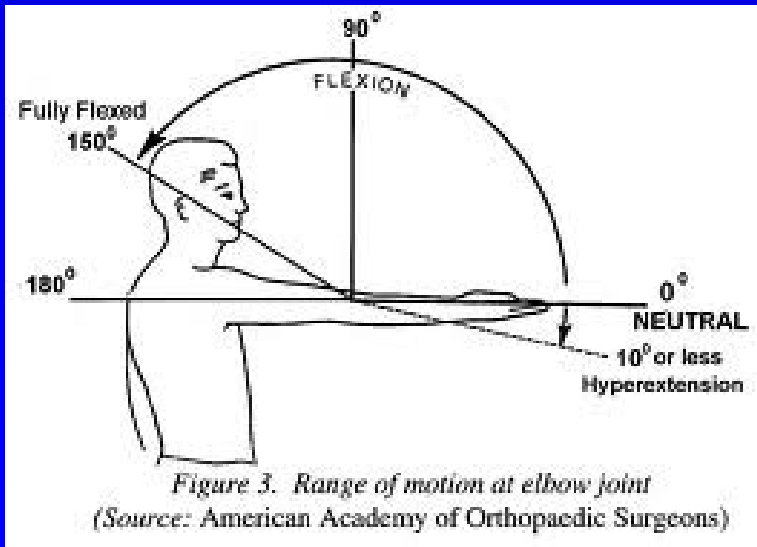
**110 - 0 - 30**

**R: ZR - 0 - VR**

**90 - 0 - 90**



# Loket

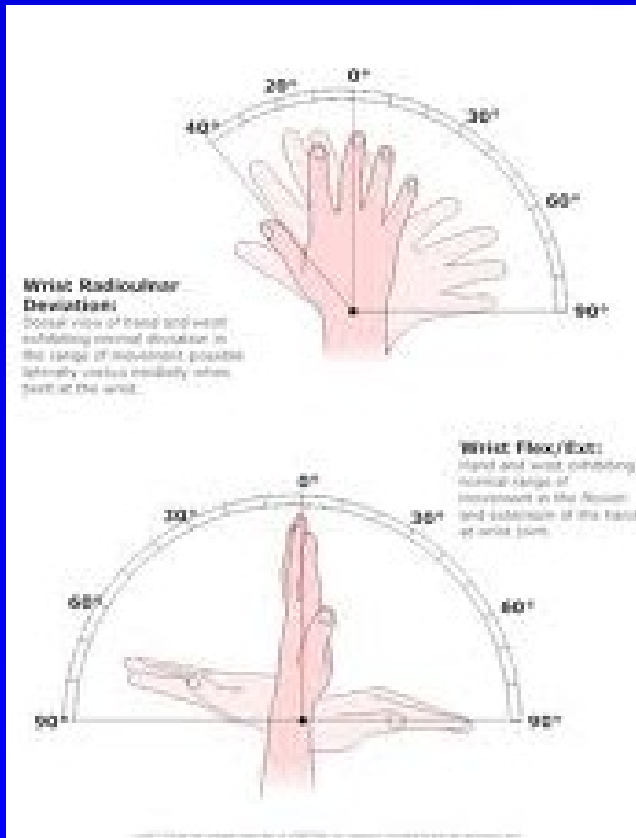


**S: extenze - 0 -  
flexe**

**10 - 0 - 150**

**R: supinace - 0 - pronace  
90 - 0 - 90**

# Zápěstí



**F: rad. dukce - 0 - uln. dukce**

**20 - 0 - 40**

**S:extenze (dor. flexe) - 0 – flexe (palm. flexe)**

**80 - 0 - 80**

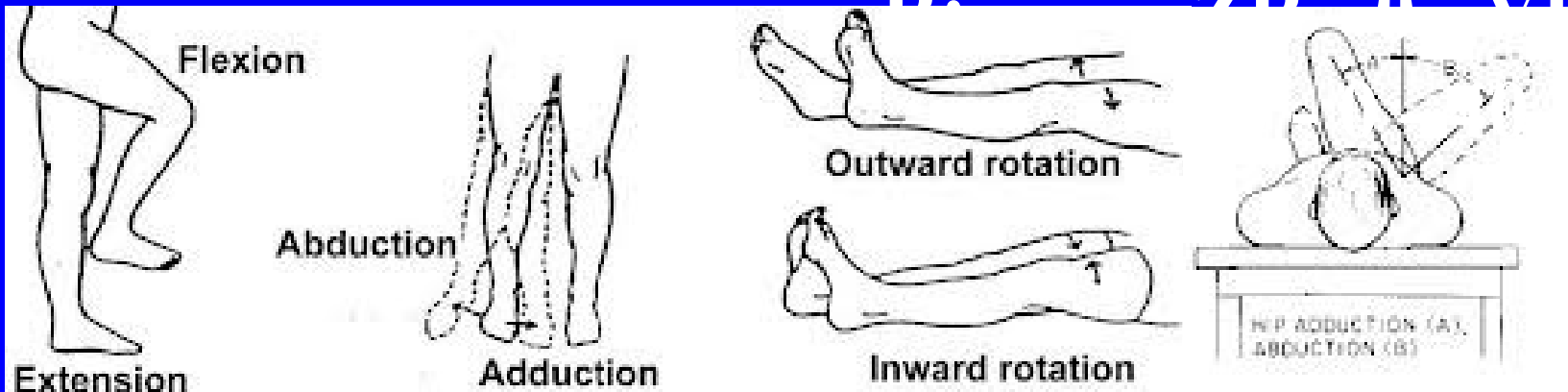
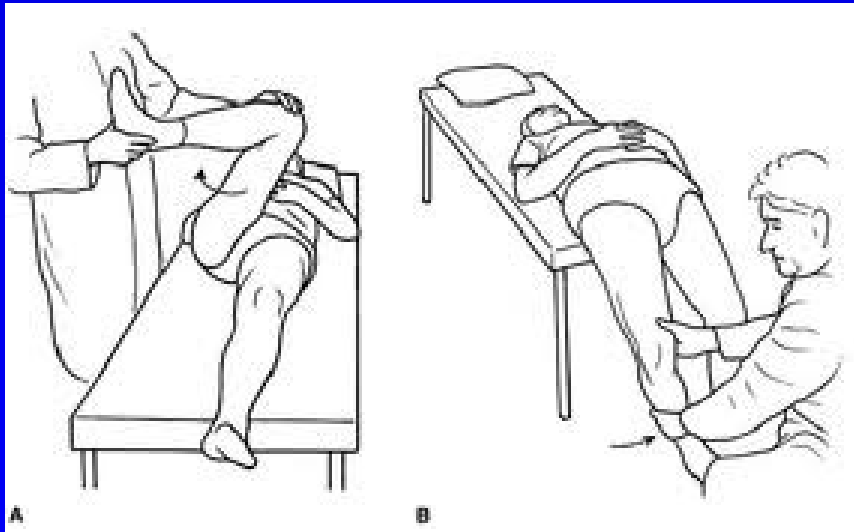
# Kyčel

**S:** extenze - 0 - flexe  
15 - 0 - 140

**F:** abdukce - 0 -  
addukce  
60 - 0 - 40

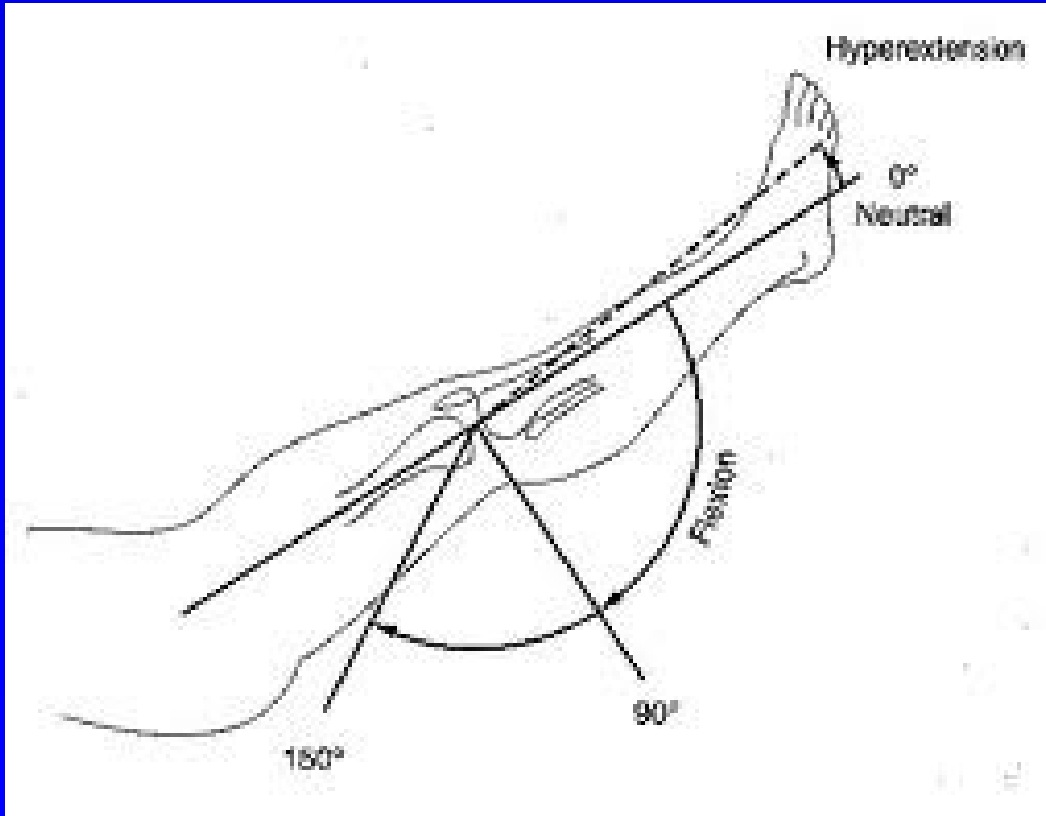
**T:** abdukce - 0 -  
addukce  
80 - 0 - 30

**D:** ZD 0 VR





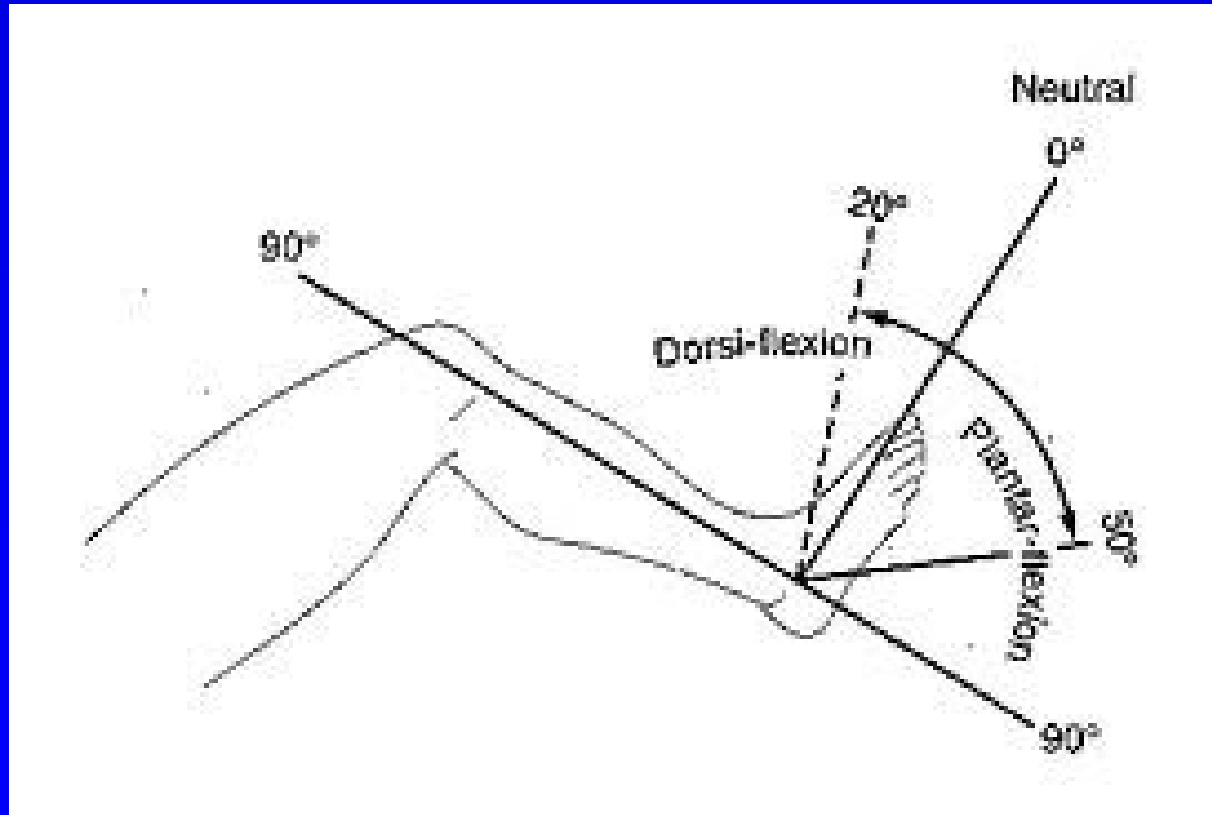
# Koleno



**S: extenze - 0 -  
flexe**

**0 - 0 - 140**

# Hleznó

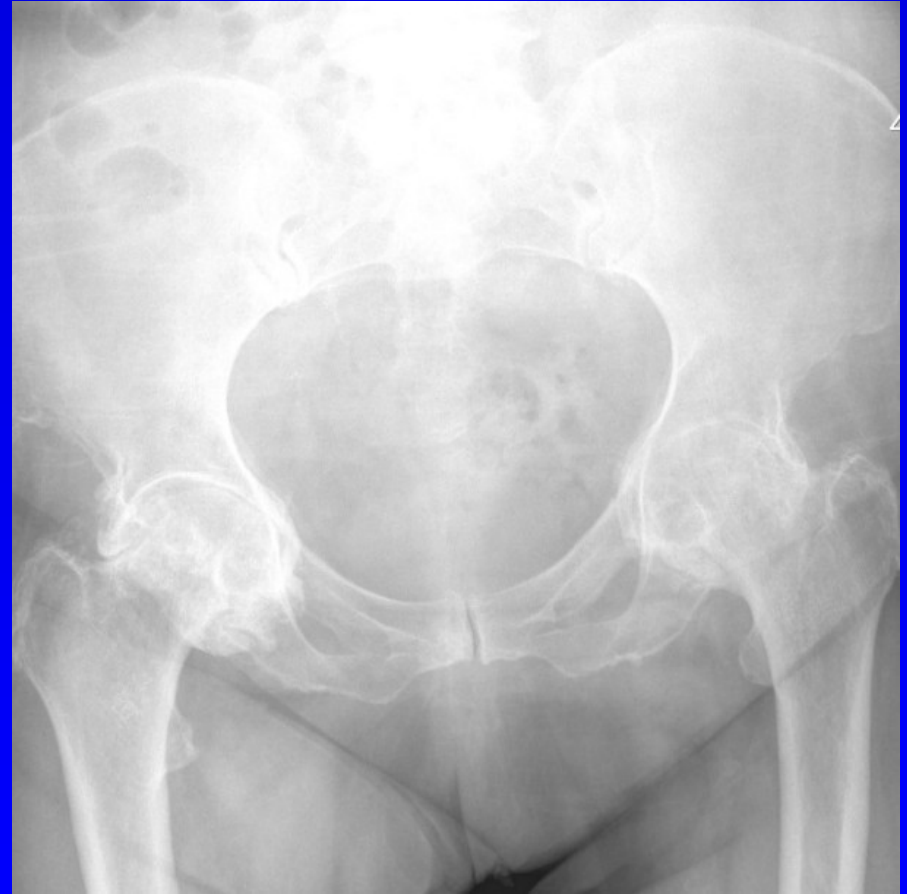

**S: extenze (dorzi flexe) - 0 - flexe  
(plantiflexe)**

**20 - 0 - 50**

# Kloubní ztuhlost a omezení hybnosti

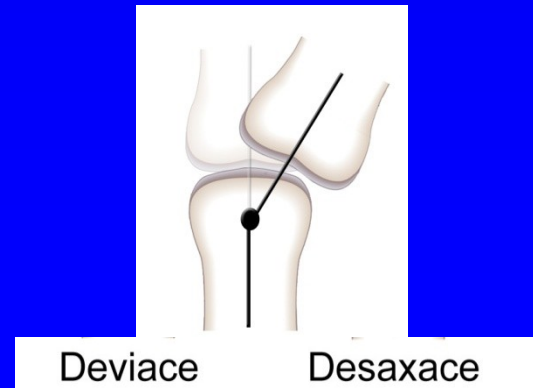
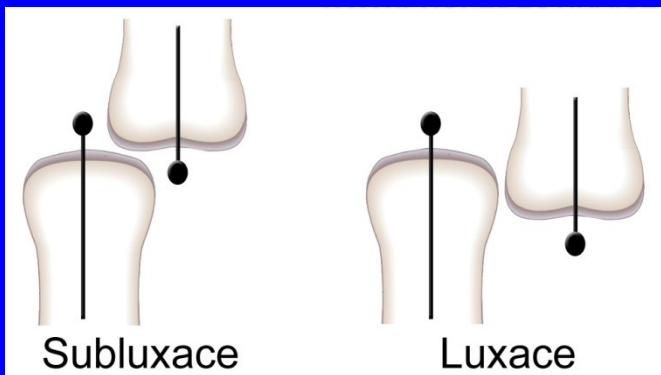
- **Extrartikulární**
  - jizevnaté změny měkkých tkání
  - trvalé kontraktury svalů
  - paraartikulární ossifikace
- **Intraartikulární**
  - ankylóza (fibrózní, kostěná)
  - blokáda kloubu (rpt. menisku, ..)



**ZÁPIS:** - omezení hybnosti - př. Loket: S 0-40-90  
- ankylóza - př. Loket: S 0-40-40

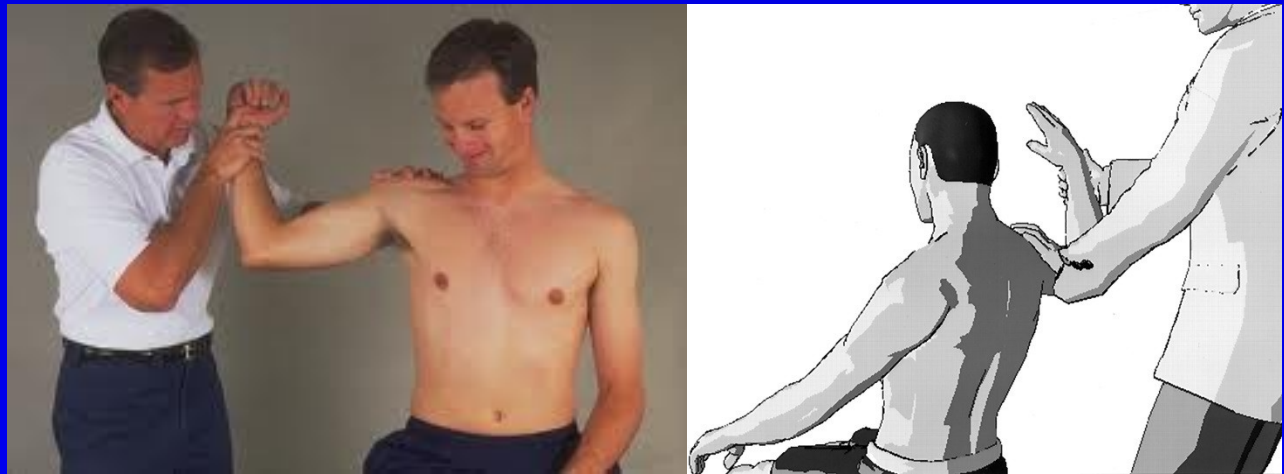
# Stabilita kloubu

- schopnost udržet při jakékoliv fyziologické poloze kloubní plochy u sebe ve fyziologickém postavení
- zajištěno:
  - tvarem kloubních ploch
  - statickými kloubními stabilizátory (kloubní pouzdro, vazy, labrum)
  - pomocně i dynamickými stabilizátory (svaly)
- nestabilita:
  - akutní traumatická
  - chronická posttraumatická
  - habituální

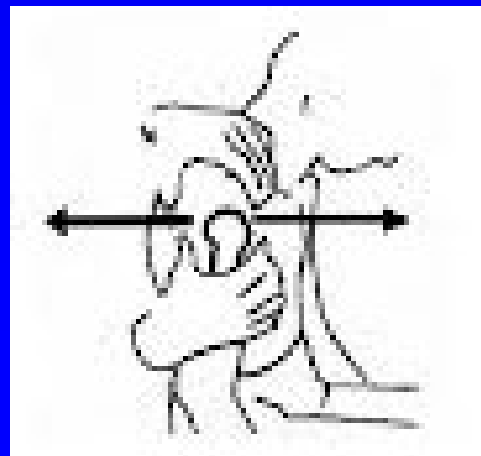


# Testy na nestabilitu - rameno

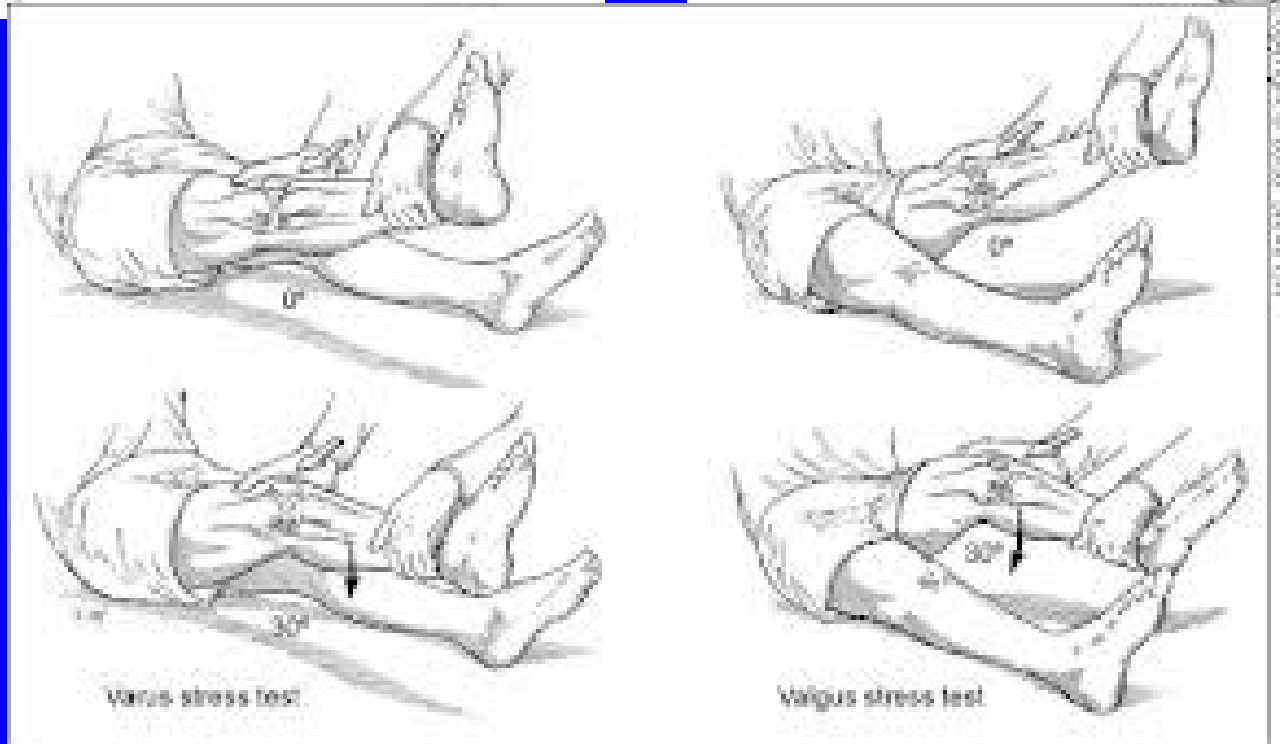
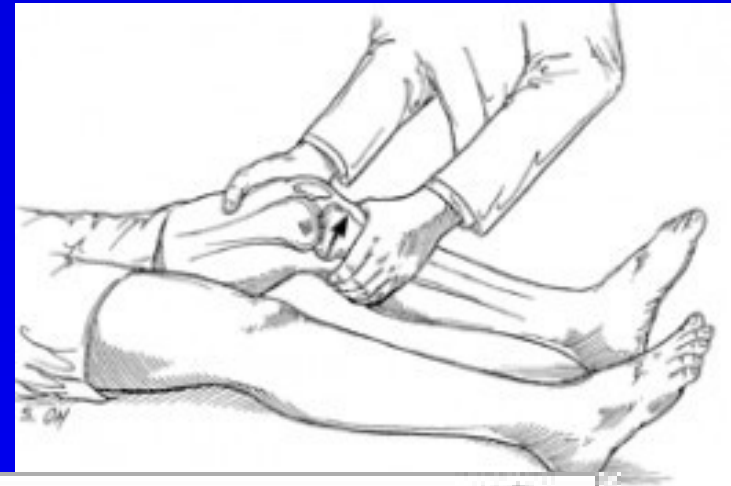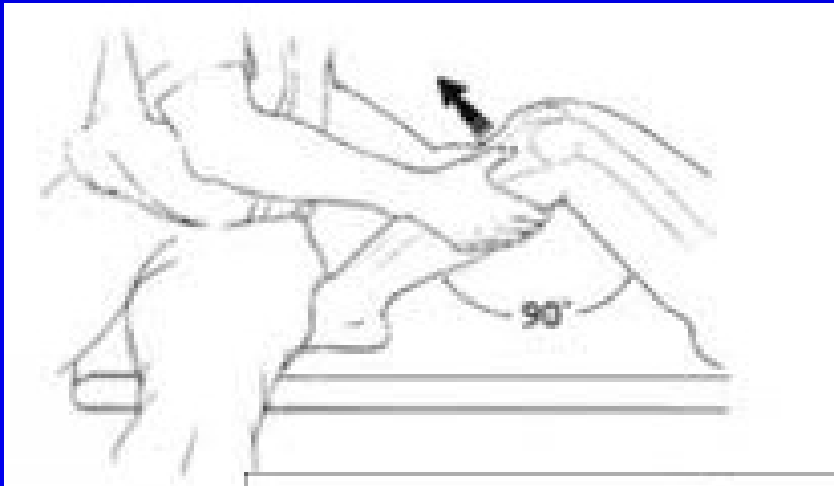
Apprehension test



Zásuvka



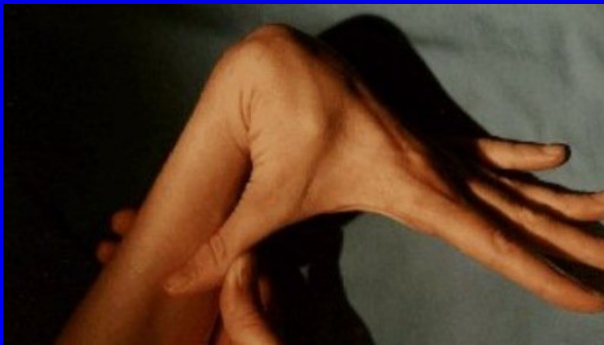# Testy na nestabilitu - koleno



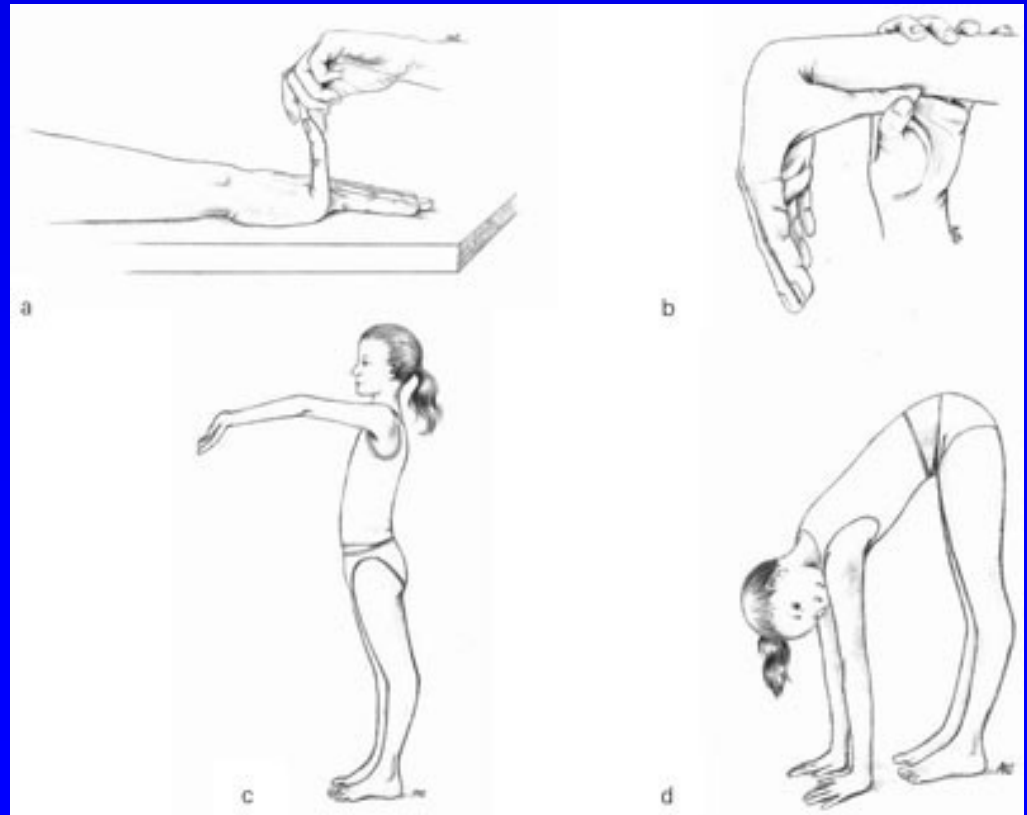
Copyright © 2008 Elsevier

# Laxita

- stav se zvýšenou kloubní hrou t.j. rozsahem pohybu v kloubech a páteři

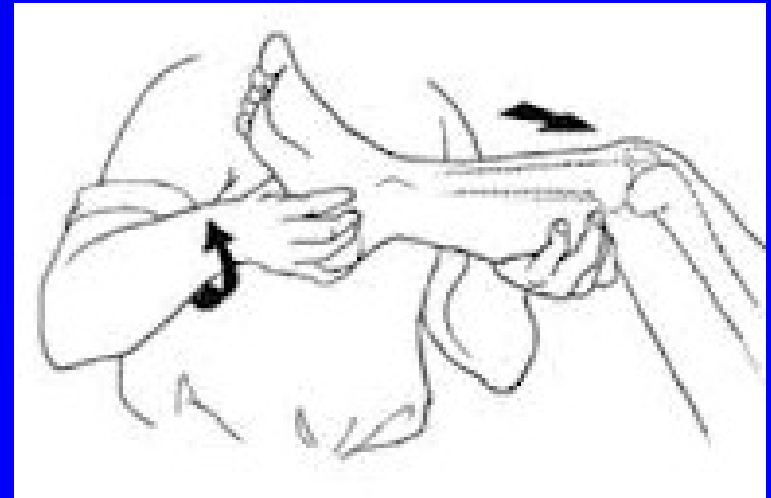
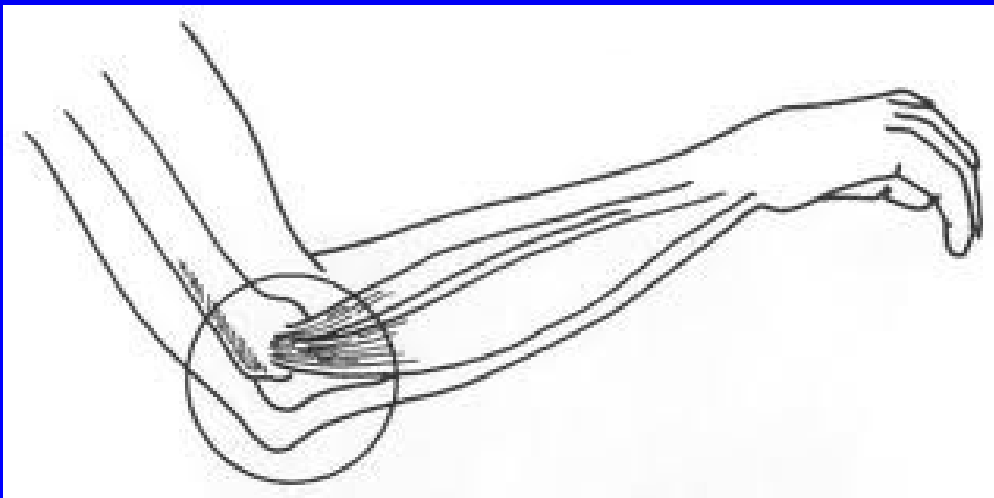
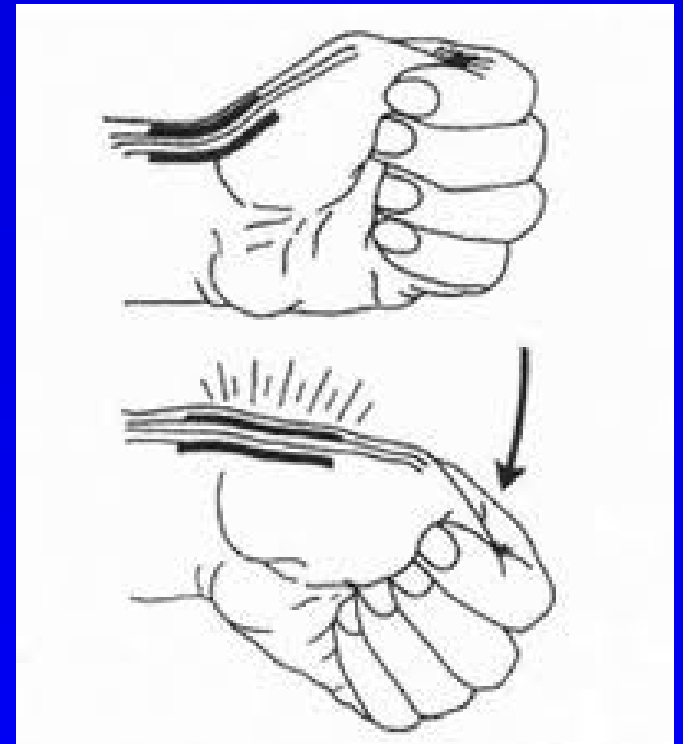


- testy - malík, palec ruky, loket, koleno, dosah na podlahu



# Další funkční testy

- Napínací testy
- Odporové testy
- Další provokační manévry (např. na menisky, RM,..)



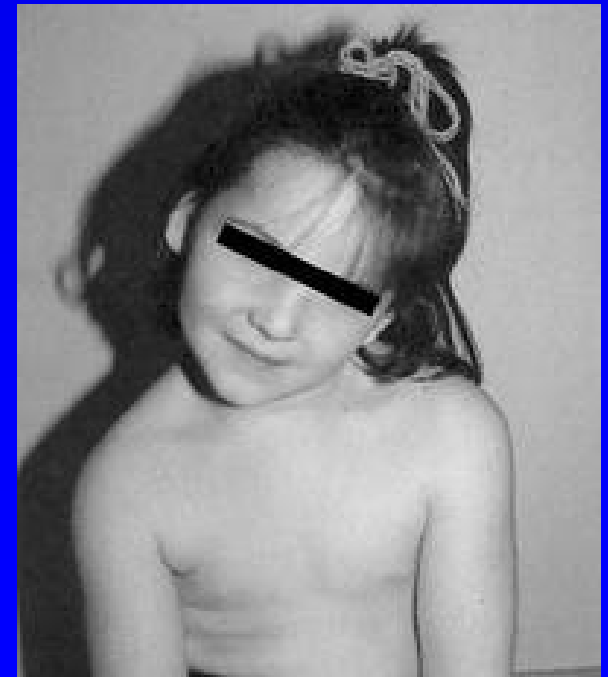
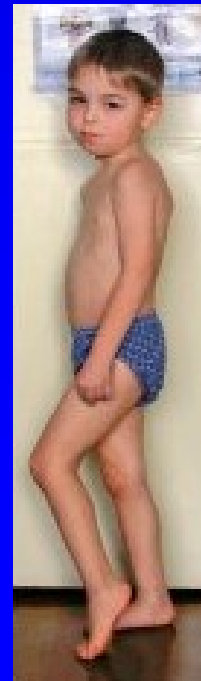
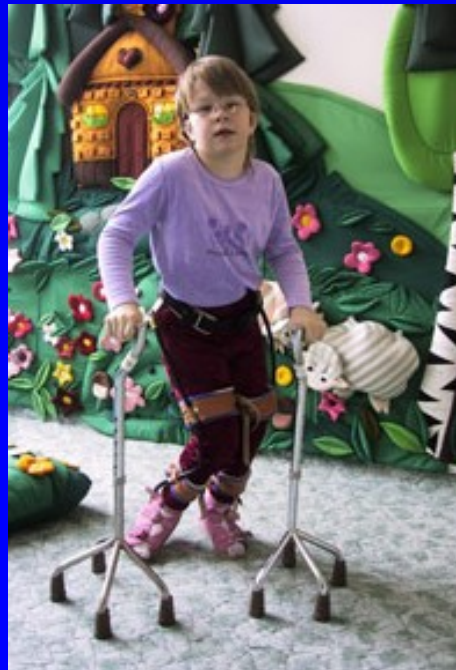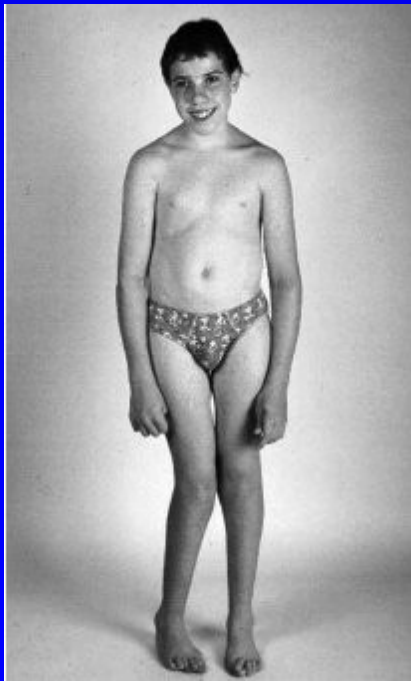# Zvukové fenomény v ortopedii

- jemný krepitus resp. drásoty
- hrubý krepitus
- ligamentózní lupnutí
- prasknutí při distrakci kloubních ploch

# Svalová kontraktura

- **Dočasná** - lumbago (PV spasmy), torticollis, reflexní spasmus kolemkloubních svalů
- **Trvalá** - spastická forma DMO, po dlouhodobé fixaci, ischemická svalová kontraktura



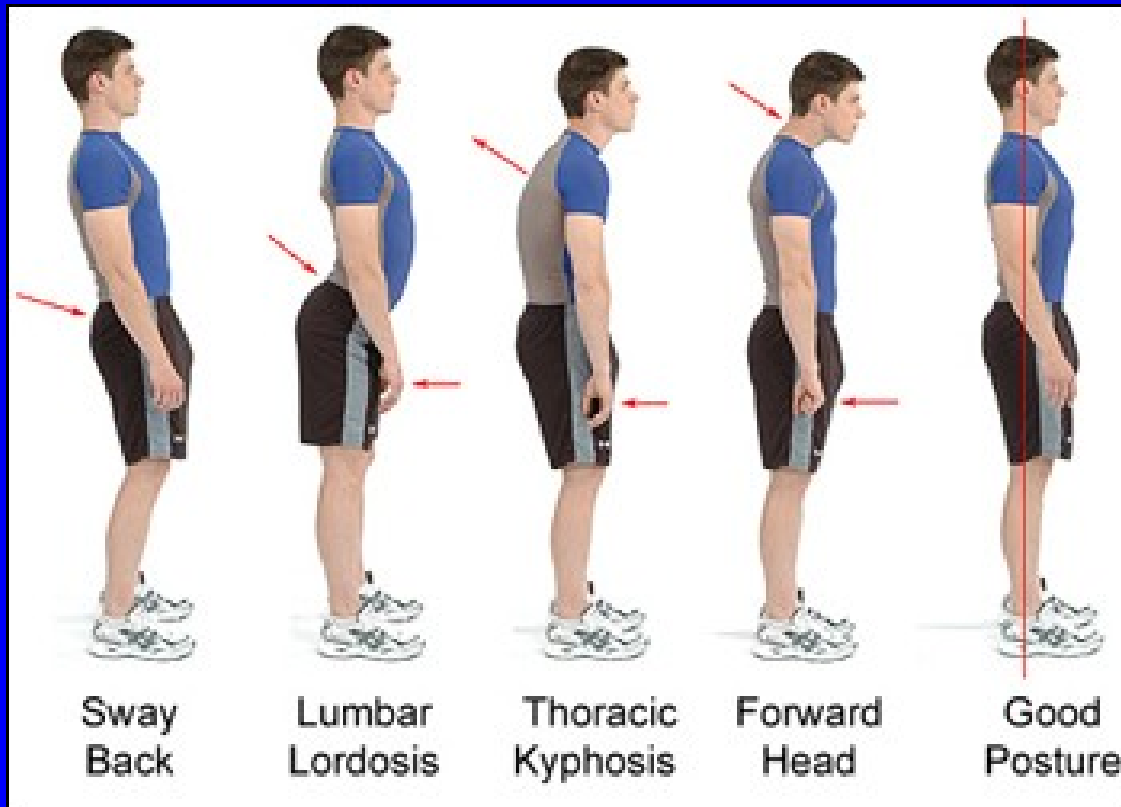
# Hodnocení svalstva

- Stav svalstva – eutrofie / hypotrofie / atrofie / hypertrofie
- Svalový tonus - norm. / zvýšený / snížený
- Svalové záškuby
- Svalová síla
  - orientačně - celkově – stisk ruky
  - přesně – pro každý sval či skupinu - svalový test

# Svalový test

- 0 - žádný aktivní svalový stah 0 %
- 1 - záškub 10 %
- 2 - pohyb při vyloučení gravitace 25 %
- 3 - pohyb proti gravitaci 50 %
- 4 - pohyb proti gravitaci a mírnému odporu 75 %
- 5 - normální svalová síla 100 %

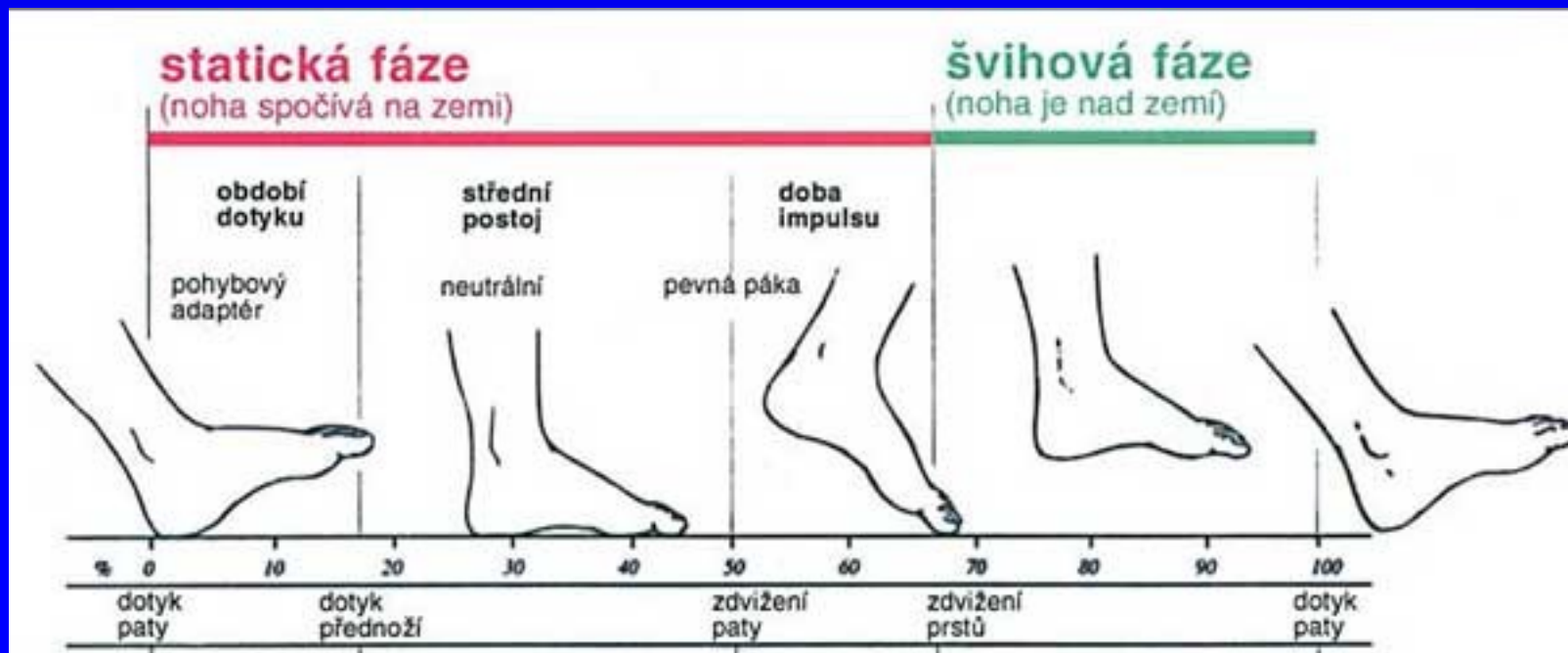
# Držení těla



- Správné držení těla:
  - vzpřímený postoj
  - klidový postoj
  - napjatý postoj
- Vadné držení těla
  - Posturální kyfóza
  - Plochá záda
  - Bederní hyperlordóza

# Chůze

- Fáze:
  1. Dotek paty
  2. Fáze stojná
  3. Fáze odvinutí špičky
  4. Fáze švihu



# Poruchy stereotypu chůze (kulhání)

- Antalgická chůze
- Napadání při zkratku
- Kulhání při ankylóze v kloubu DKK
- Trendelenburgovo kulhání
- Kolébavá kachní chůze
- Hemiparetická
- Spastická (nůžkovitá, skrčenecká, špičková)
- Stepáž s padavou nohou (kohoutí chůze)
- Ataktická chůze
- Parkinsonská

# Postup vyšetření

Hlava

Krk

Hrudník

Břicho

Pánev

Páteř

Horní končetiny

Dolní končetiny



# Pomocné vyšetřovací metody

- RTG, fistulografie, artrografie
- Angiografie
- Ultrasonografie
- CT, MRI
- Scintigrafie
- DEXA
- Bioptické vyšetření

# RTG vyšetření

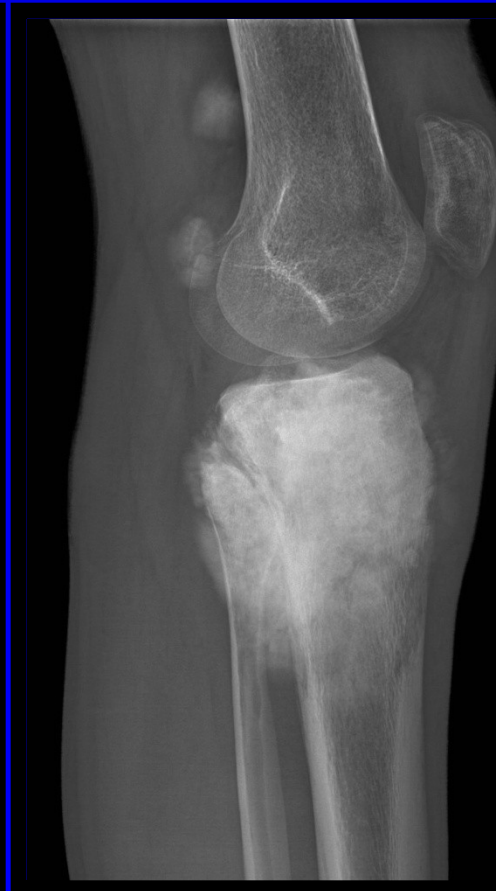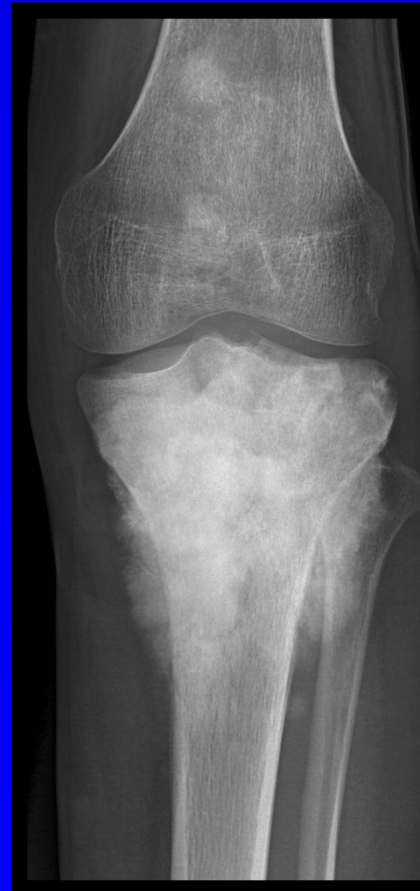Základní vyšetření – ve dvou rovinách, AP a bočná.

Popis:

- Anatonická lokalizace
- Tvar, velikost a osová odchylka
- Struktura kosti

4 základní stavy:

- Kostní hypertrofie
- Kostní atrofie
- Osteolýza
- Osteonekróza



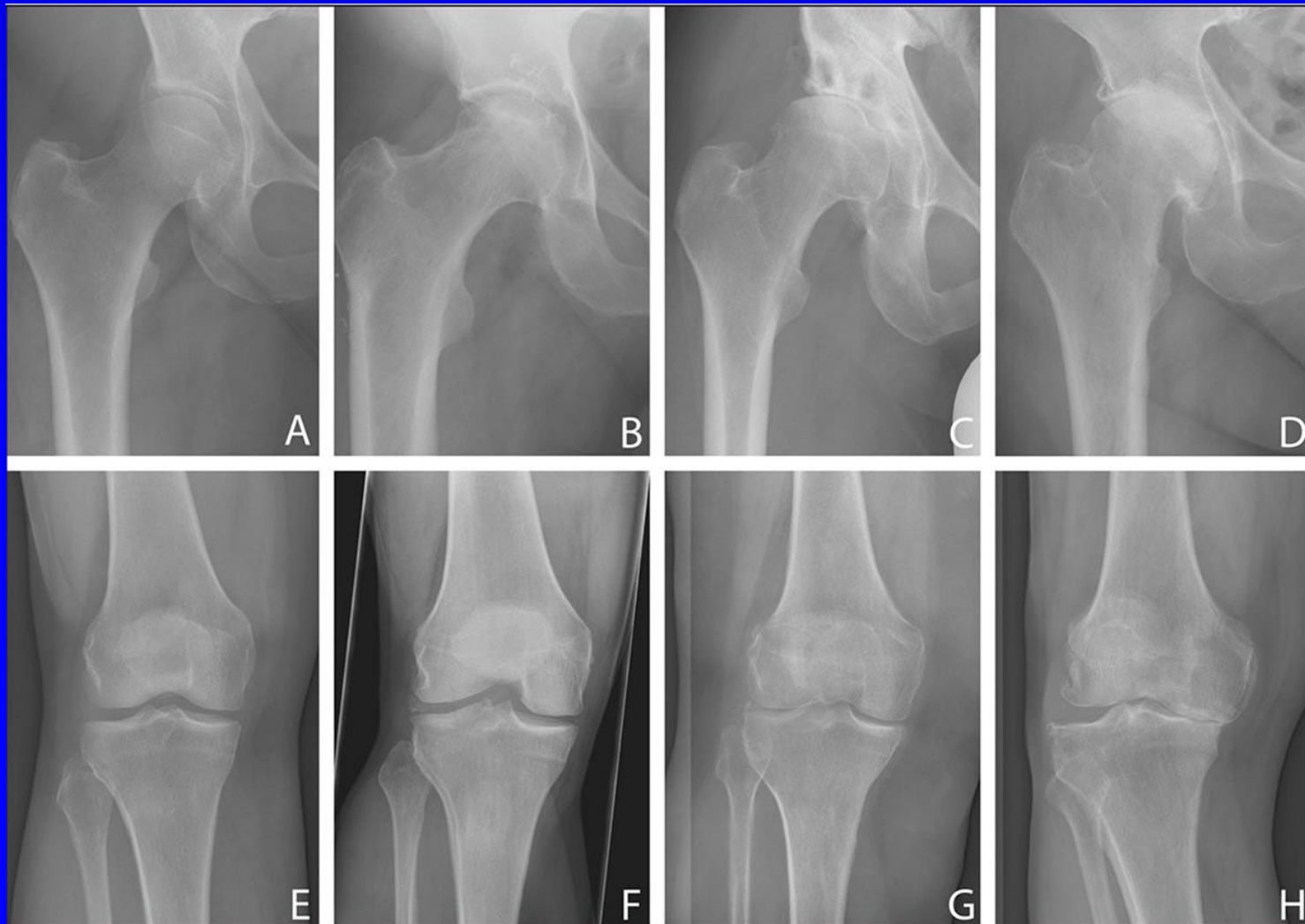
# RTG stupně osteoartrózy podle Kellgren- Lawrence

I.

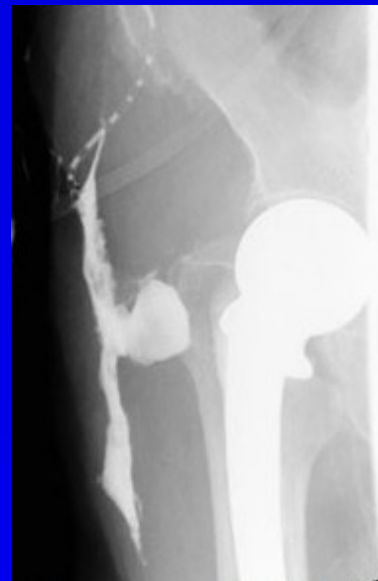
II.

III.

IV.

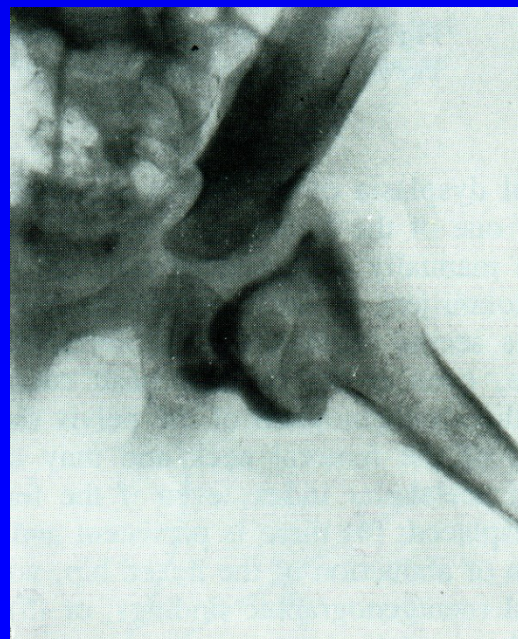

# Fistulografie



# Artrografie

Velký invertovaný  
limbus,  
dichotomická  
hlavice femuru



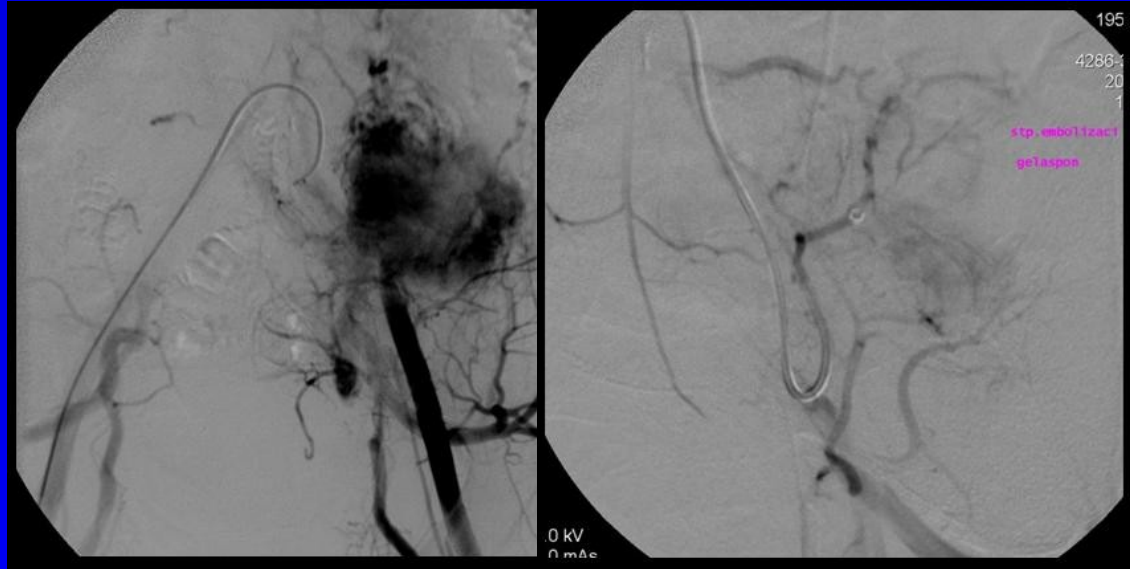
# Angiografie

Klasická angiografie

CT angiografie

MR angiografie

Digitální subtrakční angiografie

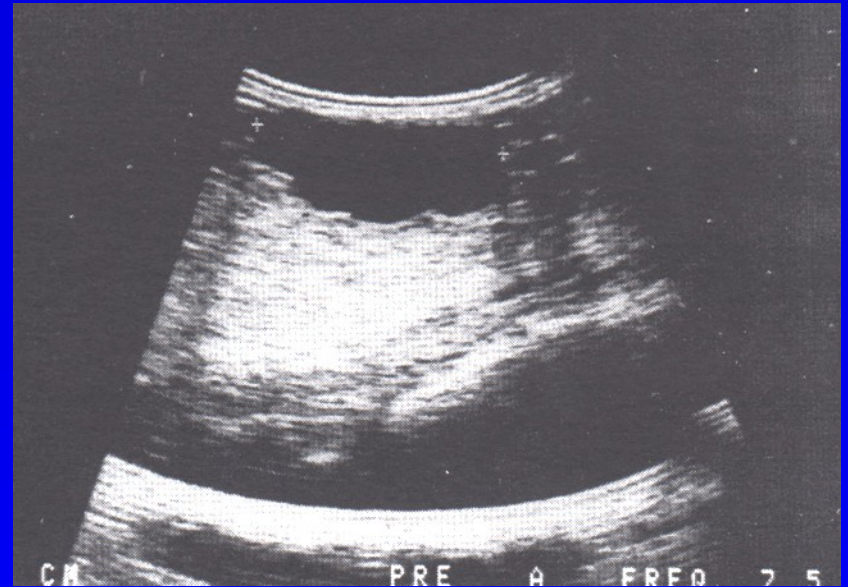


# Ultrasonografie

Je založená na registraci ultrazvuku odraženého od tkání.

Používají se piezoelektrické sondy o frekvencích 2–18 MHz.

UZ vlnění se na rozhraní dvou prostředí odráží a navrací v určité změně kvality zpět.

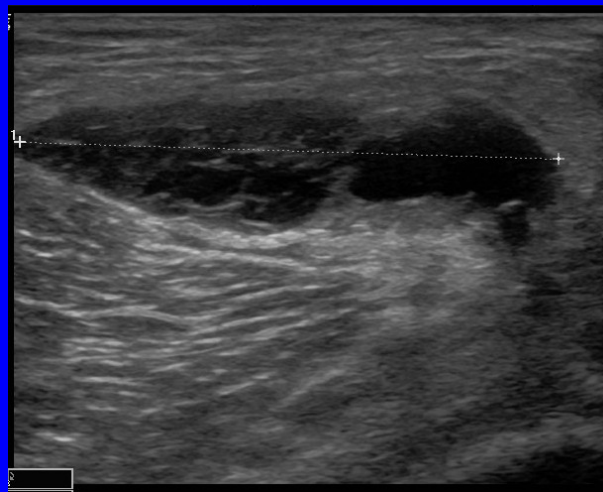


UZ vlnění má schopnost se ve tkáních odrážet, lomit, absorbovat.

Do těla je vysíláno pomocí speciální ultrazvukové sondy.

Uvnitř těla se odráží od tkání a orgánů a sondou je zpět přijímáno a dále zpracováno v obraz- na obrazovce

Ultrazvukový přístroj tedy funguje na stejném principu jako sonar v námořnictví nebo u netopýra pro orientaci v prostoru.



# Typy ultrazvukového obrazu:

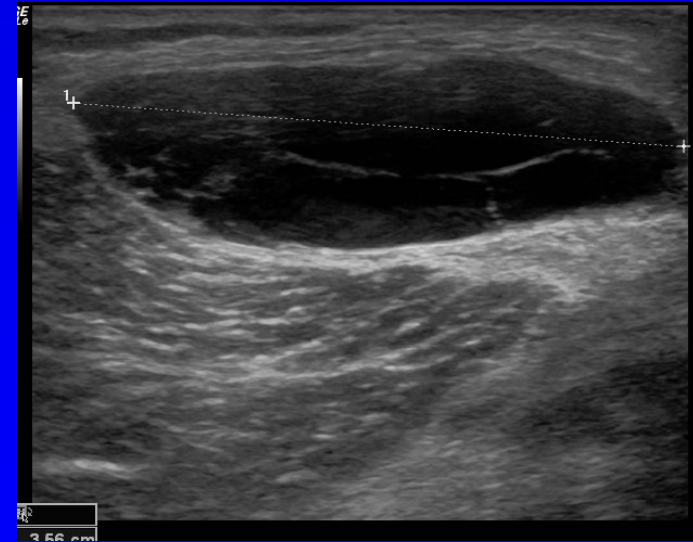
## Echogenita- odrazivost

hyperechogenní – vysoce odrazivý, světlá, bílá místa (oblasti s velkými intenzitami odrazů), např. kostní struktury

hypoechogenní – málo odrazivý, šedá až tmavá místa (oblasti s malými intenzitami odrazů), např. svalová tkáň

anechogenní – neodrazivý, černá místa (oblasti z nichž nepřicházejí žádné odrazy) např. tekutiny

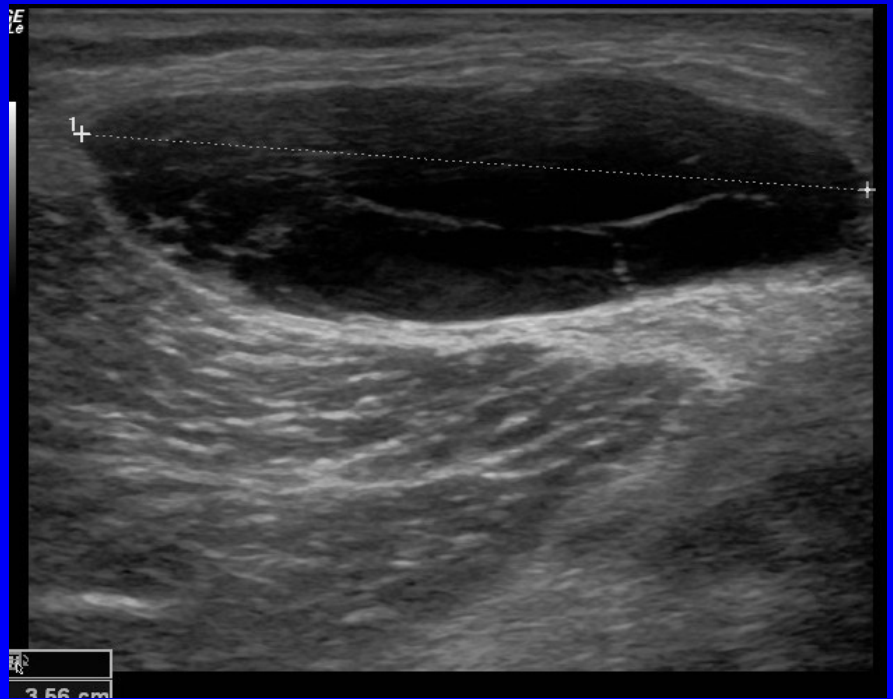
2D, 3D, 4D módy



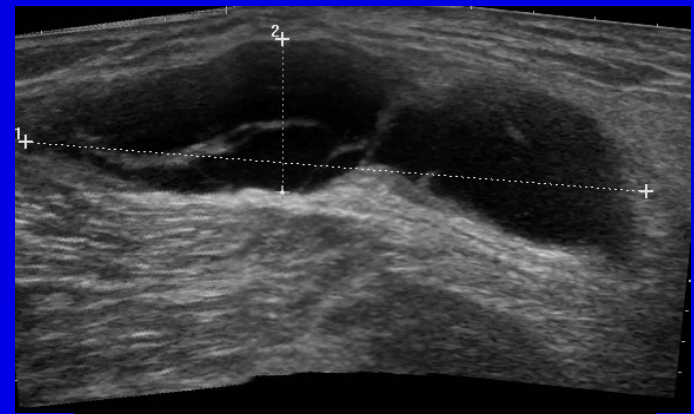


# Ultrasonografie

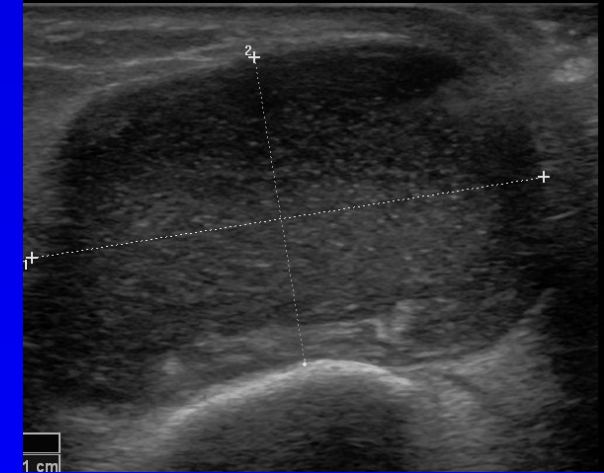- Diagnostika měkkých tkání
- Diagnostika nádorů
- Diagnostika VDK
- Zjištění výpotku v kloubu
- Další využití



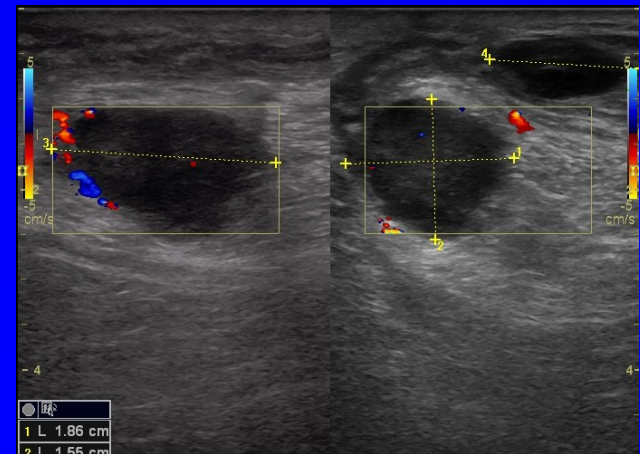
**Cysty** - typicky anechogenní útvary (jeví se tmavě, až černě), často kulatého tvaru, hladkého, pravidelného povrchu



**Tumory** - typicky echogenní útvary (jeví se světle, bíle), různých, nepřavidelných tvarů, s hrubým povrchem s hrbolky



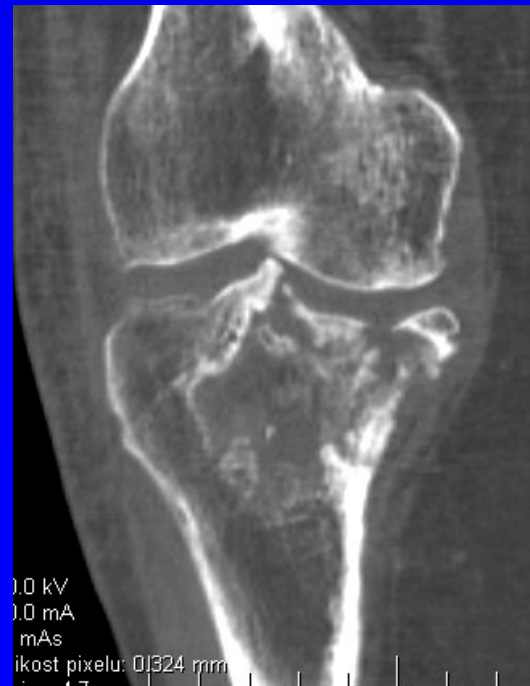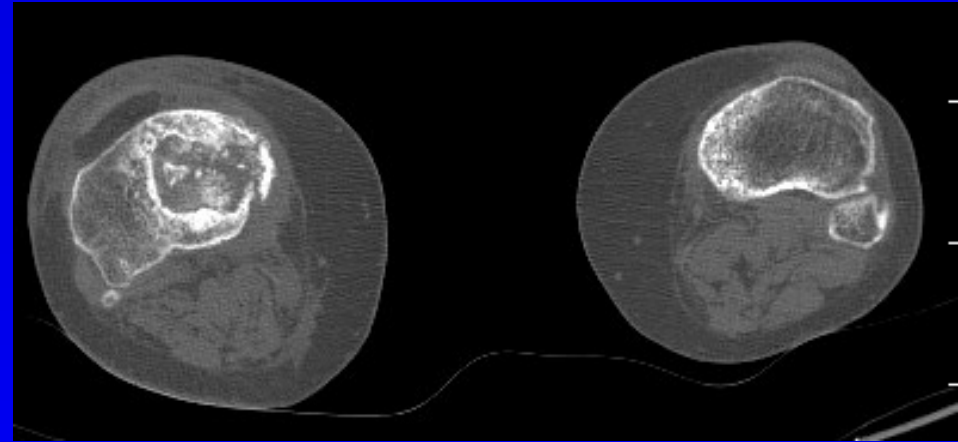
Dopplerovské ultrazvukové vyšetření navíc umožňuje posoudit nález na cévním řečišti.



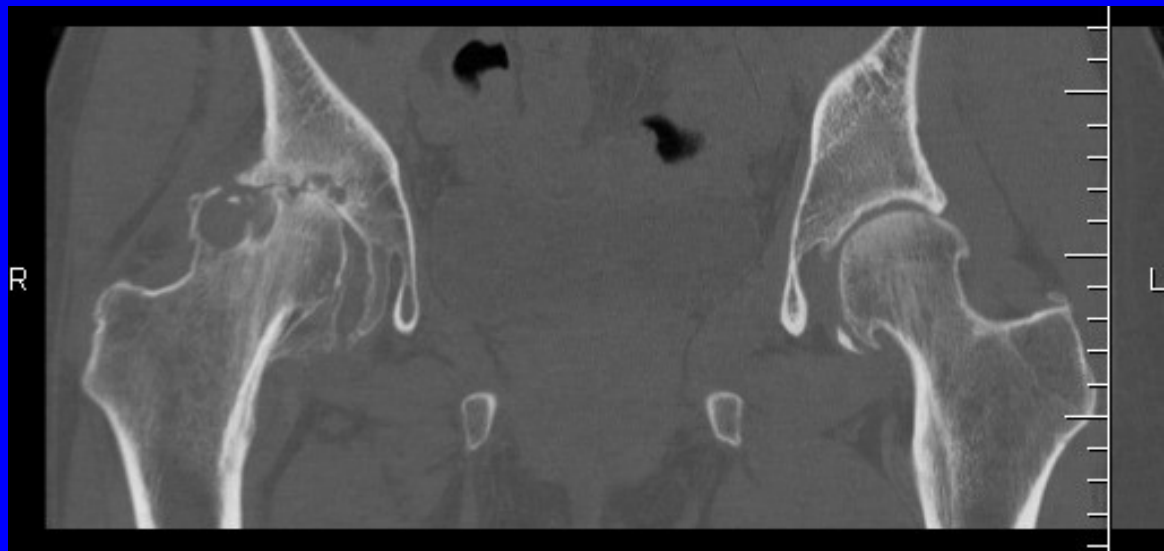
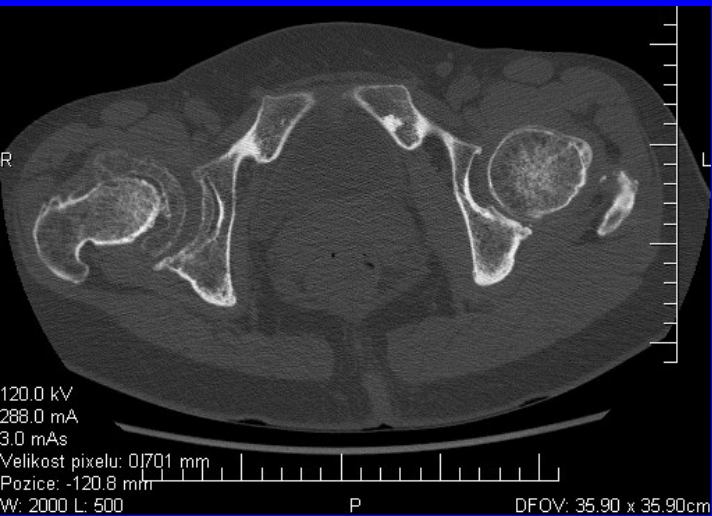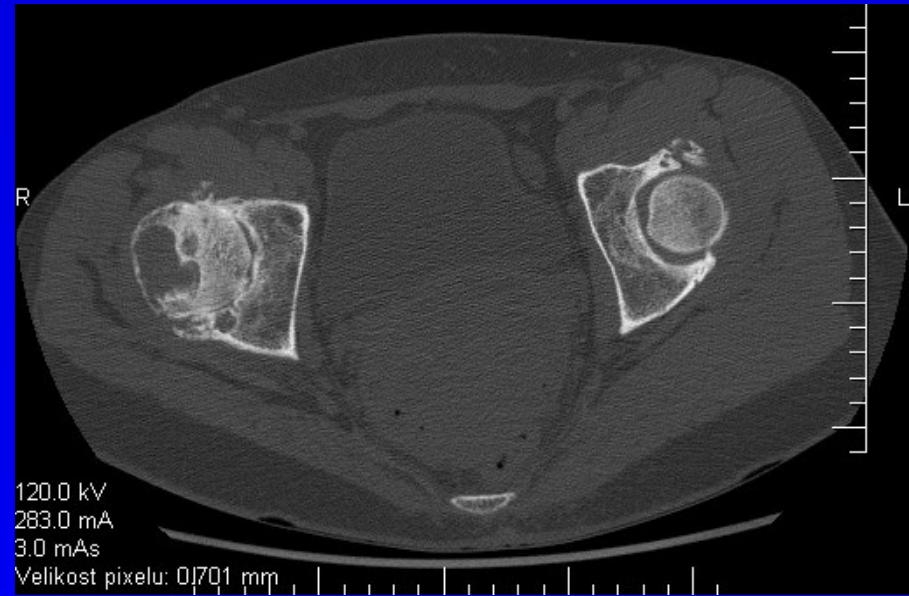
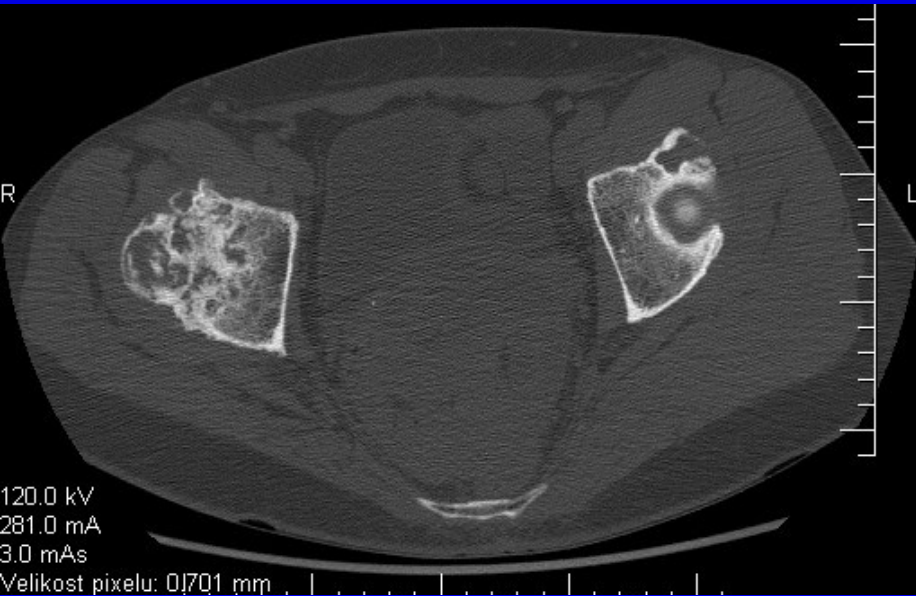
# Výpočetní tomografie CT

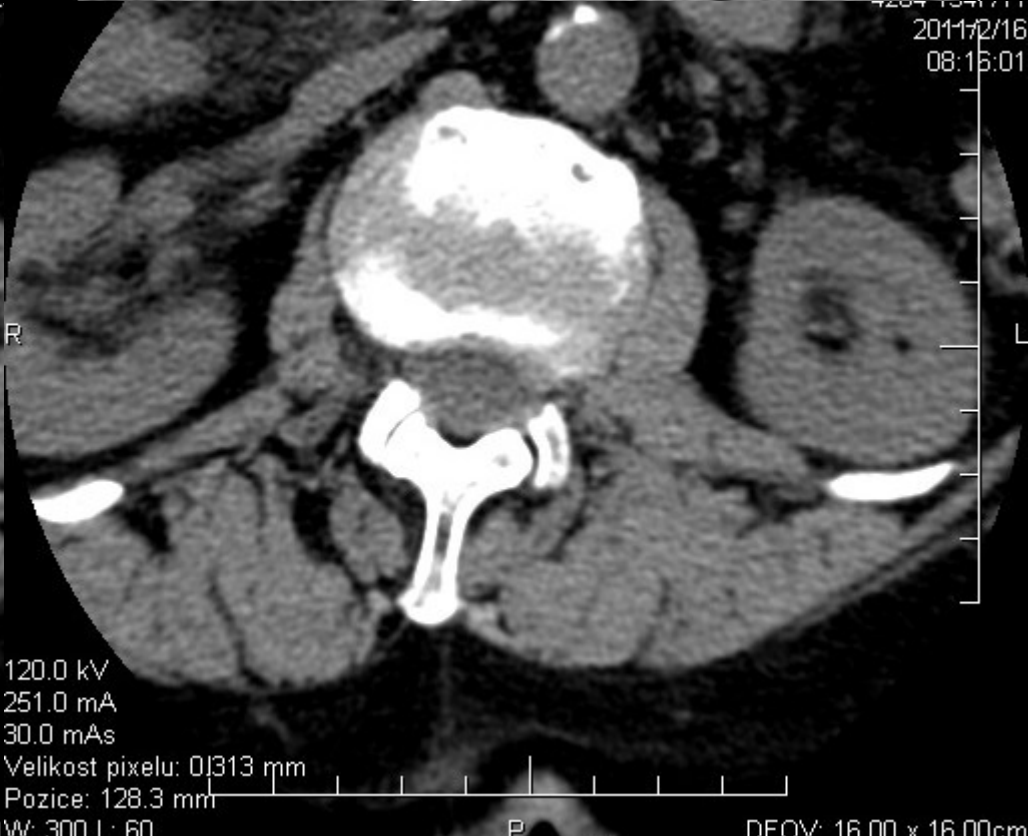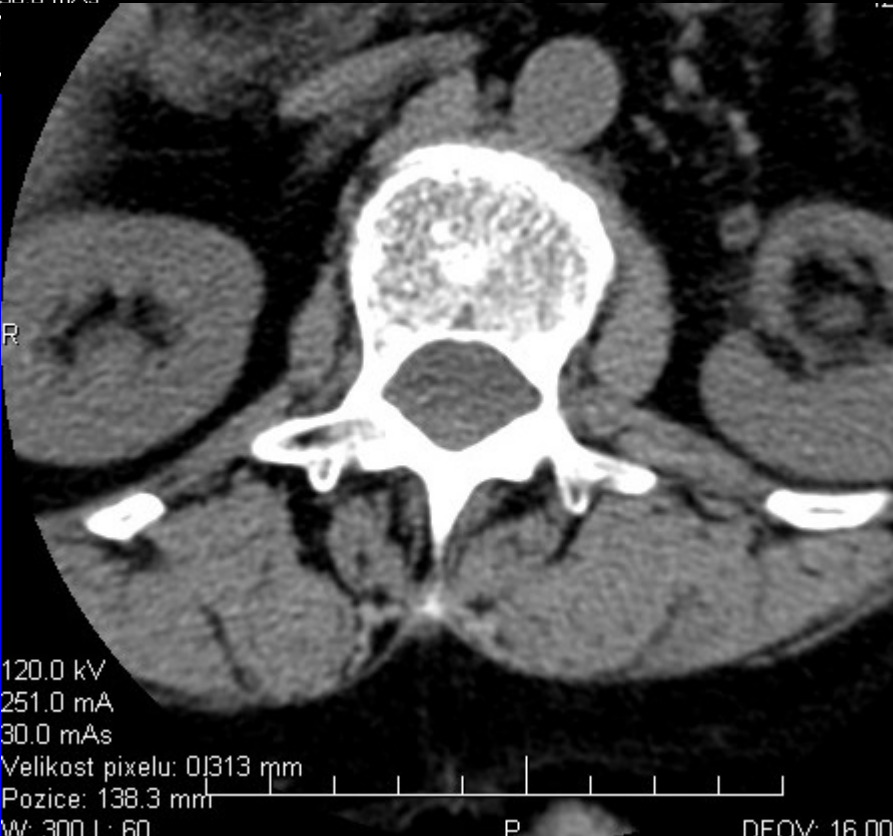
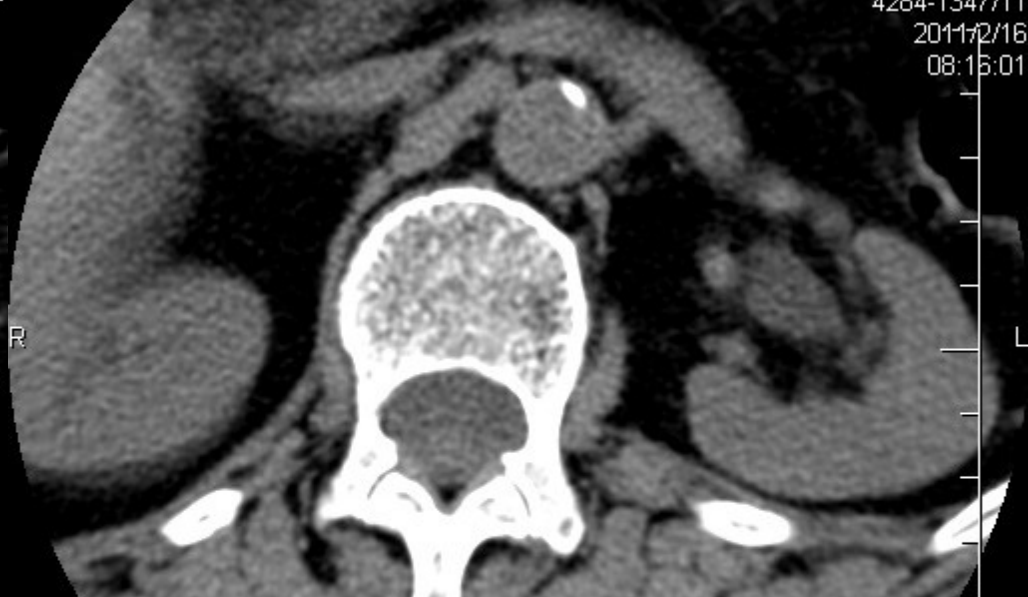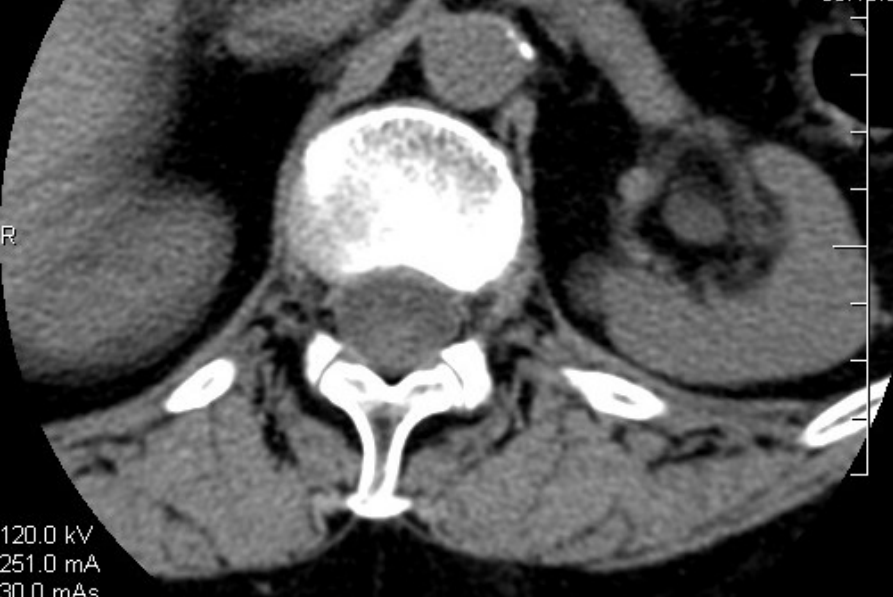Absorpce RTG záření ve tkáních  
Fotony se přeměňují na el. impulsy  
Ty se převádí do digitální podoby  
Tkáňová denzita – odstíny šedi  
Vzduch - 1000 H.U.  
Voda 0 H.U.  
Kost + 1000 H.U.  
Kontrastní látky- enhancement

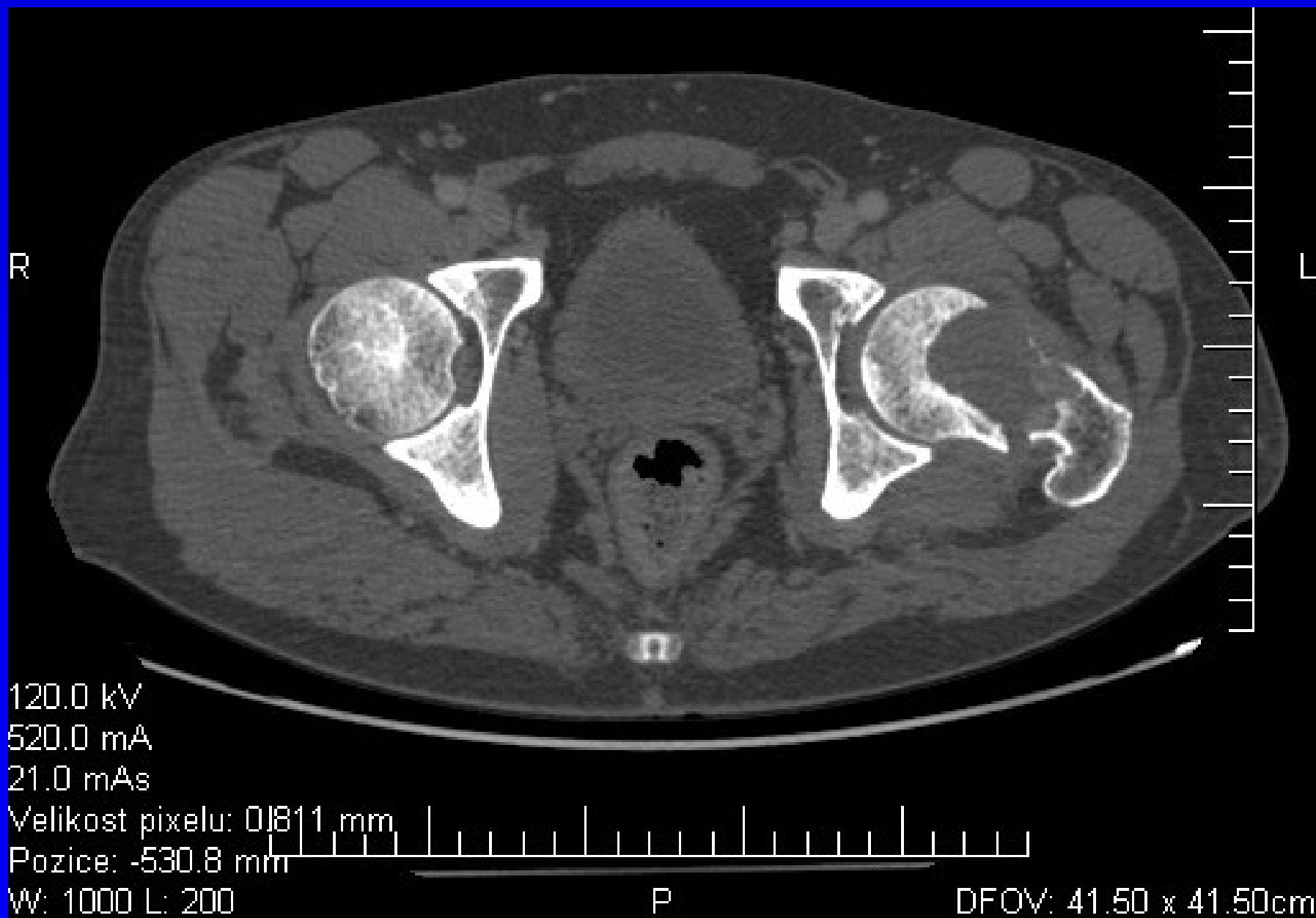Onemocnění kostí  
Nádory kostí a kloubů



# CT



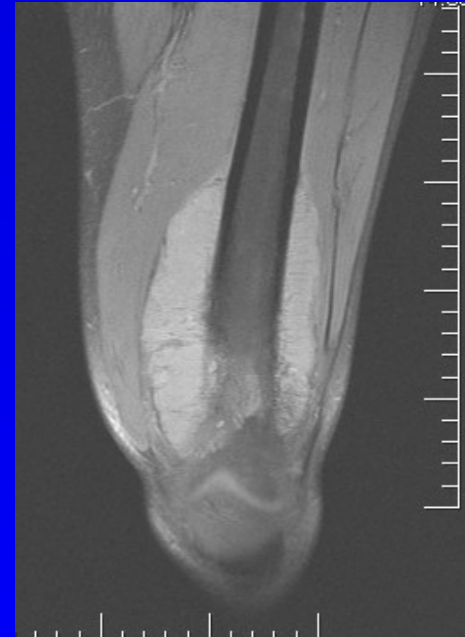



# MRI- magnetic resonance imaging

Využívá silné statické magnetické pole (řádově jednotky T) a elektromagnetické vlnění (s frekvencemi v řádu desítek až stovek MHz).

Sleduje změny magnetických momentů spinu atomových jader prvků s lichým atomovým číslem (vodíkové protony) tkáně v silném magnetickém poli po aplikaci vysokofrekvenčního impulsu.



# MRI

Rozlišuje ložiska s různou intenzitou signálu:

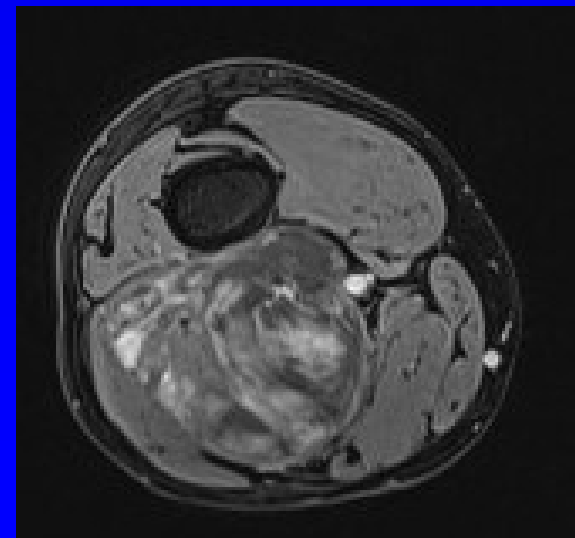
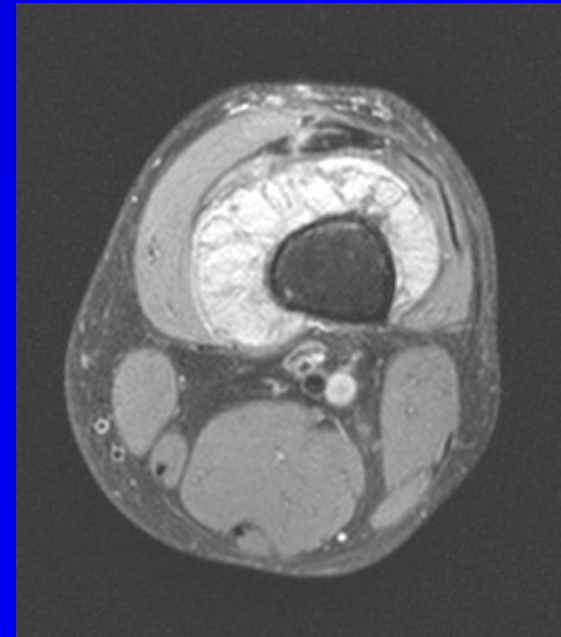
Hyposignální- tmavé

Hypersignální- světlé

Vyšetření se provádí bez kontrastní látky nebo s ní – gadolinium

Nulová radiační zátěž

Hlučnost zařízení.



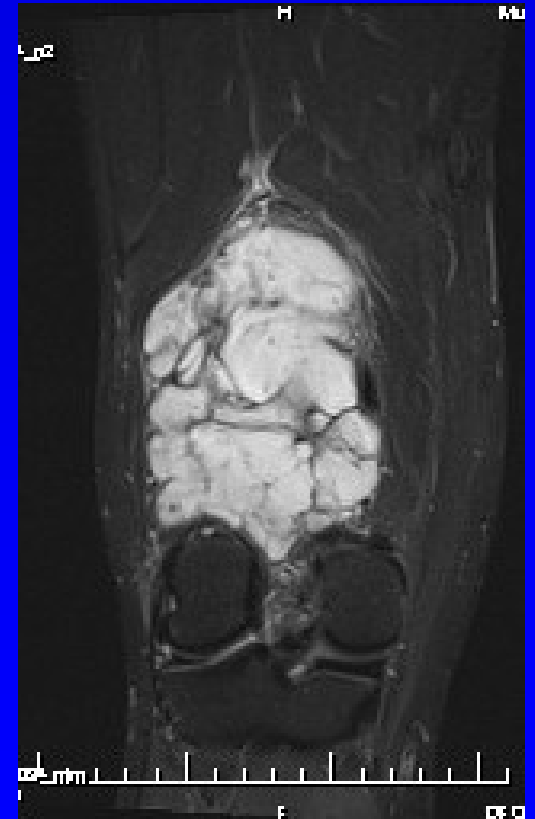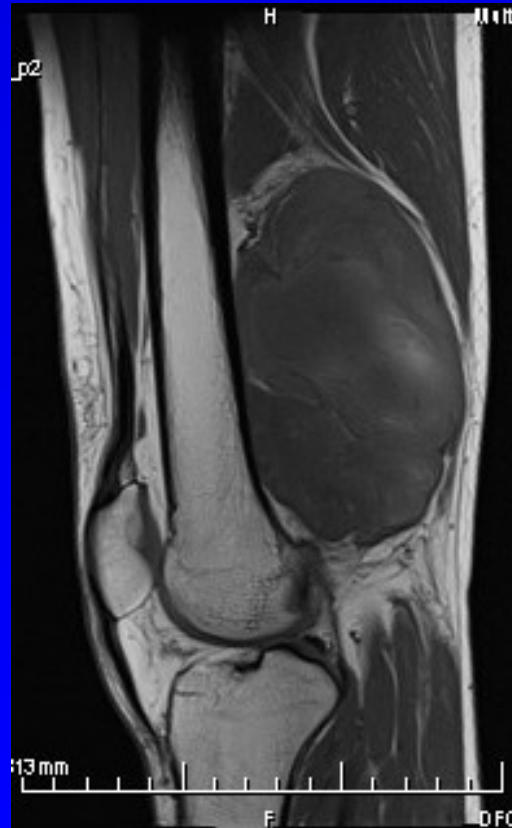


# Magnetická rezonance MRI

Nádory měkkých tkáně

Onemocnění měkkých tkání

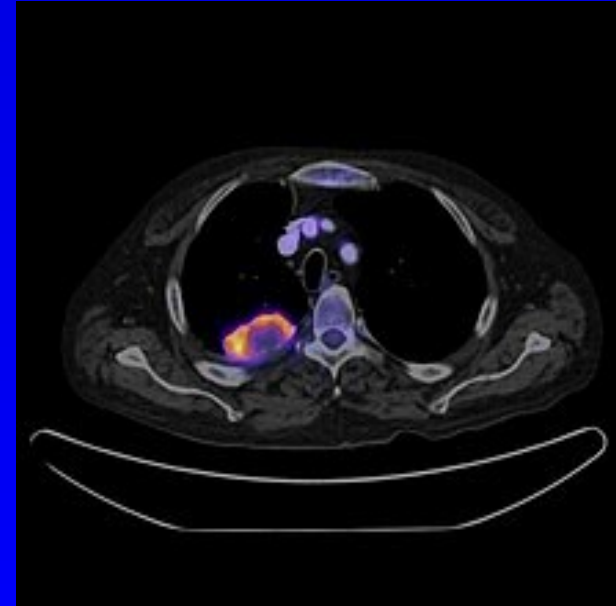
Onemocnění páteře



## Pozitronová emisní tomografie (PET)

- obor nukleární medicína.
- principem metody je lokalizace místa vzniku fotonů  $\gamma$ , které v těle vznikají při anihilaci pozitronů uvolněných podanou radioaktivní látkou (radiofarmakem) a elektronů.

Je možná trojrozměrná rekonstrukce aktivity radiofarmaka v těle.



PET zobrazuje ochotu konkrétní tkáně vychytávat příslušné radiofarmakum.

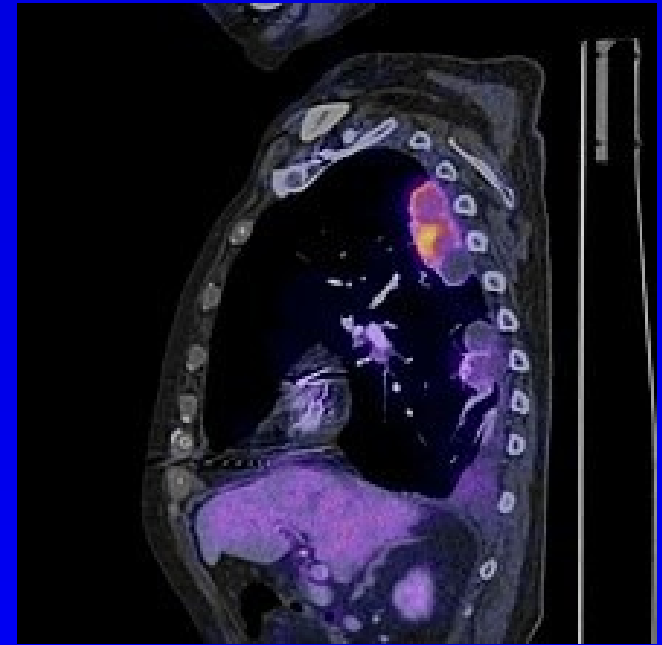
**PET/CT** spojuje počítačovou tomografií (CT) a pozitron emisní tomografií (PET).

Anatomická stavba

Metabolická aktivita tkání

Kombinace (PET/CT) nebo (PET/MRI)

- pro přesnější anatomickou lokalizaci metabolických změn.

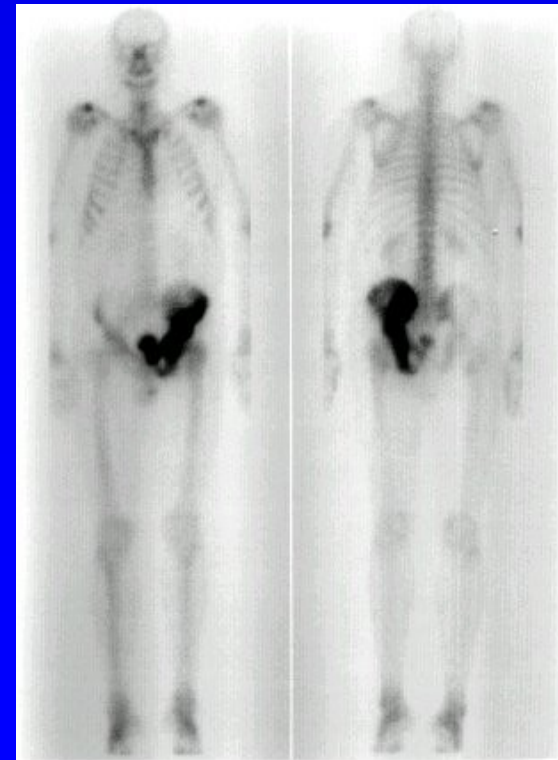
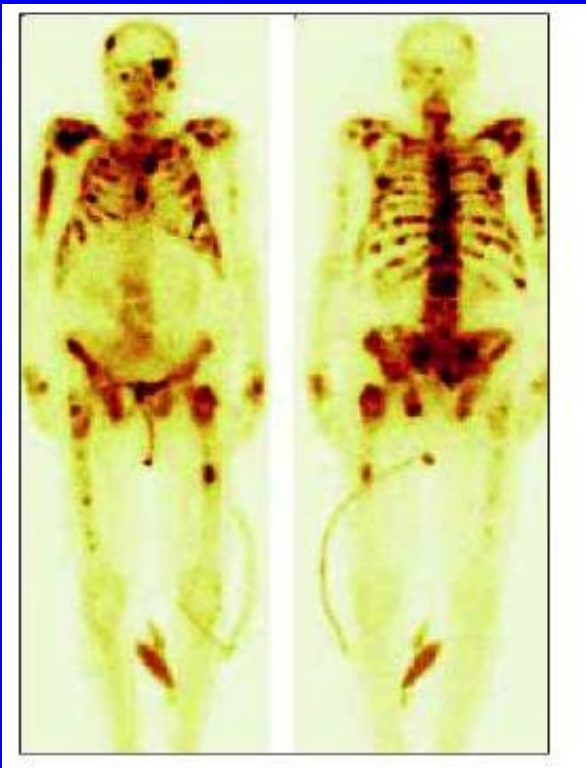


# Scintigrafie

Celotělová scintigrafie skeletu  $Tc^{99m}$

Kumulace radiofarmaka v patologické krajině

Nádory, metastázy



# Kostní densitometrie DEXA

Využívá rtg záření o dvou různých energiích se střídavou pulzací (70 a 140 kV).

Srovnává absorpci rtg záření v těle vzhledem k fantomu o známé absorpci

BMD- bone mineral density v  $\text{g}/\text{cm}^2$

T- score - rozdíl od peak bone mass

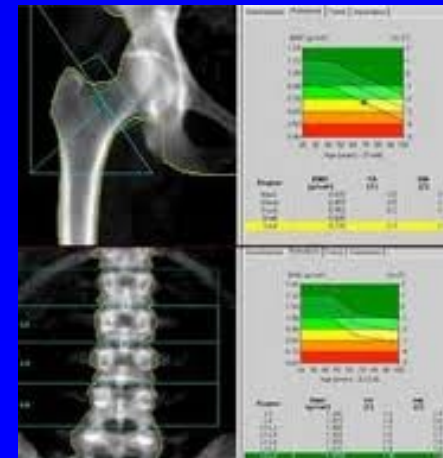
Z- score - rozdíl oproti teoretické normální BMD ve stejném věku

Change – změna od poslední kontroly

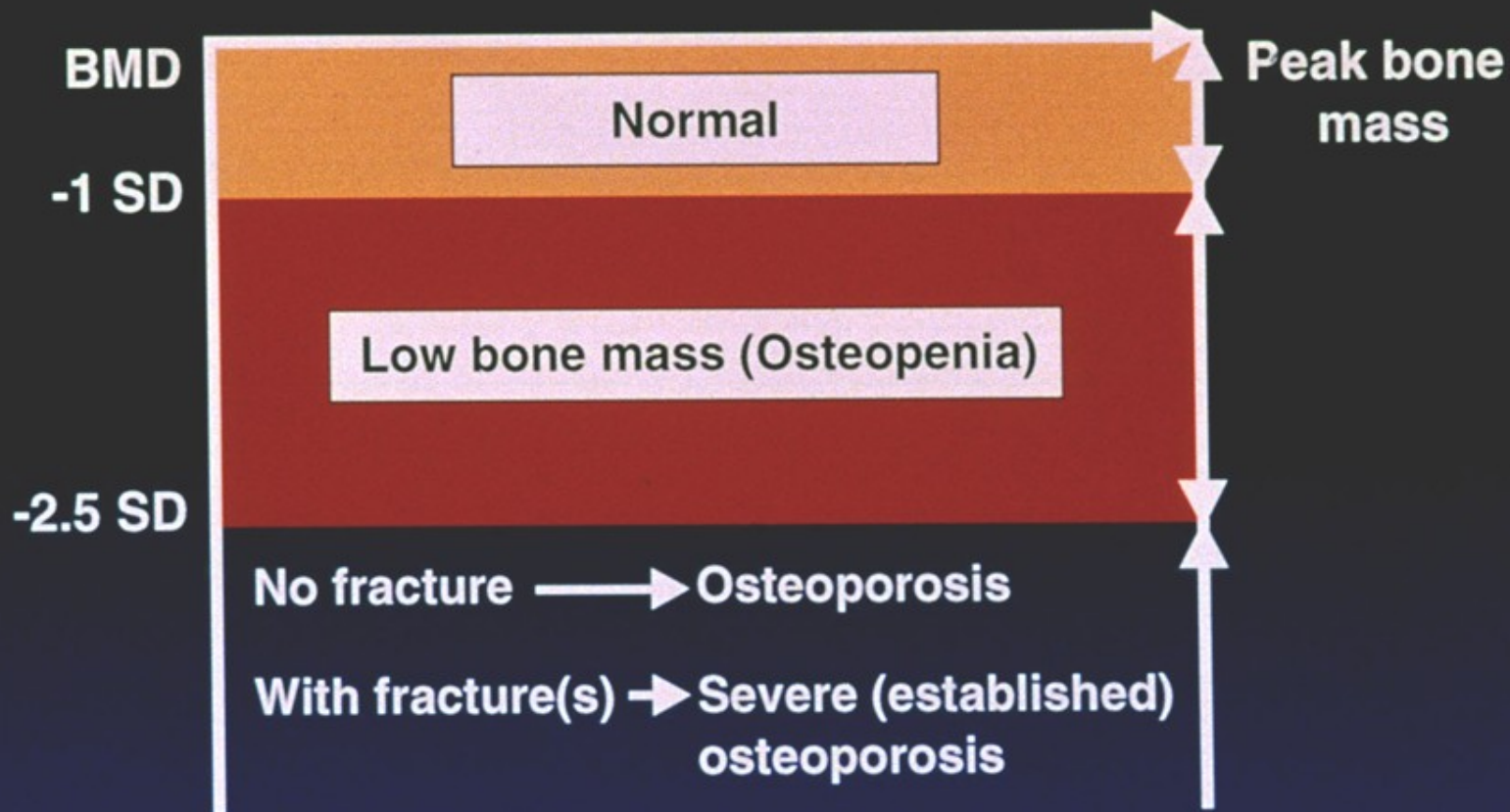
1 SD = 10% kostní hmoty

Snížení o 1 SD

= zvýšení rizika zlomeniny dvakrát



# WHO definice osteoporózy



# Laboratorní vyšetření

- Záněty: CRP, leu, D- dimery, prokalcitonin
- krevní obraz + diff, ELFO
- Osteopatie: Ca, P, ALP, kostní isoenzym ALP, U-deoxypyridinolin, kys. fosfatáza, osteokalcin, osteonektin, PTH, odpady kalcia v moči
- Nádorové markery

# Kloubní výpotek

- Čirá, bezbarvá, nažloutlá, viskózní
- Změna barvy
- Změny viskozity
- Proteiny z 1/3 než v plazmě
- pH 7,31-7,64





# Kloubní výpotek

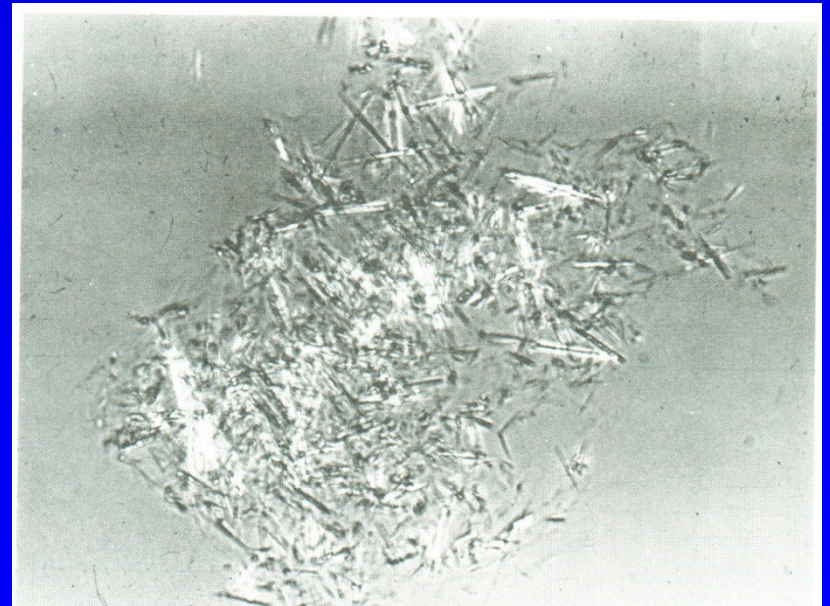
- Cytologické vyšetření
- Mikroskopické vyšetření
- Biochemické vyšetření
- Bakteriologické vyšetření
- Imunologické vyšetření

# Cytologické vyšetření

- Norma 50 - 200 leu/l
- Nezáznětlivé stavy 200-2000 leu/l
- Hnisavé stavy nad 50 000 leu/l
- Diferenciál: norma až 90 % mononukleárů -  
lymfocyty a monocyty
- Záněty: polymorfonukeláry nad 75 %  
u septické artritidy nad 90 %

# Mikroskopické vyšetření

- Urátové krystaly
- Hydroxyapatitové krystaly
- Krystaly pyrofosforečnanu vápenatého



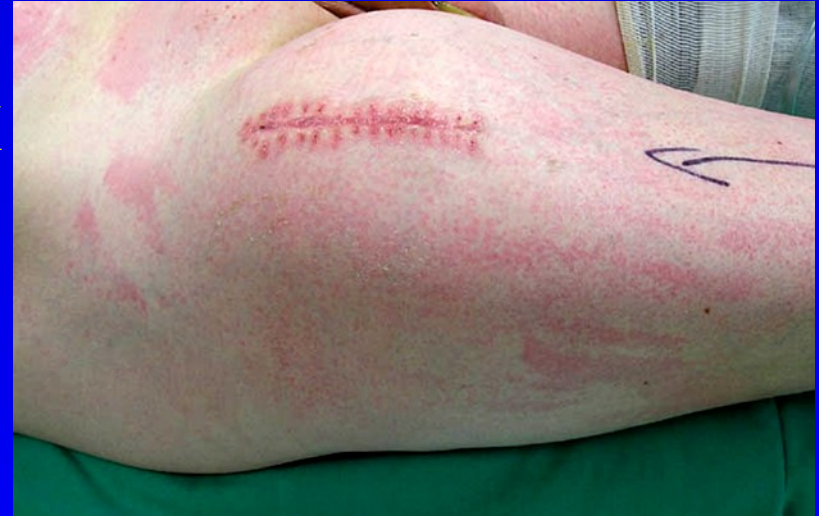Urátové krystaly

# Bakteriologické vyšetření

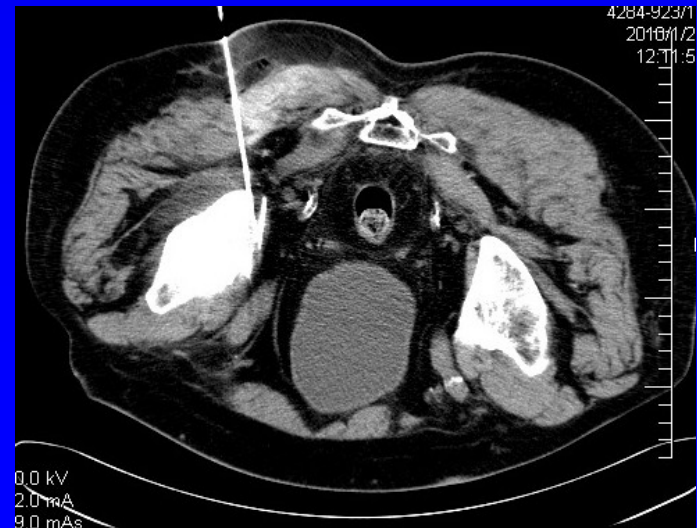
- Mikroskopické
- Kultivační
- Sérologické
- Vyšetření DNA - polymerázová řetězová reakce PCR

# Biopsie

Probatorní excize získá reprezentativní vzorek tkáně k histologickému vyšetření  
Přísná pravidla



Probatorní punkce  
Pod CT, pod ultrazvukem



# Biopsie z kosti či měkkých tkání + histologické vyšetření

- otevřená biopsie
- punkční biopsie

