

# Osové deformity dolní končetiny

Rozkydal Z.

# Příčiny osových deformit

Vrozené vady

Zlomeniny

Degenerativní změny kloubů

Záněty kostí nebo kloubů

Neurologické choroby

Endokrinní poruchy

Metabolická onemocnění

Rachitis

Osteopatie

# Základní pojmy

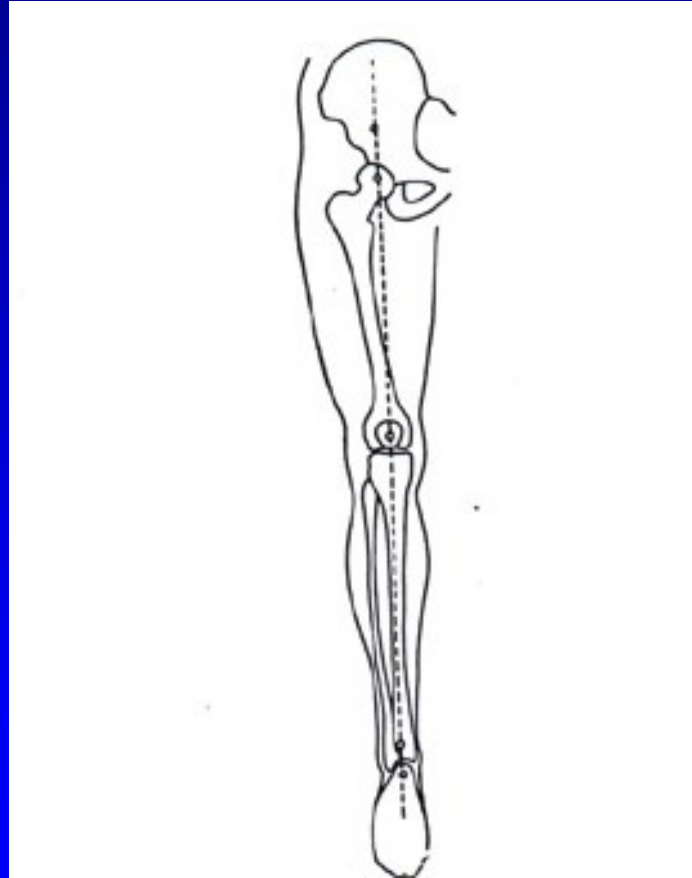
Valgus (vbočený) - distální část končetiny směřuje zevně

Varus (vybočený) - distální část končetiny směřuje dovnitř

Rekurvace - prohnutí kosti nebo kloubu dozadu

Antekurvace - prohnutí kosti nebo kloubu dopředu

# Osa dolní končetiny



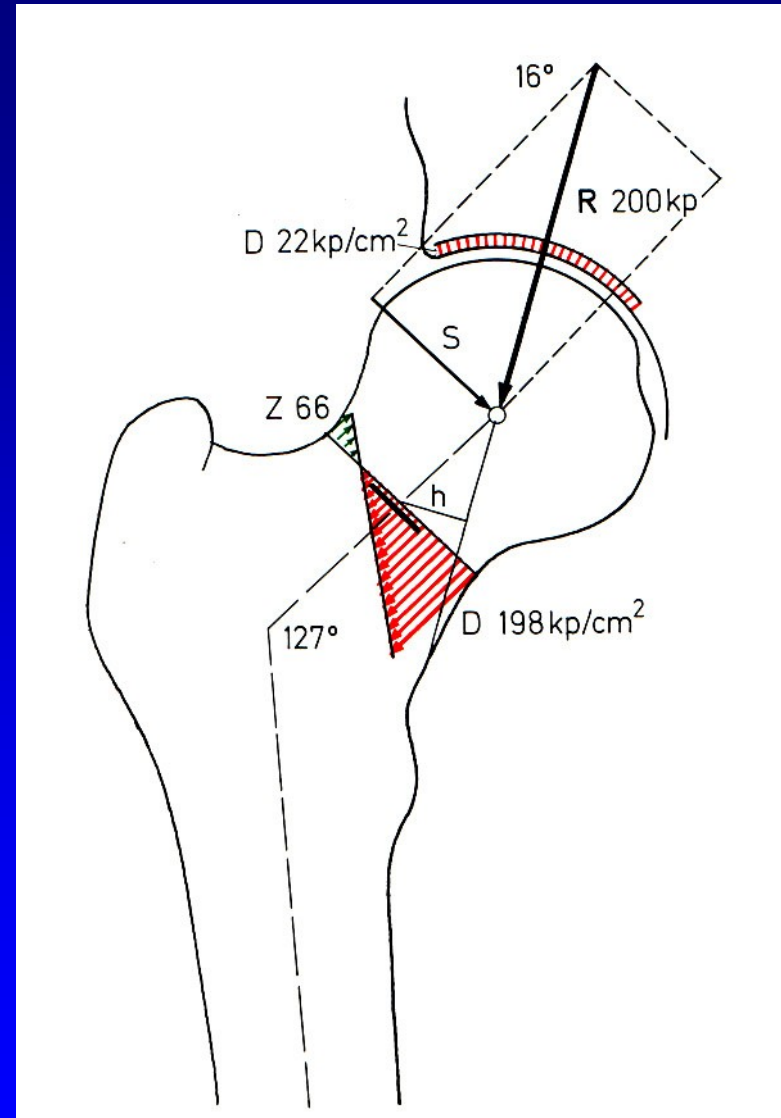
Obr. 10  
Mikuliczova linie

Kolodíafyzární úhel

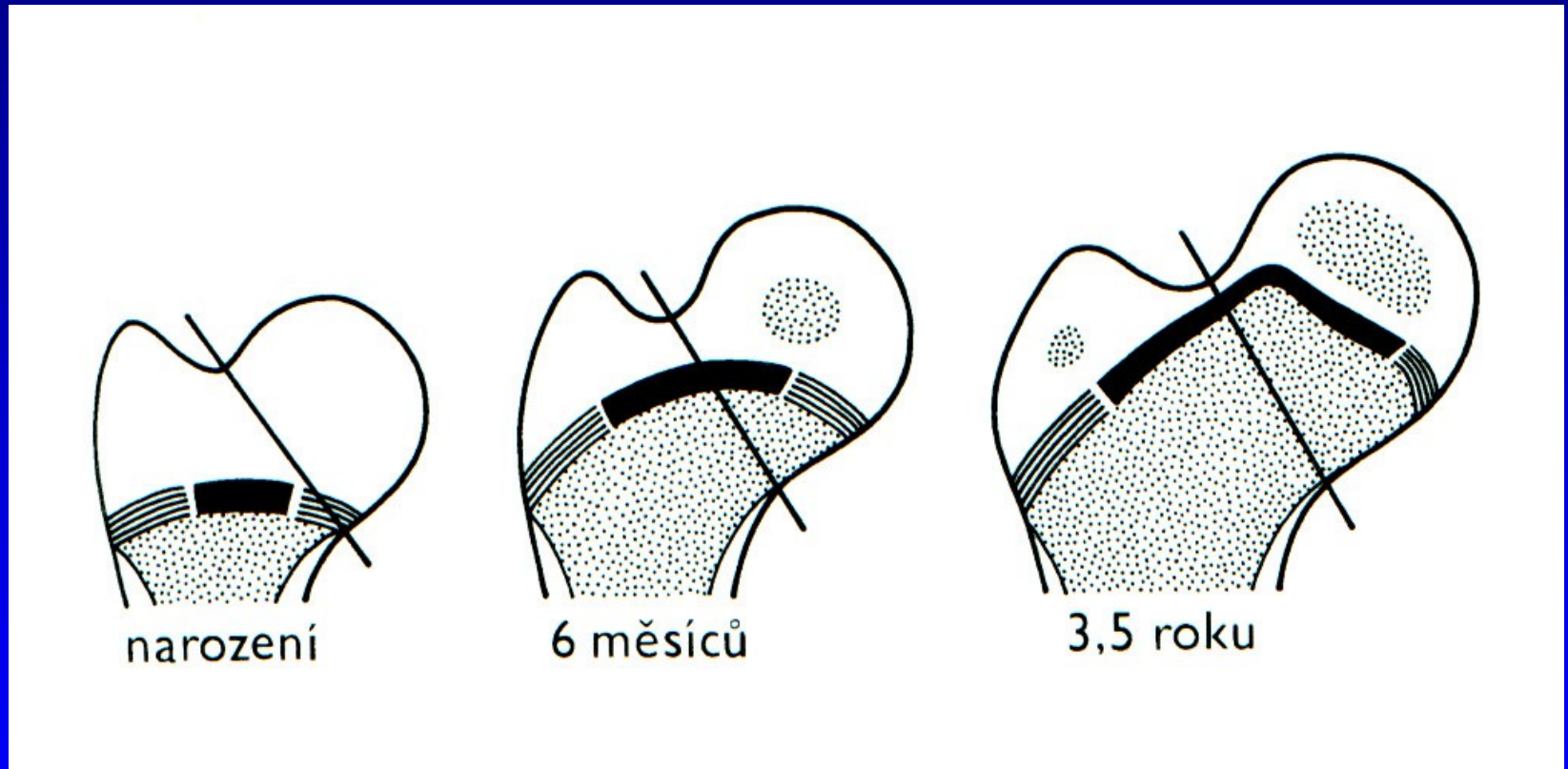
CCD úhel

Norma 125 st

+/- 5 st.



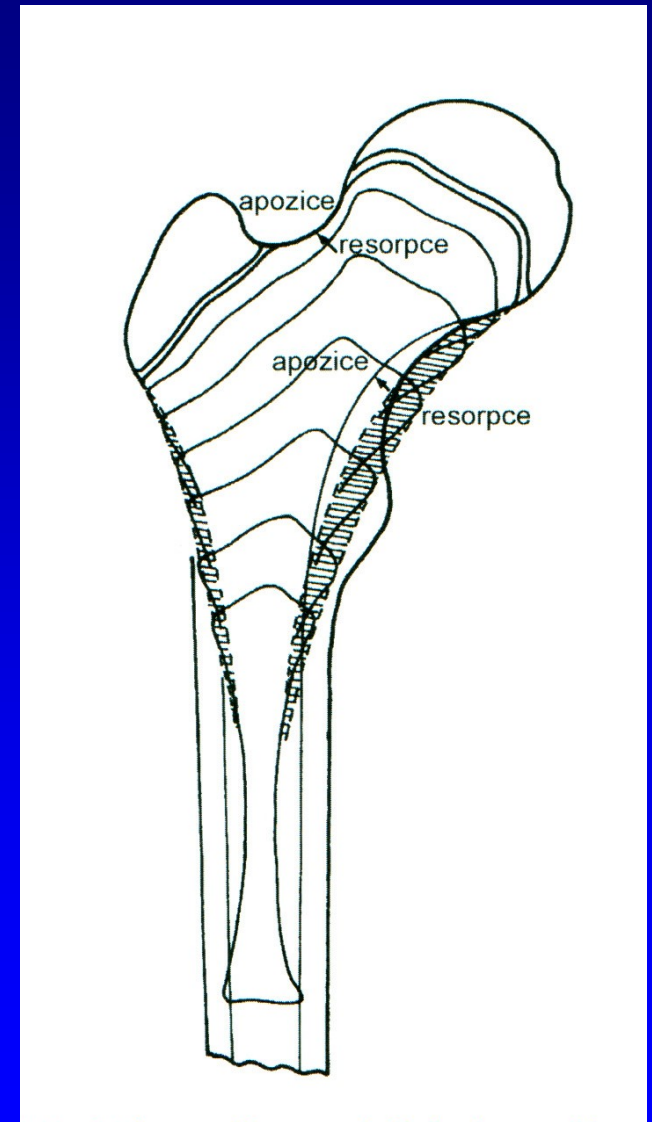
# Společná epifýza proximálního femuru - chondroepifýza



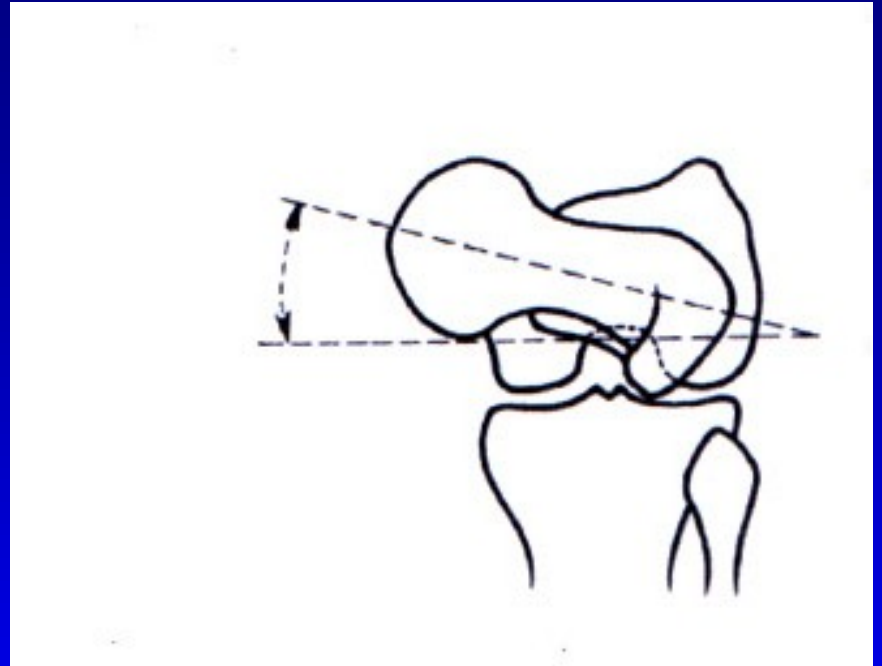
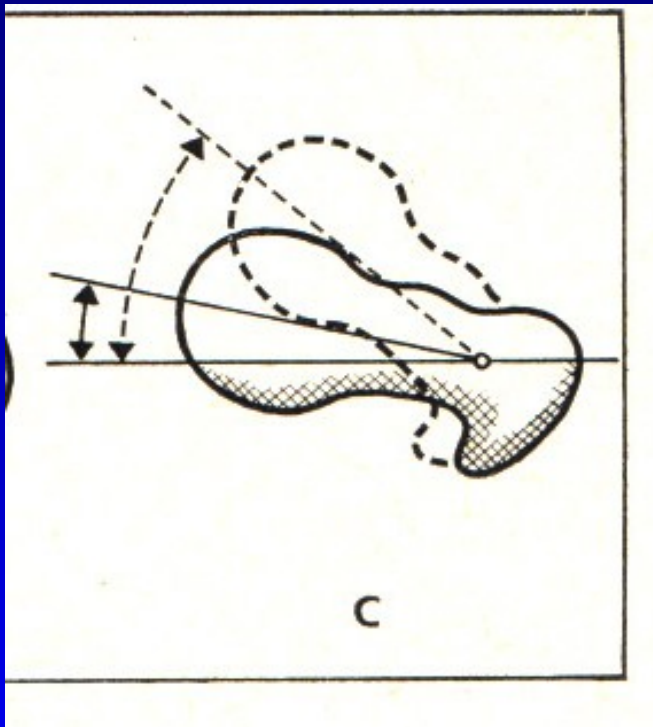
Společná růstová ploténka

# Růst proximálního femuru

Z proximální fýzy femuru naroste 30 % celkové délky stehenní kosti



# Úhel antevertze

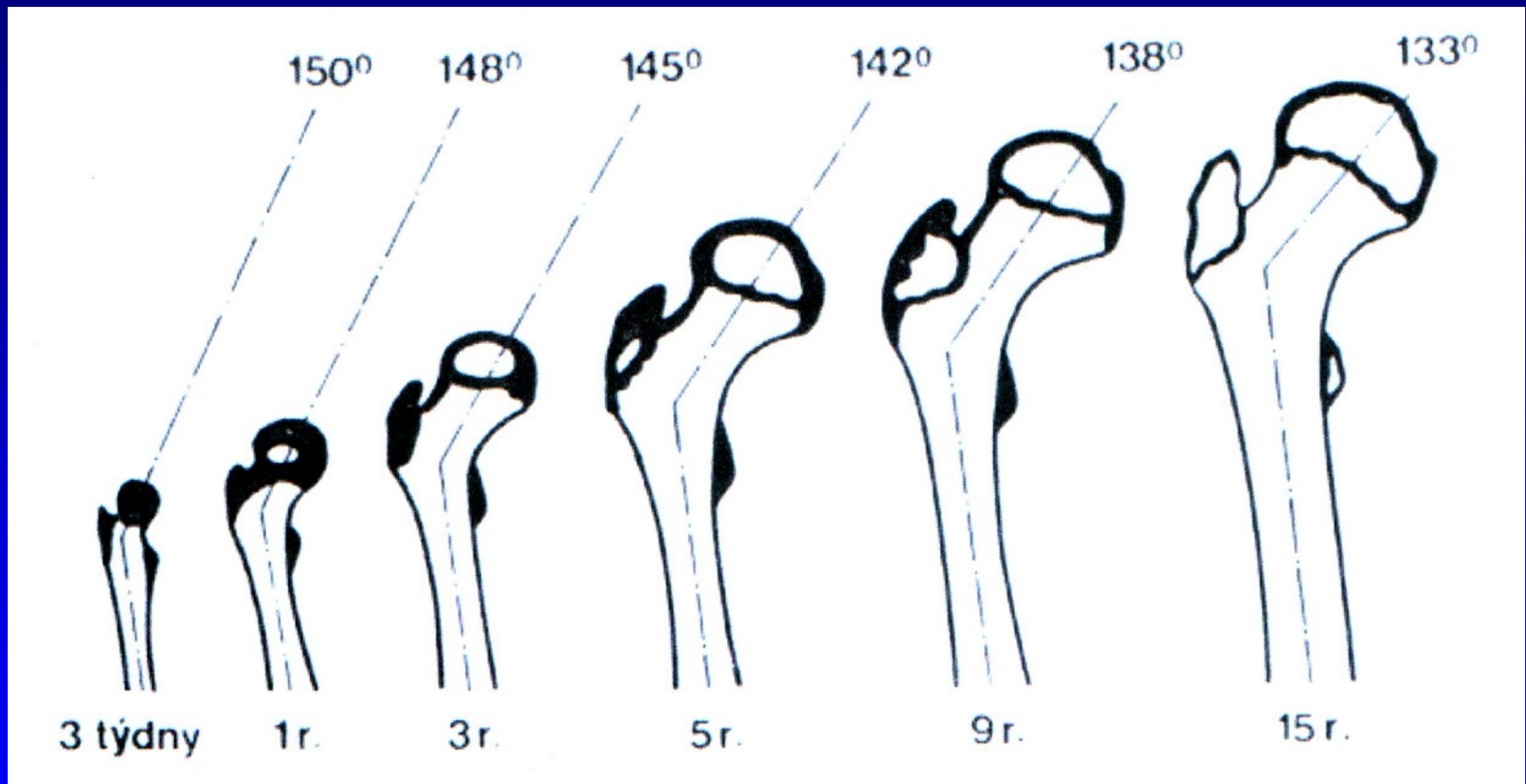


Změna úhlu antevertze: při narození 40st  
na konci puberty 10-15st

Léčba- derotační osteotomie femuru



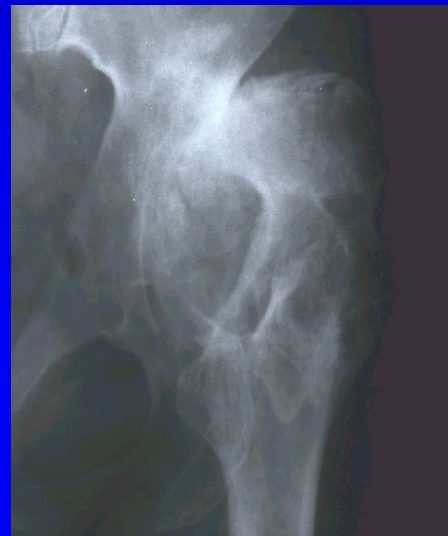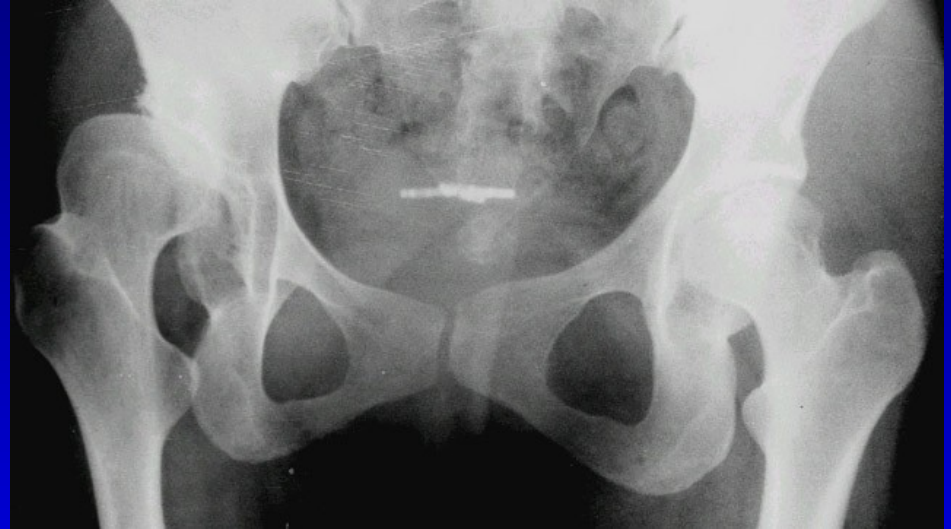# Změna kolodiafyzárního úhlu femuru



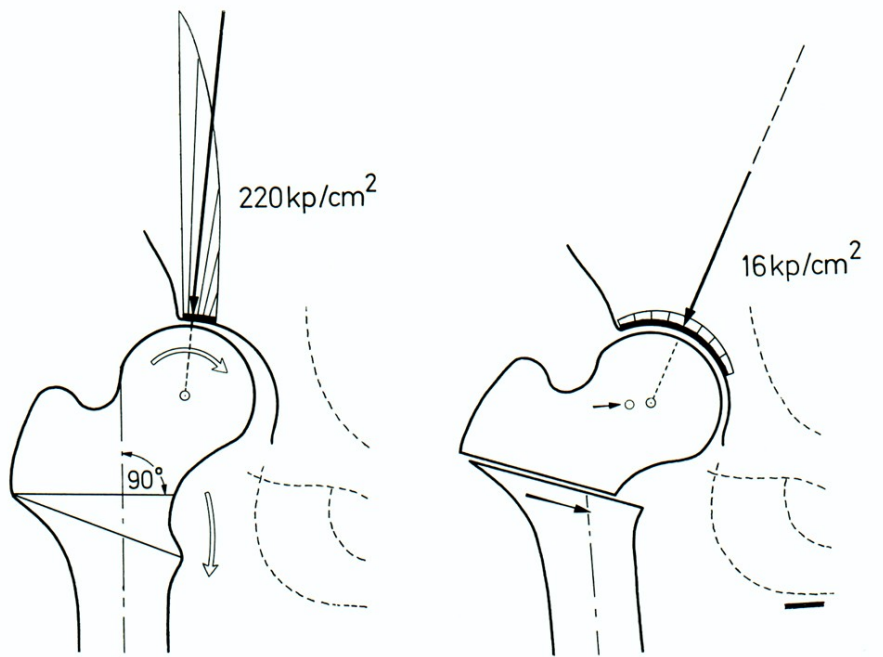
Změna úhlu antevertze: při narození 40st  
na konci puberty 10-15st  
v dospělosti 11 st.

# Coxa valga

- Coxa valga
- Coxa valga subluxans
- Coxa valga anteverta
- Coxa valga u DMO



# Principy osteotomie: F. Pauwels



- Zlepšení centrace hlavice
- Zvětšení zatěžované plochy
- Snížení tlaku v kloubu
- Relaxace svalů
- Snížení svalové síly
- Zkratek končetiny
- Přetížení kolena mediálně

Varizační osteotomie

# Coxa vara

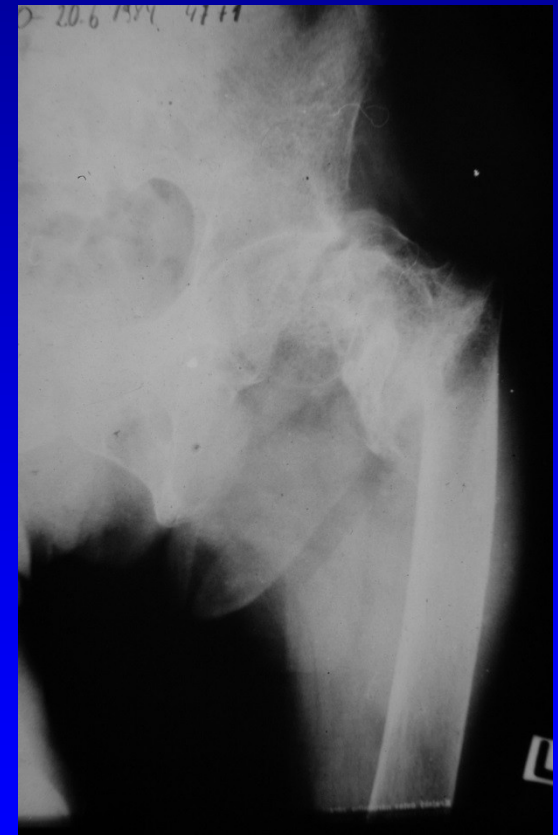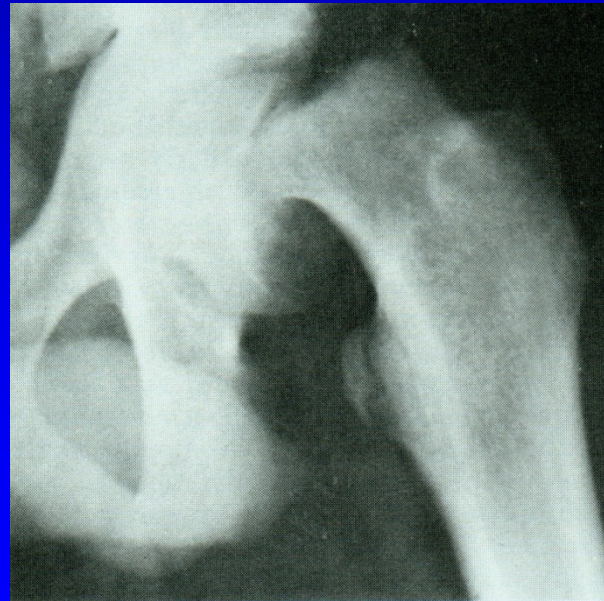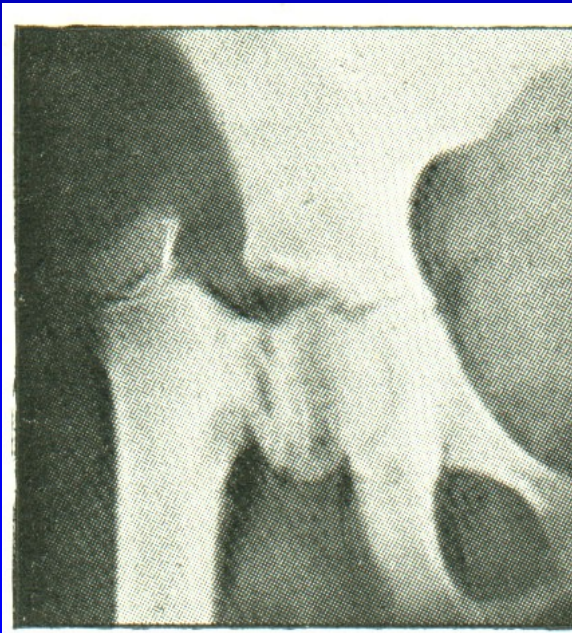
Coxa vara congenita

Coxa vara adolescentium

Coxa vara posttraumatica

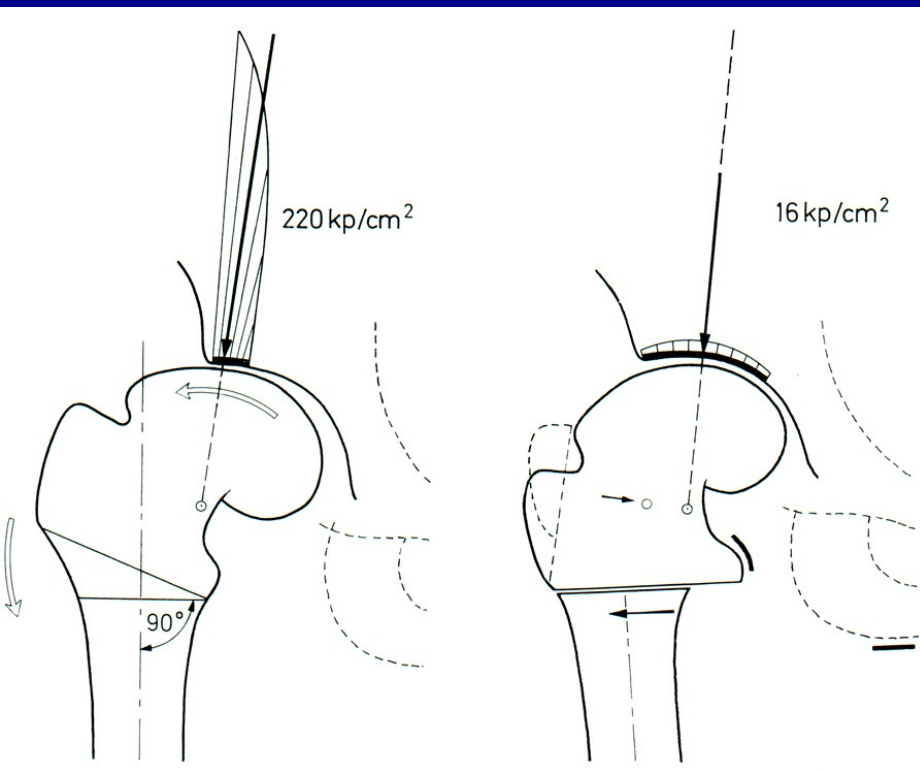
Coxa vara po zánětu, po léčbě VDK

Coxa vara u osteopatií





# Principy osteotomie: F. Pauwels



Přenesení zátěže mediálně  
Odlehčení laterálnímu okraji  
acetabula  
Zvětšení kloubní plochy  
o kapkovitý osteofyt hlavice  
Prodloužení ramene síly abduktorů  
Vliv na koleno -->  
lateralizace diafýzy  
Snížení napětí adduktorů  
a m. iliopsoas  
Prodloužení končetiny

Valgizační osteotomie

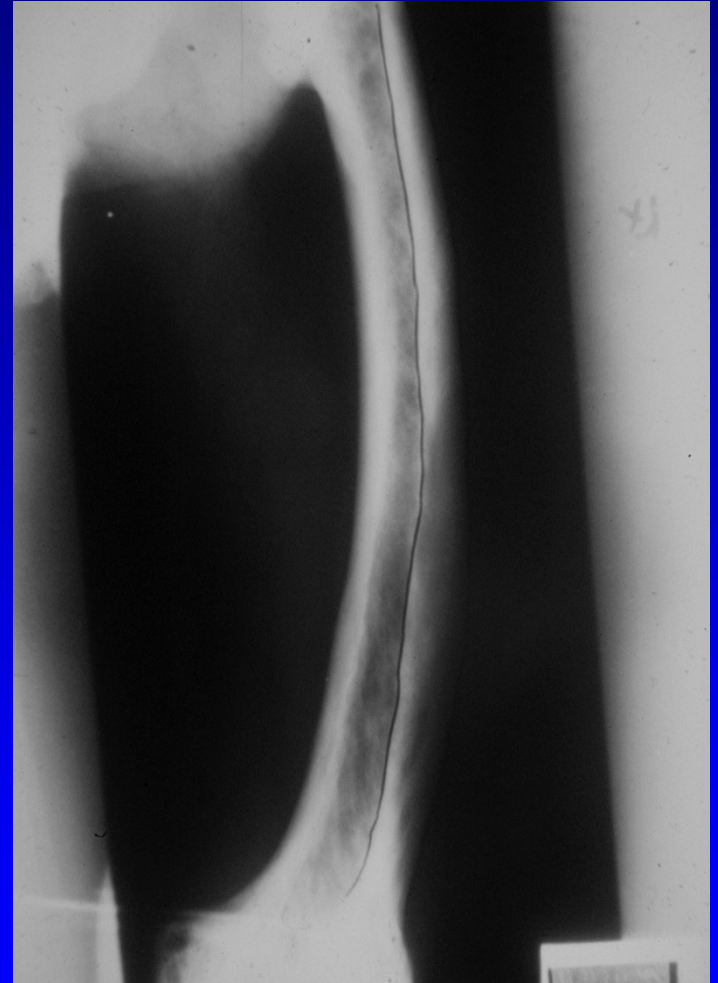
# Deformity ve femuru

Varozita

Valgozita

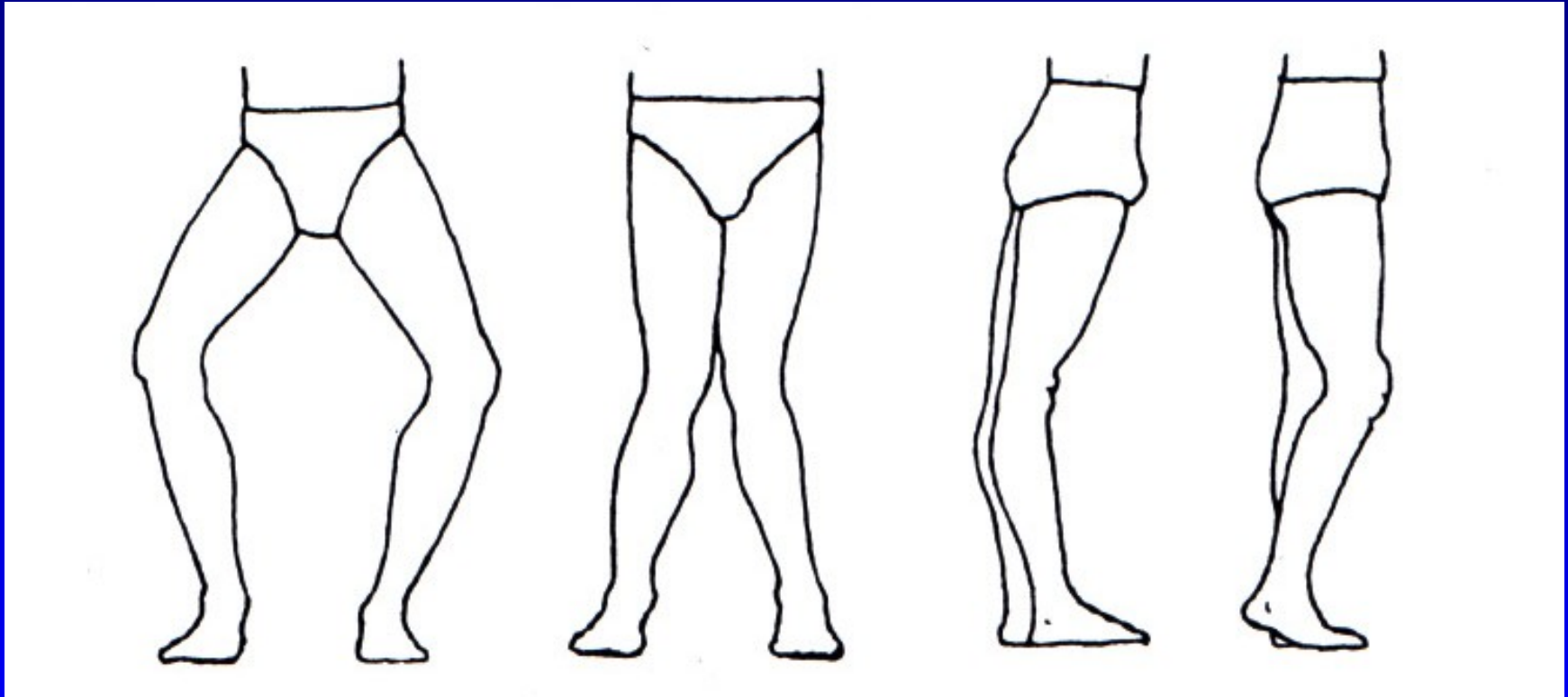
Antekurvace

Rekurvace



Obr. 11 Varozita femuru u m. Paget

# Osové deformity kolena



Genu varum

genu valgum

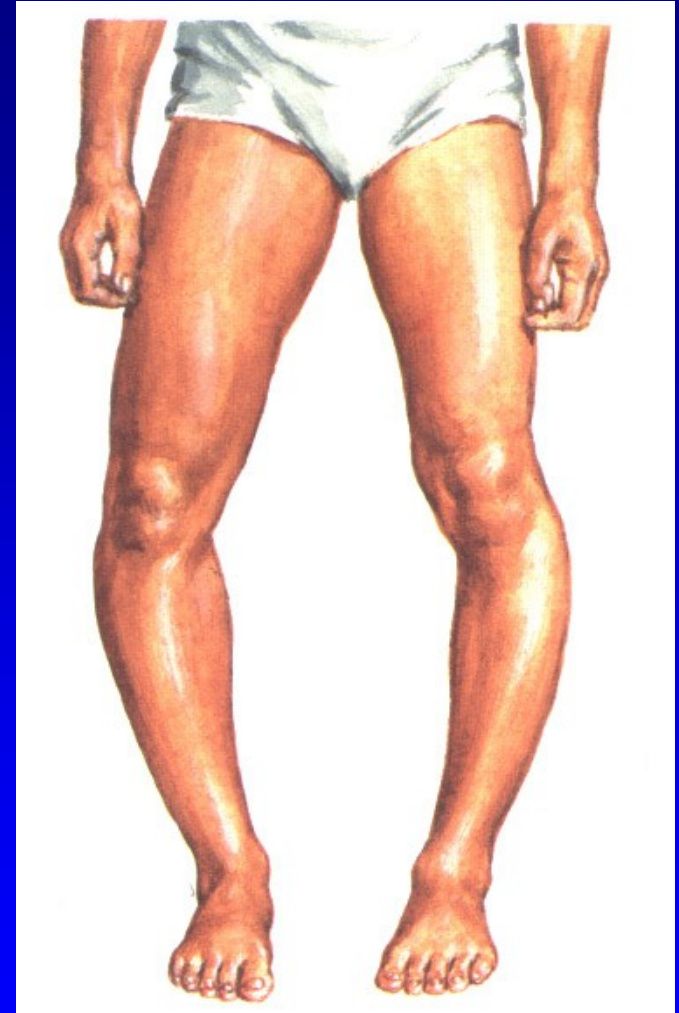
genu recurvatum

genu flectum

# Tibia vara Blount

Porucha růstu mediální části  
růstové ploténky tibie

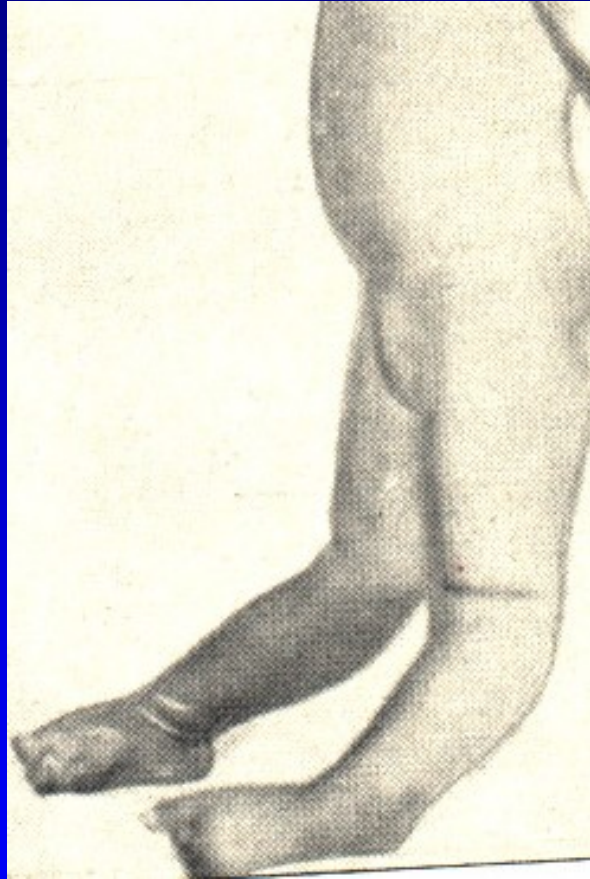
Předčasný uzávěr RP mediálně  
Zmenšení epifýzy mediálně



Obr. 22

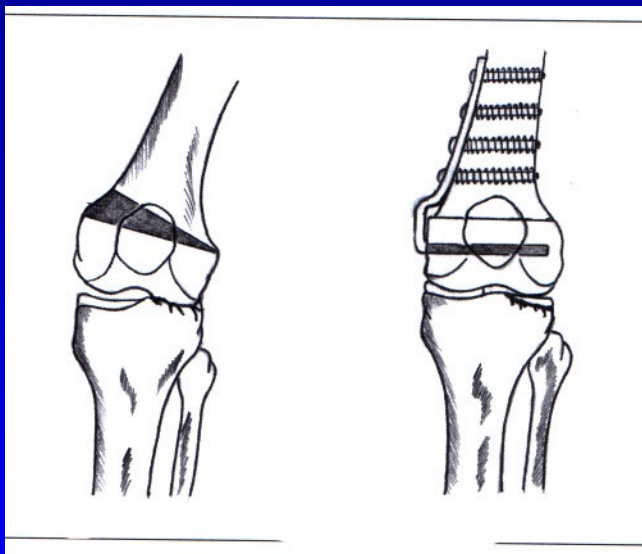


# Genu recurvatum congenitum

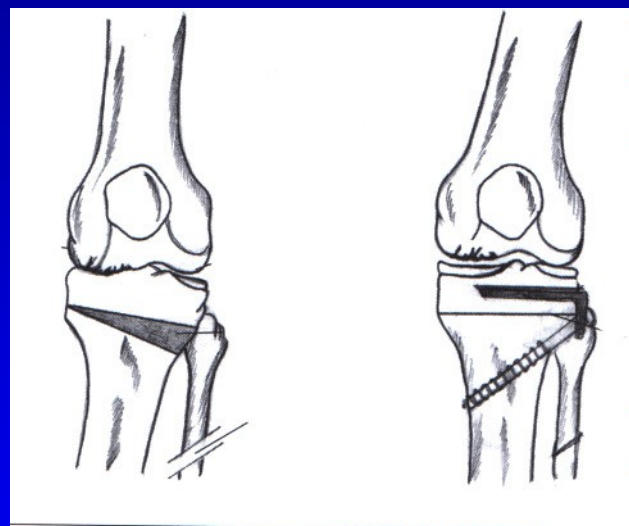


Obr.

# Osové deformity u osteoartrózy kolena

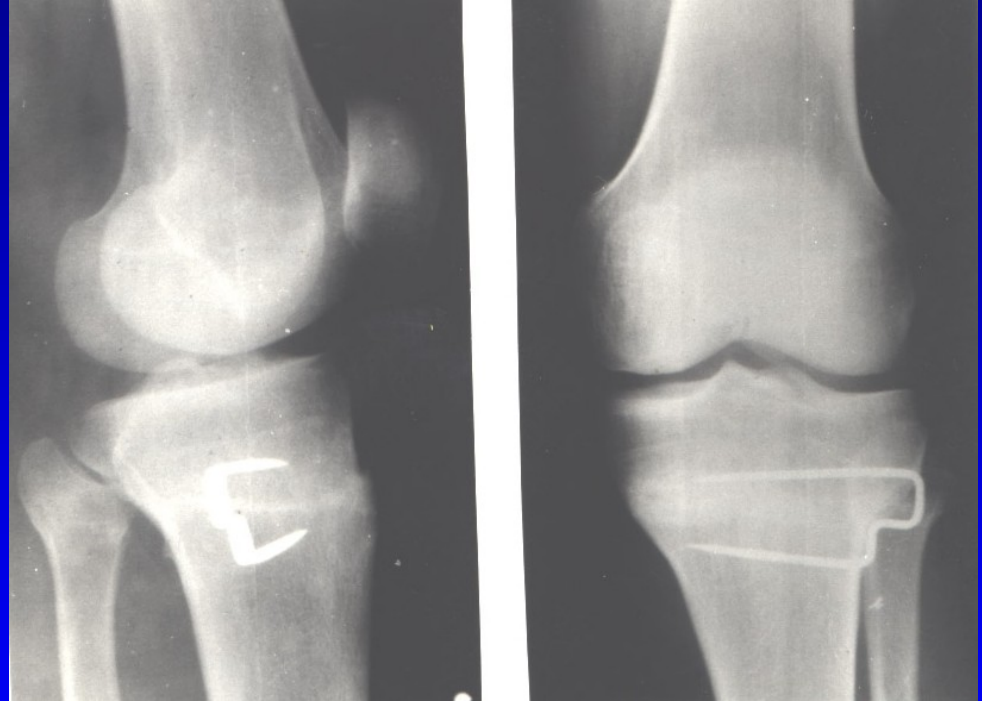
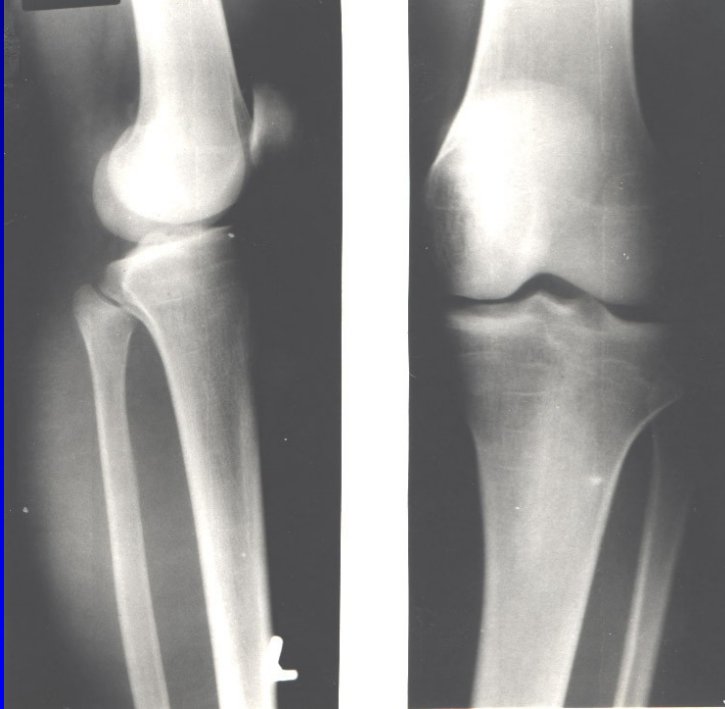


Obr. Genu valgum  
Varizační osteotomie



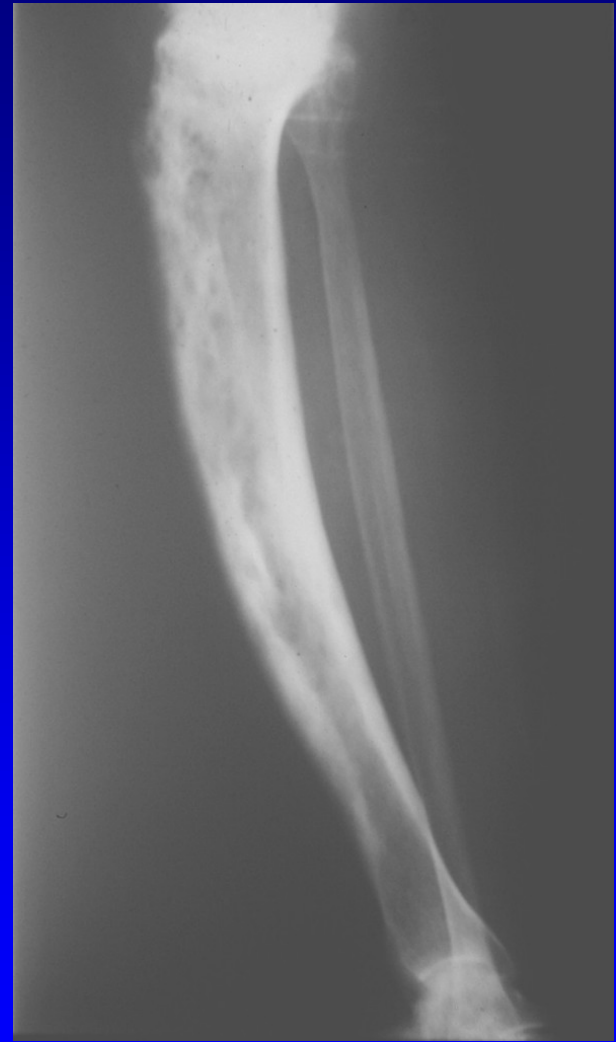
Obr. Genu varum  
Valgizační osteotomie

# Vysoká osteotomie bérce sec. Coventry



# Deformity bérce

- Crus varum
- Crus valgum
- Crus antecurvatum
- Crus recurvatum
- Zevně rotační deformita



Obr. Antekurvace tibie u m. Paget