

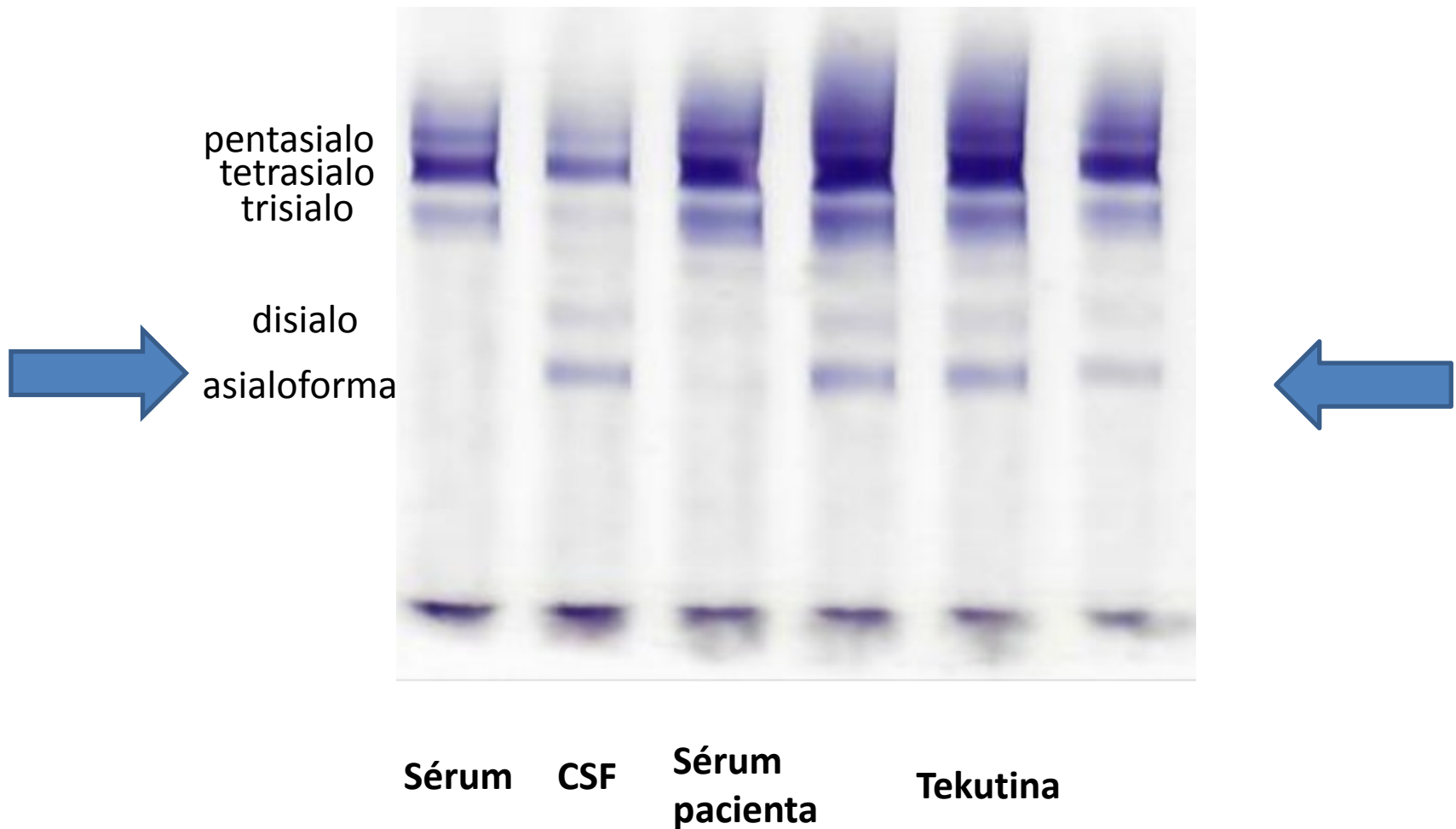
Průkaz likvorey

Průkaz likvorey

- Pacientka 26 let
- Během několika měsíců zduření v oblasti horní hrudní páteře ,následné zduření v oblasti krku
- Subj:poruchy citivosti v oblasti LHK, slabost LHK
- MR,CT, PET-MRI: tumor v oblasti C4-Th3, prorůstání do mediastina,infiltrace horního pólu levé plíce, pleury, 1.žebra vlevo
- Bipsie –maligní tumor z pochev periferních nervů (maligní schwannom)
- Plánovaný operační výkon – resekce tumoru v oblasti krku

- Operace - resekce tumoru – oblast krční, hrudní, resekce části plic, části žeber
- 2.den po operaci – zvýšení sekrece z operační rány – podezření na přítomnost likvoru
- Odeslán vzorek na vyšetření

Průkaz β 2-transferinu



Průkaz β 2-transferinu

- 3.den po operaci provedena revize rány , v oblasti C8 a T1 nalezeny drobné trhliny tvrdé pleny, sešity a překryty tzv. tkáňovým lepidlem
- 3.den po revizi znovu vyšetření sekretu z rány pozitivní nález β 2-transferinu

