

Laserová refrakční chirurgie

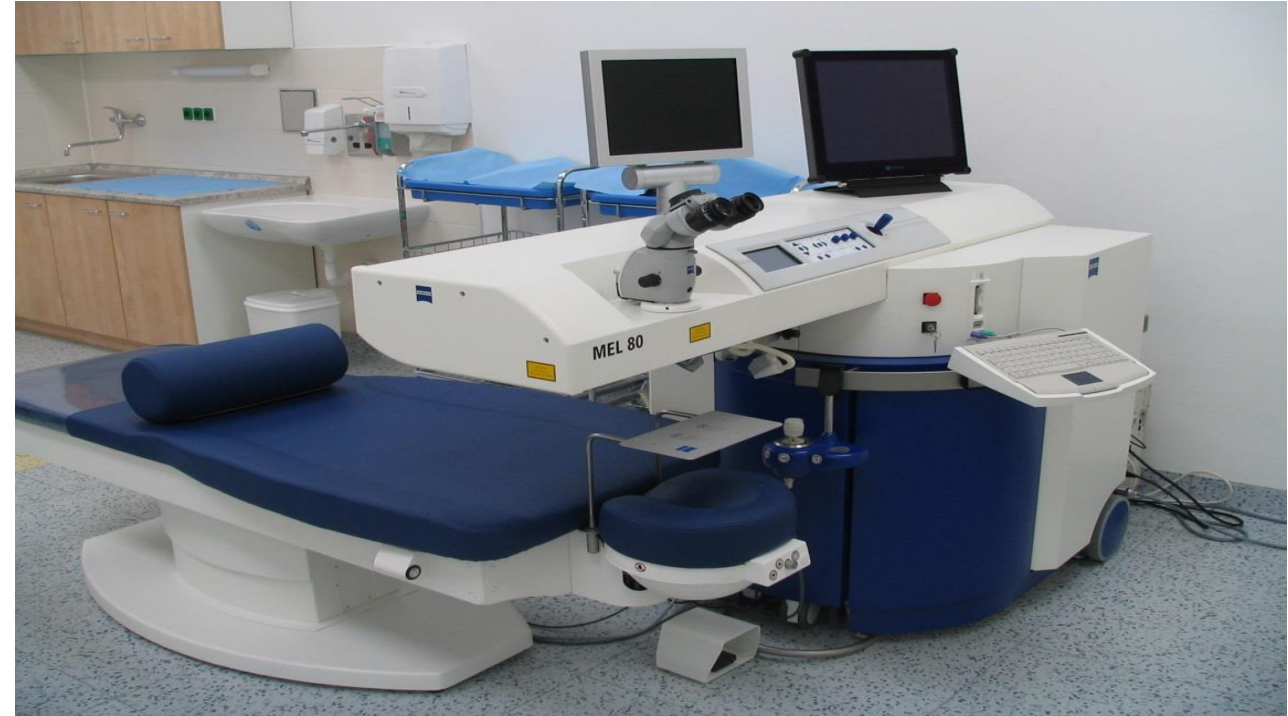

Karolína Skorkovská

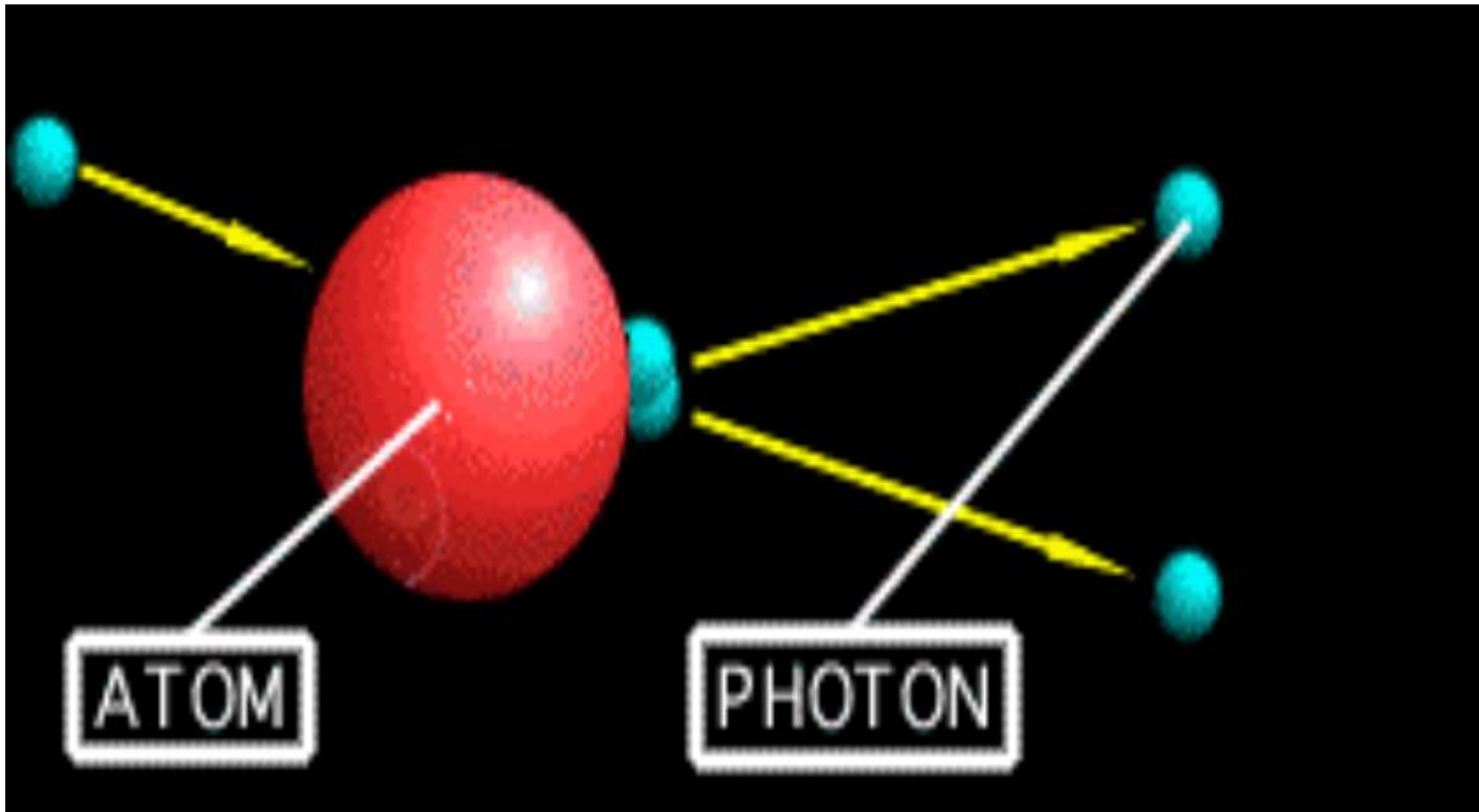


LASER

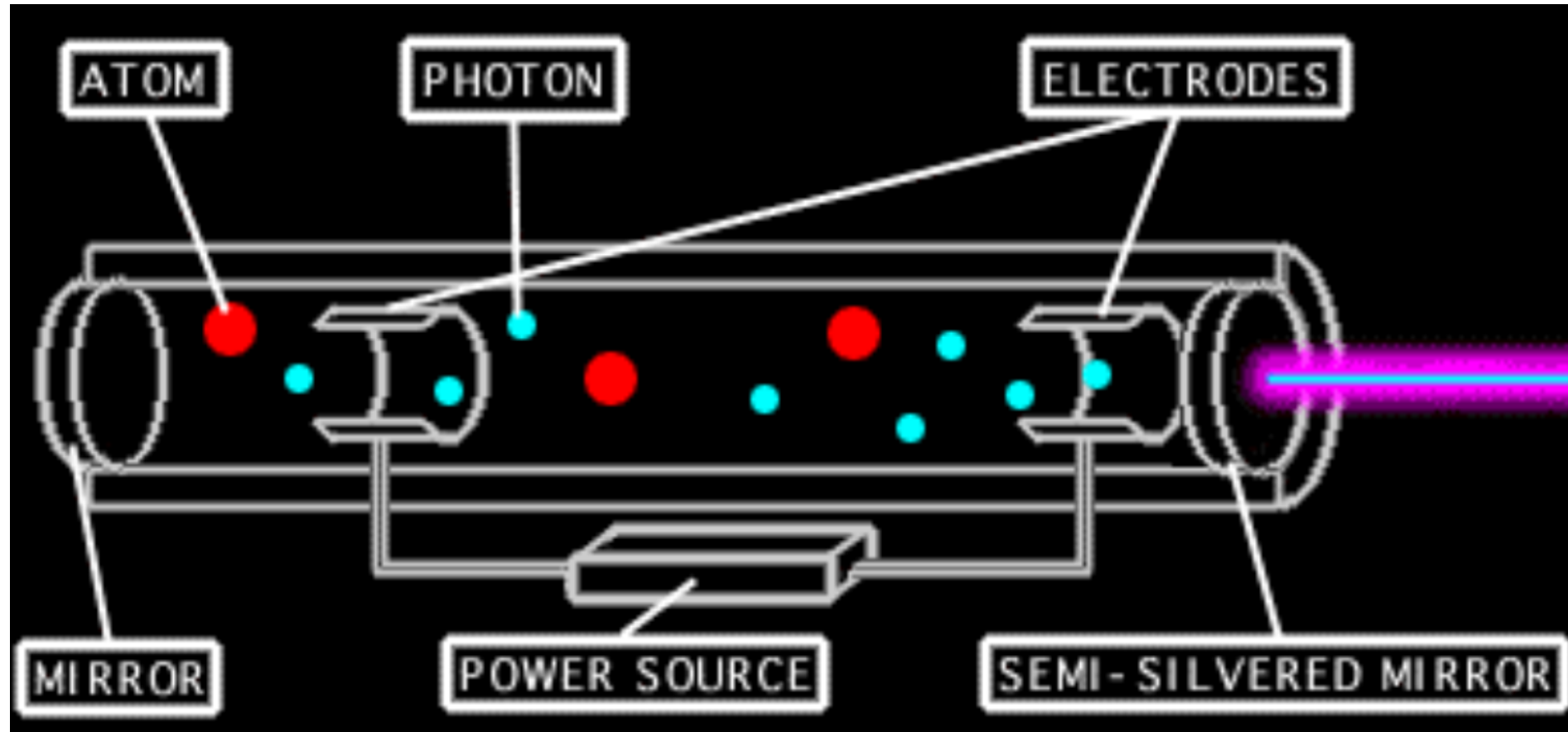
- = Light Amplification by Stimulated Emission of Radiation
- paprsky časově a prostorově koherentní, polarizované, monochromatické a energeticky vysoce výkonné, které lze zaměřit na jedno místo



Laser



Laser



Laser

- Femtosekundový (fotoevaporace)
- Excimerový (fotoablace)

- Argonový (fotokoagulace)
- Nd-YAG (fotodisrupce/ fotodestrukce)
- diodový

- Kryptonový, dye laser (PDT), CO2 laser (kůže)

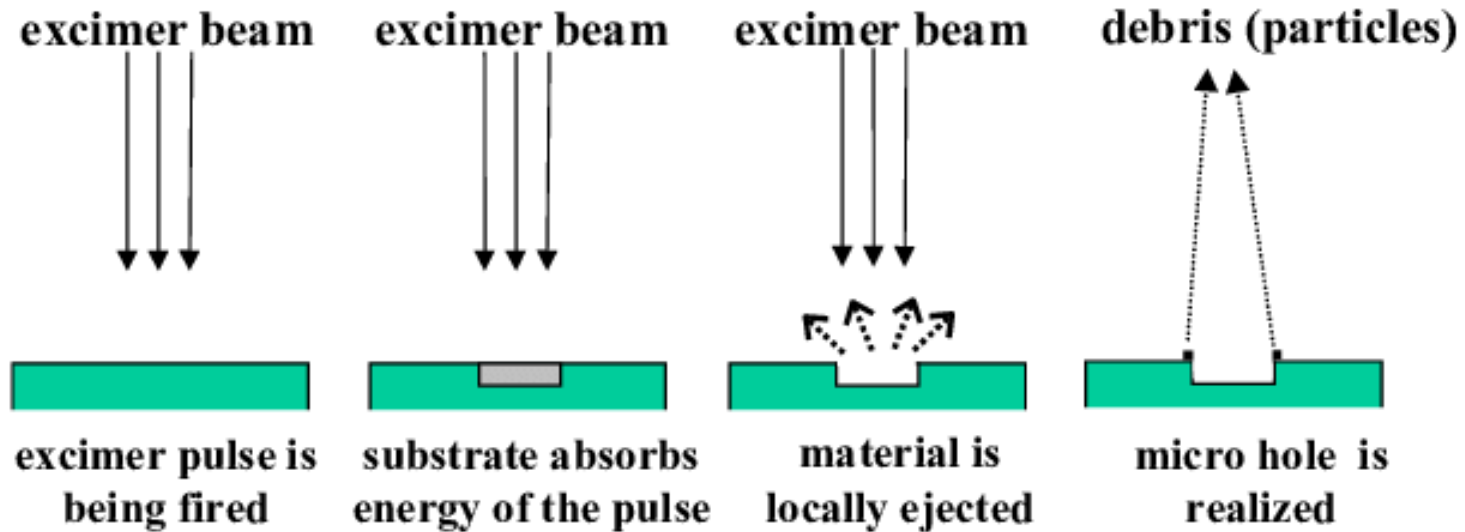


Argon-fluoridový excimer laser

- „excitovaný dimer“ = excimer
- Elektrickou energií dochází ke spojení atomů Ar a F, při jejich opětovném rozdělení dochází k emisi fotonu, který způsobuje rozrušení vazeb v kolagenu rohovky (kolagenový polymer se rozpadne na řadu fragmentů)
- Vlnová délka 193 nm (UV-C) zajišťuje extrémně vysokou absorpci v rohovkové tkáni
- Laserová radiace je absorbována ve velmi mělkých vrstvách rohovky (cca 200nm a v krátkých pulzech (10-20ns), což zabraňuje difúzi tepla z absorpce světla během pulzu (minimální penetrace do okolí a poškození okolní tkáně)
- Umožňuje velmi přesné odstranění požadované tkáně bez poškození okolí
- Odstranění tkáně cestou vaporizace = fotoablace



Laser ablation principle



Laserová fotoablace – základní principy

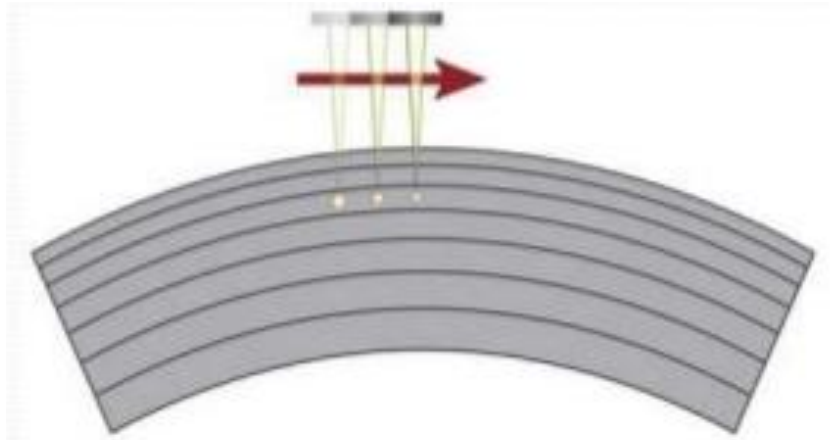
- Lokální anestézie rohovky
- Odstranění epitelu (epitel vs. flap)
- Fotoablace **stromatu** – „scanning spot delivery system“ (tzv. tančící paprsek) – frekvence pulsů 25 Hz, stopa pulsu 1-2 mm (i méně)
- Stroma nesmí být během zákroku hydratováno!!!
- Spolupráce pacienta při centraci osy fotoablace, dále už hlídá eye tracker
- Mitomycin C – u vyšších refrakčních vad (vyšší hloubka ablace) jako prevence haze



Femtosekundový laser

- podobný Nd-YAG laseru (neodymium-yttrium-aluminium-garnet laser)
- odstraňuje malé množství tkáně mechanismem fotodisrupce
- nicméně používá ultrarychlé pulzy (řádově femtosekundy)
- aplikací mnoha pulzů do určité oblasti dochází k disekci (rozdělení) tkáně v požadované vrstvě
- absorpcí laseru dochází k tvorbě plazmy, expanzí plazmy vznikají kavitační bubliny
- termické poškození okolní tkáně je minimální

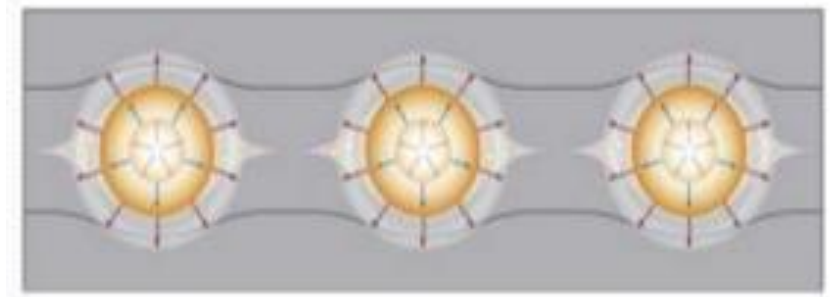




A



B



C



Laserové refrakční zákroky

Incisional

- Radiální, astigmatická, hexagonální keratotomie

Surface ablation

- PRK (photorefractive keratectomy)
- LASEK (Laser subepithelial keratomileusis)
- Epi-Lasik (Epipolis-LASIK)

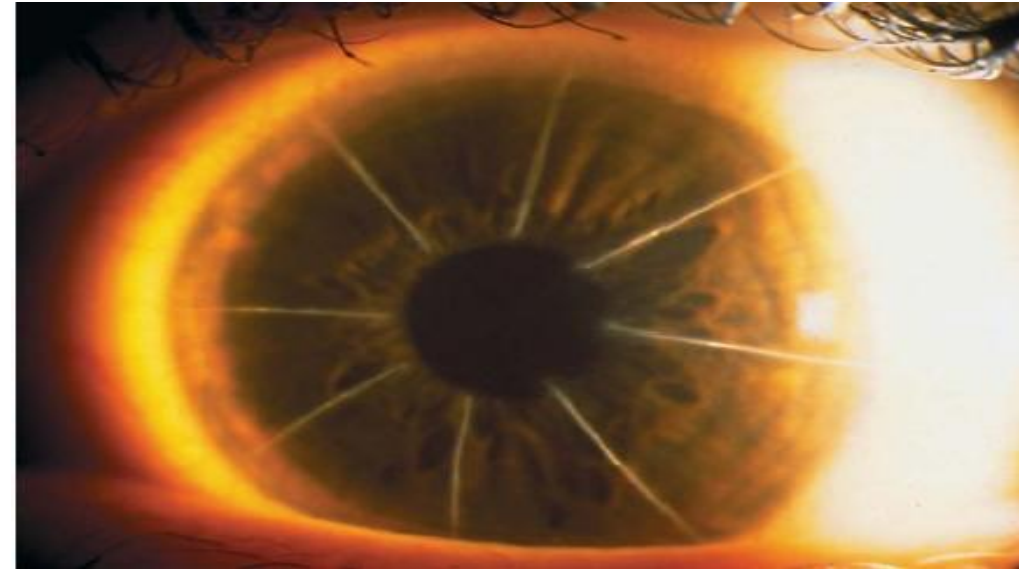
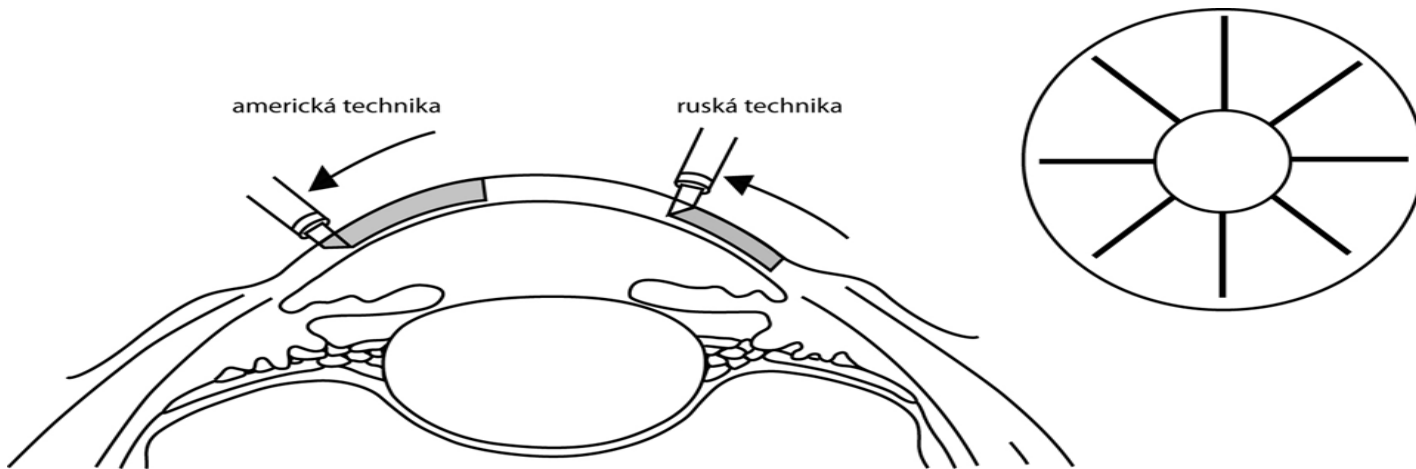
Lamellar

- LASIK (Laser in situ keratomileusis, kerato – rohovka, mileusis - řezat)
- Femto-LASIK
- ICRS (Intrastromal corneal ring segments)



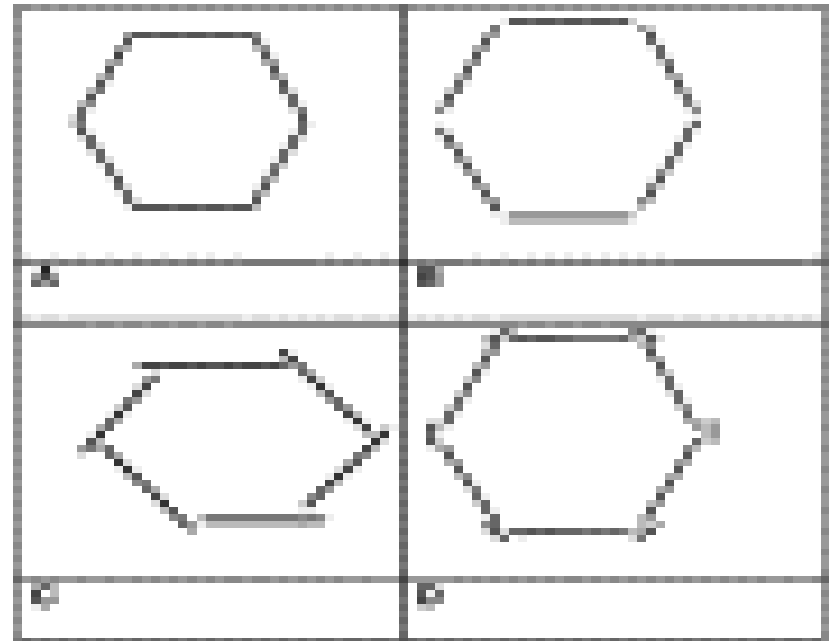
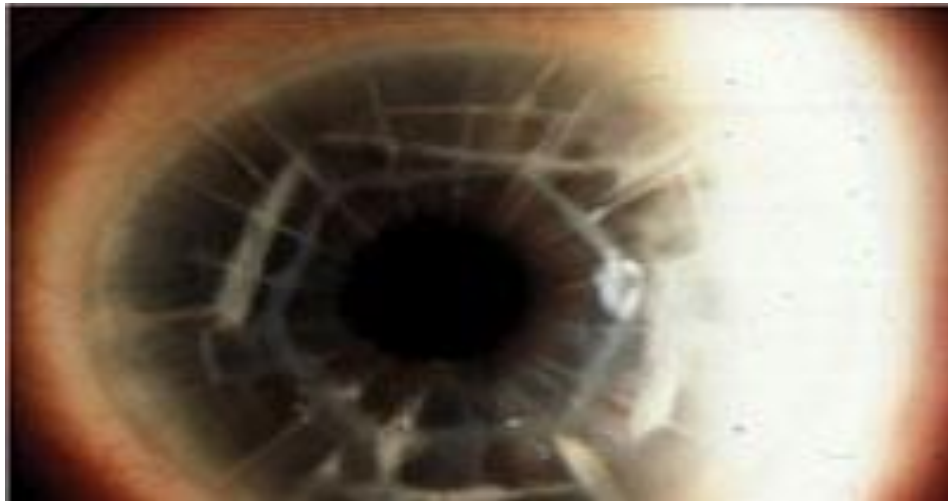
Radiální keratotomie

- Korekce myopie
- Dnes ojediněle

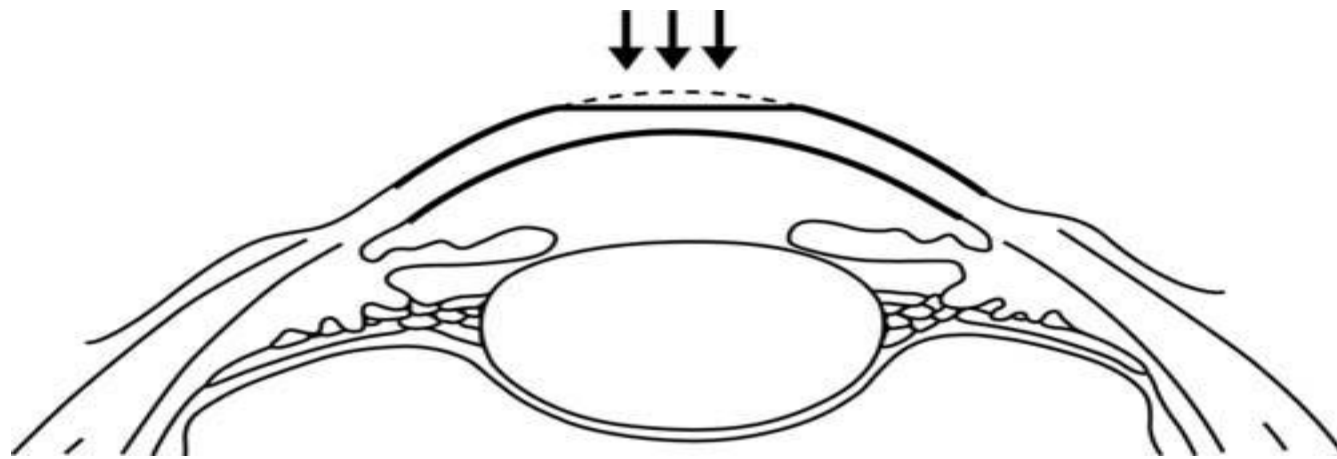


Hexagonální keratotomie

- ke korekci hypermetropie

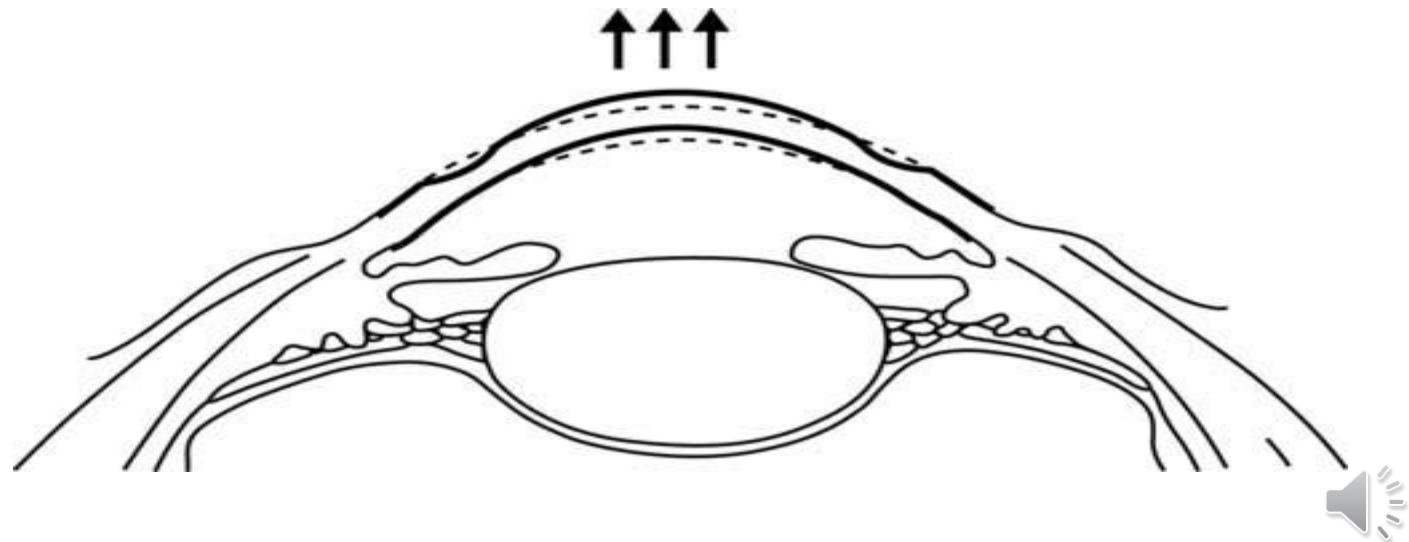


Profil rohovky po fotoablaci



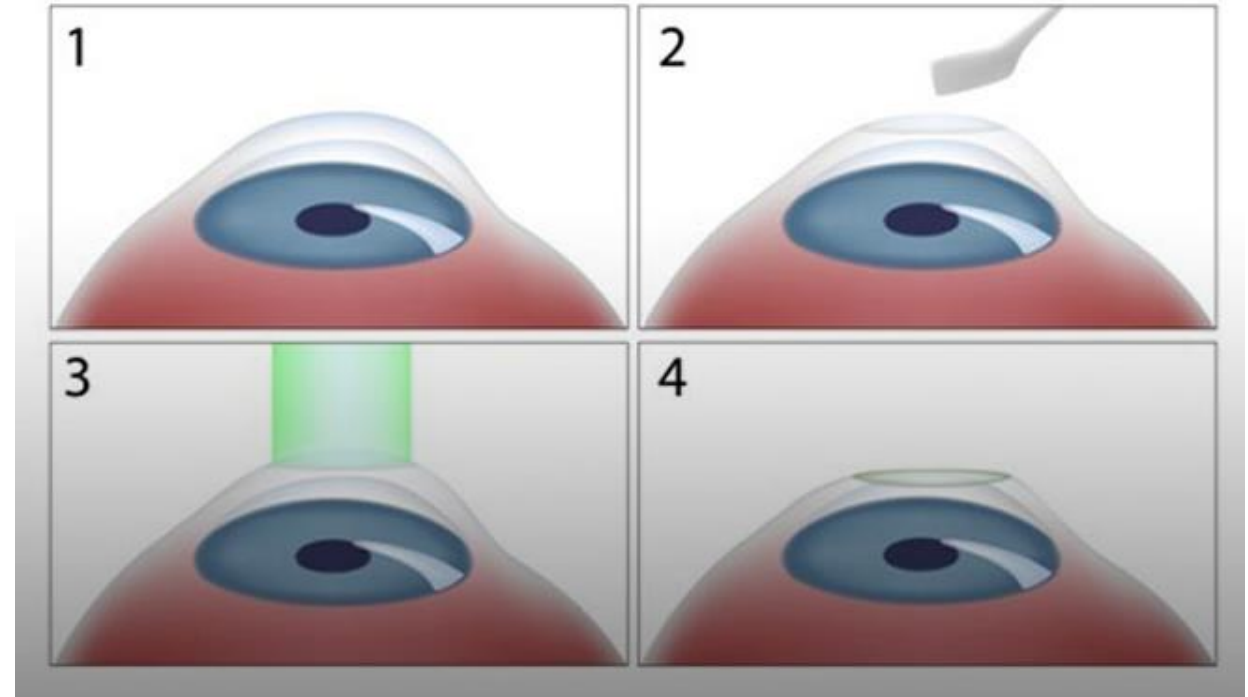
Myopie

Hypermetropie



PRK

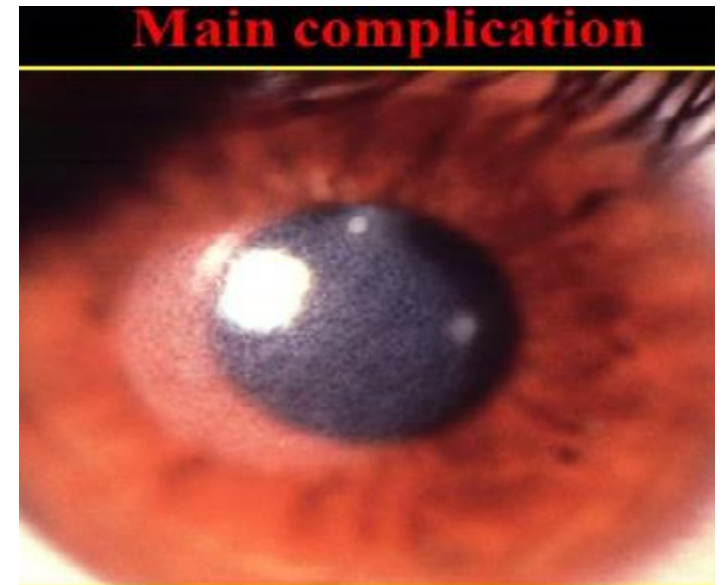
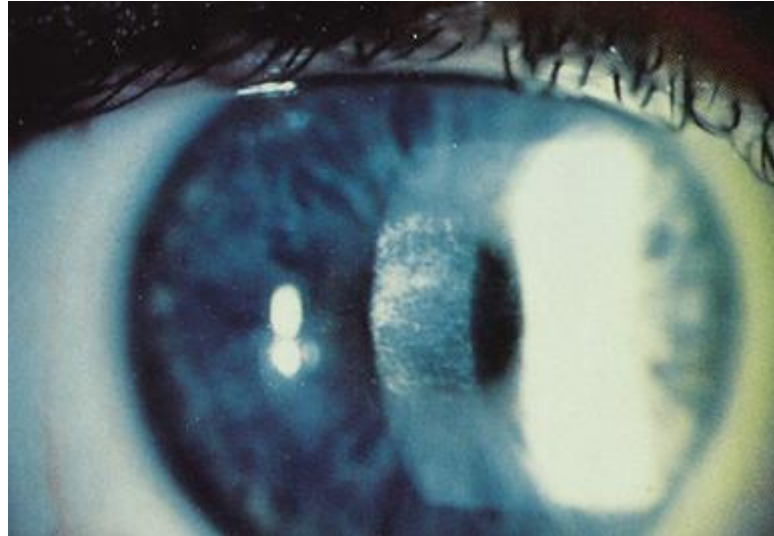- Anestézie rohovky
- Aplikace alkoholu na rohovku 10s
- Snesení epitelu
- Event. mitomycin
- Fotoablace
- Krycí KČ na 4 dny
- Antibiotika lokálně týden
- Kortikosteroidy lokálně 4 měsíce



PRK

- korekce myopie / astigmatismu u tenkých či nepravidelných rohovek
- po předchozí rohovkové chirurgii (keratoplastika, keratotomie)
- řešení komplikací po LASIK (neúplný flap, buttonholed flap)

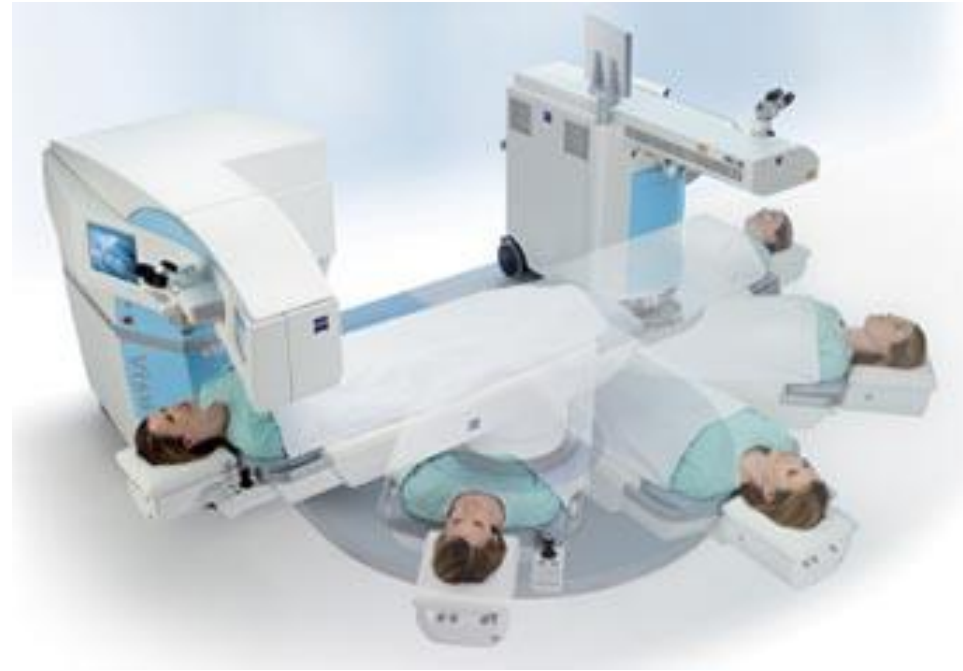
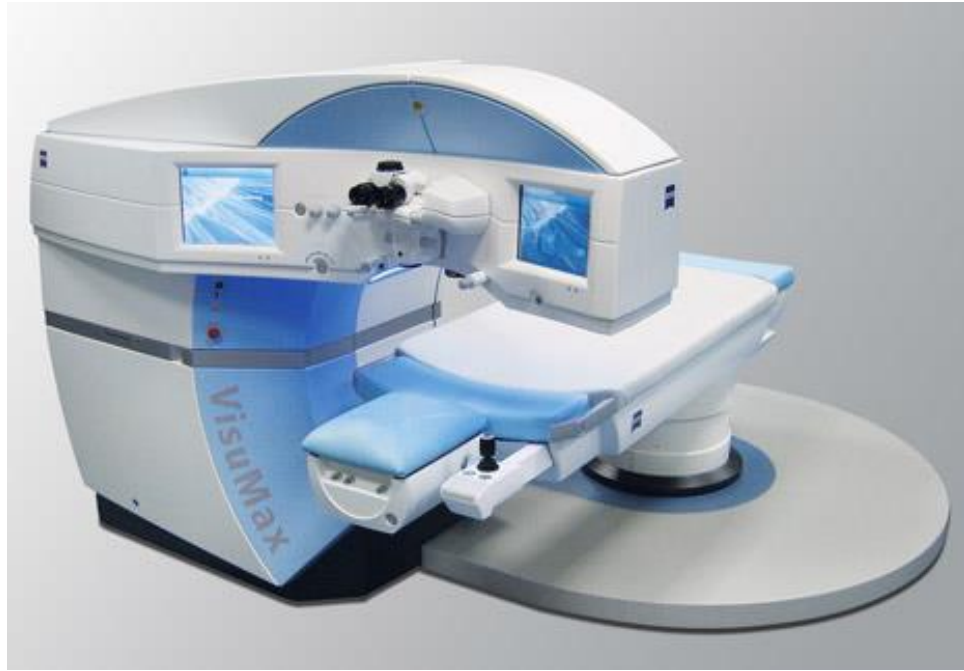Komplikace: **HAZE**



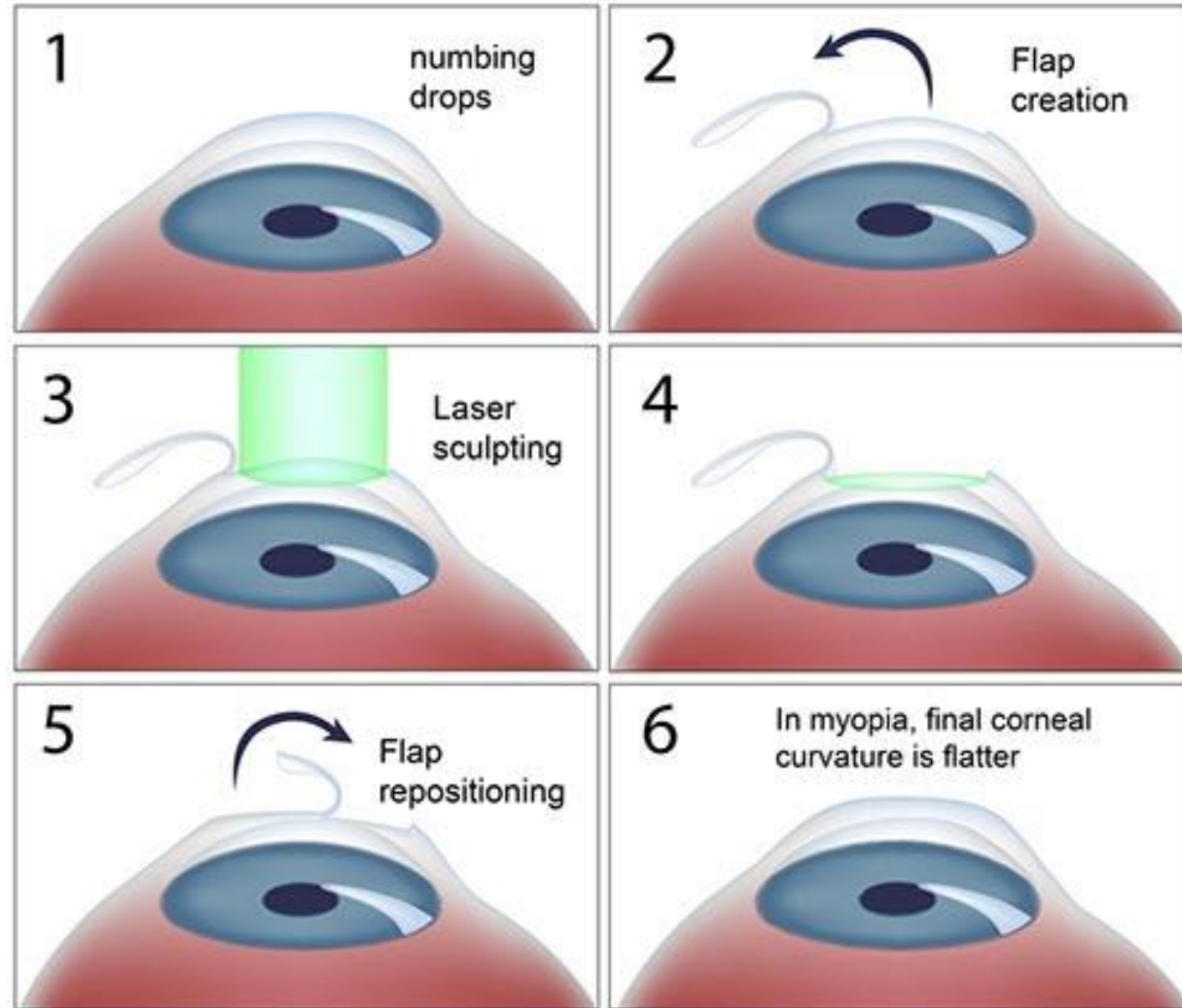
LASIK

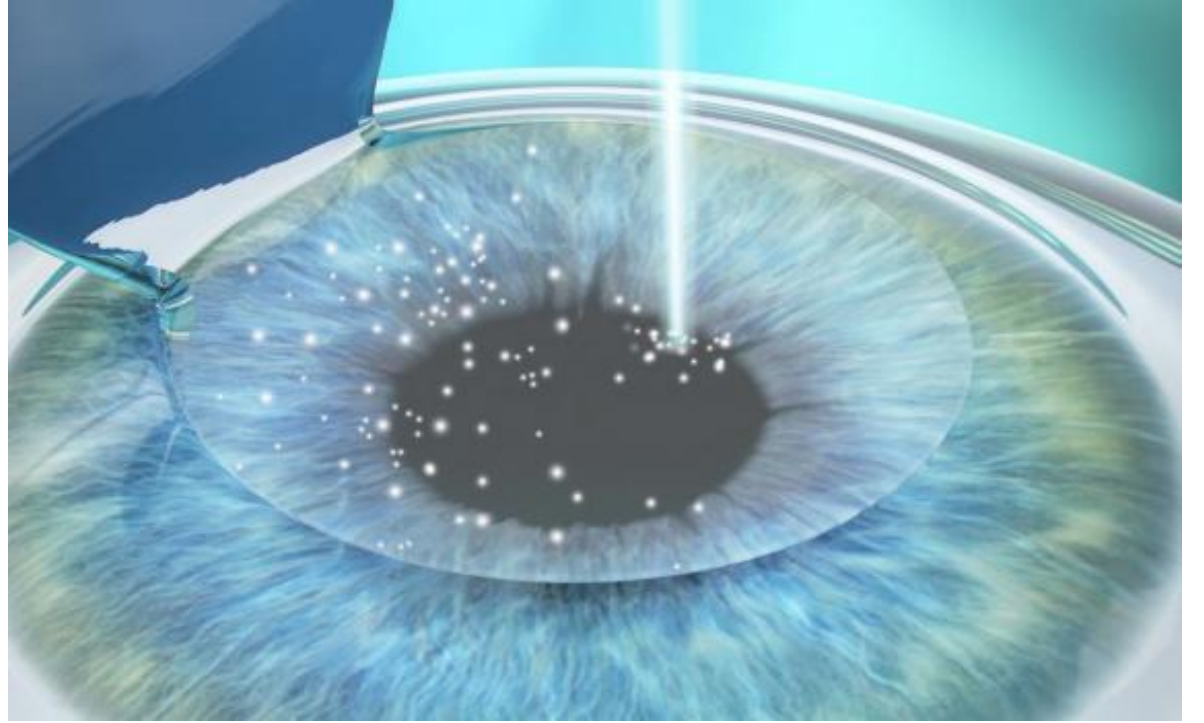
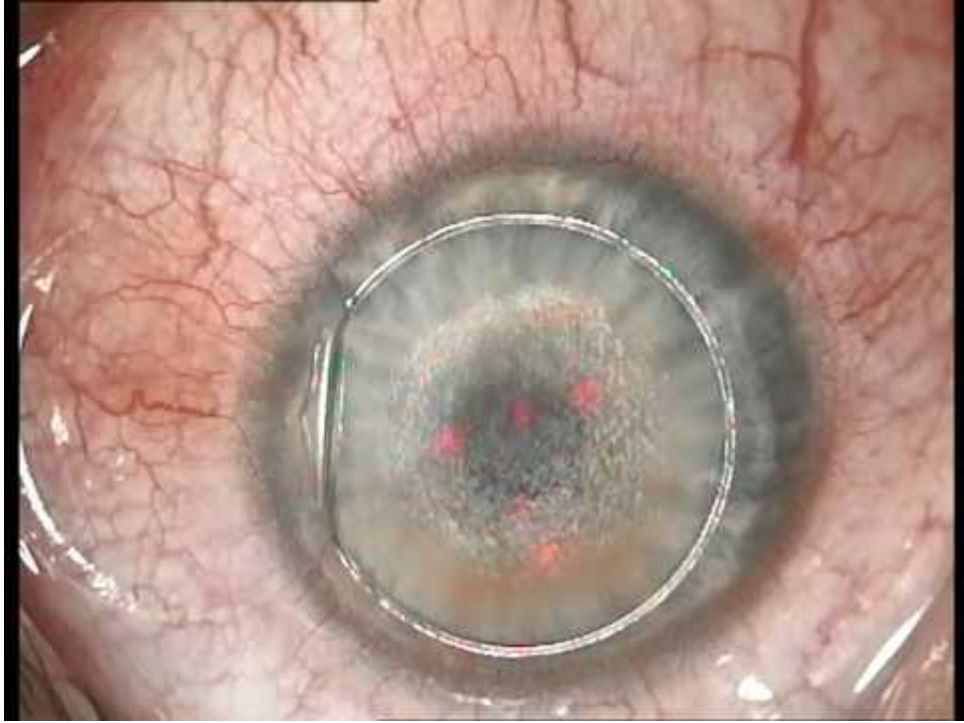
- laser-assisted in situ keratomileusis (kerato – rohovka, mileusis – řezat, tvarovat)
- Momentálně nejpopulárnější refrakční zákrok na rohovce
- Kombinace vytvoření lamely + ablace stromatu pomocí excimer laseru
- Řez lamely mikrokeratomem / femtosekundovým laserem
- Bezpečný, efektivní, rychlá zraková rehabilitace, minimální dyskomfort pro pacienta
- Korekce myopie, hypermetropie (max. +4,0), astigmatismu



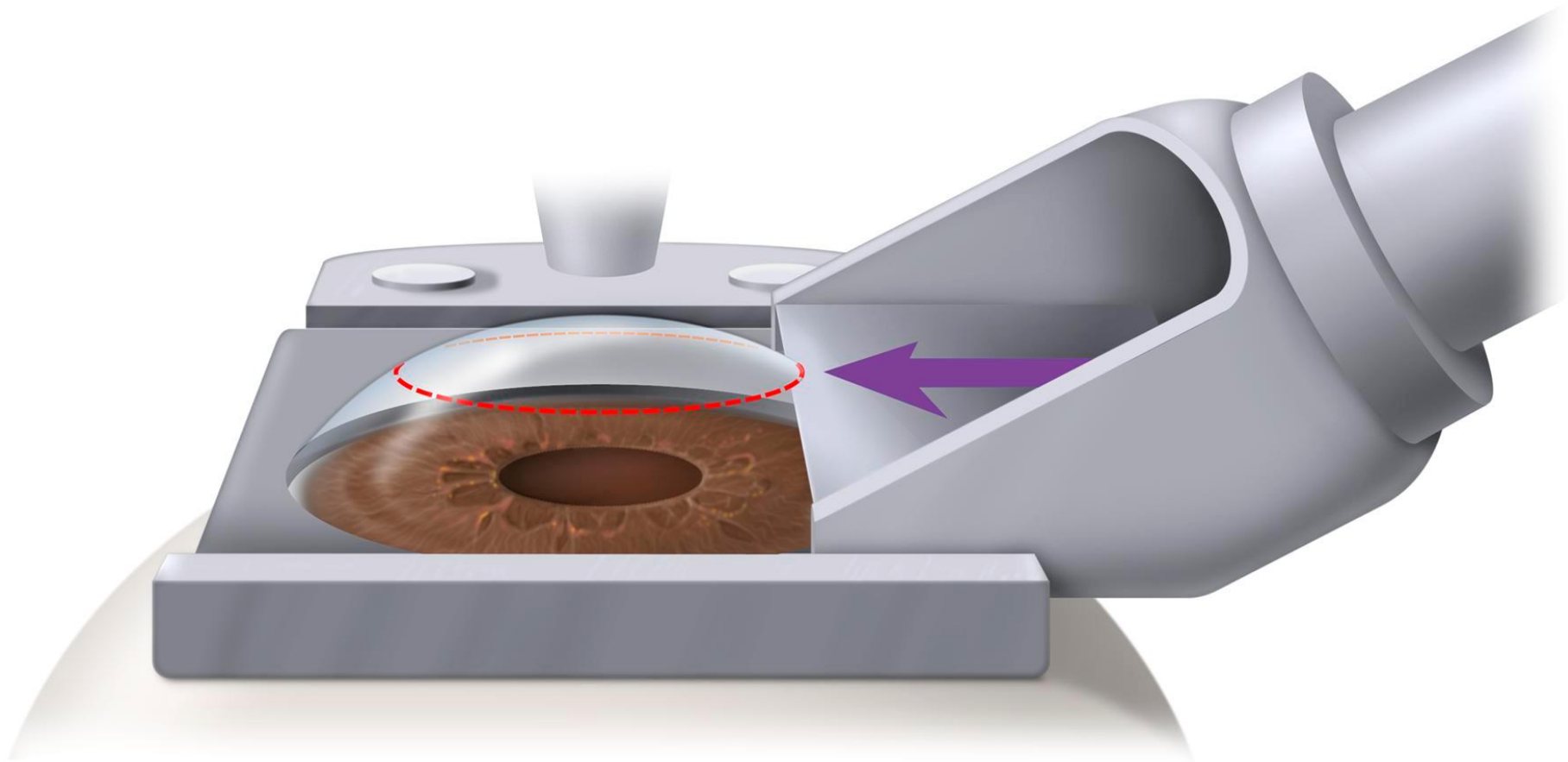


LASIK EYE SURGERY

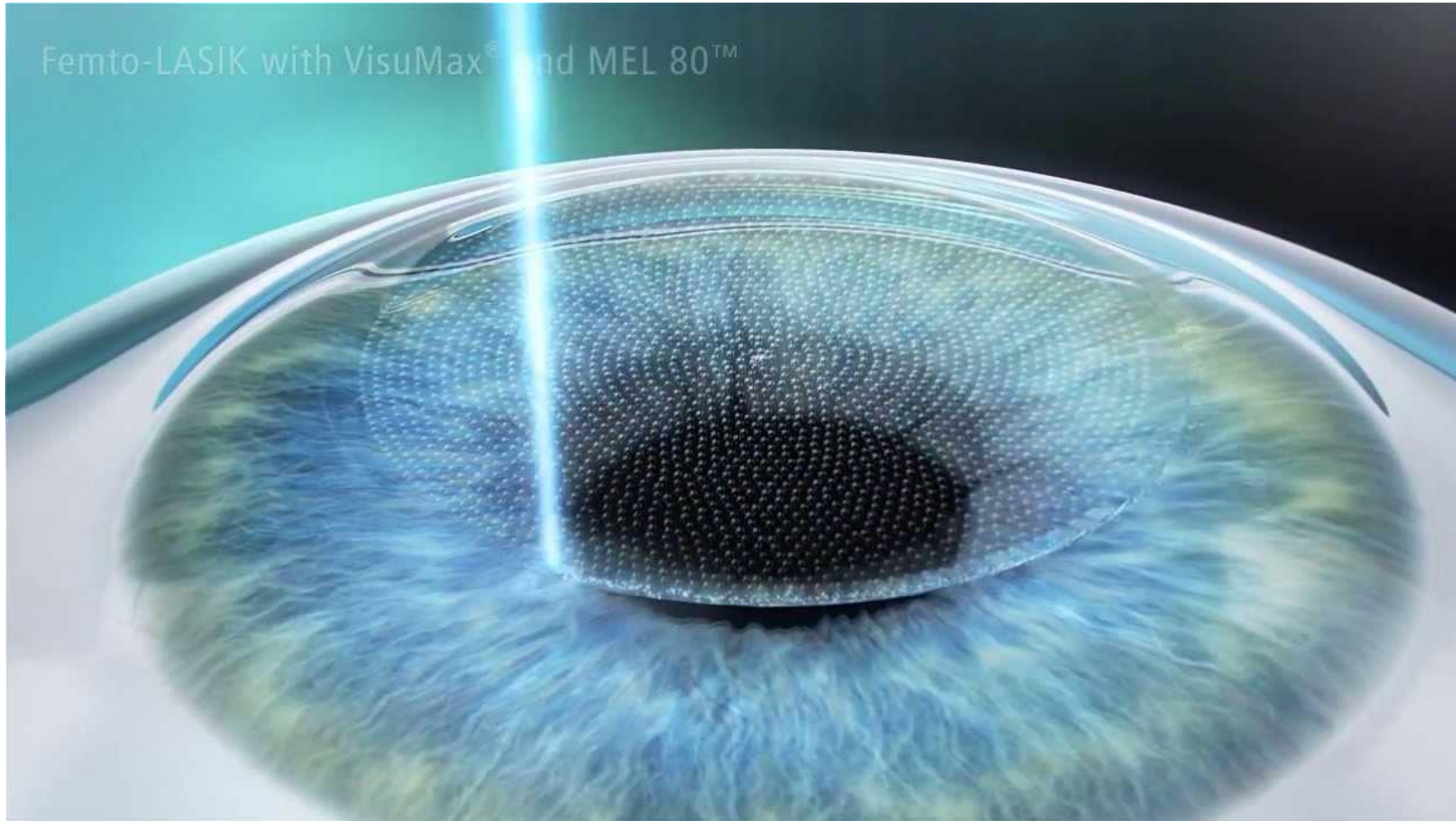




Mikrokeraratom



<https://www.youtube.com/watch?v=B2j-51LfL60>



FemtoLASIK

- Premedikace
- Anestézie rohovky
- Pohovor s pacientem

- Sukce 20 sekund
- Abláční zóna 6,5mm (event. 6,7mm)
- Flap 110-120um
- Hinge nazálně nebo nahoře

- Krytí KČ jen výjimečně
- Týden lokálně antibiotika, dlouhodobě umělé slzy



LASIK - kontraindikace

- Riziková rohovka (příliš tenká – residual stroma thickness / RST 280 um, rizikové parametry topografie rohovky – Pentacam)
- Keratokonus
- Onemocnění pojiva (revmatoidní artritida, SLE, Sjögrenův syndrom apod)
- DM
- Onemocnění rohovky (herpetická infekce, neurotrofická keratitida, snížená transparence, pelucidní marginální degenerace, ...)
- Těhotné nebo kojící ženy
- Nestabilní refrakce
- Léčba preparáty, které zhoršují hojení (kortikosteroidy, imunosupresiva)
- Jiné závažné oční onemocnění (katarakta, infekce, glaukom se změnami v zorném poli)

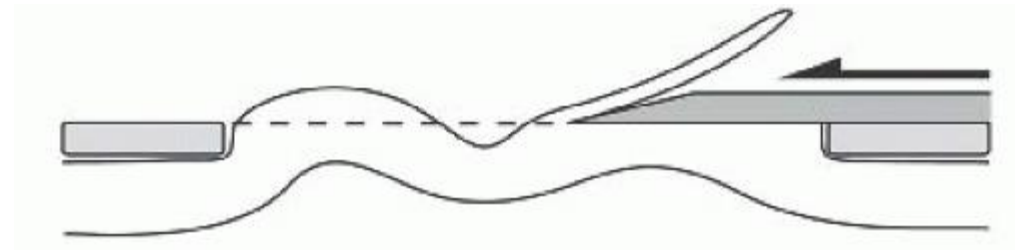
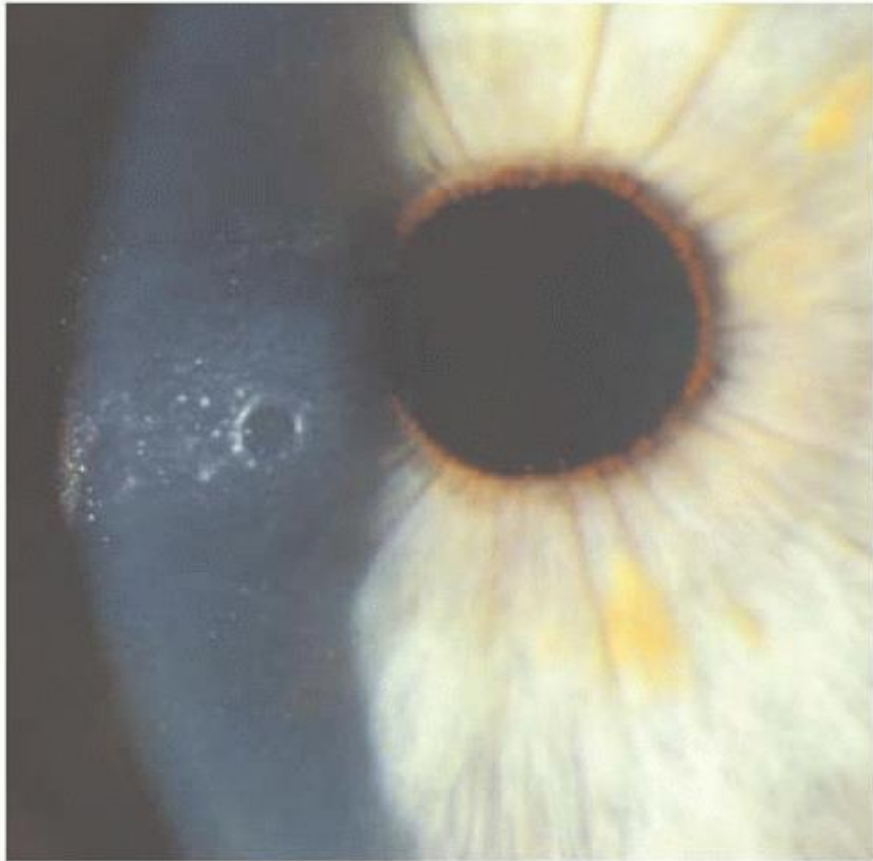


LASIK – peroperační komplikace


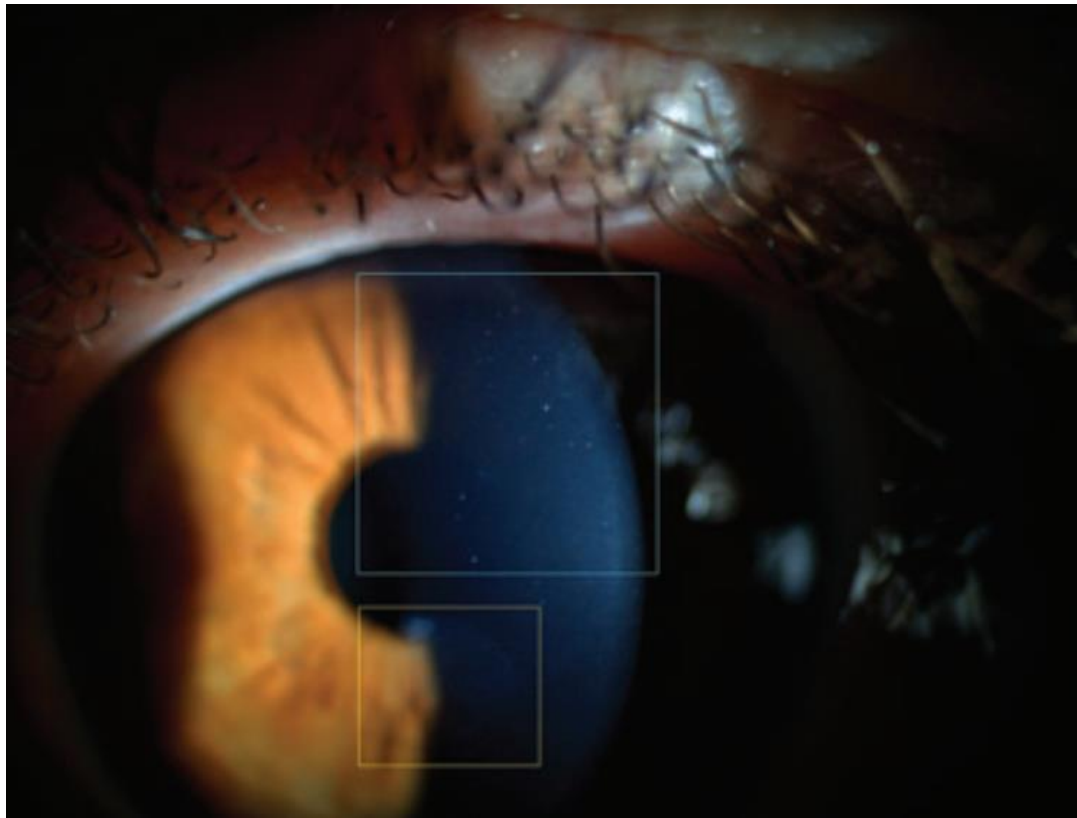
- ztráta sukce
- buttonhole flap
- free cap
- interface debris
- poškození epitelu
- krvácení při limbu
- špatně adherující flap
- překorigování / podkorigování / indukovaný astigmatismus



Flap buttonhole



Interface debris

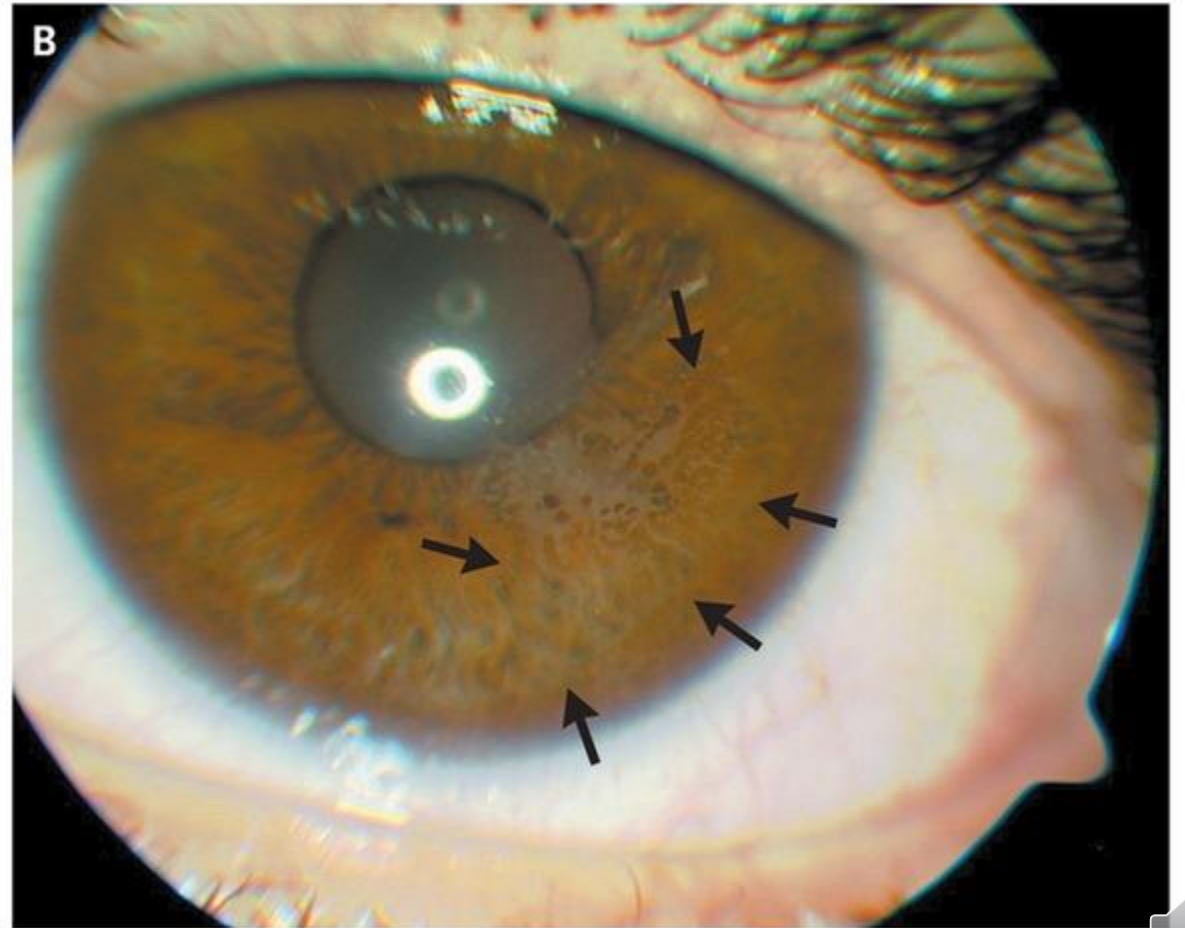
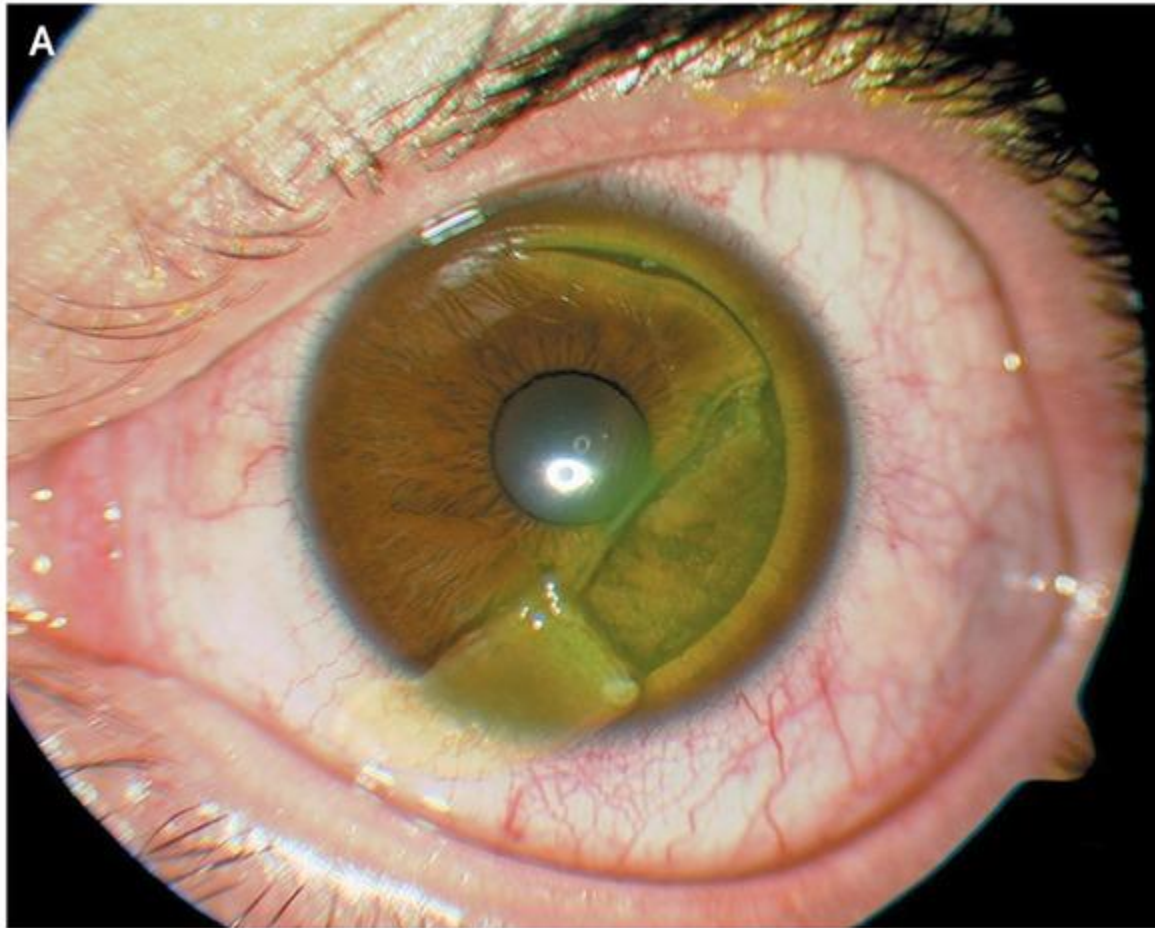


LASIK – pooperační komplikace

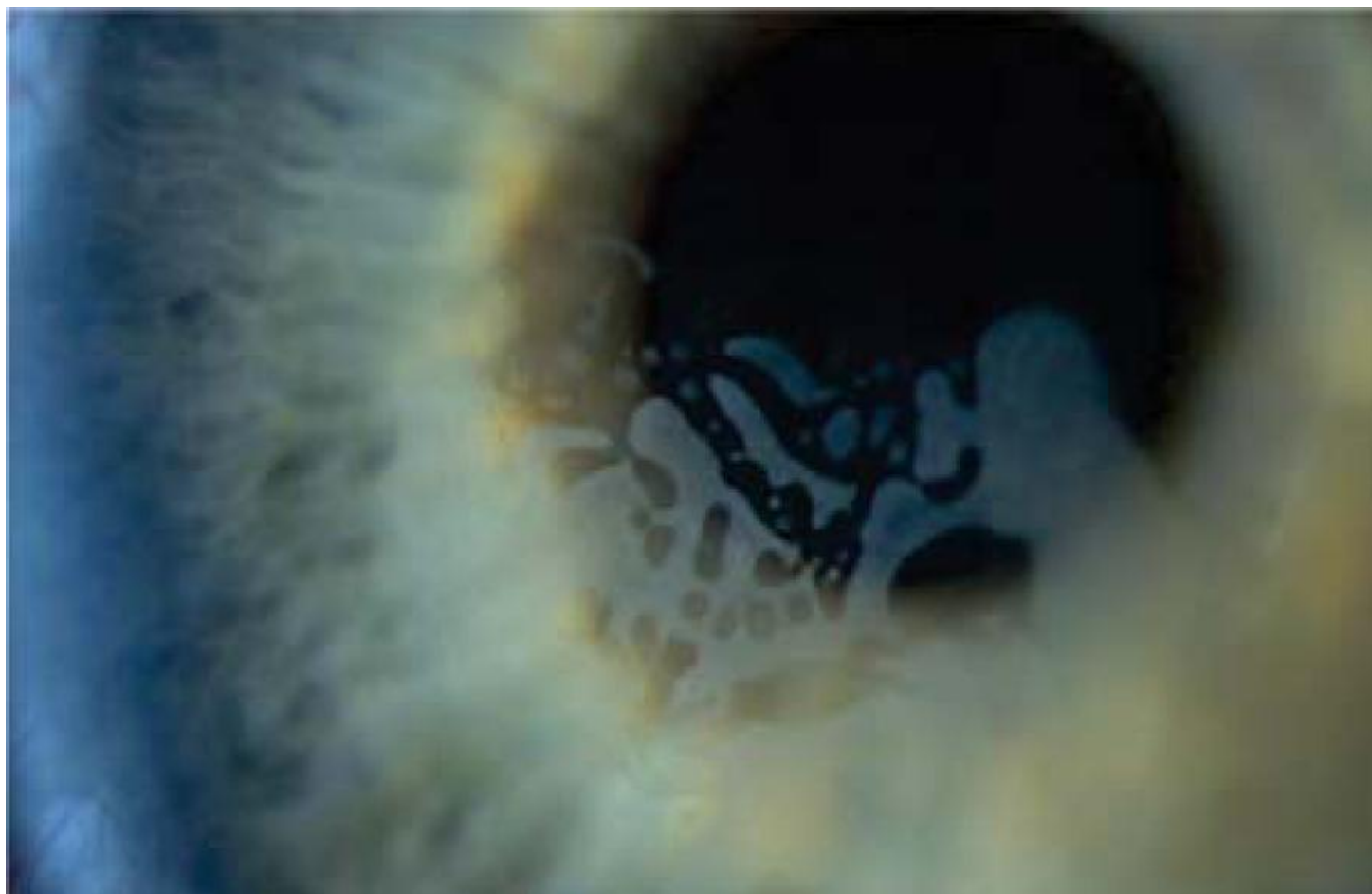
- Dislokace flapu
- Infekce
- Difúzní lamelární keratitida
- Strie
- Syndrom suchého oka (SPK – keratitis superficialis punctata)
- Glare / halo
- Epiteliální invaze (zejména po retreatmentu)
- Ektázie



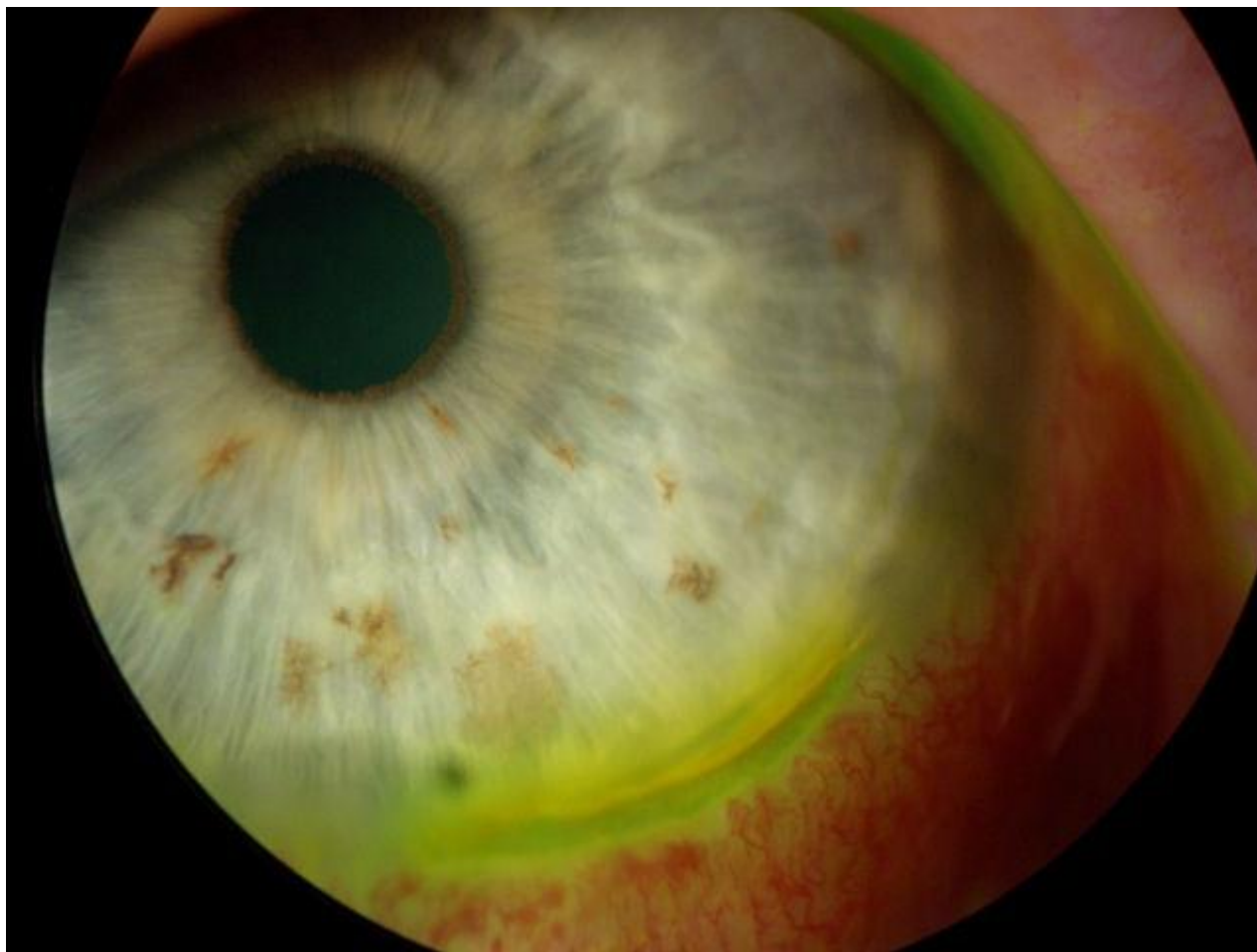
Flap tear & epiteliální invaze



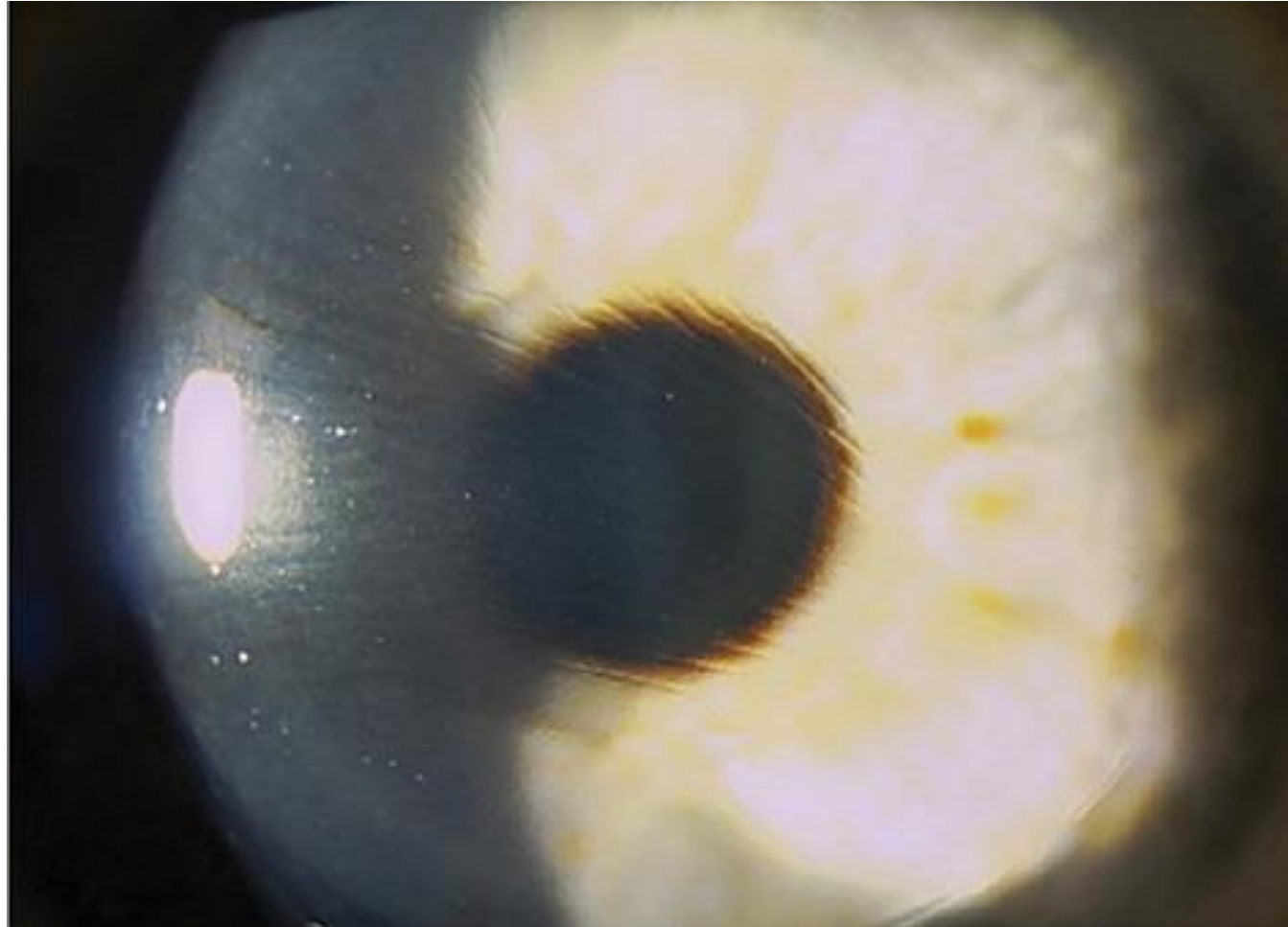
Epiteliální invaze



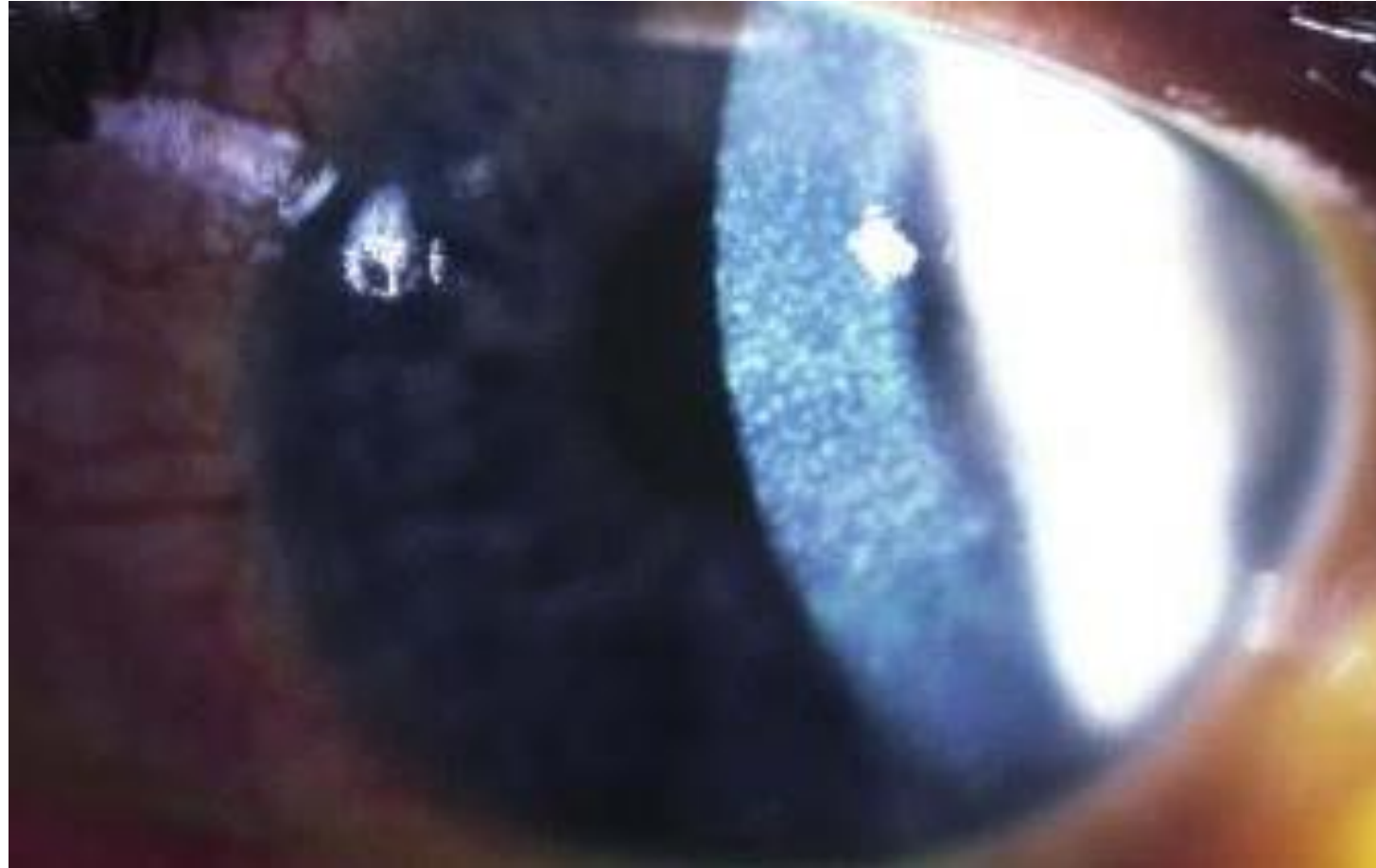Dislokace flapu



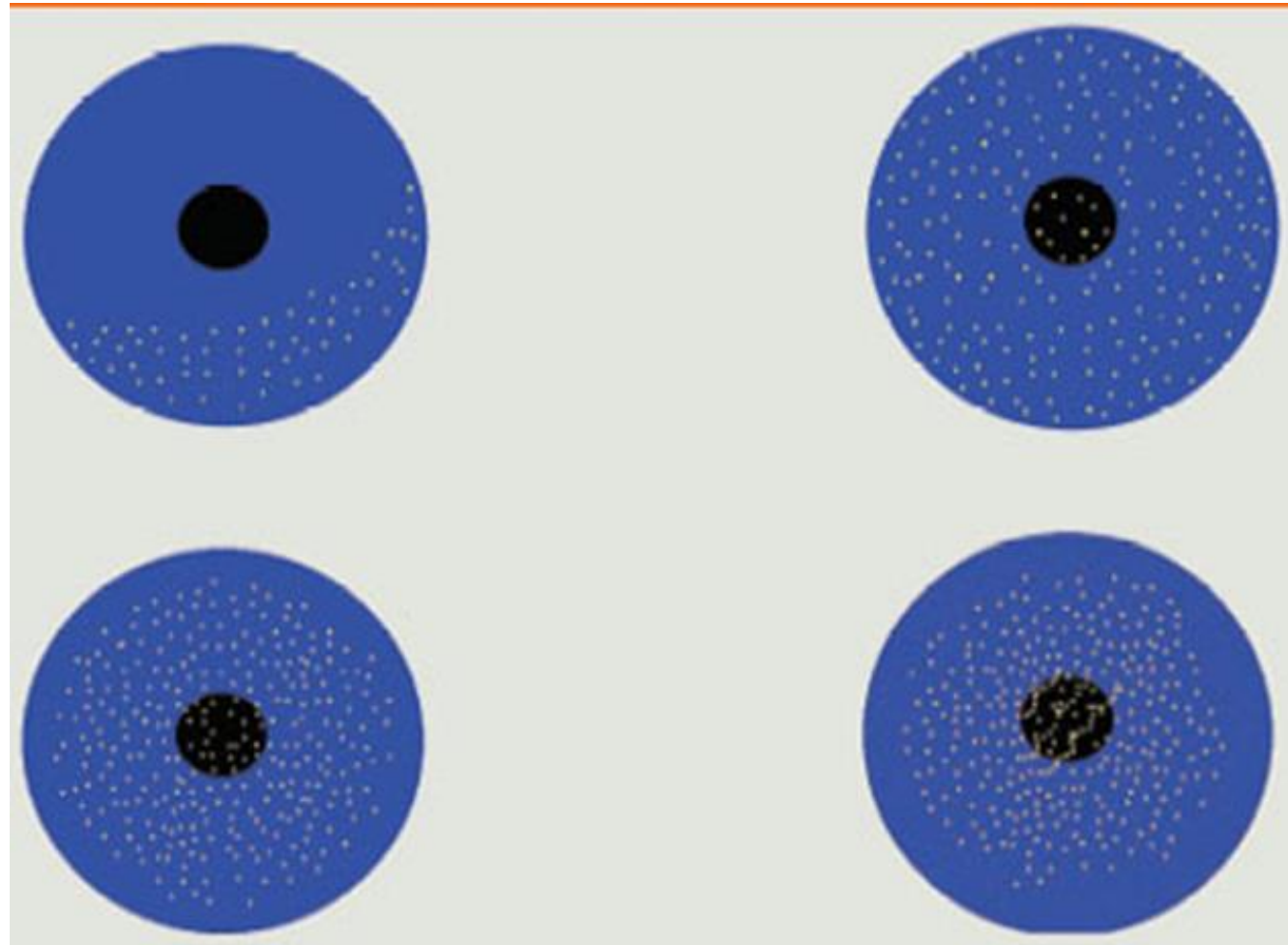
Strie



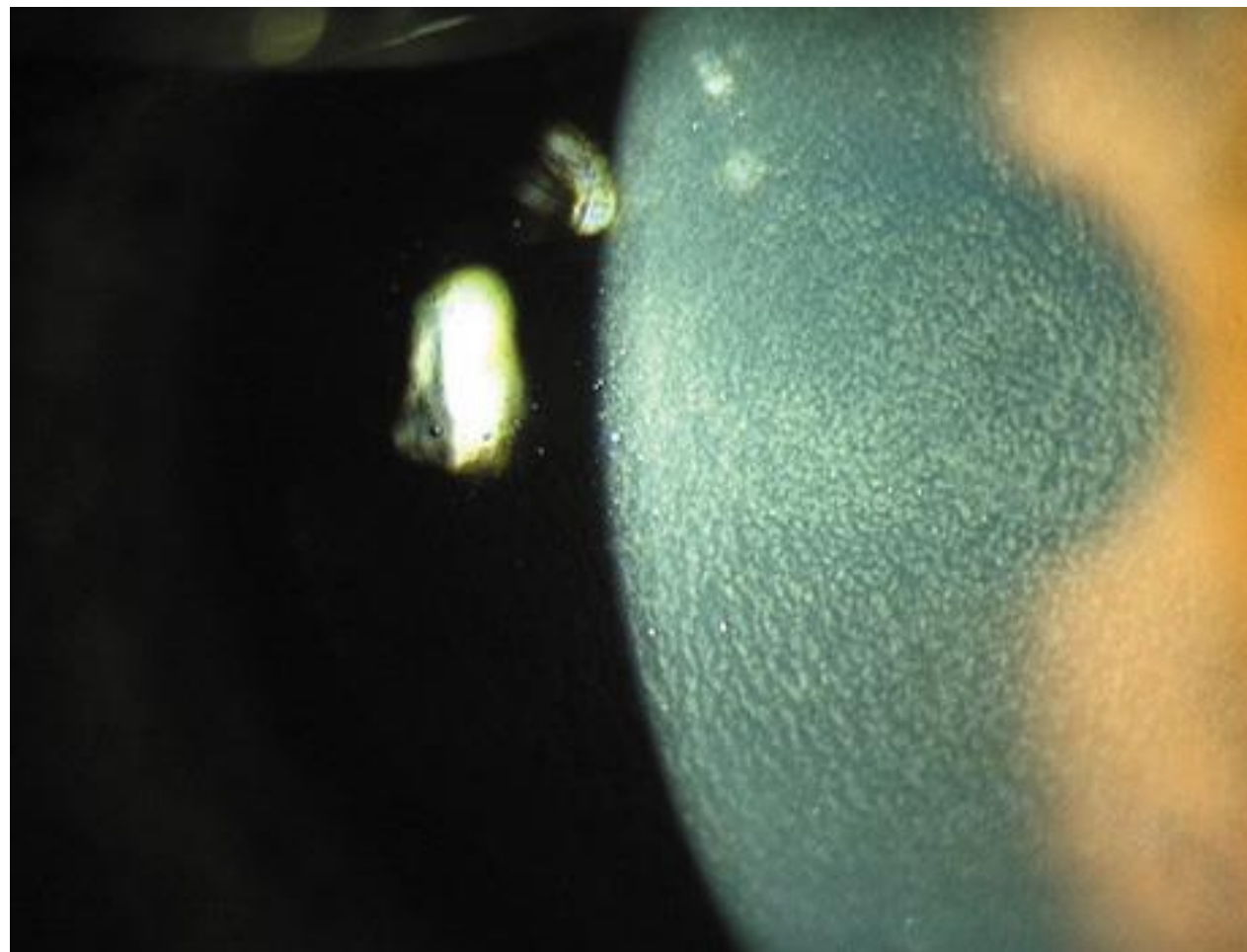
Keratitis superficialis punctata (SPK)



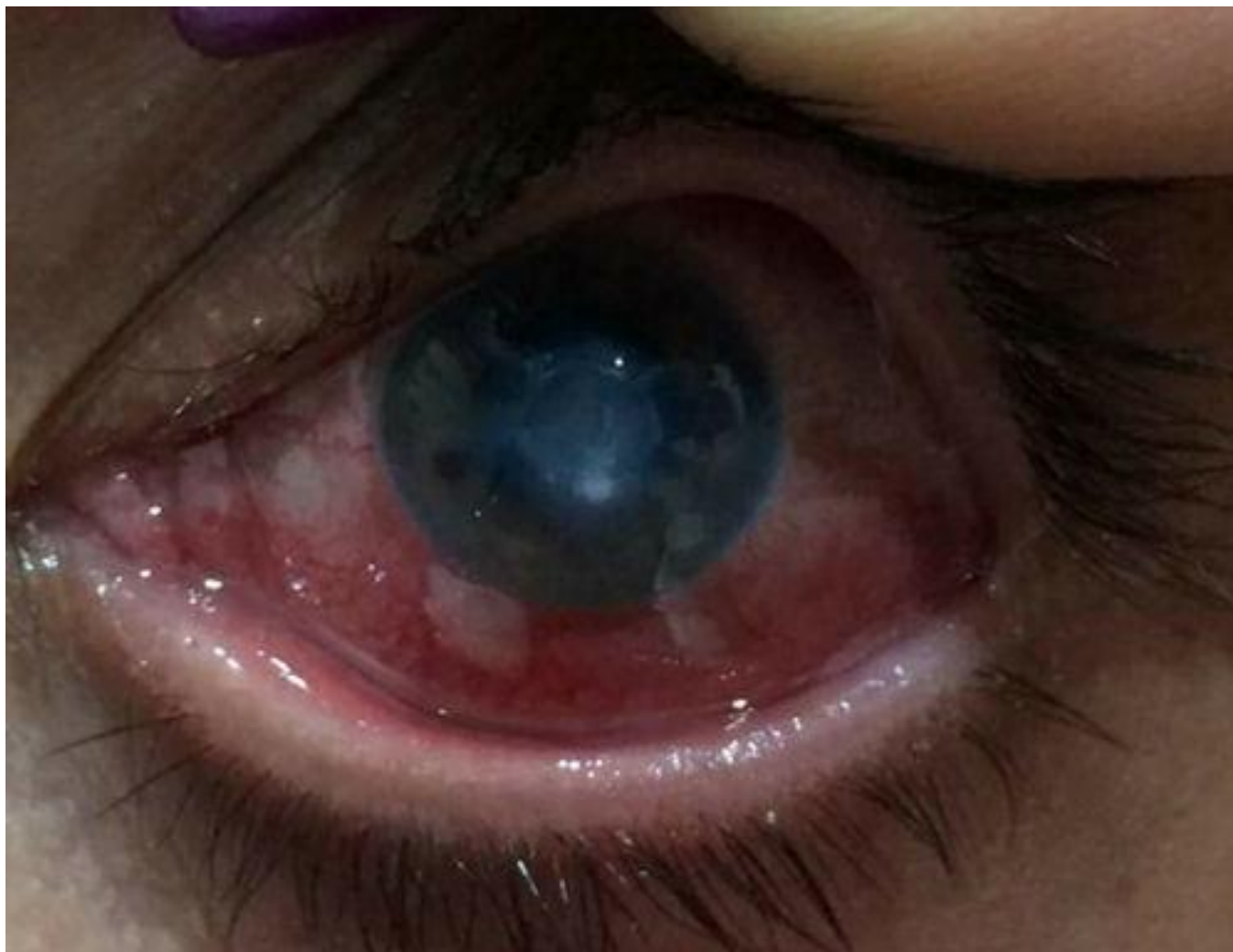Difúzní lamelární keratitida



Difúzní lamelární keratitida



Infekce

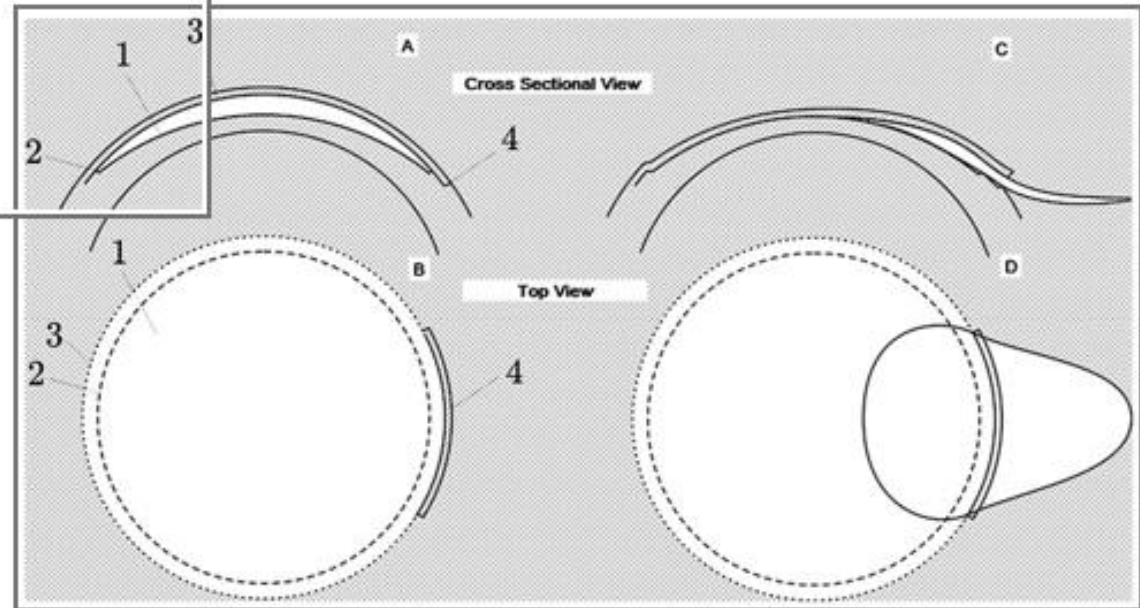
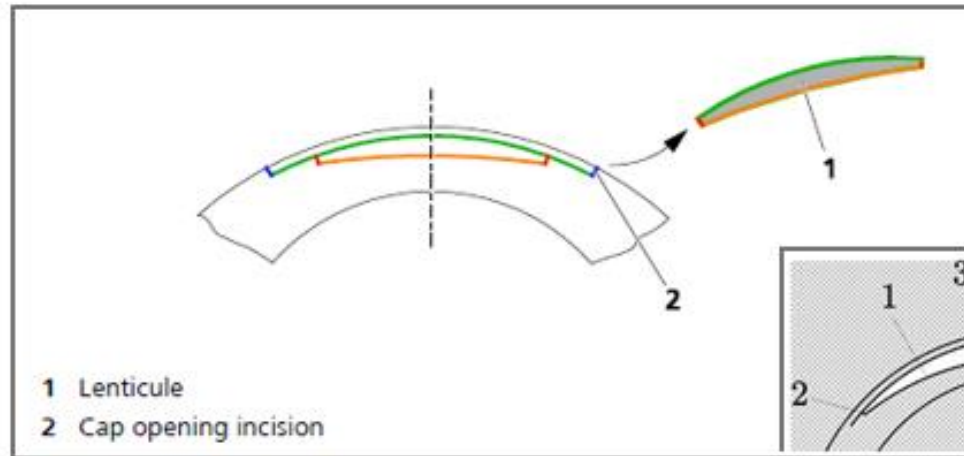


SMILE

- SMall Incision Lenticule Extraction
- Femtosekundový laser VisuMax (Zeiss)
- Incize 2-4mm dle chirurga
- Ke korekci myopie (nad -3,0 Dsf) a nízkých stupňů astigmatismu



SMILE

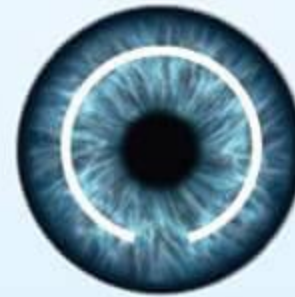

DIFFERENCE BETWEEN SMILE & LASIK

SMILE
2 mm
minimally - invasive



LASIK
20 mm
Flap




SMILE

- **Výhody:** lepší pooperační biomechanická stabilita
menší problémy se suchým okem
- **Nevýhody:** limitace refrakční vadou a věkem pacienta (lépe u pacientů kolem 30 let)
delší sukce
delší zraková rehabilitace
omezené možnosti dokorekce







Závěr

- LASIK nejčastěji prováděnou procedurou
- SMILE zajišťuje lepší pooperační stabilitu rohovky, ale zatím vhodný jen pro myopii od -3 dioptrií
- Obávanou komplikací je iatrogenní ektázie rohovky
- Nutné pečlivé předoperační vyšetření a selekce pacientů

