

# Cizí tělesa v ORL oblasti u dětí



**susy safe** project

**Michaela Máchalová**

KDORL FN Brno

LF MU Brno

# Cizí tělesa u dětí

- **ORGANICKÁ**  
(rostlinný nebo živočišný původ, potraviny)
- **ANORGANICKÁ**  
(součásti hraček, kancelářské potřeby, předměty z oblasti neživé přírody)
- **AKUTNÍ**
- **CHRONICKÁ**

# Cizí tělesa u dětí v ORL oblasti

- UCHO (zevní zvukovod, středouší)
- NOS (nosní průduchy)
- HLTAN (patrové tonzily, kořen jazyka)
- JÍCEN
- DOLNÍ DÝCHACÍ CESTY  
(trachea, bronchy)

# Cizí tělesa v oblasti ucha

- AKUTNÍ
  - bez příznaků
  - bolest, tlak
  - poranění – krvácení ze zvukovodu
  - zhoršený sluch
  - tinnitus , event. závratě
- CHRONICKÉ
  - bez příznaků
  - zánět zvukovodu – bolest, výtok z ucha
  - nedoslýchavost (převodního typu)

# Cizí tělesa v oblasti nosu

- **AKUTNÍ**
- bez příznaků
- v přední části nosu je možné cizí těleso vidět
- známky poranění – vyjimečně, spíše po snaze o neodborné odstranění
- **CHRONICKÉ**
- jednostranná hnisavá sekrece!
- možnost ztížené ventilace obturovaným nos. průduchem ( jen u úplné obstrukce)
- známky zánětu, granulace

# Cizí tělesa v hltanu

- AKUTNÍ
- pocit tlaku , píchání v krku
- odynofágie
- CHRONICKÉ
- vyjímečně

# Cizí tělesa v jícnu

- AKUTNÍ
- dysfágie
- odynofágie
- zvýšená salivace až úplná porucha polykání
- nausea
- tlak v oblasti jugula, za hrudní kostí
- CHRONICKÉ
- u malých dětí a mentálně retardovaných
- zánět, granulace
- nebezpečí perforace jícnu!! (mediastinitida)

# Cizí tělesa v oblasti dolních dýchacích cest

- AKUTNÍ
  - ataka dušení, event. promodráání
  - dráždivý kašel
  - dyspnoe, chrčivé dýchání
  - případně zvracení
- CHRONICKÉ
  - dlouhotrvající kašel nereagující na léčbu
  - hemoptýza
  - recidivující BPN v jedné lokalitě
  - chron.bronchitida s hnisavým sputem, bronchiektázie, absce emfyzém, atelektáza

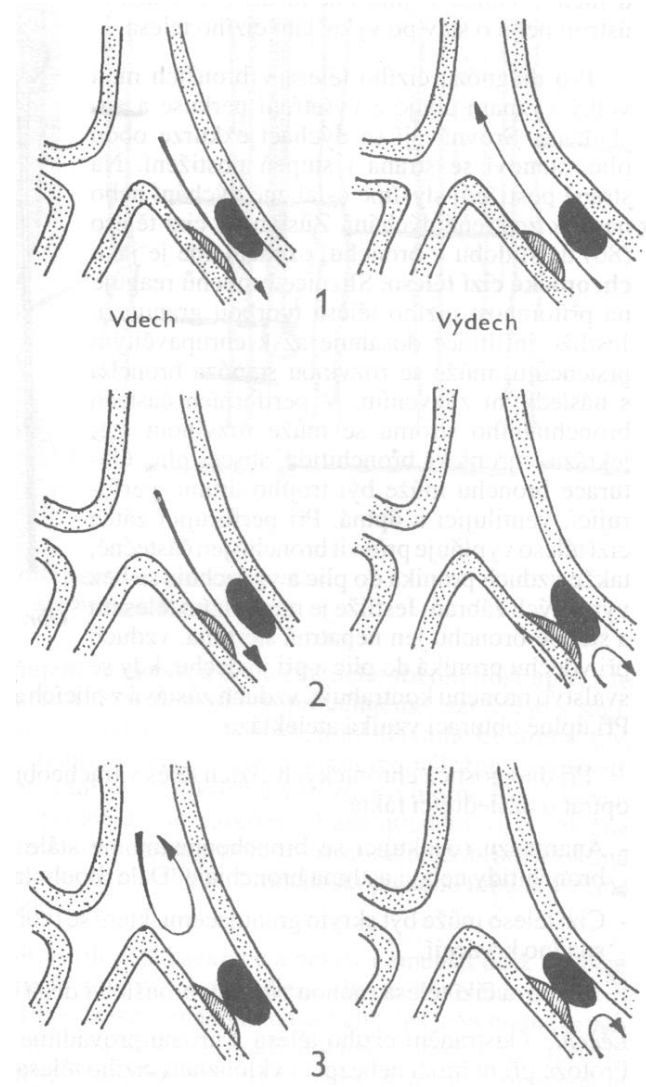


# Cizí tělesa v ORL - diagnostika

- ANAMNÉZA
- ORL VYŠETŘENÍ
- KLINICKÉ VYŠETŘENÍ
- RTG VYŠETŘENÍ (přímé, nepřímé známky)
- ENDOSKOPICKÉ VYŠETŘENÍ (současně i extrakce c.t. při prokázání c.t.)

# Cizí tělesa v ORL - diagnostika

- částečný uzávěr – ventilace oběma směry
- ventilový uzávěr – vzduch se při inspiriu dostane za překážku, ale při exspiriu nemůže zpět – plicní emfyzém
- úplný uzávěr – vzduch se nedostane přes překážku- plicní atelektáza



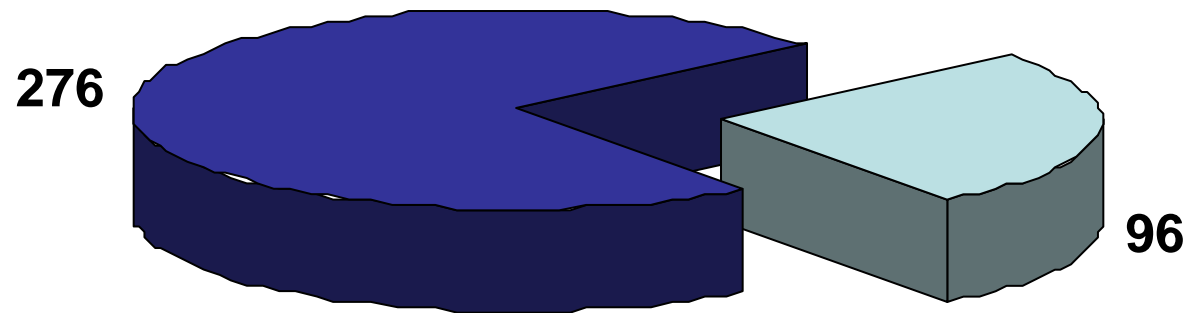
# Cizí tělesa v ORL oblasti - terapie

- **EXTRAKCE C.T. OTOLARYNGOLOGEM** (speciálně upravené nástroje, extrakce pod kontrolou zraku)
- **AMBULANTNĚ** (z oblasti zvukovodu, nosních průduchů, hltanu , u spolupracujícího pacienta)
- **HOSPITALIZACE** (nutná celková anestézie – broncho-, ezofagoskopie, komplikovaná c.t., nespolupracující pacient)
- **OŠETŘENÍ PORANĚNÍ** (podle nálezu místní , celková terapie)

# Cizí tělesa v ORL oblasti u dětí

- 2000-2008 odstraněno 1421 CT
- z toho:
  - z nosu 704
  - z uší 372
  - z polykacích cest 272
  - z dýchacích cest 73

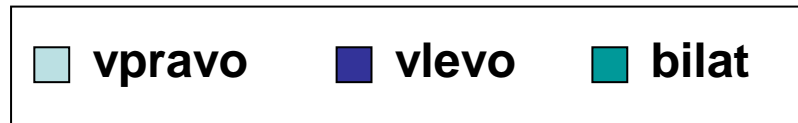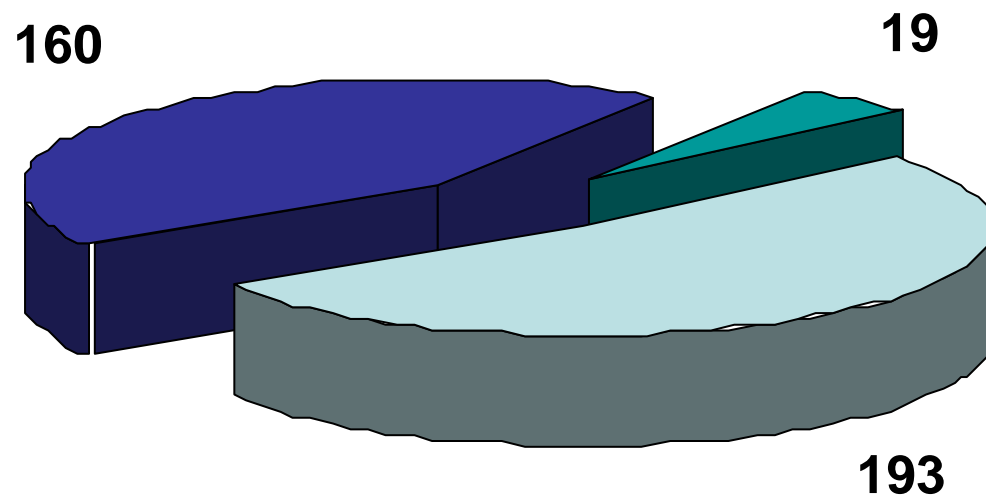
# CT v uchu



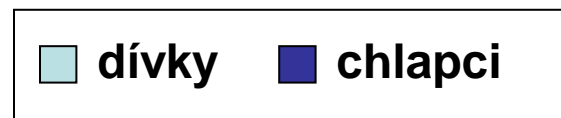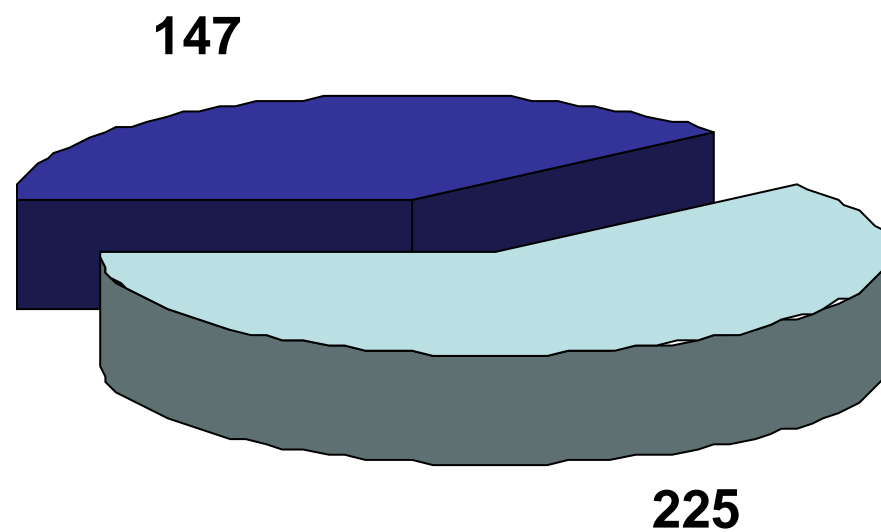
■ organická tělesa

■ anorganická tělesa

# CT v uchu

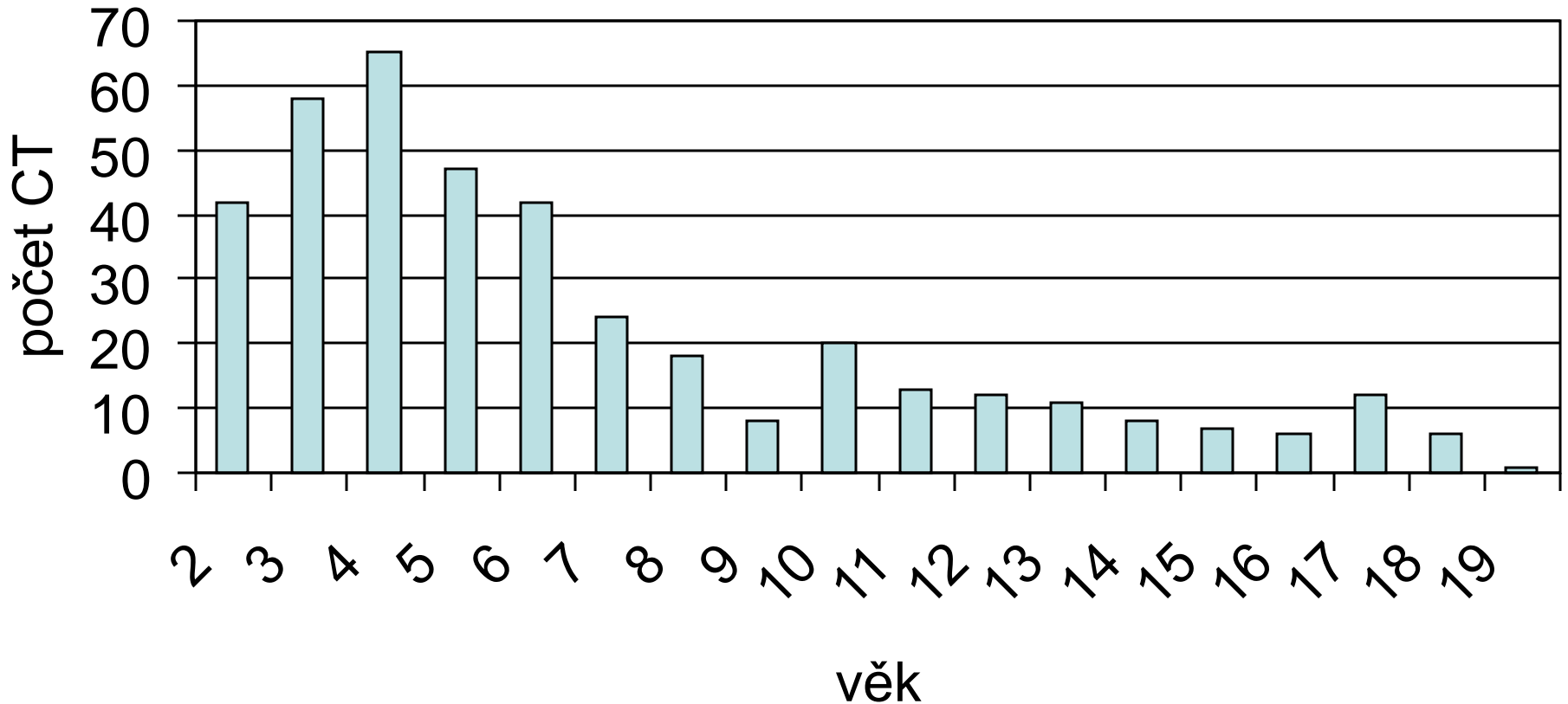


# CT v uchu



# CT v uchu (*celkem 372 CT*)

## Věkové rozdělení

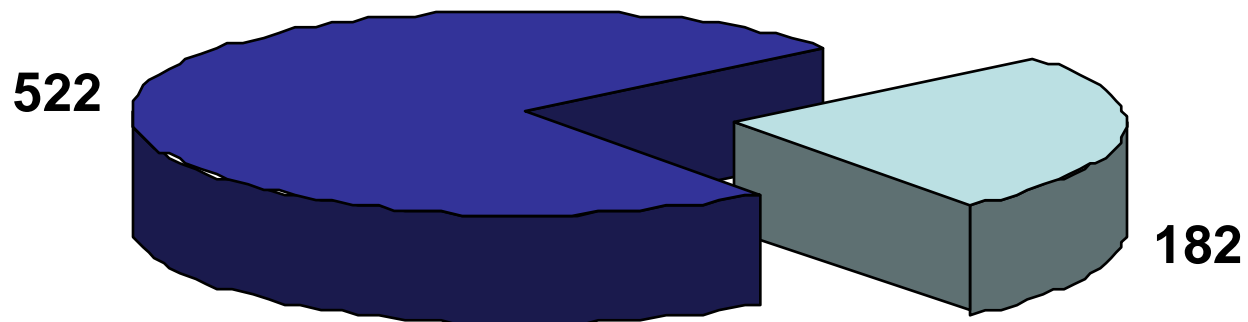




# CT v uchu

<b>Anorganická CT</b>	<b>Organická CT</b>
Korálky	Vařené potraviny
Kuličky	Potraviny před přípravou
Vata	Bonbony
Kamínek	Hmyz
Molitan	Dřevo
Papír	Semena
Guma	Pecka
Část hračky	Květ
Baterie	Vlas
Tuha	Pírko


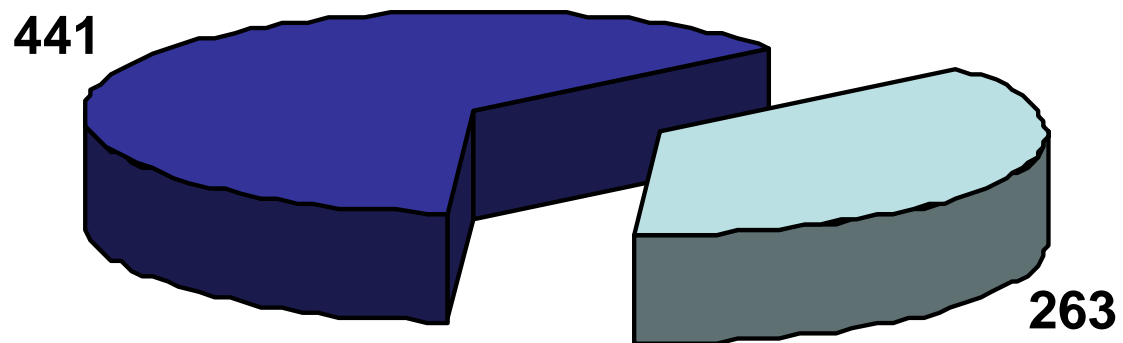
# CT v nose



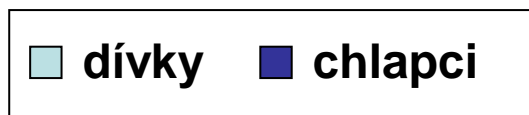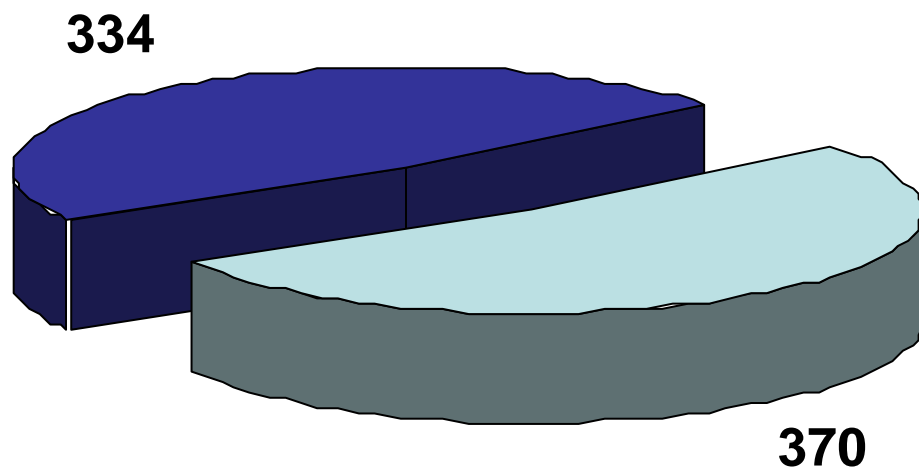
organická tělesa

anorganická tělesa

# CT v nose

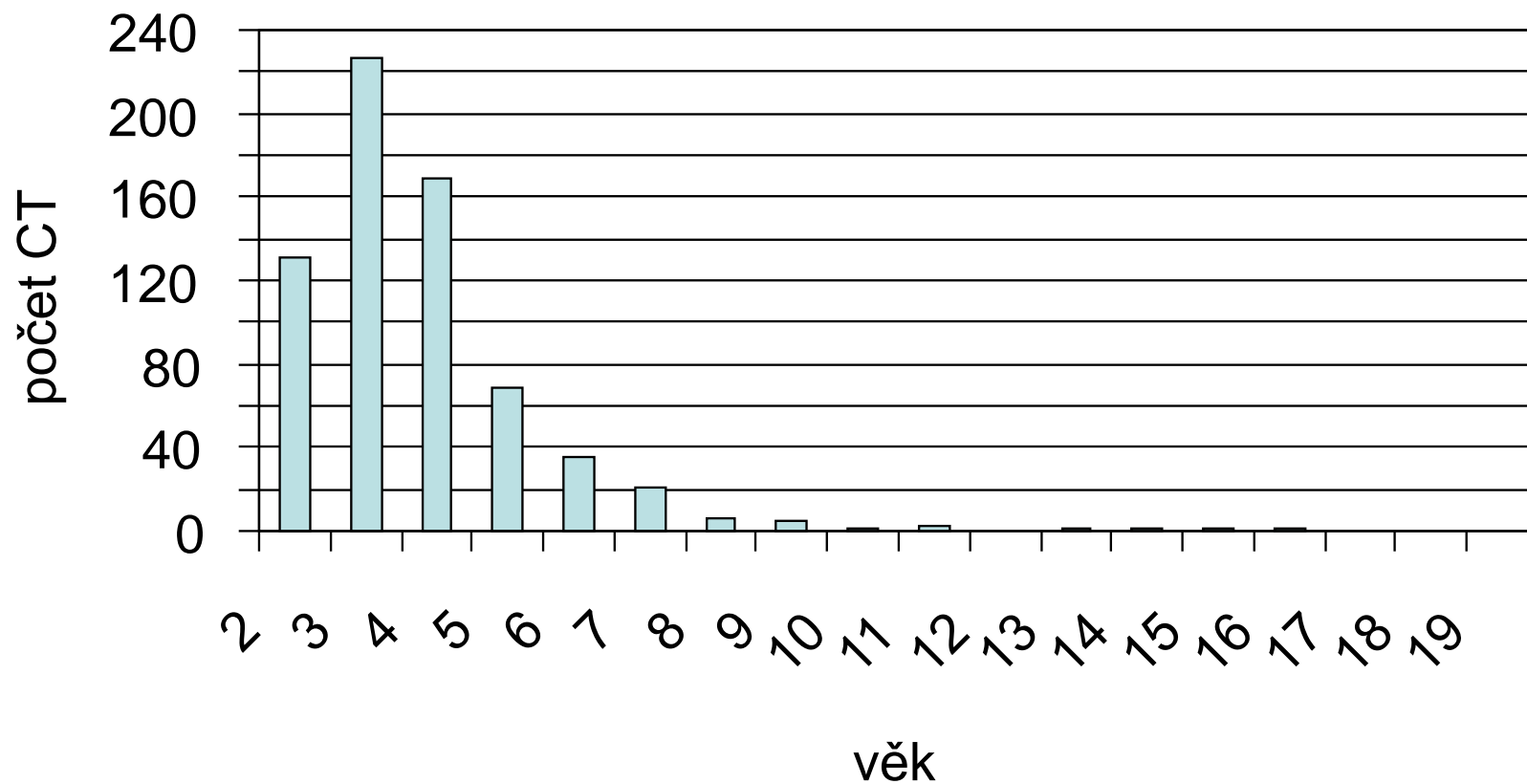


# CT v nose



# CT v nose *(celkem 704 CT)*

## Věkové rozdělení

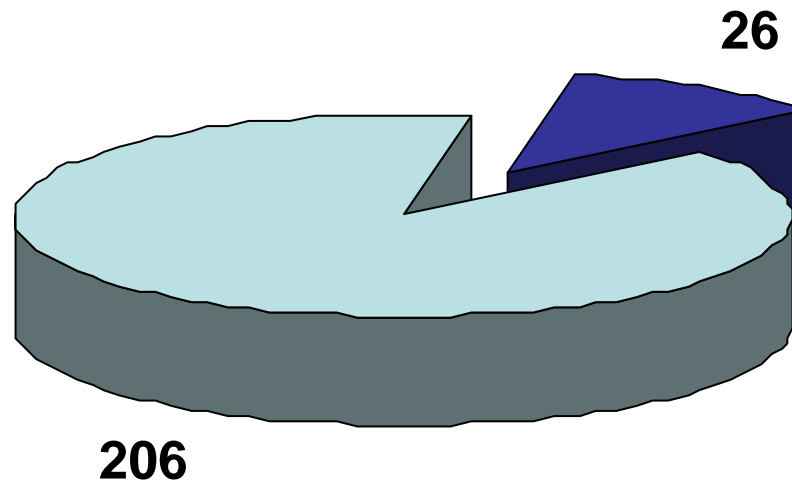


# CT v nose

<b>Anorganická CT</b>	<b>Organická CT</b>
Korálky+kuličky	Luštěniny
Hračka/část	Rostliny – plod, květ
Kamínek	Ořechy
Papír	Bonbóny
Molitan	Pecky
Psací potřeby	Hrozinky
Knoflík	Tablety
Vata	
Magnet	
Baterie	



# CT v dutině ústní

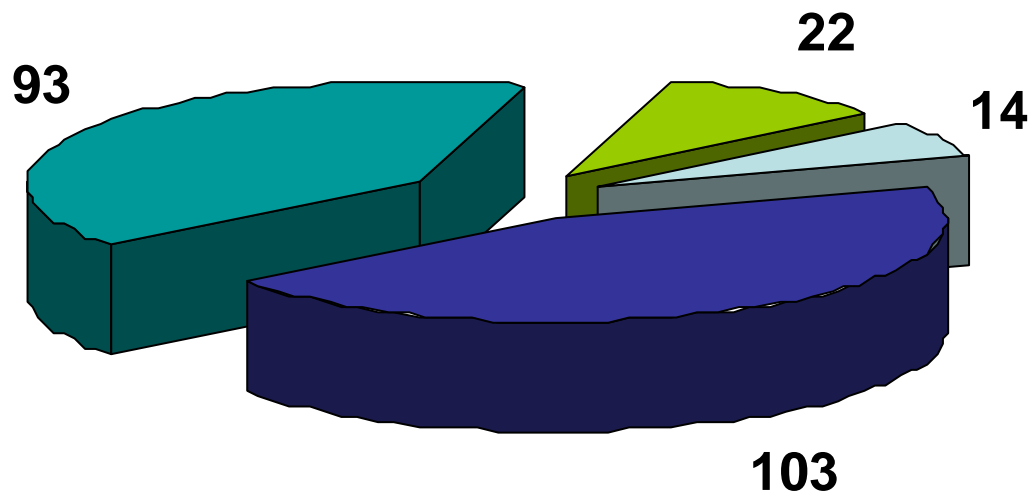


■ organická tělesa

■ anorganická tělesa



# CT v dutině ústní



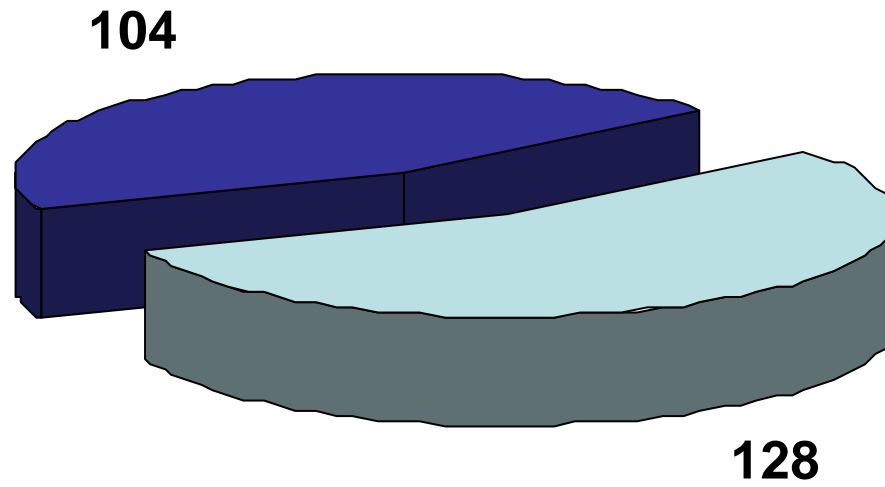
□ dutina ústní

■ tonzila pravá

■ tonzila levá

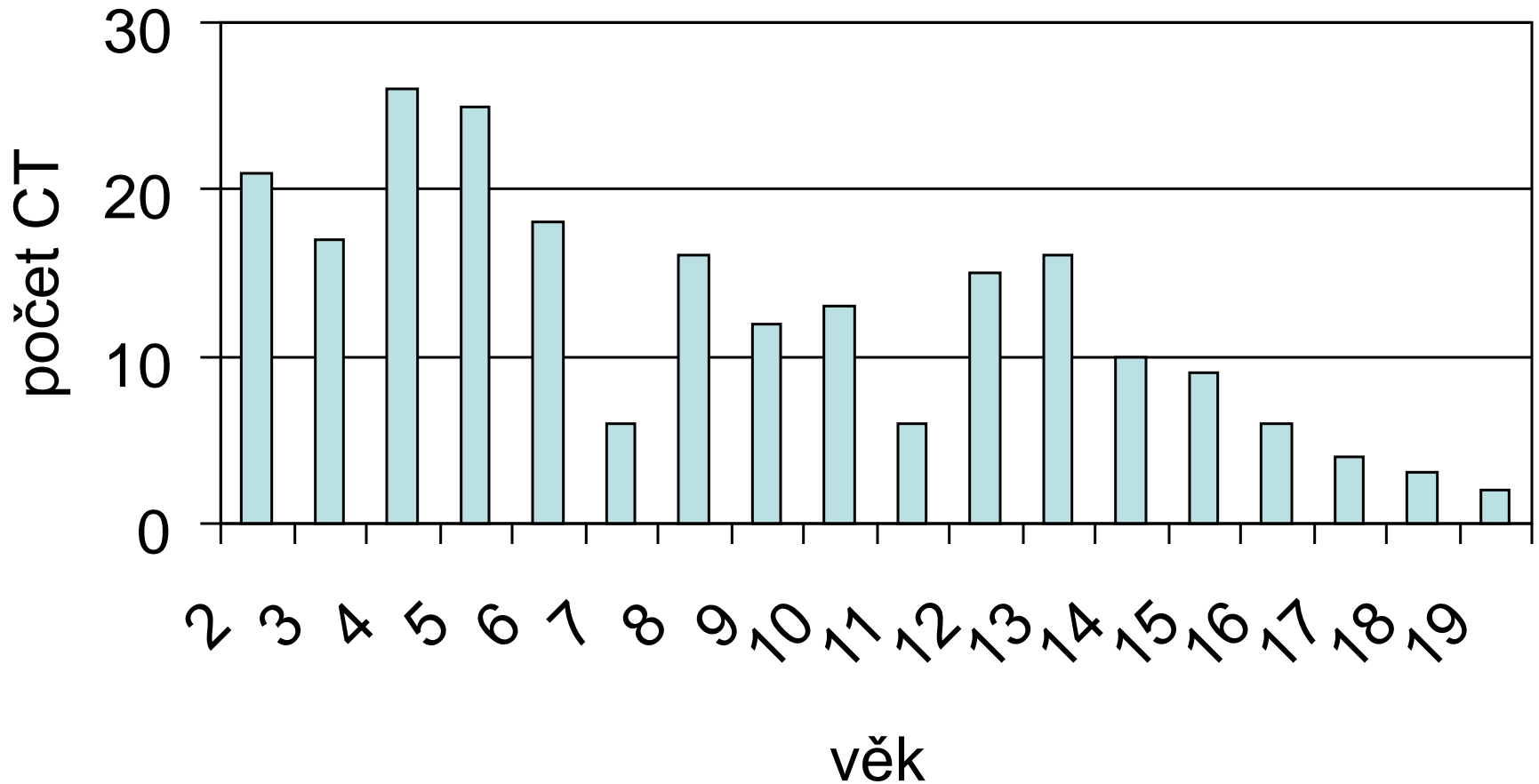
■ hypofarynx

# CT v dutině ústní



# CT v dutině ústní (*celkem 232 CT*)


## Věkové rozdělení



# CT v dutině ústní

<b>Anorganická CT</b>	<b>Organická CT</b>
Sklo	Kost
Piercing	Koření
Náušnice	Osina
Špendlík	Štětina
Samolepka	Větvička

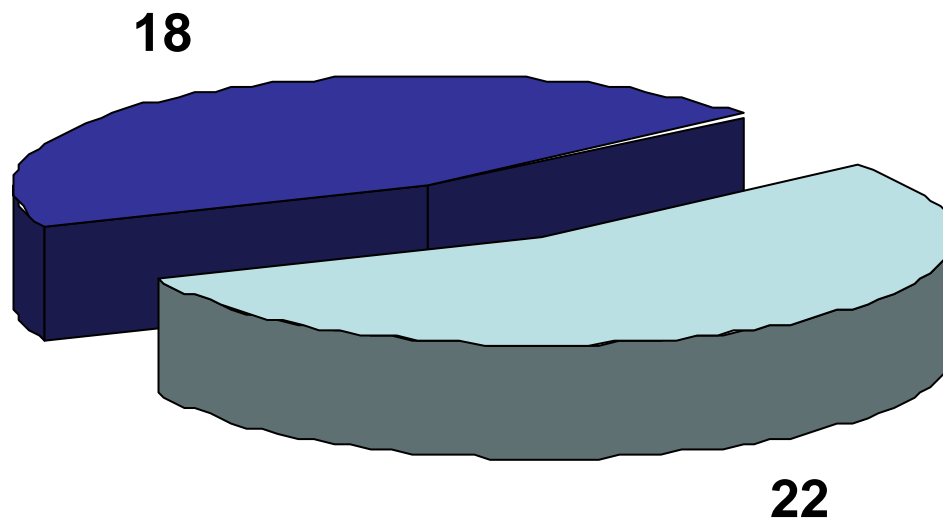
# CT v jícnu



organická tělesa

anorganická tělesa

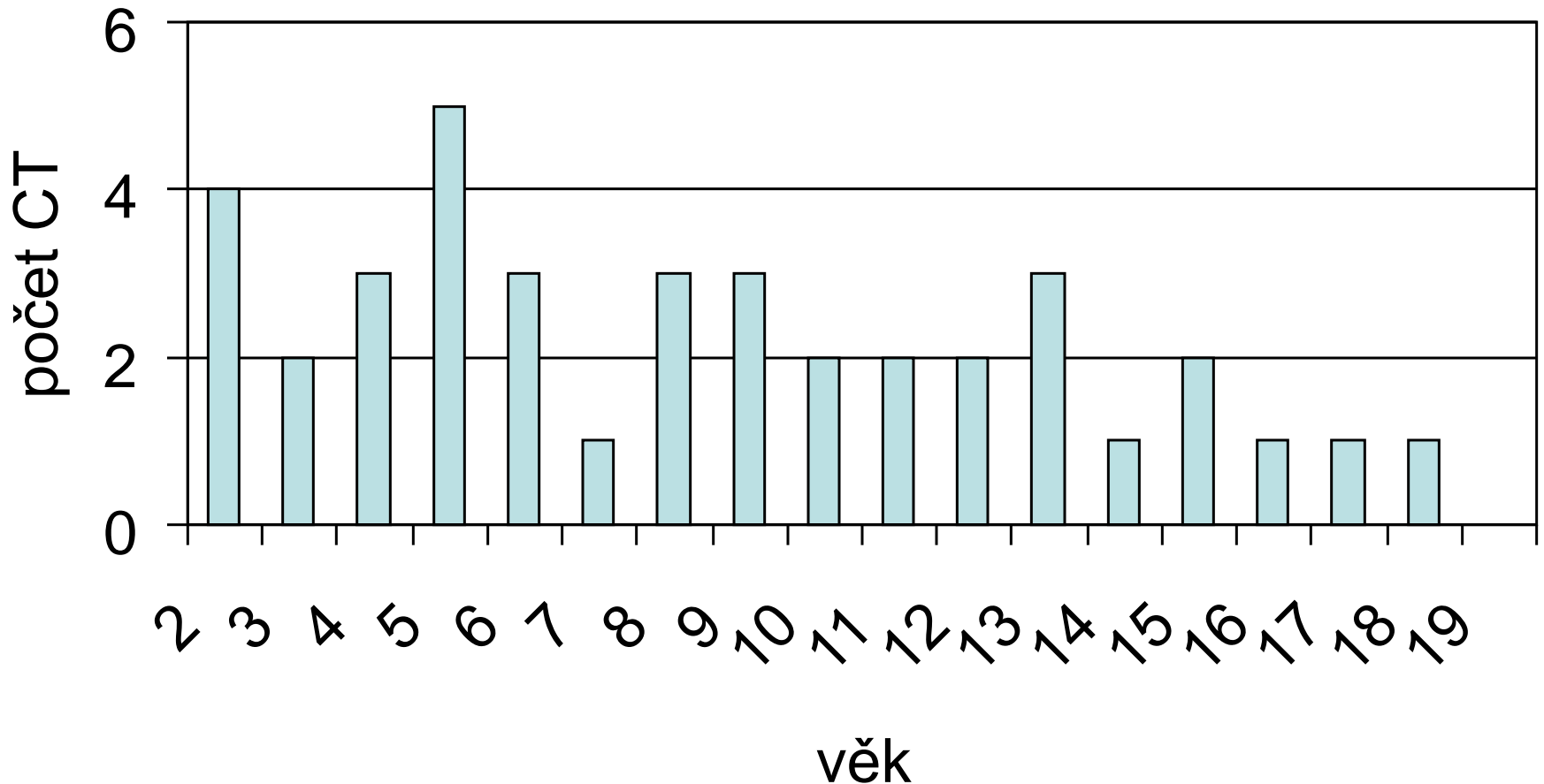
# CT v jícnu



■ dívky ■ chlapani

# CT v jícnu (*celkem 40 CT*)

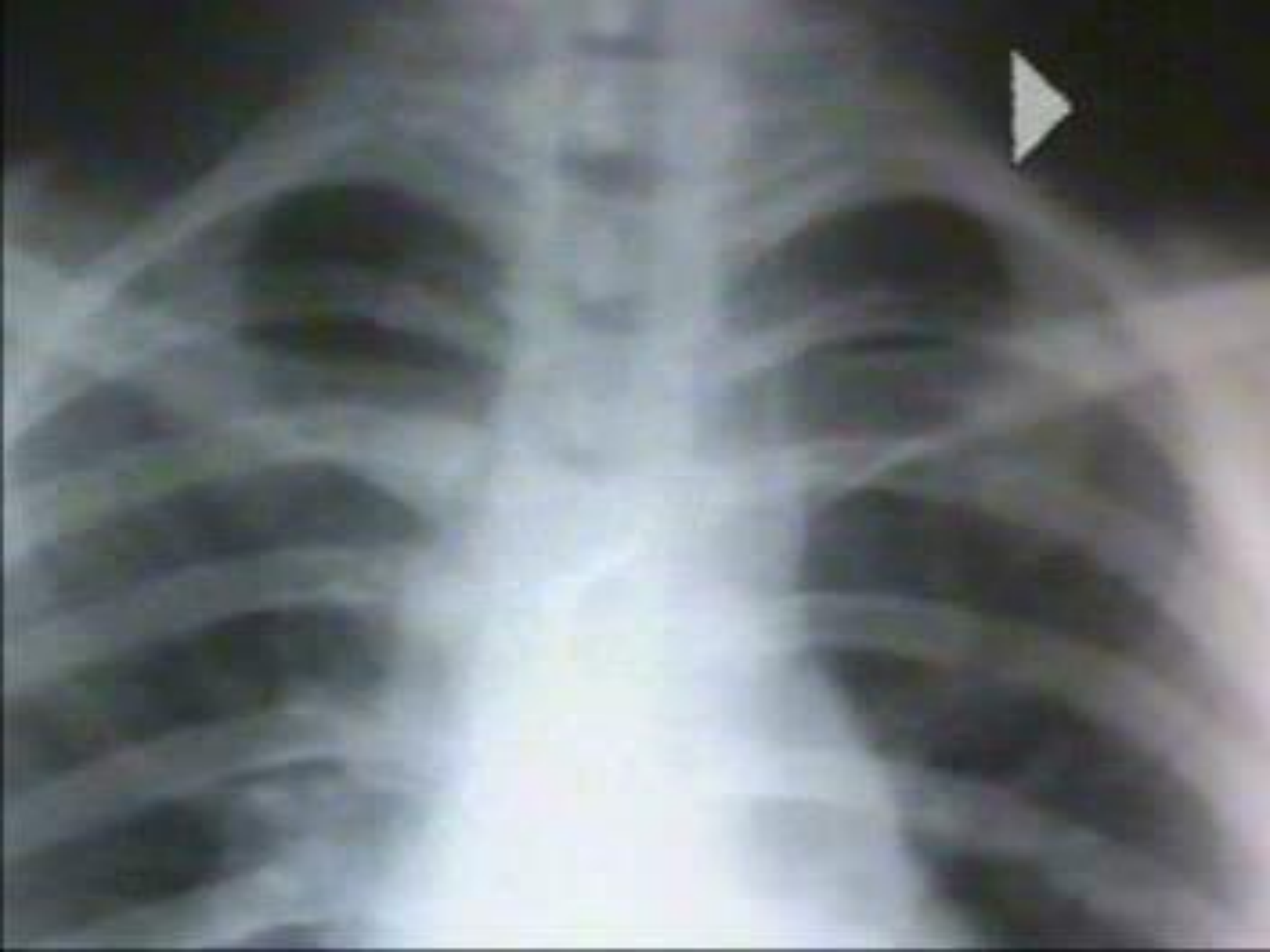## Věkové rozdělení



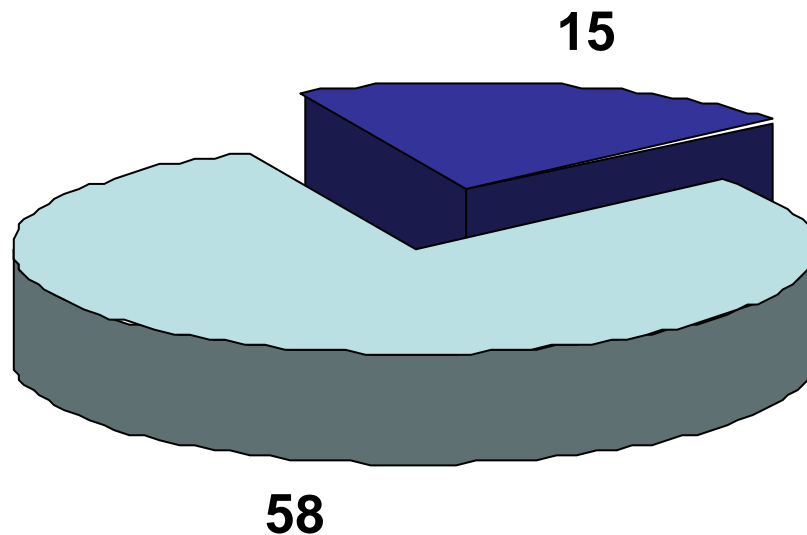
# CT v jícnu

<b>Anorganická CT</b>	<b>Organická CT</b>
Mince	Sousto potravy
Knoflík	
Hřebík	
Rýsováček	
Klíček	
Špejle	
Část stavebnice	
Sklo	



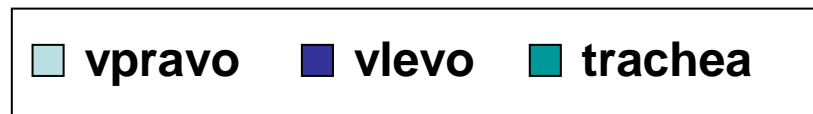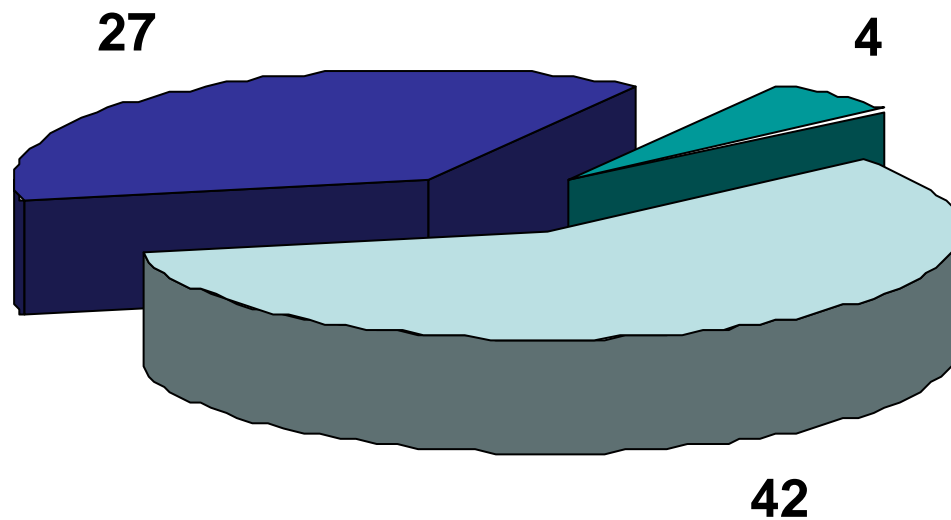


# CT v dýchacích cestách

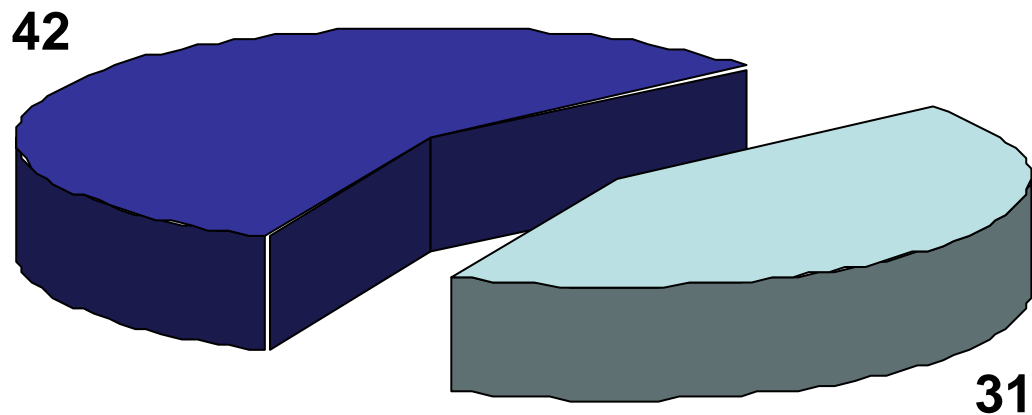


■ organická tělesa      ■ anorganická tělesa

# CT v dýchacích cestách

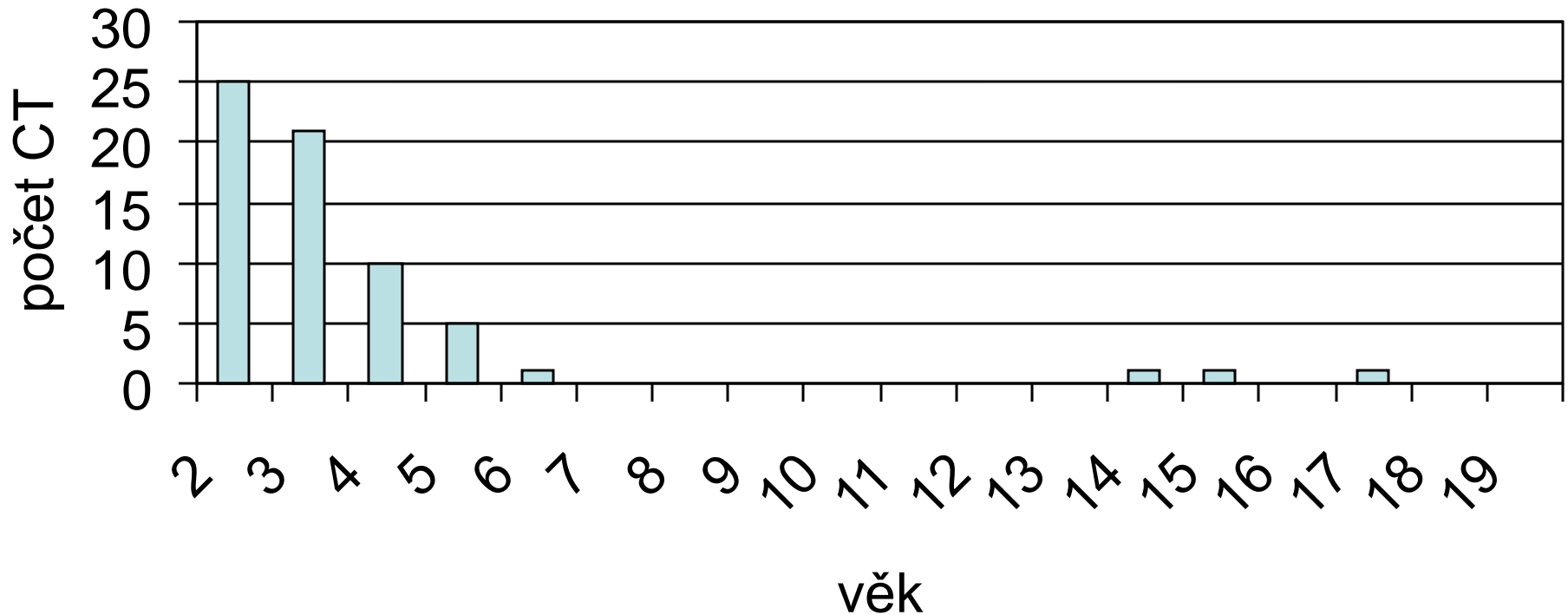


# CT v dýchacích cestách



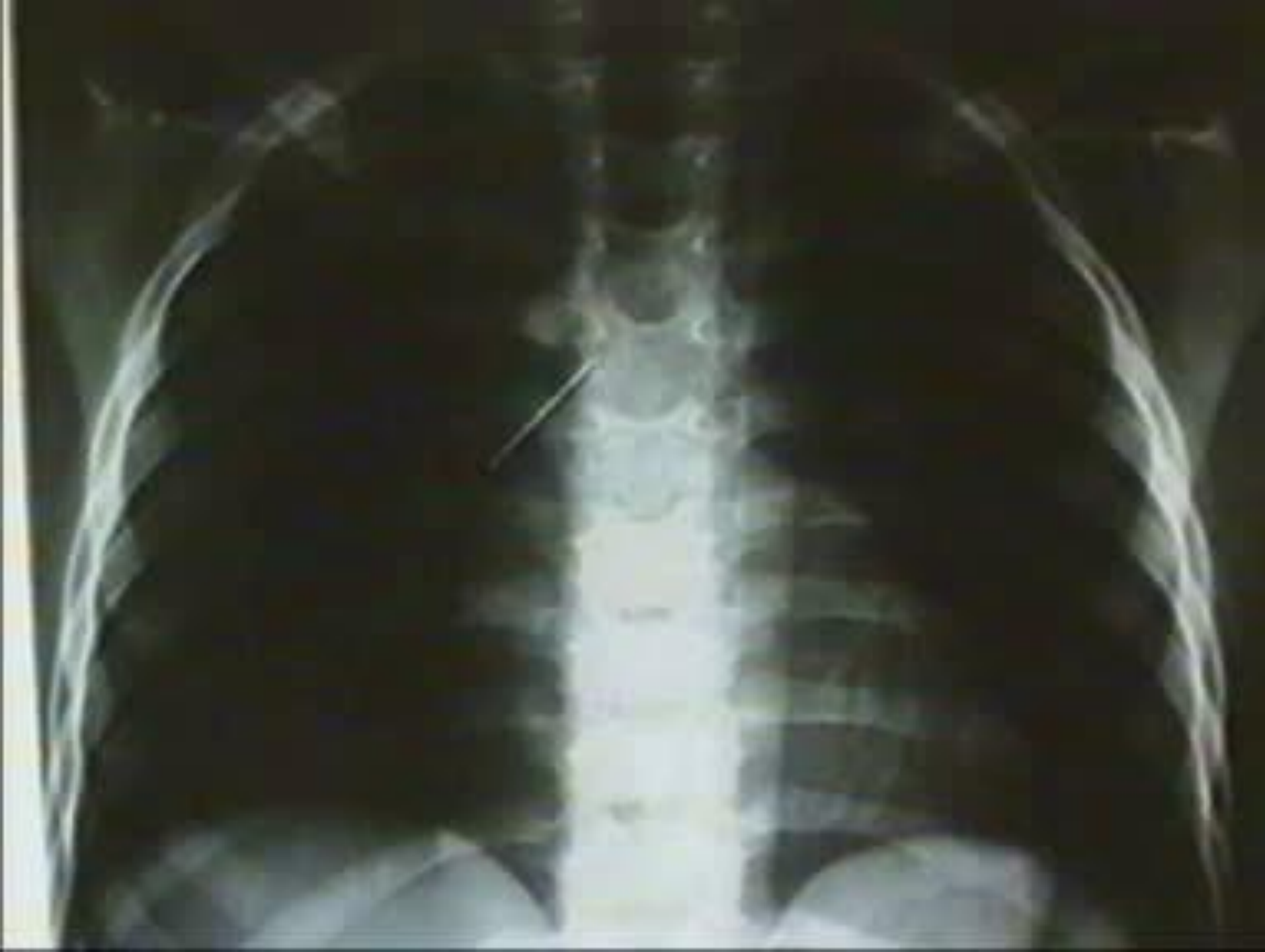# CT v dýchacích cestách *(celkem 73 CT)*

## Věkové rozdělení



# CT v dýchacích cestách

<b>Anorganická CT</b>	<b>Organická CT</b>
Špendlík	Ořech
Hřebík	Mrkev
Drátek	Jablko
Kulička	Kost
Části Lega	Hrášek
Polystyren	Květák
Píšťalka	Dort
Umělá hmota	Kukuřice

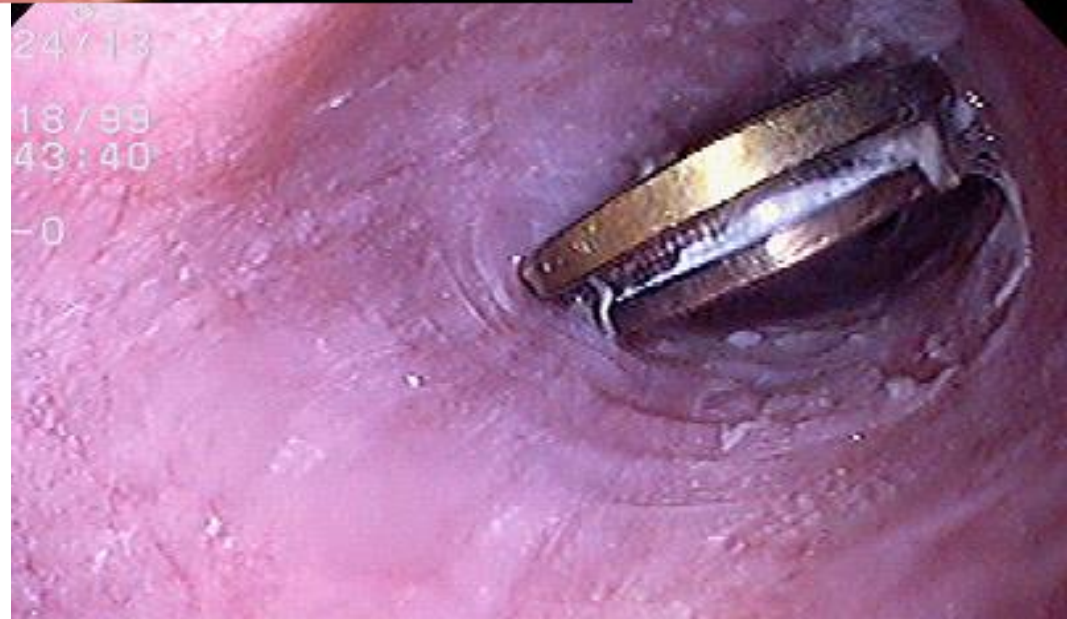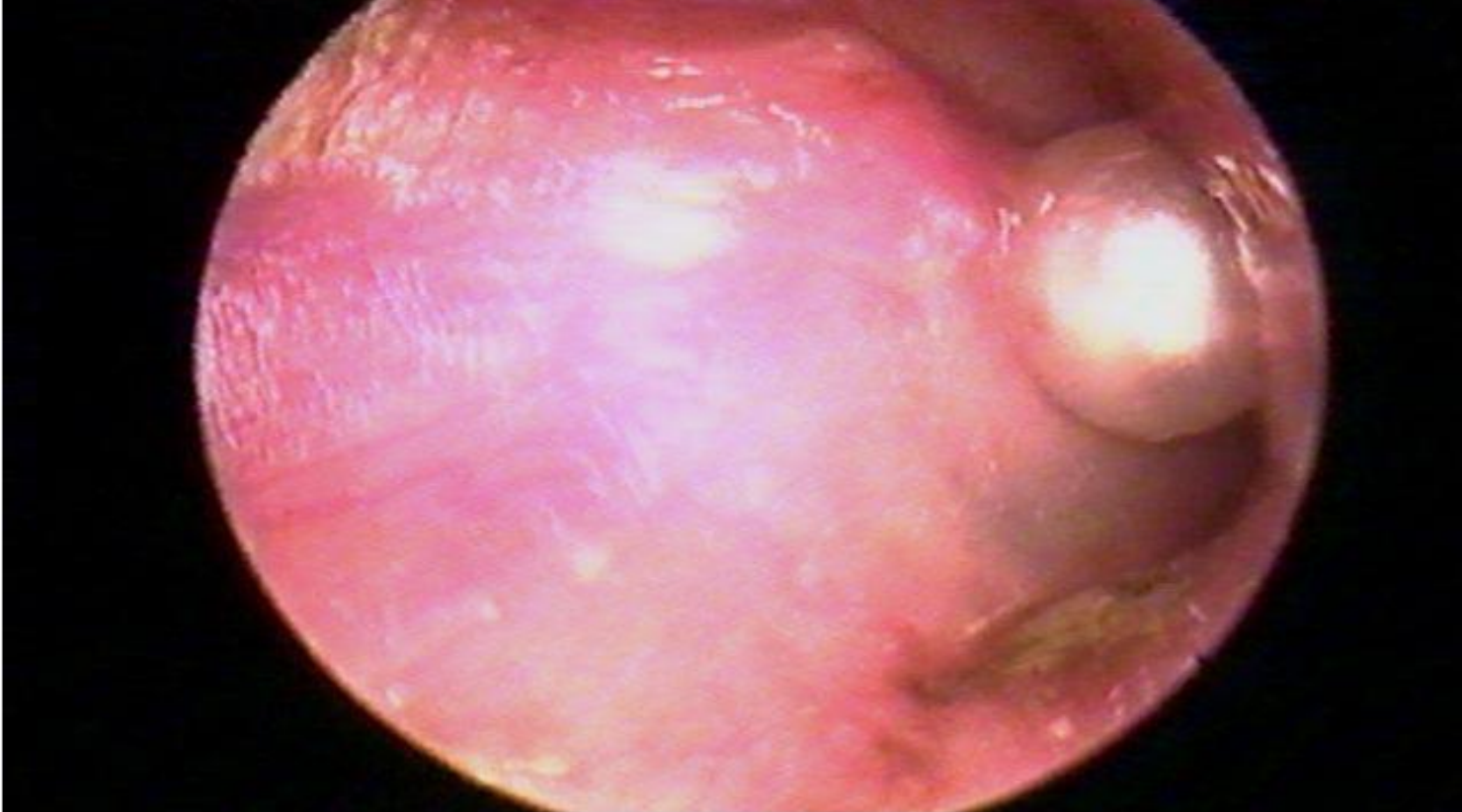


# Susy safe project (Surveillance System on Suffocation Injuries due to Foreign Bodies in European Children)

- projekt vytvářející databázi C.T. u dětí, údaje poskytují lékaři prostřednictvím standardizované web formy
- vybudovat a aktualizovat registr nebezpečných anorganických cizích těles v EU
- vypracovat analýzu nevhodných předmětů pro děti, vytvářet návrhy na zvýšení bezpečnosti, případně vydat zákaz prodeje nebezpečných předmětů
- vytvoření vhodných edukačních programů pro rodiče a vychovatele







Děkuji za pozornost

