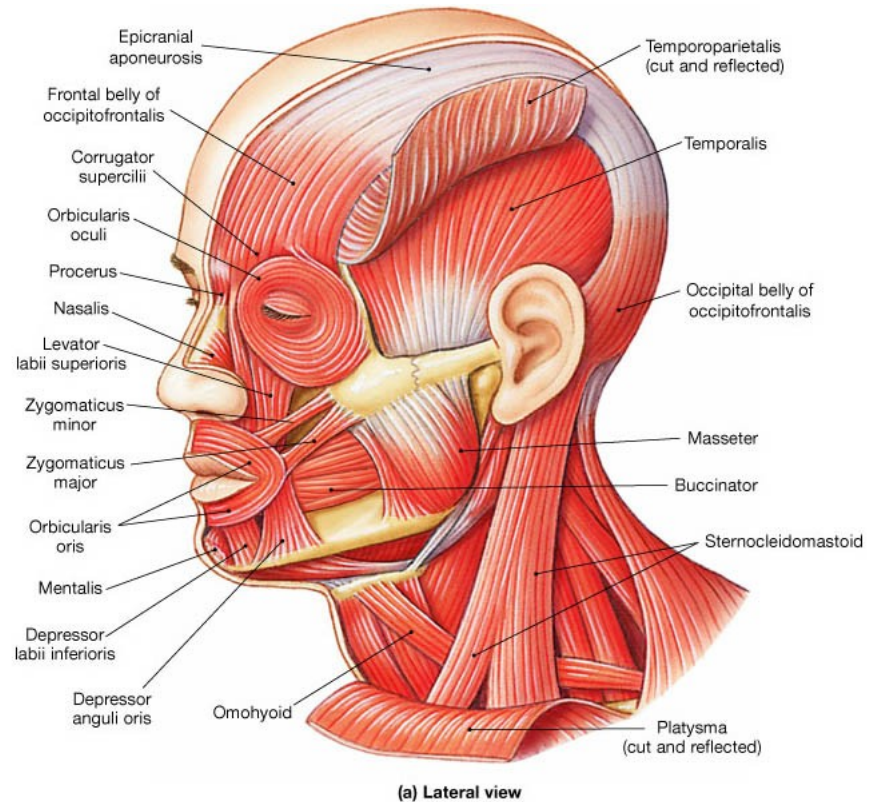


Fyzioterapie a léčebná rehabilitace (2024)

Lícní nerv, mimické svaly



Mgr. Veronika Mrkvicová, Ph.D. (fyzioterapeutka)

Katedra Fyzioterapie, Lékařská fakulta Masarykovy univerzity v Brně

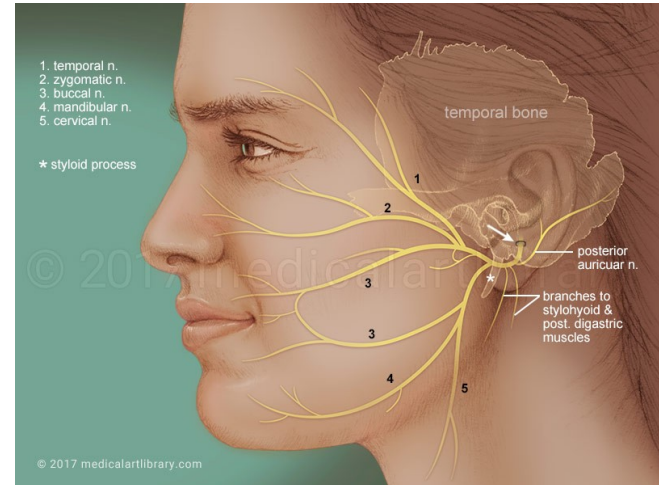
Klinika tělovýchovného lékařství a rehabilitace, FNUSA v Brně

Obsah

- Lícní nerv
- Paréza lícního nervu
- Mimické svaly
- Testování mimických svalů

Lícní nerv (n. facialis)

- N. facialis (VII. hlavový nerv) je smíšený nerv, inervuje zj. **mimické svaly**



Z dalších funkcí:

- inervuje slznou žlázu, 2 žlázy v dutině ústní
- senzorycké dráhy přenáší podněty z chuťových receptorů z předních dvou třetin jazyka
- senzitivních vláknů vedou informace ze svalových proprioreceptorů v boltci a zevním zvukovodu
- inervace m. stapedius ve středním uchu

Lícní nerv (n. facialis)

	Inervace	funkce
Motorika – horní větev	m. frontalis, corrugator supercillii, nasalis,	zvedání obočí, svraštění obočí
	orbicularis oculi	svírání víček
	m. stapedius	vnímání a regulace zvuků
Motorika – dolní větev	m. orbicularis oris, mentalis, buccinator, levator anguli oris, risorius, depressor labi inf., platysma	špulení rtů, nafouknutí tváří, úsměv, cenění
N. intermedius	žlázy dutiny nosní, nosohltanu, slzní a slinné	tvorba slz a slin příslušných žláz
	senzorická inervace	malá oblast bubínku, vnějšího zvukovodu a ucha
	chuťová vlákna z předních 2/3 jazyka	chuť předních 2/3 jazyka

Porucha n. facialis

- Porucha n. facialis (periferní/centrální) vede k oslabení mimických svalů
- **Vážne mimika obličeje, je patrná asymetrie obličeje v klidu**
- Asymetrii obličeje ještě více zhoršuje gravitace



Periferní léze n. facialis

Nejčastější příčiny:

- traumata, záněty (borelióza, lymská nemoc, Herpes zoster) a nádory gl. parotis a chirurgické výkony v této oblasti, špatně aplikovaná mandibulární anestezie

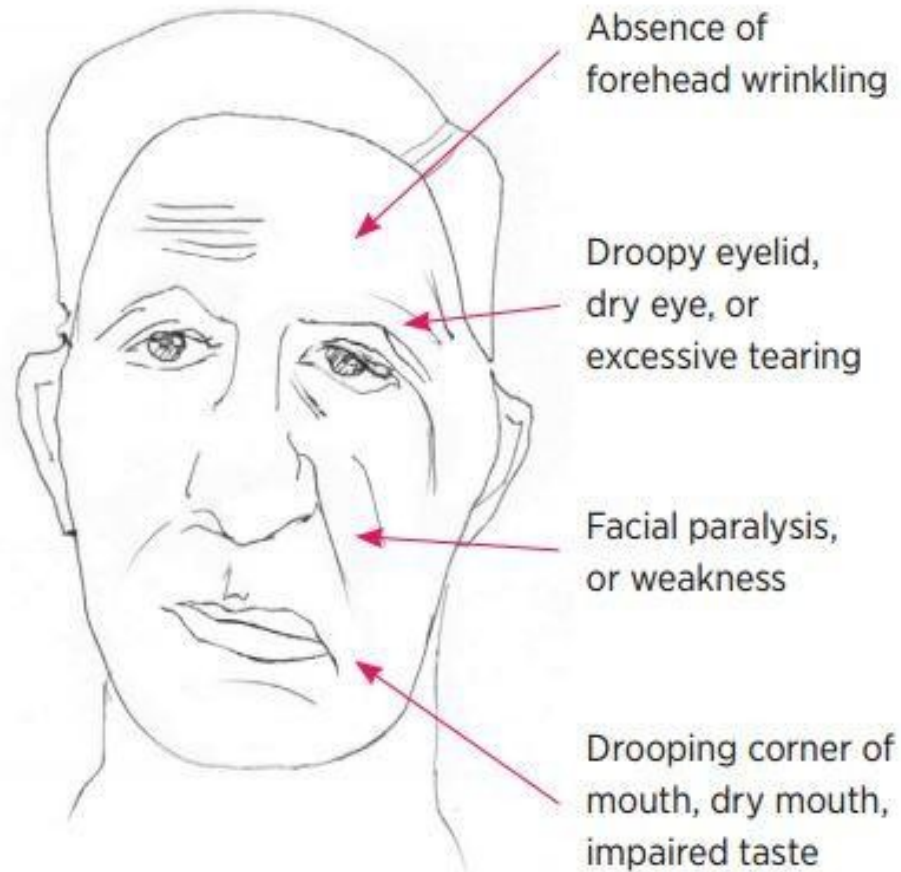
Projevy:

- lagofthalmus
- oko se při pokusu o zavření stáčí vzhůru a zevně
- vyhlazená nazolabiální rýha
- pokleslý koutek, nelze špulit rty, cenit zuby atd.

Bellova obrna

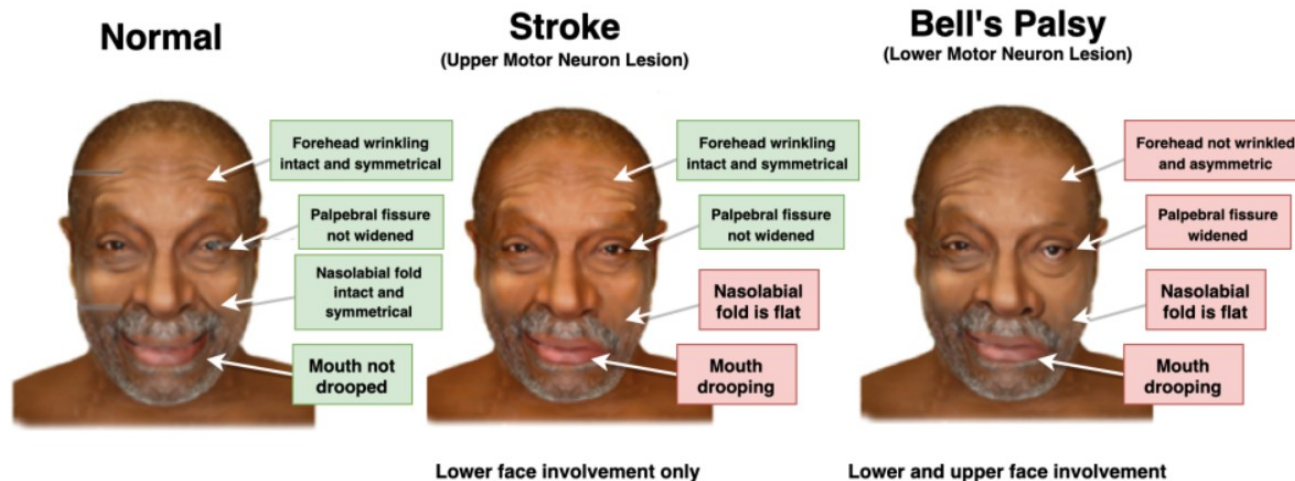
- projevuje se postižením horní i dolní větve jedné strany obličeje
- nejčastější příčina obrny lícního nervu ($\frac{3}{4}$ případů)
- přesná etiologie není známa (zánětu nervu nad foramen stylomastoideum, útlak vasa nervorum)

Bell's palsy



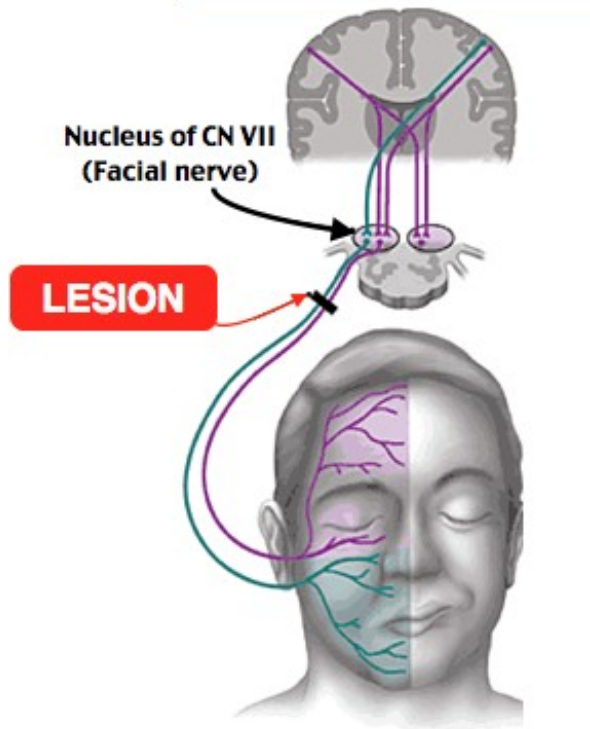
Centrální léze n. facialis

- Jedná se o poškození dráhy supranukleárně
- Obvykle bývá omezena volní mimika dolní poloviny obličeje (zj. periorálně)
- Mimovolní mimika může být zachována
- Chybí atrofie a fascikulace



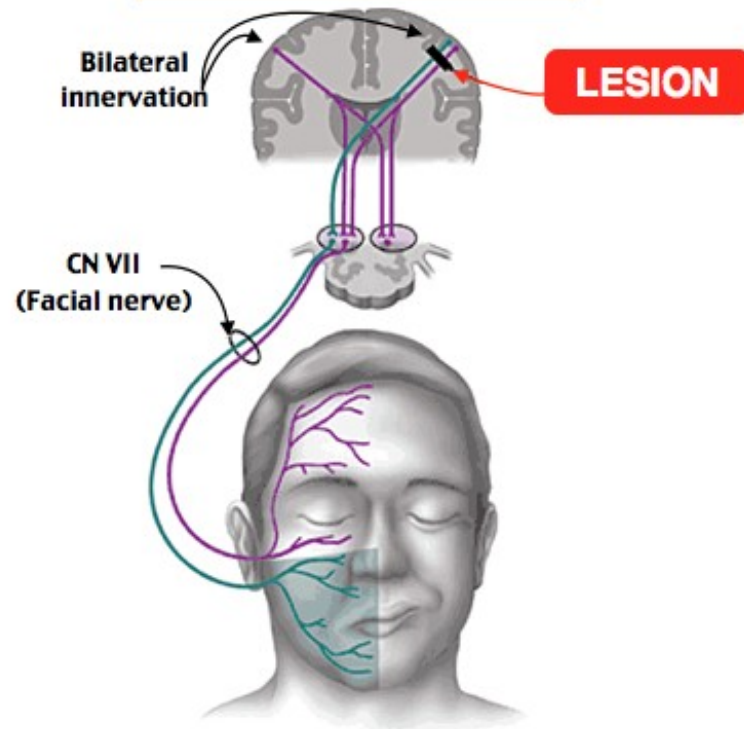
Periferní vs. centrální léze

Peripheral lesion (Bell's palsy (CNVII))



NO forehead sparing
Forehead and lip droop

Central lesion (Stroke)



Forehead sparing
Lip droop

Obrna lícního nervu - diagnostika

- anamnéza
- klinické vyšetření
- laboratorní vyšetření (borelióza, štítná žláza, hepatitida)
- kompletní neurologické vyšetření
- ušní, nosní a krční vyšetření

Obrna lícního nervu - diagnostika

Vyšetření funkčních aktivit

Vyzvat pacienta, aby postupně prováděl:

- Silou zavřete obě oči
- Vyceňte zuby
- Podívejte se nahoru (vč. zvednutí obočí)
- Pevně sevřete rty a naplňte tváře vzduchem
- Zapískejte



Obrna lícního nervu - diagnostika

Testování svalové síly mimických svalů

Svalový test – stupně:

- 5 Normální kontrakce svalu, žádná asymetrie v porovnání se zdravou stranou
- 4 Téměř normální kontrakce svalu, malá asymetrie v porovnání se zdravou stranou
- 3 Kontrakce svalu přibližně poloviční v porovnání se zdravou stranou
- 2 Kontrakce svalu přibližně čtvrtinová v porovnání se zdravou stranou
- 1 Viditelný/palpovatelný záškub svalu
- 0 Chybí záškub svalu při pokusu o kontrakci (viditelný či palpovatelný)

Obrna lícního nervu - léčba

- Záleží na příčině onemocnění
- Při včasné diagnostice Bellovy obrny – **kortikoidy** (pomáhají snížit otok a potlačit zánětlivé procesy)
- Při průkazu virózy (Herpes) – **antivirotika**
- **Vitaminy (B a C)** – mohou vytvořit lepší podmínky pro zotavení nervu
- Základem léčby zůstává **fyzioterapie a režimová opatření**

Obrna lícního nervu - fyzioterapie

Hlavní úkoly fyzioterapie:

- udržení oslabených mimických svalů v co nejlepším funkčním stavu

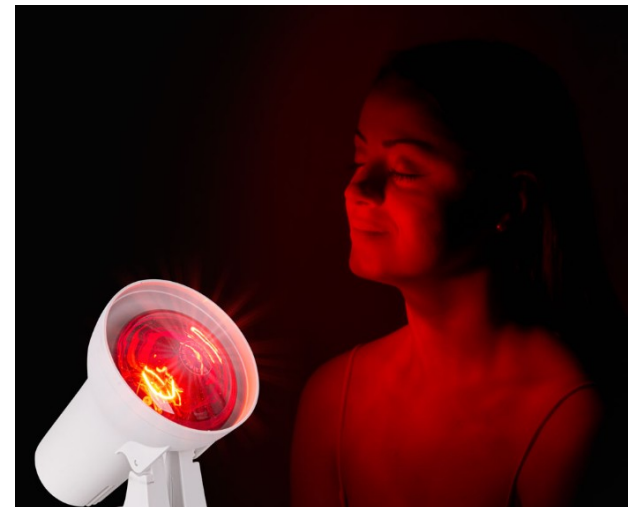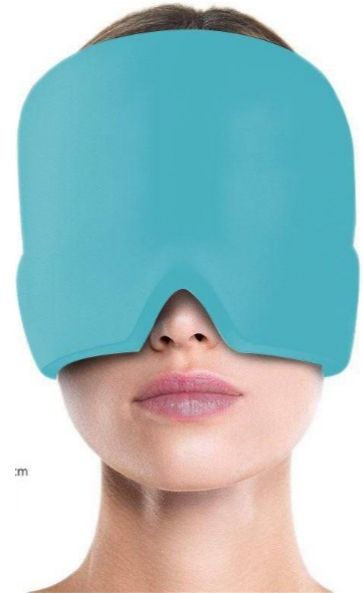Využívané metody:

- tepelné procedury
- relaxace
- masáž
- měkké techniky a uvolňování zkrácených tkání
- polohování
- ruční stimulace
- aktivní cvičení mimických svalů
- elektrostimulace

Obrna lícního nervu - fyzioterapie

Tepelné procedury

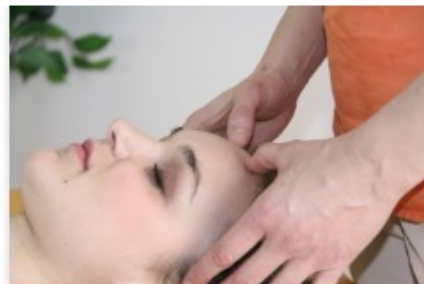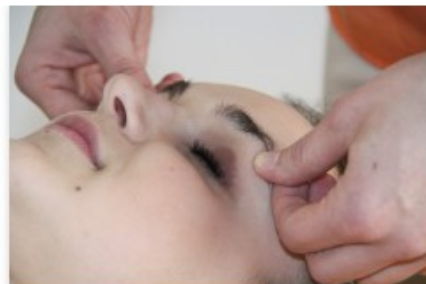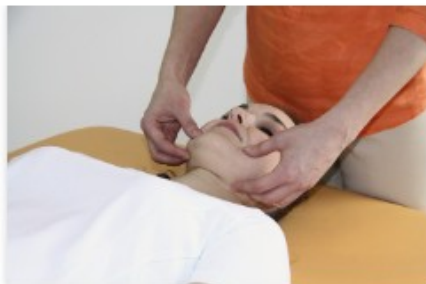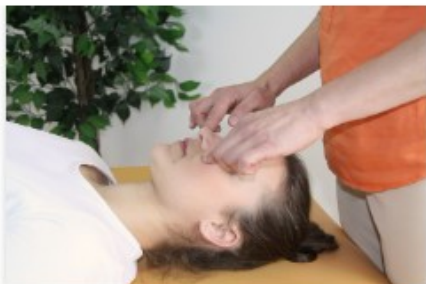- tepelné zábaly nebo solux se aplikují 2x denně
- využívají se jak na postiženou stranu, tak i na spodní část zdravé strany, aby došlo k uvolnění napětí
- následuje uvolňovací masáž a cvičení
- nevhodné v případě potvrzení infekčního původu parézy nebo pokud teplo produkuje bolest



Obrna lícního nervu - fyzioterapie

Masáž

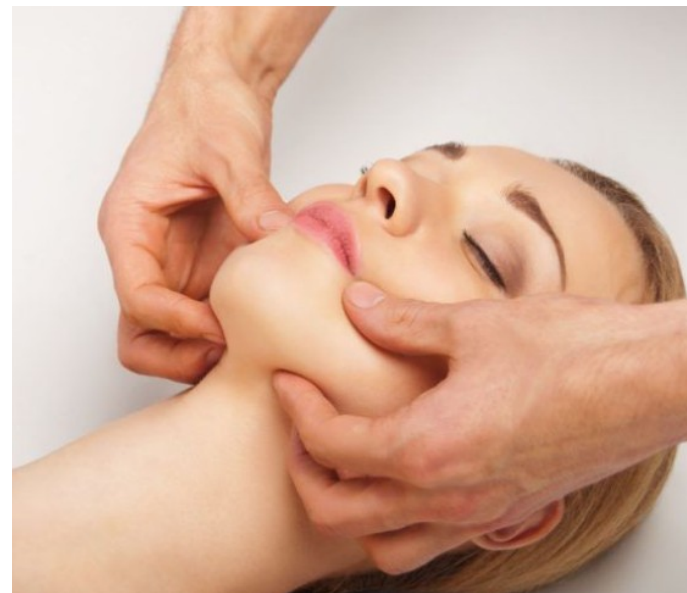- předchází jí aplikace tepla
- začíná od krku směrem k čelu
- **na zdravé straně** jsou prováděny techniky s cílem svalové relaxace
- **na straně postižené** se snažíme facilitovat mimické svaly různými tonizačními technikami (poklepáváním konečky prstů)
- poté přejdeme k ruční stimulaci a reedukaci (Metoda Sestry Kenny)



Obrna lícního nervu - fyzioterapie

Měkké techniky a protahování zkrácených svalů

- cíl: obnovit pohyb jednotlivých vrstev obličeje (kůže, podkoží, sval, fascie...) a zamezit vzniku nežádoucích asymetrií v obličeji



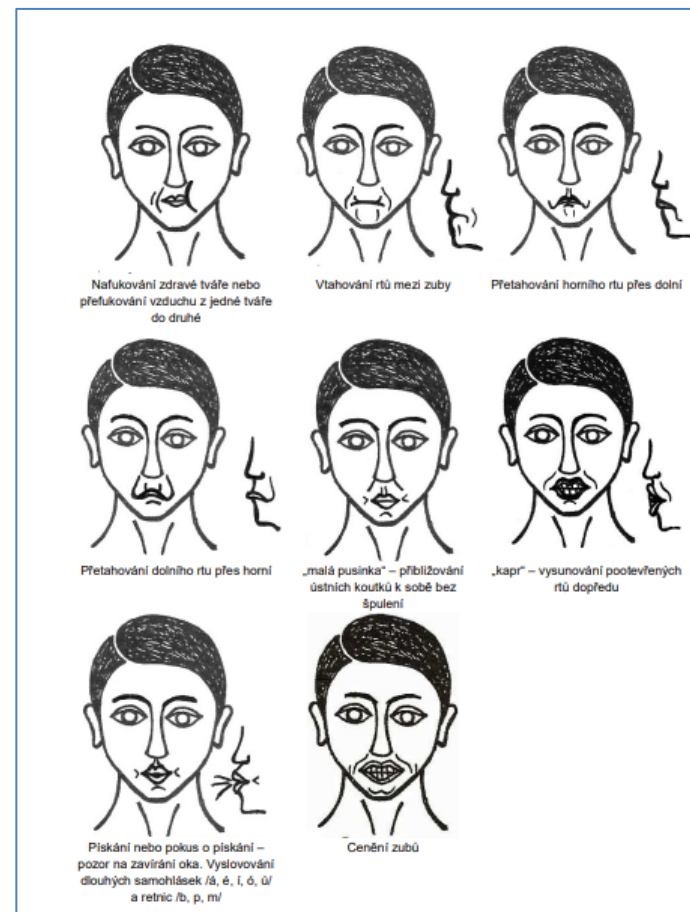

Obrna lícního nervu - fyzioterapie

Aktivní pohybové cvičení

- bývá zahájeno, až když se objeví první známky aktivity svalů
- nejprve cvičíme s dopomocí (stupeň 2) a od svalové síly stupně 3 bez pomoci, u svalové síly 4 dáváme odpor takový, abychom neprovokovali vznik patologických souhybů a vzniku kontraktur
- aktivní pohyby pacient provádí v sedě před zrcadlem
- v této fázi je nutné, aby si pacient byl schopen uvědomit rozdíl mezi aktivním pohybem, pokusem o něj a relaxací

Obrna lícního nervu - fyzioterapie

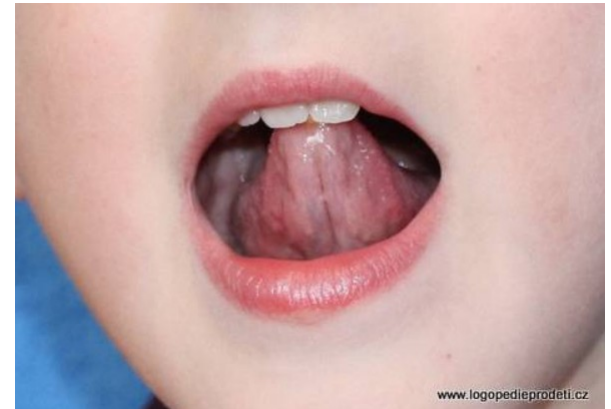- **Aktivní pohybové cvičení (vč. autoterapie)**



Obrna lícního nervu - fyzioterapie

Aktivní pohybové cvičení

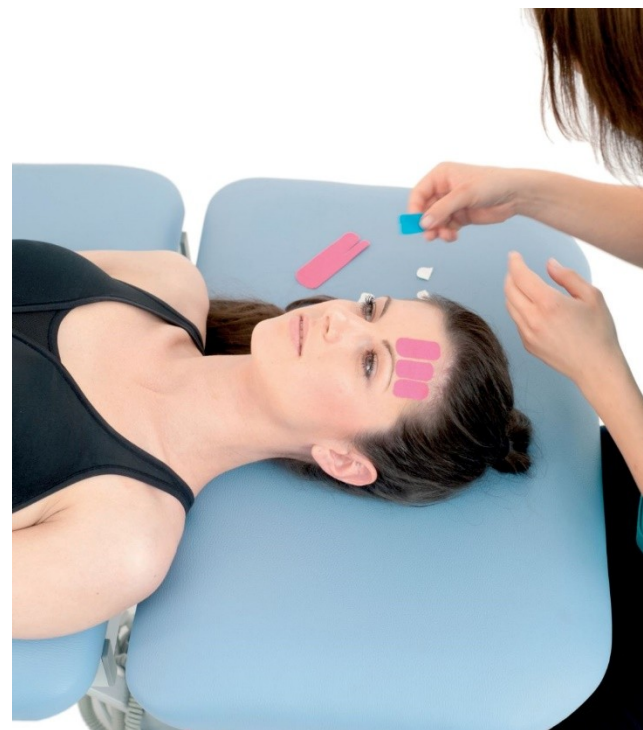- Mezi aktivní cvičení lze také zařadit jazyková cvičení (tlačit jazykem pod horní nebo dolní ret, šikmo nahoru i dolů na obě strany a také do levého a pravého ústního koutku)
- je vhodné trénovat vyslovování samohlásek a, e, i, o, u a vyslovování retnic b, p, m, f.
- do terapie lze zařadit i prvky z PNF či Vojtovu metodu



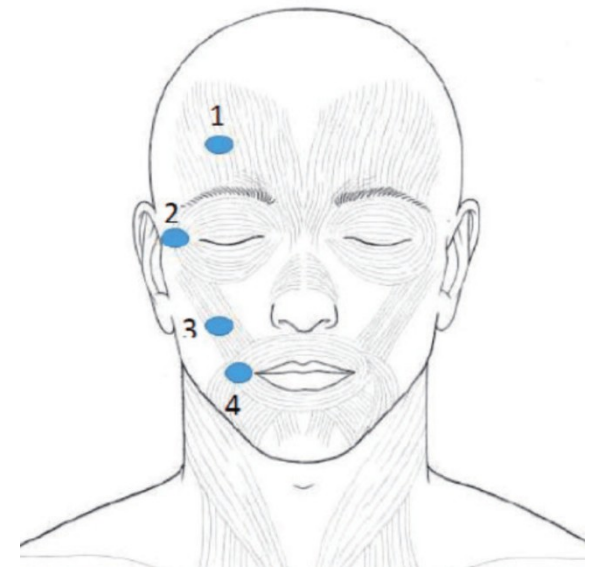
Obrna lícního nervu - fyzioterapie

Kineziotaping

- slouží jako doplněk k prodloužení efektu terapie
- snižuje bolest, tonizuje mimické svaly, zlepšuje jejich postavení vůči gravitaci, snižuje otok, zlepšuje komfort pacientů při mluvení, příjmu potravy a tekutin



Obrna lícního nervu - fyzioterapie



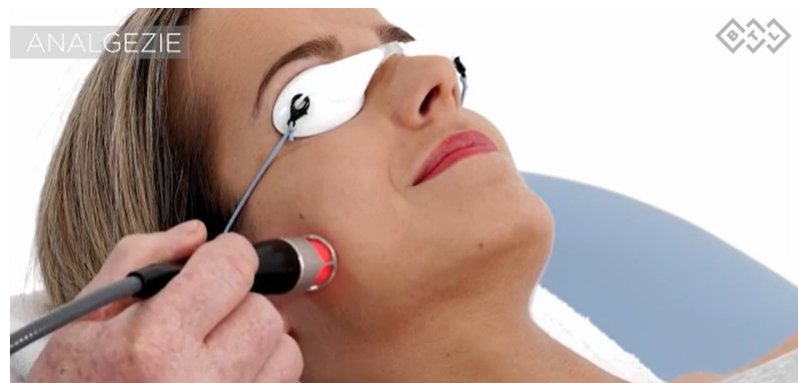Elektrostimulace

- je předepisována v případě, že chybí aktivita mimických svalů (svalová síla 0-1), a to po 3 týdnech od začátku potíží, v případě starší parézy nebo parézy po operačním zákroku ihned
- provádí se šikmými proudy na základě výsledků I/t křivky
- elektrostimulace se přestává aplikovat při zlepšení svalové síly, protože zde existuje možnost, že se zvýší nervová dráždivost a může dojít k rozvoji hemispasmu (záchvatovitých záškubů) postižených svalů nebo nežádoucích synkinez (např. při úsměvu se začne zavírat oko)

Obrna lícního nervu - fyzioterapie

Vysokovýkonný laser

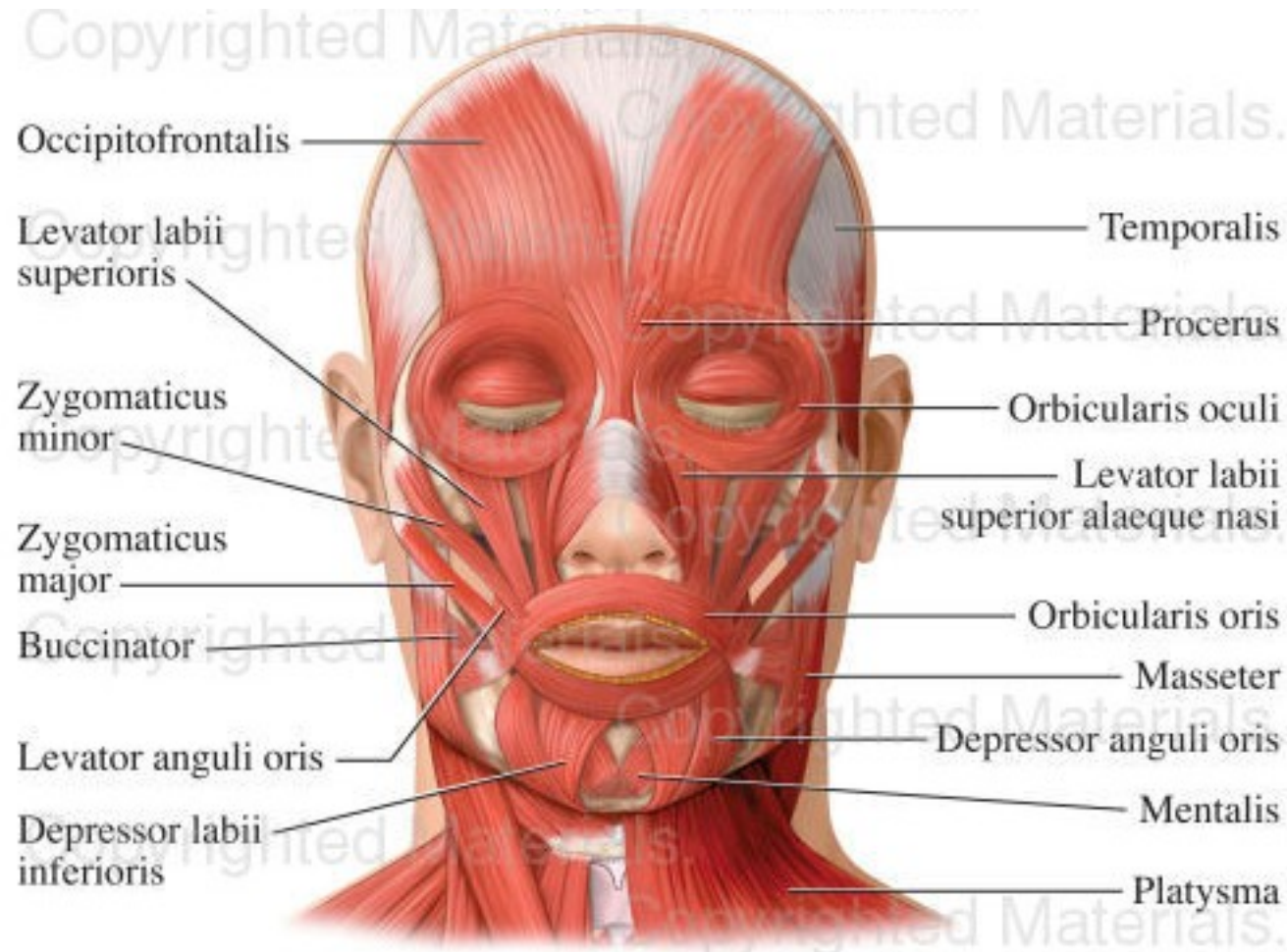
- je schopný vytvářet a produkovat krátké impulsy o vysoké intenzitě (paprsek proniká do hlubších vrstev a tkáň tepelně nepoškozuje)
- analgetický, neurostimulační a protizánětlivý efekt
- pomáhá urychlovat regeneraci poškozené nervové tkáně, stimuluje imunitu a uzavírá „vrátka“ pro přenos bolestivých vzruchů



Obrna lícního nervu – režimová opatření

1. Při mluvení přidržovat zdravou stranu obličeje (zamezení prohlubování asymetrie - zdravá strana je silnější, má tendenci postiženou stranu k sobě přetahovat)
2. Vyvarovat se delším hovorům. Opět z důvodu prohlubování asymetrie mimických svalů.
3. Snaha omezit mimický projev na minimum.
4. Vhodné preferovat kašovitou nebo tekutou stranu.
5. Dodržovat maximální klidový režim (odpočívat a šetřit svaly na tváři). Minimalizovat čas strávený u knih, počítače nebo televize (bývá zasažena také schopnost očí zvlhčení a slzení).
6. V průběhu dne zvlhčovat často oko kapkami. Na noc je vhodné aplikovat krycí obvaz s oční mastí a také pomoci oku s plným důvěřením.
7. Postiženou stranu tváře chránit před chladem a průvanem.
8. Volit polohu spánku na zádech či zdravé straně obličeje.
9. Cvičení opakovat s mírou, aby nedošlo k přecvičení svalů.
10. Při cvičení to nepřehánět se silou (přetahování svalů zdravé strany, vznik nežádoucích souhybů).

Mimické svaly


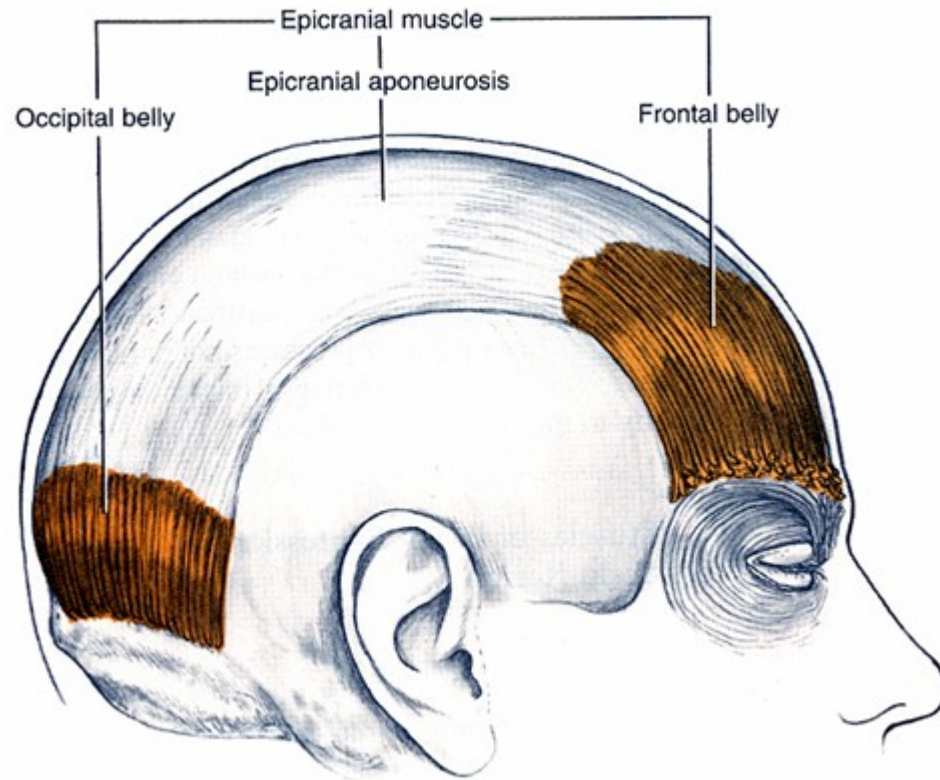


Occipitofrontální skupina svalů

- Occipitofrontální skupina (skalp): m. frontalis a m. occipitalis
- Tyto svaly provádí pohyb obočí, čela a skalpu

M. occipitofrontalis

Zvedá obočí nahoru, posun skalpu



Occipitofrontalis


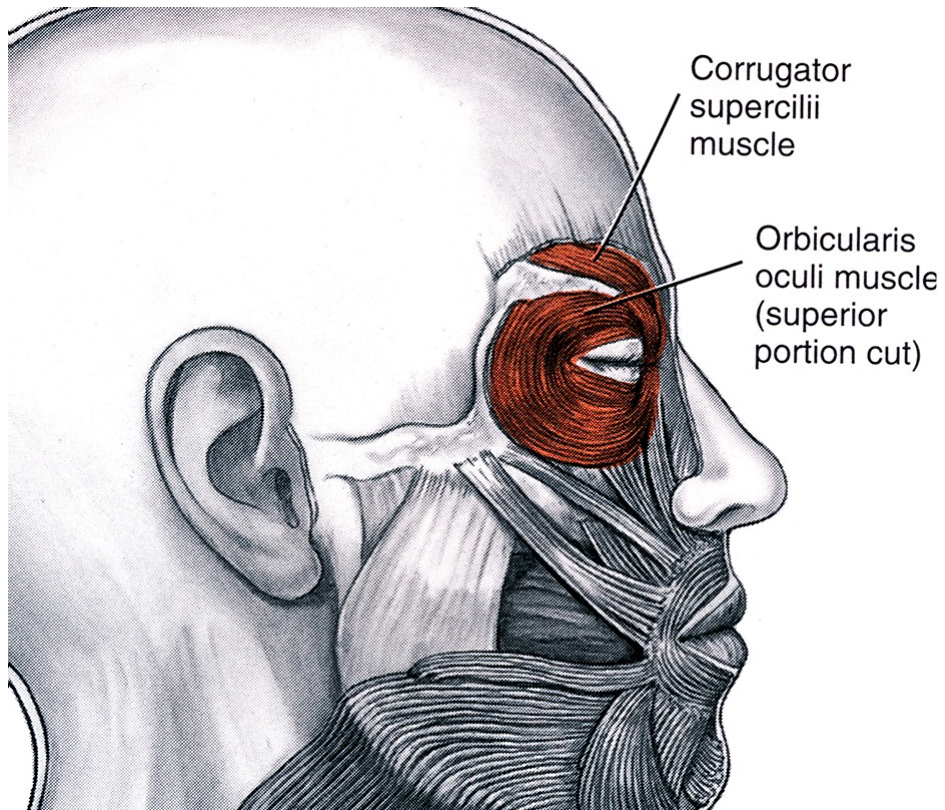
Orbitální skupina svalů

Orbitální skupina svalů:

- orbicularis oculi
- corrugator supercilii
- Tyto svaly provádí pohyb očních víček a periorbitální oblasti

M. corrugator supercilii

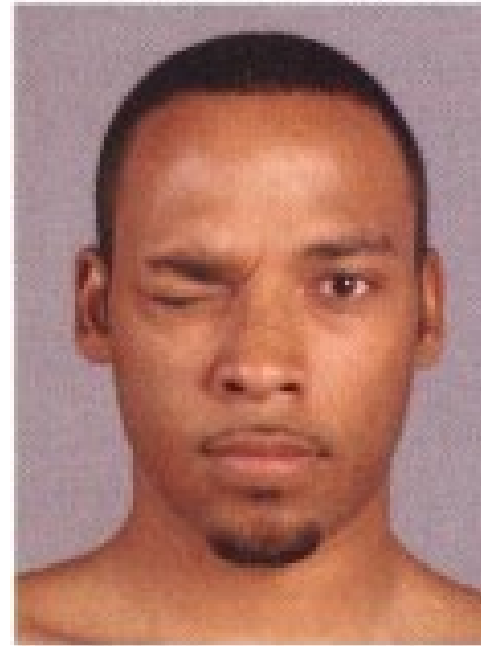
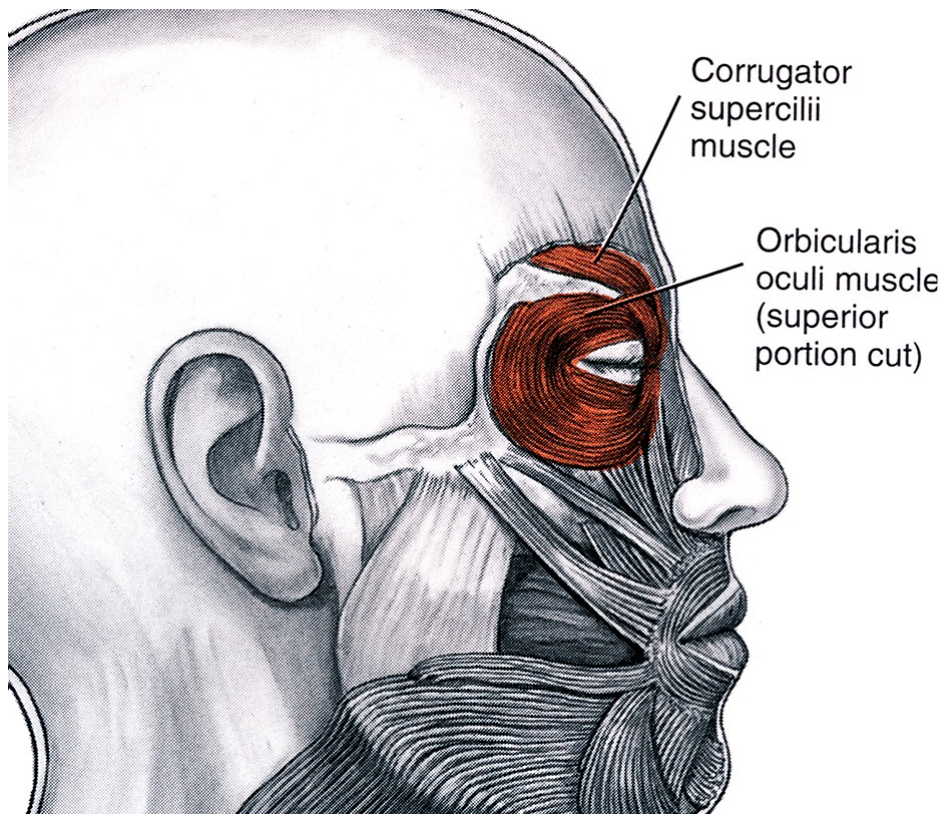
Pohyb obočí k sobě („mračení“)



Corrugator supercilii

M. orbicularis oculi

Zavření oka

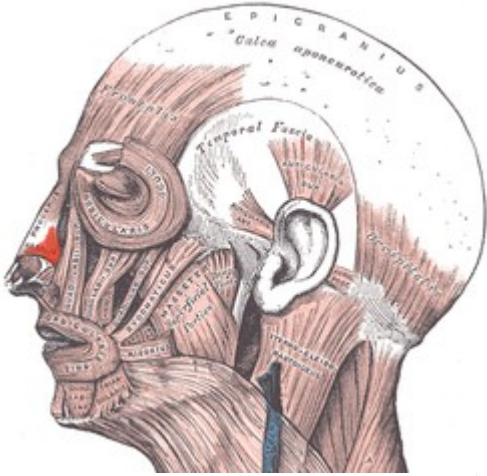


Skupina svalů nosu

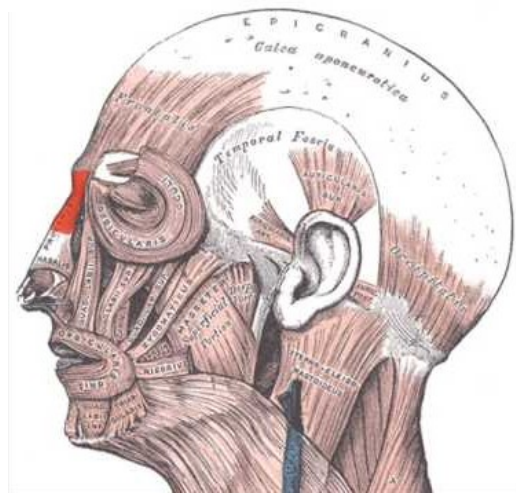
Skupinu svalů nosu tvoří:

- M. procerus
- M. nasalis
- Tyto svaly provádí pohyb v oblasti nosu


M. procerus, m. nasalis



M. nasalis



M. procerus



Procerus + transverse part of nasalis

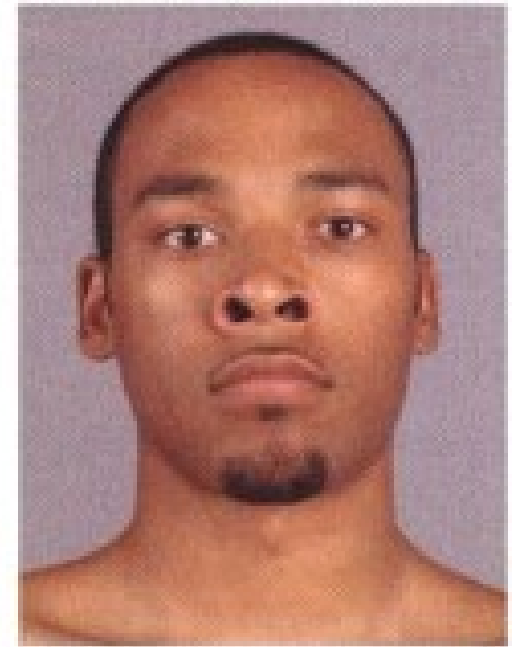
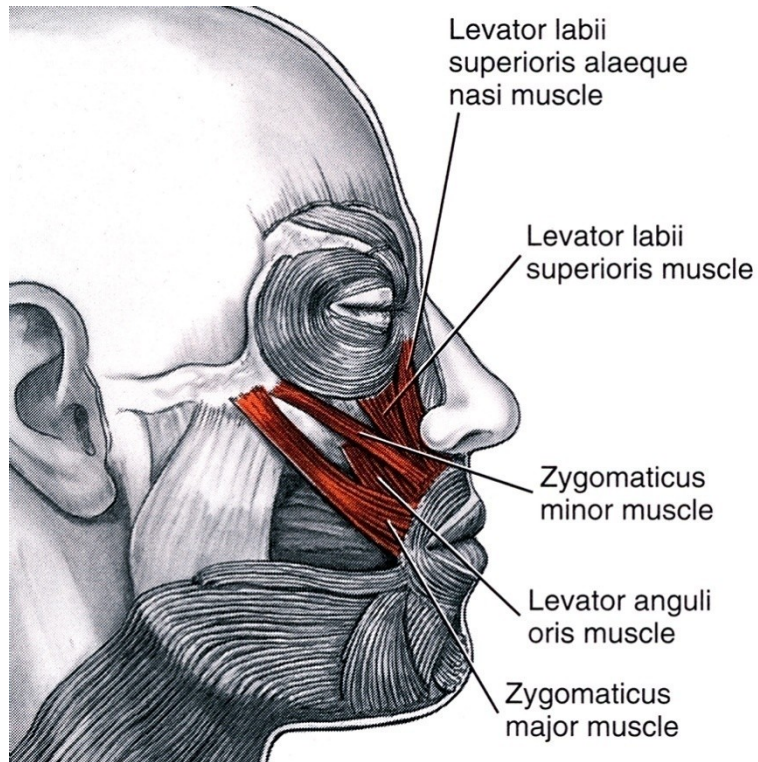
Skupina svalů okolí úst

Skupina svalů v okolí úst:

- M. orbicularis oris
- M. depressor anguli oris, m. levator anguli oris
- M. zygomaticus major et minor
- M. levator labii sup., m. levator labii sup. alaeque nasi
- M. risorius
- M. depressor labii inferioris
- M. mentalis
- M. buccinator

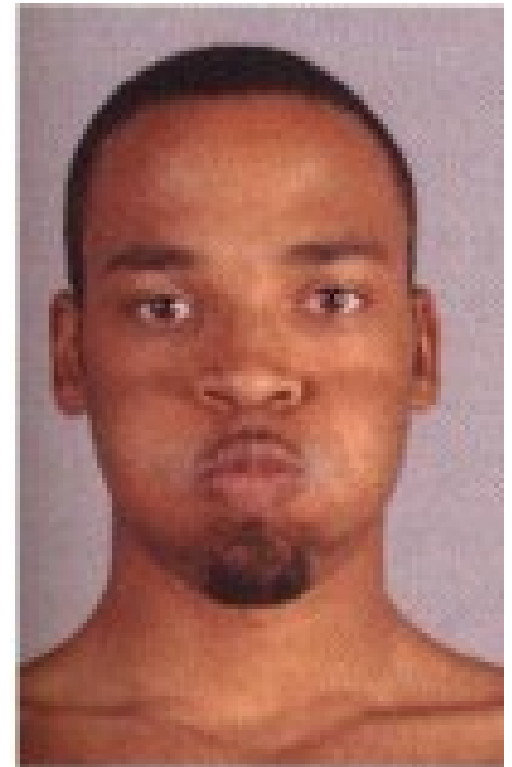
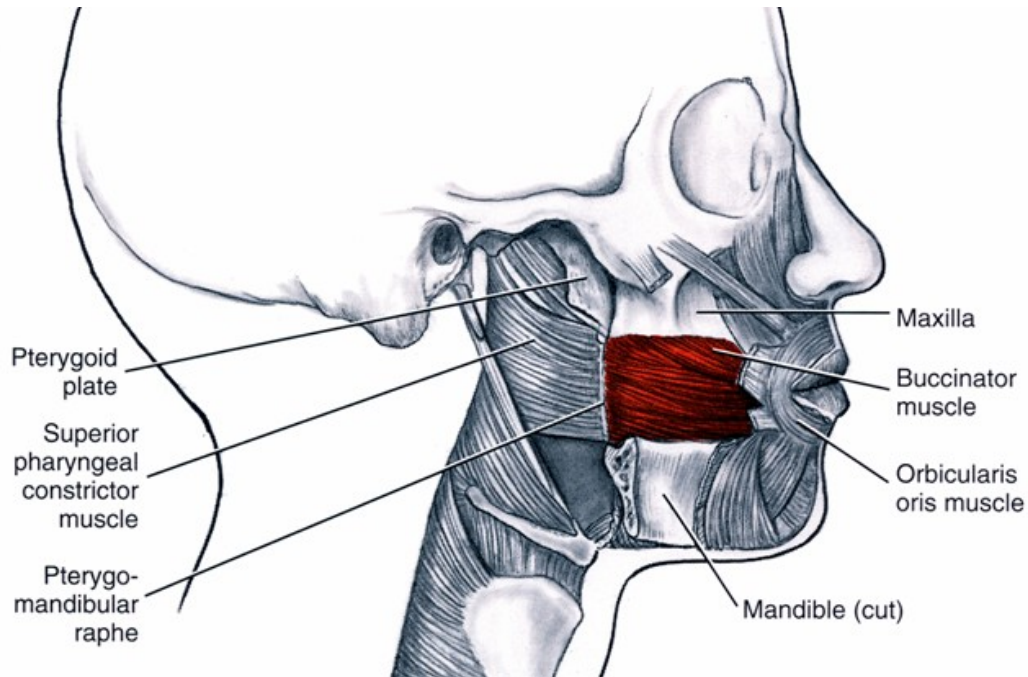
Tyto svaly provádí pohyb rtů a kůže v okolí úst

M. levator labii superioris alaeque nasi



Zvedá horní ret a rozšiřuje nozdry

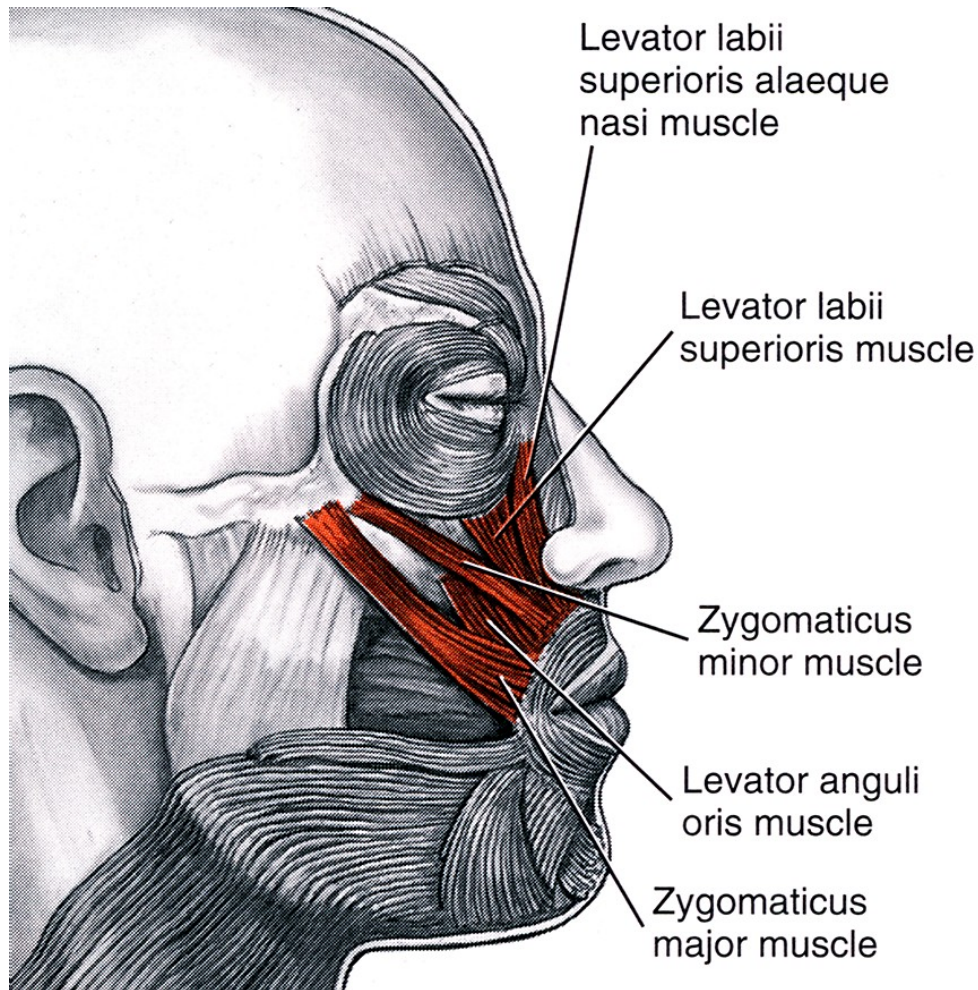
M. buccinator




Buccinator + orbicularis oris

Pomáhá pohybu potravy v dutině ústní

M. zygomaticus major et minor


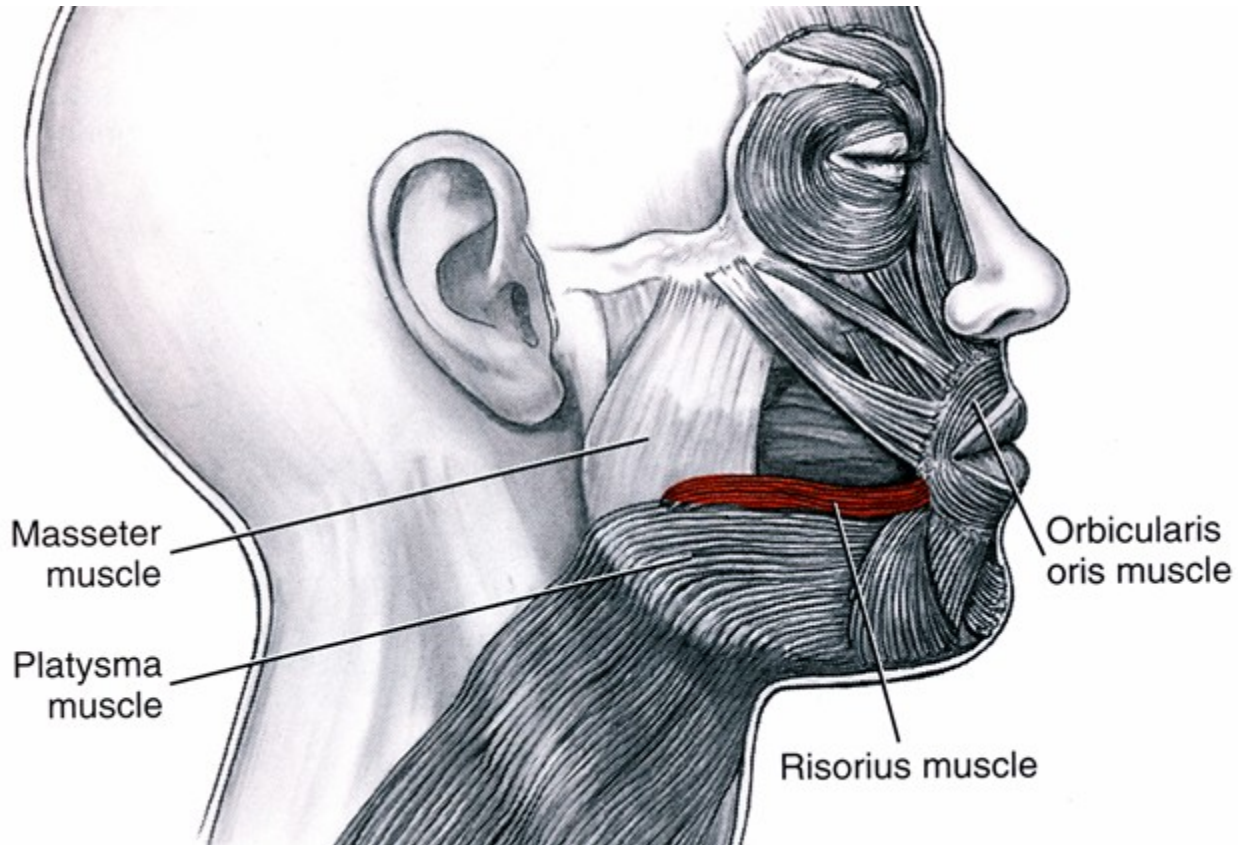


Zvedá ústní koutek



Zygomaticus major + minor


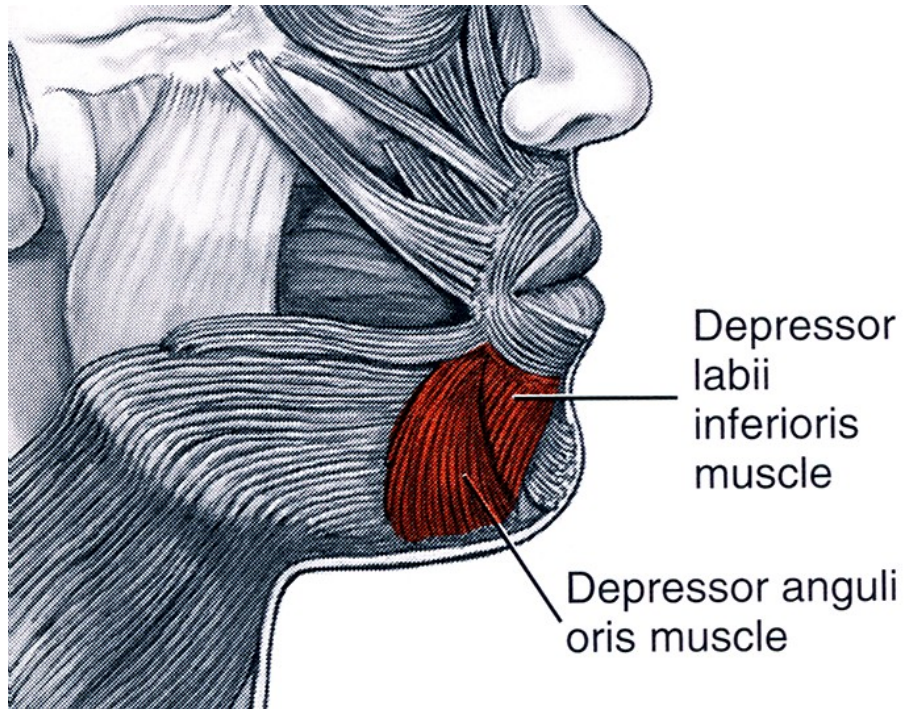
M. risorius



Risorius

Táhne ústní koutek laterálně

M. risorius, m. depressor labii inferioris

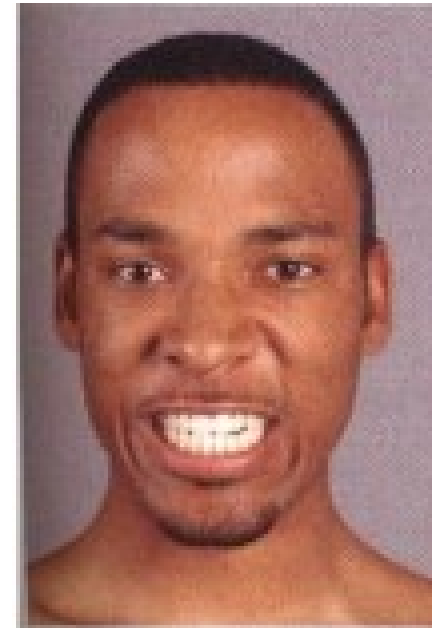
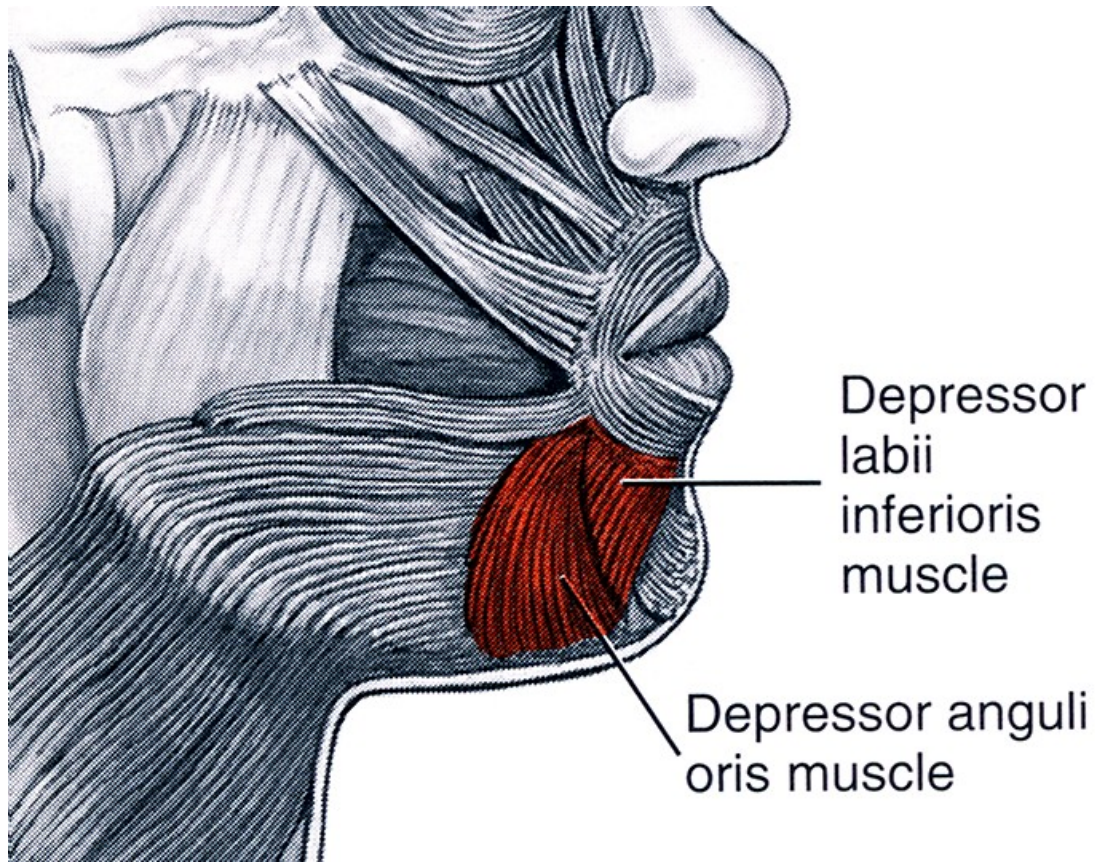


Risorius + depressor labii inferioris

Táhne dolní ret kaudálně

M. levator labii superioris

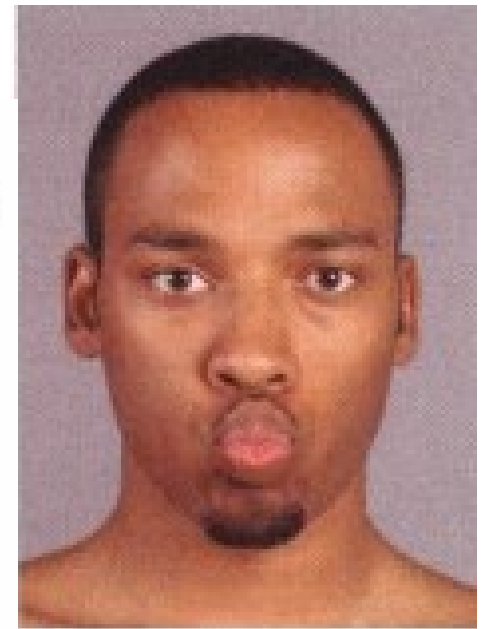
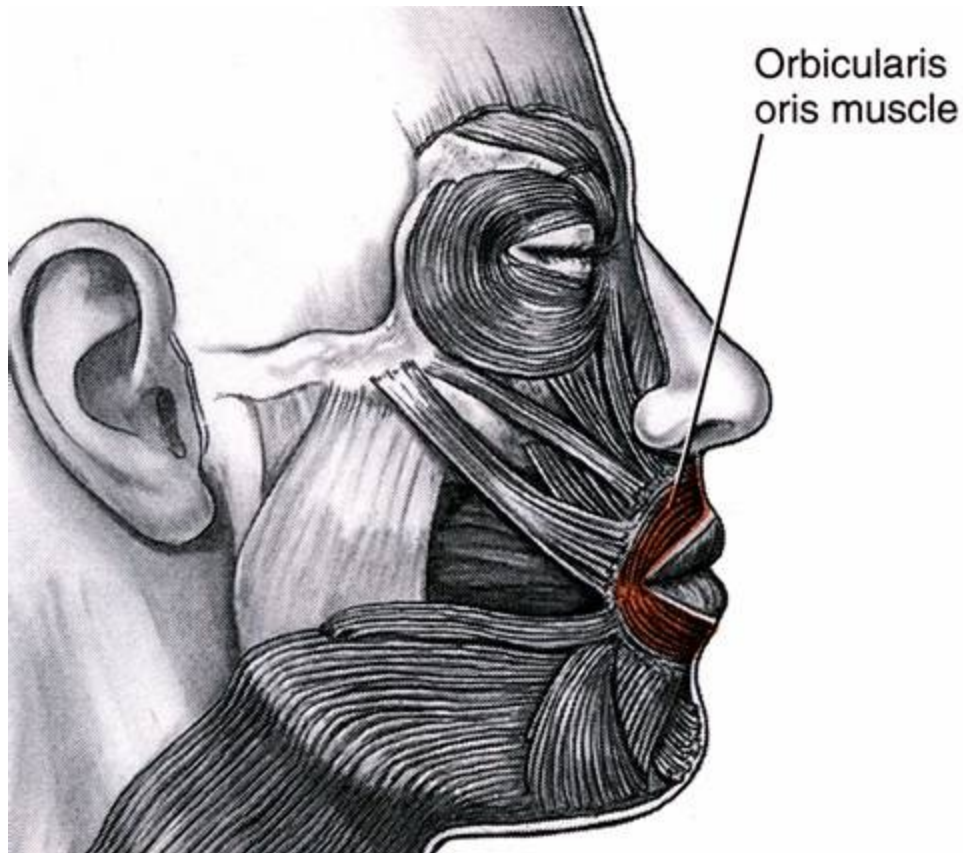
M. depressor labii inferioris



Táhne horní ret kraniálně
Táhne dolní ret kaudálně


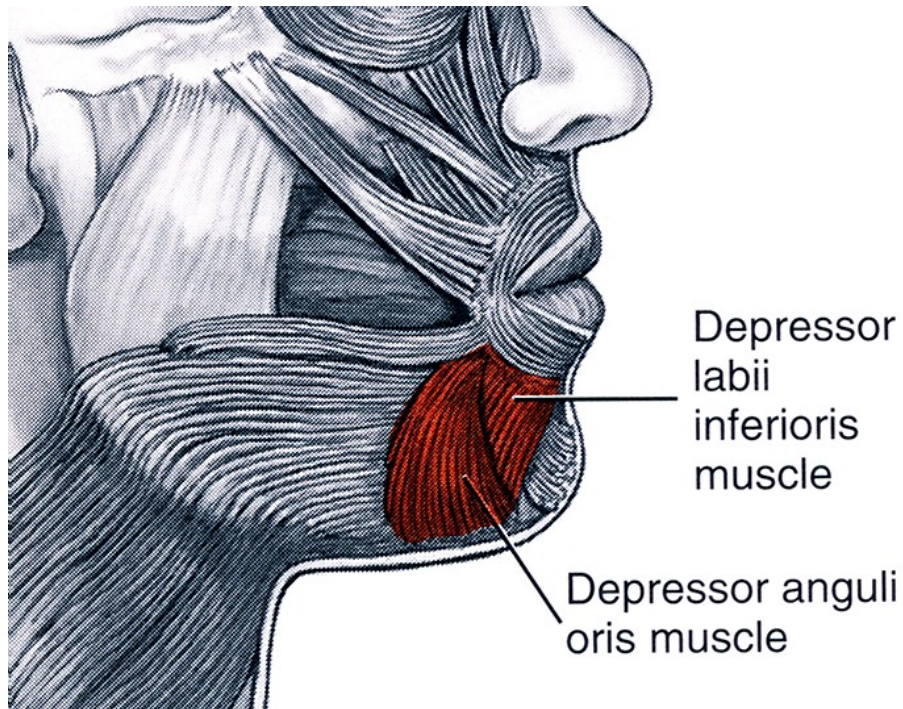
M. orbicularis oris

Provádí špulení rtů



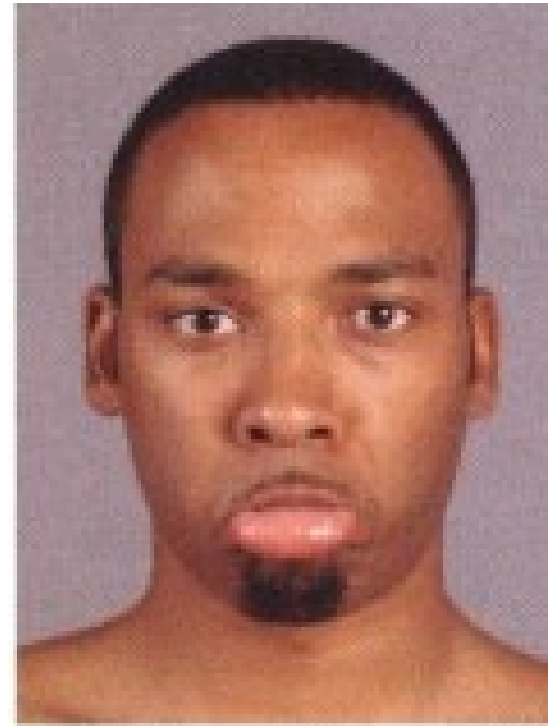
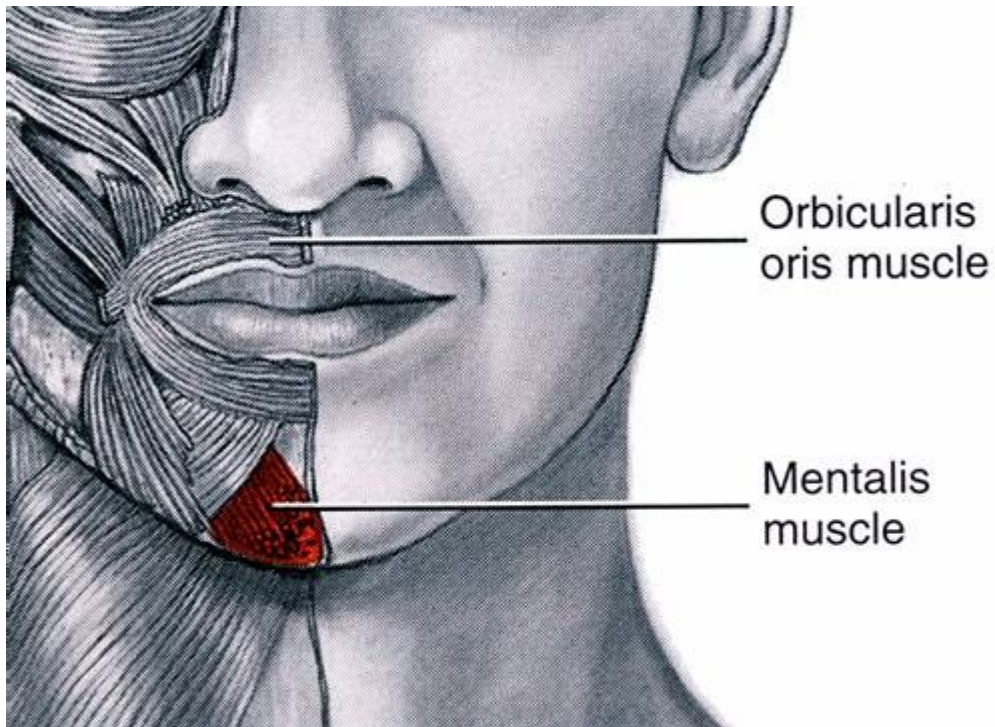
Orbicularis oris

M. depressor anguli oris



Táhne ústní koutek kaudálně

M. mentalis



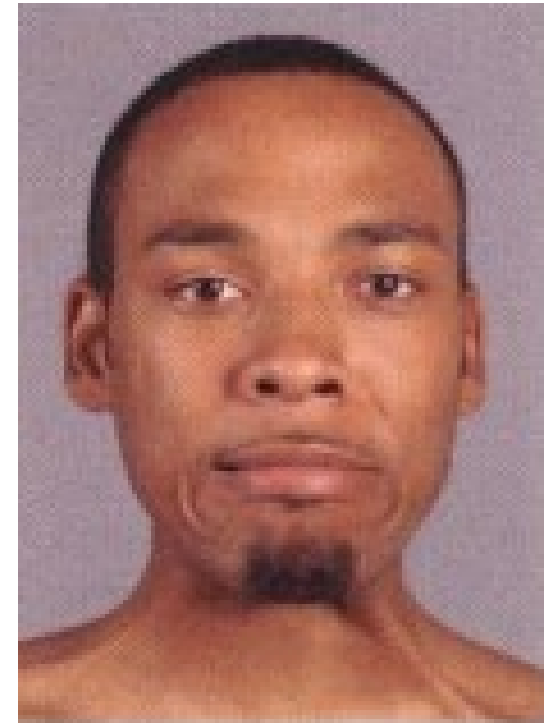
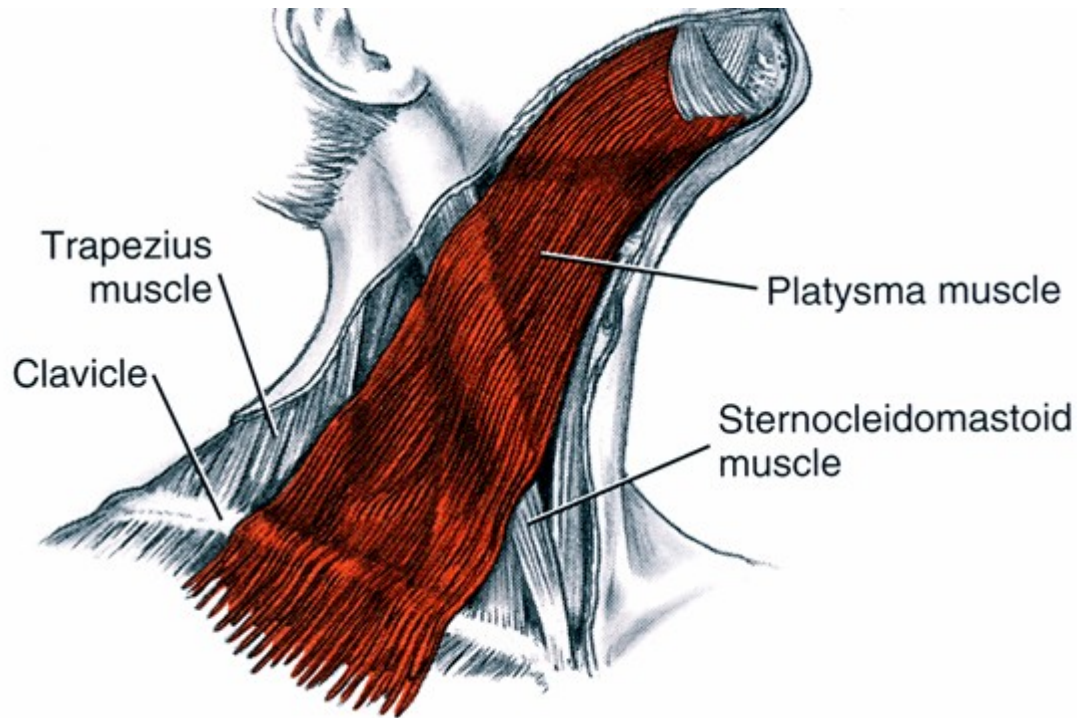
Mentalis

Zvedá dolní ret nahoru

Svalová skupina krku

- Zástupcem je m. platysma
- Provádí pohyb kůže krku

M. platysma



Platysma

Děkuji za pozornost 😊

Surprise



Fear



Happy



Sadness



Anger



Contempt



Disgust

7 univerzálních výrazů emocí obličeje