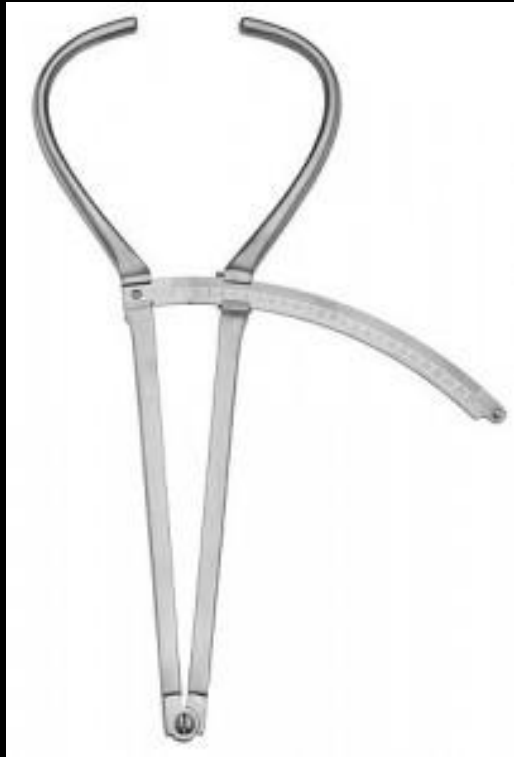

Základy kranioetrie, kefalometrie

- antropologická metoda, součást somatometrie
- systém měření **vnějších** rozměrů lebky, hlavy
- vychází z přesně definovaných

„antropometrických bodů“
(Martin-Saller 1959)



-Standardizované (celosvětově srovnatelné)

-Význam nejen pro antropologii,
také pro růstovou anatomii –
pediatrii a stomatologii, ortodoncii

- pro **objektivní hodnocení** velikosti přímých, a obvodových rozměrů a úhlů na lebce; zjišťují se mezi přesně definovanými kranio-metrickými body (nebo přes ně)
- Lidská lebka je při měření orientována nejčastěji do tzv. frankfurtské horizontály (rovina určující fyziologicky normální polohu hlavy)
- Jednou z metod kranio-metrie je i měření lebeční kapacity - **studium velikosti a tvaru lebky**

Kraniometrie

**používá přesně definované body na lebce,
lze je stanovit měřením na lebce nebo na
telorentgenografickém snímku hlavy**

(bregma, porion, ...)

Kefalometrie

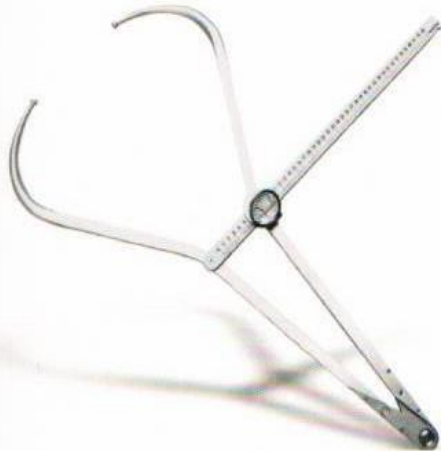**používá body přenesené na kůži hlavy
pacienta nebo na fotografický snímek
(vertex, tragion, ...)**

**Většinou si kraniometrické a kefalometrické
body odpovídají**

Způsob měření :

- měření za stand. podmínek
- hygienické zásady
- antropometrické nástroje: dotykové měřidlo – **kefalometr; posuvné měřidlo; pásová míra**

Kefalometr K-211



■ Kefalometr – celkový pohled




■ Kefalometr – lupa



■ Kefalometr – ocelový kloub

Posuvné měřítko M-222

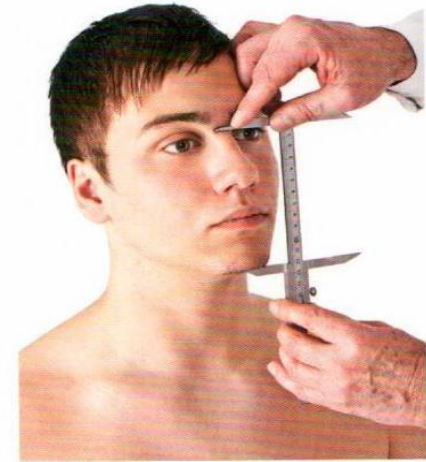



Technická data měřidla:

rozsah měření: 0 – 230 mm, hmotnost měřidla: 193 g

Obrázek 22.

Posuvné měřítko M-222
praktické použití



■ Morfologická výška obličeje

Nejdůležitější kranioметриcké body

Body označeny řeckými či latinskými názvy

Nepárové – ve střední rovině

nasion

glabella

bregma

lambda

opisthocranion

basion

akanthion

gnathion

orale

staphylion

Párové

pteryon

porion

euryon

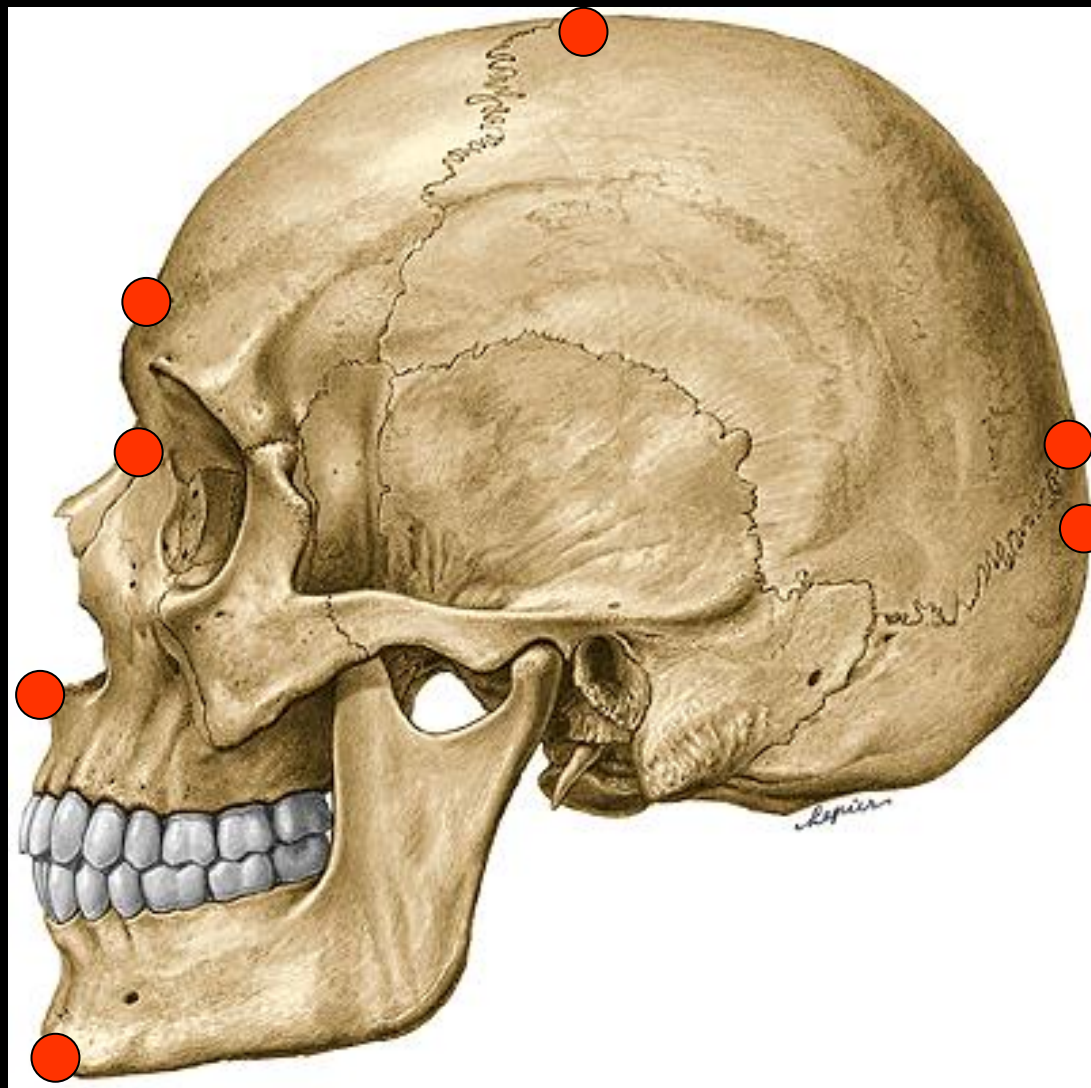
zygion

gonion

endomolare

Nepárové body 1.

bregma



glabella

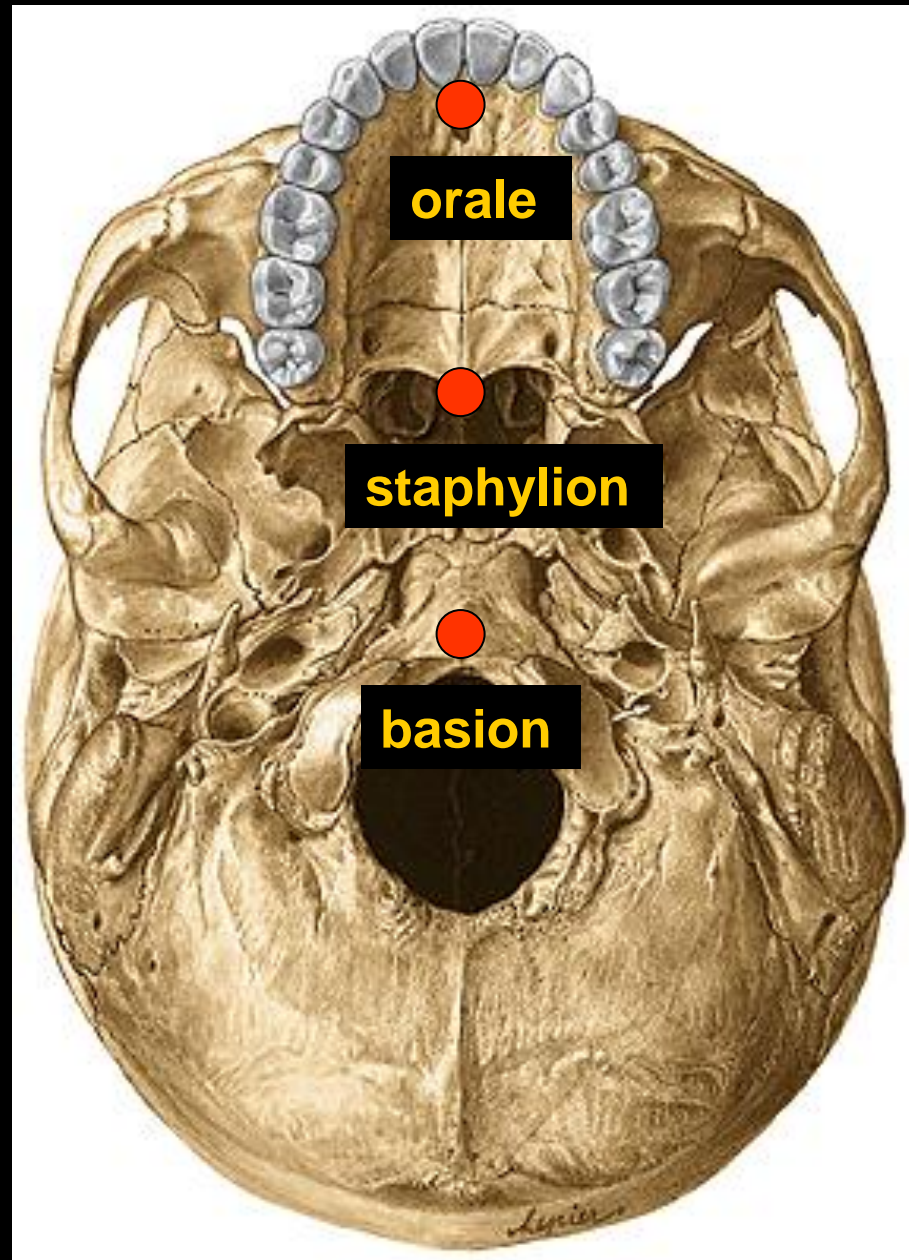
nasion

akanthion

gnathion

lambda
opisto-
cranion

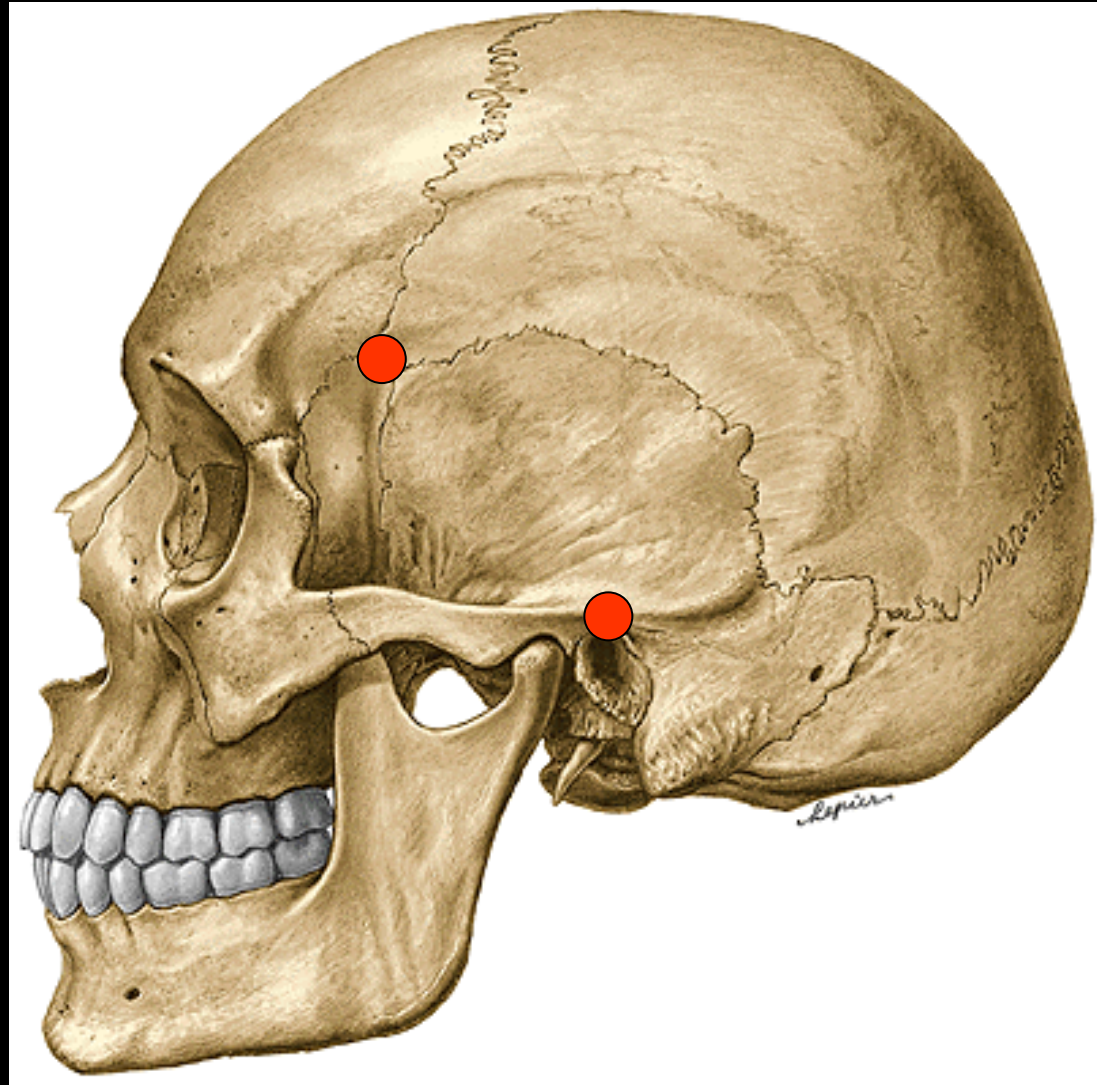
Nepárové body 2.



Párové body 1.

Pteryon

**Porion
(Tragion)**



Párové body 2.

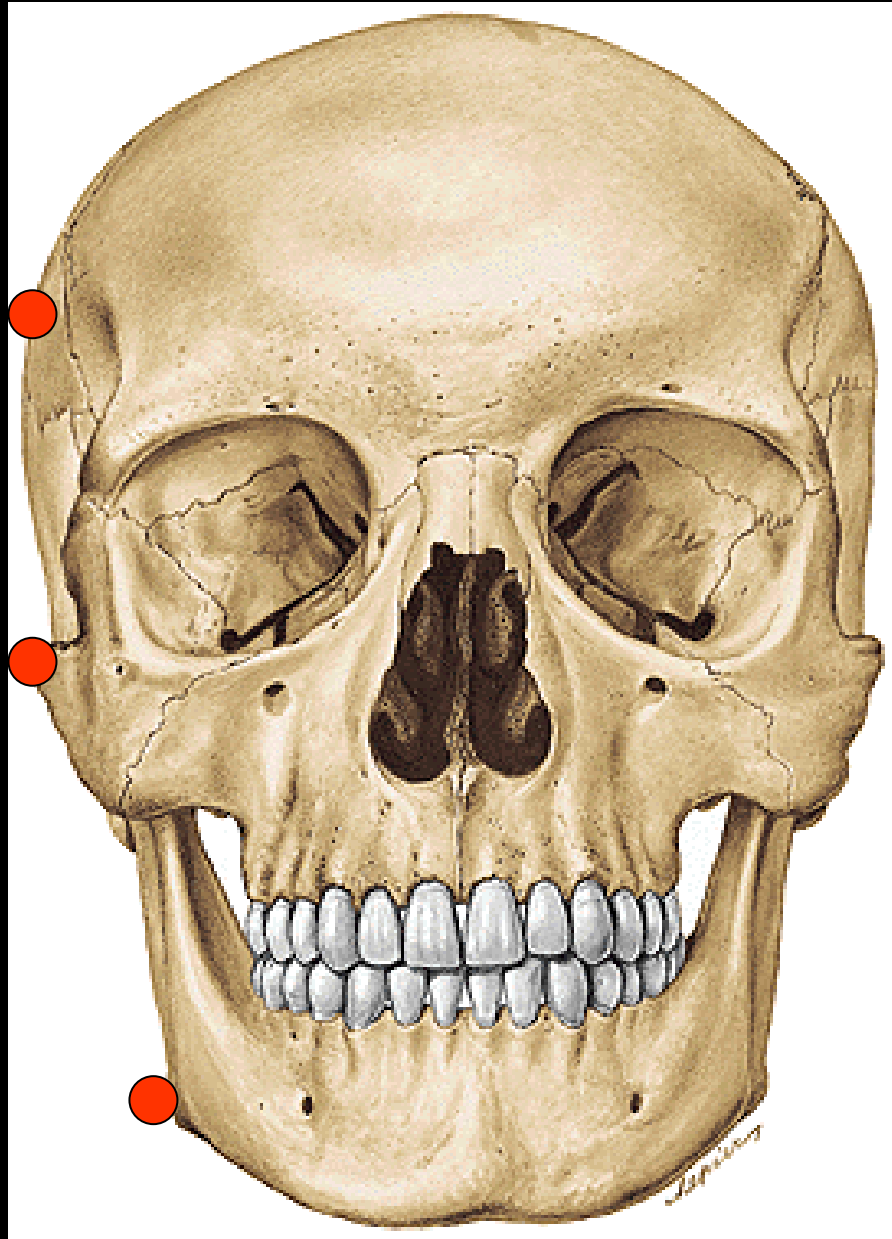
euryon



zygion

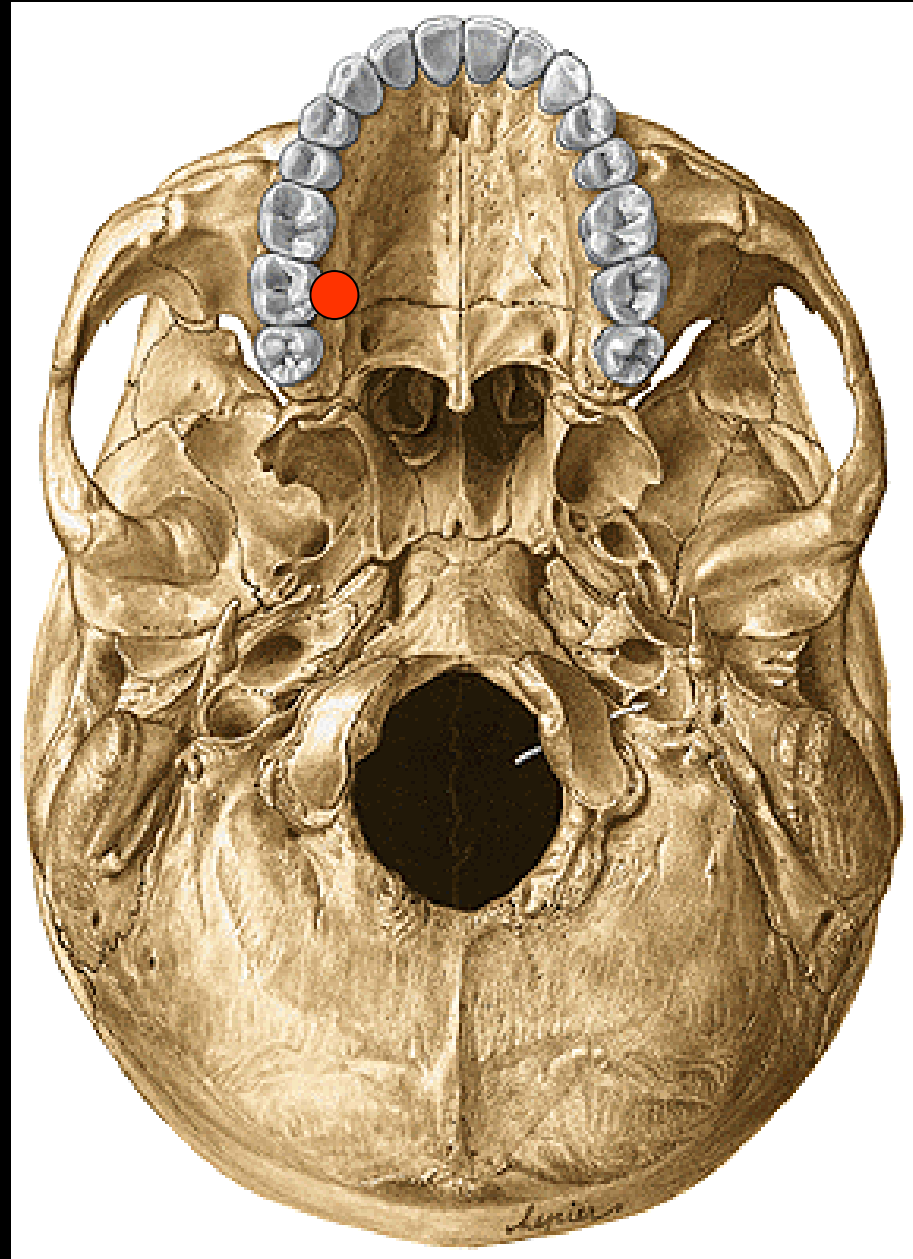


gonion

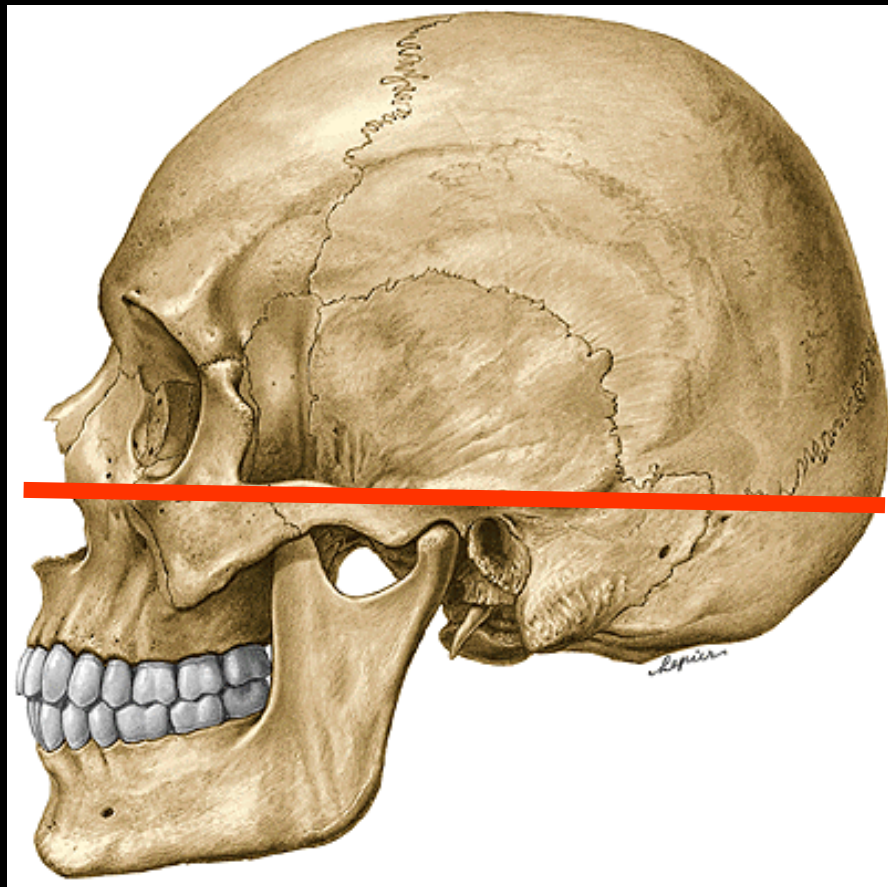


Párové body 3.

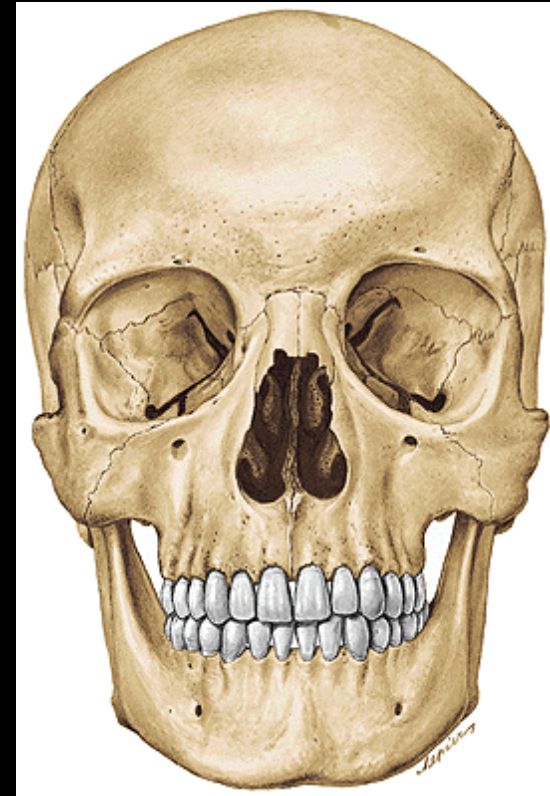
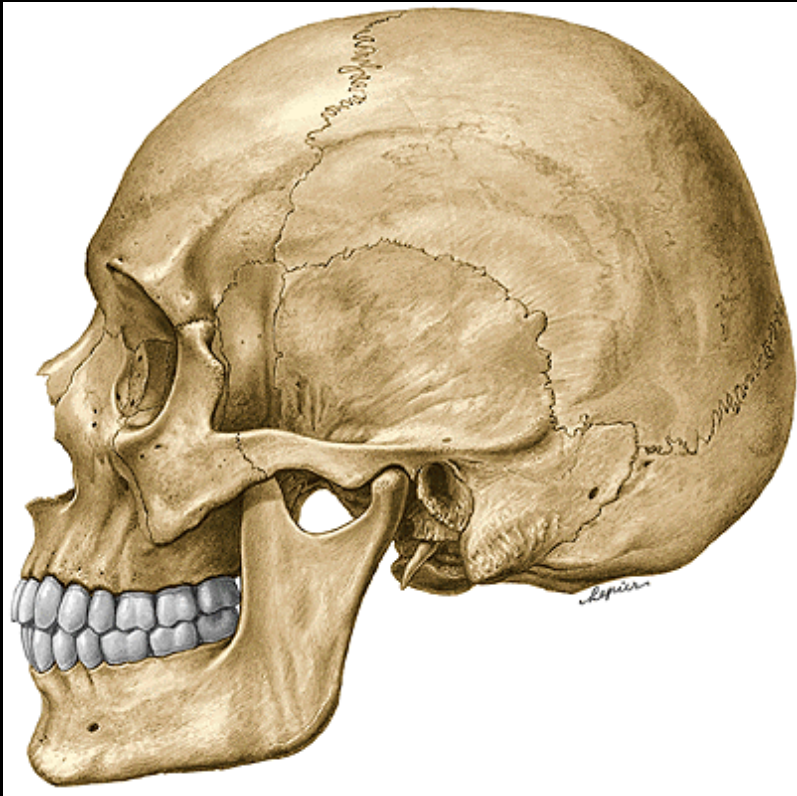
endomolare



Předpokladem správného měření je
poloha hlavy v základní orientační rovině
linea horizontalis auriculoorbitalis
Frankfurtská horizontála



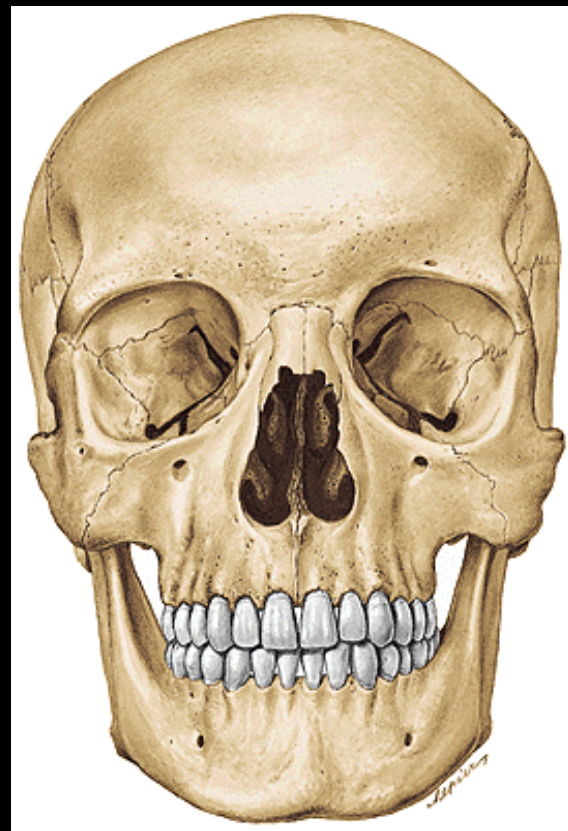
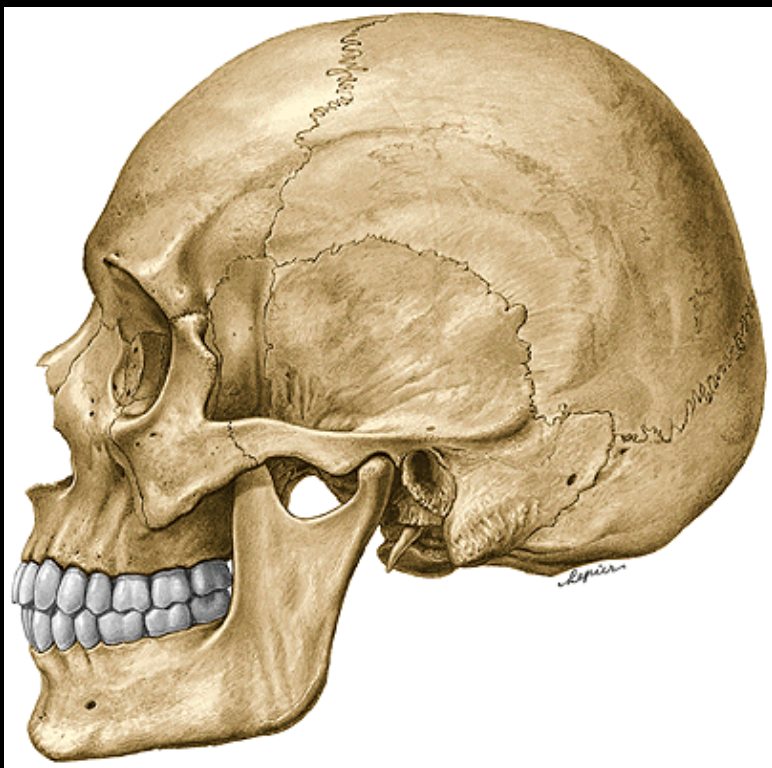
Rozměry lebky (hlavy)



Délka lebky - vzdál. glabella - opisthocranion

Šířka lebky - euryon - euryon

Výška lebky - bregma - basion



Výška obličeje **nasion - gnathion**

Šířka obličeje **zygion – zygion**

Šířka dolní čelisti **gonion- gonion**

Použití kefalometru při měření délky a šířky hlavy a šířky obličeje



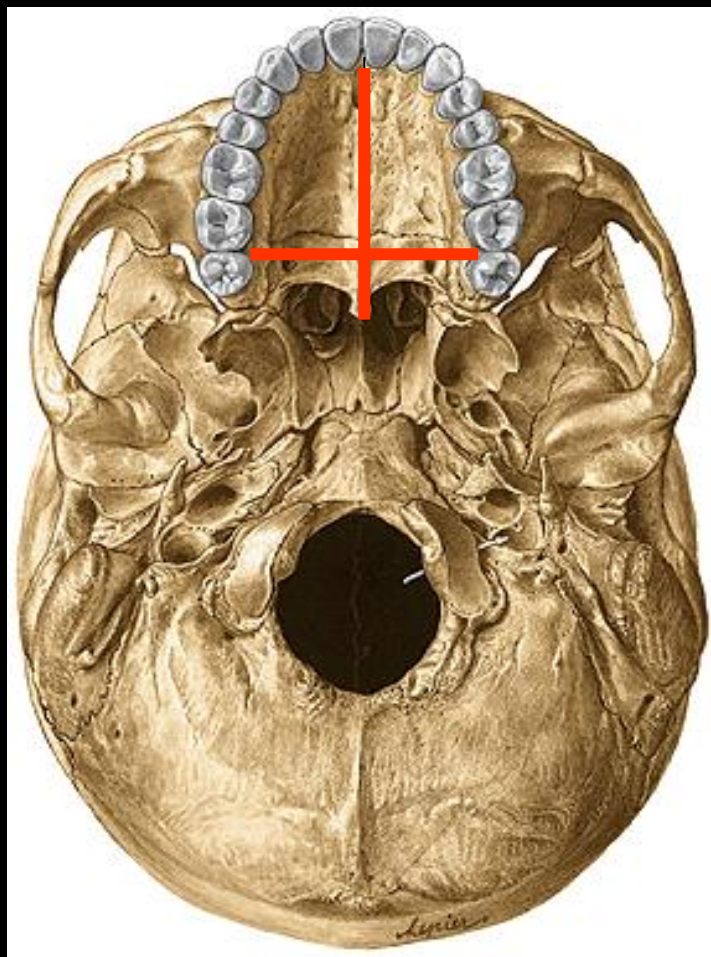
■ délka hlavy



■ šířka hlavy




■ šířka obličeje



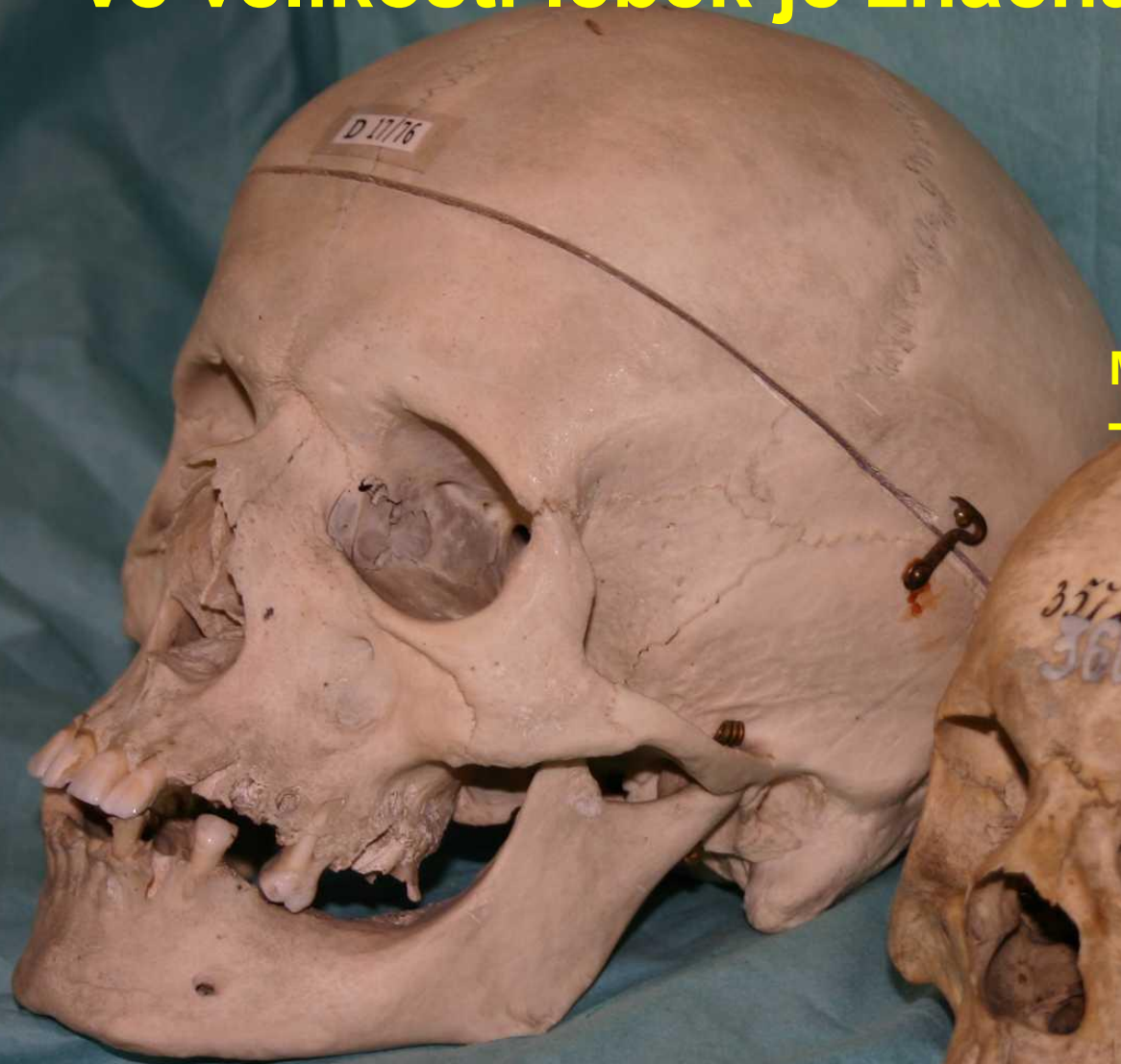Šířka patra **endomolare - endomolare**
Délka patra **orale - staphylion**

Obvodová míra – horizontální obvod lebky
circumferentia horizontalis
frontooccipitalis – měřený přes glabellu a
opisthocranion

Pásová míra

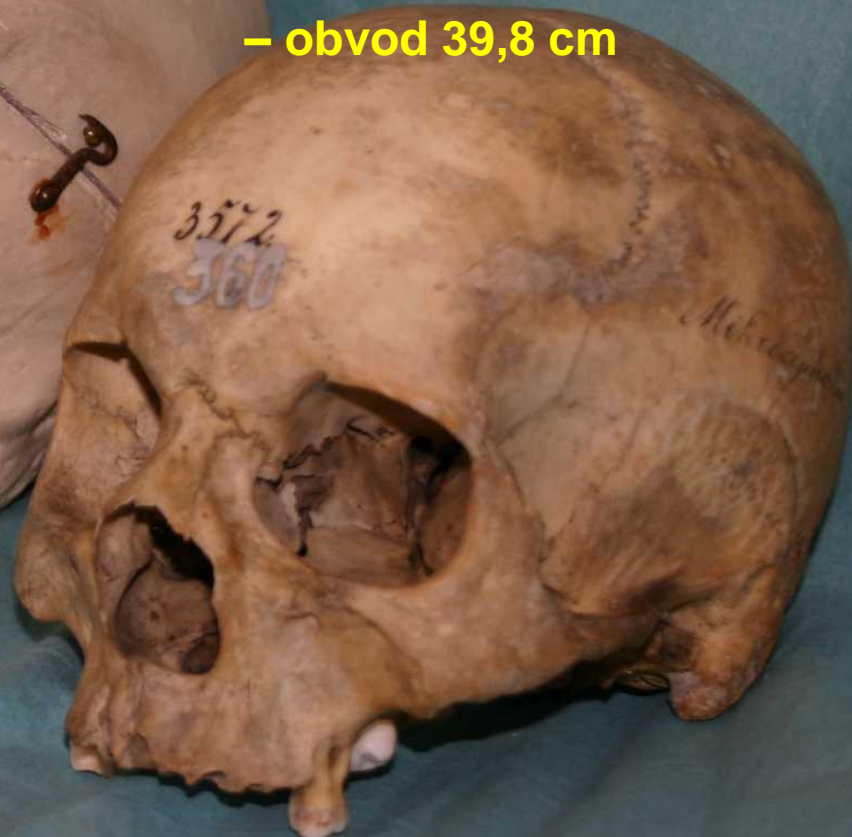

Ve velikosti lebek je značná variabilita.



Makrokefalie – obvod 59,5 cm

**Mikrokefalie
– obvod 39,8 cm**



Abychom mohli tvar lebek vzájemně porovnávat, vycházíme z určitých pohledů - **tzv. norem:**

pohled ze strany – norma **lateralis** (dx., sin.)

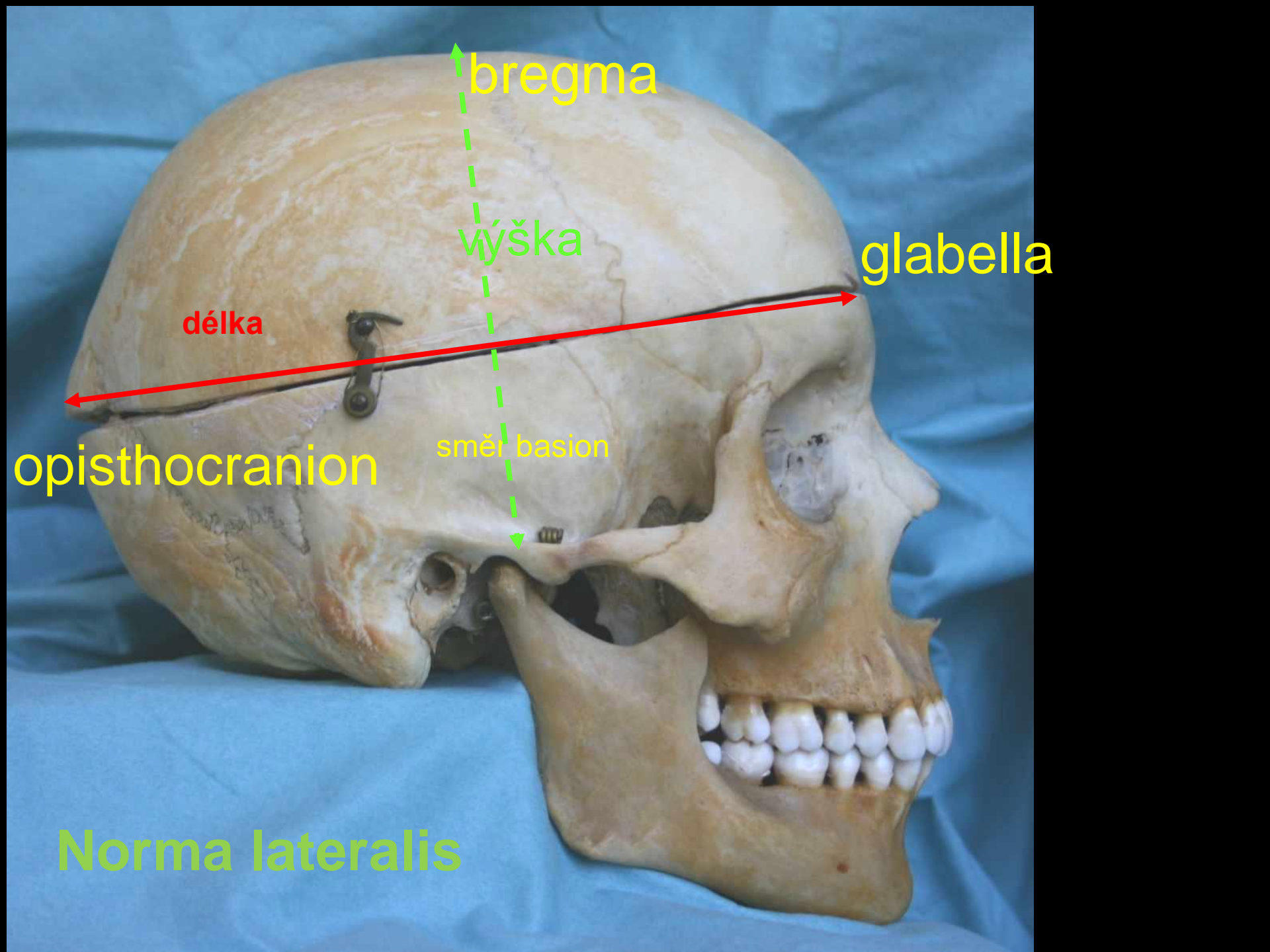
pohled zepředu – norma **frontalis (facialis)**

pohled zezadu – norma **occipitalis**

pohled shora – norma **verticalis** (superior)

pohled zespodu – norma **basalis** (inferior)

Předpokladem je, že rovina proložená liniemi procházejícími dolním okrajem očních a horním okrajem zevních zvukovodů je přesně horizontální - **lineae horizontales auriculoorbitales.**



bregma

výška

glabella

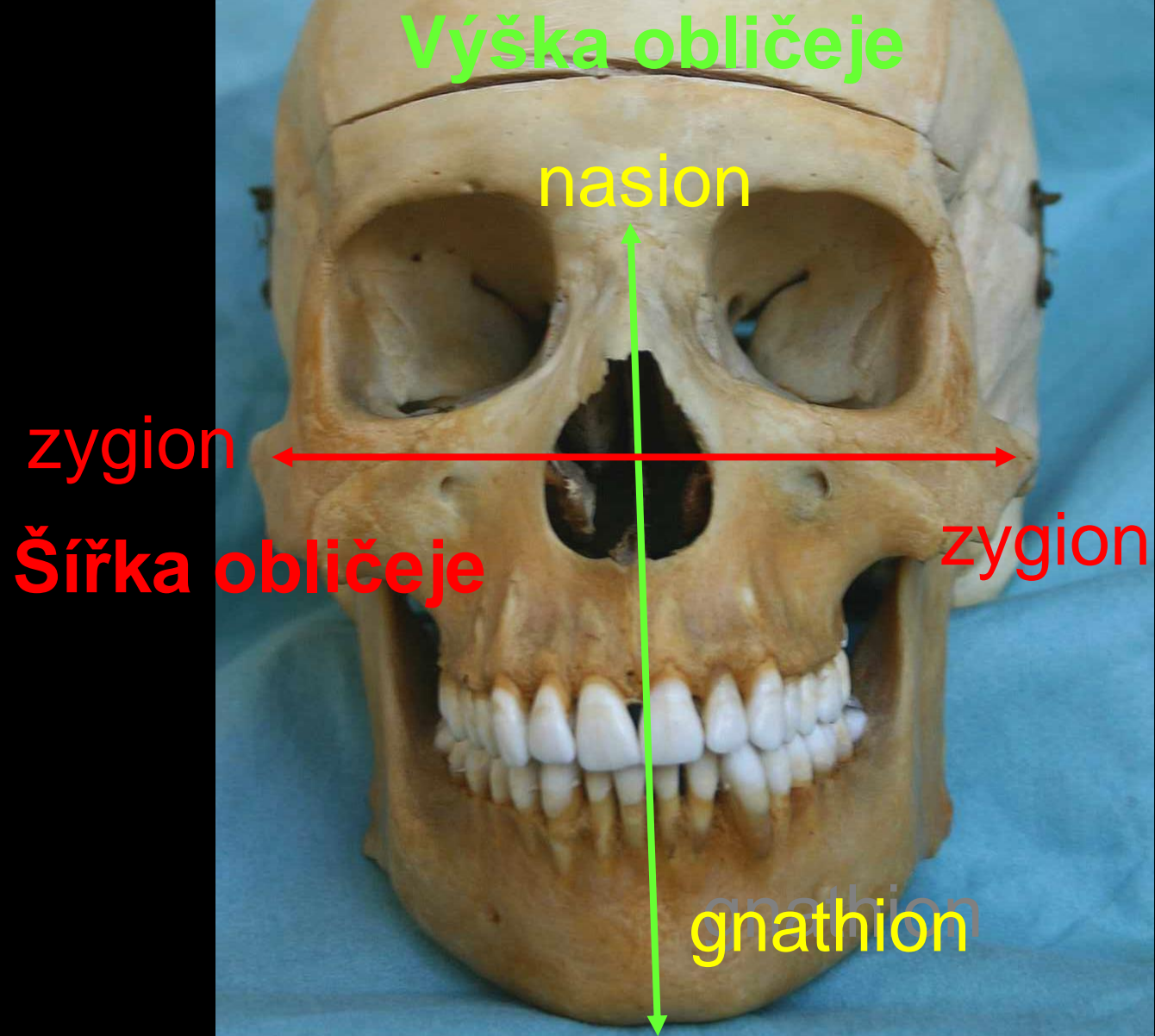
délka

opisthocranium

směr basion

Norma lateralis

Norma frontalis



Norma verticalis

EURYON


ŠÍŘKA

GLABELLA

DÉLKA

OPISTHOCRANION

EURYON



Indexy

Na základě změřených délkových, šířkových a výškových rozměrů je možné vypočítat

tzv. indexy: **hlavový**
obličejový
patrový

Informují o vzájemném poměru 2 rozměrů, kt. jsou v milimetrech (v absolutních hodnotách) – pro objektivizaci užíváme indexy = poměrné hodnoty **v procentech**

$$\text{Hlavový index} = \frac{\text{šířka lebky} \times 100}{\text{délka lebky}}$$

Kategorie hlavového indexu:

Dolichokranie x - 74,9 (dlouhá úzká lebka)

Mesokranie 75,0 - 79,9 (středně dlouhá)

Brachykranie 80,0 - x (krátká lebka)

$$\text{Obličejový index} = \frac{\text{výška obličeje} \times 100}{\text{šířka obličeje}}$$

Kategorie obličejového indexu:

Leptoprosopie	90,9 - x	(úzký obličej)
Mesoprosopie	85,0 - 89,9	(středně široký)
Euryprosopie	x - 84,9	(široký obličej)

$$\text{Patrový index} = \frac{\text{šířka patra} \times 100}{\text{délka patra}}$$

Kategorie patrového indexu:

Leptostafylie $x - 79,9$ (úzké patro)

Mesostafylie $80,0 - 84,9$ (středně široké)

Eurystafylie $85,0 - x$ (široké patro)

Časná diagnostika a úspěšná léčba vyvíjející se malokluse, má velký význam:

- pro dosažení vhodného skusu
- funkci žvýkací
- při mluvení (výslovnost)
- dentofaciální estetika (psychický stav pacienta)

...

1. cílená anamnéza

2. vyš. orofaciálního systému:

- **intraorální, extraorální** (zuby, struktury DÚ)
- **funkční** (vztah zubů při skusu)
- **pomocná** (proporce čelistí, obličeje, analýza modelů)
 - **fotometrie** (en face, profil)
 - **RTG vyš.:** - panoram. snímek
 - **telerentgenografický snímek = základ kefalometrické analýzy**

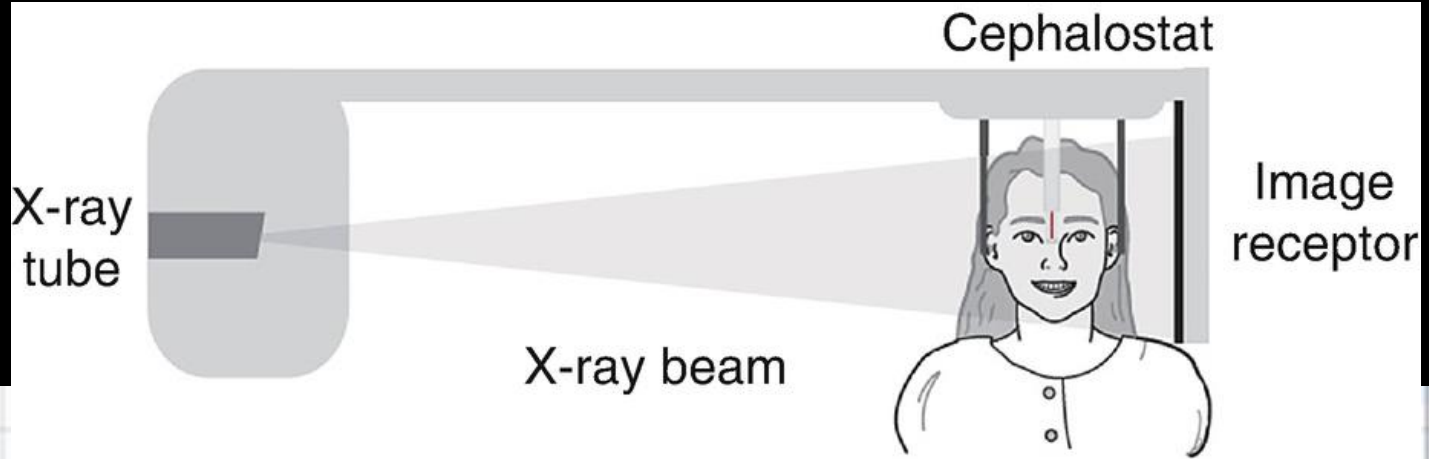
Telerentgenografie

– skeletodontální analýza

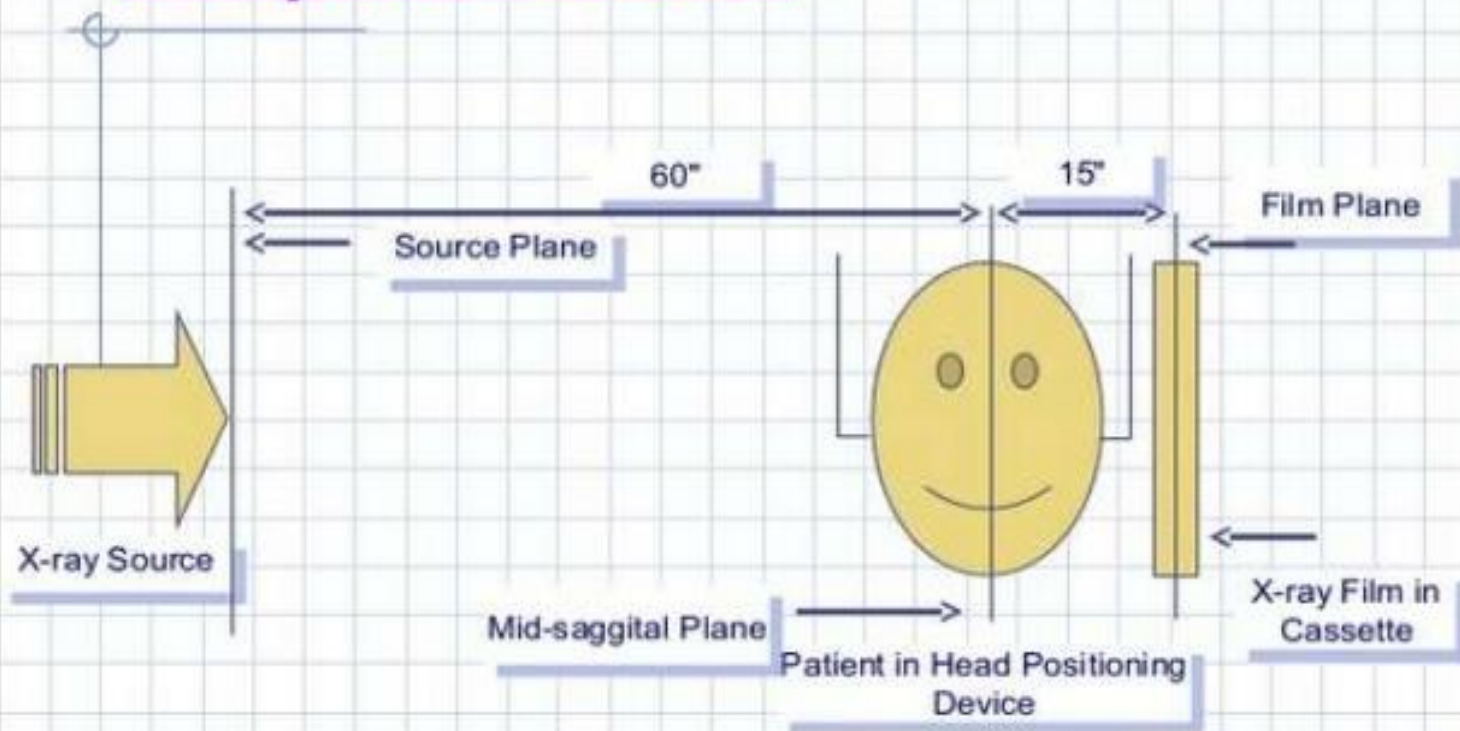
- zdroj záření v přesné vzdálenosti od pacienta (1,5m), jen úzký pruh paprsků, v bočné projekci (i v PA)
- hlava pacienta se fixuje v „kefalostatu“ (umožní opakovat projekci ve stejném postavení)

- **Kefalometrická analýza studuje prostorový vztah zubů, čelistí a ostatních kostí hlavy**

V oblasti obou čelistí máme speciální body a linie – **gnathometrické** – pro posuzování obličejové části lebky na základě RTG snímků



Cephalostat



Ortodoncie

- obor zabývající se diagnostikou, prevencí a léčením **nepravidelností chrupu, okluse** (léčbu vad v postavení chrupu a čelistí) – hl. během růstu!
- **Dentofaciální anomálie, vady skusu** narušují jednak estetiku obličeje, ale i funkčnost (dysfunkce obličejového svalstva, artropatie čelistního kloubu ...)
- Výskyt ortodont. anomálií je v civilizovaných zemích vysoký

Změny se zjistí metricky daleko dříve, než jsou patrné na pohled

Ve stomatologii - v **ortodoncii a chirurgické stomatologii** – používáme kefalometrické (kranio-metrické) **body, linie, úhly**

- k **prostorové analýze jednotlivých složek orofac. soustavy** (dg. anomálií)
- **sledování růstu, vývoje**
- k plánování a vyhodnocení výsledků **stomatochir. zákroků**
- sledování a hodnocení **výsledků ortodont. úprav anomálií**

Zákl. body pro využití v ZL

Go Gonion (ev. cGo) – vrchol angulus mandib.

Gn Gnathion (ev. cGn) – nejnižší ležící bod dolního okraje mand. ve střední rovině

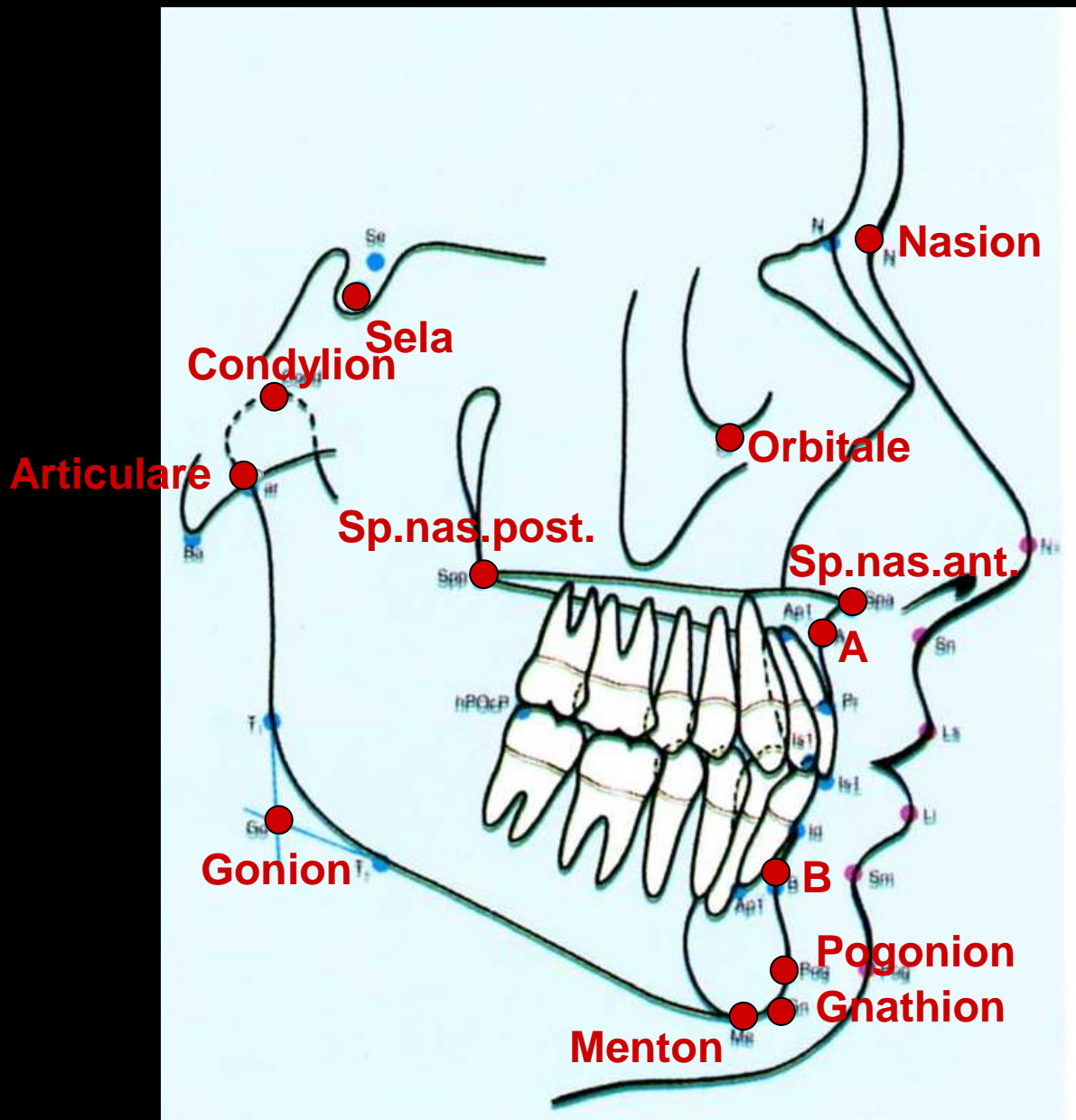
N Nasion – uprostřed kořene nosu

Po Porion – horní okraj kostního porus acust. ext.

Ar Articulare - průsečík stínu ramus mandib. a dolního okraje baze lebni

Me Menton - nejkaud. bod na symfýze mandibuly

Pog Pogonion - nejventr. bod kostěné brady v med. rovině



A - nejhlubší bod přední kontury alv. HČ v med. rovině

B - nejhlubší bod přední kontury alv. DČ v med. rovině

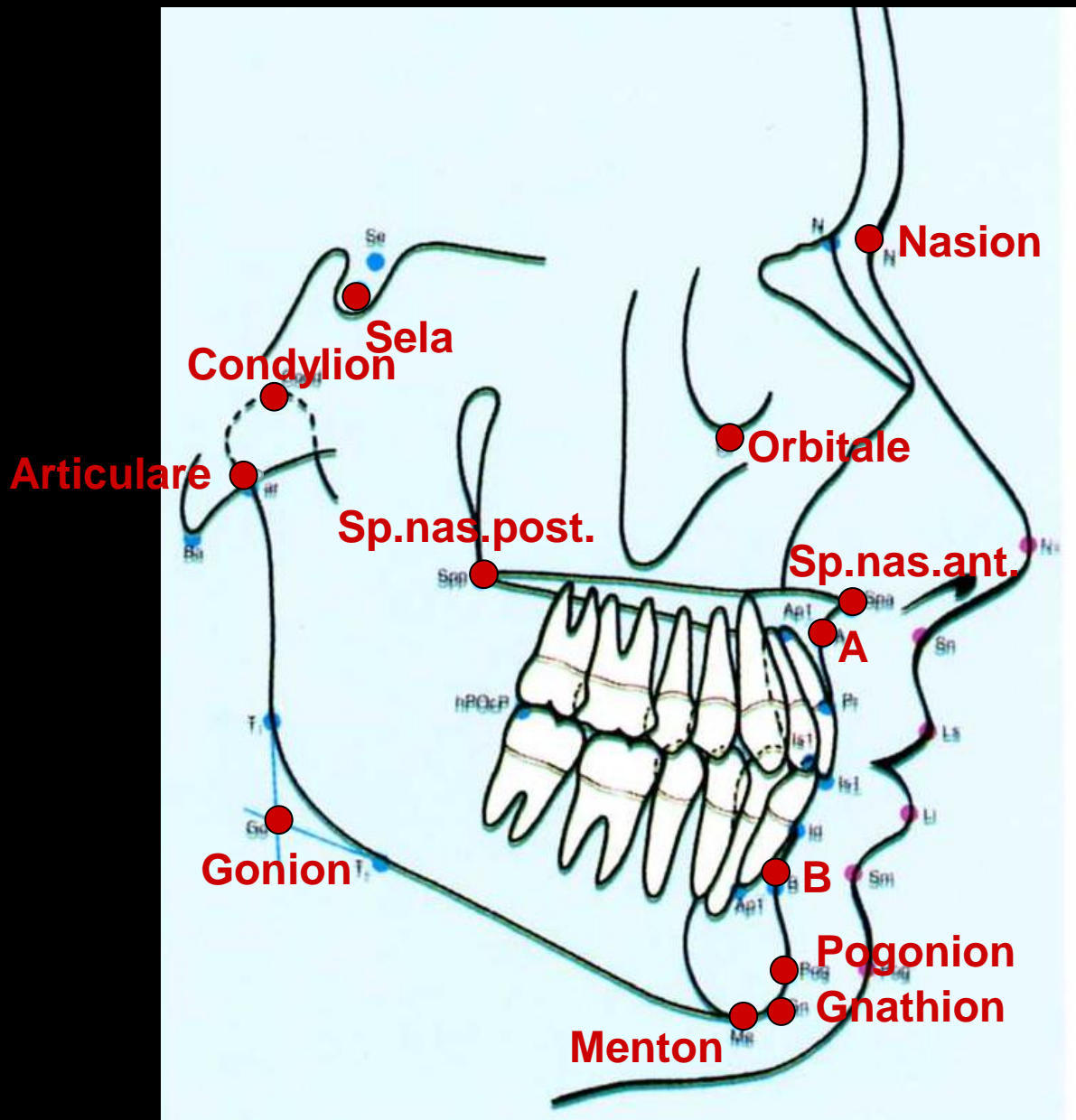
SPA Spina nas. ant. - nejventr. bod na SNA

SPP Spina nas. post. - průsečík prodloužení stínu přední stěny fossa pterygop. a spodiny nosní

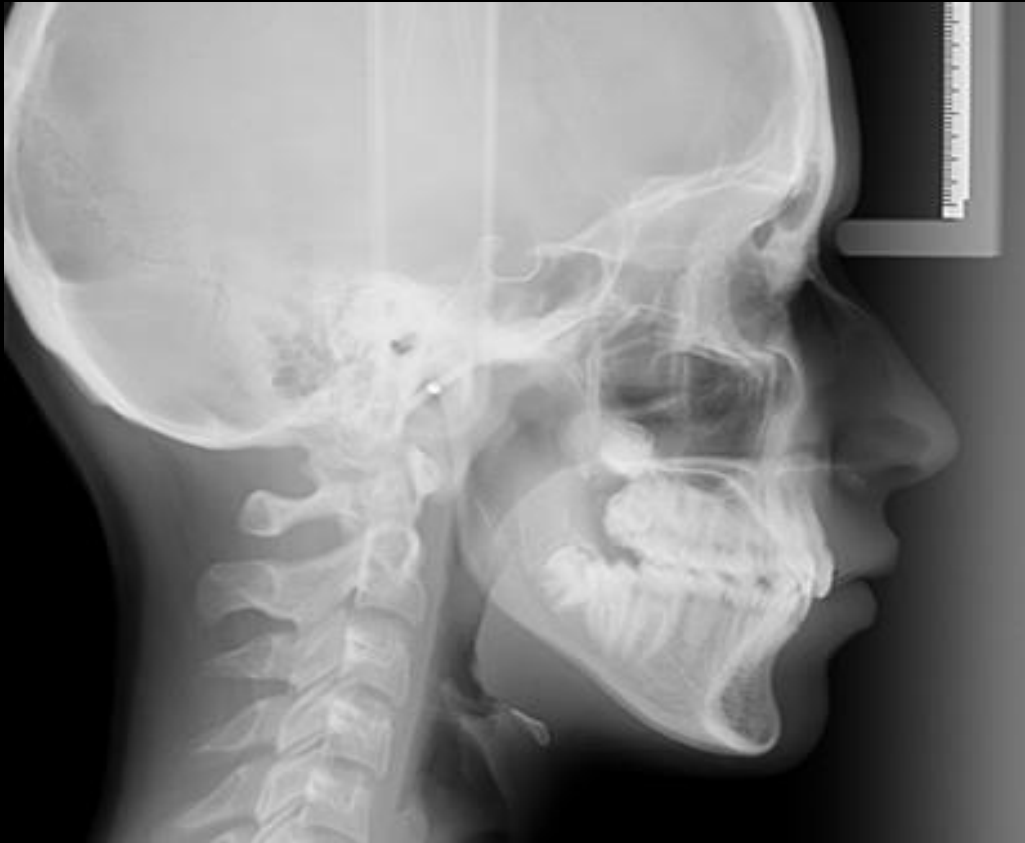O Orbitale - dolní okraj očnice pod středem pupily

Con Condylion - bod na horním okraji kondylu

S Sela - bod ve středu sella turcica



Analýza telertg. snímku



Spojením bodů >

Zákl. orientační linie

Délkové parametry

Informace o vzájemných proporcích obličeje a vztazích skeletodontálních segmentů

Základní linie

- S - N** přední báze lební
- Ar - cGo** délka ramene mandibuly
- cGo - Me** délka těla mandibuly
- S - cGo** zadní výška obličeje
- N - Me** přední výška obličeje
- N - Pog** faciální rovina

- Po - O** Frankfurtská horizontála
okluzní rovina

