

# Míra invazivity




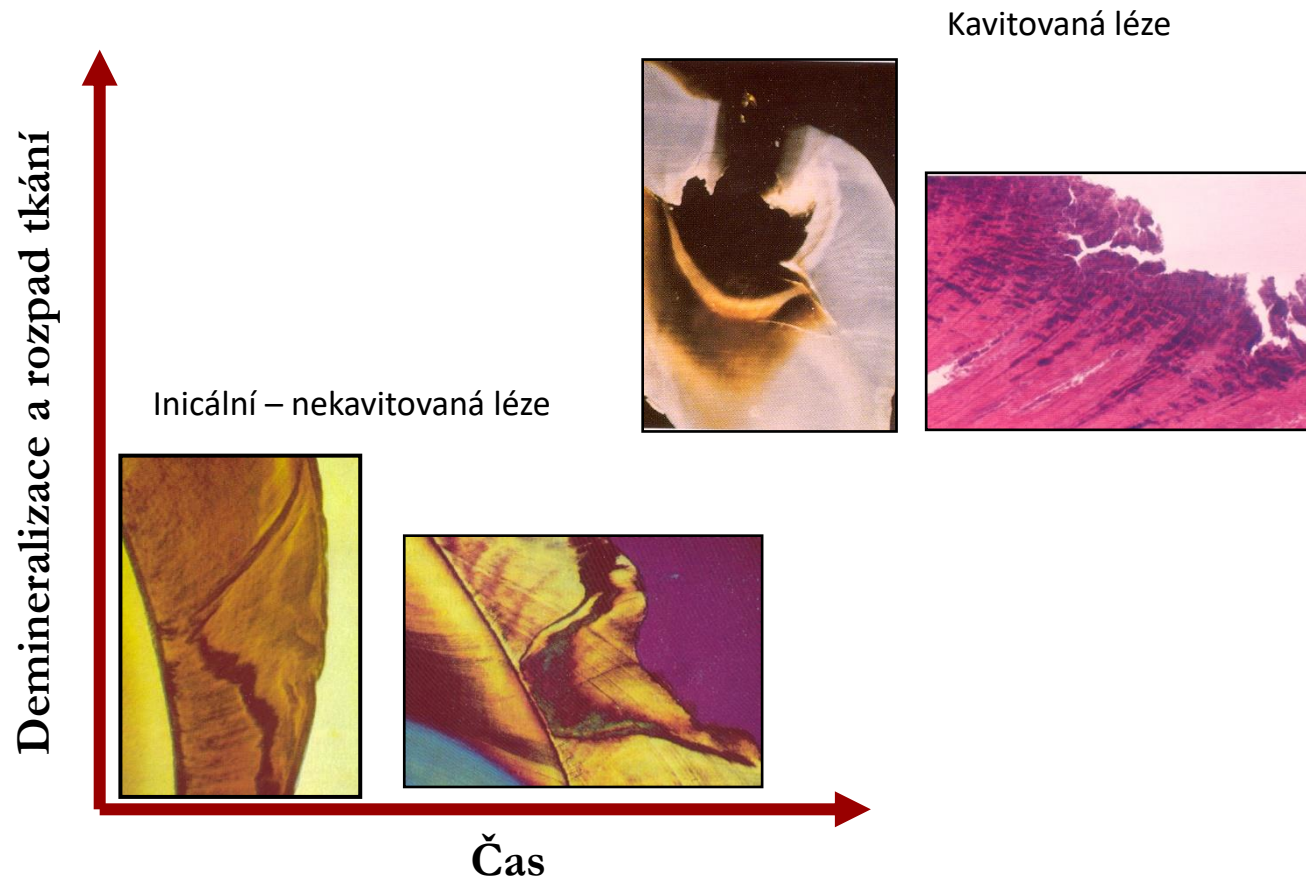
**Stupeň našeho poznání**

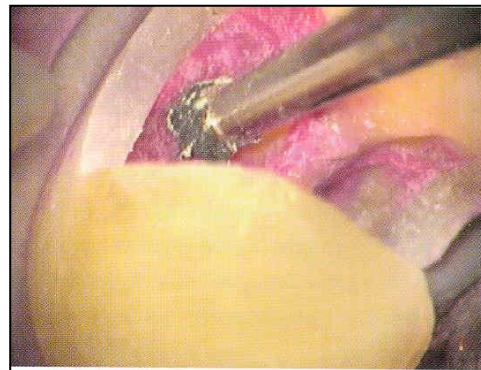
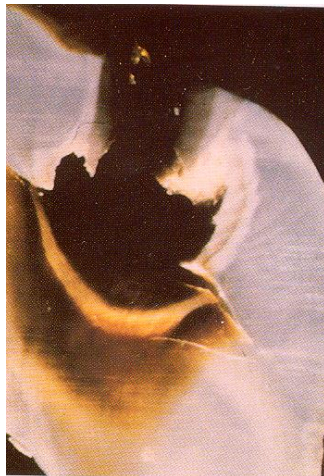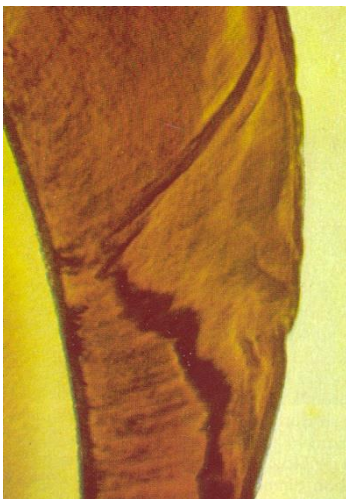
# Metody zachovávající vitalitu zubní dřeně a regenerativní postupy v endodoncii

# Současné trendy v endodoncii

- Minimální intervence (zachovat co nejvíce vlastních tkání – minimálně zasahovat do jejich integrity)
- Podpora regenerativního potenciálu zubní dřeně a periodontálních tkání

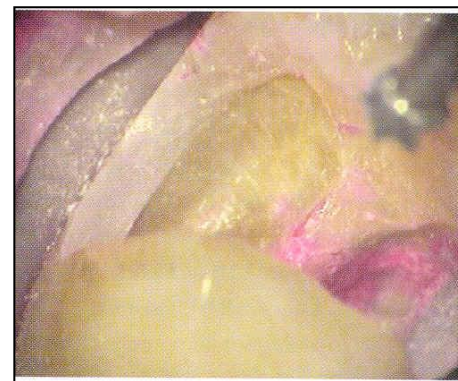




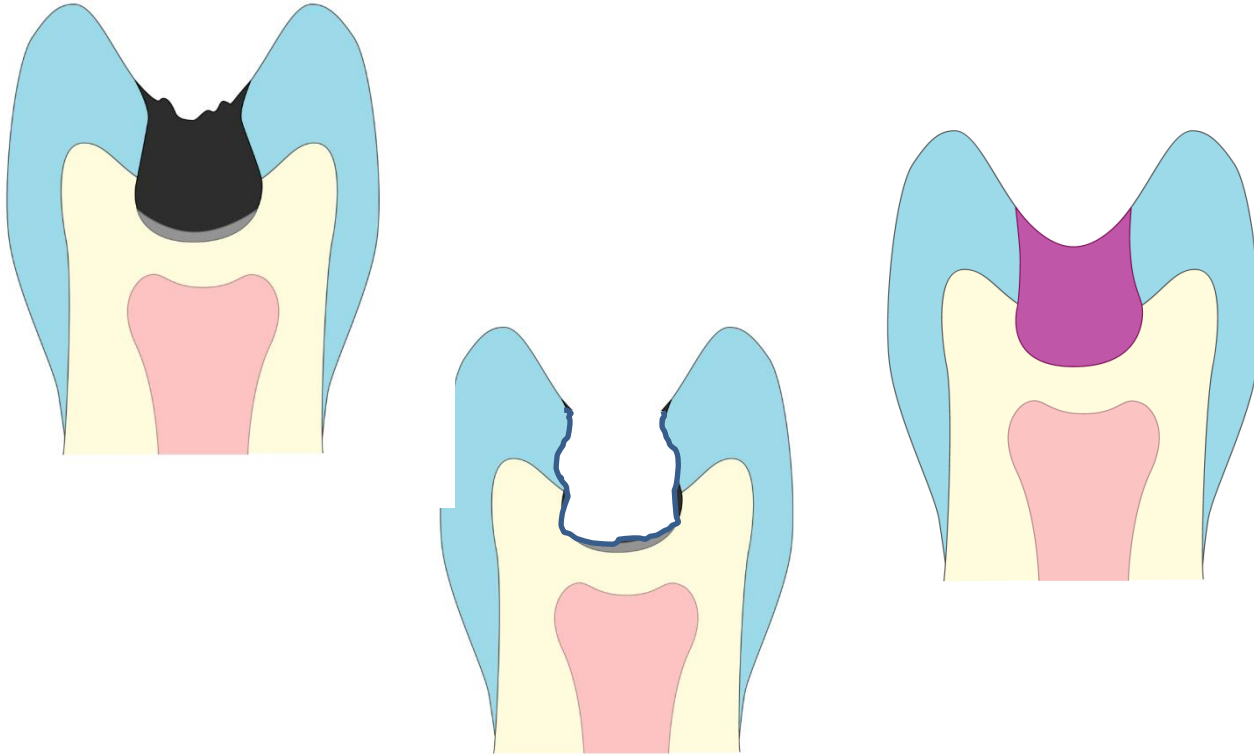


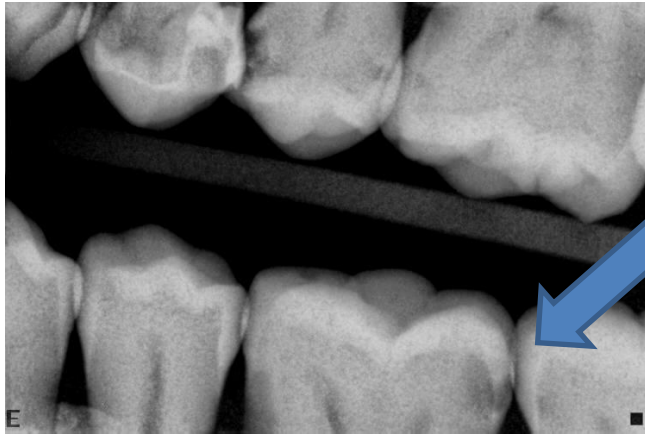
Je možné remineralizovat kariézní dentin?

Kolik kariézního dentinu má být odstraněno?

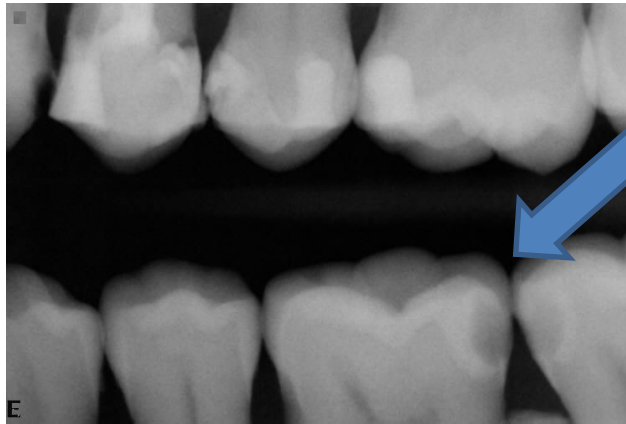


## ➤ Skloionomerní cement a změklý dentin





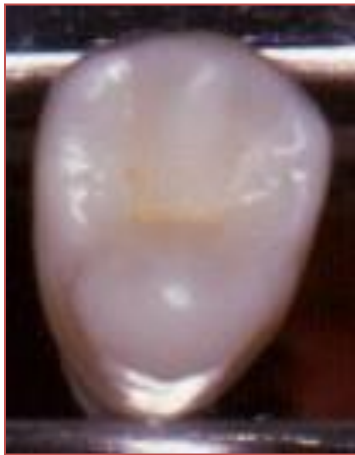Efekt GIC



# Minimální intervence

## Stěžejní význam i pro rezistenci zubu

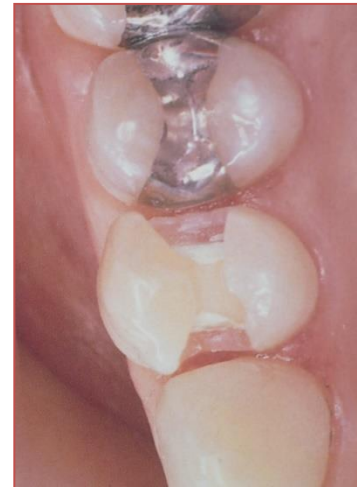- Okrajové lišty a klenba dřevové dutiny



MOD - 63%



ENDO - 14%



*Ferrari M, Scotti R. Fiber posts. Characteristics and clinical applications. Milano: Masson, 2002.c*



# Minimálně invazivní endodoncie (Endolight)

---

Dentin jako bioaktivní substance

---

vitální, buněčná tkáň (výběžky odontoblastů)

---

komplex dentinu a pulpy – endodont

---

reparativní a regenerační potenciál (skleróza dentinu, obranný dentin)

---

diferenciace nových odontoblastů

---

růstové faktory v dentinu které se v průběhu kariézní demineralizace uvolňují mohou mít pozitivní efekt na reparaci a regeneraci pulpy

---

vitalita pulpy může být zachována i v případě „ireverzibilních „ pulpitid

# Korelace mezi klinickým a histologickým obrazem zubní dřeně

- Tradiční pojetí:
  - Je velmi malá korelace mezi klinickým obrazem a histologickým nálezem v zubní dřeni (Seltzer a Bender 1963; Garfunkel a spol. 1973)
- Současné pojetí
  - Je poměrně dobrá korelace mezi klinickými symptomy a histologickým nálezem v zubní dřeni (Ricucci a spol. 2014)

# Klinický x histologický nále

- V případech ireverzibilní pulpity jsou největší změny v korunkové části pulpy, zatímco v kořenové části jsou změny minimální.



- Kořenová část pulpy může být zachována

# Výhody minimálně invazivního přístupu

- Uchování obranné funkce zubní dřeně a strukturální integrity endodontu
- Zjednodušení léčebné procedury, odpadají komplikace v důsledku komplikované morfologie kořenového systému
- Procedury s sebou přinášejí méně bolestivých stavů
- Menší náklady na ošetření, menší diskomfort pro pacienta

Je ireverzibilní pulpitis vůbec správným  
pojmem?

# Klasifikace stavů zubní dřeně

## Hashem 2015

- Mírná reverzibilní pulpitida  
(Mild reversible pulpitis MRP)
  - Citlivost na chladové, horké a sladké podnětyPřetrvávající 15 – 20 s a poté spontánně odeznívající.
- Vážná reverzibilní pulpitida (Severe reversible pulpitis SRP)
  - Citlivost na podnět přetrvává několik minut, může vyžádat analgetika
- Ireverzibilní pulpitida (IP)
  - Úporné spontánní bolesti v záchvatech, po ulehnutí,
  - Bolestivost na poklep.

# Nová klasifikace a návrh terapie

- Iniciální pulpitis

Zvýšená, ale nikoli prolongovaná bolest na chladový podnět, není spontánní bolest

Histologicky: předpokládáme hyperemii zubní dřeně

Terapie:

Nepřímá terapie (Indirect pulp therapy -IPT)

# Nová klasifikace a návrh terapie

- Mírná pulpitis
  - Zvýšená reakce na chladové, teplé a sladké podněty, přetrvává cca do 20s a spontánně odeznívá.
  - Histologicky: předpokládáme zánět v korunkové části zubní dřeně

Terapie: Nepřímé překrytí zubní dřeně popř. intermitentní exkavace (IPT – indirect pulp therapy)



# Nová klasifikace a návrh terapie

- Středně závažná pulpitida (Moderate pulpitis)

Jasně symptomy, silná bolest, značně prolongovaná reakce na studené přetrvávající minuty, může být reakce na poklep a spontánní bolest, na kterou částečně zabírají analgetika.

Histologicky: Extenzivní zánět postihující kompletně korunkovou dřeň.

Terapie: Koronální pulpotomie, částečná/celková

# Nová klasifikace a návrh terapie

- Závažná pulpitida (Severe pulpitis)

Těžká spontánní bolest, velmi silná bolest na podněty, ostrá – tupá, silné bolesti po ulehnutí, bolest na poklep a dotek.

Histologicky:

Extenzivní zánět v zubní dřeni, který se pravděpodobně šíří do kořenových kanálků.

Terapie: koronální – hluboká pulpotomie

# Terapeutické procedury Vital pulp therapy VPT

- Nepřímé postupy: Indirect pulp therapy IPT
  - ✓ Nepřímé překrytí zubní dřeně
  - ✓ Odložená (intermitentní exkavace)
- Přímé postupy DPT
  - ✓ Přímé překrytí zubní dřeně
  - ✓ Pulpotomie
    - ❖ Koronální
      - parciální
      - kompletní
    - ❖ Hluboká

# Terapeutické procedury IPT

- Nepřímé překrytí zubní dřeně

Kaz blízký zubní dřeni, kariézní hmoty lze téměř úplně odstranit, kaz se šíří k zubní dřeni téměř bodově. Ponechá se max 1mm<sup>2</sup> změkklého dentinu.

Kalciumhydroxidový cement, definitivní výplň.

Alternativy: MTA, Biodentine aj.

# Terapeutické procedury IPT

- Intermitentní – odložená exkavace

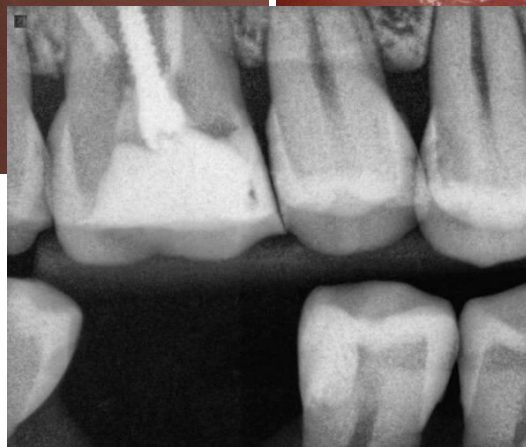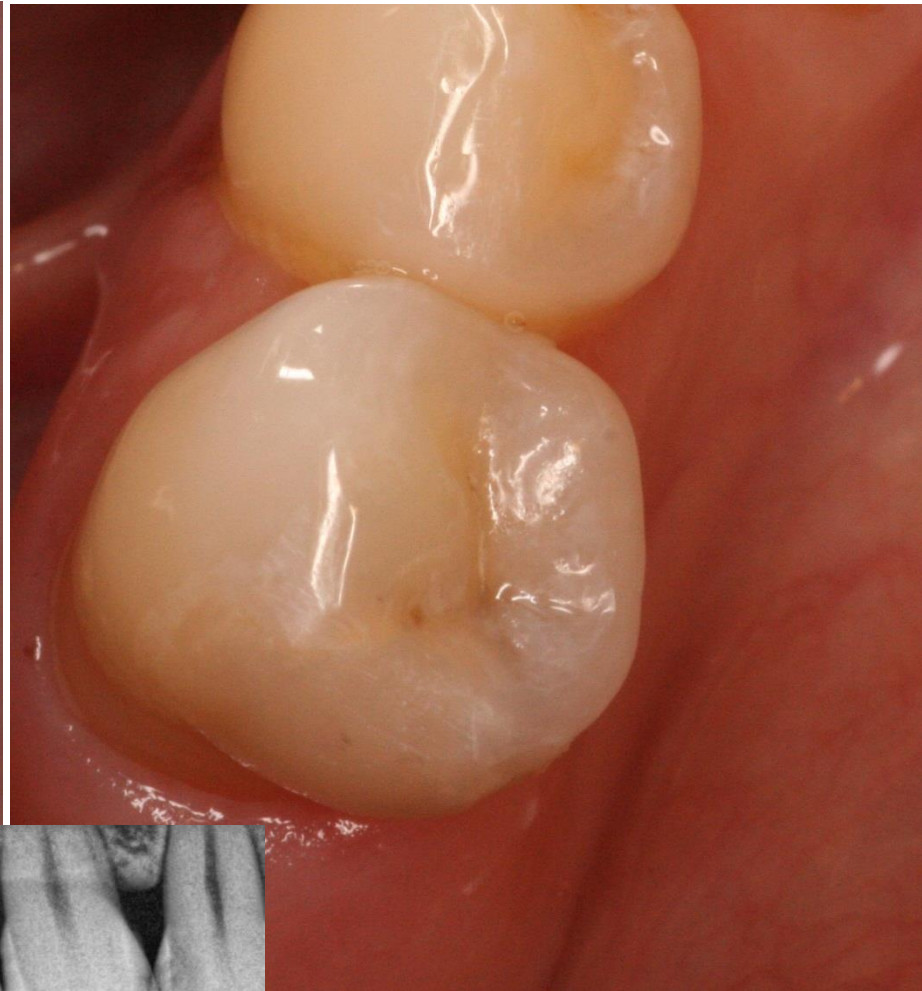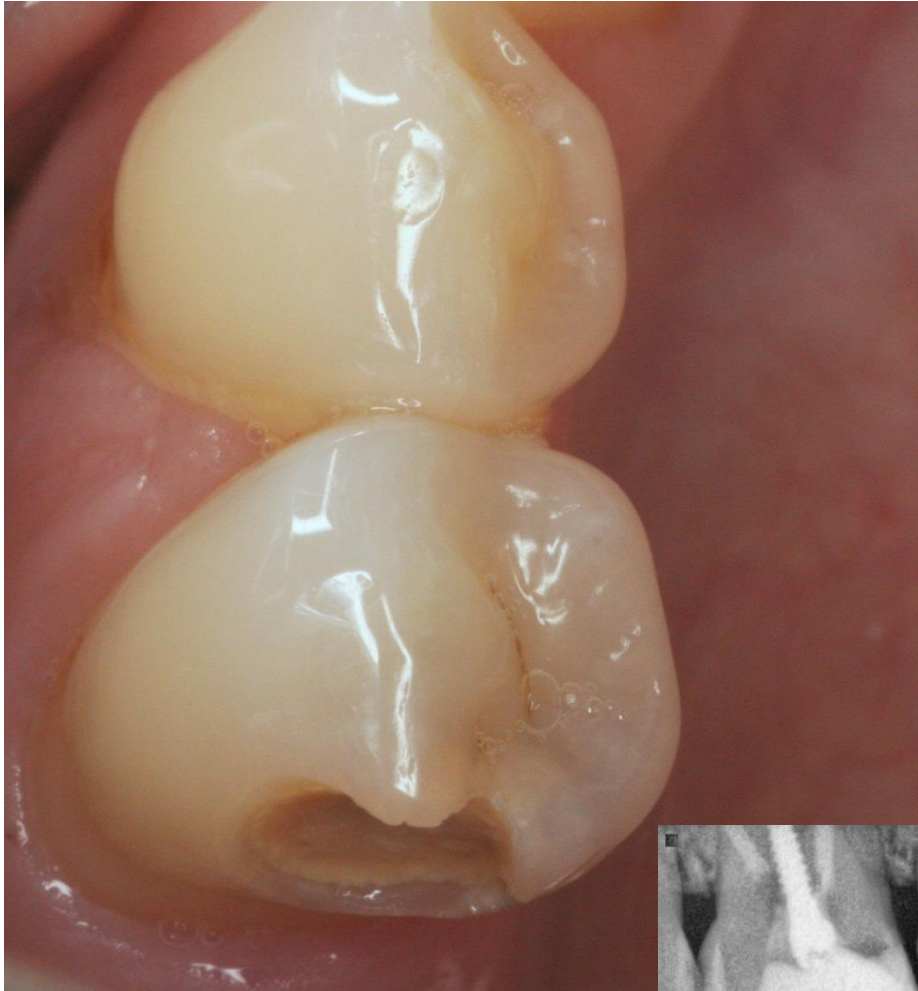Rozsáhlý kaz šířící se k zubní dřeni, větší množství kariézních hmot.

Vysoké riziko otevření zubní dřeně.

Suspenze hydroxidu vápenatého, provizorní výplň, 6 týdnů.

V případě absence symptomů pak definitivní výplň.

Očekáváme: vysušení změkklého dentinu, podporu tvorby reparativního dentinu a vyhojení zánětu.



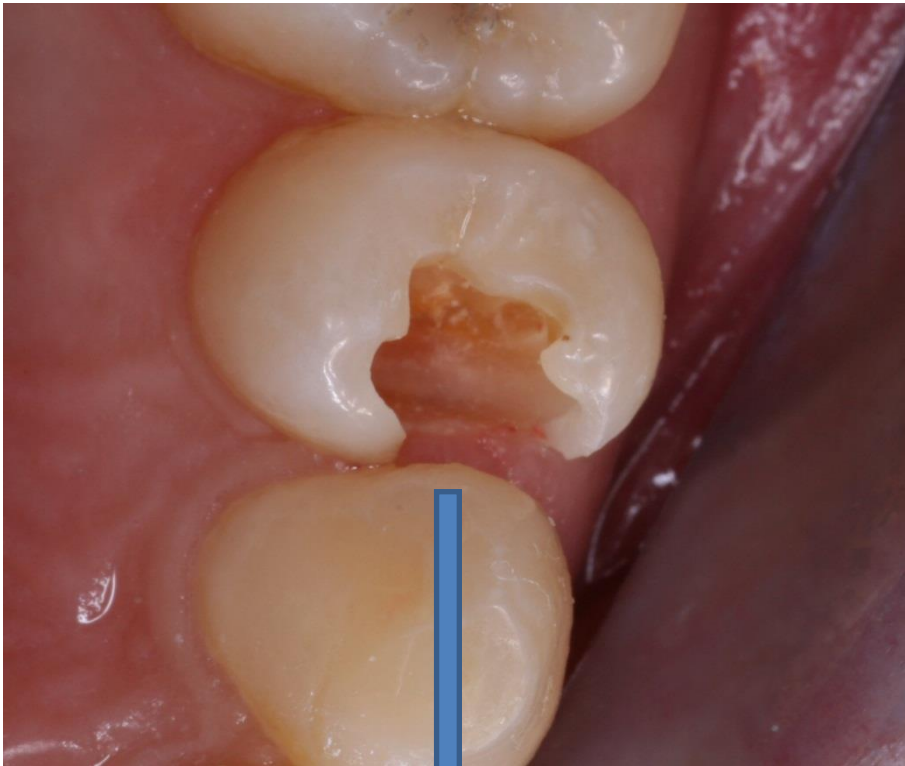
Nepřímé překrytí materiálem Biodentine

# Mechanismus účinku hydroxidu vápenatého u IPT

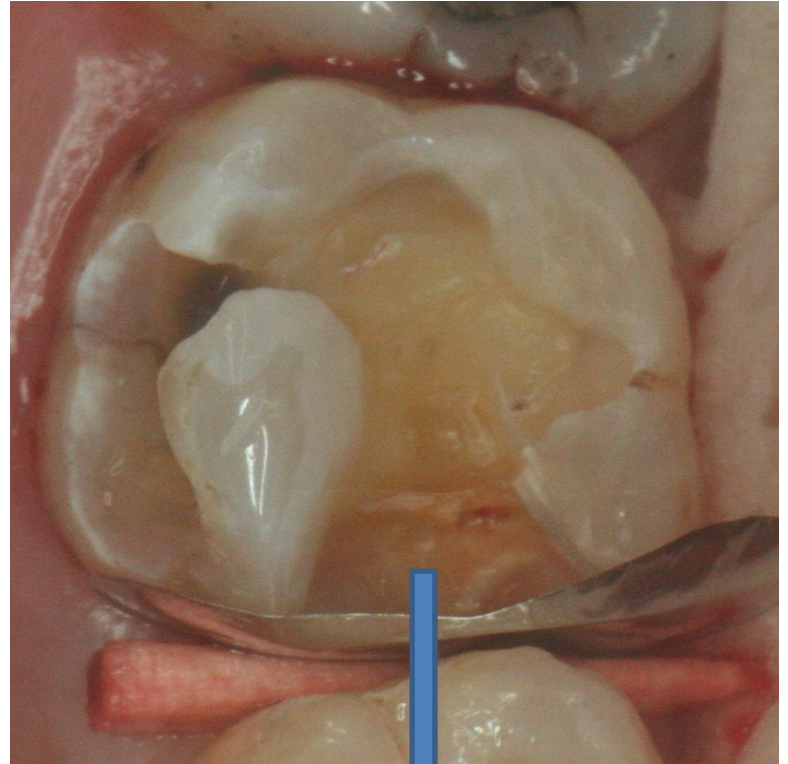
Antimikrobiální  
účinek

Vysýchavý účinek

Uvolnění  
růstových  
faktorů z dentinu



Intermitentní exkavace



Pulpotomie



# Terapeutické procedury DPT

- Přímé překrytí zubní dřeně

Ošetření bodovité perforace dřeně po preparaci nebo úrazu ve zdravém dentinu.

Okamžitě po vzniku (nejpozději 2 – 3 hod po úrazu).

Suspenze hydroxidu vápenatého, převrstvení cementem s hydroxidem vápenatým, definitivní výplň.

Alternativy: MTA, Biodentine aj.

Očekáváme tvorbu dentinového můstku.



## Dentinový můstek

Poleptání : nekróza, která nepostupuje do hloubky  
( $\text{CO}_2$  reaguje s  $\text{Ca}(\text{OH})_2$ ,  
vzniká  $\text{CaCO}_3$ )



Zbytky preparátu

Vazivo

Kalcifikované vazivo

Dentin

Predentin

Odontoblasty

# Terapeutické procedury

## Pulpotomie

- Koronální
  - ✓ Parciální (odstranění cca 2 mm zubní dřeně)
  - ✓ Totální (odstranění zubní dřeně z pulpální dutiny kompletně)
- Hluboká (odstranění zubní dřeně až do kořenových kanálků – ponechání cca 4 mm pulpy apikálně)

# Pulpotomie

- Aseptický přístup
- Exkavace změklého dentinu
- Otevření zubní dřeně sterilním vrtáčkem nebo diabrouskem (bezpečnější)

Zastavení krvácení (2% chlornan sodný)

Překrytí hydroxidem vápenatým nebo bioaktivním cementem, definitivní výplň.

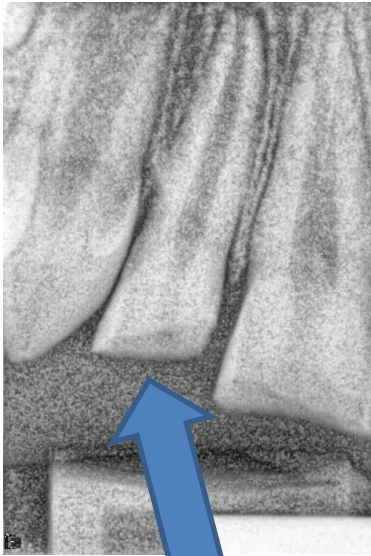
Očekáváme tvorbu dentinového můstku.

# Indikace pulpotomie

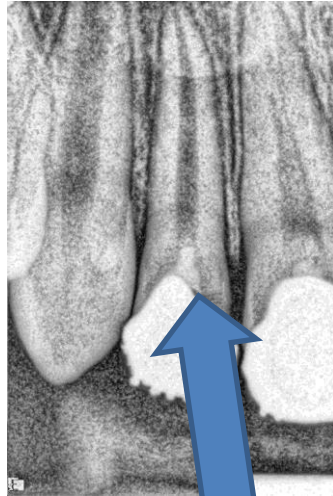- Otevření zubní dřeně úrazem – větší než bodovitá perforace, delší doba po úrazu.
- Otevření dřeně ve změkklém dentinu
- Reverzibilní (parciální) pulpitis

Nutno zvážit:

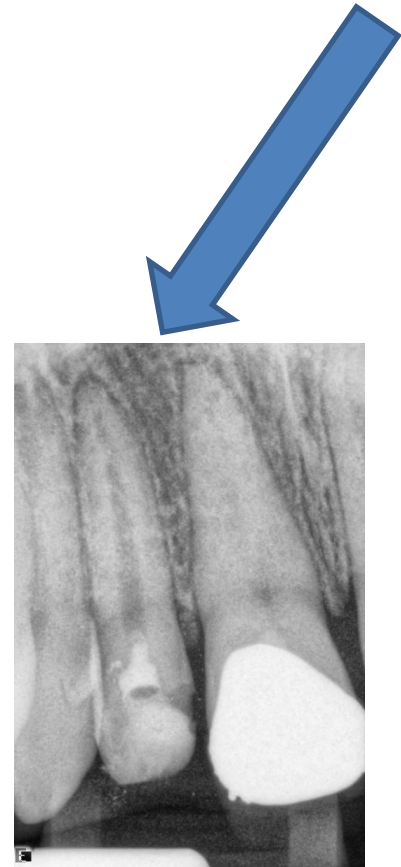
- Věk pacienta
- Možnost aseptického přístupu



Fraktura



Pulpotomie



Kalcifikace, resorpce?



Další část přednášky je pouze  
informativní



# Apexifikace

- Stálé zuby s nedokončeným vývojem a ztrátou vitality.

- Etapové plnění hydroxidem vápenatým

Doba apexifikace přibližně 1 rok.

- Jednorázové ošetření MTA (technika MTA zátky)
- Kombinace (nepřináší benefit)

MTA x CH výsledky srovnatelné, MTA tvoří tvrdou bariéru.

# Apexifikace

Nevýhody

Stěny kořene zůstávají tenké

Je riziko fraktury

Časová náročnost

Zub obvykle nedokončí vývoj

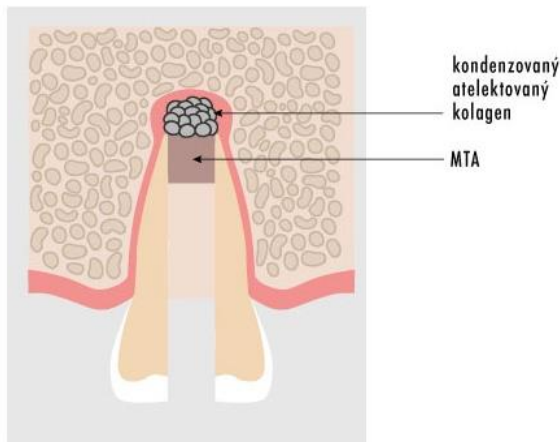
Výhoda

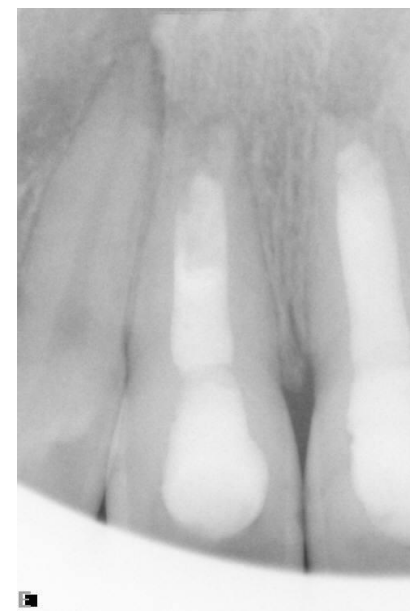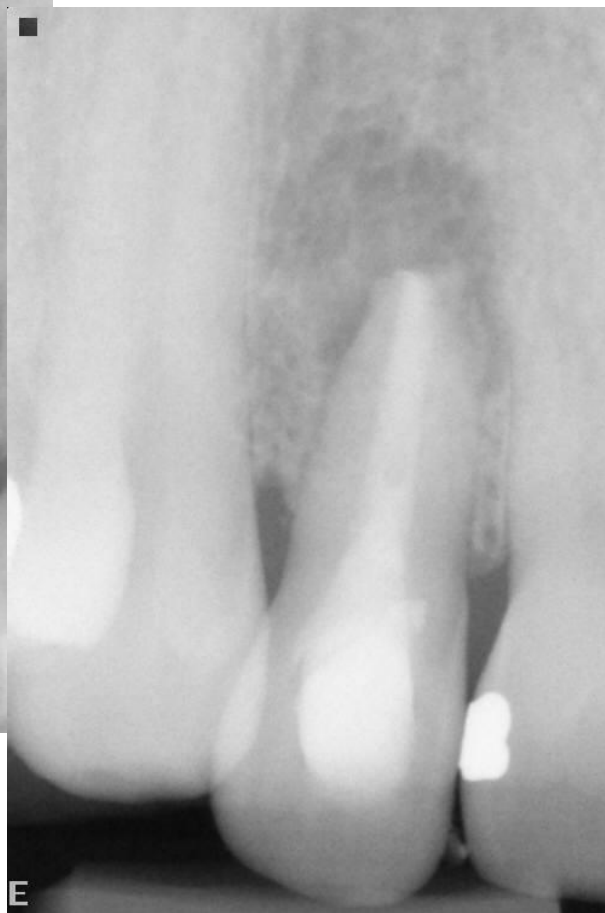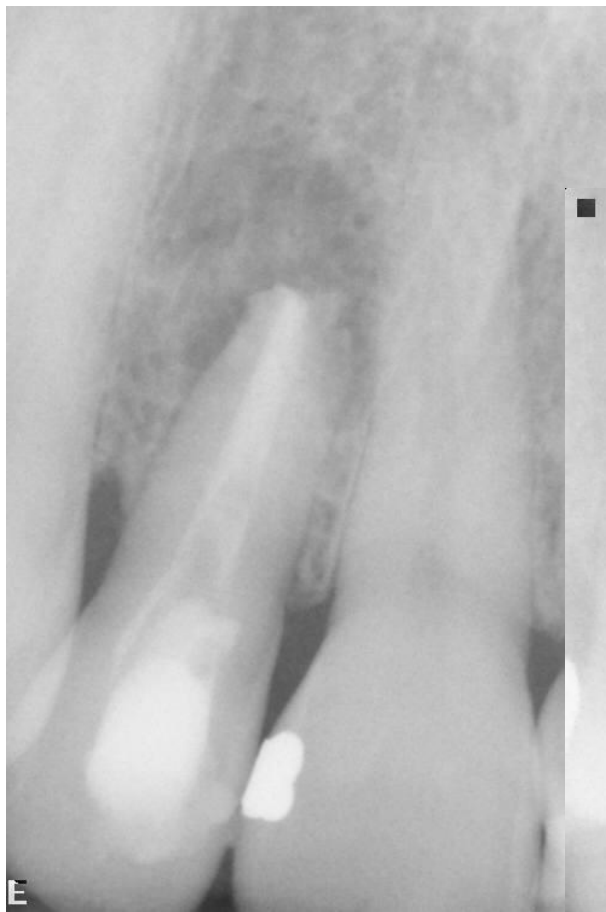Nenáročné na vybavení

Předvídatelný výsledek

# Technika MTA zátky

- Retrospektivní studie ukazují vysokou míru úspěšnosti, která se pohybuje kolem 95 %. Dochází k prodloužení délky kořene v průměru o 6 %. Výhodou metody je její rychlost a vysoká úspěšnost. Relativní nevýhodou je vyšší cena a obtížná manipulace s MTA.

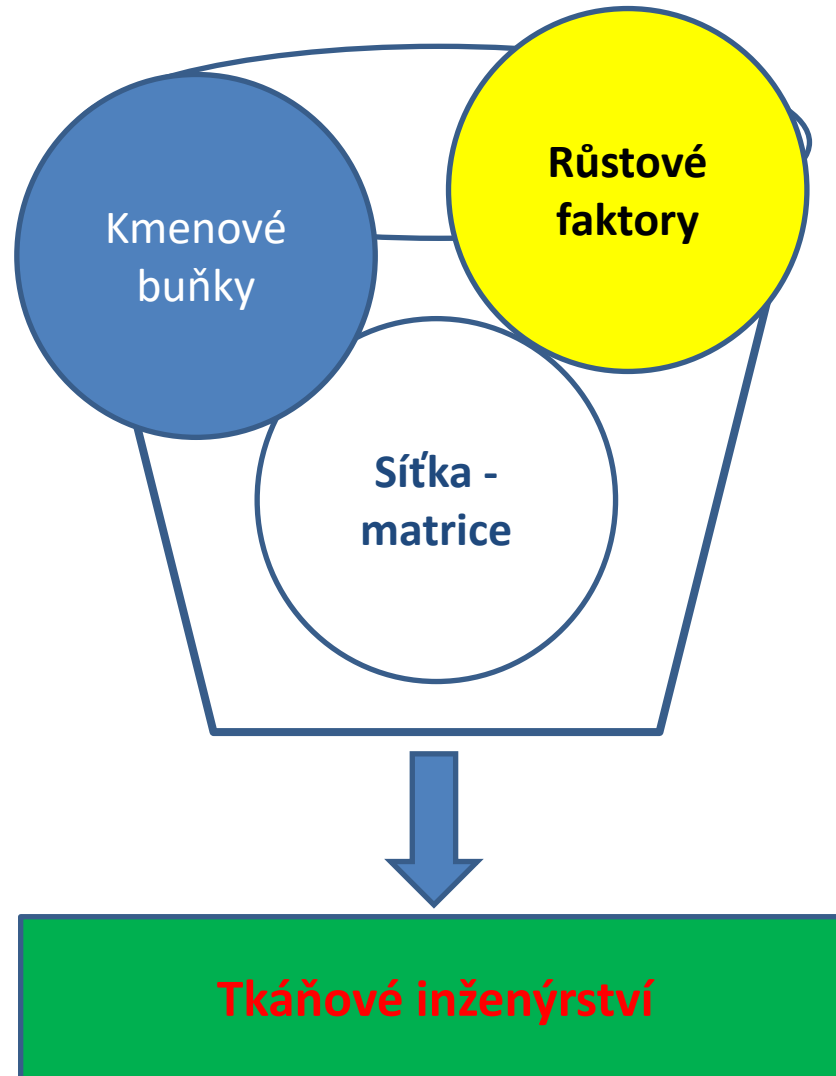




Apikální zátka u široce otevřeného apexu

# Regenerativní endodoncie

## Tkáňové inženýrství



# Renerativní endodontické postupy

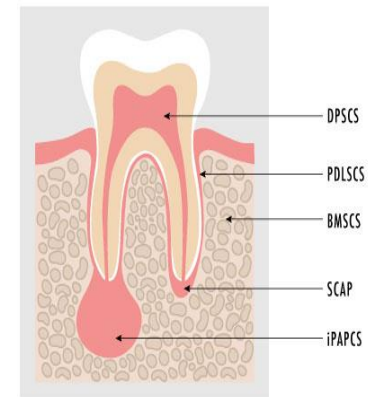
- Revaskularizace, maturogeneze, revitalizace.
- Nygaard a Ostby 1960 – sledování koagula, vrůstání vazivové tkáně, částečně též tvorba celulárního cementu.

# Kmenové buňky

- Multipotentní mezenchymální buňky, perivaskulárně v malých oblastech – niky:
- Tvoří anatomický prostor, kde je regulován počet kmenových buněk
- Ovlivňují pohyblivost buněk
- Kmenové buňky jsou zde udržovány v klidovém režimu

# Kmenové buňky

- Apikální papila
- Zubní dřeň
- Kostní dřeň
- Periapikální zánět
  - Periapikální zánětlivá léze
  - Radikulární cysta





# Růstové faktory

- Růstové faktory jsou polypeptidy nebo proteiny, které se vážou na specifické receptory na povrchu cílových buněk a jejich působení je pouze lokální.
- V průběhu dentinogeneze jsou produkovány především odontoblasty a inkorporují se do kolagenové matrix. Tyto růstové faktory se uvolňují při proběhlé kariézní demineralizaci a ovlivňují tvorbu obranného dentinu. K jejich uvolňování dochází i při leptání dentinu a aplikaci samoleptacích primerů.
- Dalším zdrojem růstových faktorů jsou matrice, jež vytvářejí vhodné intrakanalikulární prostředí. Níže zmíněné molekuly jsou účinné i při velmi nízkých koncentracích a podílejí se především na migraci buněk, angiogenezi a diferenciaci buněk.

- **Transformační růstový faktor beta-1 (angl. transforming growth factor beta-1, TGF- $\beta$ 1)**

Působí protizánětlivě a urychluje hojení zranění  
Produkují jej odontoblasty.

- **Bazický fibroblastový růstový faktor (angl. basic fibroblast growth factor, bFGF nebo FGF-2)**

stimuluje angiogenezi a indukuje tvorbu signálu  
ovlivňujícího diferenciaci buněk mezodermálního  
původu

- **Cévní endotelový růstový faktor (angl. vascular endothelial growth factor (VEGF))**

hraje velmi důležitou roli v angiogenezi a tvorbě cév.

- **Kostní morfogenetické proteiny (angl. bone morphogenetic proteins, BMP)**

BMP mají silné osteoinduktivní a chondrogenní působení.

- **Růstový faktor izolovaný z destiček (angl. platelet-derived growth factor, PDGF)**

# Vnitřní matrice

- Slouží jako fyzikálně-chemické a biologické 3D mikroprostředí, kde se mohou buňky dělit, diferenciovat a kam mohou migrovat. Matrice může sloužit jako nosič růstových faktorů. Matrice by také měla být efektivní v transportu výživových látek, kyslíku a odvádění odpadních produktů. Postupně by se měla dezintegrovat a být nahrazena regenerovanou tkání.

# Vnitřní matrice - koagulum

- Krvácení do kořenového systému
- Koagulum – provizorní matrice (fibrin, fibronektin, jsou zde růstové faktory.
- Koagulum musí vyžrát – 15 min.
- Alternativou plasma bohatá na destičky nebo příměs

# Dekontaminace kořenového kanálku

- Chlornan sodný (1,5%)
  - Antimikrobiální efekt
  - Rozpouštění biofilmu
  - Vv nižších koncentracích neničí kmenové buňky
- Chlorhexidin

Váže se na obnažená kolagenní vlákna, snižuje se tak jeho antimikrobiální efekt, snižuje přežití kmenových buněk

# Výplachy kořenového kanálku

- EDTA

Na principu chelatace dochází k narušování anorganické složky tvrdých zubních tkání .

- odstranění anorganické části smear layer
- obnažování kolagenních vláken a mezi nimi inkorporovaných tkáňových faktorů z období dentinogeneze.
- inaktivace chlornanu sodného

lepší adheze kmenových buněk apikální papily k dentinu  
zvýšená migrace, adheze a diferenciacie kmenových buněk  
zubní dřeně



# Krytí koagula

- Antibiotické pasty
  - Minocyklin
  - Metronidazol
  - Ciprofloxacin
  - Amoxicilin
  - Cefaklor
  - Rifampicin

Jednosložkové, dvousložkové, třísložkové  
(metronidazol, ciprofloxacin a minocyklin)

# Hydroxid vápenatý

- Hydroxid vápenatý má schopnost rozpouštět tvrdé zubní tkáně a odhalovat kolagenní matrix dentinu s tkáňovými faktory z období dentinogeneze.

Obtížné odstranění

# Klinická procedura

- 1. návštěva:

Zahájení endodontického ošetření, změření pracovní délky, provizorní kořenová výplň – atb pasta nebo hydroxid vápenatý, výplach 1 – 1,5 NaOCl, teflonová páska, provizorní výplň

- 2. Návštěva

Výplach 17% EDTA, pak fyziologický roztok, indukce krvácení, stabilizace koagula, aplikace kalciumsilikátového cementu. Možná je před tím aplikace atelokolagenu nebo oxixelulózy. Definitivní výplň (GIC+flow kompozit)

# Zhodnocení

- Indikace: stálé zuby s nedokončeným vývojem – alternativa apexifikace.

Výhoda: obnovení vitální tkáně v kořenovém systému. Možnost růstu kořene.

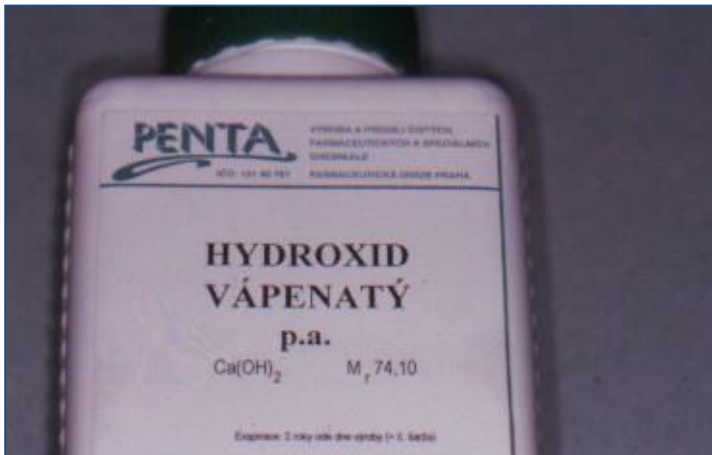
Úskalí:

Technologická náročnost

Nároky na spolupráci pacienta

Komplikace: diskolorace, kalcifikace, reinfekce, nedokončení vývoje – krátký kořen.

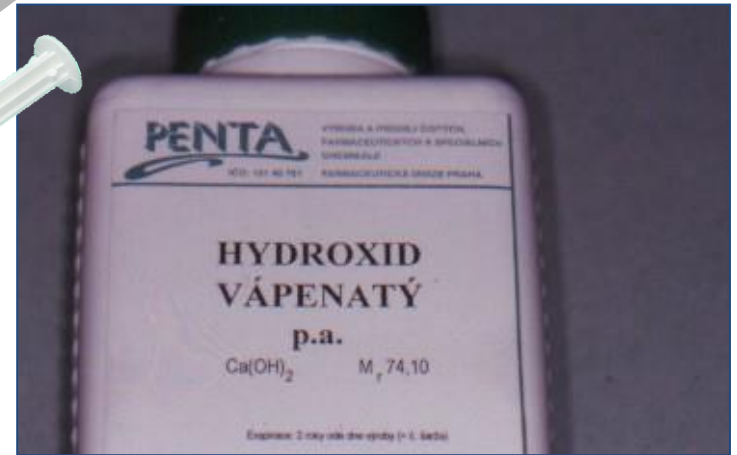
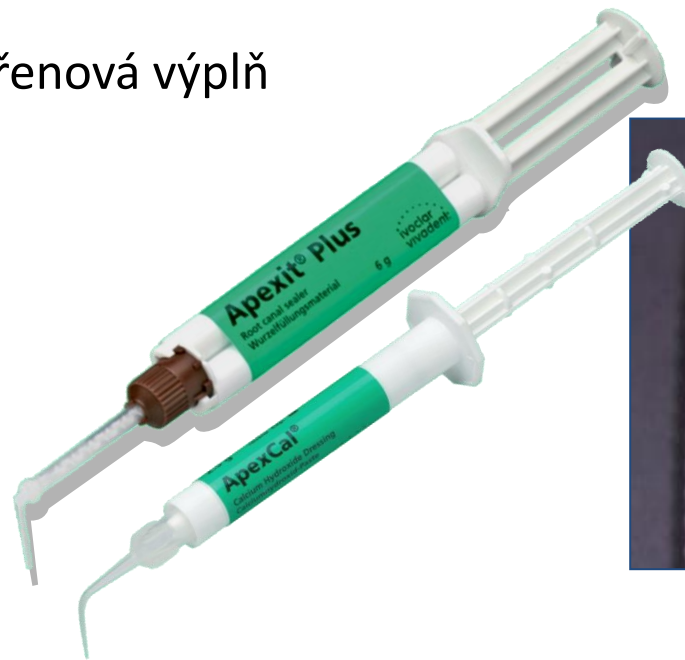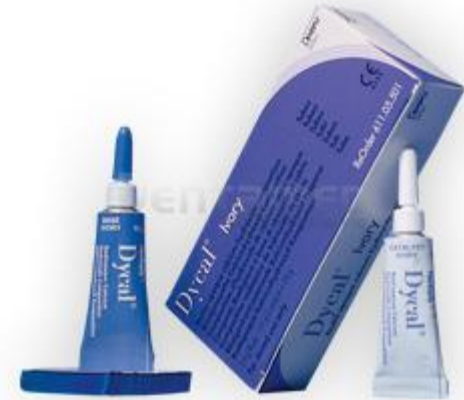# Bioaktivní materiály



- Bílý krystalický prášek
- Ve vodě málo rozpustný (1%)
- Téměř úplná disociace – vysoká alkalita (12,5 u čistých preparátů)
- Používá se ve formě suspenze nebo tuhoucích preparátů (nejvýznamnější jsou kalciumsalicylátové cementy a světlem tuhnutí hmoty s přísadou pryskyřice a sealery)
- V kontaktu s pulpou způsobí polepání – nekrózu, která nepostupuje do hloubky, hojí se reaktivním zánětem, vzniká dentinový můstek

# Hydroxid vápenatý

- Překrytí dřeně
- Pulpotomie
- Provizorní kořenová výplň
- Apexifikace



# Bioaktivní materiály –kalciumsilikátové cementy

- Portlandský cement  
( 90.léta min. století Torabinejad)
- Bioaktivní silikátové technologie





# MTA – klasický představitel

- Portlandský cement (75%)
- Oxid vizmutitý (20%)
- Sádra (5%)

V průběhu vývoje další složky (nahrazují sádro a oxid vizmutitý)

Oxid zirkoničitý, oxid tantaličný, uhličitan vápenatý, hydrogenfosforečnan vápenatý, chlorid vápenatý.

# Další kalciumsilikátové cementy

V průběhu vývoje další složky (nahrazují sádro a oxid vizmutitý)

Oxid zirkoničitý, oxid tantaličný, uhličitan vápenatý, hydrogenfosforečnan vápenatý, chlorid vápenatý.

# Kalciumsilikátové cementy

- Hydraulická pojiva

reagují s vodou, následně zachovávají  
pevnost a stálost

# Součásti cementů

- $\text{Ca}_3\text{Si}$  *Trikalciumsilikát - alit*
- $\text{Ca}_2\text{Si}$  *Dikalciumpsilikát - belit*
- $\text{Ca}_3\text{Al}$  *Trikalciumaluminát – zvýšená reaktivita s vodou, rychlé tuhnutí*
- $\text{Ca}_4\text{AlFe}$  *Tetracalciumaluminoferrit – celit, pomalejší růst pevnosti*
- $\text{CaSO}_4$  *Kalcium sulfát – prodlužuje tuhnutí ovlivněním chemické reakce trikalciumpaluminátu s vodou*
- $\text{BiO}_3$  *Oxid vizmutitý – rtg kontrast, v kyselém prostředí (zánět) se rozpouští, působí diskolorace. Nahrazuje se oxidem zirkoničitým nebo tantaličným.*

75% -80% portlandského cementu

# Součásti cementů

- Uhličitan vápenatý (obsažen v materiálu Biodentin) – částice velké oproti ostatním, hydratační produkty je obklopují a mění mikrostrukturu cementu (nukleační jádra). Urychluje tuhnutí, snižuje odolnost proti tlaku a udává vyšší rozpustnost materiálu.
- Oxid zirkoničitý – rtg kontrast. Mechanická odolnost.
- Oxid tantaličný – rtg kontrast
- Hydrogenfosforečnan vápenatý – umocňuje vznik apatitových precipitátů na povrchu materiálu (fosfátová skupina). Lepší vazba na dentin.

# Princip tuhnutí

Trikalciumsilikát reaguje s vodou a vzniká hydratovaný kalcium silikát a hydroxid vápenatý.

# Reakce s dentinem

- Precipitáty apatitových struktur na povrchu materiálu – podobné hydroxyapatitu
- Specifická mezivrstva mezi mezi kalciumsilikátovým cementem a dentinem. Výsledek reakce mezi vápníkem z hydroxidu kalcia a fosforečnanovými anionty.

# Vlastnosti

- Rozpustnost – dlouhodobá expozice vlhku
- Radioopacita
- Expanze při tuhnutí
- Tvrdost (závislost na hydrataci, pH prostředí, kondenzaci)
- Optické vlastnosti (diskolorace)
- Antibakteriální vlastnosti
- Biokompatibilita
- Působení na kmenové buňky zubní dřeně



# Aktivní biosilikátová technologie Septodont



# Biodentine

- Prášek

$\text{Ca}_3\text{SiO}_5$  (tricalcium silicate C3S)

$\text{Ca}_2\text{SiO}_5$  (dicalcium silicate C2S)

$\text{CaCO}_3$  (calcium carbonate)

$\text{CaO}$  (calcium oxide)

$\text{Fe}_2\text{O}_3$  (iron dioxide)

$\text{ZrO}_2$  (zirconium dioxide)

- Liquid

$\text{CaCl}_2 \cdot 2 \text{H}_2\text{O}$

Hydrosoluble polymer

Water

Hlavní složka

Vedlejší komponenta

Plnivo

Plnivo

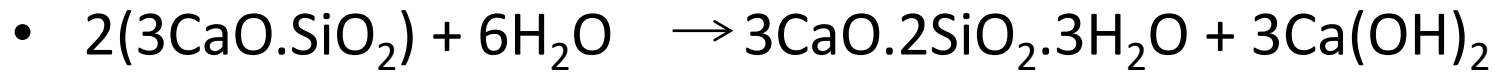
Barvivo

Rtg kontrast

Akcelerátor

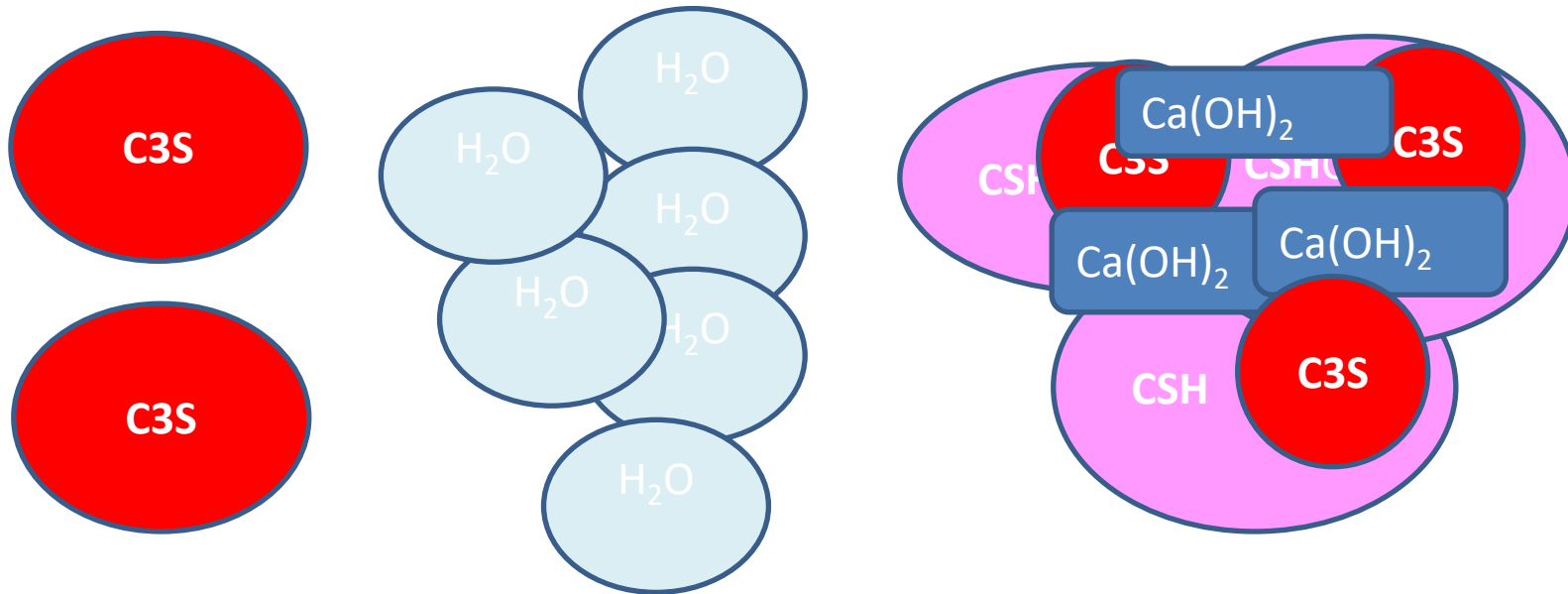
Reducér vody


# Biodentine – tuhnutí



**C3S**

**CSH**



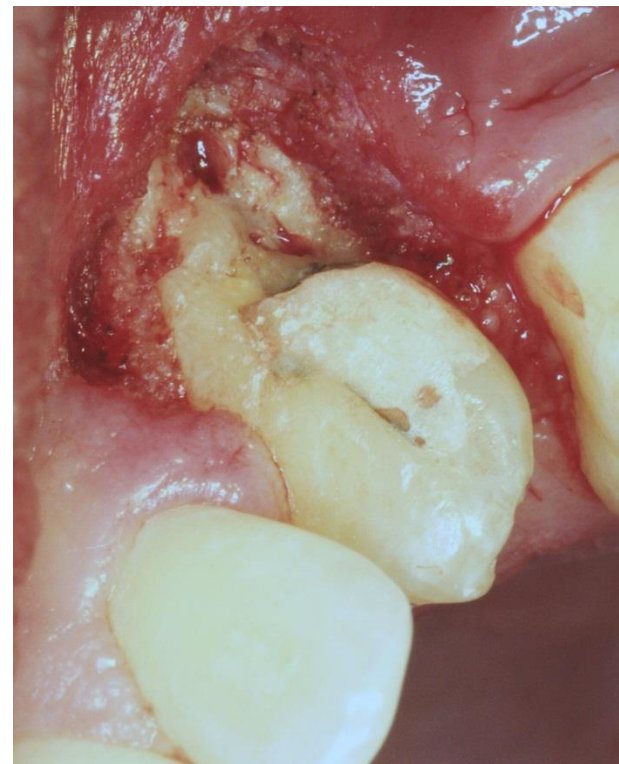
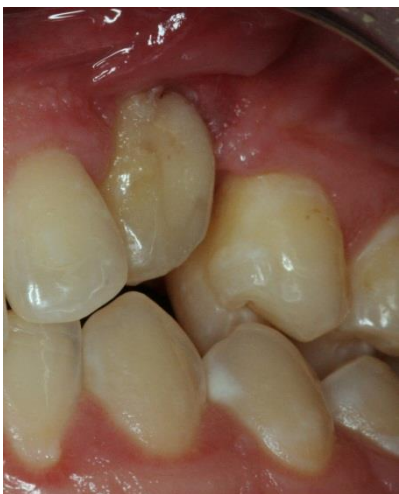
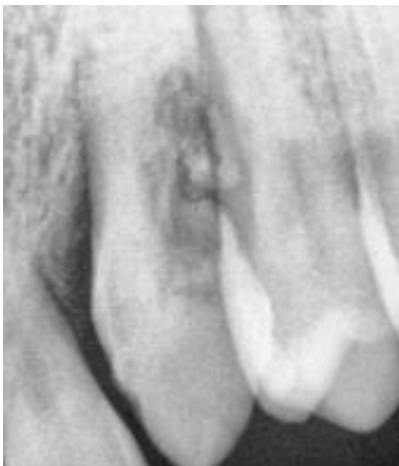
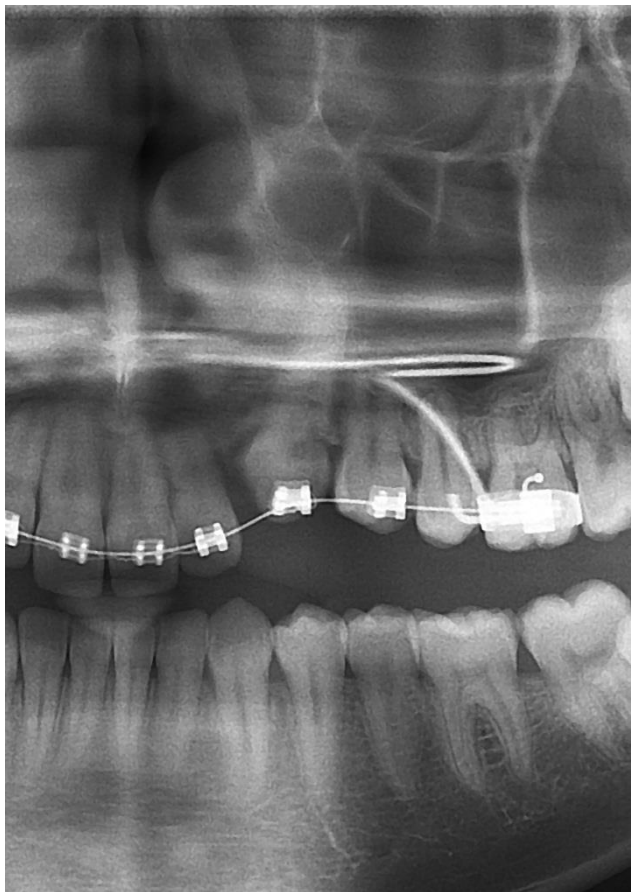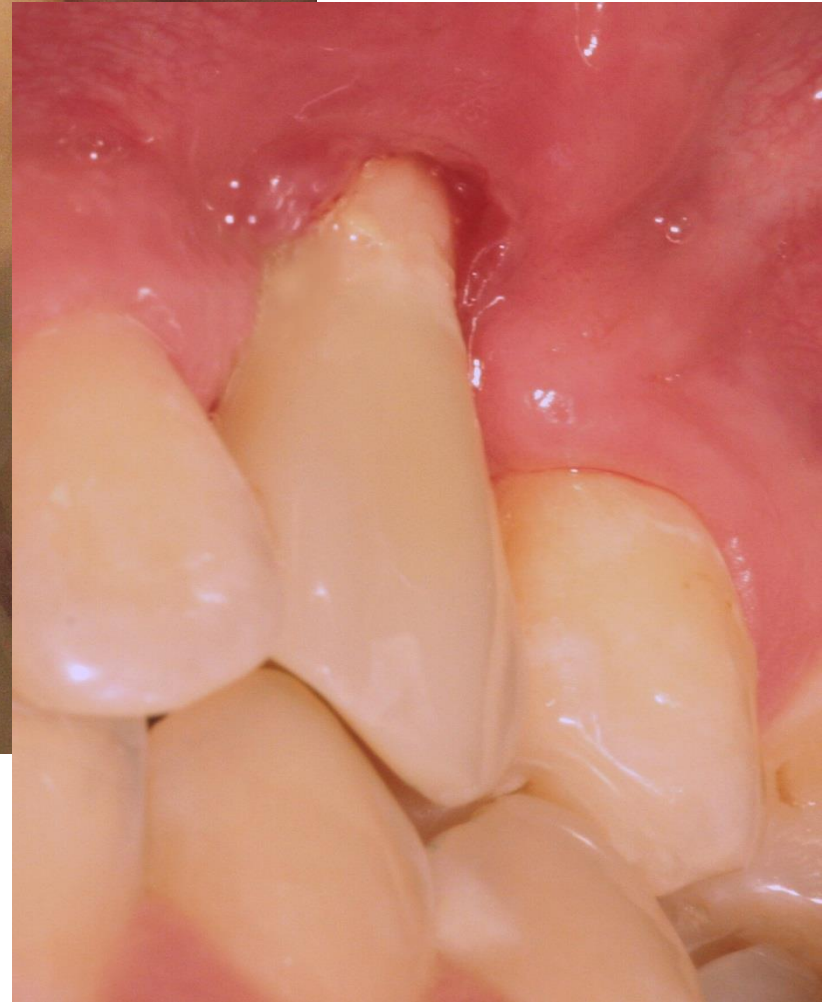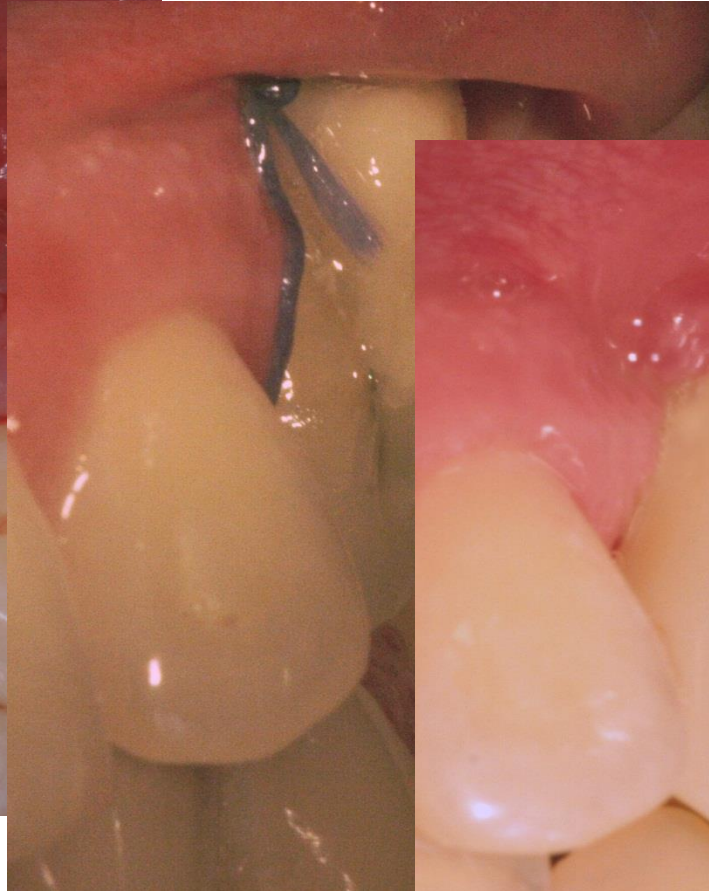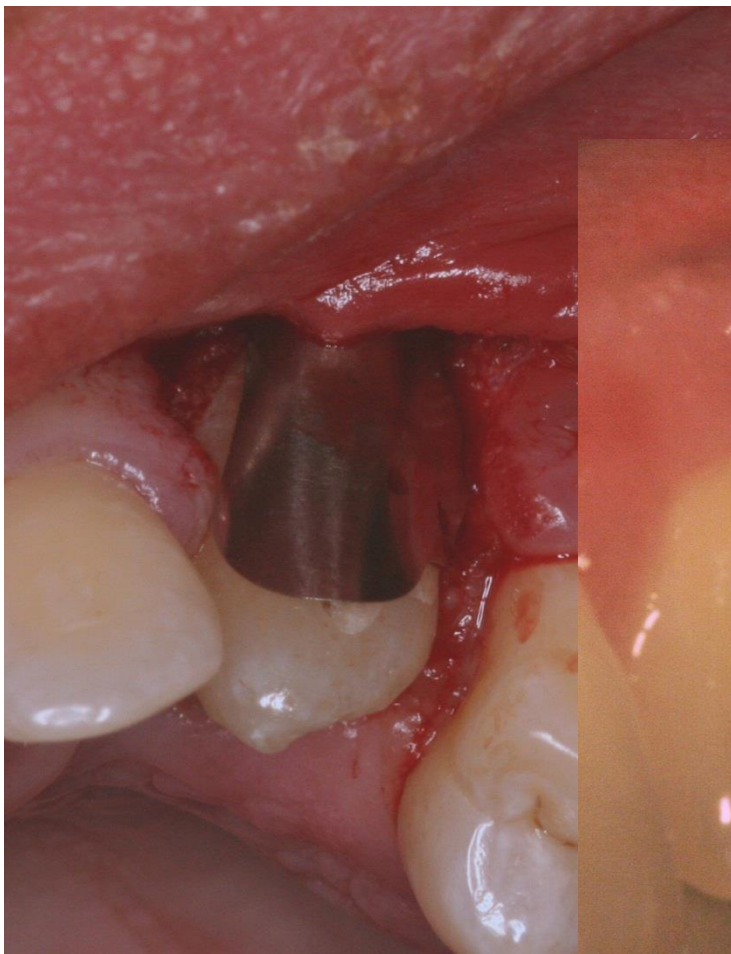
# indikace

- Perforace kořene

- Čas
- Velikost
- Lokalizace
- ✓ Dno
- ✓ Koronální třetina
- ✓ Střední třetina
- ✓ Apikální třetina

- Resorpce (zevní)





# Indikace

- Zaplnění kořenového kanálku

## -Kalciumsilikátové sealery

Technika centrálního čepu, kondenzace za tepla snižuje vazbu na dentin.

- Lawaty technika (kondenzace K-fily)
- Augerova technika (NiTi nástroje)
- Modifikované termofilové nosiče
- Konvenční technika
- Apikální zátka (atelokolagen, oxidovaná celulóza, síran vápenatý), plugger 0,5 mm od prac.délky.

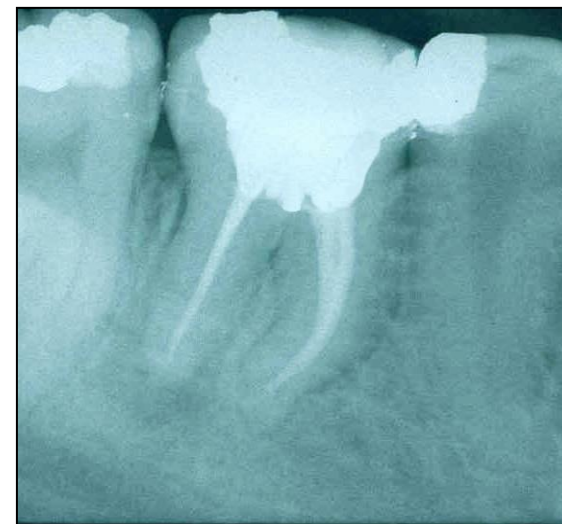
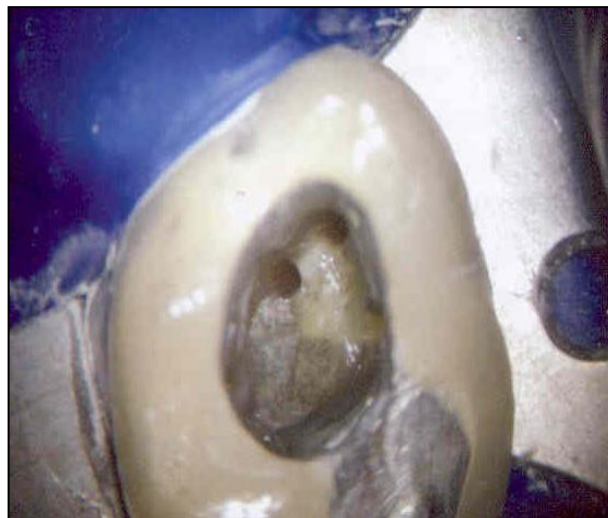
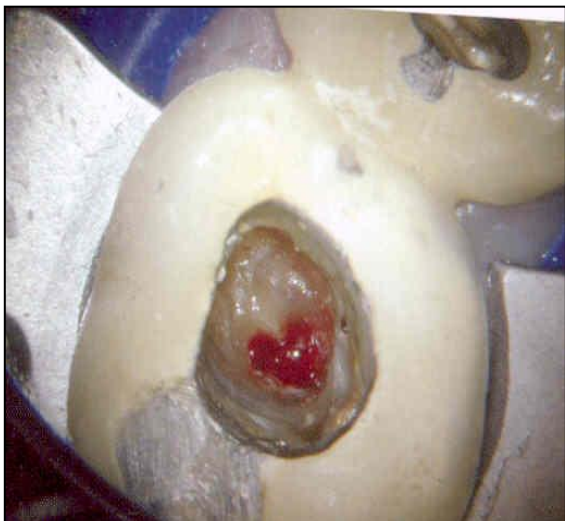# Indikace

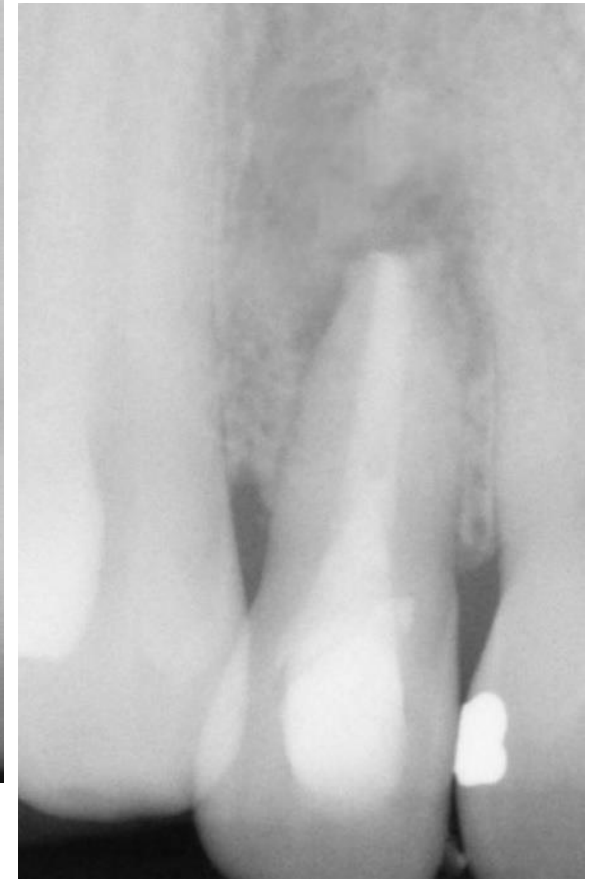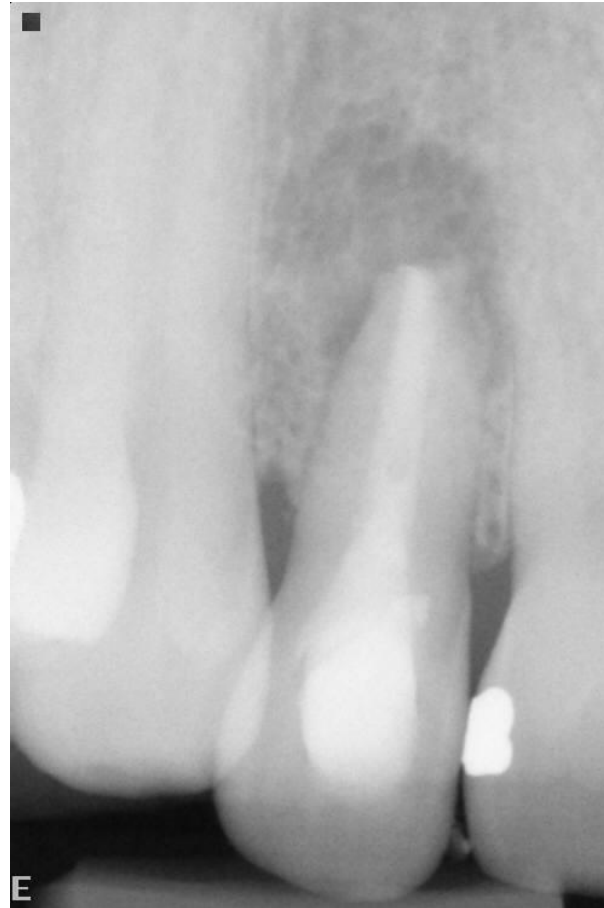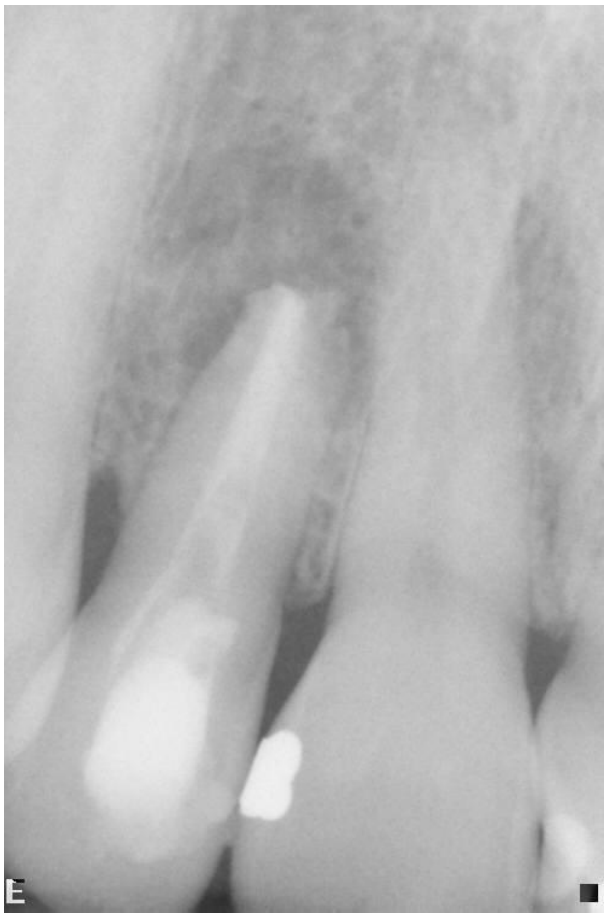- Pulpotomie dočasných zubů
- Pulpotomie u stálých zubů

# Řešení komplikací

- Perforace
- Otevřené apexy

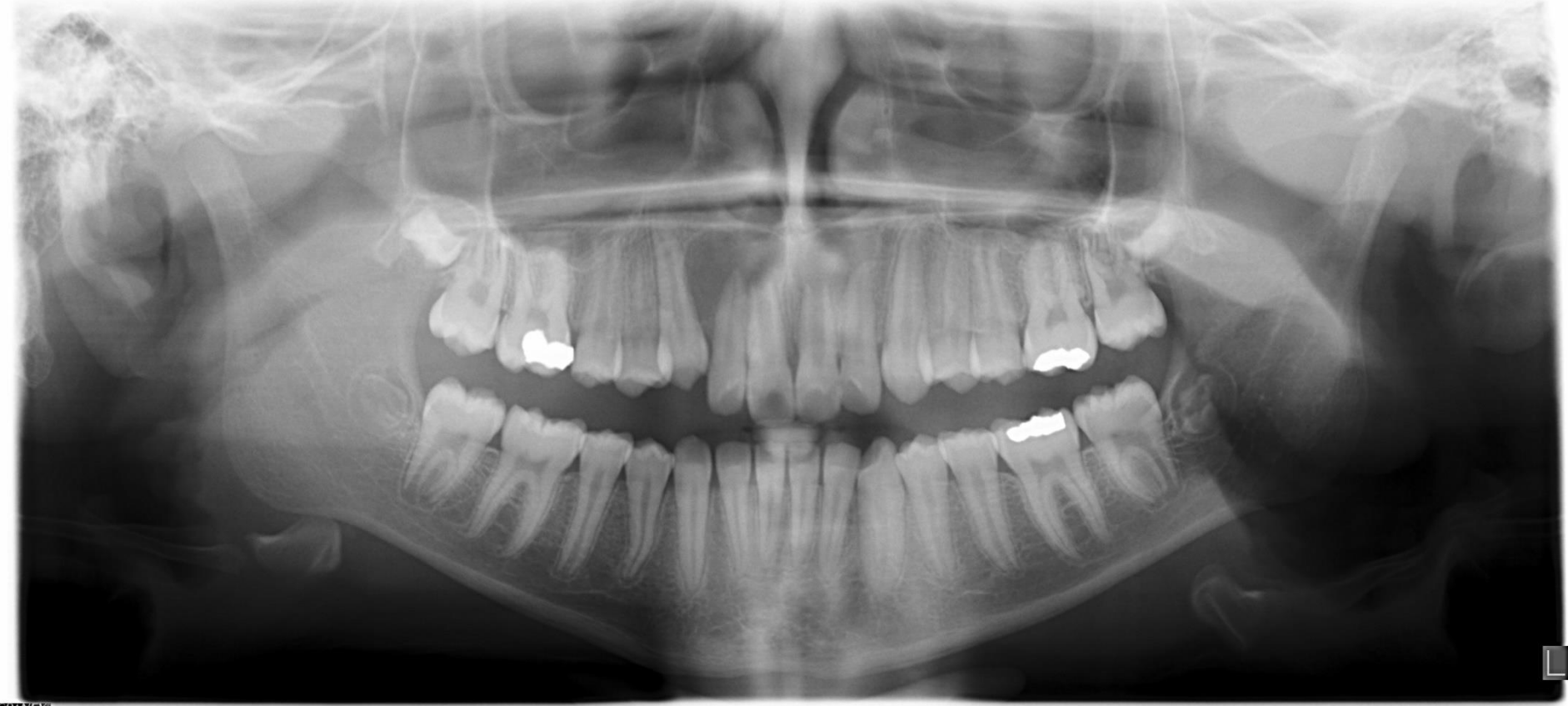

Přímé překrytí MTA

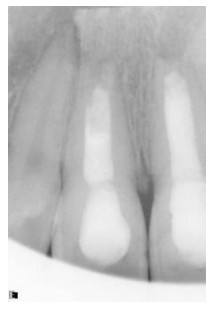
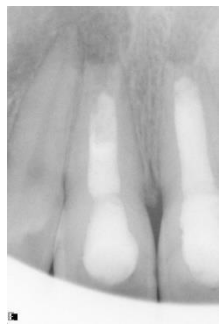
Apikální zátka u široce otevřeného apexu

CRANEX D



CRANEX D



# Regenerativní endodoncie

- Maturogeneze (revaskularizace, revitalizace)
  - Koronální zátka po stabilizaci koagula.

Děkuji za pozornost