

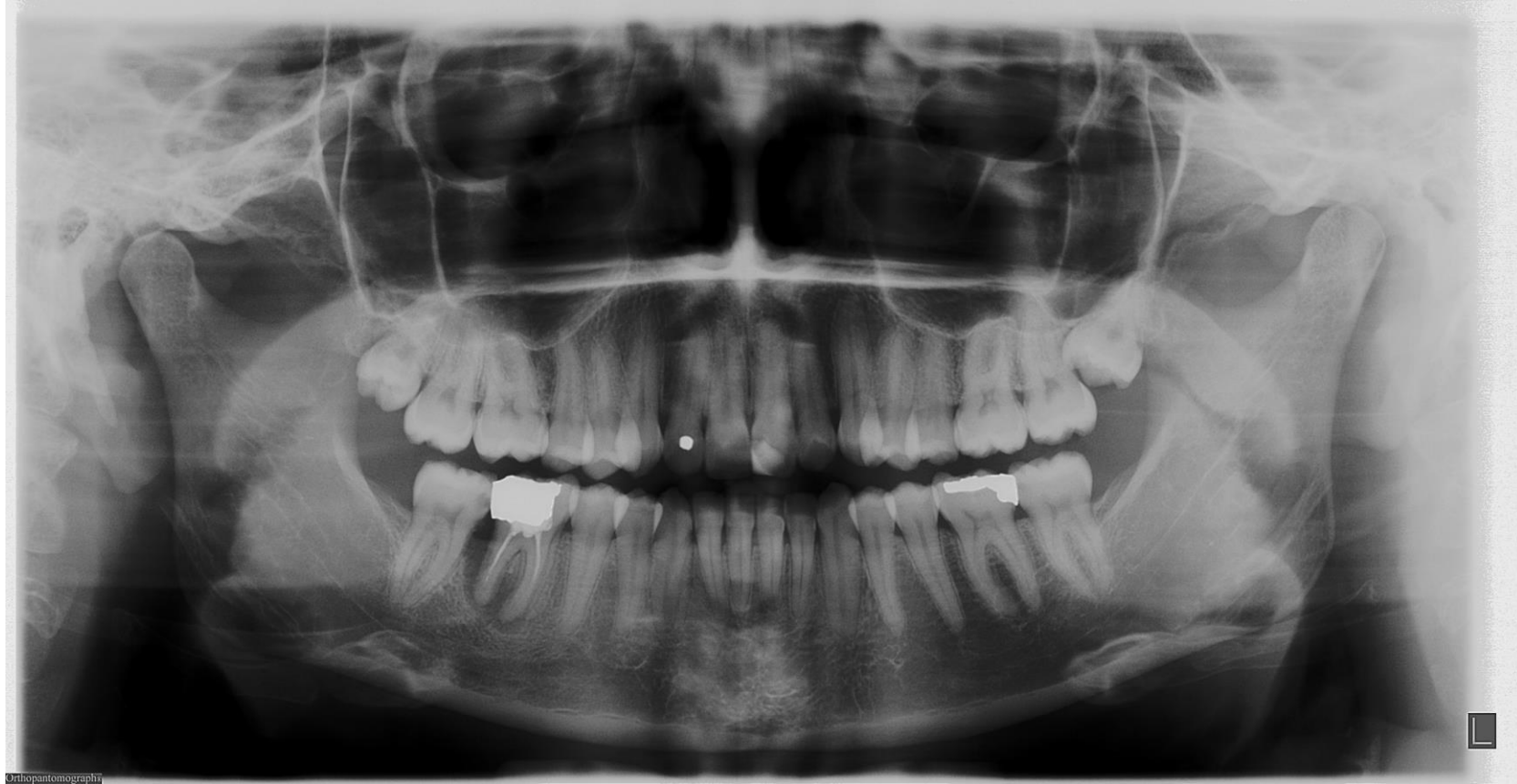Kombinovaná onemocnění
zubní dřeně a periodoncia

Primárně endodontický původ

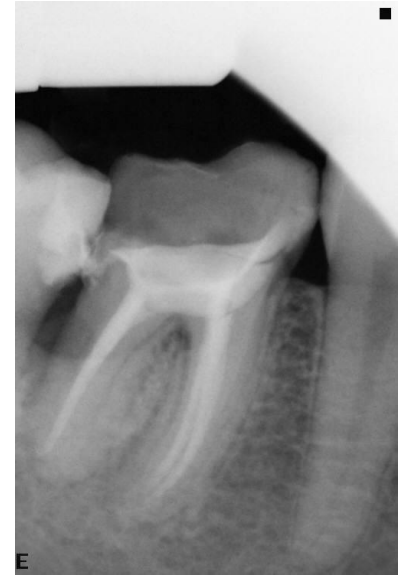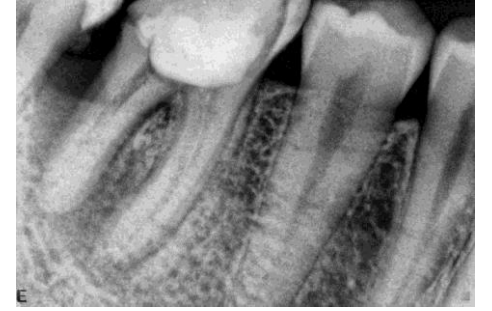- Přestup infekce do periodoncia, rozvolnění periodontálních vazů, paradontální kapsa (chobot)
- Vitalita –
- Příznaky akutní nebo chronické periodontitidy

Terapie:

Endodontické ošetření nebo extrakce



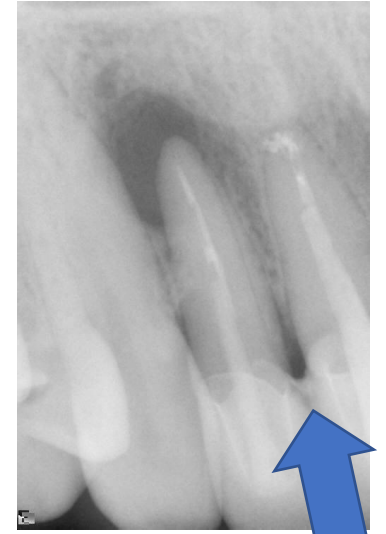
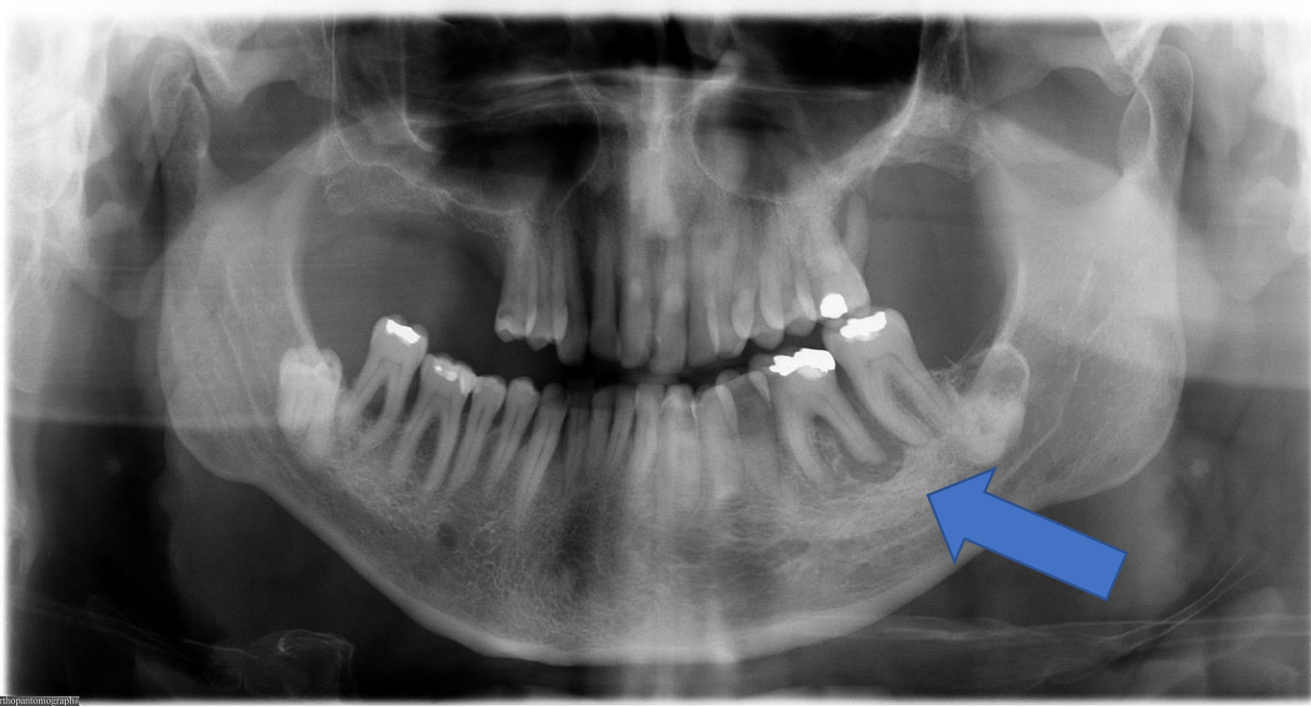
Orthopantomograph

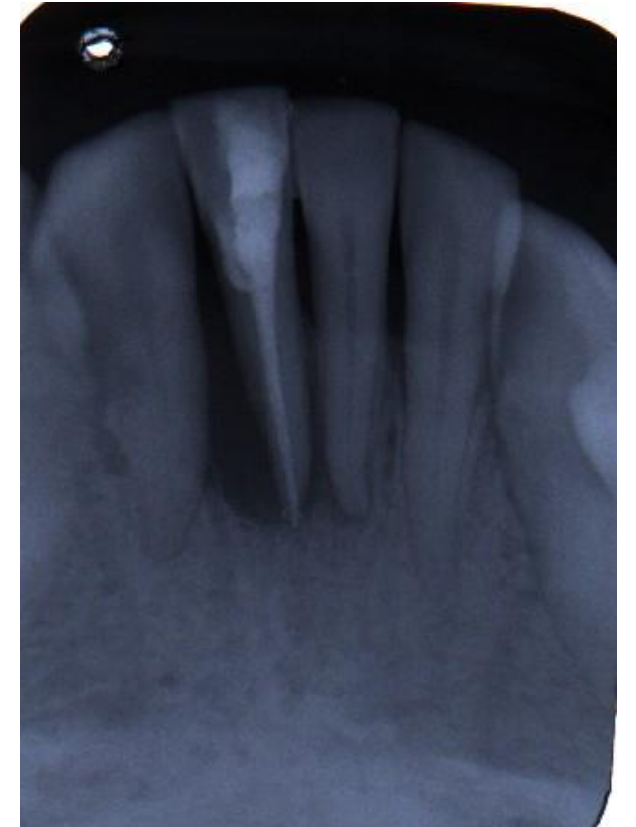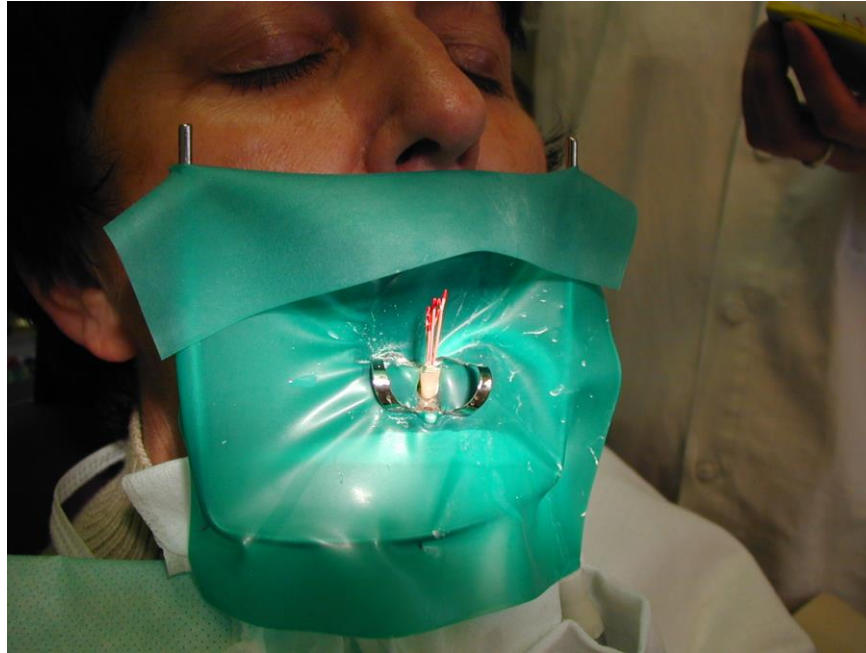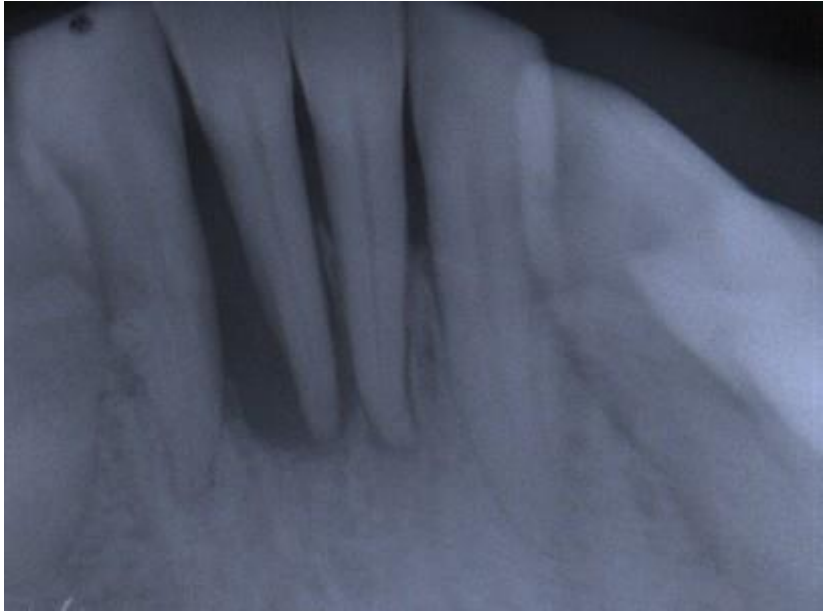


Primárně parodontání původ

- Průnik infekce z periodoncia do pulpy
- Příznaky nejsou výrazné, může vzniknout pulpitis a tergo
- Rtg nálezn – projasnění v periodontální štěrbině
- Vitalita +
- Terapie:

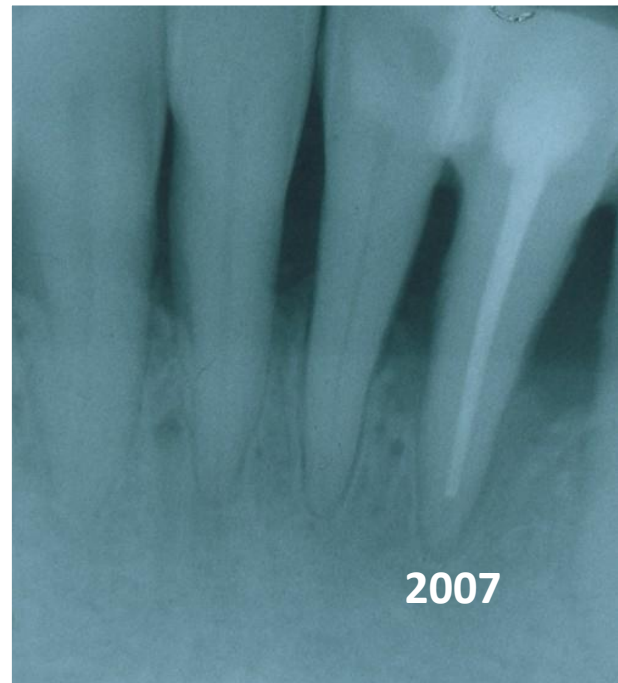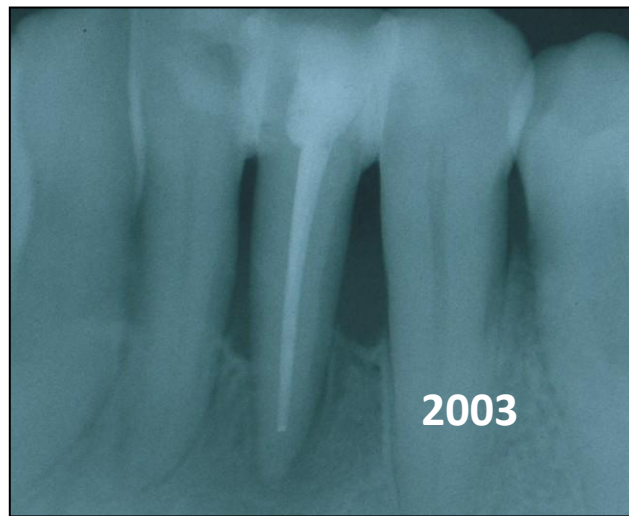
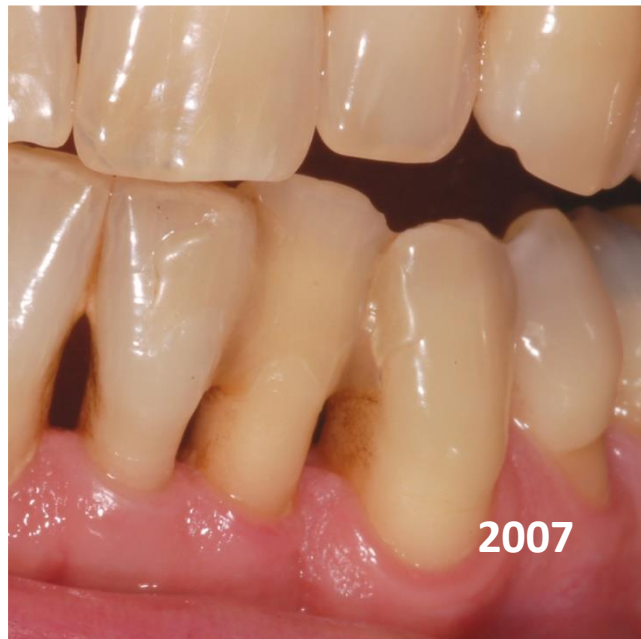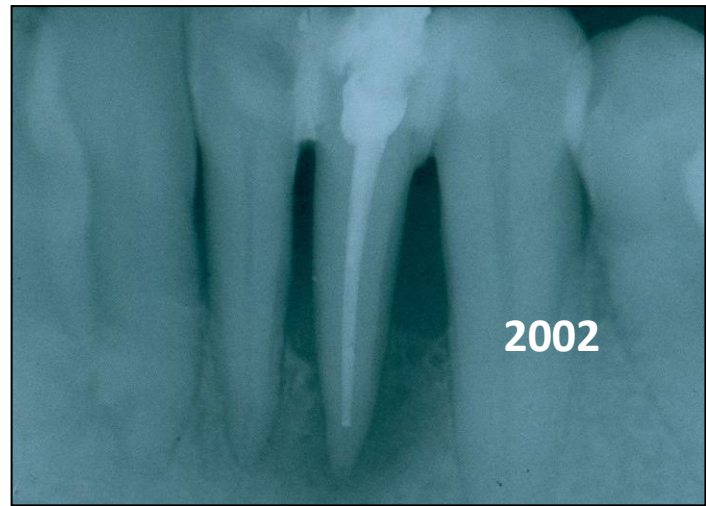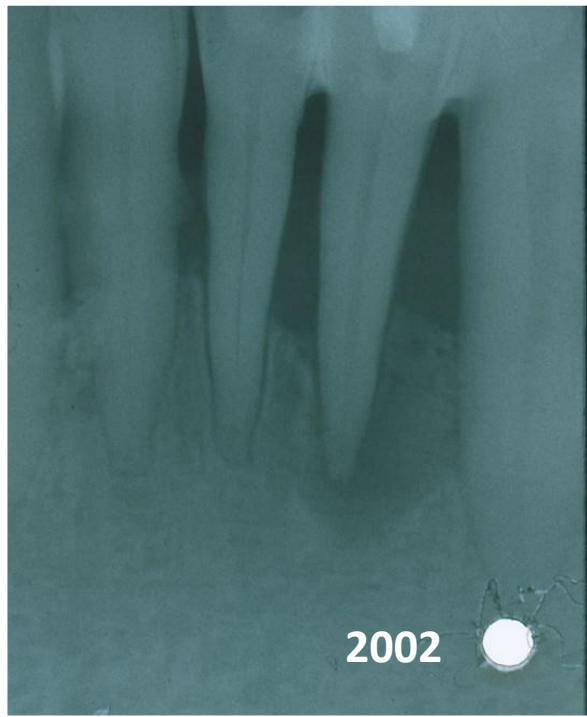

Extrakce nebo endodontické ošetření a následná parodontologická léčba

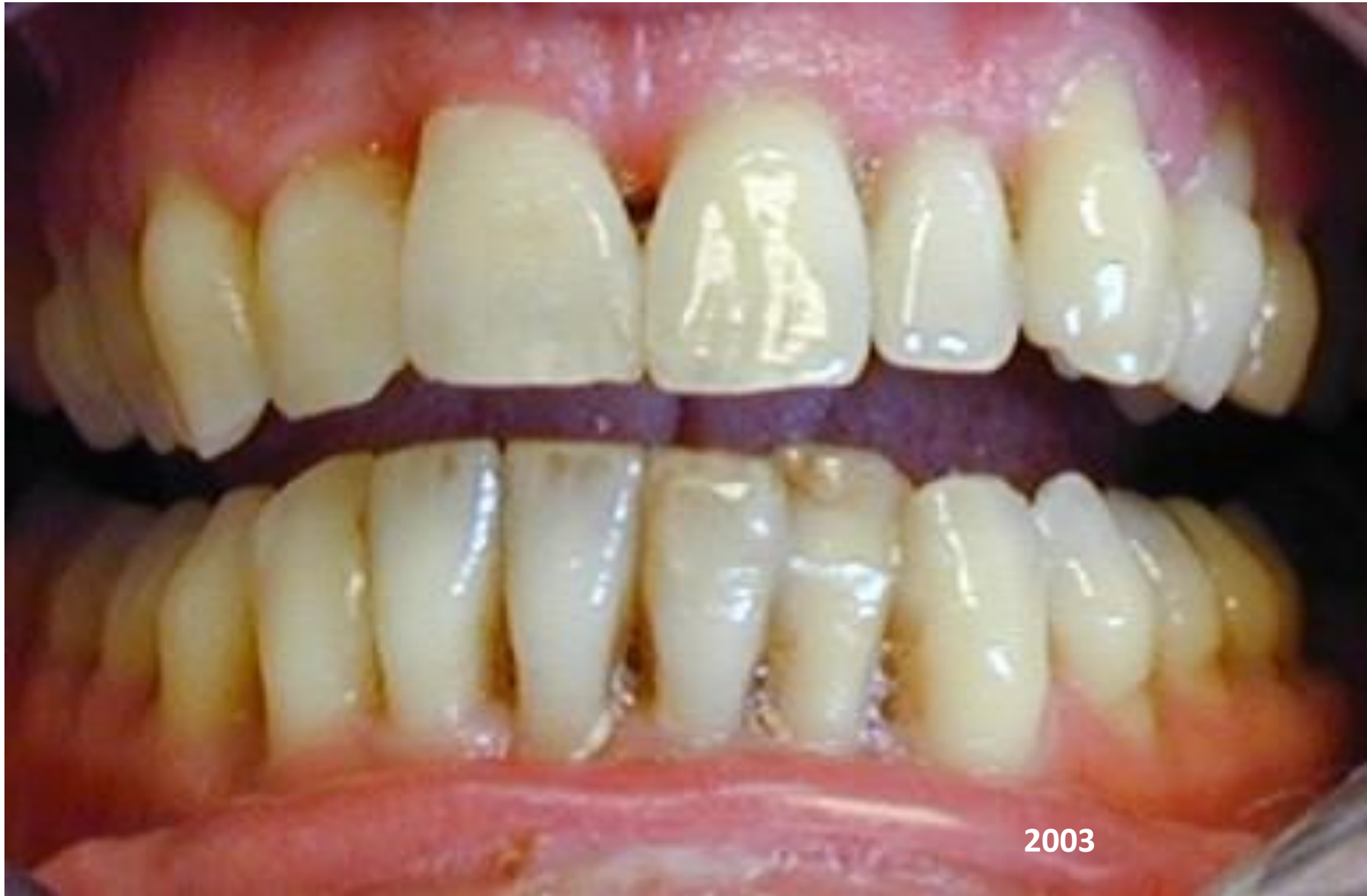

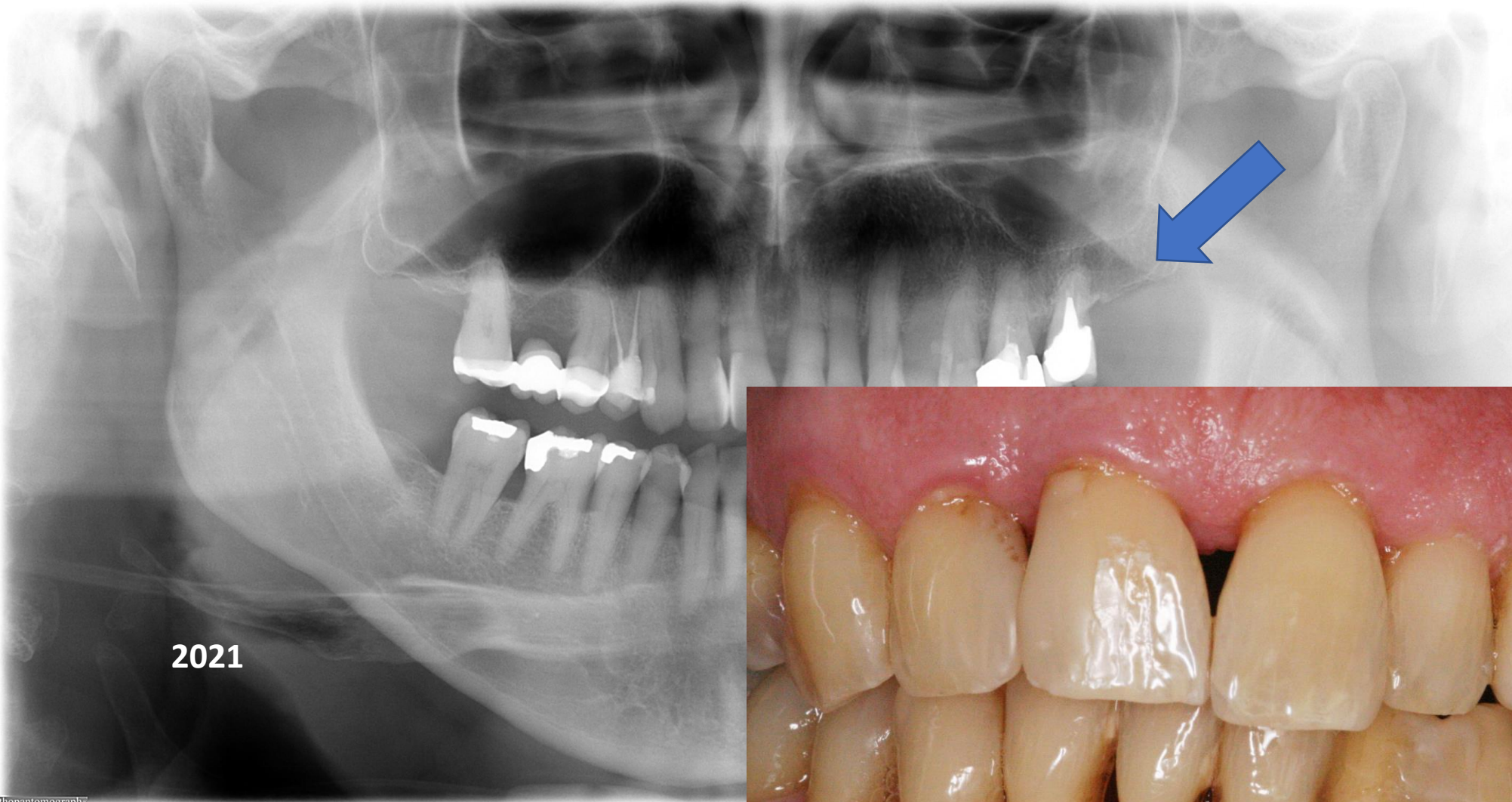


Současné postižení pulpy a periodoncia

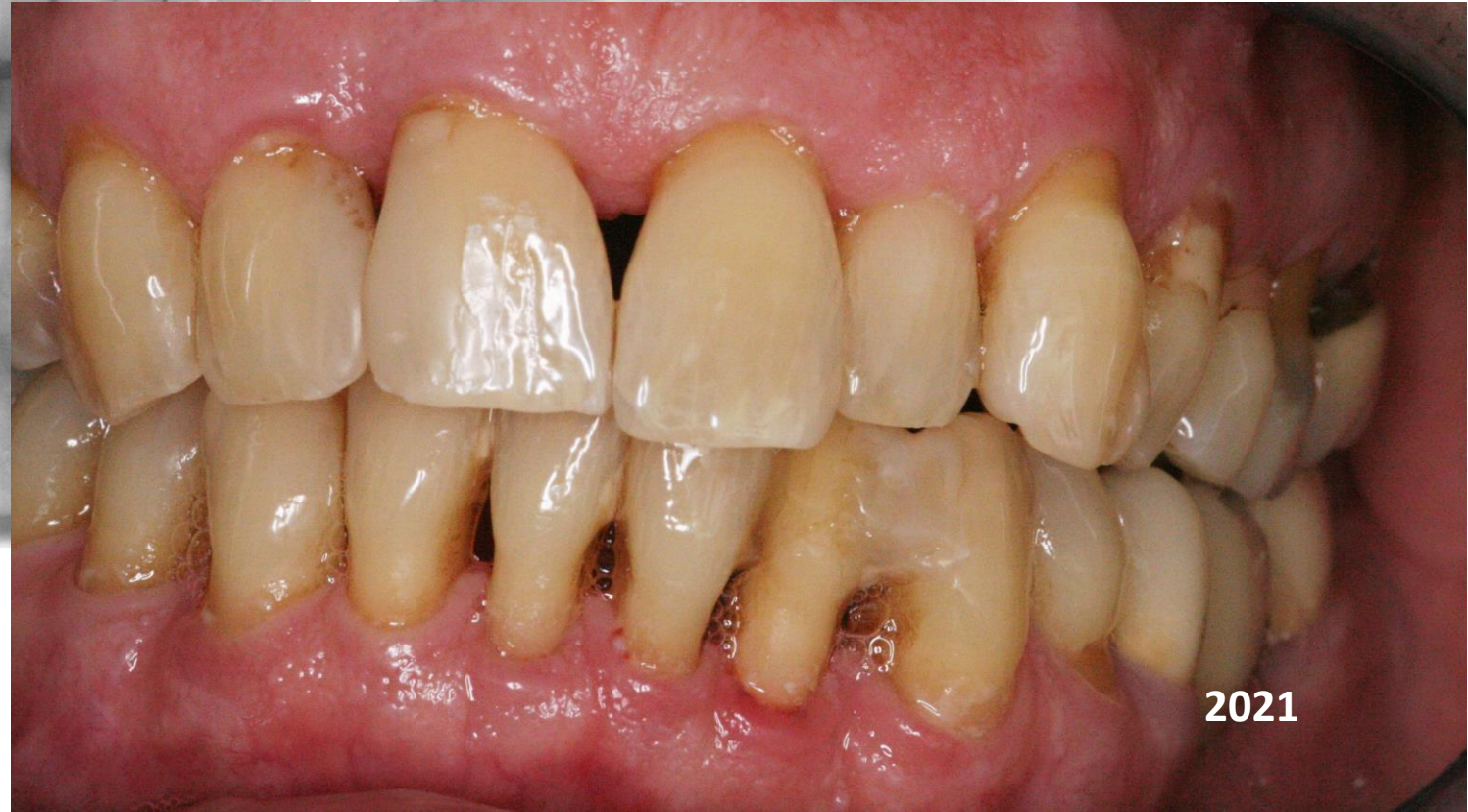- Příznaky periodontitidy (akutní) nebo asymptomatický průběh
- Viklavost
- Vitalita –
- RTg nález: rozšířená periodontální štěrbina a periapikální projasnění
- Terapie: Extrakce nebo endodontické ošetření a následná parodontologická léčba







2021



2021