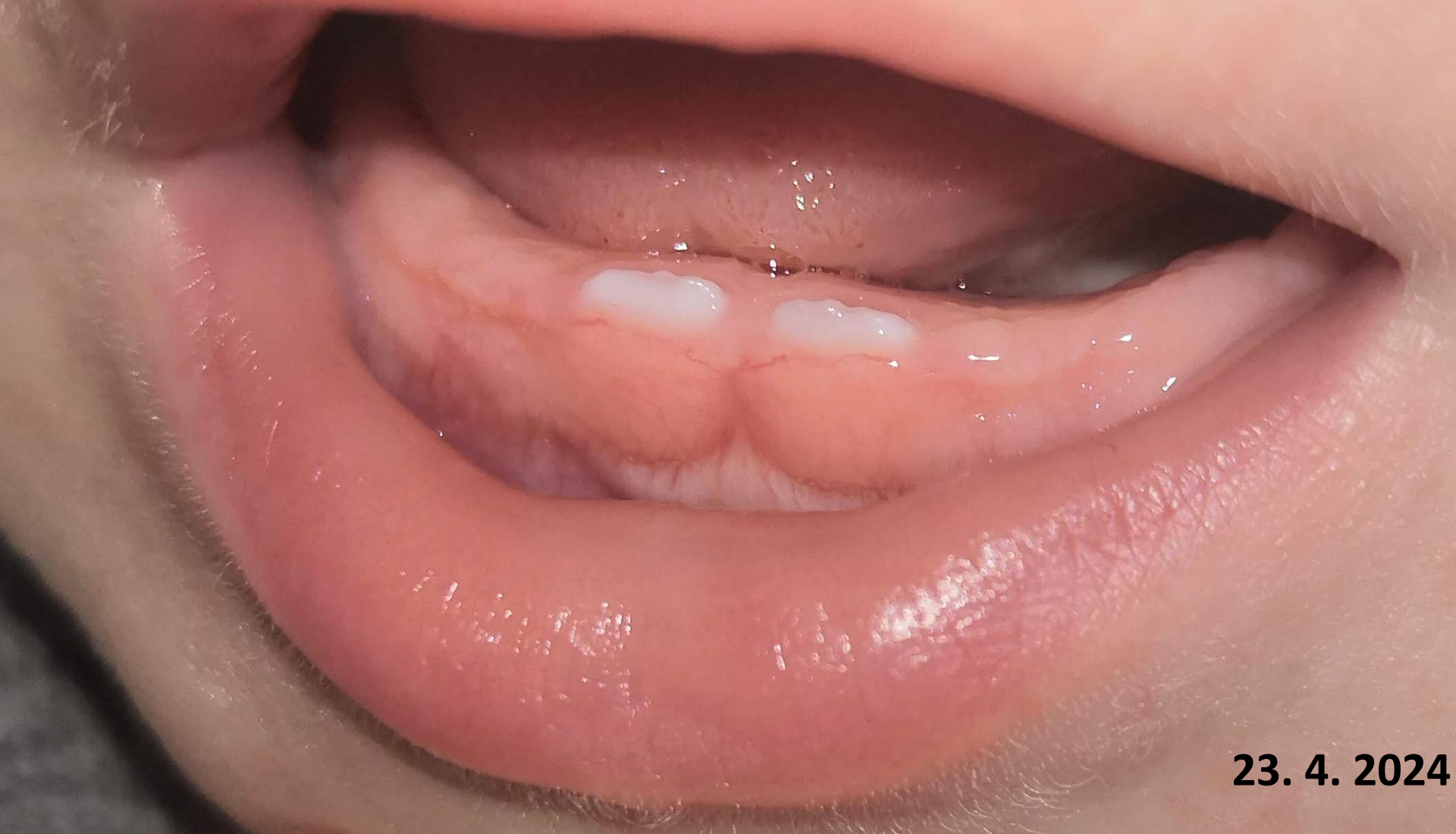

Vývoj zubu

...od iniciace po prořezání



23. 4. 2024

Migrace neurální lišty k orálnímu epitelu
Tvorba dentální lišty (epiteliální ztluštění)

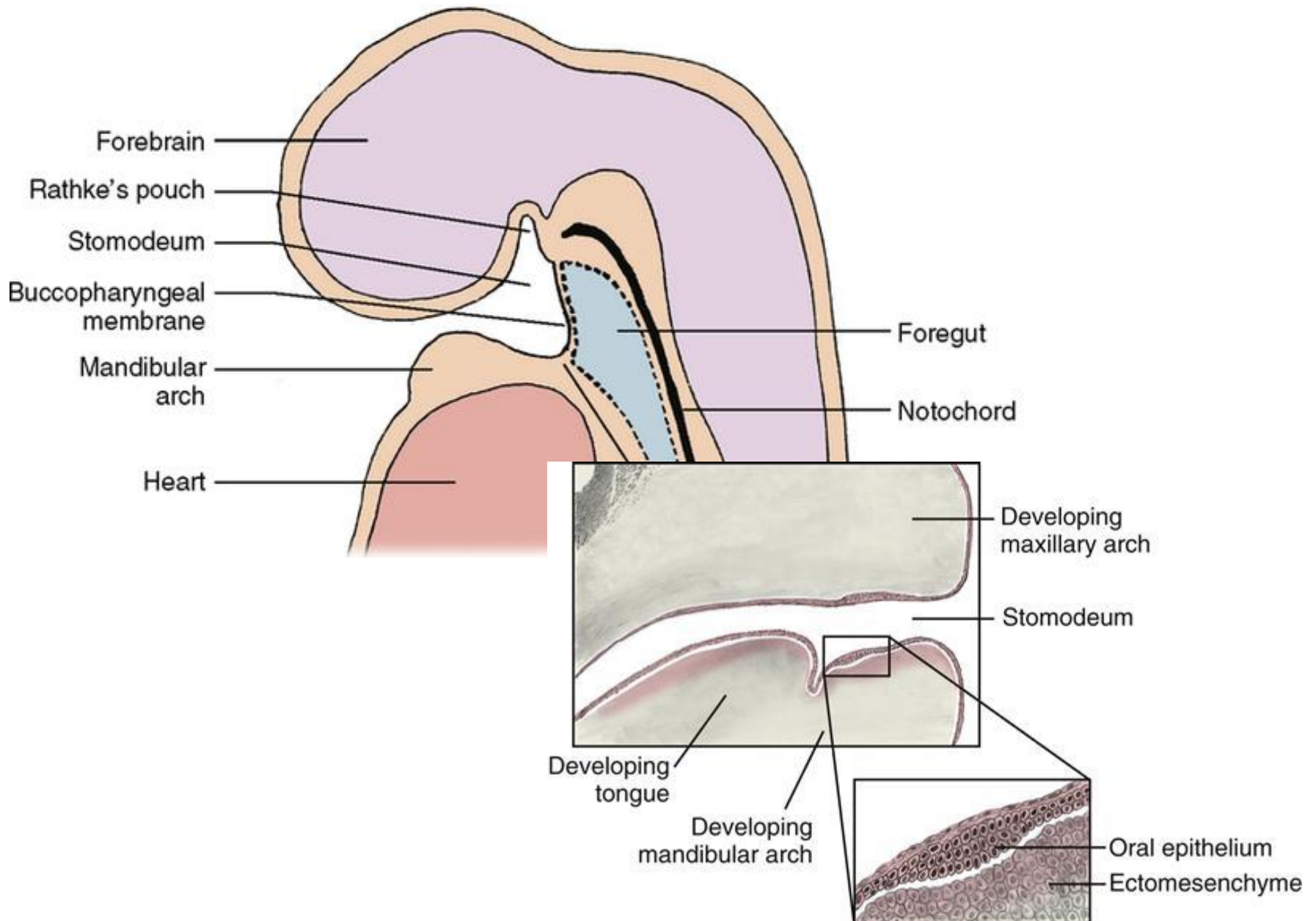
Stádium pupene
Stádium čepičky
Stádium zvonku

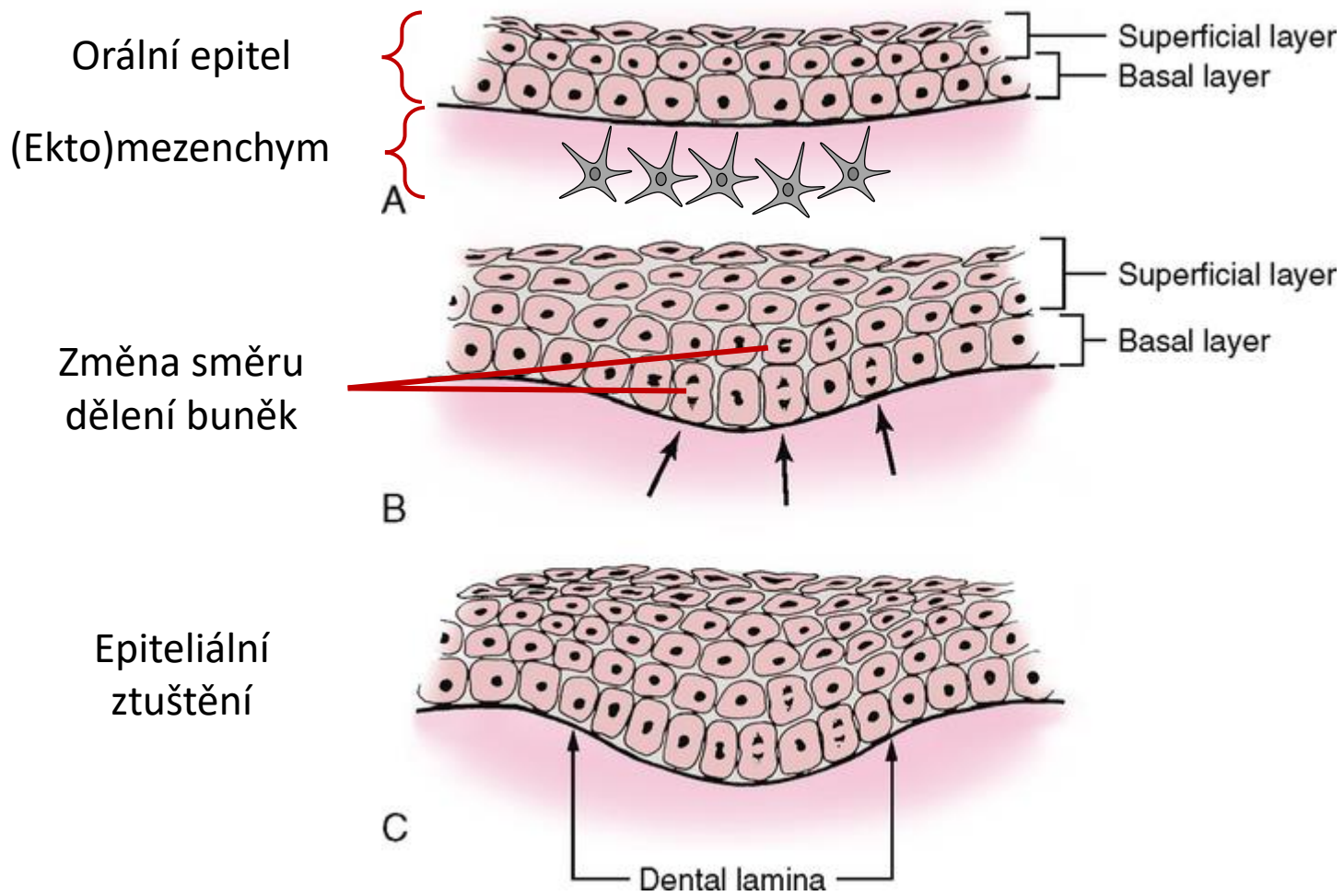
Stádium apozice (tvorba tvrdých zubních tkání)

Tvorba kořene
Prořezávání (erupce)

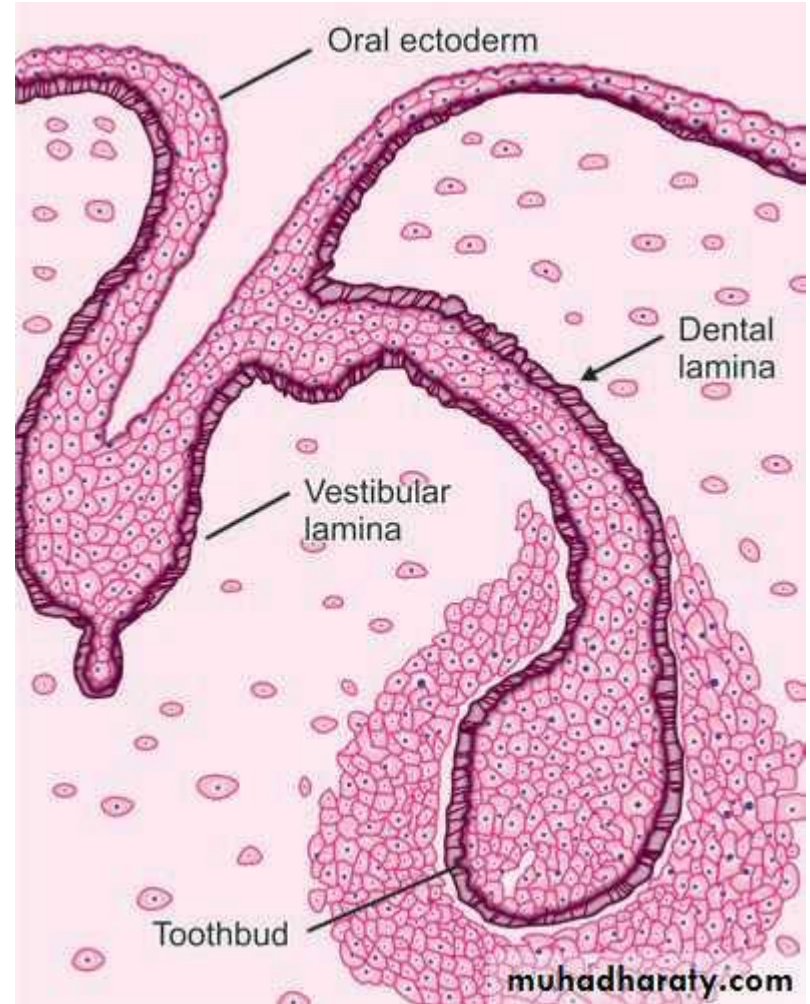
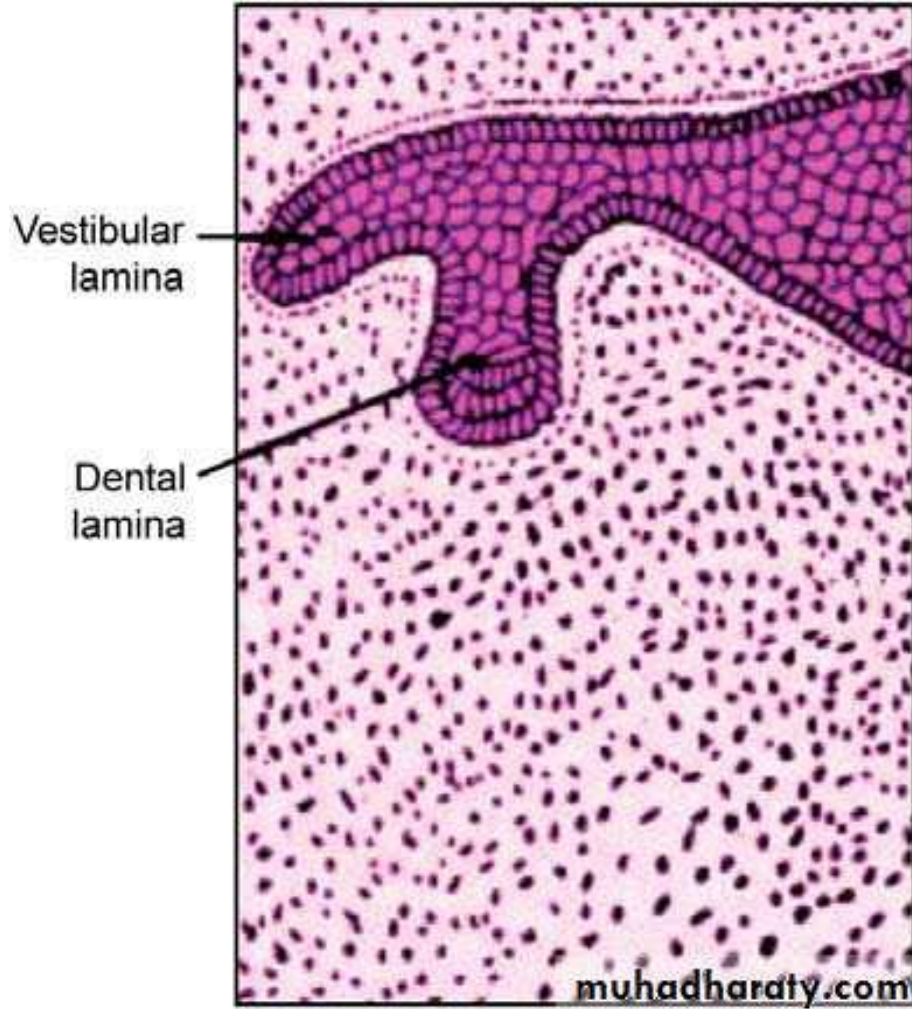


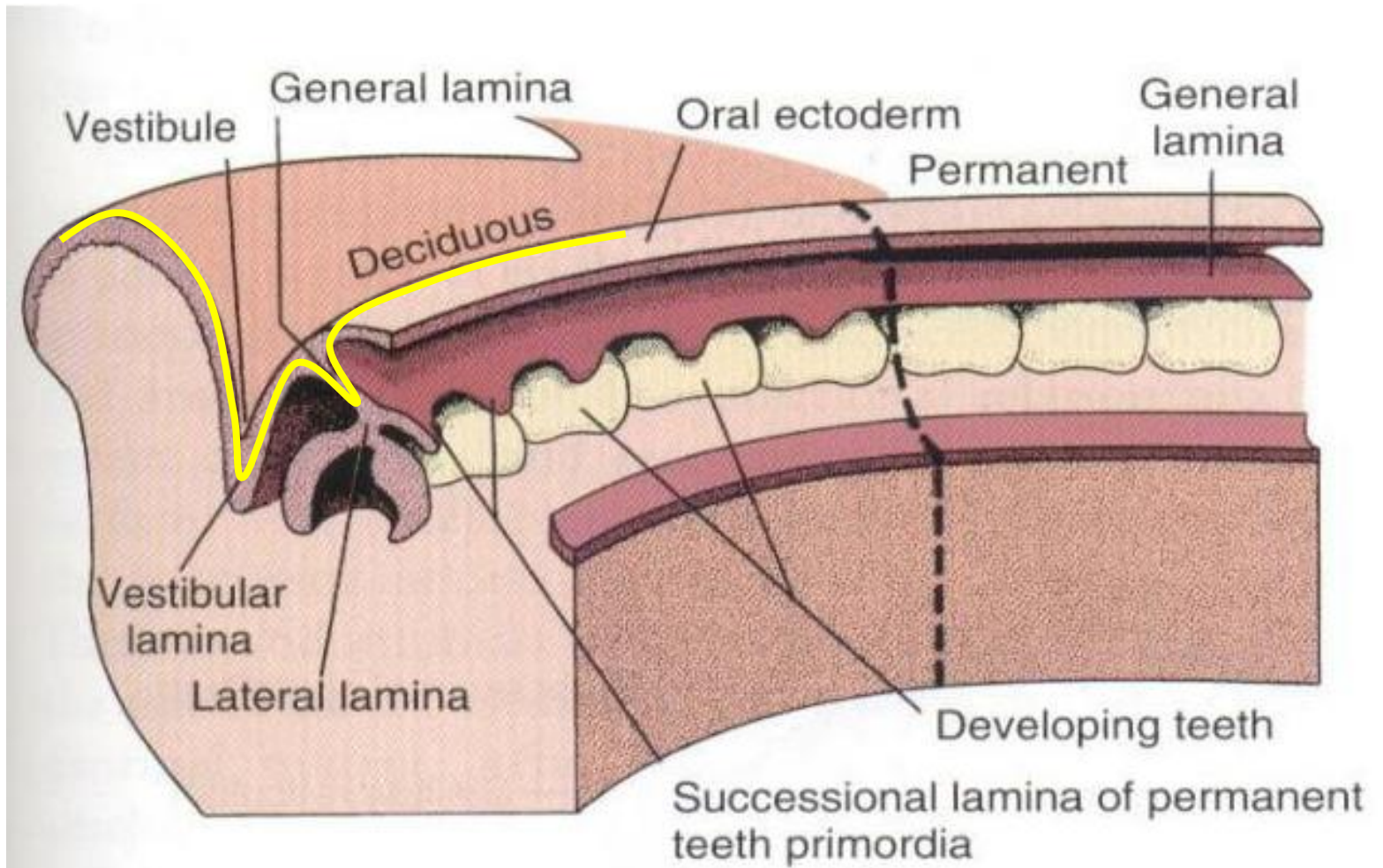
Počátek vývoje dentice



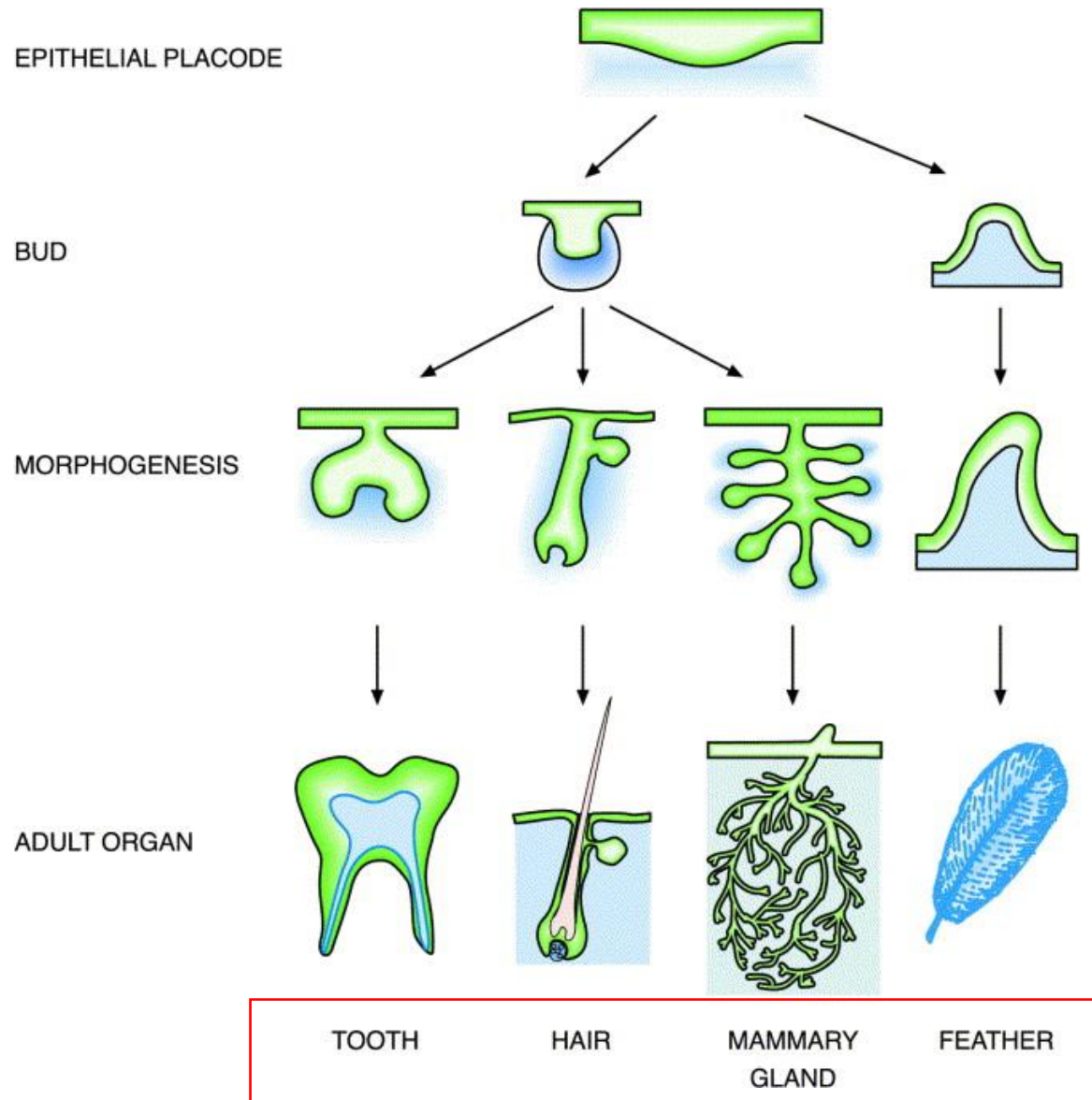


Dentální vs. Vestibulární lamina



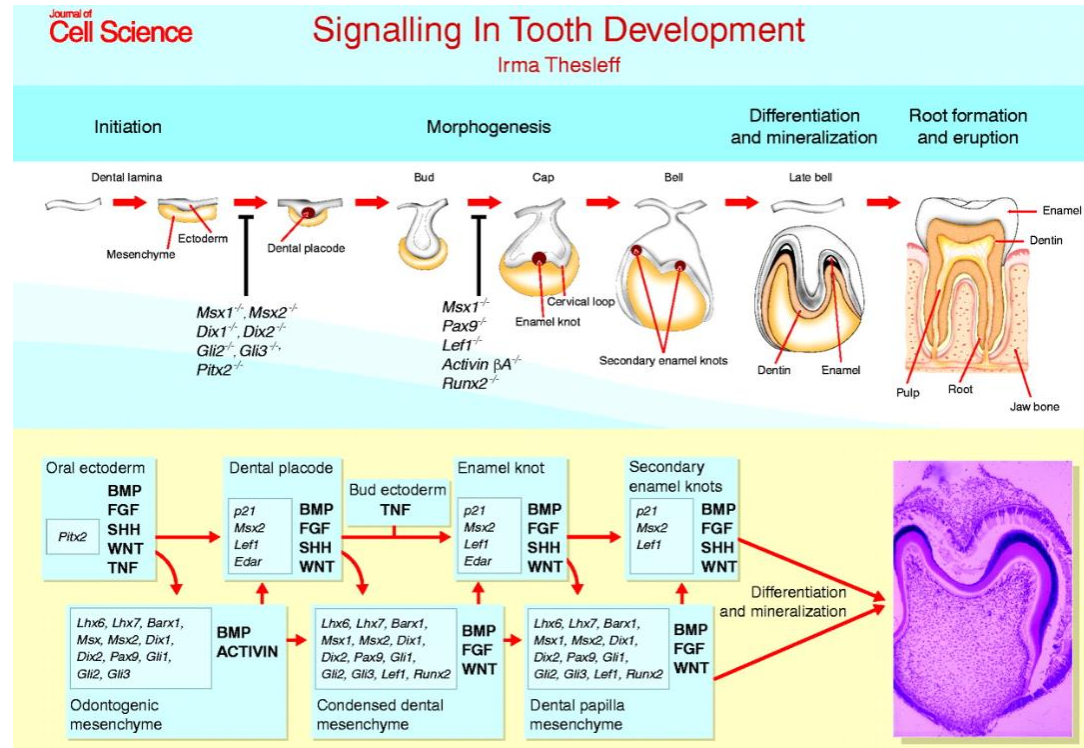


Ektodermo – (ekto)mezenchymové interakce



Ektodermo-ektomezenchymové interakce

Složité reciproční interakční systém



- Transplantace ektomezenchymu pod orální ektoderm indukuje jeho přeměnu v **buňky produkující proteiny skloviny**
- Transplantace ektomezenchymu řezáku pod ektoderm moláru - **řezák**
- Transplantace ektomezenchymu moláru pod ektoderm řezáku - **molár**
- vnitřní sklovinný epitel (pseudoameloblasty) indukuje diferenciaci odontoblastů z ektomezenchymu

Odontogeneze (vývoj zubů)

zuby dočasné stejně jako trvalé dentice se vyvíjejí z ektodermu a ektomezenchymu

- **Původem z ektodermu** – sklovina (ameloblasty), ERM
- **Původem z ektomezenchymu** – zubní dřev, dentin, zubní cement, periodoncium, alveolus
- **Identická morfogeneze**
- **Proliferace, migrace, embryonální indukce, apoptóza**

Primární informace pro vývoj zubů (počet, velikost) obsažena v ektomezenchymu


(poškození kraniálního konce crista neuralis nebo odstranění cristy způsobí anodoncii)

Ektomezenchym indukuje proliferaci a diferenciaci ektodermu dásňového valu v odontogenní epitel a primární zubní lištu se základy zubů

Vzájemná interakce ektomezenchymu a orálního ektodermu nakonec vyústí k tvorbě kompletního orgánu

Evolučně silně konzervované vývojové cesty

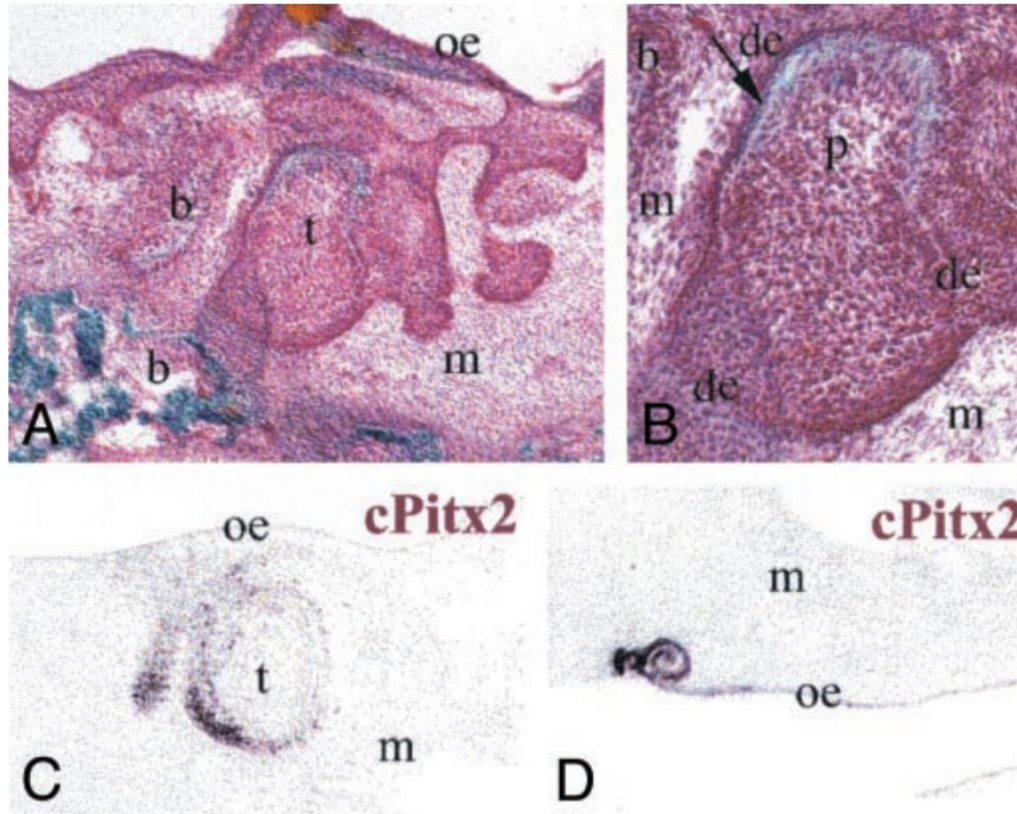
Mají ptáci zuby?



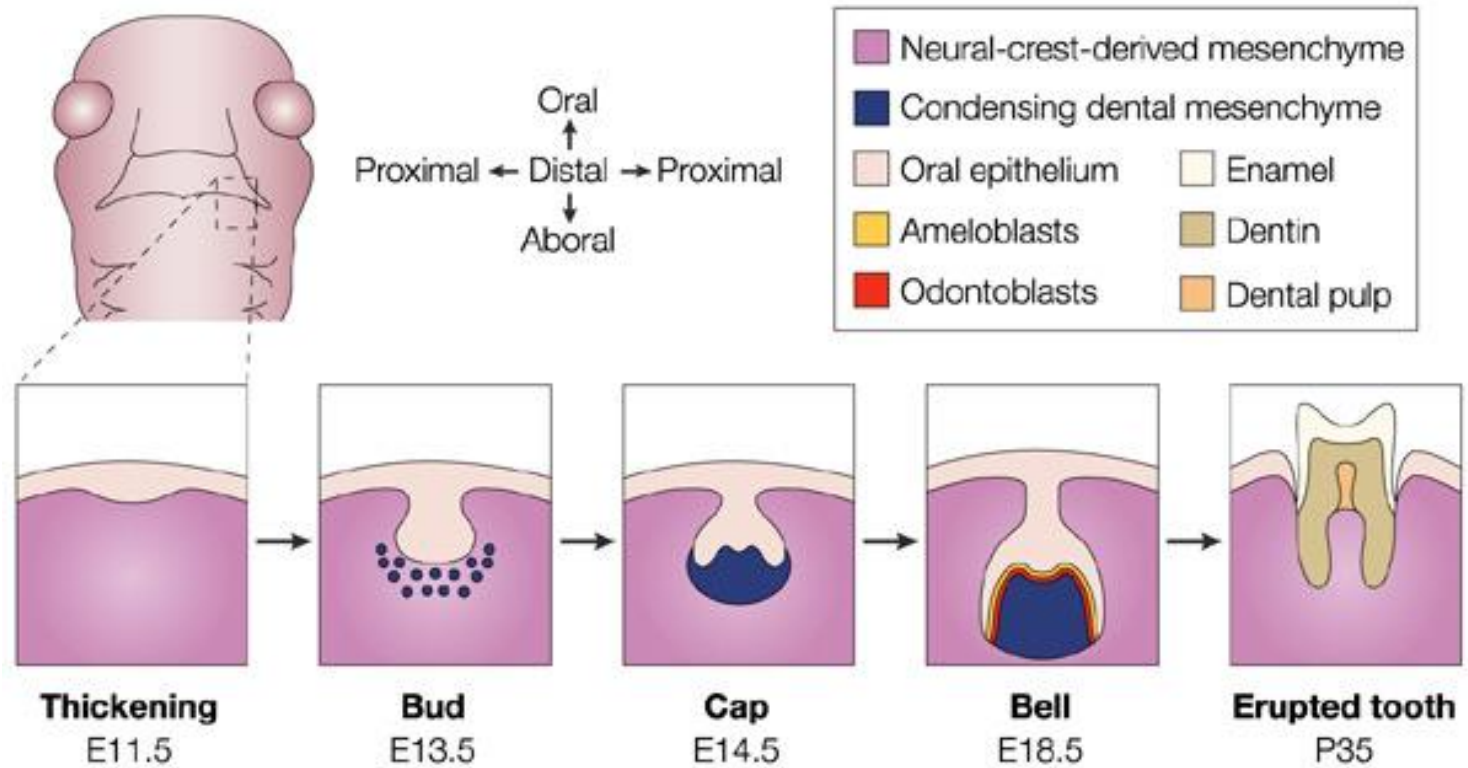
Mají ptáci zuby?

- Ptáci ztratili zuby asi před 70-80 miliony let
- Konzervované vývojové molekulární cesty k tvorbě zubů se dají experimentálně re-aktivovat
- In vitro co-culture a in vivo transplantace

Myší ektomezenchym ←————→ Kuřecí orální epitel



Přehled vývojových stádií zuby



Nature Reviews | **Genetics**

Ztluštění

Pupen

Čepička

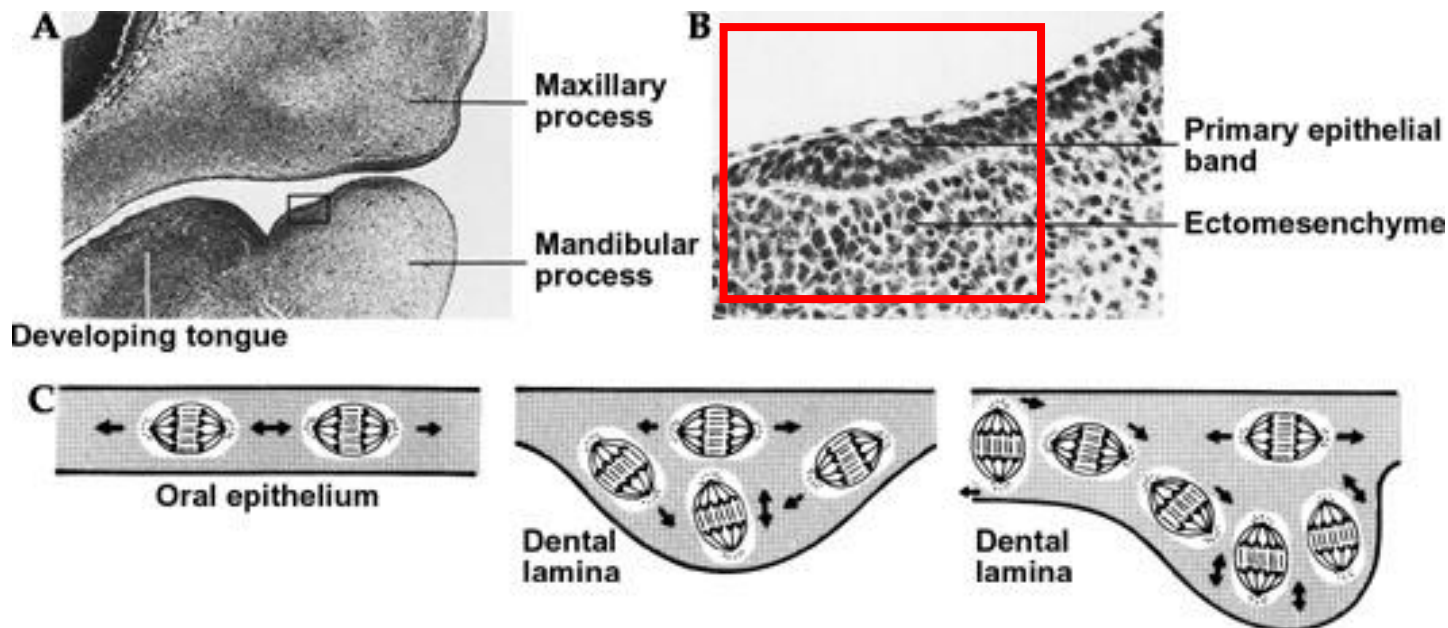
Zvonek

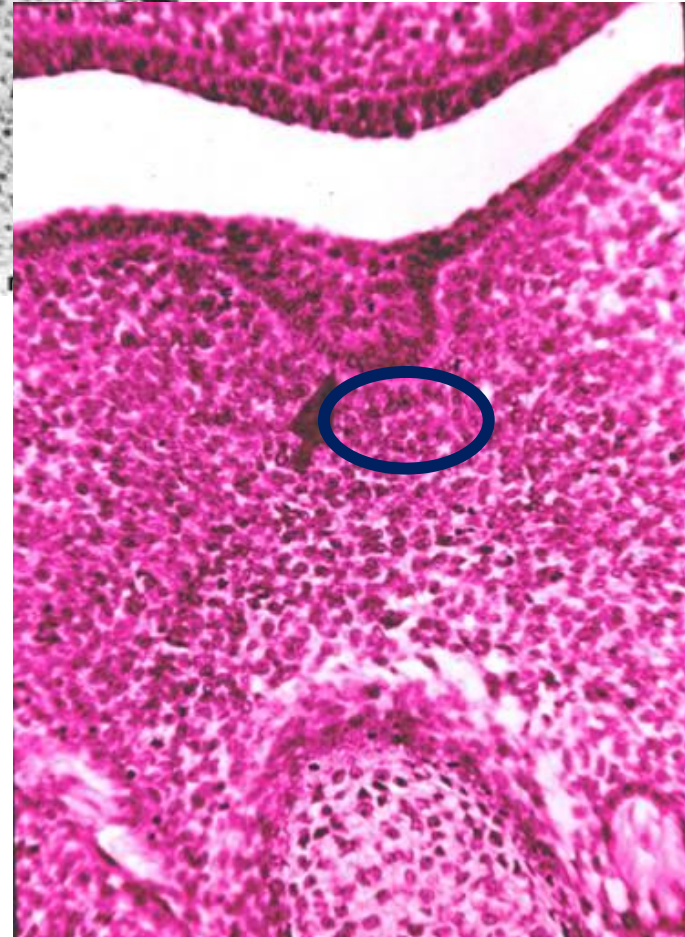
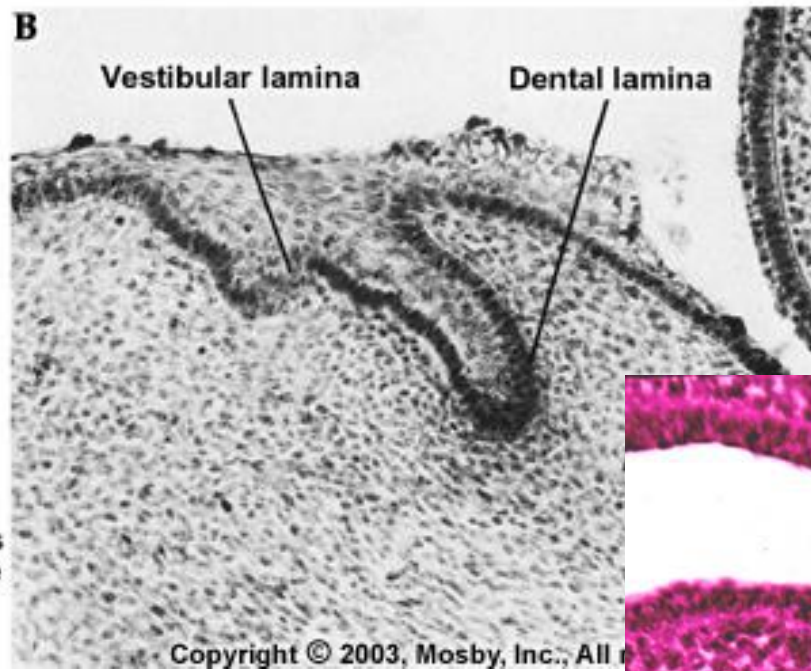
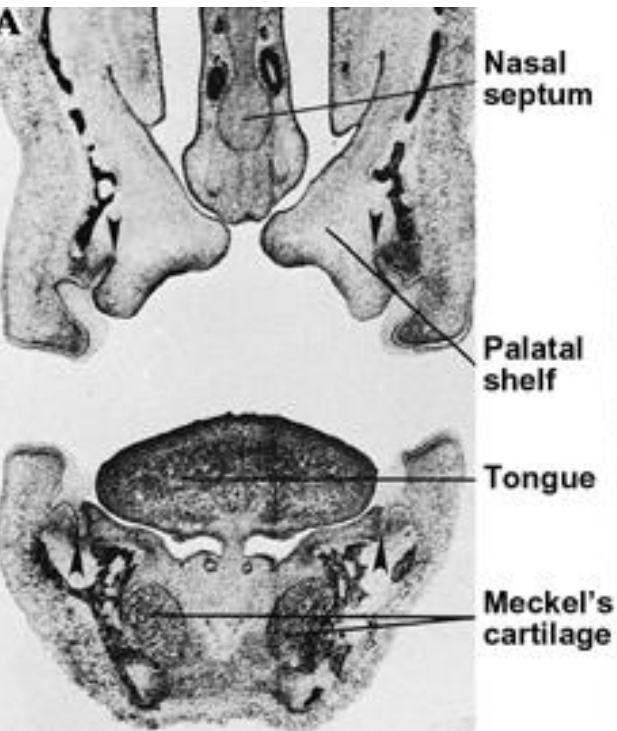
Vývoj dočasné dentice

Kondenzace ektomezenchymu pod ektodermem dásňového valu na budoucí horní a dolní čelisti (po založení předsíně - vestibulum oris) - **ve druhé polovině 6. týdne** nitroděložního života

Ektomezenchym stimuluje buňky bazální vrstvy ektodermu gingiválního valu k mitózám a ty vyrůstají v podobě kompaktní lišty pásu proti ektomezenchymu - **primární zubní lišta**

Lišta je od počátku obloukovitě zakřivena





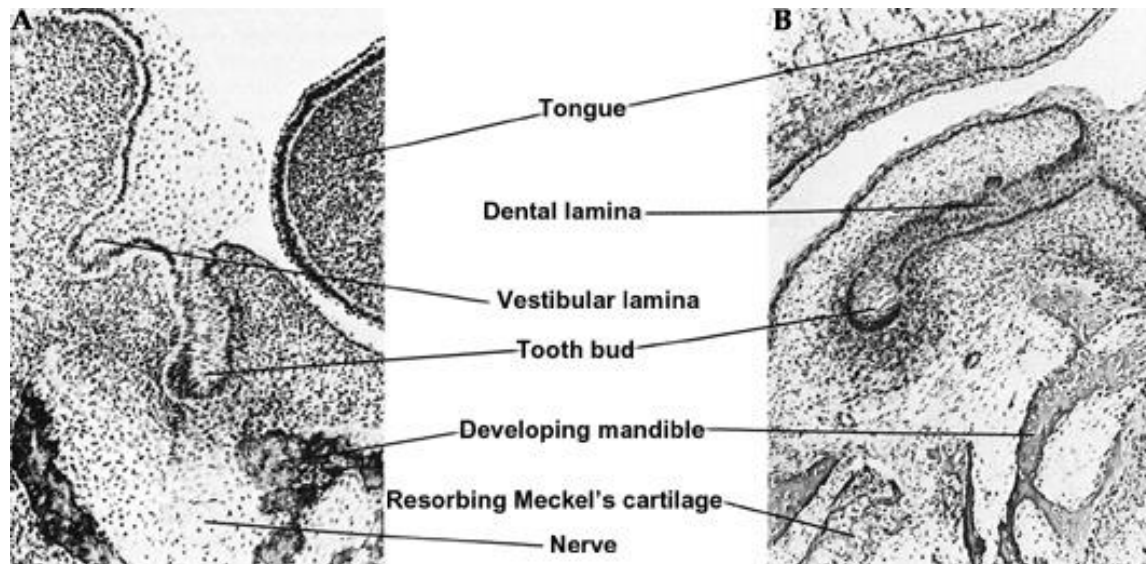
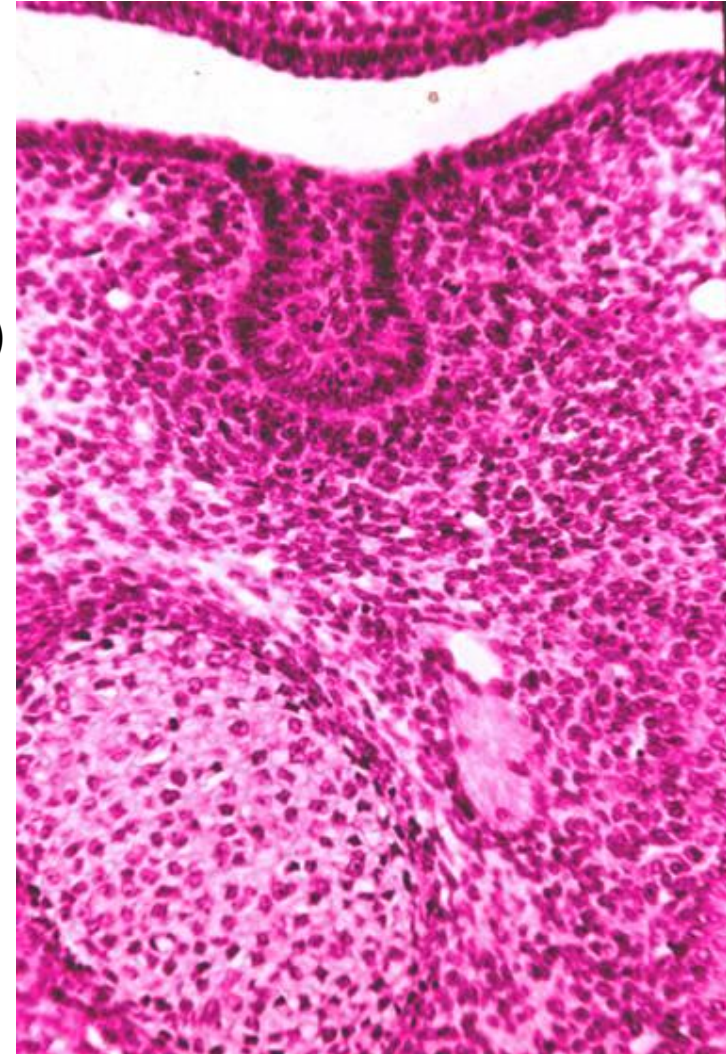
Stadium zubního pupene

Po založení maxilární a mandibulární zubní lišty se na každé utváří **10 zubních pupenů** (primordia)

Pupeny prolifерují z volného a proti ektomezenchymu obráceného okraje lišty a směřují většinou mírně labiálně nebo bukálně

Tvorba primordií: **konec 7. - zač. 8 týdne**

(na maxilární zubní liště později než na liště mandibulární)

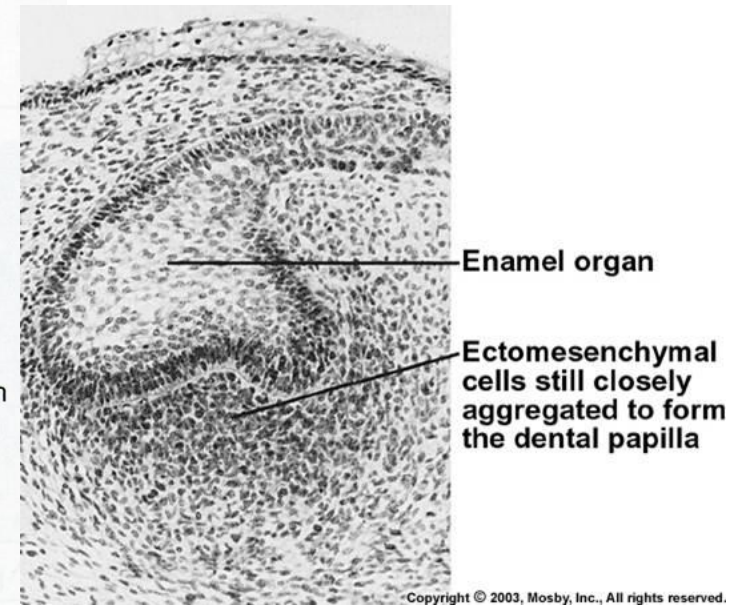
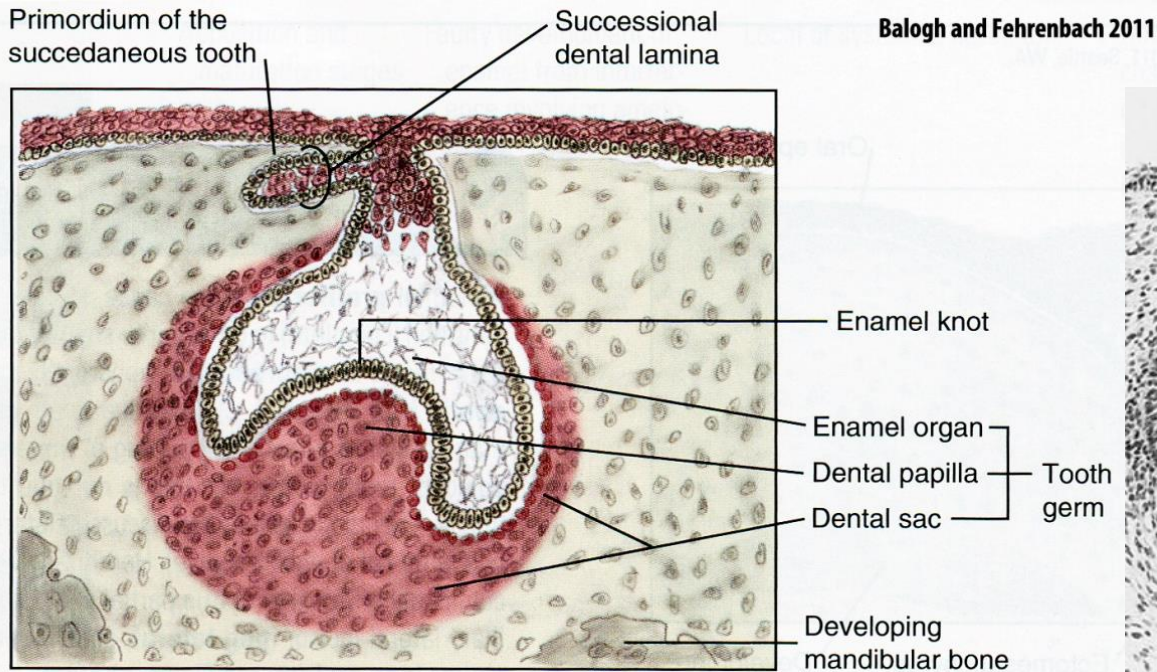


Stádium zubní čepičky

9. - 10. týden vývoje

působením signálních molekul produkovaných buňkami kondenzovaného ektomezenchymu pod zubními pupeny

z ektomezenchymu se konstituují základy zubních **papil**



Histologická diferenciacie buněk: buňky na povrchu zubního váčku se stávají kubickými až nízce cylindrickými, zatímco vnitřní buňky tvarově polymorfní (základ budoucího retikulárního epitelu zubního pohárku) / k obdobnému procesu i v zubní papile
bazální membrána - *lamina basalis ameloblastica*

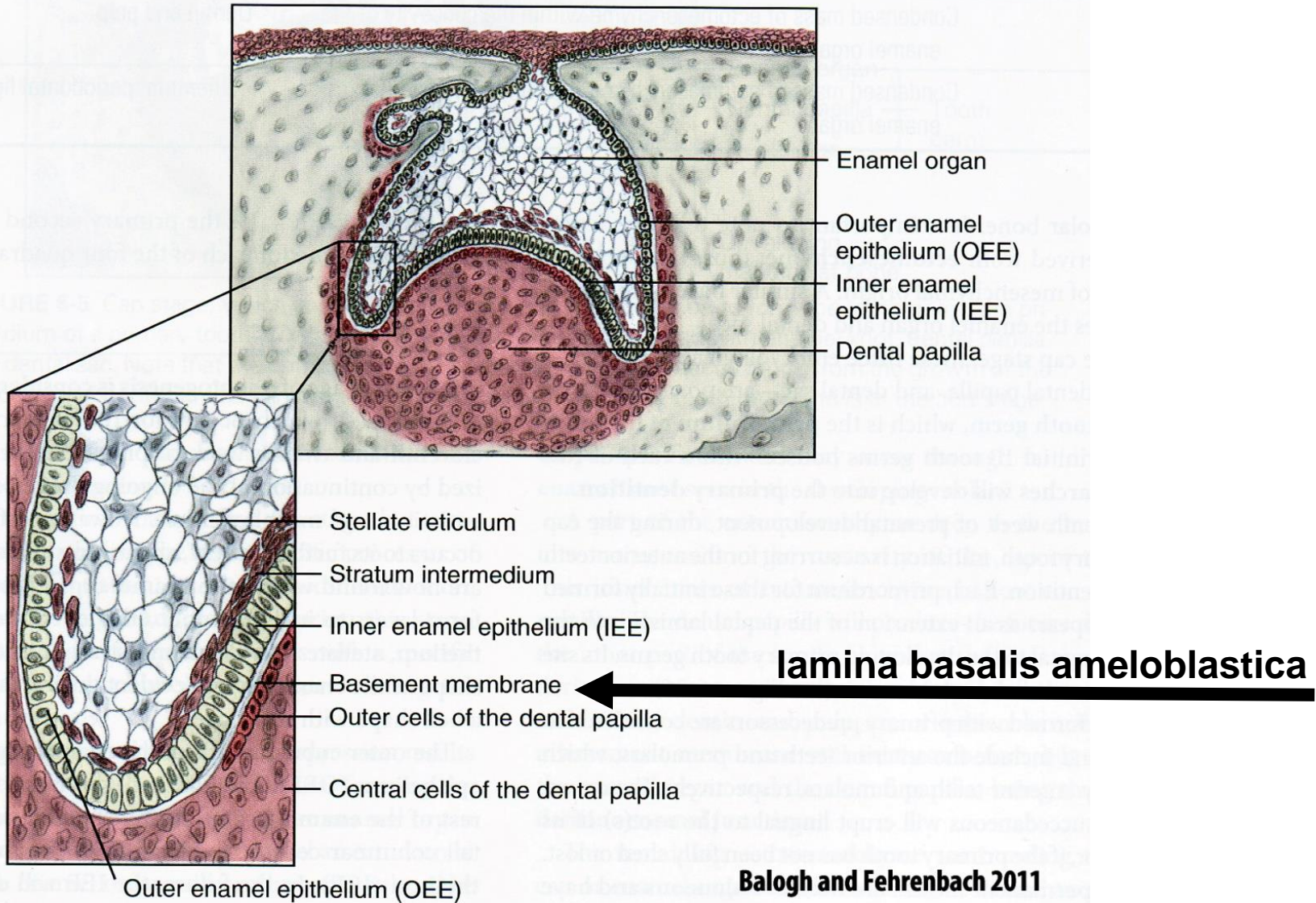
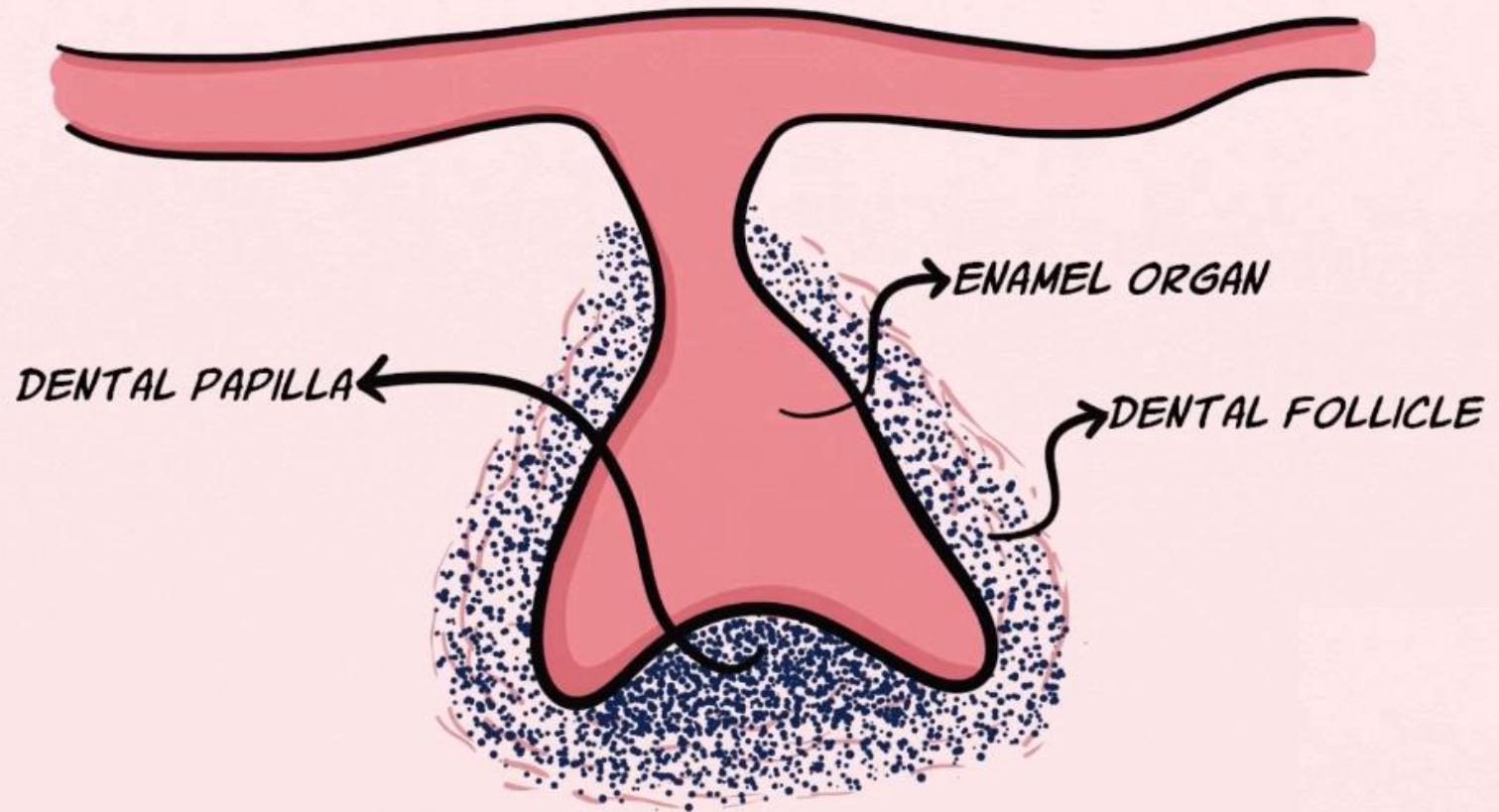
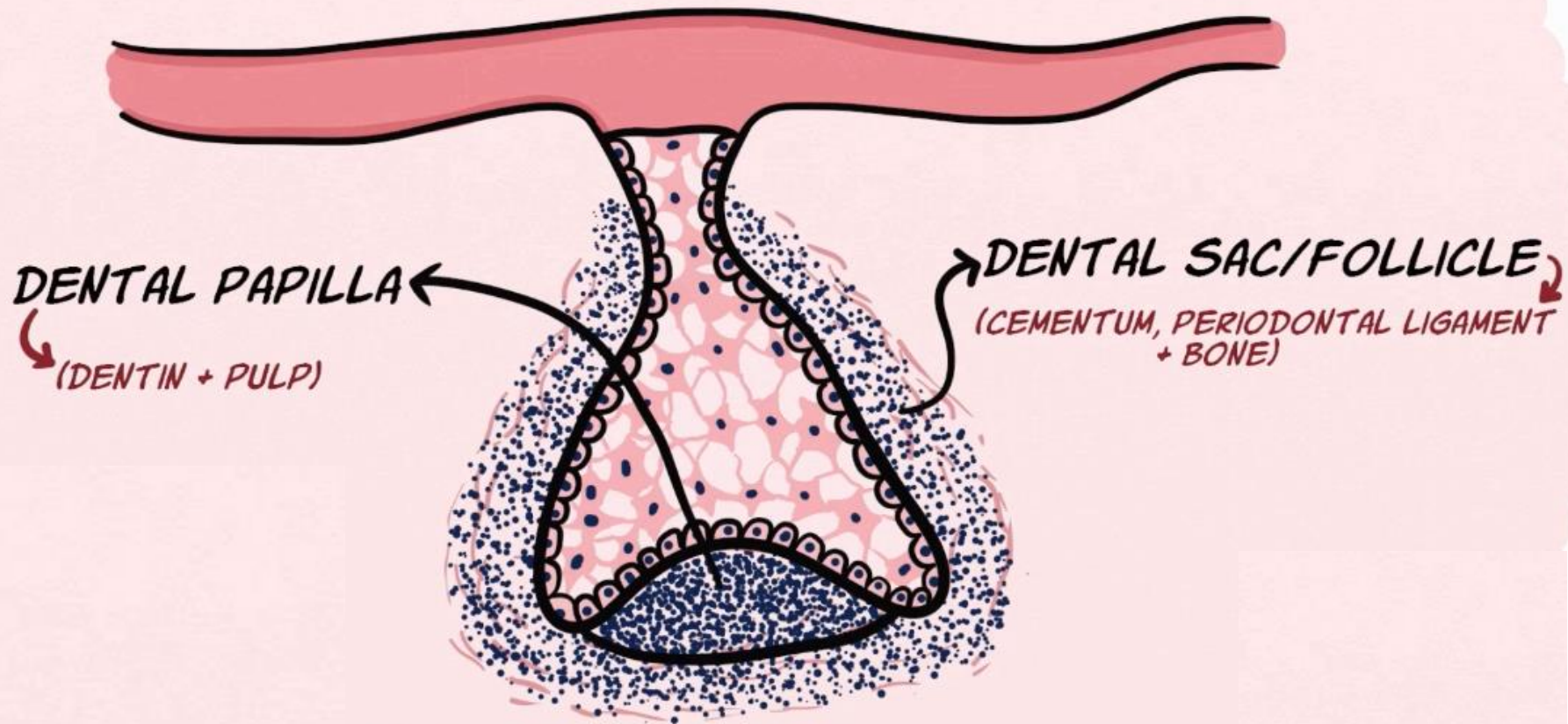


FIGURE 6-7 Bell stage, which exhibits differentiation of the tooth germ to its furthest extent. Both the enamel organ and dental papilla have differentiated into various layers in preparation for the apposition of enamel and dentin.

TOOTH GERM/DENTAL ORGAN = ENAMEL ORGAN + DENTAL PAPILLA + DENTAL FOLLICLE



CAP STAGE



Stádium zvonku (pozdní čepičky/pohárku)

10. - 12. týden vývoje

Orgán skloviny - nasedá na zubní papilu

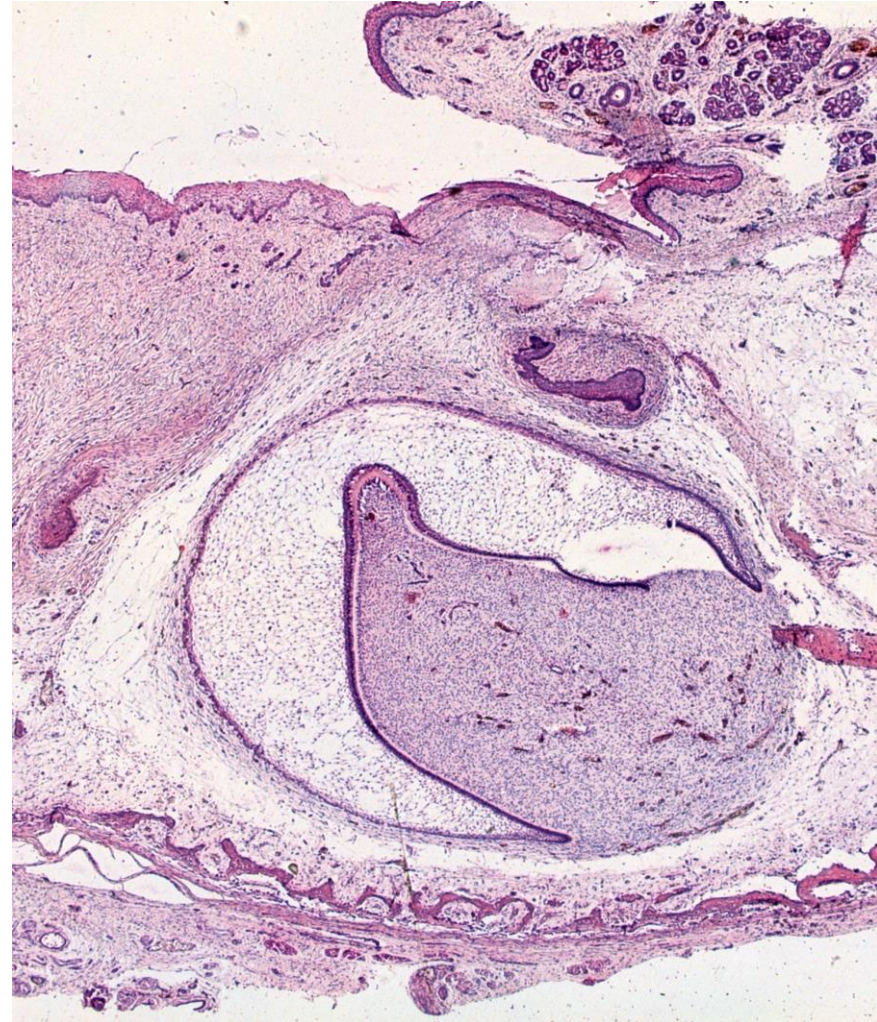Zřetelné 4 vrstevné uspořádání sklovinného orgánu:

Vnitřní sklovinný epitel - Hranice s ektomezenchymem na povrchu zubní papily. Štíhlé buňky (až 50 um) tloušťky cca 4 um. Buňky nasedají na I. basalis ameloblastica.

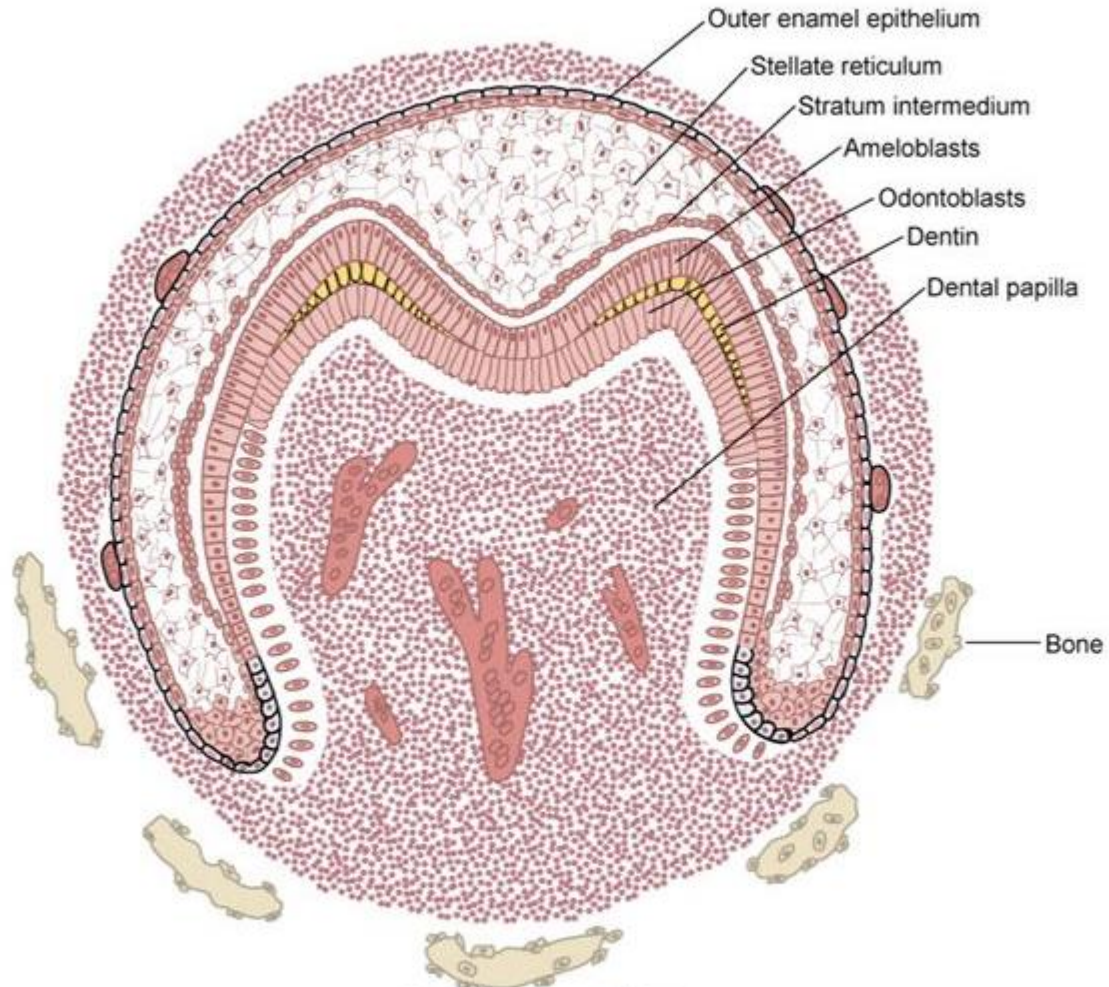
Stratum intermedium - složeno ze 3 - 5 vrstev oválných až značně oploštělých buněk oddělených intercelulárními štěrbinami spojených desmozomy

Pulpa skloviny (hvězdicovité retikulum) - epitelové buněčné retikulum - buňky hvězdicovité a často svými výběžky vzájemně anastomozují

Vnější sklovinný epitel - bývá zpočátku tvořen kubickými, později plochými buňkami, má též bazální membránu



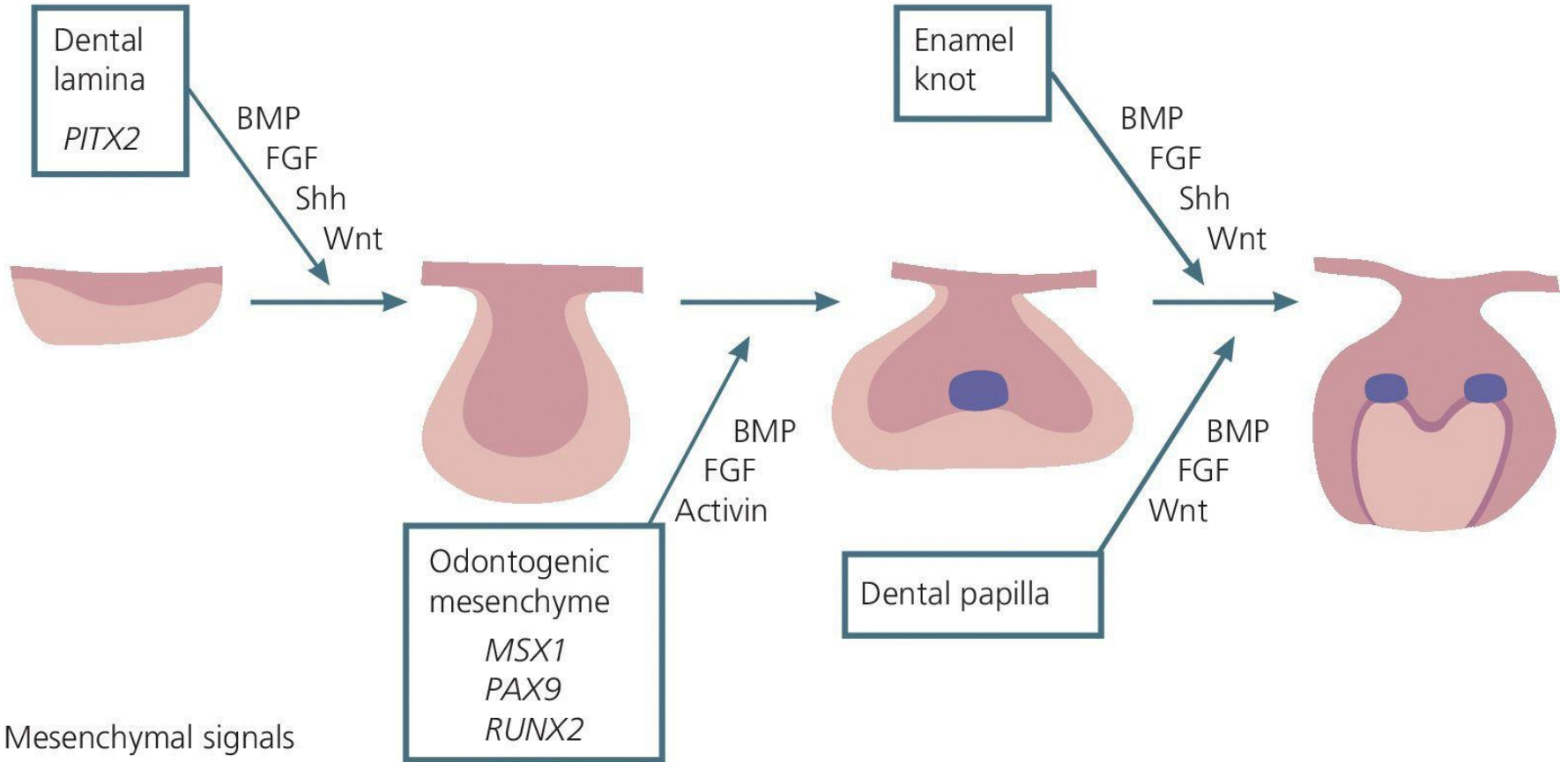
Bell Stage



Copyright © 2014 by Mosby, an imprint of Elsevier Inc.

Sklovinný uzel (enamel knot)

Epithelial signals



Mesenchymal signals


Stadia vývoje primární dentice

Stádium zubní lišty

6 - 7. týden

Initiation stage/sixth to seventh week

Dental lamina



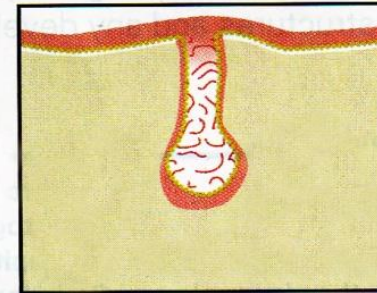
Induction

Stádium pupene

8. týden

Bud stage/eighth week

Bud stage



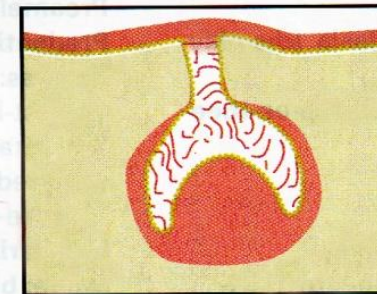
Proliferation

Stádium zubní čepičky

9. - 10. týden

Cap stage/ninth to tenth week

Cap stage



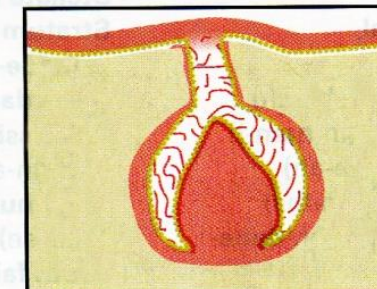
Proliferation, differentiation,
morphogenesis

Stádium zvonku

11. - 12. týden

Bell stage/eleventh to twelfth week

Bell stage



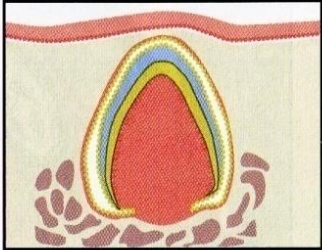
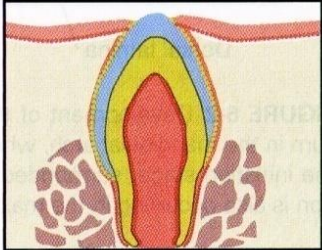
Proliferation, differentiation,
morphogenesis

Balogh and Fehrenbach 2011

Stadia vývoje primární dentice

Apozice
zač. 4. m. intra
utero

Erupce
post partum
(po porodu)

STAGE/TIME SPAN*	MICROSCOPIC APPEARANCE	MAIN PROCESSES INVOLVED	DESCRIPTION
Apposition stage		Induction, proliferation	Dental tissue types secreted in successive layers as matrix
Eruption stage		Maturation	Dental tissue types fully mineralize to mature form

Balogh and Fehrenbach 2011

Stadium apozice

- Období tvorby tvrdých tkání zubu
- **Začíná ve druhé polovině 4. měsíce fetálního vývoje**

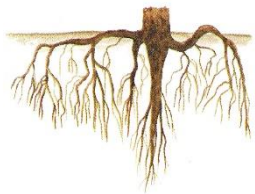


Korunka – vzniká nejdříve (dentin, sklovina)

ukládání skloviny a zuboviny začíná v oblasti růstového (signálního) centra a z něho se proces šíří apikálně

Tvorba skloviny = **amelogeneze**

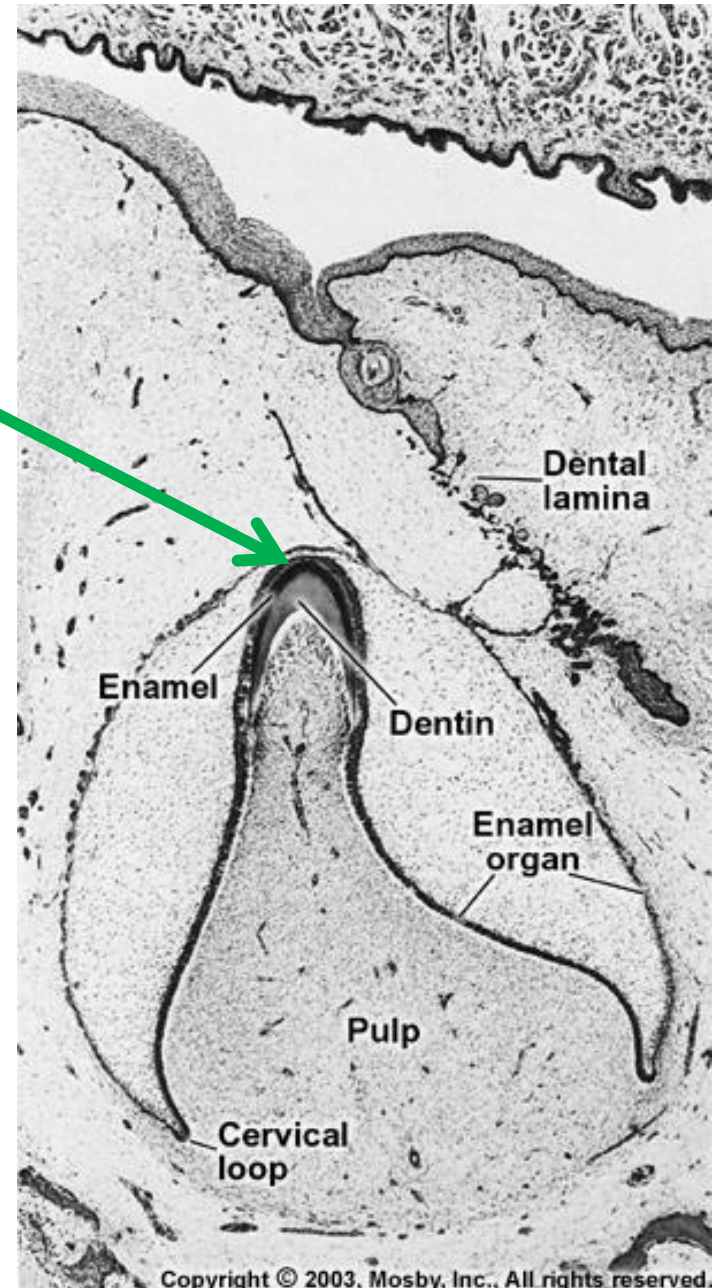
Tvorba zuboviny = **dentinogeneze**



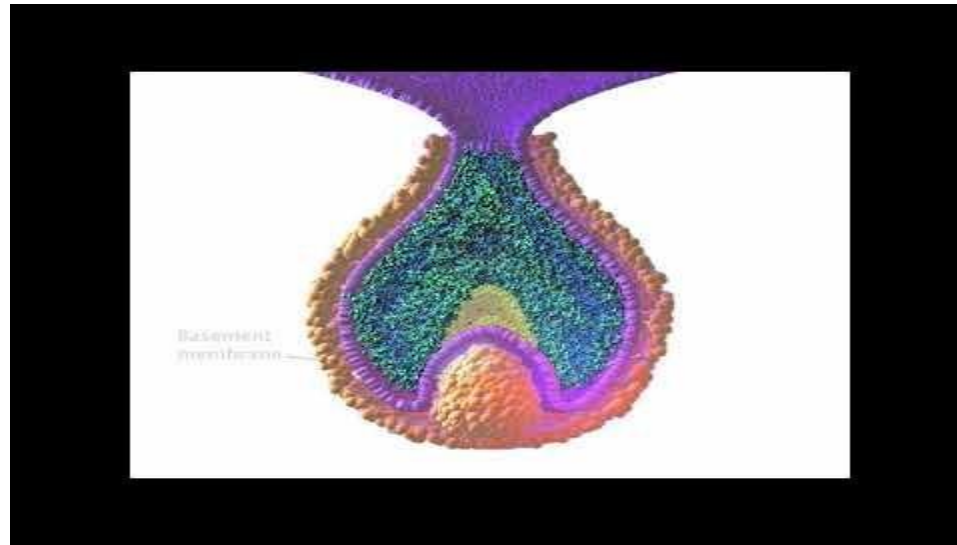
Kořen – vzniká později (dentin a cement)

Tvorba cementu = **cementogeneze**

Místo prvotní mineralizace



<https://www.youtube.com/watch?v=QLNBjHgUHSU>



Časový sled při vývoji primární a sekundární dentice

Table 26.1 Chronology of tooth development and the order of eruption

Chronology of the deciduous dentition					Chronology of the permanent dentition				
Tooth	First evidence of calcification (months in utero)	Crown completed (months)	Eruption (months)	Root completed (years)	Tooth	First evidence of calcification	Crown completed (years)	Eruption (years)	Root completed (years)
<i>Maxillary</i>					<i>Maxillary</i>				
A	3–4	4	7	1½–2	1	3–4 months	4–5	7–8	10
B	4½	5	8	1½–2	2	10–12 months	4–5	8–9	11
C	5	9	16–20	2½–3	3	4–5 months	6–7	11–12	13–15
D	5	6	12–16	2–2½	4	1½–1¾ years	5–6	10–11	12–13
E	6–7	10–12	21–30	3	5	2–2½ years	6–7	10–12	12–14
					6	Birth	2½–3	6–7	9–10
					7	2½–3 years	7–8	12–13	14–16
					8	7–9 years	12–16	17–21	18–25
<i>Mandibular</i>					<i>Mandibular</i>				
A	4½	4	6½	1½–2	1	3–4 months	4–5	6–7	9
B	4½	4½	7	1½–2	2	3–4 months	4–5	7–8	10
C	5	9	16–20	2½–3	3	4–5 months	6–7	9–10	12–14
D	5	6	12–16	2–2½	4	1¾–2 years	5–6	10–12	12–13
E	6	10–12	21–30	3	5	1¼–2½ years	6–7	11–12	13–14
					6	Birth	2½–3	6–7	9–10
					7	2½–3 years	7–8	12–13	14–15
					8	8–10 years	12–16	17–21	18–25

Unless otherwise indicated all dates are postpartum. The teeth are identified according to the Zsigmondy system.

All dates are postpartum. Teeth are identified according to the Zsigmondy system.

Vývoj zubní korunky

- **Změna polarity** buněk ve vnitřním sklovinném epitelu (IEE)
- Prvně se tvoří **preameloblasty** (dříve diferencuje epitel než ektomezenchym)
- Na základě vzájemných interakcí s epitelem se začínají diferencovat **preodontoblasty**
- **Zánik lamina basalis ameloblastica**
- Diferenciace **preodontoblastů v odontoblasty** = zahájení sekrece dentinu
- Následuje maturace **preameloblastů v ameloblasty** = zahájení sekrece skloviny

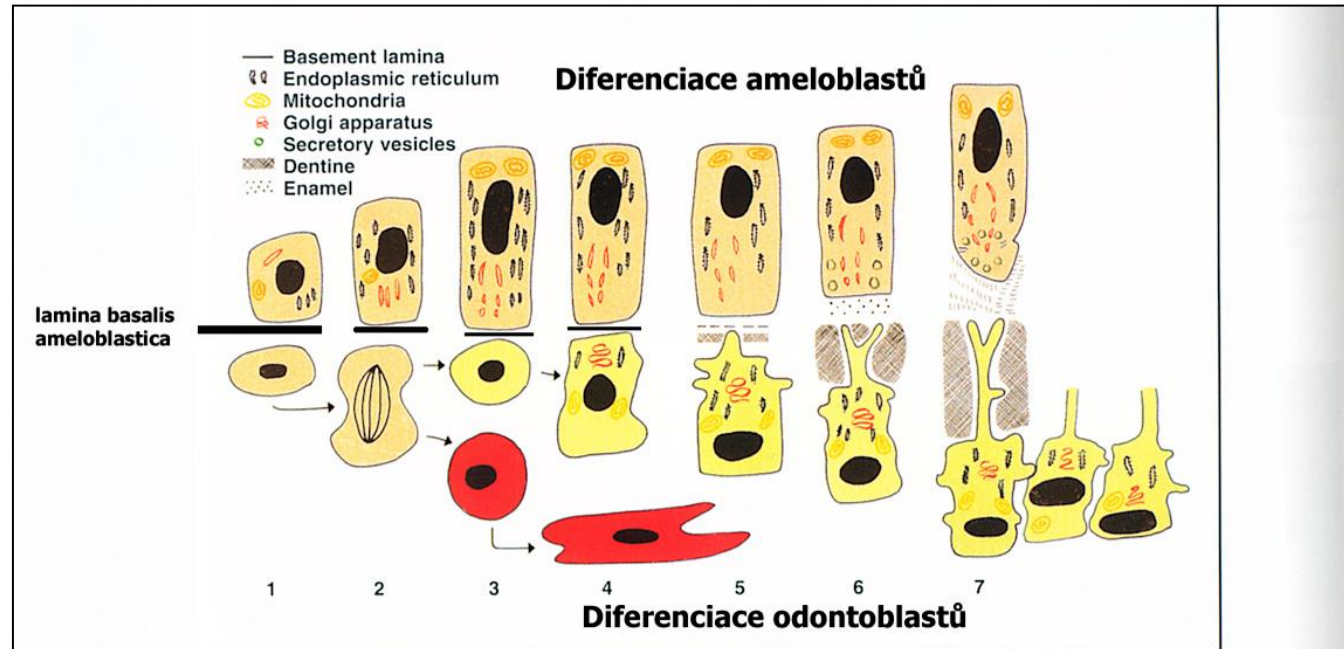
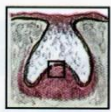

Fig. 23.1 Life cycle of the odontoblast (lower cell line) related to that of the ameloblast (upper cell line). 1 = Ameloblast begins to differentiate first. 2 = Peripheral ectomesenchymal cells divide, with some daughter cells migrating below the odontoblast layer. 3 = Acting on a signal from the ameloblast, the preodontoblasts begin to differentiate. 4 = Synthetic organelles increase in size and number, especially Golgi apparatus and rough endoplasmic reticulum. 5 = Nucleus moves basally as the cell becomes polarised. A number of odontoblast processes begin to form. One odontoblast process becomes enlarged and begins to secrete matrix. 6 = The odontoblast retreats as matrix is laid down, leaving behind a single main process. Once a narrow layer of matrix is laid down mineralisation commences. 7 = Once the first layer of dentine is laid down the differentiated ameloblast begins to deposit matrix.



Balogh and Fehrenbach 2011

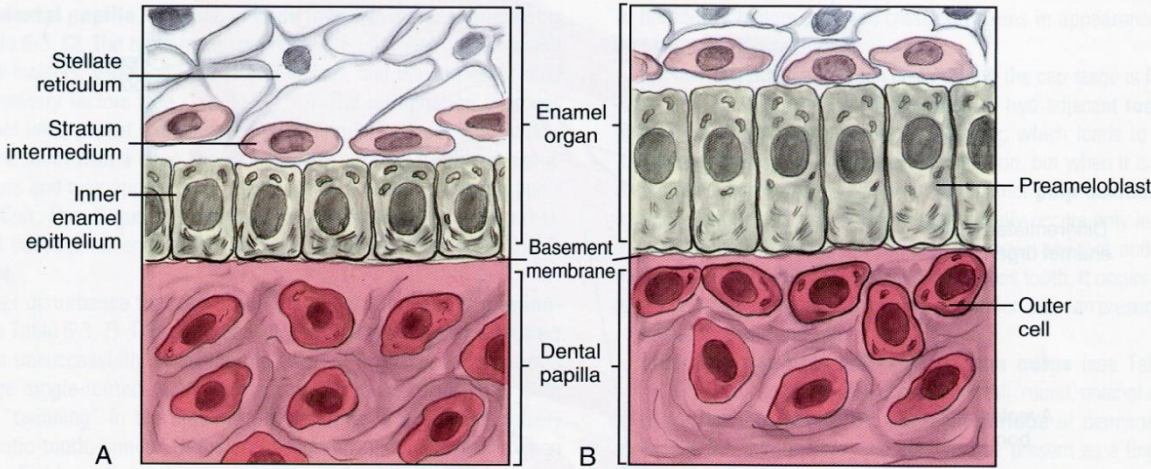


FIGURE 6-9 Close-up of inner enamel epithelium of the enamel organ differentiating into the preameloblasts, the future cells that will secrete enamel matrix. **A:** Inner enamel epithelial cells, with their central nuclei, line up along the basement membrane. **B:** Inner enamel epithelial cells that have elongated and repolarized their nuclei to become preameloblasts. Note the outer cells of the dental papilla

Balogh and Fehrenbach 2011

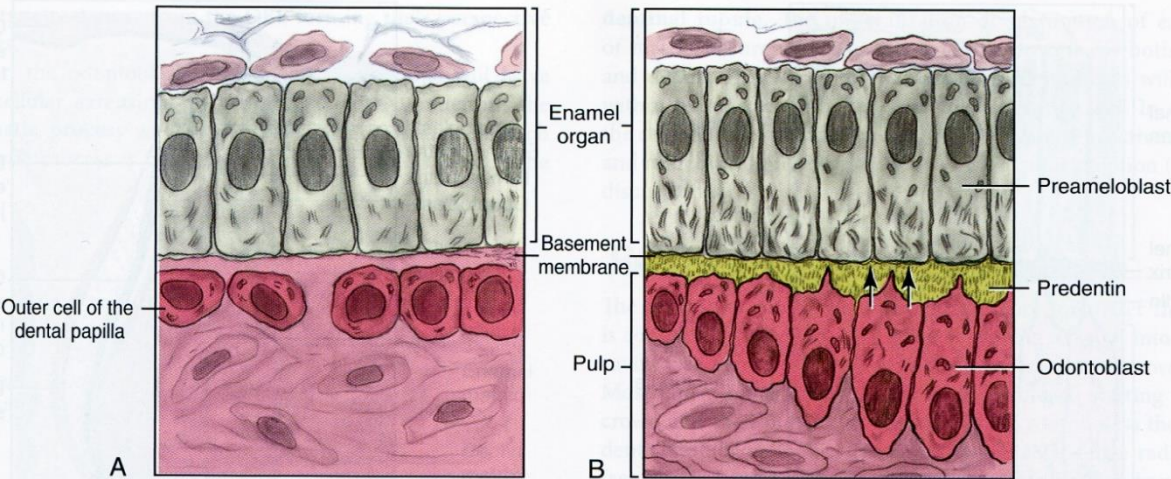
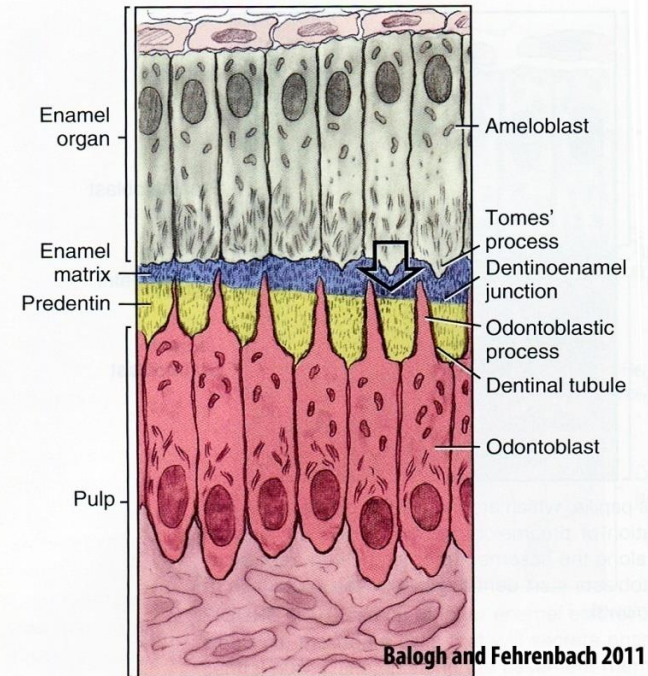


FIGURE 6-10 Close-up of the outer cells of the dental papilla, which are induced to differentiate into the odontoblasts and form predentin after the formation of preameloblasts from the inner enamel epithelium. **A:** Outer cells of the dental papilla line up along the basement membrane with repolarization of their nuclei to become odontoblasts. **B:** Odontoblasts start dentinogenesis, the apposition of predentin on their side of the basement membrane (arrows).

repolarizace buněk vnitřního sklov. epitelu
→ preameloblasty

repolarizace buněk zubní papily
→ preodontoblasty

Zánik lamina basalis ameloblastica – maturací preameloblastů v ameloblasty



Balogh and Fehrenbach 2011

FIGURE 6-12 Preameloblasts being induced to differentiate into ameloblasts and beginning amelogenesis from Tomes' process (large arrow), with the apposition of enamel matrix on their side of the basement membrane. Later this membrane will disintegrate and mineralize to form the dentinoenamel junction. Note that the predentin is thicker than the enamel matrix because the odontoblasts differentiate and start matrix production earlier than the ameloblasts. The predentin forms around the dentinal tubules that contain the odontoblastic process attached to the odontoblasts.

Amelogeneze

Amelogeneze

Apexy diferencovaných ameloblastů po repolarizaci směřují proti uložené dentinové matrix a odontoblastům, baze obráceny proti *stratum intermedium*

Štíhlé a dlouhé buňky (50 μm), apikální domény buněk obsahují Golgiho ap. a gER, tvorba sekrečních zrn

Výdej zrn - *ekrinním způsobem*, a to nad spojovacími komplexy

Sekreční zrna obsahují proteiny tvořící kostru pro mineralizace skloviny:

Amelogeniny (90 %)

Hlavní produkt sekretorní fáze ameloblastů

kulovité polymery, regulace růstu sklovinných hranolů

Non-amelogeniny

Enamelin - Nukleace a usměrnění růstu krystalů

Ameloblastin – adhezivní molekula

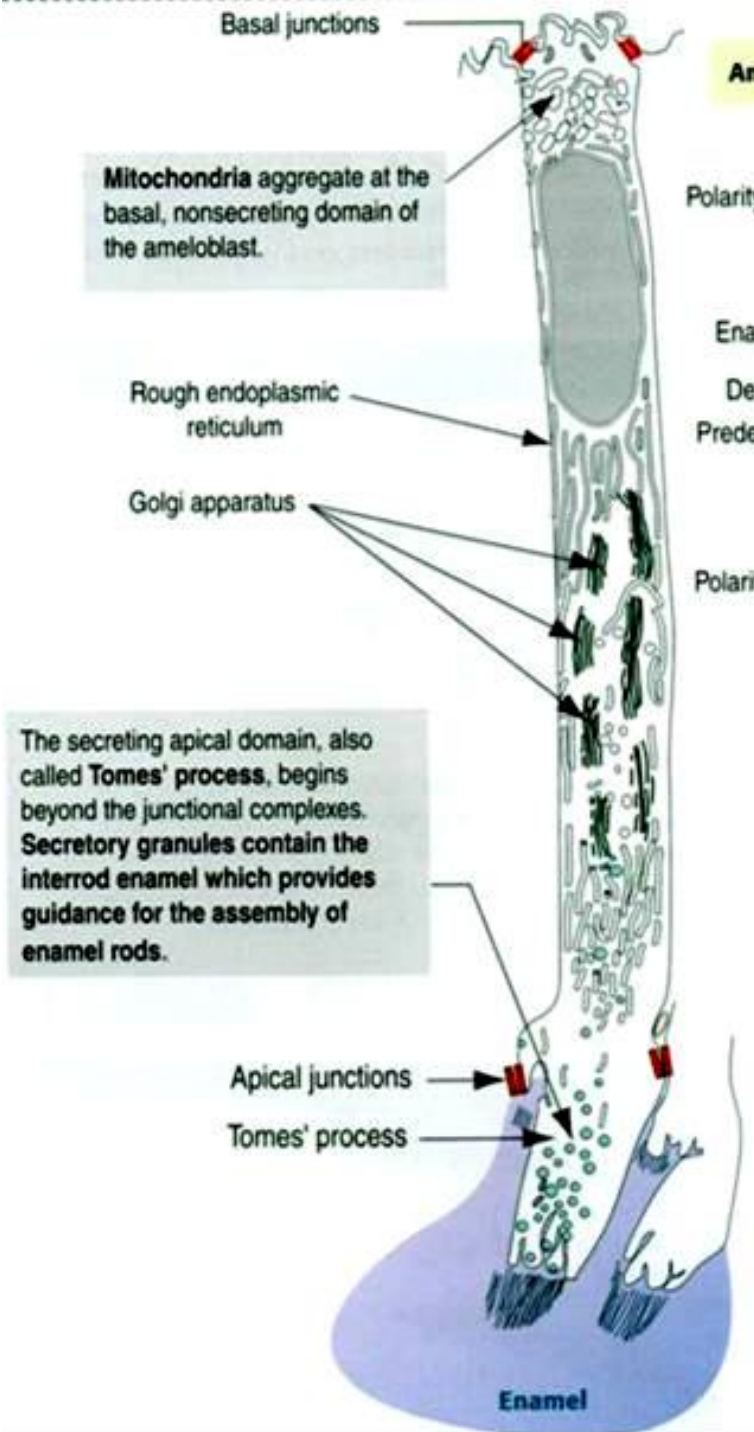
Kalikrein 4 – Proteasa secernovaná ameloblasty na konci sekretorní fáze

Tuftelin – stabilizuje spojení s dentinem

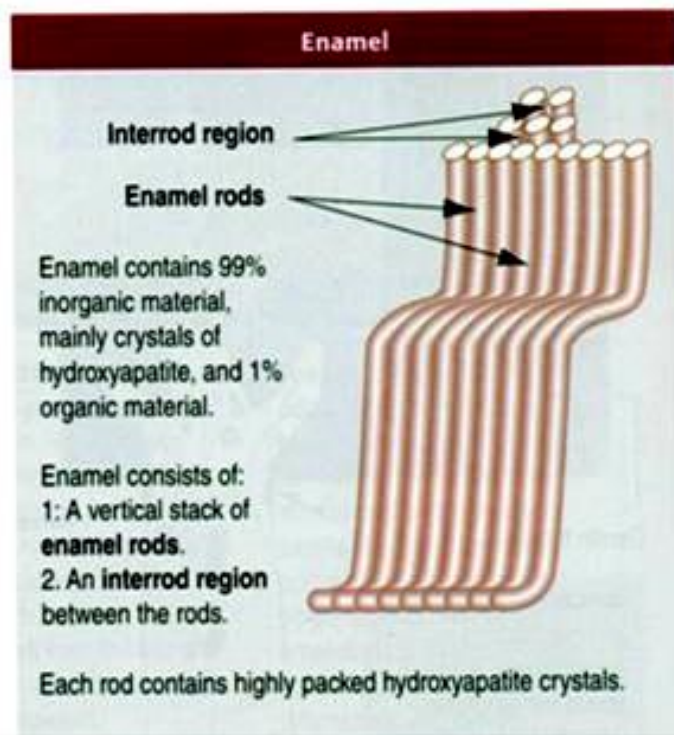
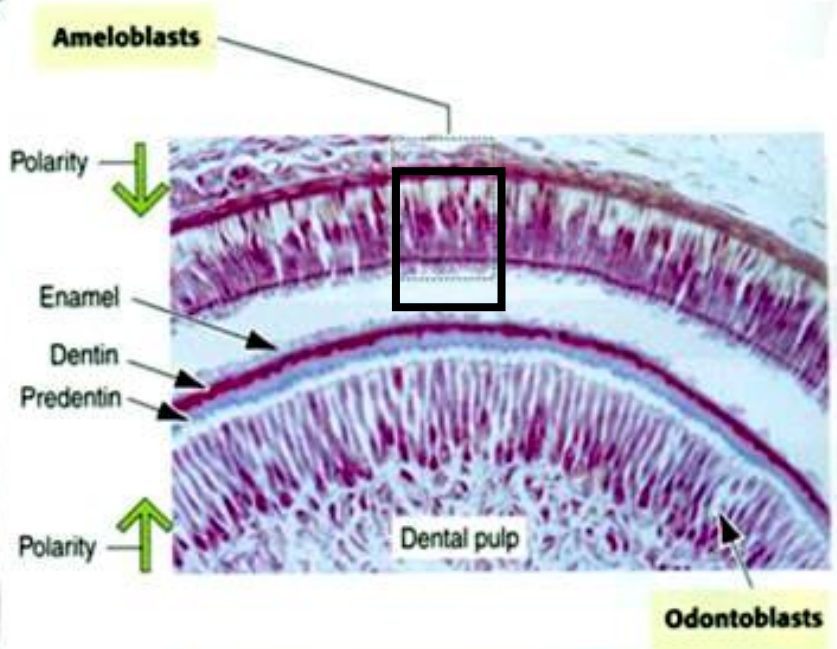
Enzymatické proteiny

Metaloproteinázy (MMP20) – degraduje amelogenin

alkalická a kyselá fosfomonoesteráza a serinproteináza1



The secreting apical domain, also called **Tomes' process**, begins beyond the junctional complexes. **Secretory granules** contain the **interrod enamel** which provides guidance for the assembly of enamel rods.



Amelogeneze

Do sekrece skloviny se postupně zapojí všechny ameloblasty a každý vytváří jeden hranol skloviny (prizma)

Hranoly **narůstají od apikálních konců ameloblastů**

Růst neprobíhá kontinuálně, ale periodicky (s pravidelným střídáním fáze maximální sekreční aktivity a fáze odpočinkové (klidové))

V průběhu jednoho cyklu se prizma prodlouží přibližně o 15-30 mikrometrů projevem jsou na zubních výbrusech **Retziusovy čáry** - končí v perikymatech

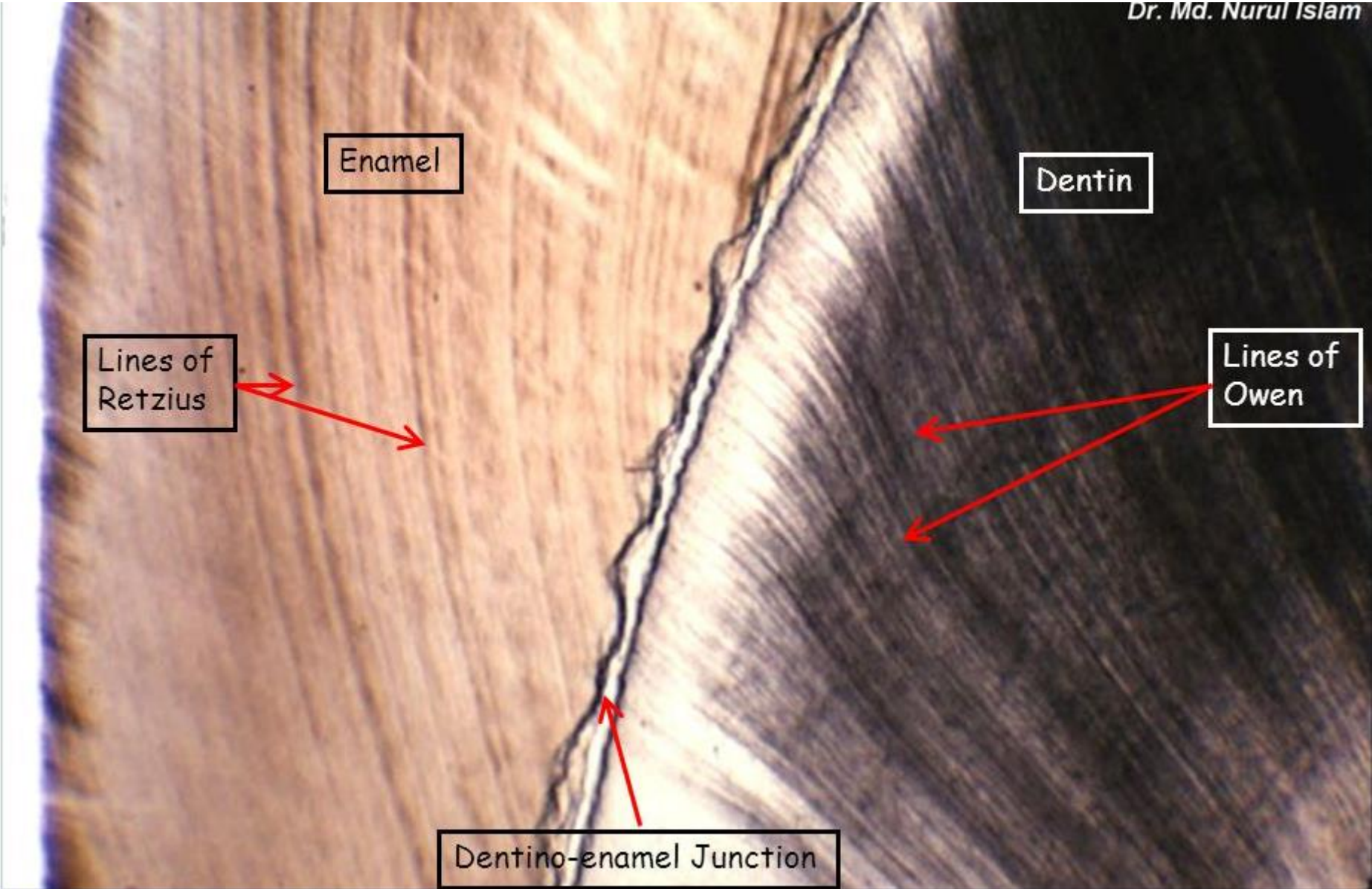
Délka této periody jsou asi 4 dny

Sekrece prizmat - 3 fáze:

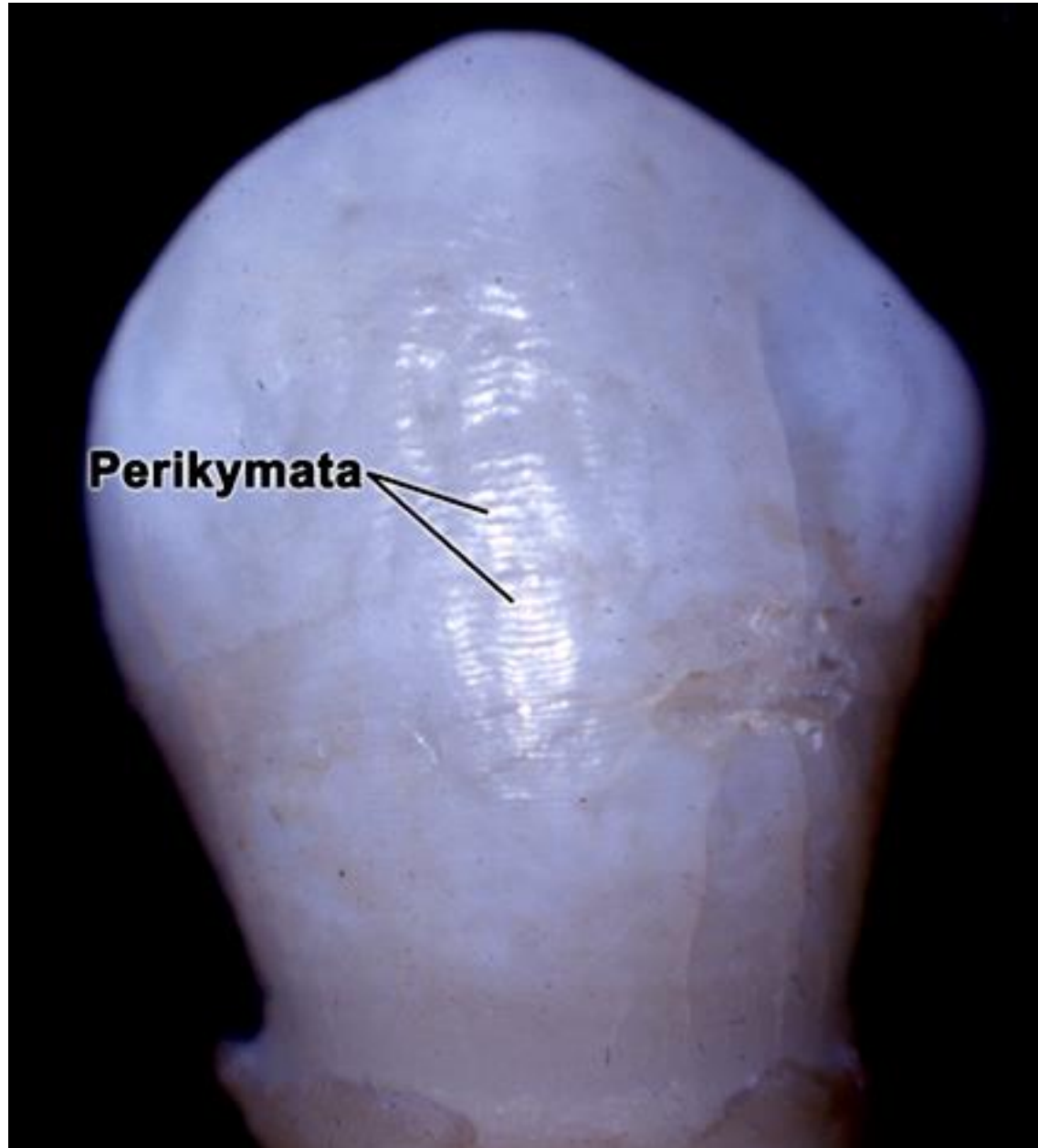

- **ukládání organické matrix** - **proteiny**, mukopolysacharidy, lipidy
- **mineralizační** - v matrix se tvoří krystalizační centra, kde se ukládá hydroxylapatit v podobě submikroskopických krystalů
- **maturační** - růst krystalů spojený s úbytkem organické matrix (až 0,5 -1%)

Retziusovy linie

Dr. Md. Nurul Islam



Perikymata



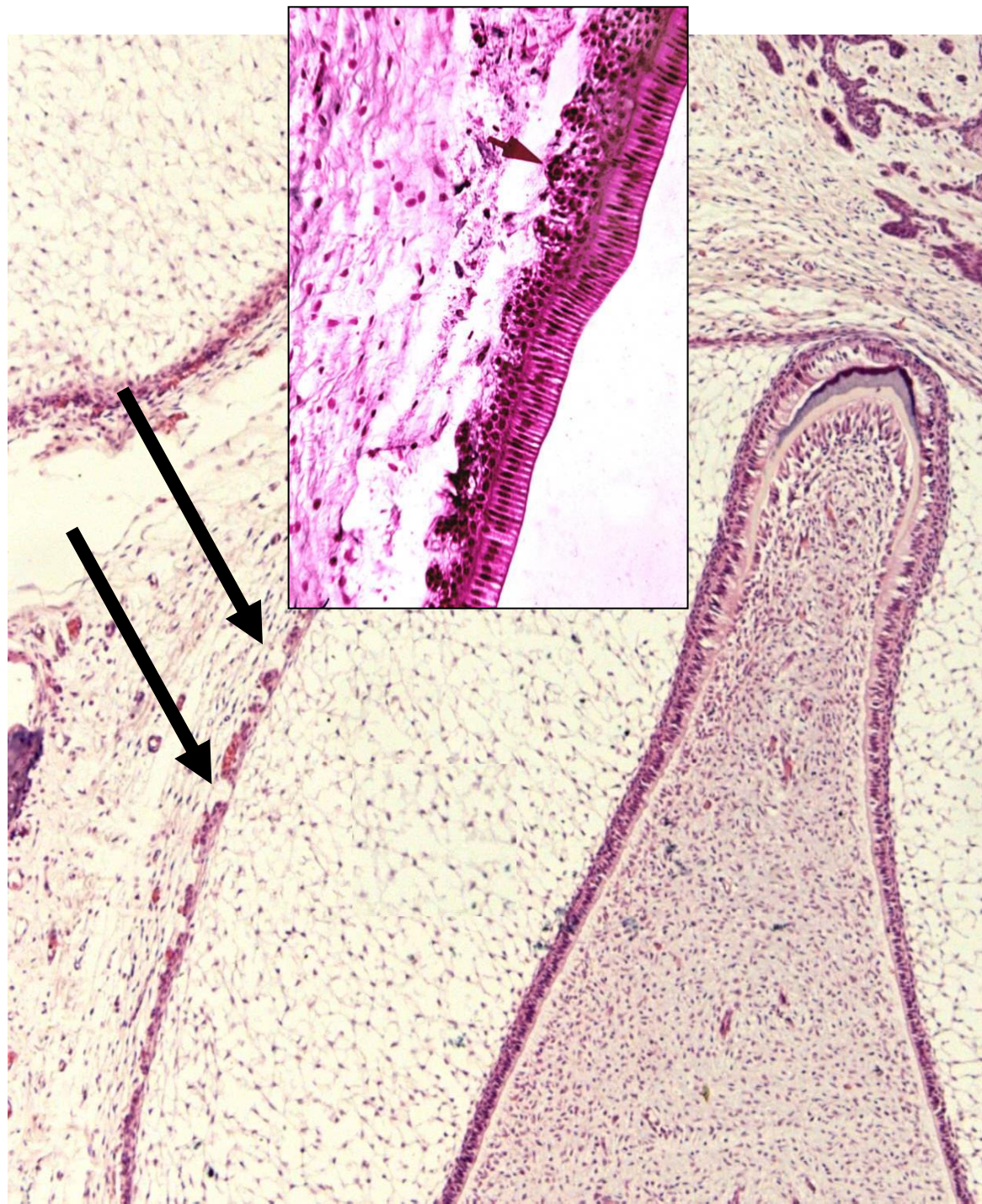
Výživa ameloblastů

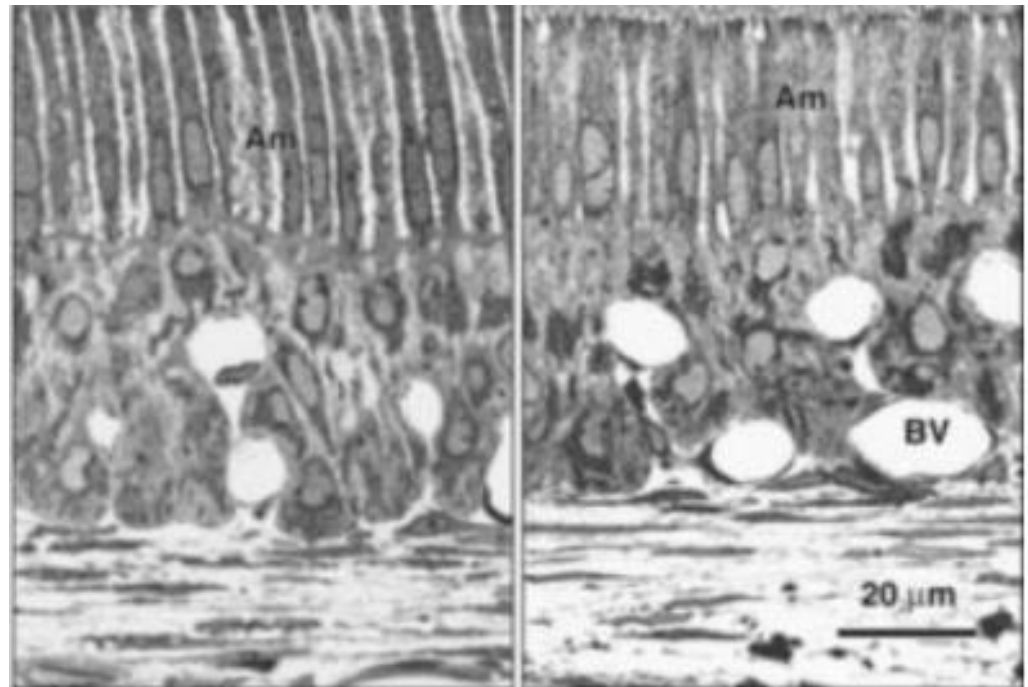
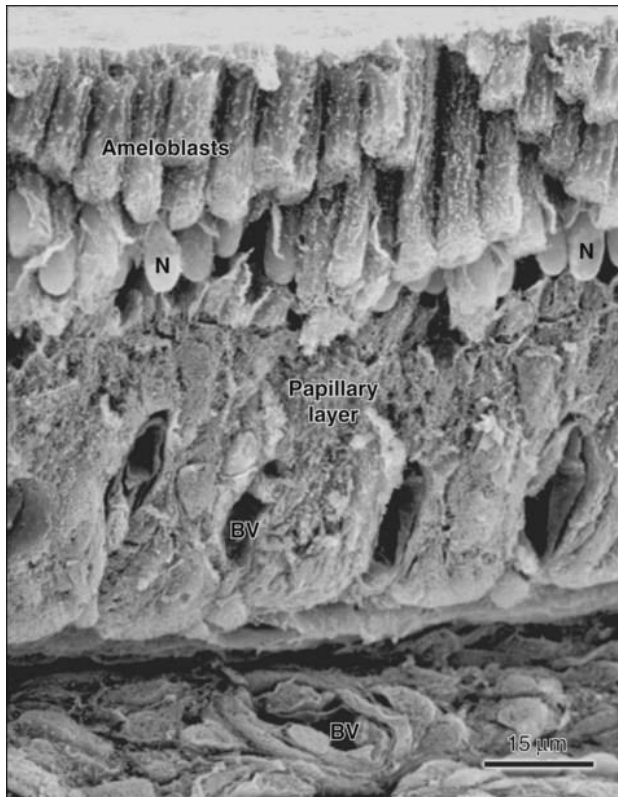
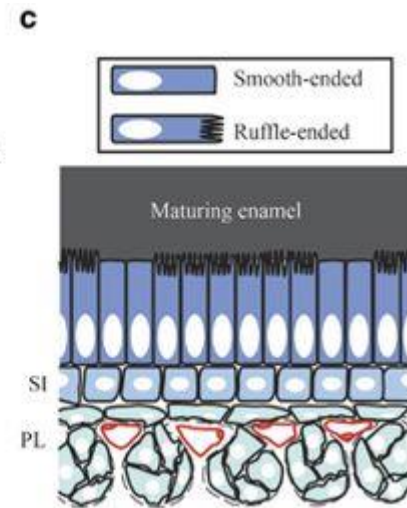
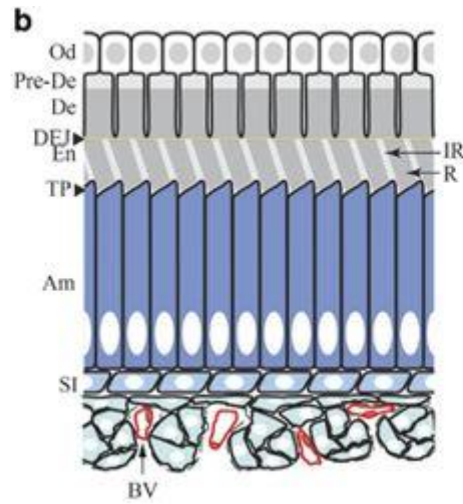
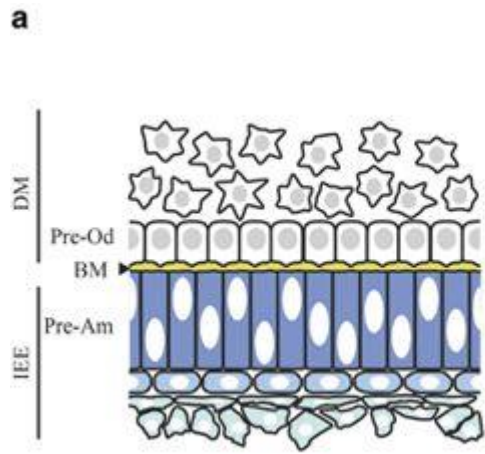
Vyvíjí se ještě před zahájením tvorby prizmat - k fokálnímu zániku buněk vnějšího sklovinného epitelu zubního pohárku (apoptozou)

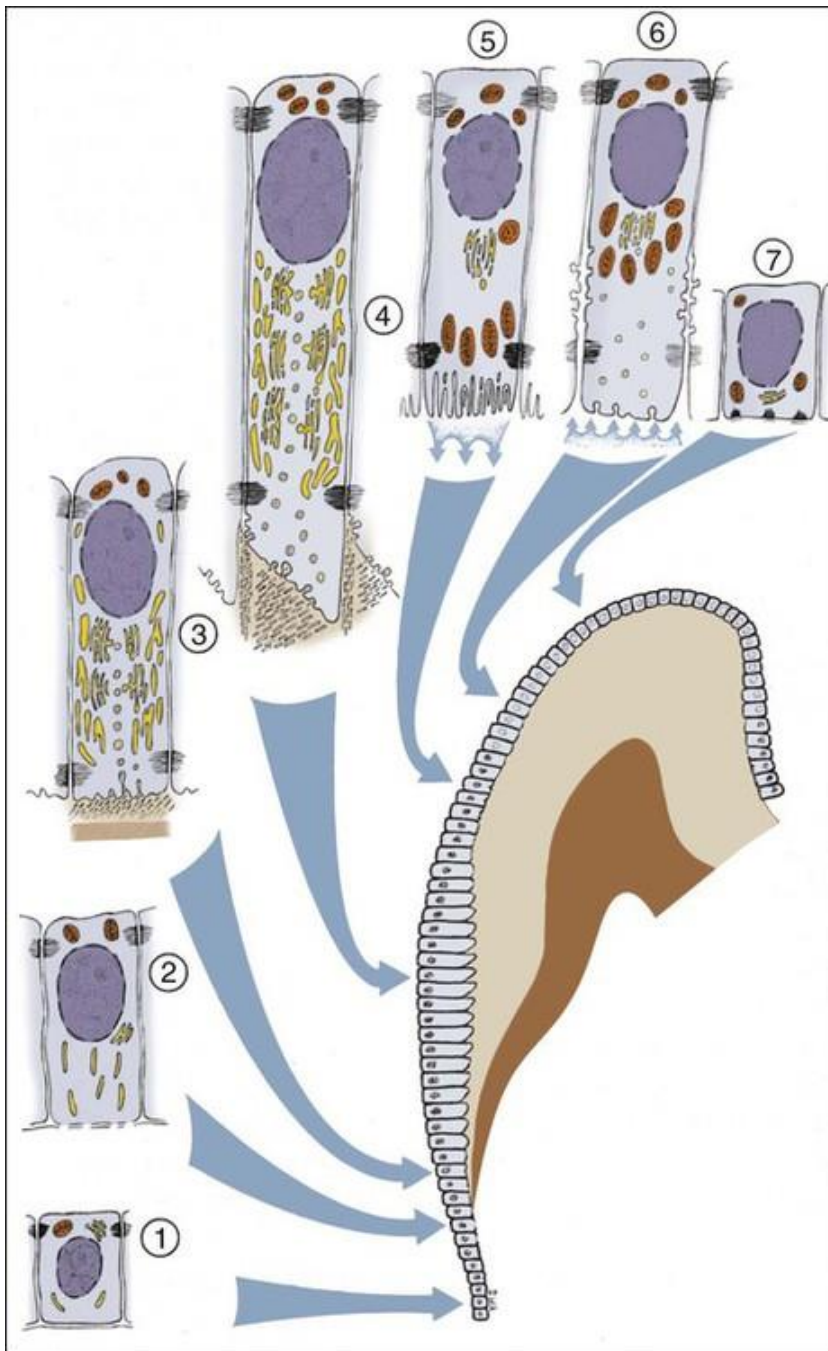
Skrz takto vzniklé otvůrky v zevním sklovinném epitelu penetrují do retikula krevní cévy – zajištění výživy ameloblastů

Redukce až zánik epitelového retikula a intracelulární mukoidní substance

Zůstane pouze
Stratum intermedium + vnitřní ameloblasty








Schematic representation of the various functional stages in the life cycle of ameloblasts as would occur in a human tooth

- 1) Morphogenetic stage
- 2) Histodifferentiation stage
- 3) Initial secretory stage (no Tomes' process)
- 4) Secretory stage (Tomes' process)
- 5) Ruffle-ended ameloblast of the maturative stage
- 6) Smooth-ended ameloblast of the maturative stage
- 7) Protective stage

Před definitivním skončením sekreční činnosti ameloblasty vytvoří na povrchu skloviny tenkou vrstvičku organické substance - **cuticula dentis**

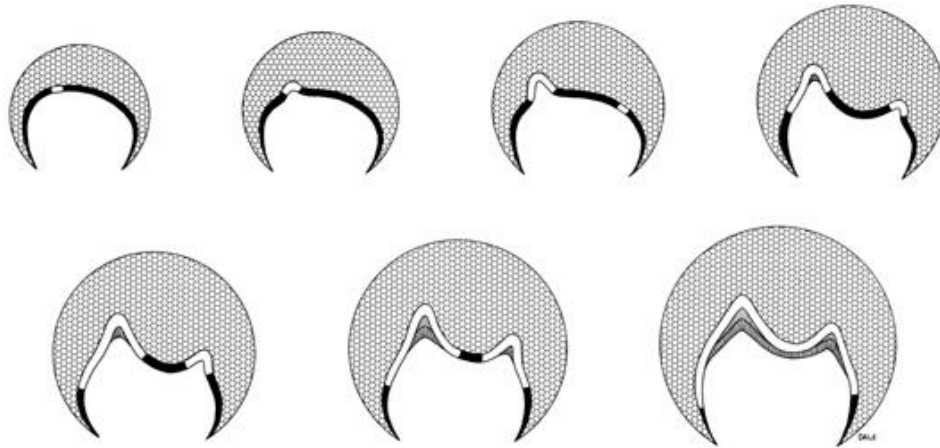


Po ukončení sekrece se ameloblasty zkracují a splynou s buňkami stratum intermedium vznikne tzv. **redukovaný sklovinný epitel** - chrání korunku během jejího prořezávání

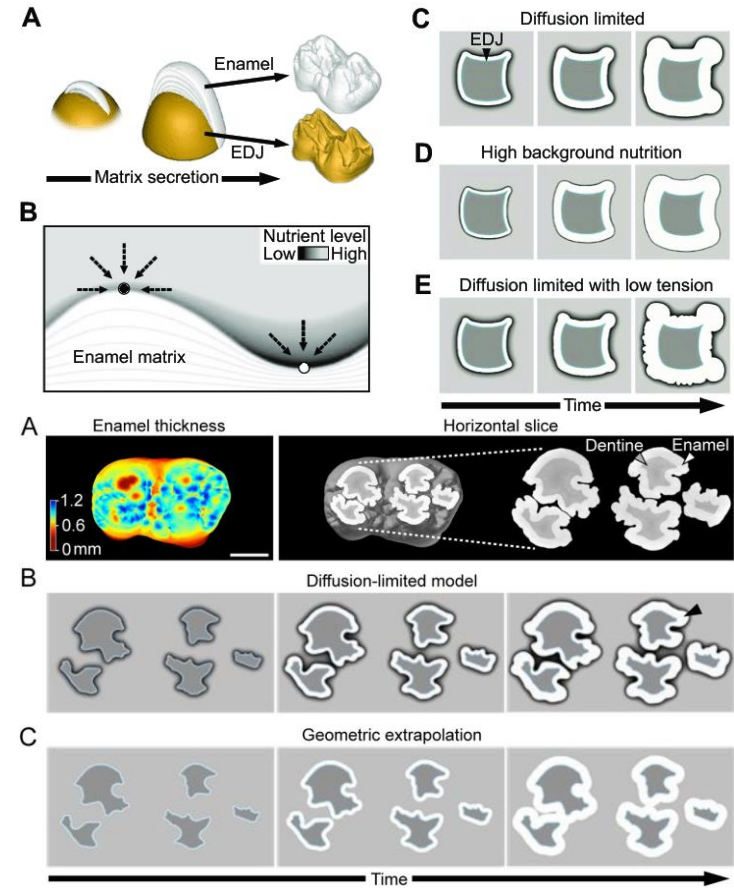
Tvar korunky

Zodpovědné procesy:

1. Primární patterning tvaru zubu – **sklovinné uzly**
2. Počet **růstových center v zubním pohárku** – míst, kde buňky zahájí sekreční činnost, jsou definována během diferenciací ameloblastů mechanismy embryonální indukce **signálními molekulami odontoblastů** (v genomu buněk sklovinného epitelu exprimují geny, které řídí rychlost proliferace)
3. Výživa během samotné produkce skloviny (*Häkkinen et al., 2019 BioRxiv*)



Copyright © 2003, Mosby, Inc., All rights reserved.



Dentinogeneze

Dentinogeneze

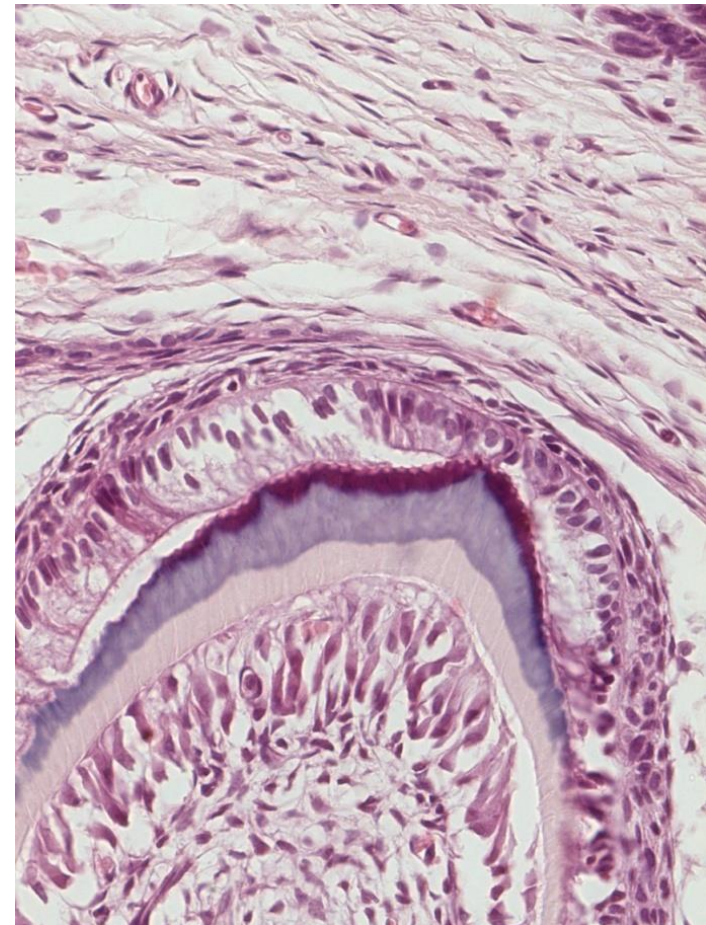
Základní hmotu dentinu secernují odontoblasty, které vznikly z povrchové vrstvy ektomezenchymu zubní papily indukčním působením preameloblastů

Sekreční činnost zahájí první odontoblasty **růstového centra**, tj. na vrcholu zubní papily

Prekurzory dentinové matrix jsou shromažďovány v apexech, které směřují proti apexům ameloblastů

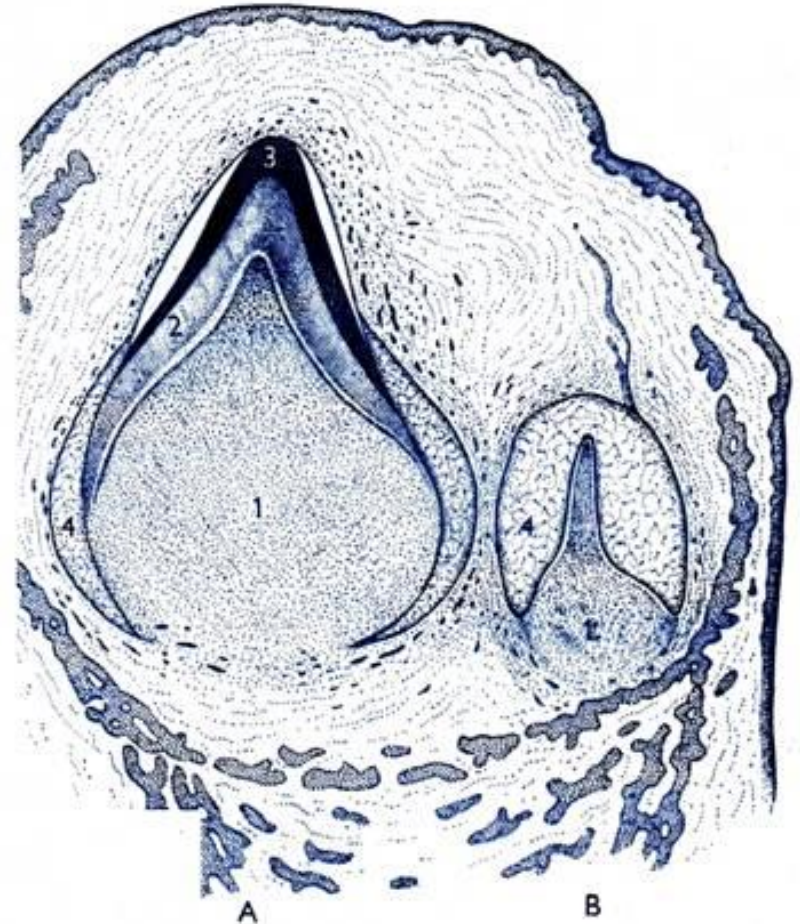
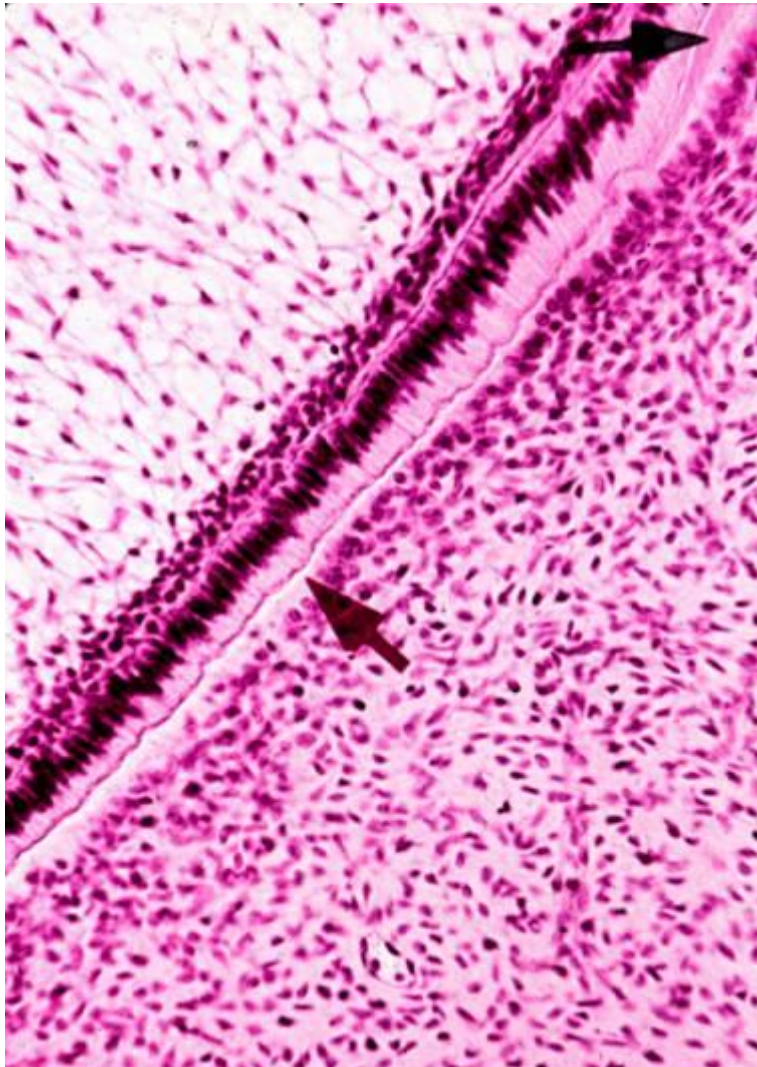
Vyloučená matrix je měkká - proteiny rodiny kolagenů **kolagen typu I + III a proteoglykany** (versican, keratansulfát, decorin, chondroitinsulfát)

Odontoblasty a ameloblasty se během ukládání matrix od sebe vzdalují



Do produkce základní hmoty dentinu jsou zapojovány kromě odontoblastů růstového centra i odontoblasty ostatních oddílů zubní papily

Společnou činností všech odontoblastů se vytvoří dentinový podklad zubní korunky



Obr. 83.
Vývoj zubu. Dělný zub ve stadiu sponice (A), časně stadium vývoje zubu trvalého (B). Zubní papila (1), dentin (2), sklera (3), orgán akloviny (4).

V prvních vrstvách matrix jsou pouze retikulární vlákna

Radiální svazečky - Korffovy svazečky

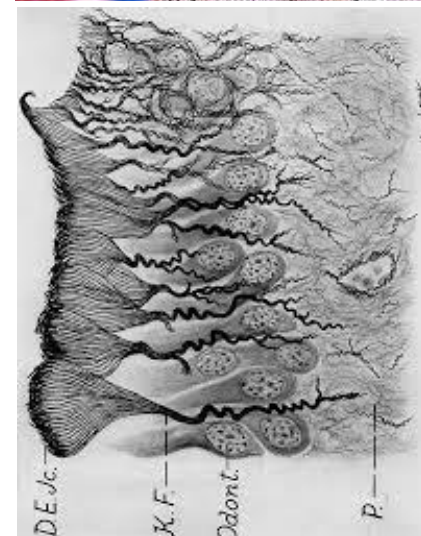
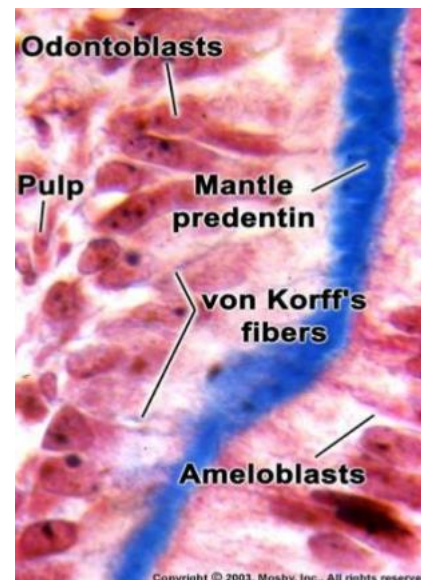
Teprve po uložení Korffových svazečků **začnou buňky ukládat kolagenní vlákna (I)**, která probíhají podélně, kolmo na dentinové kanálky

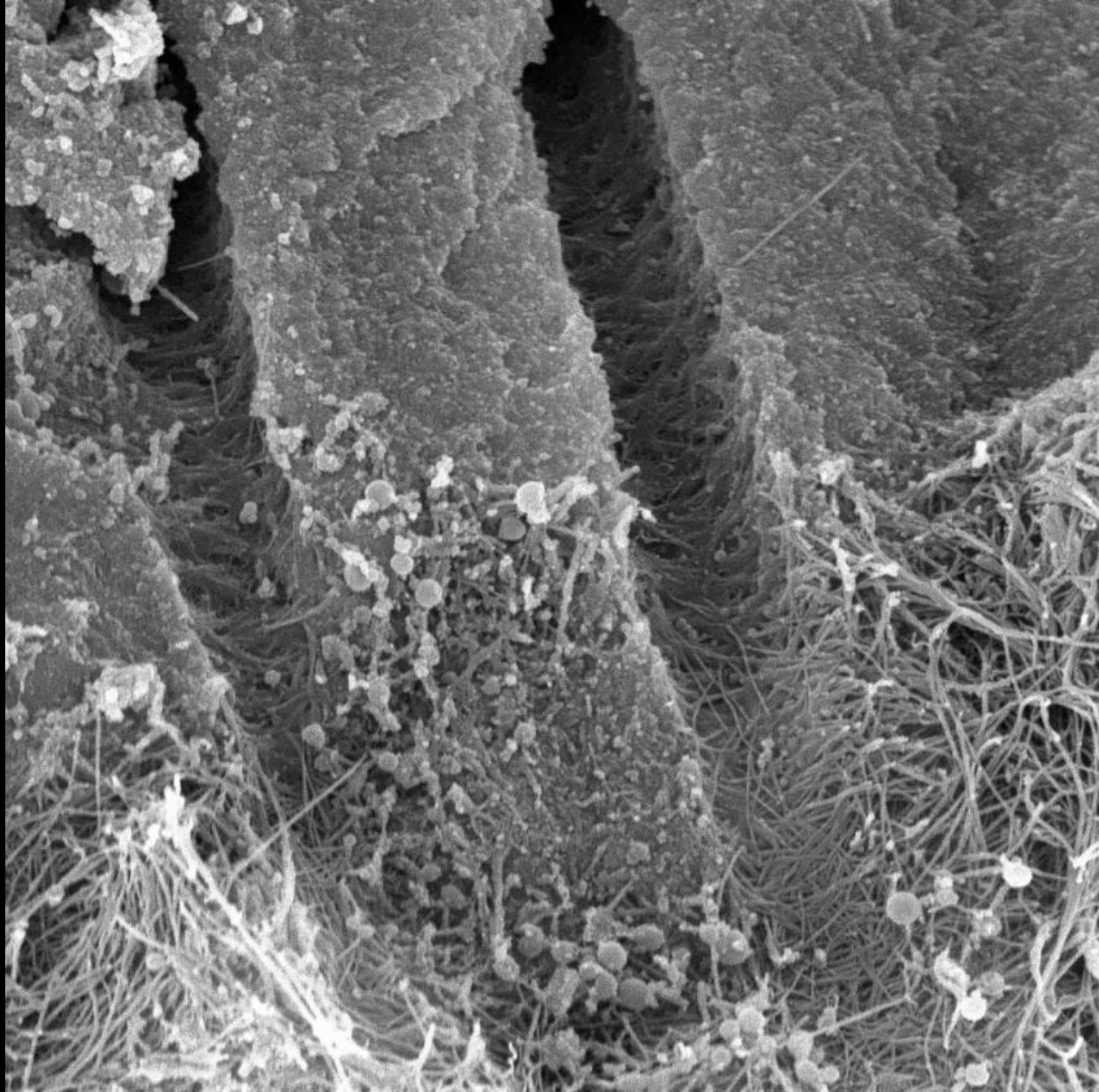
Vápenatění (kalcifikace) dentinové matrix je komplexní pochod
účast enzymu alkalické fosfatázy její aktivita prokázána jak v tělech,
tak i výběžcích odontoblastů

Společně kalcifikují +/-4 denní přírůstky
(submikr. krystalizační centra – kalcisférity střídané
interglobulárními oblastmi – splývání kalcisféritů)
(síťování kolagenu//fosfoproteiny, glykoproteiny,
osteokalcin/proteoglykany//)

Matrix v těsné blízkosti odontoblastů je nezápenatělá

= preentin



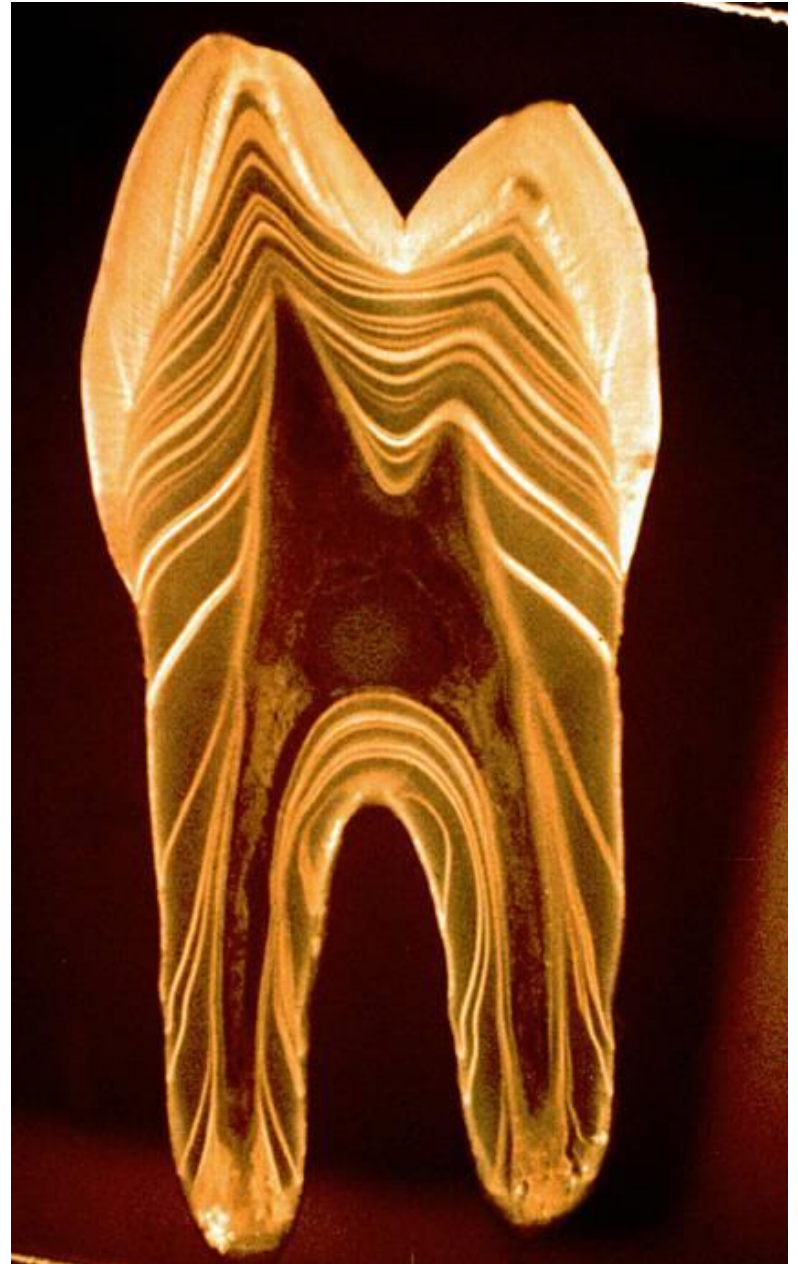
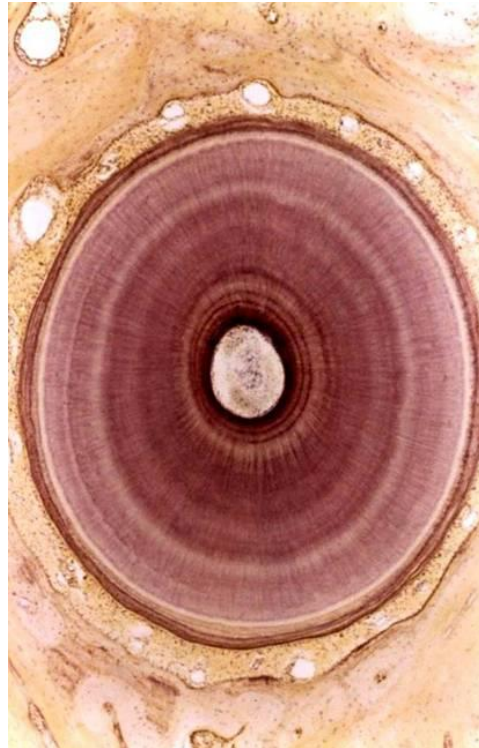

Ukládání matrix periodicky

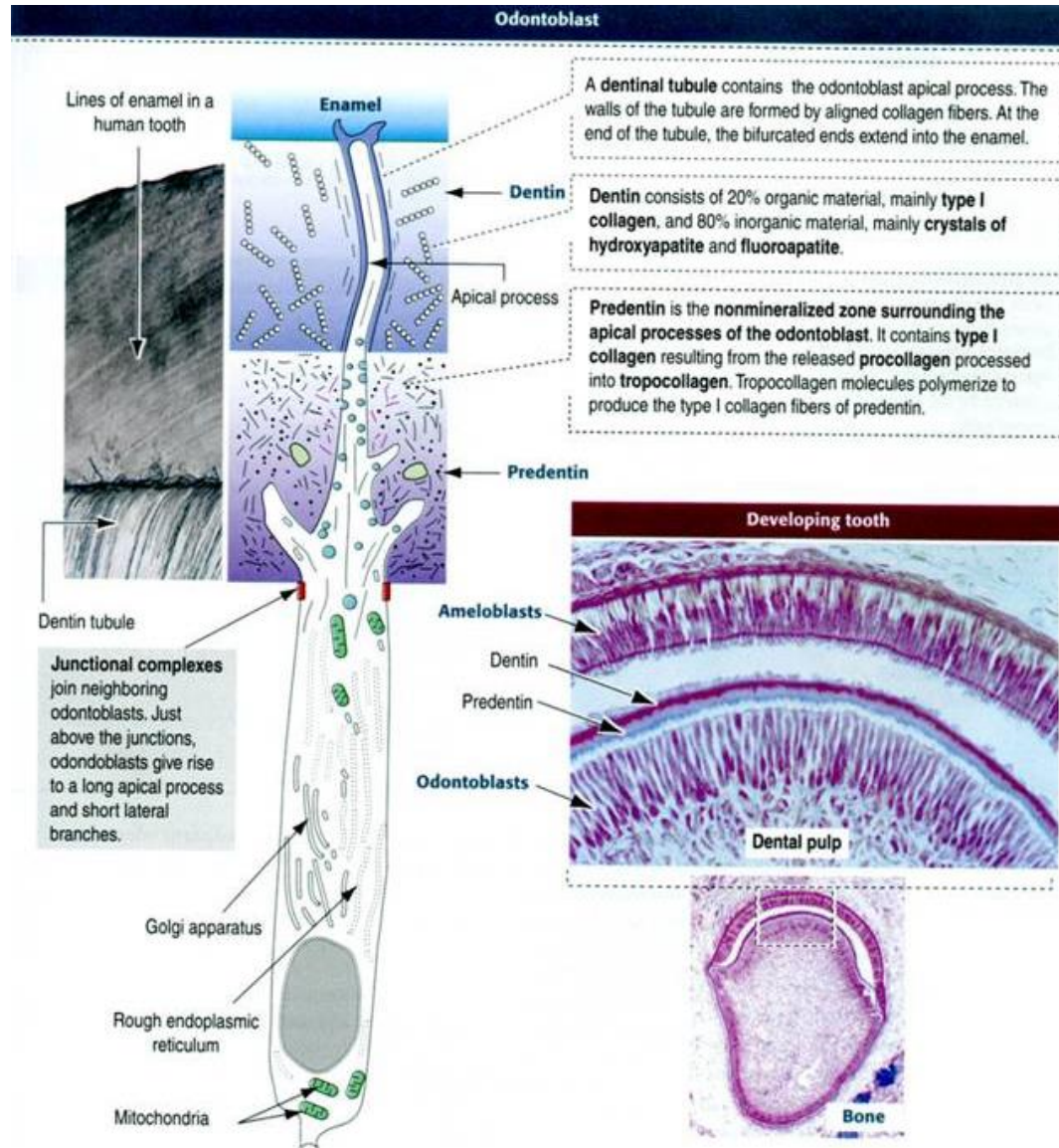
4-8 $\mu\text{m}/\text{den}$

dokladem jsou von Ebnerovy čáry na
odvápňených řezech

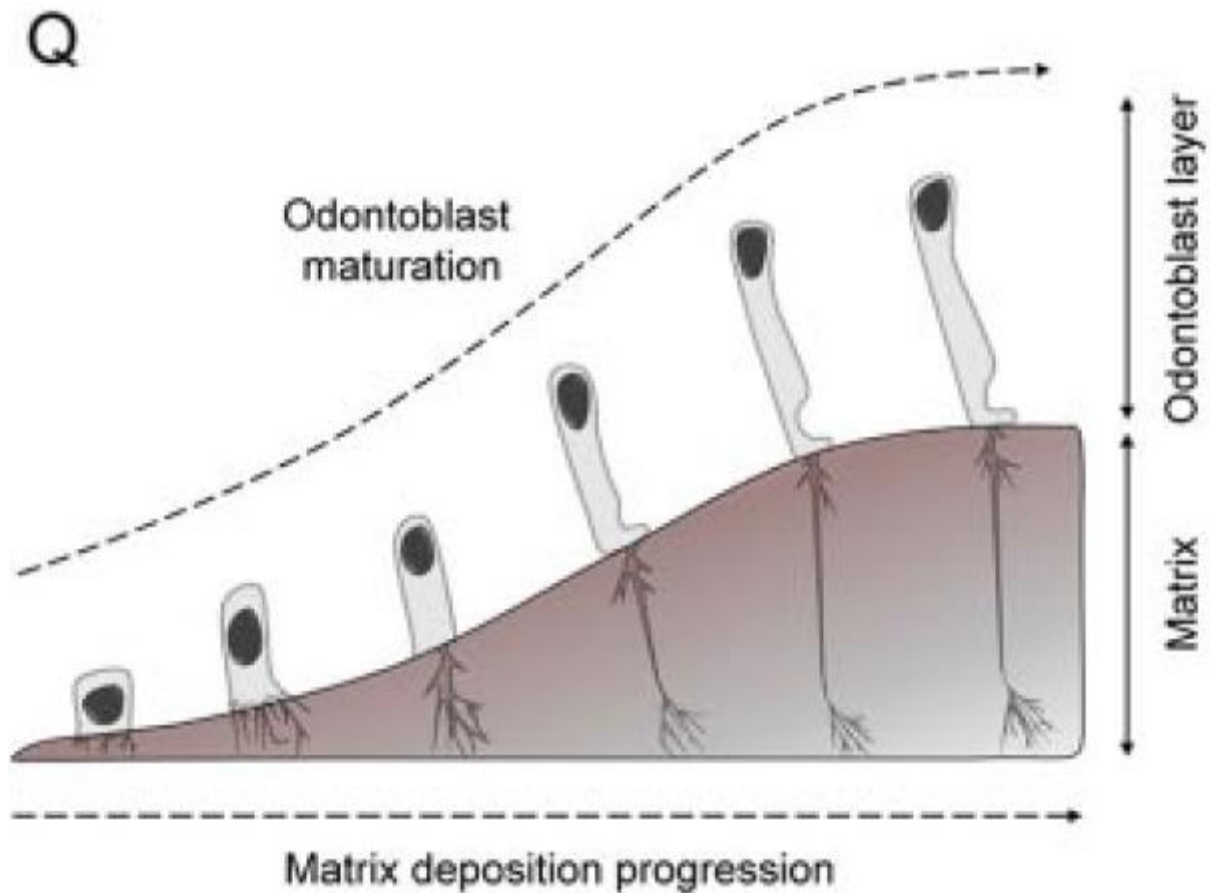
+4 denní přírůstky kalcifikují společně
= Owenovy linie na zubních výbrusech



S tloušťnutím dentinové matrix se apikální části odontoblastů vytahují v tenčí a tenčí výběžky a po zvápenatění matrix jsou v ní natrvalo zality jako Tomesova vlákna v dentinových kanálcích



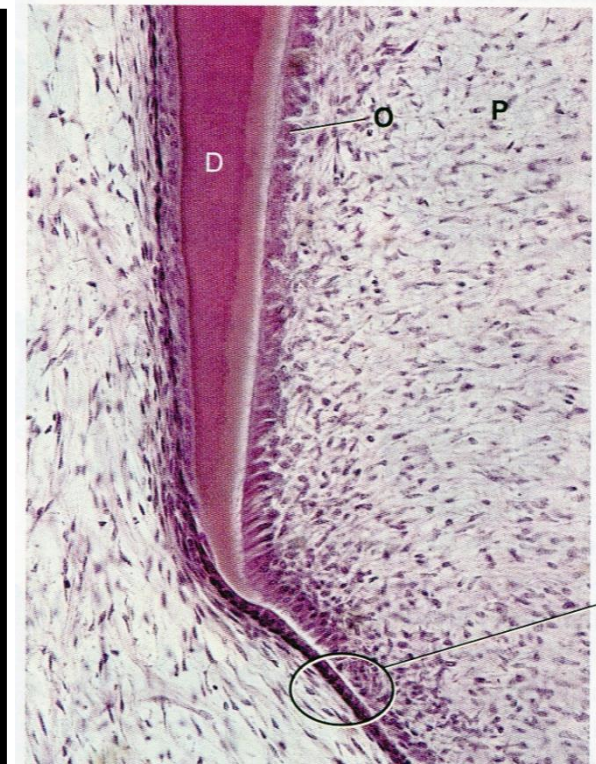
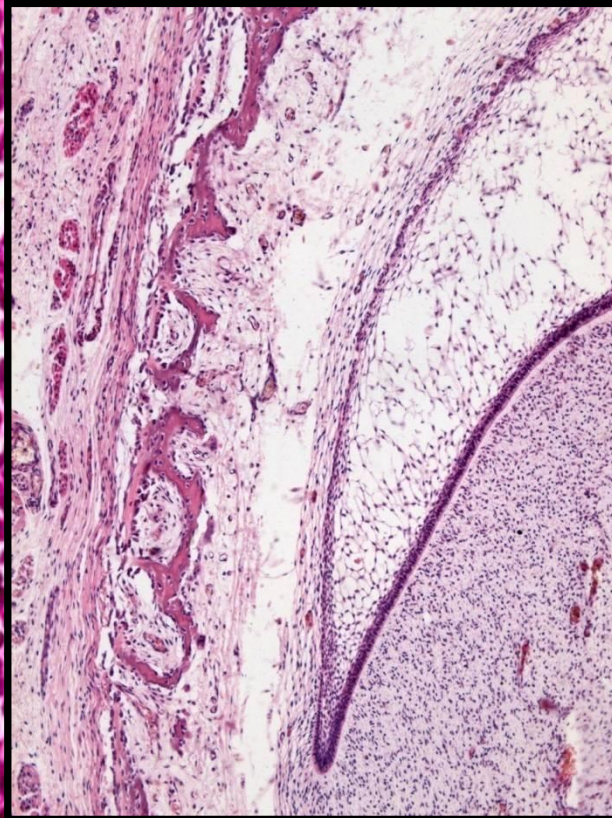
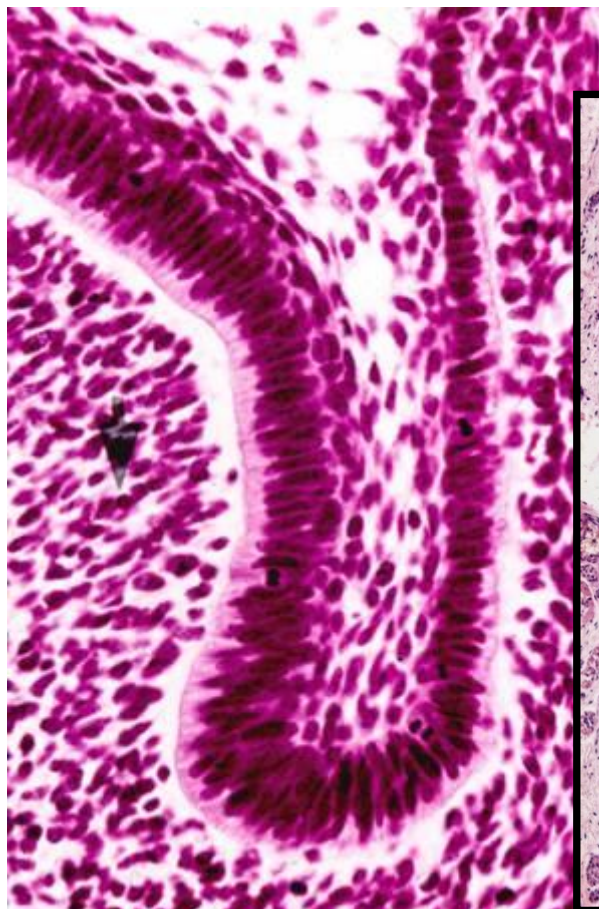
Vývoj odontoblastů



Vývoj zubního kořene

Vývoj zubního kořene

- Dentin zubního kořene se začíná vyvíjet až po uložení dentinového podloží pro zubní korunku
- **Vývoj probíhá pod dohledem sklovinného orgánu**
- Buňky **cervikální kličky** prolifерují směrem k apexu příštího kořene
- Proliferující a prodlužující se část zubního pohárku, tvořená pouze vnitřním a vnějším sklovinným = **Hertwigova epitelová kořenová pochva (HERS)**

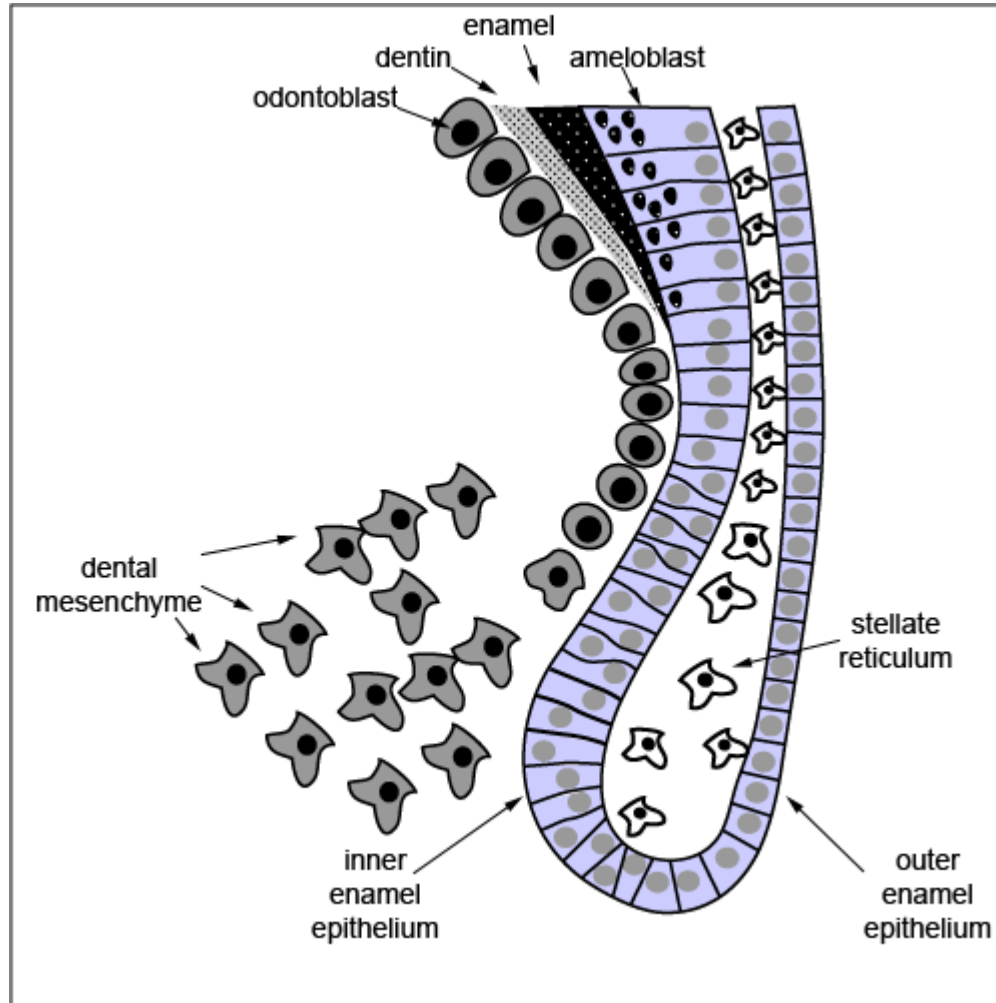


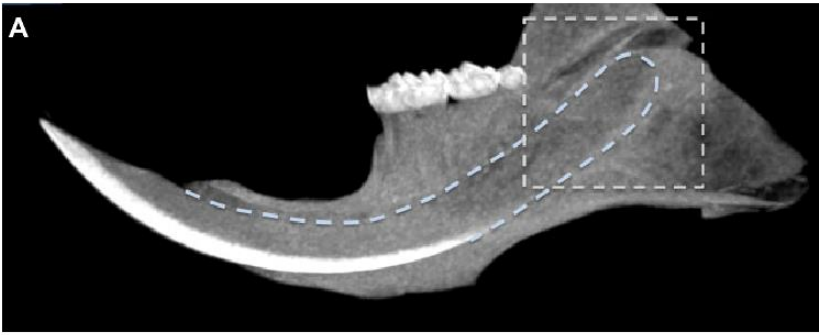
Hertwig's
epithelial
root sheath

Balogh and
Fehrenbach

C

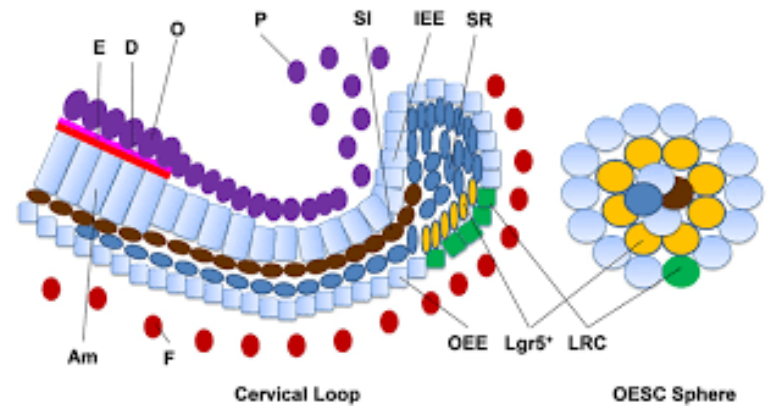
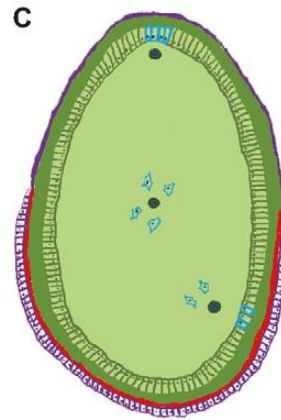
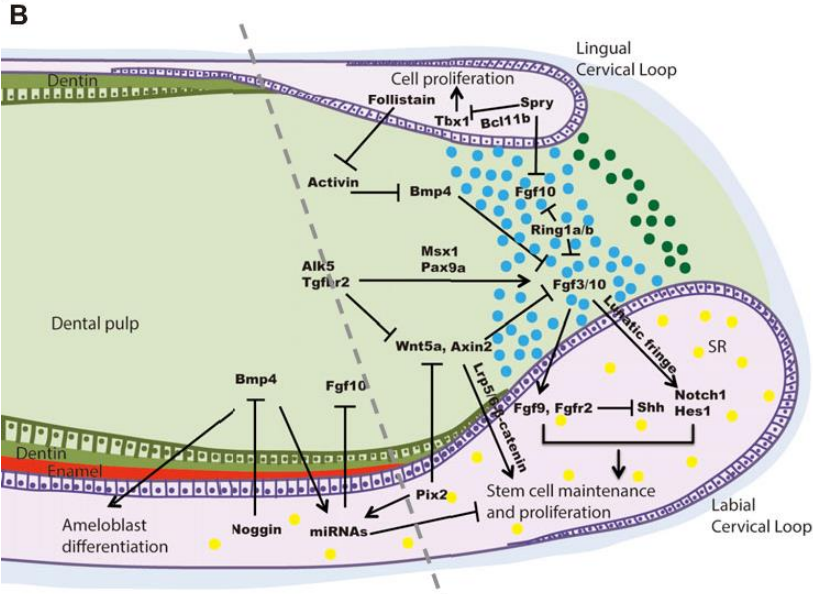
Cervikální smyčka/klička (Cervical loop)





Myší řezáky

- Udržování Stem cell niche
- Bohatá signalizace uvnitř epitelu i do okolí
- Modelový systém pro studium regenerace a reparace tkání



Dentinogeneze

Induktivním účinkem buněk Hertwigovy pochvy se buňky ektomezenchymu zubní papily diferencují v odontoblasty, které zahájí ukládání dentinové matrix kořene

Když dentinový kořen dosáhne patřičné tloušťky, Hertwigova pochva se rozpadne a její místo zaujme ektomezenchym dentálního vaku a pokračuje ukládání zubního cementu

Zbytky Hertwigovy pochvy v periodonciu existují v podobě **epitelových perel** nebo **Malassezových ostrůvků (ERM)**

Tvar zubního kořene: závisí na tvaru apikálního otvoru

Apikální otvor Hertwigovy pochvy

- **kruhovitý - nečleněný** (primární apikální otvor) - jeden kořen
- rozdělený pomocí **horizontálních plotének** - nazývají se **diafragmy (-ata)** na několik sekundárních apikálních otvorů

Počet diafragmat určuje počet kořenů (větví) zubu

(u vícekořenového zubu diafragmata člení papilu na úseky)

Apikální konec Hertwigovy pochvy

Balogh and Fehrenbach 2011

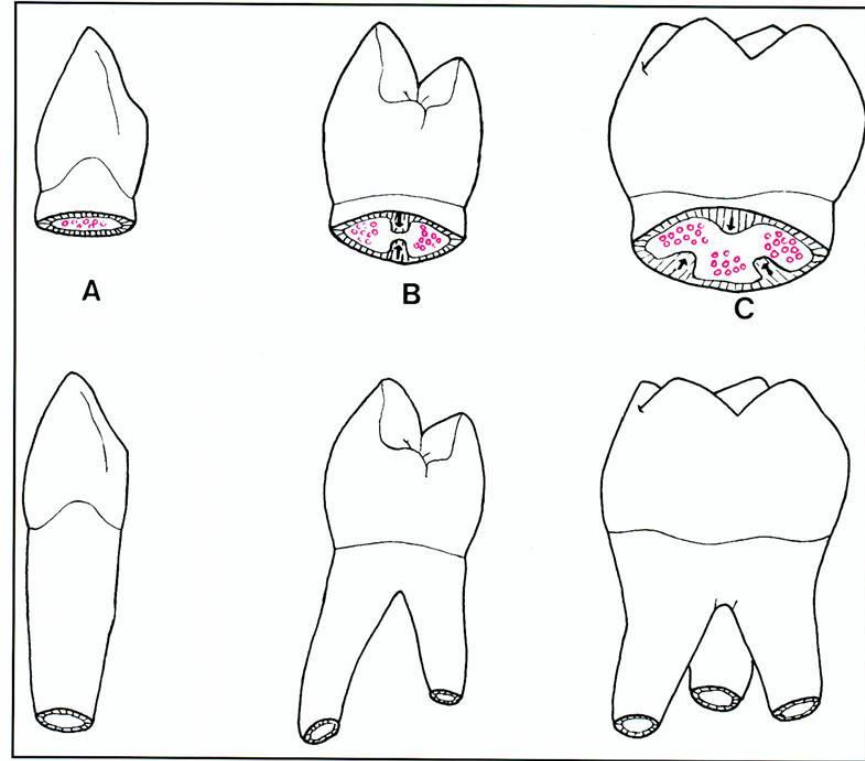
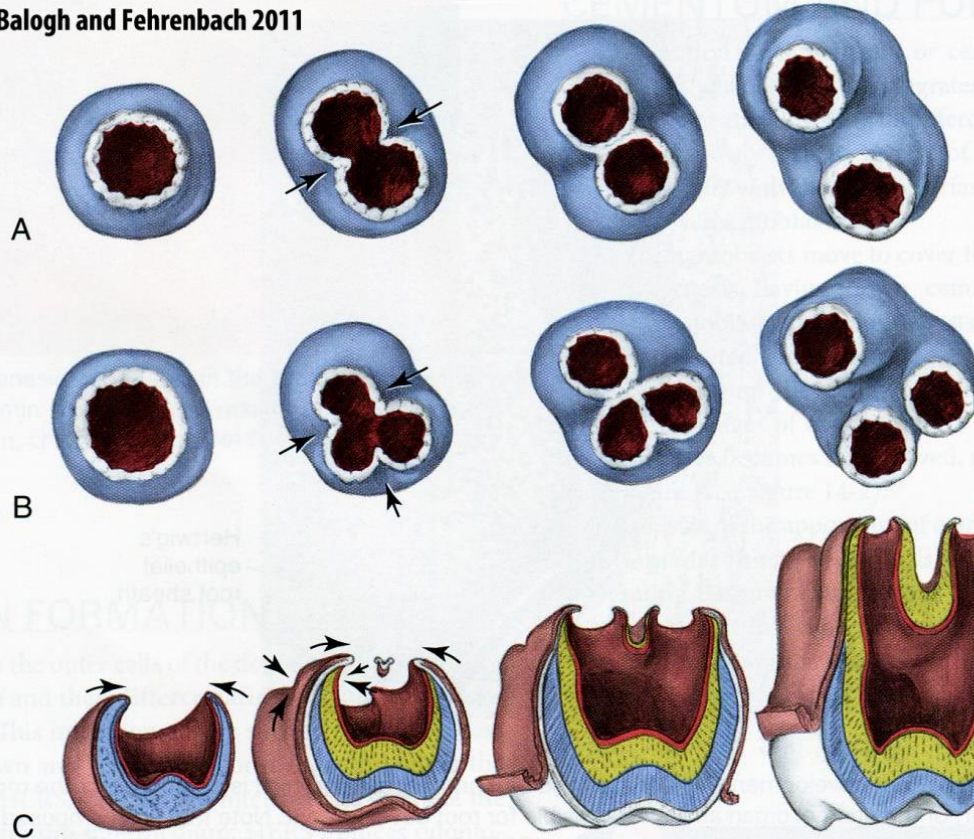
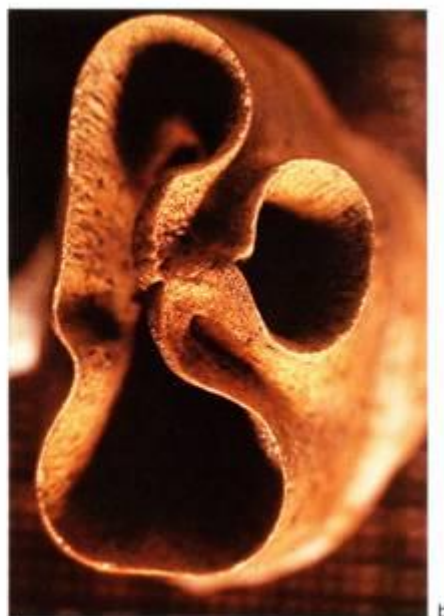
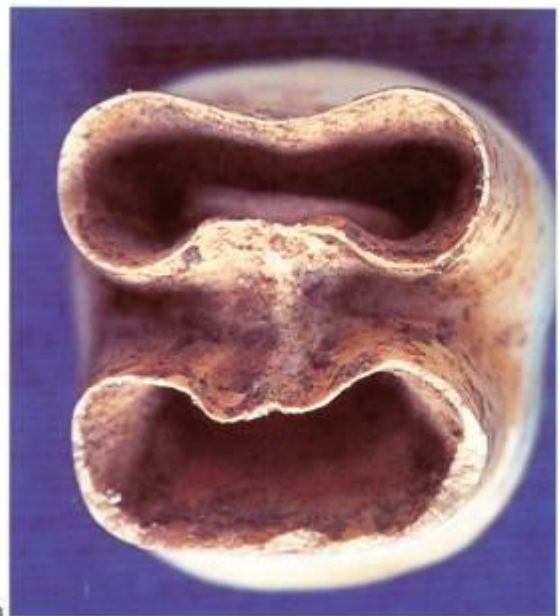
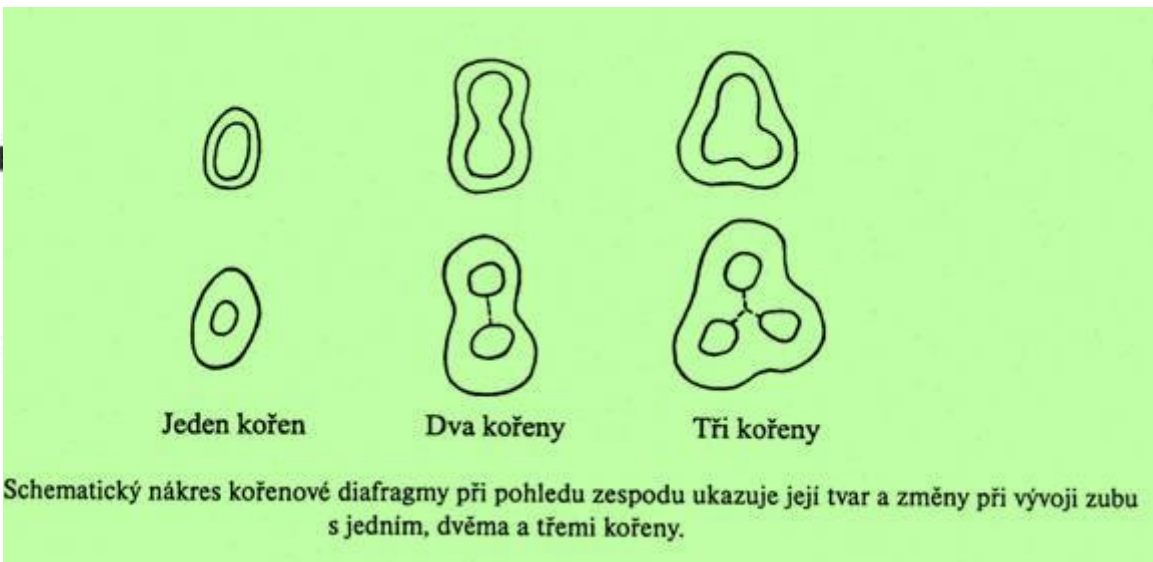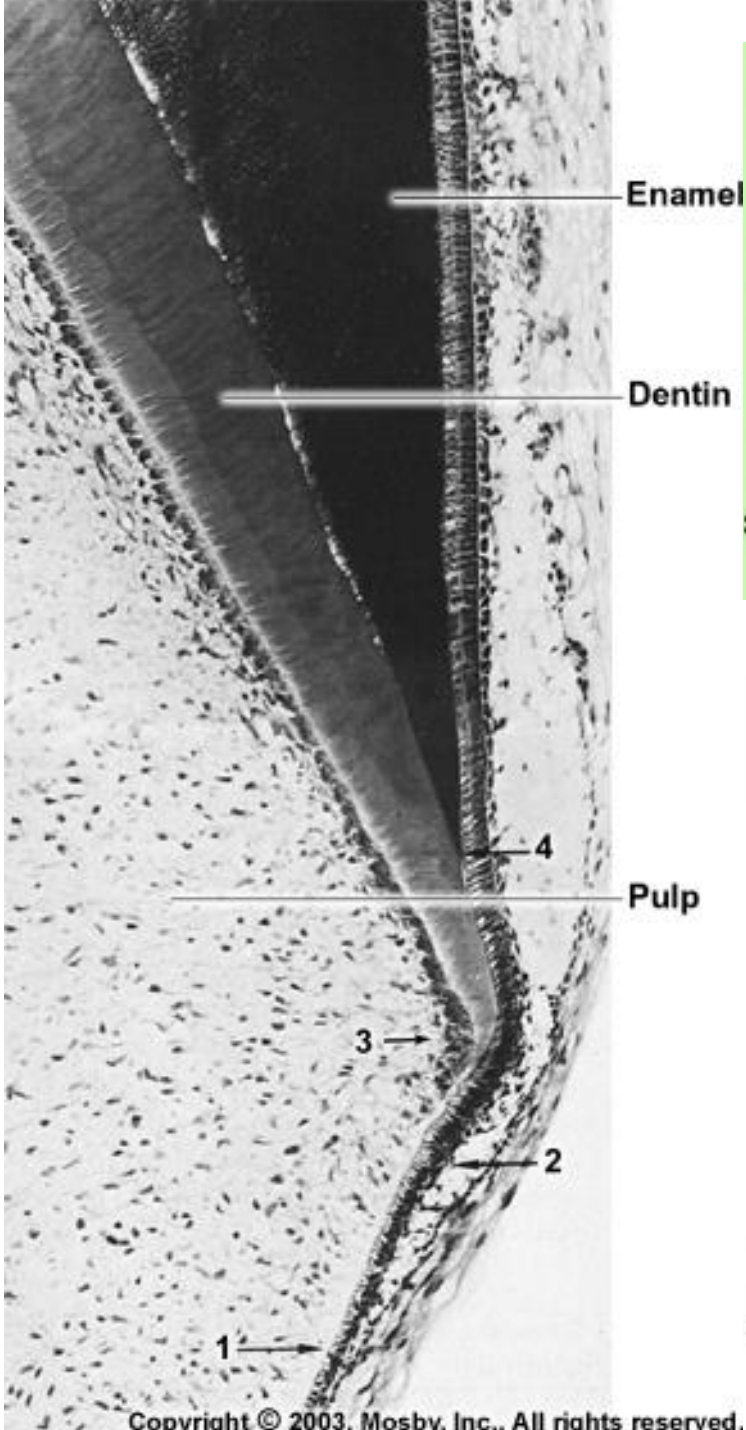


FIGURE 6-21 Apical view of multiroot development from horizontal extensions (*arrows*) of the cervical loop for (A) a two-rooted tooth, and (B) a three-rooted tooth. Cross section that shows the division that produces three roots (C) on a permanent maxillary molar.



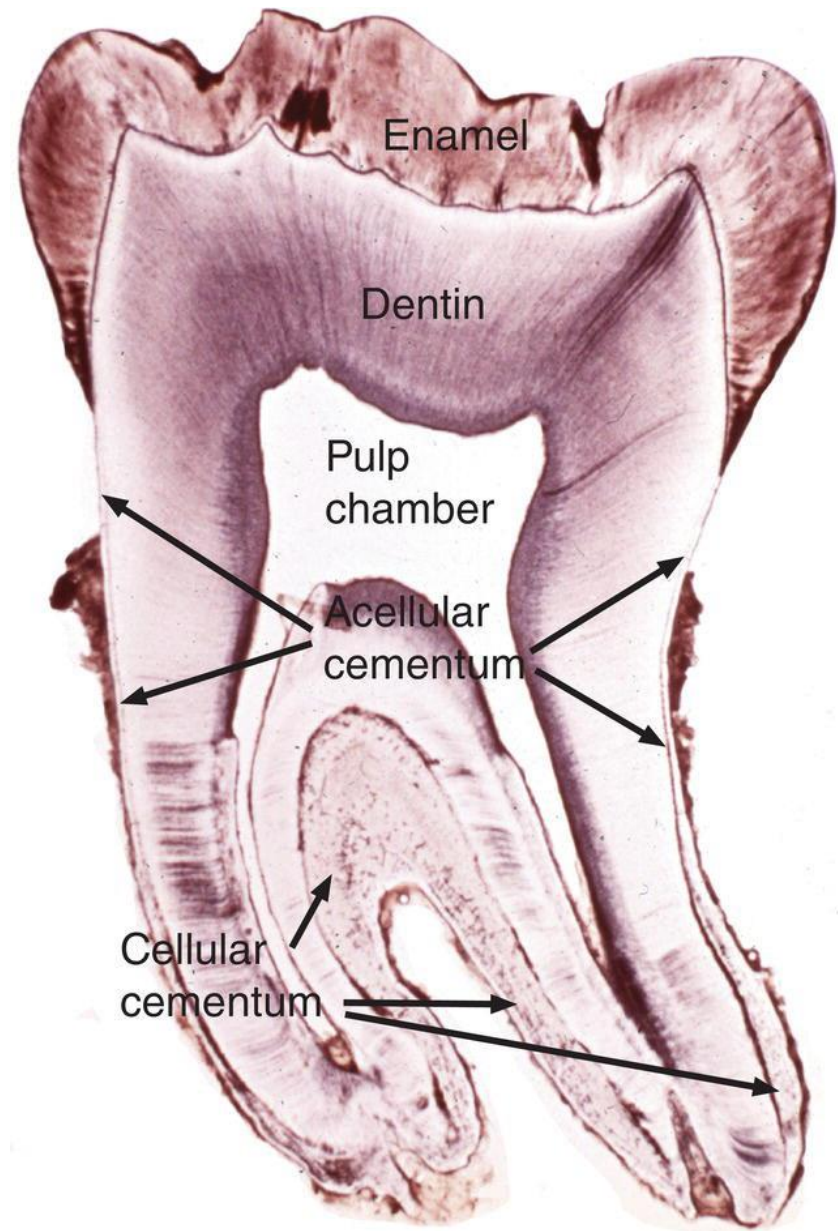
25.2 Apices of developing roots. (a) Two-rooted tooth; (b) three-rooted tooth.

Cementogeneze

Zubní cement

- Tvrdá, kosti podobná tkáň, kryjící kořen zubu
- Nažloutlá barva
- Avaskulární hmota
- Nedochozí v něm k přestavbě (na rozdíl od kostní tkáně)
- cementoklasty
- Může být resorbován cementoklasty v období výměny zubů
- Během života je stále nahrazován apozicí nových vrstev vitální tkáně

- Tvoří ho:
 - Buněčná hmota
 - ECM



Cementogeneze

Začíná až po zániku a rozpadu Hertwigovy epitelové pochvy

Její místo zaujmou ektomezenchymové buňky, které kolem dentinového základu kořene vytvoří **cementogenní plášť**

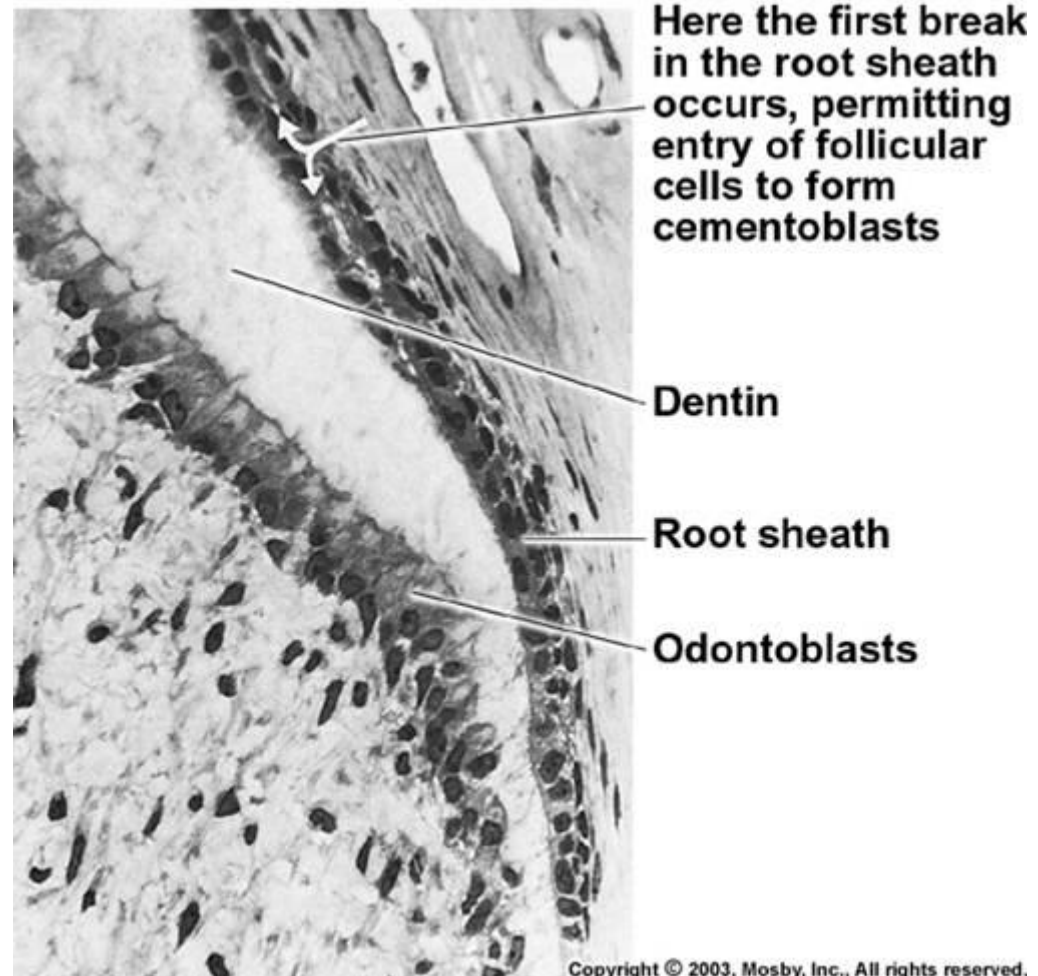
Diferenciací ektomezenchymu pláště vzniknou cementoblasty

Zpočátku je ukládání cementózní matrix velmi pomalé, takže cementoblasty se stačí přemístit do povrchnějších vrstev

- **acelulární (primární) cement**

V období těsně před prořezáváním zubu, produkují cementoblasty základní hmotu rychle a v takovém množství, že buňkám znemožňuje únik a po jejím zvápenatění v ní zůstanou trvale zalité

- **celulární (sekundární) cement**



Mikroskopická stavba cementu

Cementocyty, Cementoblasty, Cementoklasty (výměna zubů)

Mezibuněčná hmota (ECM) = Cement

Acelulární (primární)

Celulární (sekundární)

Podle
typu ECM

Buňky

Cementoblasty


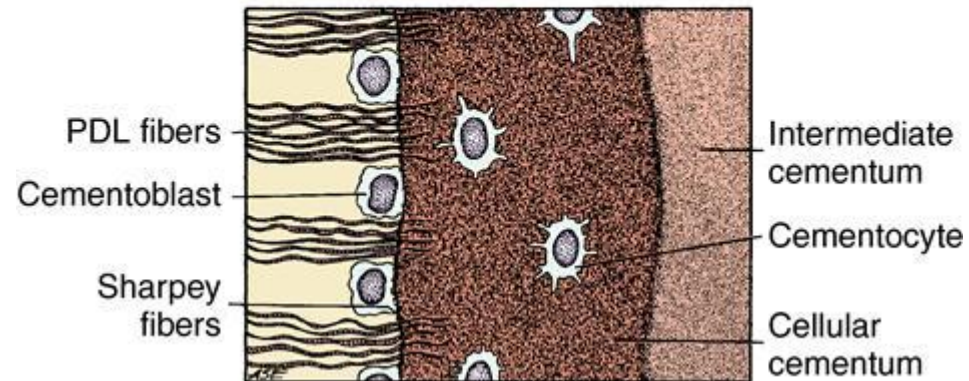
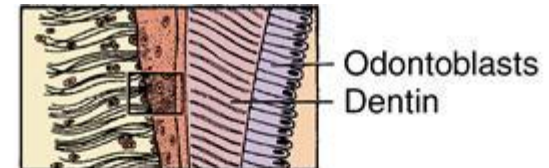
Buňky, které se aktivně
podílí na tvorbě ECM

Cementocyty

Buňky obklopené cemenózní
tkání, těla uložena v dutinkách,
výběžky v chodbičkách
(obdoba osteocytů v kosti)

Cementoklasty

Podílí se na reserpci
cementu dočasných zubů



Cementová matrix

Kolagenní vlákna a zvápenatělá amorfnní hmota kolagenní vlákna probíhají ve snopečcích, jejichž orientaci určují síly, které působí na zuby

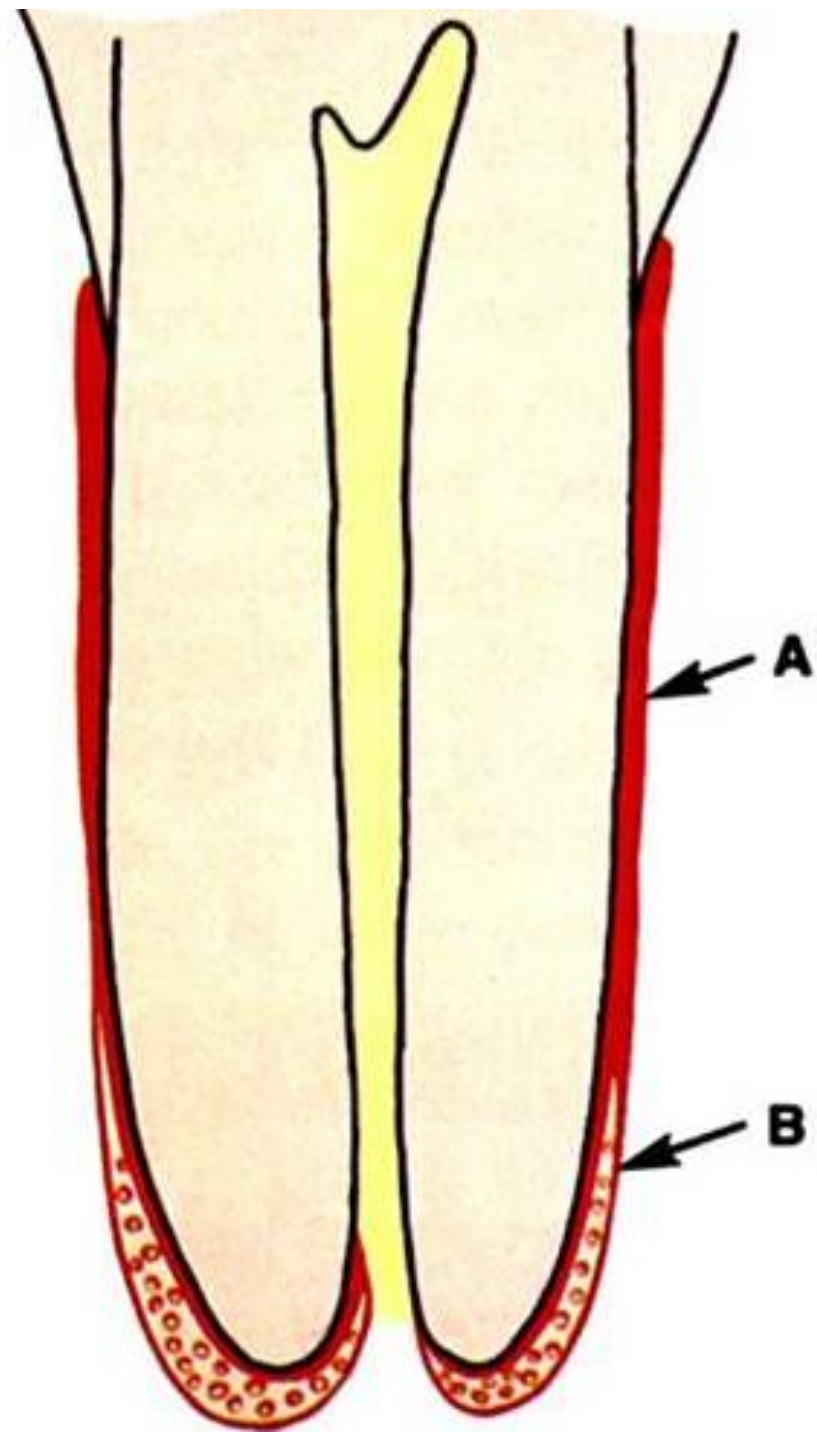
Cement podle vzniku dělíme na:

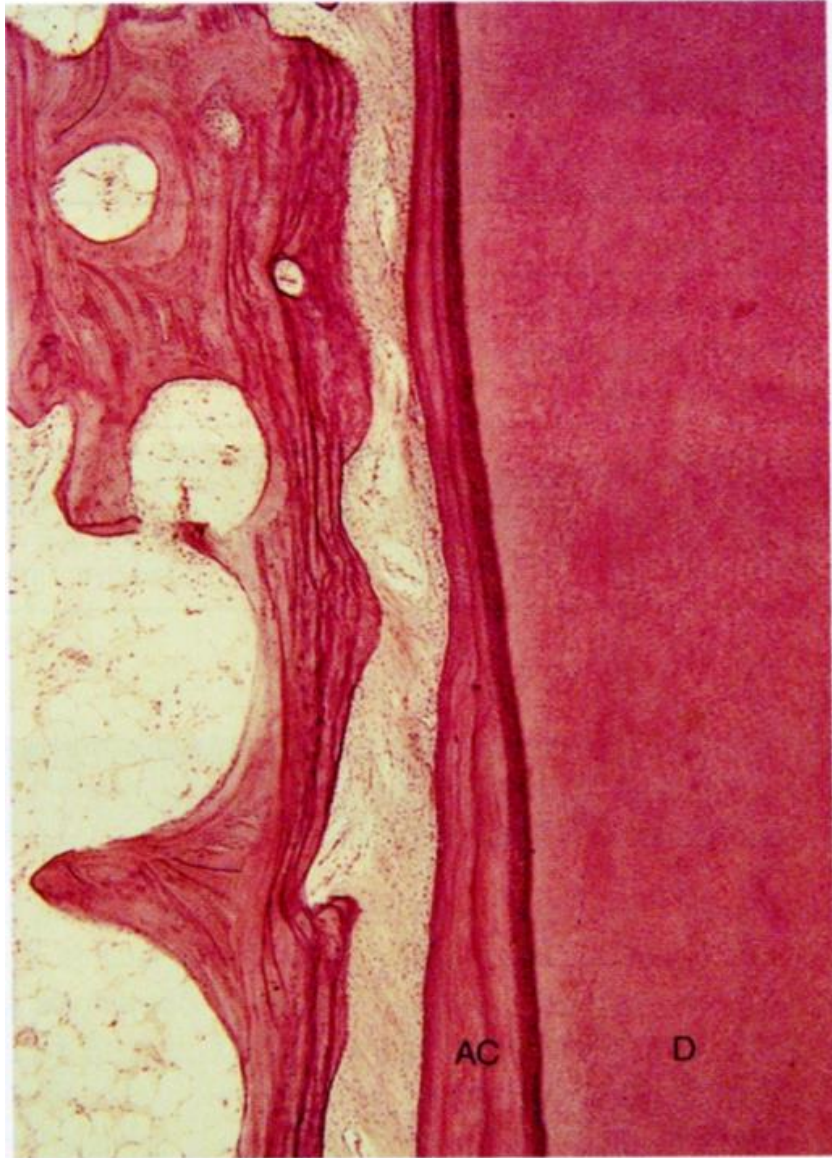Primární (acelulární)

Neobsahuje cementocyty
V rozsahu celého zubního kořene
Nasedá přímo na zubovinu
Tloušťka: **10 do 200 um**

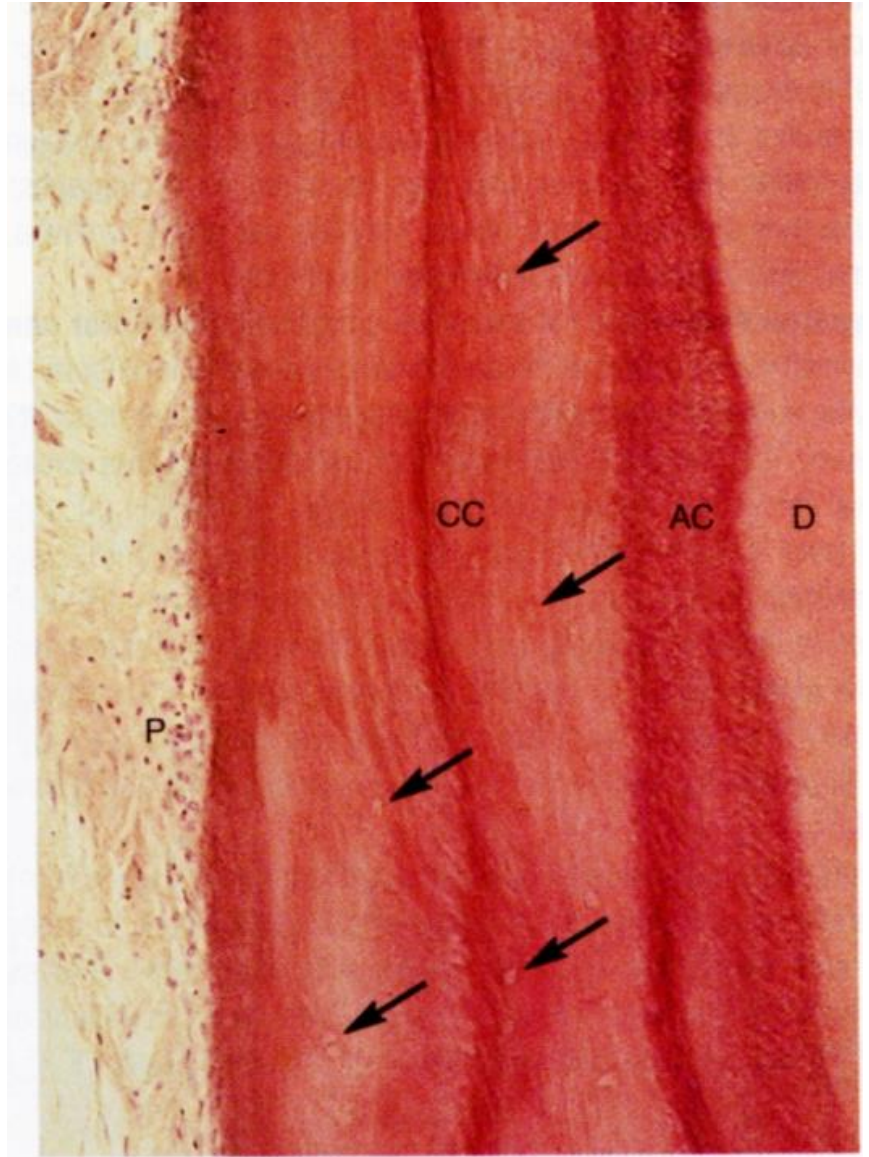
Sekundární (celulární)

Obsahuje cementocyty
Zejména na zubních apexech
Dorůstá až do tloušťky **500 um**





A



B

Časový sled při vývoji primární a sekundární dentice

Table 26.1 Chronology of tooth development and the order of eruption

Chronology of the deciduous dentition					Chronology of the permanent dentition				
Tooth	First evidence of calcification (months in utero)	Crown completed (months)	Eruption (months)	Root completed (years)	Tooth	First evidence of calcification	Crown completed (years)	Eruption (years)	Root completed (years)
<i>Maxillary</i>					<i>Maxillary</i>				
A	3–4	4	7	1½–2	1	3–4 months	4–5	7–8	10
B	4½	5	8	1½–2	2	10–12 months	4–5	8–9	11
C	5	9	16–20	2½–3	3	4–5 months	6–7	11–12	13–15
D	5	6	12–16	2–2½	4	1½–1¾ years	5–6	10–11	12–13
E	6–7	10–12	21–30	3	5	2–2½ years	6–7	10–12	12–14
					6	Birth	2½–3	6–7	9–10
					7	2½–3 years	7–8	12–13	14–16
					8	7–9 years	12–16	17–21	18–25
<i>Mandibular</i>					<i>Mandibular</i>				
A	4½	4	6½	1½–2	1	3–4 months	4–5	6–7	9
B	4½	4½	7	1½–2	2	3–4 months	4–5	7–8	10
C	5	9	16–20	2½–3	3	4–5 months	6–7	9–10	12–14
D	5	6	12–16	2–2½	4	1¾–2 years	5–6	10–12	12–13
E	6	10–12	21–30	3	5	1¼–2½ years	6–7	11–12	13–14
					6	Birth	2½–3	6–7	9–10
					7	2½–3 years	7–8	12–13	14–15
					8	8–10 years	12–16	17–21	18–25

Unless otherwise indicated all dates are postpartum. The teeth are identified according to the Zsigmondy system.

All dates are postpartum. Teeth are identified according to the Zsigmondy system.

Preparáty

- Dospělý zub (zdravý i s kazem)
- Vývoj zubu (preparáty a schémata)